2023 - IID - MD4043 - Eksamen 1
Eksamensdato: 2023-05-24

1
Transposisjon av de store karene presenterer seg med cyanose i nyfødtalderen.
Hvilke andre hjertefeil presenterer seg også med cyanose i nyfødtalderen?

A Kritisk aortastenose og atrieseptumdefekt
B X Fallots tetrade og kritisk pulmonalstenose
Begge tilstander gir cyanose i nyfødtalderen
C Kritisk aortastenose og persisterende duktus arteriosus
D Fallots tetrade og atrioventrikulær septumdefekt

00001646c79238f84c

2
En 3 år gammel gutt har etter første leveår hatt mellomørebetennelse flere ganger, lungebetennelse 2 ganger og bihulebetennelse 1 gang. Han har tålt de vanlige vaksinasjoner og han var ikke spesielt syk av vannkopper. Han har alltid hatt små tonsiller. På pediatrisk poliklinikk gjøres denne utredning:

Leukocytter	12.5 x 10^9 per liter	(4.0-14.0 x 10^9/L)
Hgb	12.5 g/l	(10.5-13.5 g/dL)
Trc	321 x 10^9 per liter	(150-400 x 10^9/L)
Neutrofile	60%	(31-60%)
Lymfocytter	25%	(37-57%)
Monocytter	14%	(0-6%)
Eosinofile	1%	(1-4%)
IgG	0.5 g/L	(6.1-14.9 g/L)
IgA	0.1 g/L	(0.2-2.9 g/L)
IgM	0.3 g/L	(0.4-2.1 g/L)

Røntgen thorax Klare lunger, mistanke om bronkiektasier i høyre lunges underlapp, normal bredde av mediastinum.
Det ble også utført en analyse av lymfocyttkonsentrasjoner.
Hva tror du lymfocyttanalysen viste?

A Normale B-lymfocytter, normale CD4+ og normale CD8+ T-lymfocytter
Med hyppige sannsynlige bakterielle luftveisinfeksjoner og lave immunglobulinverdier ville man nok oftere forvente lave enn normale nivåer av B-lymfocytter.
B X Lave B-lymfocytter, normale CD4+ og normale CD8+ T-lymfocytter
Han har hatt flere sannsynligvis bakterielle luftveisinfeksjoner men har klart en systemisk virusinfeksjon normalt. Sammen med prøvesvar gir det mistanke om hypogammaglobulinemi hvor det er lave B-lymfocytter men normale T-lymfocytt verdier (både CD4 og CD8).
C Normale B-lymfocytter, lave CD4+ og lave CD8+ T-lymfocytter
Dette ville man se ved SCID (alvorlig kombinert immunsvikt) - lave verdier av både B- og T-lymfocyttvedier
D Lave B-lymfocytter, lave CD4+ og lave CD8+ T-lymfocytter
Han har flere sannsynligvis bakterielle luftveisinfeksjoner men har tålt en systemisk irusinfeksjon normalt og har ikke andre tegn på T-celle svikt. Sammen med prøvesvar gir det mistanke om hypogammaglobulinemi f.eks. Brutons sykdom hvor det er lave B-lymfocytter men normale T-lymfocytt verdier (både CD4 og CD8). Monocytose er ofte sekundær ved en slik tilstand.

00001646c79238f84c

3
En 7 måneder gammel jente som er tidligere frisk og ikke atopisk disponert kommer til akuttmottaket. Hun har fått feber, nesetetthet og tungpust, og siste døgnet har hun blitt slapp og vil ikke ta brystet. Ved us. på sykehuset er hun blek, har respirasjonsfrekvens 65/minutt med inndragninger sub- og intercostalt. Kapillær fylningstid < 2 sekunder og puls 140/minutt. Oksygenmetning 90%. Over lungene er det knatrelyder på begge sider og forlenget ekspirium.
Blodprøvene viser:

Blodprøve	Resultat	Ref. område
CRP	43 mg/L	< 5 mg/L
Hb	10,8 g/dL	10,8 – 13,5 g/dL
Leukocytter	7,8 x 10^9	4.0 – 20,0 x 10^9/L
pH	7,30	7,35 – 7,45
pCO2	5,0	4,5 – 6,0
BE	-6	-3 - +3

Hun får væske og oksygen.
Hvilken annen behandling bør hun få?

A X Saltvannsnesedråper, inhalasjon av saltvann
Sykehistorien er typisk for akutt bronkiolitt (uten risikofaktorer for astma/atopi). Dette er anbefalt behandling.
B Penicillin peroralt, inhalasjon av saltvann
C Prednisolon peroralt og inhalasjon av saltvann
D Saltvannsnesedråper, inhalasjon av beta-2 agonist

00001646c79238f84c

4
Du blir kontaktet av helsesykepleier som ønsker somatisk undersøkelse av en 6 år gammel gutt som har vært til helsesamtale i forbindelse med skolestart. Han hadde sagt noe om at han ikke hadde det så bra hjemme, og at "mamma lå mye i senga" og pappa kunne bli sint.
Ved undersøkelsen finner du en gutt som er overvektig og har skittene klær. Gutten fremstår nedstemt, du finner mye belegg på tenner og noen tenner er tydelig angrepet av karies. Normal hudstatus og organstatus forøvrig.
Hva bør du gjøre nå?

A Du henviser gutten til BUP og ber om at de vurderer bekymringsmelding
B Du henviser gutten til tannlege for å få vurdert karies.
C X Du sender bekymringsmelding til barnevernstjenesten og tar gutten tilbake til kontroll.
Her er det grunn til å tro at gutten er utsatt for alvorlig omsorgssvikt.
D Du ber om et møte med foreldrene for å drøfte situasjonen med dem

---

00001646c79238f84c

5
Du har en 2 år gml jente på legekontoret som kommer til undersøkelse pga forstoppelse. Hun har vært utilpass og hatt dårlig matlyst i løpet av den siste måneden. Treg, hard avføring ca hver 3. dag. Ved undersøkelse er hun i god allmenntilstand, afebril, normale funn over hjerte og lunger, normalt i svelget, ingen glandelsvulst. Abdomen er lett asymmetrisk hvor høyre del av abdomen buler noe ut. Du palperer en oppfylning i øvre høyre kvadrant som er vanskelig avgrensbar, kjennes ikke ut som lever. Urin-stix viser 4+ på blod. Du mistenker en tumor.

Hva slags tumor er mest sannsynlig?

A Nevroblastom
- *Tumors beliggenhet og pasientens alder kan passe, men gir ikke hematuri.*

B Lymfom
- *Er en viktig diff. diagnose og kan ikke utelukkes, men gir ikke hematuri. Manifesterer seg ofte som forstørrede glandler eller glandelpaquet, men kan også være lokaliserte tumormasser.*

C X Wilms' tumor
- *Mest sannsynlig. Oppdages ofte som en hard oppfylning i magen eller flanken, kan bli ganske stor før den blir erkjent. Kan initialt bli forvekslet med obstipasjon. Ved suspekte oppfylninger rask UL. Vedvarende mikroskopisk hematuri og makroskopisk hematuri hos barn må føre til rask ultralyd!*

D Rabdomyosarkom
- *Sjelden, kan forekomme i urinveiene og gi hematuri. Rabdomyosarkom i urinveiene er vesentlig mer sjelden enn Wilms tumor.*

00001646c79238f84c

6
En 38 år gammel tredjegangsfødende kvinne blir innlagt for planlagt keisersnitt i svangerskapsuke 38 på grunn av to tidligere keisersnitt. Det fødes en jente som skriker umiddelbart etter fødselen. Barnelege tilkalles ved 20 minutters alder på grunn av respirasjonsbesvær hos barnet. Ved undersøkelse finner man respirasjonsfrekvens på 80/minutt, uttalt pressing og subkostale inndragninger. Oksygenmetning på høyre hånd er 94%.
Hva slags tilleggsundersøkelse(r) gjøres først for å finne årsaken til respirasjonsbesværet?

A Røntgen thorax, ekko cor og bilirubin i blod
Man trenger en syre/base blod for å vurdere alvorligeheten av respirasjonsbesværet. Ekko cor har ingen plass i dette.
B X Røntgen thorax, syre/base og infeksjonsstatus i blod
Viktig med tidlig utelukking av infeksjon og pneumothorax. I tillegg vil man få holdepunkt for eventuelle våte lunger.
C Ekko cor, elektrokardiogram og pro-BNP i blod
Medfødt hjertesykdom eller hjertesvikt debuterer ikke med pustebesvær så tidlig
D Spinalpunksjon, cerebral ultralyd og ekko cor
Spinak punksjon kan bli aktuelt men risikoen for infeksjon er liten p.g.a. elektivt sectio. Cerebral ultralyd og ekko cor har ingen plass i dette.

00001646c79238f84c

7
Vakthavende barnelege blir tilkalt til en fødestue på grunn av fastsittende skuldre (skulderdystoci) og vanskelig forløsning. Når barnelegen ankommer fødestuen, er barnet nettopp født og lagt på asfyksibordet. Barnet har ingen tonus eller egenrespirasjon. Jordmor som står ved barnet rapporterer at hun ikke hører noen hjertelyd ved auskultasjon.
Hva er første tiltak som skal gjøres?

A X Starte bag-maske-ventilasjoner
Riktig i følge algoritmen
B Stimulere og gjøre ny vurdering etter 1 minutt
Avgjørende å starte ventilasjoner straks
C Gi 100% oksygen på maske
Dette er feil. Ventilasjon er absolutt nædvendig og 100% O2 kan være direkte skadelig
D Starte bag-maske-ventilasjon og hjertekompresjoner
Hjertkompresjoner skal ikke begynnes før effektive ventilasjoner er etablert

00001646c79238f84c

8
En jente på 2 år kommer til deg som fastlege med sin far. Hun hadde atopisk eksem og melkeallergi som spedbarn og har fortsatt eksem. Far har selv astma og lurer på om jenta kan ha astma. Hun har langvarige luftveisinfeksjoner, der hun alltid blir tungpust og har vedvarende natthoste i flere uker etter hver runde med infeksjon, hun rekker som regel ikke bli kvitt pusteproblemene før neste runde med infeksjon. Hun var innlagt med rhinovirusbronkiolitt når hun var 8 måneder.
Hva er den mest sannsynlige diagnose og riktig håndtering?

A Sannsynligvis er dette en protrahert bakteriell bronkitt, men vanskelig å vurdere mot astma og du henviser til barnelege for vurdering og prøvetaking.
B Sannsynligvis er dette er protrahert bakteriell bronkitt. Du tar en prøve og starter antibiotikabehandling.
C Dette høres ut som astma og jeg skriver ut ventoline aerosol på kammer som de kan bruke ved behov.
D X Dette høres ut som astma og jeg henviser til barnelege da barnet har atopisk disposisjon og bruk av inhalasjonssteroider fast eller ved behov må vurderes.
Astma har oftest tørr hoste, tungpust og ofte hvesing/pipelyder og atopisk disposisjon. Utifra sykehistorie med atopi og nesten sammenhengende symptomer som synes utløst/forverret av virus er det sannsynlig at ungen vil ha nytte av inhalasjons steroider og en utredning hos barnelege med kartlegging av allergi og atopi er riktig håndtering. Barn under 5 år som har obstruktive episoder, men som er helt friske mellom episodene og som ikke er atopisk disponert kan forsøke symptomlindrende effekt av ventoline ved behov uten inhalasjons steroid.

00001646c79238f84c

9
Gutt på 3 mndr, mor kontakter deg som fastlege. Normalt svangerskap og fødsel i uke 39. Ingen nyfødtkomplikasjoner. Fullammer og fin lengde- og vektutvikling. Sosial og smiler og babler. Mor tar kontakt med deg som fastlege da han har flere tømminger med friskt blod og slim i bleien og daglig oppkast. Han skriker mye, de har tolket det som kolikk og har begynt med kiropraktorbehandling. Ved undersøkelse er det normale funn over cor, pulmones og abdomen. Tørr hud, men ikke eksem.
Hva er riktig vurdering og håndtering?

A Henvise til barnelege for videre utredning med mistanke om IBD
B Antagelig betinget i reflux. Forsøke behandling 2 uker med PPI per os (protonpumpehemmer) før ny vurdering
C X Melkeproteinallergi. Forsøke melkefritt kosthold hos mor før ny kontroll om 2 uker før ny vurdering.
Avføring med blod eller slim vil alltid betinge en nøyere vurdering. Vanligst er kumelkproteinallergi i denne alderen, men du må være sikker på at symptomene er borte etter melkefritt kosthold hos mor om du skal slå deg til ro med dette. Hvis symptomene forsvinner med melkefritt kosthold hos mor bør diagnosen verifiseres ved melkeprovokasjon (reintroduksjon av morsmelk) eller ved nærmere utredning hos barnelege.
D Berolige mor. Sporadisk oppkast og variabel avføring noen ganger med blod og slim er vanlig hos morsmelkernærte spedbarn.

00001646c79238f84c

10
Du er helsestasjonslege og får inn et barn til 6-måneders kontroll. Du syns barnet virker blekt. Ved undersøkelse er det bleke konjunktiva og du finner splenomegali. Foreldrene er friske og sier at de har opplevd barnet friskt fram til de siste ukene. Det var normal fødsel og det har vært normal utvikling fram til nå. Barnet er ernært på morsmelkerstatning og har fulgt vekstkurven. Du mistenker anemi som bekreftes med funn av Hb på 6,7 g/dL (ref. 10,5-13,1 g/dL).
På bakgrunn av alder og klinikk, hva slags anemi mistenker du?

A Jernmangelanemi
B X Hemoglobinopati
Ved anemi og splenomegali ved 6 måneders alder må hemoglobinopati (beta-thalassemi major eller sigdcelleanemi) mistenkes. Disse barna får symptomer ved 6-mnd alder da transisjonen til adult hemoglobin (HbA) har skjedd. HbF inneholder ikke beta-hemoglobin og disse barna er derfor friske fra fødsel. Jernmangelanemi er oftest hos noe eldre barn og passer ikke med anamnesen med god tilvekst og god ernæring, det gir heller ikke splenomegali. Sfærocytose gir hemolytisk anemi (ikterus) og ofte symptomer ved fødsel/før 6 mnd alder. Sfærocytose kan gi splenomegali, men det er fravær av ikterus som sammen med alder taler i mot. Fysiologisk nadir gir ikke så lav Hb som på 6-tallet.
C Hereditær sfærocytose
D Fysiologisk nadir

00001646c79238f84c

11
Hvor lenge regner man at immuniteten varer etter 3 doser med stivkrampevaksine i barnevaksinasjonsprogrammet?

A 1-2 år
B 3-5 år
C X 10 år eller mer
Riktig, effektiviteten etter 3 doser med renset tetanustoxoid, avtar først etter 10 år eller mer, og den er dermed av de mer effektive av de drepte vaksinene i barnevaksinasjonsprogrammet, langt mer effektiv enn kikhostevaksinen (varighet 3-5 år). Boostervaksine gis i 2. klasse (ved 7 års alder) og igjen i 10.klasse (i 15-16 års alder) og sørger da for god immunitet gjennom hele barndommen og godt opp i ung voksen alder (25-26 år eller mer). Boosterdose bør gis ved stell av urene sår hos voksne dersom man ikke vet med sikkerhet at boosterdose er gitt de siste 10 årene. Livslang immunitet sees bare etter MMR (levende vaksine) i barnevaksinasjonsprogrammet.
D Livslang

00001646c79238f84c

12
Du er helsestasjonslege og det er planlagt MMR-vaksiner for tre 15 måneder gamle barn i dag. Mor til Ida har gitt beskjed om at de ikke ønsker at datteren skal få vaksinen. Tiril er snørret og hoster, men er i bra allmenntilstand og har ikke feber. Siri har nylig fått barneleddgikt og står på immundempende medisin, og mor har fått beskjed om at levende vaksiner bør utsettes.
Hvem av de 3 bør få MMR-vaksinen i dag?

A X Tiril får vaksinen siden forkjølelse uten feber ikke er en kontraindikasjon, mens Ida og Siri har kontraindikasjoner
Riktig. Tiril kan få vaksinen siden forkjølelse uten feber ikke er en kontraindikasjon. Ved feber utsettes vaksinen til feberen er over. Barnevaksinasjonsprogrammet er frivillig og krever foreldresamtykke, så Ida får ikke vaksinen. MMR er en levende vaksine, Siri bør derfor ikke få vaksinen i dag etter råd fra hennes barneleddgiktslege..
B Tiril og Siri får vaksinen siden forkjølelse uten feber ikke er en kontraindikasjon, og MMR er en drept vaksine
C Både Ida, Tiril og Siri får vaksinen siden vaksinen er obligatorisk og det ikke er kontraindikasjoner
D Ingen får vaksinen ettersom Tiril er forkjølet, Siri ikke skal ha levende vaksiner og Ida ikke har foreldresamtykke

---

00001646c79238f84c

13
3 år gammel gutt, tidligere frisk, fulgt vanlig vaksinasjonsprogram. Den siste uken har han hatt et kraftig rødt utslett i kinnene og i dag oppdaget mor et lyserødt utslett på rygg, nakke og strekkesiden av armer og lår. Utslettet danner slyngete mønstre. Han er i god allmenntilstand og har ikke feber. Flere i barnehagen har hatt liknende utslett.
Hvilket infeksiøst agens er mest sannsynlig?

A Herpes virus type 6
B Coxsackievirus
C Gruppe A streptococcus
D X Human parvovirus B19
Riktig, Human parvovirus B19 er årsak til erythema infectiosum eller 5. barnesykdom som typisk arter seg som beskrevet med utslett i ansikt («slapped cheek»), girlanderformet, retikulært slynget utslett nedover strekkesiden av armer, evt også trunkus og lår, som kan komme og gå i dager til uker, mens almenntilstanden hele tiden er god med lite eller ingen feber. Coxackievirus er årsak til en annen godartet sykdom i barnealderen, hand foot and mouth sykdom, som gir utslett i håndflater, fotsåler og munn. Herpes virus type 6 er hypigste årsak til erythema subitum eller 4. barnesykdom, mens gruppe A streptokokker kan gi skarlagensfeber.

00001646c79238f84c

14
Barn med Covid 19-sykdom blir sjelden alvorlig syke. I et økende antall land er det imidlertid sett en økning av tilfeller med et sjeldent inflammatorisk syndrom som debuterer med feber og andre symptomer 4-6 uker etter gjennomgått Covid19-sykdom.
Hva er de viktigste symptomene i dette Covid19-assosierte syndromet hos barn i tillegg til feber?

A Hoste, magesmerter og lungebetennelse
B Magesmerter, utslett og leddbetennelser
C CNS-påvirkning, hepatosplenomegali og nefritt
D X Slimhinne-, hjerte- og magetarmaffeksjon
RIKTIG, Kawasaki-liknende syndrom med mukokutane symptomer og hjerteaffeksjon, er de mest typiske symptomene på dette postinfektiøse inflammatoriske syndromet, kalt MIS-C (multi-inflammatorisk syndrom hos barn assosiert med covid19). Men i motsetning til Kawasaki sees også gastrointestinale symptomer hyppig. Hoste og evt lungebetennelse ses ved Covid-infeksjon, men ikke ved den postinfektiøse tilstanden. CNS-påvirkning kan sees, men hepatosplenomegali og spesielt nefritt er ikke typisk for MIS-C.

00001646c79238f84c

15
Du jobber på en helsestasjon og har 3.-klassinger inne til vurdering av vektutvikling fra 2-års alder. Vedlagte skjema for body-mass index (BMI) brukes i kartleggingen av normalvekt, overvekt og fedme.
Hvilket utsagn om de to utviklingslinjene (linje 1 og 2) er riktigst?

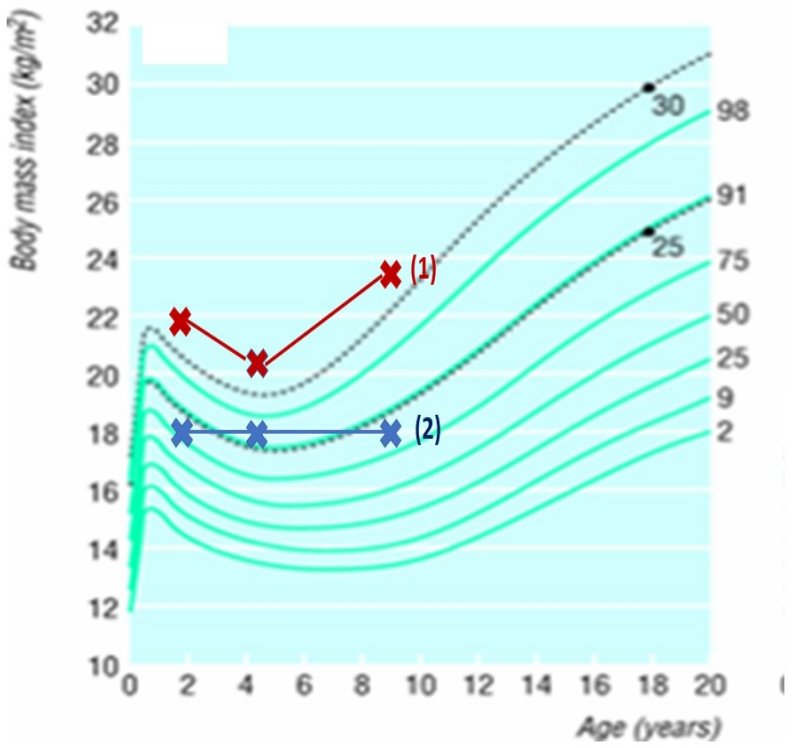

A Utviklingslinje 1 tilsier at banet har hatt overvekt fra 2-års alder og holdt seg helt jevnt på samme nivå fram til 3. klasse
B X Utviklingslinje 2 tilsier at barnet hadde normal vekt ved 2 år, overvekt ved 4 år og normalvekt i 3. klasse
Vedlagte graf viser iso-BMI kurver for barn, dvs alders - og kjønnsjusterte kategorier for normalvekt (BMI< iso-BMI 25), overvekt (iso-BMI 30 < BMI ≥ iso-BMI 25 og fedme (BMI ≥ iso-BMI 30)
C Utviklingslinje 2 tilsier at barnet har holdt seg helt stabil hva gjelder vektstatus fra 2 år til 3.klasse
D Utviklingslinje 1 tilsier at barnet hadde fedme ved 2 år, var betydelig slankere ved 4 år, men kom så med mye mer uttalt fedme i 3.klasse

---

16
Du er lege i barnemottak og det kommer en gutt på 3 år som ikke har villet stå på beina i vel en uke, har haltet de få ganger han har villet gå, klagd mest på venstre bein, men også nevnt høyre bein, ved et par anledninger pekt på ryggen som vondt også, ellers klynget seg til mor og villet bli bært. I øvrig rimelig frisk fra før, men vært litt slapp og blek i det siste, har hatt en del øvre luftveisinfeksjoner nå i høst, fortsatt litt snørrete. CRP 11 på legevakt, kun subfebril. Ved klinisk undersøkelse er han vanskelig, my sutring og avverge, og gutten angir smerter generelt og iallefall når undersøker knær og hofter, du finner ingen sikker palpasjonsømhet, bevegelsesinnskrenking eller synlig hevelse eller rubor over leddene.
Hva er mest fornuftige av følgende handlingsalternativ?

A avvent og ta til kontroll med ny vurdering om 1-2 uker
B ta ultralyd av hofter og knær i dag og avvent videre utredning hvis normal, paracetamol ved behov
C forsøke NSAIDs i en uke før kontroll og eventuell videre utredning
D X ta hematologisk status i dag før du bestemmer videre utredning
slapp, blek, redusert AT, en del syk i det siste, og BENSMERTER som ikke kan forklares hos et barn i denne alderen - her må leukemi vurderes og det er veldig fornuftig med en hematologisk status og vil uansett hjelpe vurderingen ift. ev infllammasjon/infeksjon i ledd.

17
Ursula er en tidligere frisk 9 år gammel jente som sluttet med bleie ved 3-års alder. I løpet av det siste år har hun fått en tendens til å tisse seg ut på dagtid, men også noen enkelte netter. I samme periode har hun hatt 2 episoder med blærekatarr som har krevd behandling med antibiotika. Hun er ikke plaget med forstoppelse. Hennes foreldre er fortvilet over situasjonen og bestiller time til undersøkelse hos fastlegen.
Som hennes fastlege gir du deg god tid til å snakke med Ursula. Det viser seg at hun ofte går og holder seg, og sjeldent går på toalettet når hun er på skolen. Klinisk undersøkelse avdekker ingen unormale forhold bortsett fra at hennes truser lukter av tiss. Urinstiks normal.
Hvilke tiltak bør du sette i verk først?

A Minske inntak av væske om kvelden, starte Minirin nesepray (antidiuretisk hormon), kontroll om en måned
Det er ofte best å behandle daginkontinensen først, det kan også bedre den sekundære natteenurese
B Dyrke urinprøven, bestille ultralyd urinveier, henvise til utredning i andrelinjetjenesten (barneavdeling)
Urinveisinfeksjonene er oftest sekundære til daginkontinensen og er ikke nødvendig å undersøke nærmere initialt
C Råd om å unngå drikke om kvelden, starte forebyggende antibiotika i 4 uker, kontroll om en måned
Det er ofte best å behandle daginkontinensen først, det kan minske risikoen for cystitter
D X Råd om å tisse minst hver 3. time + ved behov på dagtid, nok drikke og mest om dagen, kontroll om en måned
Ofte god effekt av "bedre vaner" med adekvat væskeinntak og regelmessig blæretømning

---

18
Karl er 8 år og har alltid hatt nattevæting. Han har også tendens til å tisse seg ut på dagtid. Mor er fortvilet og tar ham med til legen. Ved klinisk undersøkelse er det normale forhold bortsett fra at legen mistenker forstoppelse.
Hva synes du legen skal gjøre først når hun setter i gang en behandling for Karl?

A X Motivere gutten til å ta avføringsmiddel i en periode og gå på do hver dag
B Anbefale lite drikke om kvelden og starte med alarmbehandling via helsesøster
C Berolige med at dette går over av seg selv så man kan se an situasjonen
D Henvise til ultralyd av urinveier og barneavdeling for utredning og behandling

---

19
10 år gammel gutt, tidligere frisk. Nå i løpet av 8 dager utviklet febrilia, slapphet og tiltakende hoste uten ekspektorasjon. Ved undersøkelse hos legen er han blek, slapp, men ikke alvorlig medtatt. Tp 38.5, respirasjonsfrekvens 28/minutt. Normalt BT og puls. Over lungene høres enkelte knatrelyder begge lunger basalt på ryggen. Ikke dempning ved perkusjon. CRP 50 mg/L (ref: < 5 mg/L).
Hvilken mikrobe tror du mest sannsynlig kan ha utløst infeksjonen?

A Streptococcus pneumoniae
Pneumokokker gir vanligviss en mer akutt sykehistorie og høyere CRP økning enn i dette tilfelle
B X Mycoplasma pneumoniae
Hans alder, den litt langvarige sykehistorie og de kliniske funn med relativ lav CRP verdi gir mistanke om mykoplasma infeksjon
C Respiratorisk syncytial virus
En ren viral infeksjon med en sykehistore som beskrevet er ikke så vanlig i denne aldersgruppe

---

20
Du jobber som LIS1 i mottaket på en barneklinikk som også har en regional barnekreftavdeling. Du har tatt imot en 3 år gammel gutt som er blek, har en del petekkier og har hatt moderat svingende feber siste 2 uker. Blodprøvene viser Hb 7,3 g/dL (10,5 - 13,1 g/dL), trombocytter 34 x 10^9/L (228 – 435 x 10^9/L), leukocytter 130 x 10^9/L (3,7 - 14,7 x 10^9/L), granulocytter 0,5 x 10^9/L (1,7 - 7,1 x 10^9/L) og CRP 40 mg/L (< 5 mg/L). Det er sett blastsuspekte celler i perifert blodutstryk.
Du mistenker akutt leukemi. Ansvarlig barneonkolog har sagt at det planlegges beinmargsundersøkelser i narkose dagen etter.
Hvilken undersøkelse er et absolutt krav før narkosen dagen etter?

A CT thorax
- *Tas evt etter rtg thorax, men er ikke førstevalg. Vanligvis unødvendig hvis rtg thorax ikke viser mediastinal tumor.*

B MR thorax og abdomen
Vanligvis helt unødvendig ved nyoppdaget akutt leukemi.

C X Røntgen thorax
- *Må alltid gjøres før narkose i en slik sammenheng for å se etter mediastinal tumor. Hvis det påvises stor mediastinal tumor må man gå videre med CT-thorax før narkose for å kartlegge luftveier og evt avklemming av trakea (øvre mediastinalt syndrom), og evt avklemming av vena cava superior. Slike pasienter må overvåkes og alltid samordnes med anestesilege.*

D Ultralyd abdomen
- *UL abdomen hører alltid med ved nyoppdaget akutt leukemi, men er ikke et absolutt krav før narkose.*

21
Ekstrauterin graviditet skal mistenkes når

A Den gravide kvinnen ikke har svangerskapssymptomer
Dette er veldig individuelt, noen reagerer sterkt med symptomer på graviditet, selv ved spontanabort, men avtakende symptomer på graviditet tidlig i svangerskapet kan være symptom på abort, enten det er et intrauterint eller ekstrauterint beliggende svangerskap

B Den gravide kvinnen har brukt lang tid på å oppnå graviditet
Det er riktig at det kan være tubar faktor som gjør at kvinnen ikke har oppnådd graviditet, men dette alene gir ikke nok holdepunkter for å mistenke ekstrauterin graviditet, da må vi i hvert fall ha en positiv graviditetstest, noe vi ikke vet her

C X Den gravide kvinnen søker på grunn av smerter og blødning i 1.trimester
Dette er mest typiske debut av symptomer på ekstrauterin graviditet

D Den gravide kvinnen søker på grunn av smerter i 2. trimester
Dette er ikke typisk, en ekstrauterin graviditet gir symptomer allerede i 1. trimester (typisk uke 7)

22
Hva er den vanligste histologiske type cervixcancer?

A Nevroendokrin
B Karsinosarkom
C Adenokarsinom
D X Plateepitelkarsinom
Klart hyppigste type

23
Hva er typiske symptomer ved ovarialcancer?

A X Raskt utviklende diffuse abdominalsymptomer, utspilt buk, trykk i bekkenet, urinveissymptomer
B Postmenopausal blødning, dysuri og dyspareuni
Ovarialcancer gir sjelden blødningssymptomer.
C Akutt innsettende abdominalsmerter som differensialdiagnose til "akutt abdomen"
D Lang sykehistorie med diffuse abdominalsymptomer og obstipasjon over flere måneder

---

24
Ei 62 år gammel kvinne kommer på legekontoret for å få tatt en gynekologisk rutineundersøkelse med cervixcytologi. Hun har ingen symptomer fra underlivet. Ved inspeksjon av vulva ser du en brunlig misfarging i labium minus på høyre side, se bildet nedenfor.
Hva er det riktigst å gjøre?

A Forskrive Aldara og avtale kontroll om 4-6 uker
Lokalbehandling av: Utvortes genitale og perianale veneriske vorter (condylomata acuminata). Mindre overflatisk basalcellekreft (sBCC). Klinisk karakteristisk, ikke-hyperkeratotisk, ikke-hypertrofisk aktinisk keratose (AK) i ansiktet og hodebunnen, dvs. ikke behandling av malignt melanom

B Rekvirere MR abdomen/bekken innen 2 uker
det kan godt hende pasienten trenger MR bekken, men det haster mest å få en vurdering hos spesialist som vil bestille bilder

C Ta en stansebiopsi og sende denne til histologisk undersøkelse som hasteprøve
Viktig med lokal radikal eksisjon av tumor, stnasebiopsi må unngås

D X Henvise til gynekolog for pakkeforløp vulvacancer
Ja, siden funnet er suspekt på malignt melanom i vulva

00001646c79238f84c

25
Du er allmennlege, og en 26 år gammel kvinne oppsøker deg med kløe i vulva. Hun bruker p-piller. Hun forteller at hun har klumpete tykk, hvit utflod. Hva er det mest korrekte å gjøre her?

A X Du undersøker henne gynekologisk, sender sekret til soppdyrkning og skriver resept på et antimykotikum
Hvis man ikke har holde punkt for en annen diagnose er det greit å behandle empiriskt \, etter man har tatt dyrkningsprøve for sopp.
B Du undersøker henne og tar en stansebiopsi fra vulva for å utelukke hudsykdom
uten synlige forandringer er det ikke indisert med biopsi. I tillfelle at det er synlige hudforandringer, bør man fortsatt sende vaginal sekret til soppdyrkning med denne anamnesen.
C Du ber pasienten ta en selvtest for klamydia og starter behandling hvis testen er positiv
Klart feil alternativ da det er anbefalt med klinisk undersøkelse ved symptomer som kan være forenlig med SOI. Du burde dessuten ta soppdyrkning med de symptomer.
D Du skriver resept på et lokalt antimykotikum og avtaler at hun tar kontakt på nytt om ikke det blir bedre etter noen dager
du burde frøst undersøke henne og sende sekret til sopp dyrkning for å unngå overbehandling

---

26
En 42 år gammel kvinne kommer til deg med kløe i underlivet. Hun bruker p-pille og har regelmessige, men kraftige blødninger. Når du undersøker henne, finner du hvitaktige forandringer rundt klitoris og labia minora.
Hva er det riktigst å gjøre av deg som allmennlege?

A X Sørge for å få tatt biopsi av vulva
Diagnosen Lichen sclerosus bør bekreftes med stanse biopsi, og hudkreft må utelukkes. Langvarig behandling med sterkt lokal kortison præparat skal skrives ut som blå resept (refusjonsberettiget). Det er behov for årlig inspeksjon.
B Anbefale å bytte fra p-pille til hormonspiral
Se på fasitt under A, B, C.
C Anbefale henne vaginal soppbehandling
Det kan være Candida vuvitt men du må først utelukke lichen sklerosus og helst bekrefte candida enten med mikroskopi eller dyrkning.
D Forskrive et mildt lokalt kortisonpreparat
1. Diagnosen Lichen sklerosus som behandles med lokalt kortison er sannsynligvis korrekt, men denne må bekreftes med en stanse biopsi, som taes enten hos dermatolog eller gynekolog, fordi det er ett kronisk sykdom, som krever langvarig behandling som bør startes hos spesiallist (blå respt). 2. Den innebærer et ca 5% risiko for kreft utvikling i vulva. 3. En gruppe sterk kortison preparat bør velges.

27
Hva er gullstandarden for behandling av stressinkontinens hos kvinner?

A Sacralnervestimulering
Brukes fortrinnsvis for urge inkontinens
B X Tensjonsfri vaginaltape (TVT) operasjon
Gullstandard
C Botoxinjeksjoner i urinblæren
Brukes ved behanldingsresistent overaktiv detrusor/urge inkontinens
D Fremre kolporrhafi
Hjelper primært mot framfall av urinblæren

28
Du er fastlegevikar. En 16 år gammel jente kommer til deg. Hun har migrene med aura. I tillegg har hun ADHD og har lett for å glemme ting. Hun har ikke hatt samleie enda, men har fått kjæreste og ønsker sikker prevensjon. Hva ville være førstevalg for denne pasienten?

A X P-stav
Det er ikke kontraindisert ved migrene med aura, den er minst invasiv og har minst (alvorlige) bivirkninger.
B Minipille
For usikker prevensjon for henne
C P-sprøyte
P sprøyte har mer bivirkninger enn p-stav, (vektøkning, evt. problemer med beinmasse) og i tillegg må man sette ny sprøyte hver 3. måned.
D "Liten" hormonspiral (Kyleena eller Jaydess)
Det er ikke første valg hos en virgo.

00001646c79238f84c

29
En 40 år gammel kvinne kommer til deg i allmennpraksis. Hun har født 3 barn. Hun har nå utviklet kraftige, men regelmessige menstruasjonsblødninger. Hun ønsker en sikker prevensjon. Hun har tidligere brukt p-piller og har vært godt fornøyd med det. Hun røyker et par sigaretter daglig. Pasienten har en kroppsmasseindex på 24. Blodtrykket er 120/70.
Hva bør du helst anbefale som prevensjon for denne pasienten?

A X Hormonspiral (Mirena)
Dette vil være det beste alternativet her. Pasienten vil få den laveste systemiske gestagendosen (og dermed minst mulig bivirkninger) og en høyere lokal gestagendose i uterus - målorganet for gestagenet. Blødningene vil mest sannsynlig avta i styrke selv om de kan være uregelsmessige en periode.
B Kombinasjons p-piller
Hun er over 35 år og røyker, noe som gjør at man ikke anbefaler kombinsjons-p-piller selv om dette ved kontinuerlig bruk kan gi mindre blødninger og vil være en sikker prevensjon.
http://www.who.int/reproductivehealth/publications/family_planning/wheel_v4_2010_EN.swf
C Gestagen-implantat (p-stav)
Dette vil også være et bra alternativ, men kan gi noe mer gestagene bivirkninger i form av blødningsforstyrrelser, humørforandringer og vektøkning mm enn hormonspiralen.
D Sterilisering med Essure (hysteroskopisk)
Ikke så bra alternativ her siden blødningene hennes vil forbli sterke.

00001646c79238f84c

30
Et ungt par (22-23 år) forsøker aktivt å bli gravide i 1 måned. Samleiehyppighet 2-3 ganger per uke. Sjansen for vellykket utfall er ikke mer enn 25-30 % hos dette paret.
Hva er den mest sannsynlige årsaken til at de ikke lykkes i større grad?

A X Naturlig fertilitet er ikke høyere enn dette hos par tidlig i tjueårene
Riktig svar, forekomsten av genetisk avvik i både egg, spermier og embryo er så stor at naturlig fertilitet ikke vil være høyere enn dette hos par tidlig i tjueårene.
B Mannen har svært redusert sædkvalitet
C Paret har problemer med prematur ejakulasjon
D Ved undersøkelse er begge to positive for chlamydia. Kvinnen kan dermed ha skadede eggledere

00001646c79238f84c

31
Hvorfor inntrer menopause hos kvinner?

A X Antall primordialfollikler i ovariet avtar betydelig.
Riktig svar. egglageret tømmes ved menopause.
B Produksjonen av østradiol hos kvinnen blir for lav.
Feil svar- er en konsekvens -ikke årsak til menopause.
C Det hormonelle samspillet mellom hypothalmus og hypofyse opphører.
Feil svar, er en konsekvens-ikke årsak til menopause.
D Produksjonen av progesteron blir for lav.
Feil svar- er en konsekvens -ikke årsak til menopause.

00001646c79238f84c

32
Ei 48 år gammel kvinne har som ledd i utredning for økt vaginal blødning fått utført hysteroskopi der det samtidig ble tatt en endometriebiopsi. Histologisk undersøkelse av endometriebiopsien viste enkel hyperplasi med atypi.
Hva er det riktigst å gjøre videre?

A Starte med østradiol vaginaltabletter
B Avtale ny kontroll med transvaginal ultralyd og væskesonografi om 6 måneder
C X Starte med syklisk gestagenbehandling
Endometriehyperlasi er en premalign tilstand som kan utvikle seg til endometriecancer som utvikles pga ensidig østrogenstimulering. Syklisk gestagen vil opprettholde et tynt endometrium. Hysterektomi er ikke førstevalget her, men kan bli aktuelt dersom pasienten ikke får normalisering av endometriet etter gestagenbehandling. Pasienten har ikke cancer. Kontroll om 6 måneder vil likevel ikke være adekvat behandling.
D Henvise henne til hysterektomi ved universitetssykehus med med gynekologisk kreftavdeling

---

00001646c79238f84c

33
Du er fastlege for en 28 år gammel kvinne som kommer til deg. Hun fødte for tre uker siden, og hun fullammer barnet. Hun har de siste tre dager utviklet et rødt og smertefullt bryst. Ved undersøkelse finner du at brystet er rødt og ømt uten tegn på fluktuerende områder. Temperaturen er 38,5 grader Celcius. Hun har forsøkt å tømme brystet fullstendig uten effekt. Hva gjør du?

A X Du skriver resept på Dicloxacillin for 10 dagers bruk, og med instruksjon om å fortsette amming
Korrekt å bruke Dicloxacillin fordi mastitt som regel er forårsaket av penicillinresistente mikrober, amming kan fortsette
B Du skriver resept på Dicloxacillin for 10 dagers bruk, og med instruksjon om å stoppe amming midlertidig
Kvinner skal fortsette å amme selv om de bruker antibiotika mot mastitt så lenge det ikke er puss i melka (kan sjekkes på en bomullsdott)
C Du henviser kvinnen til ultralydundersøkelse ved bryst/endokrinkirurgisk avdeling
Ingen klinisk mistanke om abscess. Prøv antibiotika først
D Du henviser kvinnen til føde/barselavdelingen for intravenøs antibiotikabehandling
Behandles i primærhelstjenesten med per oral antibiotika i første omgang

---

00001646c79238f84c

34
Hva er insidensen for spontane tvillinger?

A X 1 av 80 graviditeter
insidensen for spontane tvillinger er 1 av 80 graviditeter eller 1,3%. 1 av 80^2 er insidensen for spontane trillinger.
B 1 av 80^2 graviditeter
C 2 av 80 graviditeter
D 2 av 80^2 graviditeter

00001646c79238f84c

35
Kvinnen er andregangsfødende i svangerskapsuke 28. Tidligere stort sett frisk og normalt svangerskap så langt. Pregravid BMI 26. Tatt HbA1c ved første svangerskapskontroll som var 37 mmol/l (normal). Nylig tatt glukosebelastningstest og kommer nå for avlesning av denne. Resultatet viser fastende verdi: 5,5 (ref svangerskapsdiabetes: 5,3 - 6,9 mmol/l) og 2-timers verdi 7,5 (ref svangerskapsdiabetes: 9,0 - 11,0 mmol/l). Hva blir riktigst å si nå til den gravide?

A Du sier at du vil ta en ny blodprøve med tanke på HbA1c. Greit å få mer informasjon om blodsukkeret hennes i løpet av de siste ukene. Avtaler også en ny glukosebelastningstest i løpet av den nærmeste uken.
B Du sier at du vil henvise henne til svangerskapspoliklinikk med spørsmål om hun er i ferd med utvikle svangerskapsdiabetes.
C Du beroliger henne. Du sier at siden den fastende verdien er helt på grensen er det lite sannsynlig at hun har utviklet svangerskapsdiabetes. Du tilbyr henne å følge svangerskapet tettere.
D X Du gir kostråd og informerer om at hun har fått svangerskapsdiabetes. Lærer henne opp i blodsukkermålinger.
Korrekt i henhold til Nasjonale retningslinjer fra HDir.

36
Du er fastlegevikar på en øy ute i havgapet, og en 35 år gammel Gravida 1 i uke 22 ber om rådg angående sin genitale herpes simplex-diagnose. Hun fikk denne diagnosen av den fastlegen du vikarierer for, for 3 uker siden, og har blitt bra av det nå. Men hun er bekymret for at hennes samboer har vært utro og for komplikasjoner i svangerskapet. Hva blir det mest korrekte å si til henne i denne situasjonen?

A At hun mest sannsynlig må forløses med keisersnitt pga. risiko for å smitte fosteret.
Et keisersnitt er indisert kun ved primærutbrudd av herpesinfeksjon omkring forløsningstidspunket.
B At hun mest sannsynlig har blitt smittet av sin samboer. Hvis hun får hyppige utbrudd, må vi vurdere forebyggende behandling i svangerskapet.
Dette trenger ikke være rett. Viruset kan ligge latent/sovende i lang tid, og kan slå til når immunforsvaret er nedsatt, som for eksempel i graviditet.
C At hun kan bli kvitt viruset med antiviral behandling.
Antiviral behandling kan redusere virusutbruddet, men viruset vil bli værende i de affiserte nerveendingene livet ut.
D X At herpes simplex er en seksuelt overførbar sykdom, men med usikkert smittetidspunkt. Hvis hun får hyppige utbrudd, må vi vurdere forebyggende behandling i svangerskapet.
Det er korrekt. Inkubasjonstid kan variere,men første utbrudd kan være lenge etter man har faktisk blitt infisert med virus. Viruset kan ligge latent/sovende i lang tid, og kan slå til når immunforsvaret er nedsatt, som for eksempel i graviditet.

37
Du er allmennlege og får besøk av en førstegangsfødende 29 år gammel gravid kvinne. Hun vil gjerne ha fosterdiagnostikk med non invasiv prenatal test (NIPT). Hun spør deg om råd. Du sier at hun må bestemme dette selv, men at du kan gi henne litt bakgrunnsinformasjon. Hva er mest korrekt råd å gi her?

A X Hennes aldersrisiko for trisomi 21 er ca 1:1000. Ved normale funn ved rutinemessig ultralyd i uke 12 vil hun halvere risikoen for trisomi.
Ved 29 år er aldersrisiko for trisomi 21 ca 1:1000. En normal rutinemessig ultralyd i uke 12 vil halvere risikoen fordi ultralyd kan oppdage ca 50% av alle fostre med trisomi 21 pga økt nakkeoppklaring (NT)
B Hennes aldersrisiko for trisomi 21 er ca 1:100. Normale funn ved rutinemessig ultralyd i uke 12 vil ikke kunne endre risikoen.
C Hennes aldersrisiko for trisomi 21 er ca 1:1000. Normale funn ved rutinemessig ultralyd i uke 12 vil ikke kunne endre risikoen.
D Hennes aldersrisiko for trisomi 21 er ca 1:100. Ved normale funn ved rutinemessig ultralyd i uke 12 vil hun halvere risikoen for trisomi.
Aldersrisiko fro trisomi 21 ved 29 år er ca 1:1000. Aldersrisiko ved 38 år er ca 1:100

38
Testing av asymptomatisk bakteruri er

A X anbefalt som en del av den generelle screeningsprogrammet i første trimester
Å teste for asymptomatsik bakteruri er en del av det anbefalte screeningprogrammet i svangerskapsomsorgen. Men, skal bare behandles dersom det er signifikant oppvekst. Ved oppvekst av GBS i urin skal dette føres på helsekortet, og kvinnen anbefales antibiotikabehandling i fødsel.
B bare anbefalt for kvinner med residiverende urinveisinfeksjoner
C ikke anbefalt siden det er så sjeldent i Norge
D bare anbefalt for kvinner med svangerskapsdiabetes

00001646c79238f84c

39
Blodprøve for ABO-/RhD-typing er anbefalt for alle gravide. Hva er mest riktig å gjøre dersom kvinnen er RhD-negativ og bærer et RhD-positivt foster?

A Da noteres dette på helsekortet slik at hun kan få anti-D profylakse dersom blodprøve fra navlesnoren etter fødsel bekrefter RhD-positiv nyfødt
Rh D-negative kvinner tilbys og Anti-D etter fødsel dersom blodprøve fra navlesnor bekrefter at fosteret er Rh-D positivt.
B Da er det unødvendig å gjøre noen tiltak
C X Da tilbys rutinemessig anti-D profylakse i uke 28
Rh-D -negative kvinner tilbys rutinemessig anti-D profylakse i svangerskapet for å hindre utvikling av antistoffer som igjen kan føre til anemi hos fosteret.
D Da noteres dette på helsekortet slik at man kan vurdere å gi henne anti-D profylakse hvis hun utsettes for et traume mot magen
I tillegg til å tilby rutinemessig anti-D profylakse vil man kunne vurdere å gi profylakse ved signifikant traume mot magen i svangerskapet.

00001646c79238f84c

40
Kvinner som tidligere har hatt preeklampsi eller født et vekstretardert barn bør følges ekstra i neste svangerskap. Hvilken ultralydundersøkelse er viktig for denne gruppen.

A X Ultralyd med doppler av arteria uterina i svangerskapsuke 24
Doppler av arteria uterina i uke 24 kan si oss noe om placentafunksjon og er rett svar her.
B Ultralyd med vurdering av placentalokalisasjon i svangerskapsuke 32
Placentalokalisasjon i uke 32 utføres kun ved placenta previa
C Ultralyd med vekstkontroller annenhver uke fra uke 18 - 36
Vekstkontroller annen hver uke gjøres bare hos fostre med påvist vekstavvik.
D Ultralyd i første trimester med måling av nakkeoppklaring
Ultralyd i første trimester med måling av nakkeoppklaring brukes for å utføre risikoberegning i forhold til trisomi hos fosteret

00001646c79238f84c

41
Du er fastlege. Pasienten er 34 år, førstegangsfødende i svangerskapsuke 12 etter siste mens. Tidligere stort sett frisk og bruker ingen faste medisiner. Pregravid BMI er 35. God allmenntilstand, ingen hodepine. Du måler blodtrykket 3 ganger til 150/95, 158/97 og 165/95 hhv. Urinstix: Protein 1+ (ikke morgenurin). Hva er det riktigst å gjøre her?

A X Du setter på henne en 24 timers blodtrykksregistrering. Ber henne komme tilbake dagen etter for avlesning. Vurderer da henvisning til svangerskapspoliklinikken.
Her vil det korrekte være henvisning til spesialisthelsetjenesten dersom det viser seg at pasienten har et reelt høyt blodtrykk. Dette vil 24 timers BT gi svaret på. Viktig å bruke riktig størrelse på mansjetten, spesielt når det er snakk om fedmeproblematikk. Vi snakker ikke om preeklampsi før svangerskapsuke 20. Spesialisthelsetjenesten vil gjerne følge opp med tidlig ul og oppstart med Albyl E. 25 % av pasienten med essensiell hypertensjon vil utvikle preeklampsi i løpet av svangerskapet. Derfor viktig å starte opp med forebyggende behandling i form av Albyl E. Alt 2 blir derfor korrekt.
B Du beroliger henne. Forteller at det er normalt at blodtrykket kan være forhøyet tidlig i svangerskapet. På bakgrunn av fysiologiske forandringer under svangerskapet vil blodtrykket gradvis synke når hun kommer over i andre trimester.
C Du anbefaler henne å komme til ny kontroll av blodtrykket om en ukes tid
D Du forteller pasienten at hun har utviklet svangerskapsforgiftning (preeklampsi). Henviser henne til svangerskapspoliklinikken og ber om en vurdering i løpet av dagen eller morgendagen.

42
Ida (29 år) er førstegangsgravid. Hun har fulgt med på forskjellige internettsider for gravide og føler seg forvirret over all informasjon som hun finner der. Hun har BMI 35 og lurer på om det stemmer at hun har økt risiko for mange svangerskapskomplikasjoner.
Hvilken av komplikasjonene under har Ida økt risiko for ut fra hennes BMI?

A Anemi
Ikke riktig
B Seteleie
Ikke kjent risiko per se.
C X Tidlig spontanabort
Riktig svar. Det er en betydelig økt risiko knyttet til spontanabort hos kvinner med obesitas.
D Styrtfødsel
Ikke riktig, snarere langtrukken fødsel.

43
Hvilken behandling er mest effektiv i å forebygge postpartum blødning?

A Tidlig avnavling når barnet er født
Tidlig avnavling froebygger ikke postpartum blødning i tilstrekkelig grad og er ikke lenger en del av aktiv behandling av tredje stadium.
B Oksytocinantagonist (Tractocile®) når barnet er født
Atosiban er rihemmende og øker dermed risiko for uterus atoni og postpartum blødning
C X Oksytocinagonist (Syntocinon®) når barnet er født
Dette er en viktig del av aktiv behandling av tredje stadium og gis rutinemessig til alle fødende for å forebygge postpartumblødning
D Planlagt keisersnitt
Keisersnitt øker risiko for postpartum blødning

44
Hvilke 4 undersøkelsesmetoder er mest nyttige i utredningen av sykdommmer i thyroidea og parathyroidea?

A Klinisk undersøkelse, blodprøver, MR og finnålsprøve
De undersøkelsene som brukes som standard, er klinisk undersøkelse, blodprøver, ultralyd og finnålsprøve. Disse tilsammen gir vanligvis nok informasjon til å legge en god plan for behandling og oppfølging. Ultralyd i trenede hender er svært nyttig. Av og til suppleres det med CT, MR eller PET.
B Klinisk undersøkelse, blodprøver, CT og grovnålsbiopsi
De undersøkelsene som brukes som standard, er klinisk undersøkelse, blodprøver, ultralyd og finnålsprøve. Disse tilsammen gir vanligvis nok informasjon til å legge en god plan for behandling og oppfølging. Ultralyd i trenede hender er svært nyttig. Av og til suppleres det med CT, MR eller PET.
C Klinisk undersøkelse, blodprøver, PET og grovnålsbiopsi
De undersøkelsene som brukes som standard, er klinisk undersøkelse, blodprøver, ultralyd og finnålsprøve. Disse tilsammen gir vanligvis nok informasjon til å legge en god plan for behandling og oppfølging. Ultralyd i trenede hender er svært nyttig. Av og til suppleres det med CT, MR eller PET.
D X Klinisk undersøkelse, blodprøver, ultralyd og finnålsprøve
Riktig svar. Dette er de undersøkelsene som brukes som standard. Disse tilsammen gir vanligvis nok informasjon til å legge en god plan for behandling og oppfølging. Ultralyd i trenede hender er svært nyttig. Av og til suppleres det med CT, MR eller PET.

00001646c79238f84c

45
Du jobber som fastlege og har nå en 75 år gammel mann på kontoret ditt. Kona oppdaget en kul på halsen hans for to uker siden. Kulen har vokst i størrelse siden da. Pasienten har blitt hes i stemmen den siste uka. Han har den siste tiden vært noe tungpust, spesielt når han ligger flatt i senga. Ved undersøkelse palperer du en fast, fiksert oppfylning svarende til høyre thyroidea. For øvrig ingen funn. Hva gjør du nå?

A Henvisning for utredning av knute i thyroidea til bryst/endokrinkirurgisk poliklinikk.
Her har man mistanke om cancer og derfor er pakkeforløp riktig henvisningsform.
B Henviser han til ØNH-poliklinikken.
ØNH behandler ikke cancer thyroidea.
C X Henvisning til pakkeforløp for cancer thyroidea til bryst/endokrinkirurgisk poliklinikk.
Her er det flere alarmsymptomer (hurtigvoksende tumor, heshet, fast og fiksert oppfylning) som utløser pakkeforløp.
D Bestiller stoffskifteprøver og setter han opp til kontrolltime om en uke.
Feil!

00001646c79238f84c

46
Trippeldiagnostikk er et begrep som brukes innen utredning av svulster i bryst. Trippeldiagnostikk består av:

A X Klinisk undersøkelse + mammografi/ultralyd + cytologi/biopsi.
Dette er riktig kombinasjon.
B Klinisk undersøkelse + PET + biopsi.
C Anamnese + MR mamma + biopsi.
D Anamnese + mammografi/ultralyd + diagnostisk eksisjon.

00001646c79238f84c

47
En 28 år gammel kvinne som ammer har utviklet en øm og rød hevelse i brystet over de siste tre dagene. Du palperer en 3x3cm oppfylning lateralt i brystet. Leukocytter: 17 (normal 4-10) og CRP: 150 (normal <5). Hva er sannsynlig diagnose?

A X Abscess.
Riktig svar.
B Inflammatorisk cancer mamma.
Med denne klinikken hos en ammende dame er ikke inflammatorisk cancer det mest sannsynlige. Underliggende malignitet må utelukkes dersom abscess-behandling ikke fører frem.
C Galactocele.
Dette gir ikke forhøyede infeksjonsparametre.
D Fibroadenom.
Fibroadenom er saktvoksende og gir ikke infeksjonsklinikk.

00001646c79238f84c

48
Du får henvist en 43 år gammel mann fra endokrinologisk avdeling til endokrinkirurgisk poliklinikk. Ved endokrinologisk avdeling er han diagnostisert med primær hyperparathyroidisme.
Parathyroideascintigrafi bekrefter et parathyroideaadenom kaudalt for høyre thyroidealapp. Du gjør ultralyd som bekrefter lokalisasjonen av adenomet. Hvilken operasjonsteknikk er best egnet her?

A X Minimal invasiv metode i narkose.
Riktig.
B Høyresidig hemithyroidektomi.
Feil.
C Full halseksplorasjon.
Dette er ikke nødvendig i utgangspunktet når lokalisasjonen til adenomet er kjent.
D Minimal invasiv metode i lokalanestesi.
Dette ingrepet utføres ikke i lokalanestesi.

00001646c79238f84c

49
En 50 år gammel mann er innlagt med magesmerter og det blir tatt en CT abdomen som tilfeldigvis viser en stor binyretumor på 5 cm.
Den er heterogen og er hypervaskulær med høy tetthet. Det besluttes at denne bør fjernes operativt. Hvilke prøver bør du ha svar på før du gir klarsignal for operasjon?

A X Metanefriner
Helt riktig. Dette kan godt være et feokromocytom og man bør ha svar på metanefriner før man opererer. Pasienter med feokromocytom skal ha forbehandling med alfablokker før operasjon for å forhindre hjypertensiv krise
B ACTH og kortisol
Ikke mest riktig. Det kan være greit å sjekke ACTH og kortisol, spesielt ved symptomer på hyperkortisolisme, men pg.a det radiologiske utseende på denne tumoren bør den uansett opereres ut fordi hypervaskulære og heterogene tumores kan være maligne. Det er ikke helt nødvendig å ha svar på ACTH og kortisol først, men det er anbefalt. Dersom man fjerner en kortisolproduserende tumor vil man forvente et midlertidig behov for kortisontilskudd postoperativt.
C Aldosteron og renin
Man trenger ikke svar på aldosteron eller renin før man opererer, indikasjon for å måle renin og aldosteron vil kun være ved samtidig hypertensjon.
D Det er ikke behov for noen prøver, tumoren skal uansett ut
Feil, utseende gir mistanke feokromocytom og man bør ta metanefriner. Dersom det foreligger feokromocytom er det viktig at pasienten forbehandles med alfablokker før operasjon.

00001646c79238f84c

50
En 40 år gammel dame oppsøker deg som lege pga tretthet og lite energi og det blir tatt prøver som viser fritt T4 på 15 pmol/l (ref 12,2-19.6) og TSH 4,7 mIU/L (ref 0,5-4). Anti-TPO er normalt. Hva ville du gjort?

A Startet med levotyroksin (Levaxin) i lav dose, feks 25 mcg x1
Feil, dette er bare lette avvik i stoffskifteprøvene og her ville det riktig å bare kontrollere prølvene. Det er tvilsomt om det har noen plass å behandle før TSH er >8-10. Positiv anti-TPO som indikerer autoimmun genese kan styrke indikasjon for behandling.
B Rekvirert ultralyd tyroidea som ledd i videre utredning
Feil, ultralyd har ingen plass i utredning av hypotyreose.
C Startet levotyroksin (Levaxin) i fulldose, 1,6 mcg per kg kroppsvekt,
feil, det er ikke riktig å starte med Levaxin her
D X Gjentatt prøvene etter 3-4 uker
Riktig. En mulig forklaring kan være at hun habituelt ligger rett over referanseområdet. En annen forklaring kan være analytisk og biologisk variasjon (I dette tilfelle er biologisk variasjon på 20 %) og sjansen for at prøven er normal til neste gang er stor

---

00001646c79238f84c

51
En 50 år gammel mann får påvist alvorlig hypertensjon med blodtrykk på 180/100. Han bruker ingen faste medisiner. Det påvises aldosteron 240 pmol/l og renin 4 mIU/L som gir forhøyet aldosteron-renin ratio på 60 (normalt <35). Prøvene gjentas med omtrent tilsvarende funn. Hva ville du gjort videre?

A Binyrevenekateterisering
Feil, først skal man utføre saltvannsbelastning for å verifisere mistanken om primær hyperaldosteronisme. OM diagnosen bekreftes med denne testen, vil binyrevenekateterisering være aktuelt. Dette gjøres for å undersøke om aldosteronet produseres i en eller begge binyrer. Operasjon er aktuelt kun ved unilateral overproduksjon.
B Ikke behov for videre utredning, men direkte oppstart med spirinolakton.
Feil, det kan være aktuelt hos enkelte (eldre, uttalt komorbidet) å avstå fra videre utredning, men han er relativt "ung", så her ville det være riktig å utrede ham først med saltvannsbelastning og videre til binyrevenekaterisering dersom saltvannsbelasningen bekrefter hyperaldosteronisme. Dersom binyrevenekateterisering påviser aldosteronproduksjon i begge binyrer, vil behandlingen være medikamentell med spironolakton.
C CT binyrer
Feil, funn ved CT vil kun angi rett sidelokalisasjon hos ca 60%
D X Saltvannsbelastning
Helt riktig, infusjon av 2 liter saltvann vil hos normale supprimere aldosteron via renin-angiotensin-aldosteronsystemet.
Motsatt vil man ved primær hyperaldosteronisme som det er mistanke om her få mangelfull aldosteronsuppresjon ved intravenøs saltvannsinfusjon.

00001646c79238f84c

52
En pasient får påvist hyperkortisolisme med typisk klinikk og bekreftet biokjemisk hyperkortisolisme. Det påvises ikke målbart ACTH <0,1 pmol/l (ref <10,2 pmol/L). Hva blir neste steg i utredning?

A Sinus petrosus kateterisering
feil, dette er mest aktuelt dersom dersom man er usikker om det foreligger hypofysær eller ektopisk ACTH-produksjon.
B CT helkropp
feil, ektopisk cushing er ACTH-avhengig og gir ofte veldig høye ACTH-verdier (godt over normalområdet)
C X CT binyrer
Riktig, pga lave ACTH-verdier, er dette er en ACTH-uavhengig hyperkortisolisme og CT binyrer med spørsmål om binyreadenon eller carcinom er neste steg i utredning.
D MR hypofyse
Feil, ved hypofysær cushing er ACTH høy eller høyt i normalområdet.

00001646c79238f84c

53
En kvinne på 71 år har hatt type 2 diabetes i 8 år. Ingen hjerte-/karsykdom, BMI 24,1 kg/m2. Hun bruker nå Metformin 1 g x 2 og NPH insulin (Insulatard/Humulin) 18 E x 2. Hun kommer til diabeteskontroll på fastlegekontoret.
HbA1c er 63 mmol/mol (ref. 28-40). Hun måler blodsukker 3 ganger daglig. Siste uke har hun hatt fastende blodsukker på 8-9 mmol/l, blodsukker før middag 9-10 mmol/l og før leggetid 12-15 mmol/l. Du synes HbA1c og blodsukkerverdiene er for høye og vil derfor justere insulinbehandlingen. Hva gjør du?

A Du legger til hurtigvirkende insulin og instruerer henne i å sette 4 E når blodsukkeret er >10 mmol/l
Ikke riktig. Ved type 2 diabetes er det vanligvis ikke indikasjon for å benytte hurtigvirkende insulin. Her er fastende glukoseverdier også for høye, og en må starte med å øke dosene NPH-insulin. Hurtigvirkende insulin er nødvendig kun dersom blodsukkeret er i ønsket nivå før måltider, men stiger for mye etter måltider tross kostregulering med redusert inntak av raske karbohydrater. Om en i en slik situasjon starter med hurtigvirkende insulin, skal insulinet gis før måltider og ikke kun ved målt høyt blodsukker.

B Du skifter fra NPH-insulin til langsomtvirkende insulinanalog i dosen 36 E x 1 (morgen)
Ikke riktig. Her er problemet at blodsukkeret generelt ligger høyt, og da bør dosene på NPH-insulin som hun bruker først økes. Ved type 2 diabetes gis refusjon for langsomtvirkende insulinanalog kun dersom problemer med hypoglykemier tross optimal behandling med NPH-insulin x 2. Fordi pasientene med type 2 diabetes har egenproduksjon av insulin er hypoglykemier mindre vanlig, og det er vanligvis ikke et problem at NPH-insulin har mindre jevn absorpsjon enn langsomtvirkende analoger.

C Du legger til hurtigvirkende insulin og instruerer henne i å sette 4 E før alle måltider
Ikke riktig. Ved type 2 diabetes er det vanligvis ikke indikasjon for å benytte hurtigvirkende insulin. Her er fastende glukoseverdier også for høye, og en må starte med å øke dosene NPH-insulin. Hurtigvirkende insulin er nødvendig kun dersom blodsukkeret er i ønsket nivå før måltider, men stiger for mye etter måltider tross kostregulering med redusert inntak av raske karbohydrater. Om en i en slik situasjon starter med hurtigvirkende insulin, er det riktig at insulinet skal gis før måltider.

D X Du øker dosene NPH-insulin til 20 E x 2 og instruerer henne i å øke dosene videre dersom vedvarende blodsukker før måltider >8 mmol/l
Riktig svar. Blodsukkeret er høyere enn ønskelig både før frokost og før middag, og det er derfor nødvendig å øke både morgendosen og kveldsdosen insulin. Dosen NPH-insulin skal justeres etter hva blodsukkeret har vært før måltider de siste dager, hvor kveldsdosen økes dersom høyt blodsukker før frokost og morgendosen økes dersom høyt blodsukker før middag.

00001646c79238f84c

54
Hva er den vanligste årsaken til hypokalsemi?

A medikamentindusert
B hypoparatyreoidisme
C X vitamin D-mangel
Vitamin D-mangel er veldig vanlig over hele verden. Den viktigste funksjonen til vitamin D er å øke absorbsjon av kalsium i tarm. Ved vitamin D-mangel øker PTH-sekresjonen slik at vi får dannet mer aktivt vitamin D i nyre. Beinresorbsjonen øker også og kalsium frigjøres for å opprettholde konsentrasjon i blod. Ved vedvarende vitamin D-mangel klarer imidlertid ikke de kompensatoriske mekanismene å opprettholde kalsium
D hypomagnesemi

00001646c79238f84c

55
En 20 år gammel tidligere frisk mann blir innlagt akutt. Han bor alene og ble funnet av arbeidskolleger etter at han ikke møtte på jobb. Kollegaen som snakket med ambulansepersonalet fortalte at de har vært bekymret for hans vekttap, og har merket at han stadig var tørst etter at han startet i lærlingejobben for noen uker siden.Ved innkomst er han somnolent.
Blod-ketonmåling viser 6 mmol/l (normalt <0,6 mmol/l, ketoacidose >3,0 mmol/l). Arteriell blodgass viser glukose 37 mmol/l (ref. 4-6,3), bikarbonat 2,7 mmol/l (21-27), pH 7,02 (7,38-7,46) og Na 124 mmol/l (137-145). Du konkluderer med at han har en alvorlig ketoacidose og starter behandling etter prosedyre.
Hvilket av påstandene angående uangående behandling og oppfølging av diabetisk ketoacidose er korrekt?

A En bør stoppe insulininfusjonen hvis kalium blir for lav
Feil, Så lenge kalium < 3,6 mmol/L gis bare 1E insulin per time, og parallell infusjon med kalium, 10-20 mmol/time. Ikke seponer da insulin hemmer ketogenesen.
B En bør sikre at natrium ikke blir korrigert for raskt
Feil, man bør se på glukose-korrigert natrium (målt s-natrium + [(målt glukose – 5,6) / 5,6] x 2,4) og effektiv osmolalitet (2 x s-natrium + s-glukose).
C X En bør sikre at effektiv osmolalitet ikke blir korrigert for raskt
Riktig. Det er endring i effektiv osmolalitet som er av betydning med tanke på hjerneødem. Effektiv osmolalitet bør ikke senkes med mer enn 10 mosmol i løpet av de første 15 timene etter oppstart av behandling. Deretter kan effektiv osmolalitet senkes med 3 mosmol/time.
D En bør ha som mål å korrigere glukose til normalområdet innen 12 timer
Feil, Når b-glukose faller til 14 mmol/L byttes væskeinfusjon (NaCl 9 mg/ml eller Ringer acetat) til glukose 50 mg/ml ca. 100 ml/time slik at b-glukose holdes omkring 10-12 mmol/L frem til den metabolske acidosen er korrigert (bikarbonat > 20 mmol/L, pH > 7,3 og anion gap < 12). Dette for å opprettholde insulinintilførsel som stopper ketogenesen

---

00001646c79238f84c

56
Kvinne på 82 år kommer til kontroll for osteoporose. Hun har vært behandlet med Alendronat og Calcigran forte 1000mg/800IE i snart ti år. Ved kontroll av beintetthetsmåling har hun T-score på -3,0 i lumbalcolumna, -2,7 i låhals og -2,3 i total hofte. Hun har ikke hatt brudd de siste fem år.
Hvilken behandling vil du nå gi pasienten i tillegg til Calcigran forte for hennes osteoporose?

A Teriparatide (PTH-analog)
se kommentar A
B Fortsette med Alendronat
Pause anbefales etter ti års behandling med bisfosfonat
C X Denosumab (Prolia)
Siden pasienten har brukt Alendonat i ca 10 år er det grunn til å seponere. Hun har ikke hatt noen brudd i den senere tid, og der er derfor ikke indikasjon for osteoanabol behandling. Denosumab er et godt alternativ som kan administreres av fastlegen og som gir en god frakturbeskyttende effekt
D Zoledronsyre iv
Har allerede fått ti år med bisfosfonatbehandling

00001646c79238f84c

57
En kvinne på 57 år har gjort MR caput som ledd i utredning av tinnitus og det blir der påvist et stort hypofyseadenom som når opp til og løfter chiasma opticum samt vokser ut i venstre sinus cavernosus. Supplerende blodprøver påviser prolaktin 19 400 mIE/l (ref. 63 - 533). Synsfeltundersøkelse påviser lette bilaterale synsfeltutfall.
Hvilken behandling bør primært velges?

A X Behandling med dopaminagonist
Riktig svar. Med et hypofyse makroadenom og så høyt prolaktinnivå, har hun et makroprolaktinom. Dopamin hemmer de prolaktinproduserende cellene, og medikamenter med dopaminvirkning (dopaminagonister) er svært effektive i å hemme prolaktinproduksjonen og gi celledød i prolaktinomer, noe som fører til skrumpning av adenomet og normalisering av hormonnivået. Dette skjer vanligvis ganske raskt. Ved de aller, aller fleste prolaktinomer er operasjon derfor unødvendig, selv om det foreligger synsfeltutfall.

B Hypofysekirurgi innen 1-2 uker
Feil. Prolaktinomer behandles med dopaminagonist. Hypofysekirurgi ved prolaktinomer er aktuelt hovedsakelig hos pasienter som ikke kan benytte noen av de tilgjengelige dopaminagonister grunnet bivirkninger eller ved dopaminagonistresistens (meget sjelden).

C Hypofysekirurgi før postoperativ strålebehandling
Feil. Hypofysekirurgi ved prolaktinomer er aktuelt hovedsakelig hos pasienter som ikke kan benytte noen av de tilgjengelige dopaminagonister grunnet bivirkninger eller ved dopaminagonistresistens (meget sjelden). Strålebehandling av prolaktinomer er aktuelt hos enda færre; kun hos de som er opererte (etter ovennevnte kriterier) og som har inoperabel resttumor med problematisk tumorvekst.

D Behandling med dopaminantagonist
Feil. Dopamin hemmer de prolaktinproduserende cellene, og medikamenter med dopaminvirkning (dopaminagonister) er svært effektive i å hemme prolaktinproduksjonen og gi celledød i prolaktinomer.

00001646c79238f84c

58
Hvilken uttalelse stemmer i henhold til diabetiske senkomplikasjoner ?

A Hvis en diabetespasient i løpet av svært kort tid greier å snu fra dårlig blodsukkerkontroll (f.eks HbA1c 90 mmol/mol) til god blodsukkerkontroll (f.eks 50 mmol/mol), vil det redusere risikoen for diabetiske senkomplikasjoner
På sikt vil god regulering føre til mindre senkomplikasjoner, men ved for rask bedring av svært dårlig gjennomsnittlig glukosenivå til god gjennomsnittlig glukosenivå som her, er det en overhengende fare for utvikling av retinopati og smertefull nevropati.

B Stram blodsukkerkontroll er obligatorisk for alle med diabetes, uavhengig av om det medfører flere hypoglykemier
Det er vist i studier at det er overdødelighet i eldre pasienter med komorbiditet som har hyppige eller alvorlige hypoglykemier. Helsedirektoratets retningslinjer har råd for hva som bør være målsettingen i spesifikke pasientgrupper.
Alvorlig hypoglykemi er også en viktig dødsårsak hos unge med insulinkrevende diabetes

C X Enkelte er mer følsomme for å utvikle diabetiske senkomplikasjoner og vil gjøre det selv ved rimelig bra blodsukkerkontroll, men for den store gruppen stemmer det at jo lavere gjennomsnittsglukose og HbA1c, jo lavere risiko for senkomplikasjoner.
Riktig svar

D En diabetespasient med rimelig god blodsukkerkontroll vil ikke utvikle noen senkomplikasjoner
Feil, det er individuelt mht ved hvilket gjennomsnittlig glukosenivå pasienter vil utvikle senkomplikasjoner, noen pasienter utvikler komplikasjoner allerede ved lett til moderat dårlig blodsukkerkontroll. For den store gruppen stemmer det, at jo lavere gjennomsnittsglukose og HbA1c, jo lavere risiko for senkomplikasjoner

00001646c79238f84c

59
En 30 år gammel kvinne har vært på ferietur til Thailand. 5 dager etter hjemkomst får hun høy feber (40°C), sterk hodepine, spesielt retro-orbitalt med intense muskel- og leddsmerter. Den siste dagen har det tilkommet et makulopapuløst utslett på truncus. Hun sier hun fikk flere myggstikk midt på dagen mens hun var på handlerunde i byen. Hun har drukket sterilt vann og ikke spist salat eller uvaskete grønnsaker. Hun har tatt influensavaksine.
Hva er den mest sannsynlige diagnosen?

A Tyfoidfeber
B X Dengue
Retroorbitale smerter og intense muskel- og leddsmerter er typisk for Dengue. Man blir smittet av sykdommen gjennom bitt fra Aedes-myggen som oftest biter på dagtid i byområder. Utslett er utypisk for malaria. Dessuten overføres malaria av Anopheles-myggen som biter på kvelds- og nattestid i krattområder. Rickettsioser overføres primært gjennom bitt av flått eller midd. Tyfoidfeber overføres gjennom inntak av kontaminert mat og drikke.
C Malaria
D Rickettsiose

00001646c79238f84c

60
Mange sepsispasienter har redusert bevissthet. Dette er også et viktig kriterium i definisjonen av sepsis (SOFA-score).
Hva er oftest den fysiologiske forklaringen bak dette symptomet hos sepsispasienter?

A Forstyrret temperatursenter i hypothalamus ved høy feber
B Bivirkning av noradrenalin
C X Redusert blodgjennomstrømning av hjernen
Den viktigste patofysiologiske forandringen ved sepsis er vasodilatasjon med påfølgende blodtrykksfall og redusert blodgjennomstrømning av hjernen
D Inflammasjon i hjernen med encefalitt

00001646c79238f84c

61
En mann på 65 år legges inn med BT: 80/50, puls: 125, respirasjonsrate: 35. Du finner at han har et hovent rødt kneledd og tenker at dette kan være fokus for infeksjonen. Hvilken antibiotikabehandling vil du starte hos denne pasienten?

A penicillin i.v. + gentamicin i.v.
B X kloxacillin i.v. + gentamicin i.v.
Betalaktamer (penicillin, kloxacillin og ampicillin) pluss gentamicin er anbefalt behandling for sepsis i de nasjonale retningslinjene. Ved mistenkt leddinfeksjoner/artritter så er Staphylococcus aureus (70% er penicillin-resistente) så hyppig forekommende at vi bytter ut penicillin med kloxacillin som er et penicillinase-stabilt betalaktam. Ampicillin er et aminopenicillin som brukes primært ved mistanke om infeksjoner med gram-negative staver.
C ampicillin i.v. + gentamicin i.v.
D penicillin i.v. + ciprofloxacin i.v.

00001646c79238f84c

62
Basale smittevernrutiner er et sentralt begrep i smittevern. Basale smittevernrutiner er et definert sett av tiltak som som skal forhindre smitte i helseinstitusjoner.
Hvilket utsagn er mest korrekt om basale smitteverntiltak?

A X Basale smitteverntiltak skal anvendes på alle pasienter til enhver tid
Det er derfor de heter basale.
B Basale smitteverntiltak skal først og fremst brukes ved kontakt med kroppsvæsker
C Basale smitteverntiltak skal hovedsaklig brukes på pasienter med MRSA eller andre resistente mikrober
D Basale smitteverntiltak brukes av sykepleiere ved sine daglige gjøremål med pasientene

00001646c79238f84c

63
En 39 år gammel frisk kvinne med BMI på 32 kg/m2 er førstegangs gravid i uke 12. Svangerskapet er ukomplisert. I en blodprøve ble det målt HbA1c på 56 mmol/mol. Hvordan bør kvinnen følges opp videre?
Referanseområde for HbA1c: 28 - 40 mmol/mol

A X Hun bør henvises umiddelbart til relevant poliklinikk/spesialist
Ja, det er ihht anbefalingene https://www.helsedirektoratet.no/retningslinjer/svangerskapsdiabetes/diagnostikk-og-tiltak-for-a-finne-uoppdaget-diabetes-og-svangerskapsdiabetes#det-foreslas-at-hba1c-tas-ved-forste-svangerskapskonsultasjon-for-a-oppdage-udiagnostisert-diabeteshyperglykemi-praktisk - https://www.helsedirektoratet.no/retningslinjer/svangerskapsdiabetes/diagnostikk-og-tiltak-for-a-finne-uoppdaget-diabetes-og-svangerskapsdiabetes#det-foreslas-at-hba1c-tas-ved-forste-svangerskapskonsultasjon-for-a-oppdage-udiagnostisert-diabeteshyperglykemi-praktisk
B Hun bør kontrolleres hyppigere hos fastlege (ca hver 2. uke) inkludert måling av HbA1c
nei, det er ikke anbefalt
C Hun bør snarlig få utført glukosebelastning
det er ikke anbefalt
D Hun bør følge vanlige svangerskapskontroller
Det er ikke anbefalt

00001646c79238f84c

64
En 53 år gammel overvektig kvinne med sørøst-asiatisk etnisk opprinnelse og antatt høy klinisk risiko for å utvikle diabetes mellitus (DM) fikk målt HbA1c på 55 mmol/mol. Hva er anbefalt oppfølging av pasienten?

Referanseområde for HbA1c: 28 - 40 mmol/mol.

A Det bør snarlig utføres glukosebelastning for å avklare om pasienten har DM.
Nei, det anbefales ikke
B
Det bør utføres årlig måling av HbA1c pga. forhøyet risiko for å utvikle DM
Nei, det anbefales ikke
C Det bør snarlig utføres måling av glukose i blodprøve tatt fastende for å avklare om pasienten har DM.
Nei, det anbefales ikke
D X Det bør snarlig utføres måling av HbA1c i ny prøve for å avklare om pasienten har DM.
Ja, det er i tråd med anbefalingene, ref https://www.helsedirektoratet.no/retningslinjer/diabetes/diagnostikk-av-diabetes-risikovurdering-og-oppfolging-av-personer-med-hoy-risiko-for-a-utvikle-diabetes#risikovurdering-og-pavisning-av-diabetes-praktisk

---

00001646c79238f84c

65
Du er vakthavende lege på en medisinsk avdeling. Du blir oppringt av sykepleier på sengepost om en pasient som blir behandlet med intravenøs ampicillin og gentamicin for mistenkt pyelonefritt. Pasienten er i bedring etter oppstart behandling, men sykepleieren informerer om at det har kommet svar på bakteriologisk dyrkning av urinprøve:
Vekst av 100000 (10^5) CFU/ml Escherichia coli
Følsom for gentamicin, piperacillin-tazobaktam og meropenem
Resistent mot ampicillin, cefotaksim og ceftazidim
Hvordan skal du tolke dette funnet, og hvilke konsekvenser har det for håndtering av pasienten?

A Signifikant bakterievekst med resistensprofil forenlig med at bakterien er MRSA. Du vil kontinuere gentamicin og starte smitteverntiltak.
B Signifikant bakterievekst med resistensprofil forenlig med ESBL-produserende bakterie. Du vil endre behandling til meropenem og starte smitteverntiltak.
C Ikke signifikant bakterievekst med resistensprofil forenlig med ESBL-produserende bakterie. Du vil kontinuere ampicillin og gentamicin og starter ingen smitteverntiltak.
D X Signifikant bakterievekst med resistensprofil forenlig med ESBL-produserende bakterie. Du vil kontinuere gentamicin og starte smitteverntiltak.
Ved resistens mot cefotaksim og ceftazidim (tredje generasjons cefalosporiner) hos Escherichia coli må man mistenke at bakterien er ESBL produserende. Smitteverntiltak bør startes i påvente av endelig bekreftelse. Ampicillin har ingen rolle i behandlingen av denne infeksjonen på grunn av resistent mikrobe. Gentamicin er god behandling av urinveisinfeksjoner og ESBL produserende mikrober kan være følsom for gentamicin. Meropenem bør unngås når man har andre alternativer.

00001646c79238f84c

66
Du jobber på et fastlegekontor og får inn en 78 år gammel kvinne med symptomer på nedre urinveisinfeksjon. Pasienten tar selv en midtstrøms urinprøve som du sender til laboratoriet for bakteriologisk dyrkning. Du starter behandling med pivmecillinam (Selexid). Neste dag får du følgende svar på urinprøven:
Vekst av 1000 (10^3) CFU/ml Enterobacter cloacae og 100 (10^2) Enterococcus faecium
Du ringer pasienten som forteller at hun ikke lenger har smerter ved vannlating, men kanskje fortsatt litt hyppig vannlating.
Hvordan bør du håndtere pasienten videre?

A X Kontinuere igangsatt behandling ettersom pasienten har god klinisk effekt
Vekst av to mikrober tyder på kontaminasjon av prøven og veksten bør være minimum 10000 (10^4) CFU/ml for å vurderes som signifikant. Det er vanlig med kontaminasjon av tarmflora, hudflora og genitalflora i midtstrøms urinprøver, mye på grunn av suboptimal prøvetaking. Man bør være forsiktig med å la slike prøvesvar styre valg av antibiotika. Man bør ikke avslutte behandling ettersom man har stilt en klinisk diagnose og en kontaminert urinprøve ikke tilbakeviser denne diagnosen. Dersom pasienten har klinisk effekt av behandlingen er det sannsynlig at man har valgt riktig antibiotika og det er da vanligvis ikke nødvendig å ta ny urinprøve under pågående behandling. Dersom pasienten ikke ble bedre under behandling ville det vært fornuftig å be om ny urinprøve etter å ha instruert pasienten godt i korrekt prøvetaking. Det finnes ikke brytningspunkter for Enterococcus faecium og hverken nitrofurantoin eller trimetoprim, men begge midlene kan ha effekt. Det finnes ikke brytningspunkter for Enterobacter cloacae og nitrofurantoin, men middelet kan kanskje ha effekt. Poenget i denne oppgaven er ikke å vite dette, men at prøvesvaret ikke bør styre behandlingen.
B Avslutte behandling siden vekst av to mikrober tyder på kontaminasjon av prøven
C Endre behandling til nitrofurantoin som kan ha effekt på begge bakteriene
D Endre behandling til trimetoprim som kan ha effekt på begge bakteriene

00001646c79238f84c

67
Du jobber på et fastlegekontor og får inn en 32 år gammel mann som kom fra Kenya til Norge for 16 måneder siden. Han forteller at han i en lengre periode har vært plaget med blod i urinen. Han har ingen symptomer ellers. Du husker fra medisinstudiet at Schistosoma haematobium kan gi hematuri og at parasitten finnes i Kenya.
Hvordan skal du instruere pasienten i urinprøvetaking for analyse av schistosomiasis i urinveiene?

A Prøven skal tas på kvelden (etter kl 20). samle ca 20 ml av den midterste del av urinen i prøveglasset.
B Prøven skal tas på morgenen (første vannlating). Samle ca 10 ml av den midterste del av urinen i prøveglasset.
C Prøven skal tas midt på dagen (mellom kl 10 og 14). Samle ca 10 ml av den midterste del av urinen i prøveglasset.
D X Prøven skal tas midt på dagen (mellom kl 10 og 14). Samle ca 20 ml av den siste del av urinen i prøveglasset.
Prøven skal tas midt på dagen da ekskresjon av egg er høyest. Man skal unngå den første urinstrålen og samle siste del av urinen. Det bør tas minimum 10-20 ml.

00001646c79238f84c

68
Du blir som fastlege kontaktet av hjemmesykepleien angående en av dine eldre pasienter som plages med hyppige urinveisinfeksjoner. I løpet av de siste 12 måneder har hun gjennomført flere antibiotikakurer for mistenkt nedre urinveisinfeksjon, men symptomene kommer alltid tilbake kort tid etter avsluttet behandling. Det har i samme periode blitt tatt flere urinprøver til bakteriologisk dyrkning. Du går gjennom gamle prøvesvar og ser at det er to mikrober som stadig påvises:
Staphylococcus epidermidis og Candida albicans
Hvordan tolker du best denne veksten, og hvordan bør det påvirke din vurdering for videre håndtering?

A Urinprøver har påvist kun sekundærpatogene mikrober. Du vil derfor vurdere optimalisering av prøvetaking, inkludert engangskateterisering, og andre årsaker til plagene.
B Urinprøver har påvist kun sekundærpatogene mikrober, du vil likevel vurdere å behandle disse på grunn av residiverende symptomer.
C Urinprøver har påvist kun tvilsomt patogene mikrober, du vil likevel vurdere å behandle disse på grunn av residiverende symptomer.
D X Urinprøver har påvist kun tvilsomt patogene mikrober. Du vil derfor vurdere optimalisering av prøvetaking, inkludert engangskateterisering, og andre årsaker til plagene.
Staphylococcus epidermidis og Candida albicans er tvilsomme uropatogener som kan kontaminere en urinprøve fra hud- eller genitalflora og skal normalt ikke behandles. I noen svært sjeldne tilfeller med fremmedlegemer i urinveiene kan man vurdere å vektlegge disse funnene. Man bør først være sikker på at man har gjort alt man kan for å sikre best mulig prøvetaking. Det kan være aktuelt med engangskateterisering i slike tilfeller. Man bør også vurdere andre årsaker til plagene, inkludert vaginitt og østrogenmangel.

00001646c79238f84c

69
En 36 år gammel kvinne med kjent primær hypertensjon kontakter deg som fastlege fordi hun nylig har blitt gravid. Hun bruker en lav dose Angiotensin 2-antagonist. BT 135/85 mmHg.
Hva er riktig å gjøre?

A Seponere antihypertensiv behandling og overvåke BT

Ikke tilrådelig da en forventer at BT da stiger ytterligere
B Fortsette med uendret behandling

ACE-hemmer og angiotensin 2-blokkere er kontraindisert i svangerskap
C X Erstatte angiotensin 2-antagonist med labetalol (Trandate) og evt. kalsiumantagonist

Riktig svar fordi disse medisinene er trygge å bruke under svangerskap og amming
D Øke dosen av angiotensin 2-antagonist til maksdose
ACE-hemmer og angiotensin 2-blokkere er kontraindisert i svangerskap

00001646c79238f84c

70
Når man skal definere kronisk nyresykdom ønsker man både å angi grad av redusert nyrefunksjon og grad av risiko for å progrediere til alvorlig / dialysekrevende nyresvikt.
Hvilket av følgende forslag er best egnet til å definere kronisk nyresykdom hos pasienter i allmennpraksis?

A GFR målt som plasma clearance av radioaktivt merket EDTA
B Serum-kreatinin og urin-stix målt 2 ganger med 3 måneders mellomrom
C X Estimert GFR og albumin/kreatinin ratio i spoturin målt 2 ganger med 3 måneders mellomrom
Målt GFR vha EDTA er for kostbart / komplisert. Kun s-kreat gir ikke god nok vurdering av nyrefunksjonen. u-stix gir ikke god nok vurdering av de med moderat økt albuminuri
D Serum-kreatinin målt 2 ganger med 3 måneders mellomrom

71
Dame 40 år gammel går til kontroll på nyrepoliklinikk. Hun har fått påvist glomerulonefritt på nyrebiopsi. Hun får behandling med ACE-hemmer pga høyt blodtrykk og for å redusere proteinuri. Har hatt langsom progresjon, ved siste kontroll kreatininverdi 300 µmol/L (ref. 45 - 90), eGFR 19 ml / min (ref. ≥90), kalium 5,0 mmol/L (ref. 3,6-4,6).
Angir litt mer trøtthet enn tidligere, men står i full jobb.
Hvilket tiltak er best nå?

A Vurdere oppstart dialyse
Ikke indikasjon for oppstart av dialyse, lite symptomer og akseptabel hyperkalemi.
B X Starte utredning mtp nyretransplantasjon
Det er riktig å starte utredning på dette tidspunkt, større sjanse for unngå dialyse, og større sjanse for å få levende giver.
C Henvise til dialysetilgang; AV (arteriovenøs) fistel eller PD (peritoneal dialyse) kateter
Det er for tidlig, og bør forsøke å få til nyretransplantasjon før behov for dialyse.
D Fortsette samme behandling, og ny vurdering når eGFR er 15 ml(/min
Det vil svekke mulighet for nyretransplantasjon før dialysebehov.

72
En 42-årig kvinne er henvist til nyrebiopsi pga nyoppstått nefrotisk syndrom med betydelige ødem. Biopsien viser normale lysmikroskopiske forhold, men med elektronmikroskopi sees avflating av fotprosessene. Hva er mest sannsynlige diagnose?

A hypertensiv nefropati
Typiske forandringer er sklerose og hyalinose i i arteriolene
B IgA-nefropati

Her er typiske funn økt mesangial matrix og celletetthet, i immunhistokjemi vil man se nedslag av IgA
C X minimal change nefropati

Riktig svar. Typisk er normalt lysmikroskopisk funn, men i elektronmikroskopi ser man skade på fotprosessene som er barriære for albumin/protein
D membranøs nefritt

I lysmikroskopi vil man ofte se fortykkede kapillærslynger i glomeruli.

73
En 83 år gammel mann får påvist hypertensjon (165/89 som gjennomsnitt ved flere konsultasjoner). Han er tidligere stort sett frisk og bor hjemme med sin ektefelle. Ingen faste medisiner. Normale funn ved orienterende blod- og urinprøver.
Hvilket tiltak er riktigst?

A Ingen indikasjon for å starte antihypertensiv behandling pga at total kardiovaskulær risiko ikke er særlig høy.
B X Starte behandling med lavdose tiazid, f.eks. Moduretic mite 1 tbl x1.
Hos en ellers frisk person noe over 80 år er det klar indikasjon for å starte behandling med et slikt trykk. Lavdose tiazid er et godt valg, mange eldre har en salt sensitiv hypertensjon, men man kunne også brukt kalsium blokker eller RAAS blokker. Betablokker er imidlertid ikke noe førstevalg med mindre man har en klar hjerte indikasjon.
C Ingen indikasjon for å starte anti-hypertensiv behandling pga alder over 80 år.
D Starte behandling med en moderat dose betablokker, f.eks. Metoprolol 100 mg x1.

00001646c79238f84c

74
En 70 år gammel mann har hatt et lite hjerteinfarkt for 6 år siden. Han har ikke hatt angina pectoris etter infarktet, men det siste året har han begynt å få lett anstrengelsesdyspnoe og får dessuten betydelige smerter og stivhet i leggene ved 300 m gange. Han røyker 5 sigaretter per dag og har kroppsmasseindex (BMI) 27,5. Han bruker ingen medisiner for tiden. Han har ikke vært til legekontroller de siste 4 årene. Han søker nå hjelp for sine plager og etter konsultasjonen sitter du med følgende informasjon:
Hb 13.5 g/dl (ref: 13.5 - 17.4);
s-kolesterol 5.7 mmol/l (ref: 4.4 - 8.6);
s-glukose 6.3 mmol/l (ref: 3.5-5.5);
s-kreatinin 220 umol/l (ref:60 - 120);
ustix: Erytrocytter neg, Leukocytter neg, Albumin 3+;
Han har blodtrykk 170/82. Du tenker på å starte behandling med Lisinopril 20 mg x1 (ACE hemmer) og diskuterer problemstillingen med en kollega.
Hva bør din kollega råde deg til?

A X Pasienten bør starte med Lisinopril 10mg x1 og måle s-kalium og s-kreatinin etter 1 uke
Pasienten har betydelig redusert nyrefunksjon, høyt BT og alvorlig økt albuminuri. Det er da sterk indikasjon for ACEi for å redusere BT og proteinuri. Det kan være mulig at pasienten har både klaudikatio og nyreart stenose, og CCB ville i så måte vært greit, men dette er usikkert. Og ACEi er ikke kontraindisert ved RAS, men man må kontrollere s-kreat og K som angitt her.
B Mulig nyrearteriestenose og betydelig nyresvikt er sterke kontraindikasjoner mot bruk av ACE-hemmer slik at pasienten heller bør starte med Norvasc 10mg x1 (kalsiumkanalblokker)
C Pasienten bør starte med Selo-Zok 100mg x1 (betablokker) og Furix 20mg x2 (loop diuretikum) pga gjennomgått hjerteinfarkt og for å redusere blodtrykket
D Pasienten må sannsynligvis starte dialyse i løpet av en måneds tid slik at han bør henvises til nefrolog som halvøyeblikkelig hjelp for å forberede dialysestart

00001646c79238f84c

75
En 71 år gammel mann har kronisk nyresykdom stadium 4, sannsynligvis på bakgrunn av hypertensjon. De siste par år har Hb falt gradvis. Ved siste kontroll var det påvist lav Hb 10,2 dl (ref. omr. 13,4-17,0). Han har ingen symptomer og hemofec er negativ. Det er gjort utredning som viser følgende verdier:

	Resultat:	Ref.omr.
Hb (g/dl)	9,7	13,4-17,0
MCH (pg)	27,9	27,1-32,6
MCV (fl)	83	81-95
Jern (µmol/l)	12	9-34
Transferrinmetning	15	15-57
Ferritin (µg/l)	80	20-167

Hva er riktige tiltak til å starte med?

A Legge ham inn til transfusjon
Det er sjelden påkrevd med transfusjon ved dette nivået. Ikke angitt at han har symptomer av anemien

B X Starte peroral jerntilskudd

Riktig. Pas. har en normokrom, normocytær anemi uten mistanke om mangeltilstand. Anemien har kommet gradvis og han har ingen symptomer. Bildet gir mistanke om renal anemi ved CKD 4, Han har allikevel relativt lavt ferritinnivå (bør være > 100, aller helst > 200) og jernlagre må fylles opp, før han kan nyttiggjøre seg epo, og jerntilskudd i denne settingen vil ofte i seg selv føre til stigning i Hb

C Starte erytropoietin
se kommentar til riktig svar

D Henvise ham til gastroskopi, evt. supplert med koloskopi dersom man ikke finner blødningsfokus
VIlle vært korrekt dersom han hadde hatt jernmangel

00001646c79238f84c

76
En 68 år gammel tidligere frisk mann legges inn pga melena. Han har hatt svart avføring de siste dagene og følt seg dårlig. BT ved innkomst 80/55, p 110.
Lab.prøver ved innkomst: Hb 7,3 g/dl (ref.omr. 13,4-17,0), kreatinin 450 µmol/l (ref.omr. 60-105), e GFR 8 (ref. omr ≥90)
Gastroskopi viser et ulcus som behandles og han får blodtransfusjon.
Ved kontroll to uker etter innleggelsen er kreatinin 210 µmol/l, eGFR 23

Hvilken årsak til nyreskaden er mest sannsynlig?

A Akutt tubulointerstitiell nefritt
Mindre sanns. Pga sykehistorie og vanligvis ingen så sterk forbedring uten medisinsk behandling (steroider) ila to uker

B Membranøs nefropati
Mindre sanns. Pga sykehistorie og vanligvis ingen så sterk forbedring av nyrefunksjonen uten immunosuppressiv behandling

C X Akutt tubulær nekrose
Riktig svar. Hypotensjon ifm så uttalt akutt anemi i noen dager har ført itl iskemisk tubulær nekrose med forlenget nedsettelse av nyrefunksjonen

D ANCA vaskulitt

Mindre sanns. Pga sykehistorie og vanligvis ingen så sterk forbedring av nyrefunksjonen uten immunosuppressiv behandling

---

00001646c79238f84c

77
Angiotensin Converting Enzyme-hemmere (ACE-hemmere) har mange effekter i ulike vev, men effekten på nyrene er sentral. Hva er virkningsmekanismen på nyrene?

A X ACE-hemmere dilaterer spesielt efferente arteriole slik at intraglomerulært trykk reduseres, men nyregjennomblødningen holdes relativt konstant
Dette er riktig, mens alle andre alternativer er direkte feil

B ACE-hemmere dilaterer afferente og efferente arteriole slik at pasienten får mindre hyperfiltrasjon og bedre prognose

C ACE-hemmere kan gi akutt nyreskade ved at oksygentilbudet til dype deler av medulla reduseres

D ACE-hemmere konstringerer spesielt afferente arteriole slik at intraglomerulært trykk reduseres og nyregjennomblødningen reduseres

---

00001646c79238f84c

78
Kvinne 82 år som har moderat KOLS, moderat overvekt, Diabetes mellitus type 2 og endestadium nyresvikt med eGFR på 10 ml/min.
Reisetida til nærmeste dialysestasjon er 2 timer hver vei.
Både hun og familien ønsker dialysebehandling.
Hvilken behandlingsform vil være best for henne?

A Hjemme-hemodialyse (HHD)
Ikke aktuelt pga krevende opplæring
B Konservativ behandling (ingen dialyse).
Sterkt ønske om dialyse og ingen absolutte kontraindikasjoner taler mot å tilby dialyse
C Hemodialyse (HD) på sykehus pga at PD er kontraindisert med Diabetes mellitus type 2
Ikke kontrandisert med PD pga Diabetes mellitus
D X Peritoneal dialyse (PD)
Totalsituasjonen med lang reisevei og ingen absolutte kontraindikasjoner vil PD sannsynlig gi best livskvalitet

---

00001646c79238f84c

79
Ulike patologiske prosesser kan ramme glomeruli og gi forskjellige klinske bilder.
Hva er gjerne typisk for et nefrittisk syndrom?

A Diffust fortykket glomerulærbasalmembran
Typisk for dette er bl.a. mebranøs glomerulonefritt som gir varierende grader av nefrotisk syndrom.
B X Proliferativ og inflammatorisk glomerulusaffeksjon
Vanligste årsaker til nefrittisk syndrom er immunologisk mediert glomerulusskade karakterisert ved proliferative forandringer og leukocyttinfiltrasjon.
C Fokal og segmental glomerulosklerose
Denne tilstanden gir ofte nefrotisk syndrom.
D Skade av podocyttenes fotprosesser
Dette er typisk for minimal change glomerulopati som gir et nefrotisk syndrom.

00001646c79238f84c

80
En 69 år gammel kvinne har hatt lichen sclerosus i 15 år. Hun har nå fått et sår på venstre labia majora som ikke vil gro. Området med forandringer fjernes. Under ser du et bilde fra resektatet (Hematoksylin og eosinfarget snitt på 40 X forstørrelse).
Hva er mest sannsynlige diagnose?

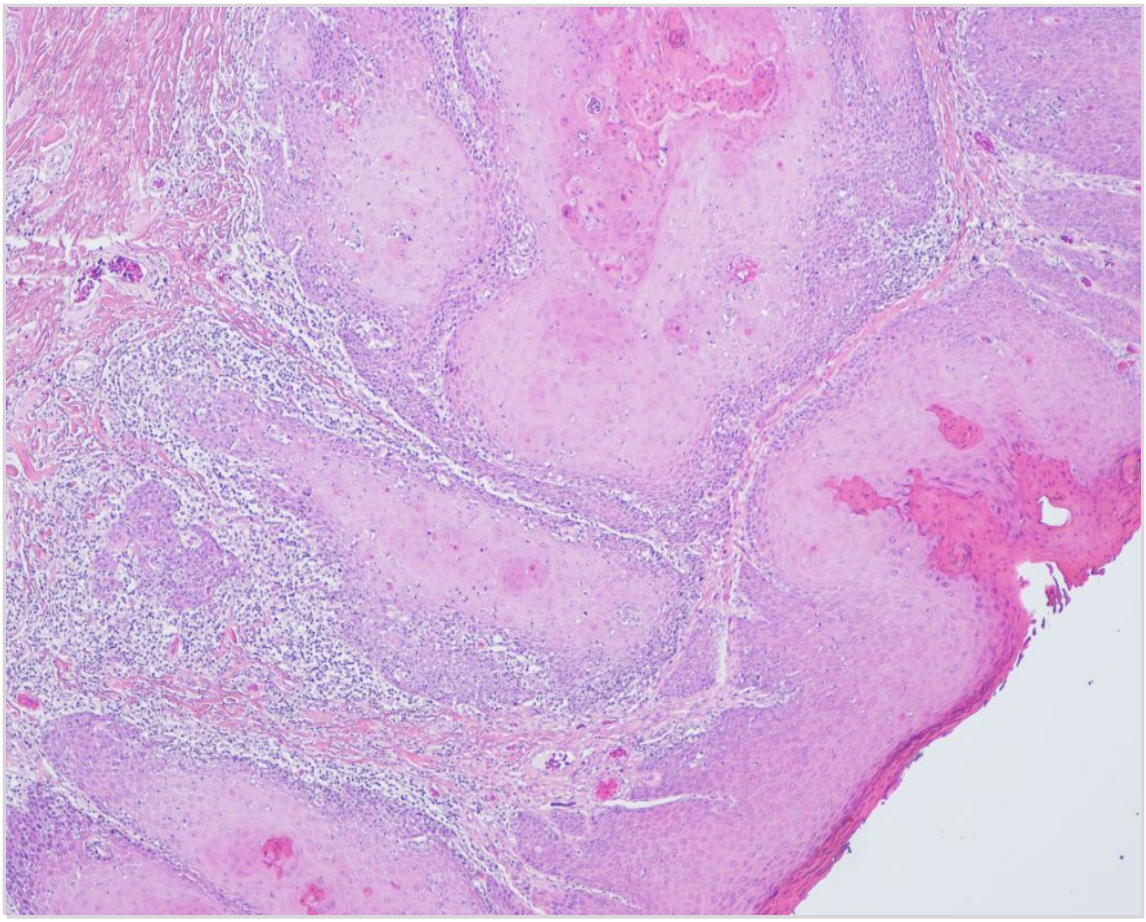

A Adenokarsinom
Feil svar: Adenokarsinom er vanligvis bygget opp av kjertellignende elementer. Her ses atypisk plateepitel som danner øyer og flak med tydelig sentral keratinisering.

B Lichen sclerosus og kondylom
Feil svar: Ved kondylom er epitelet fortykket, men disse forandringene danner eksofyttiske lesjoner bygget opp av stromastilker som er kledt i et epitel med lavgradig atypi og oftest ledsagende virusforandringer. Man kan ha såkalt flate kondylomer, men de vokser ikke infiltrerende i stroma slik som her.

C X Plateepitelkarsinom
Riktig svar: Det ses et uregelmessig fortykket plateepitel med atypi hvor cellene vokser infiltrerende i stroma og danner urgelmessig avgrensede øyer omgitt av inflammatoriske forandringer.

D Plateepitelhyperplasi og reaktive epitelforandringer
Feil svar: Plateepitelet kan være fortykket ved reaktive forandringer, men her går celleforandringene ut over det som kan oppfattes som reaktivt og det atypiske epitelet vokser infiltrerende i underliggende stroma hvor det ses uskarpt avgrensede øyer med omgivende stromareaksjon.

00001646c79238f84c

81
En 60 år gammel kvinne blir operert pga. forkalkninger sett på mammografi. En del av brystet blir fjernet. Under er to bilder med ulik forstørrelse, fra samme lesjon i brystet.
Hva er diagnosen?

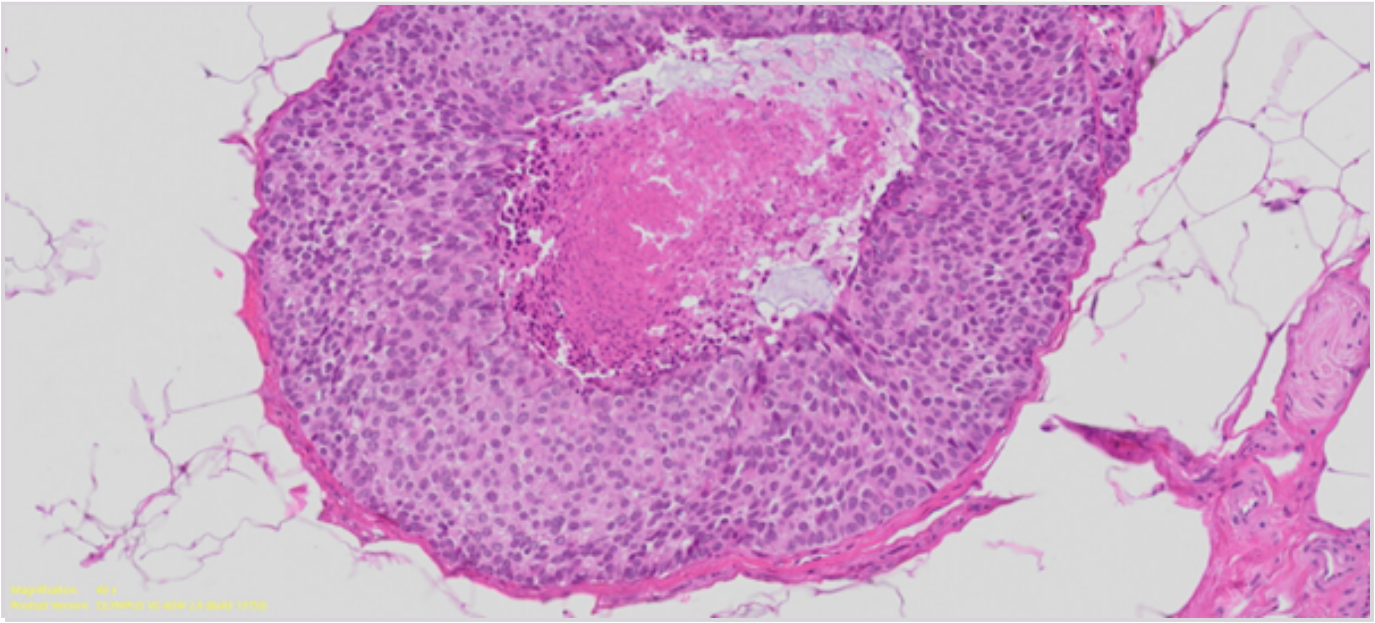

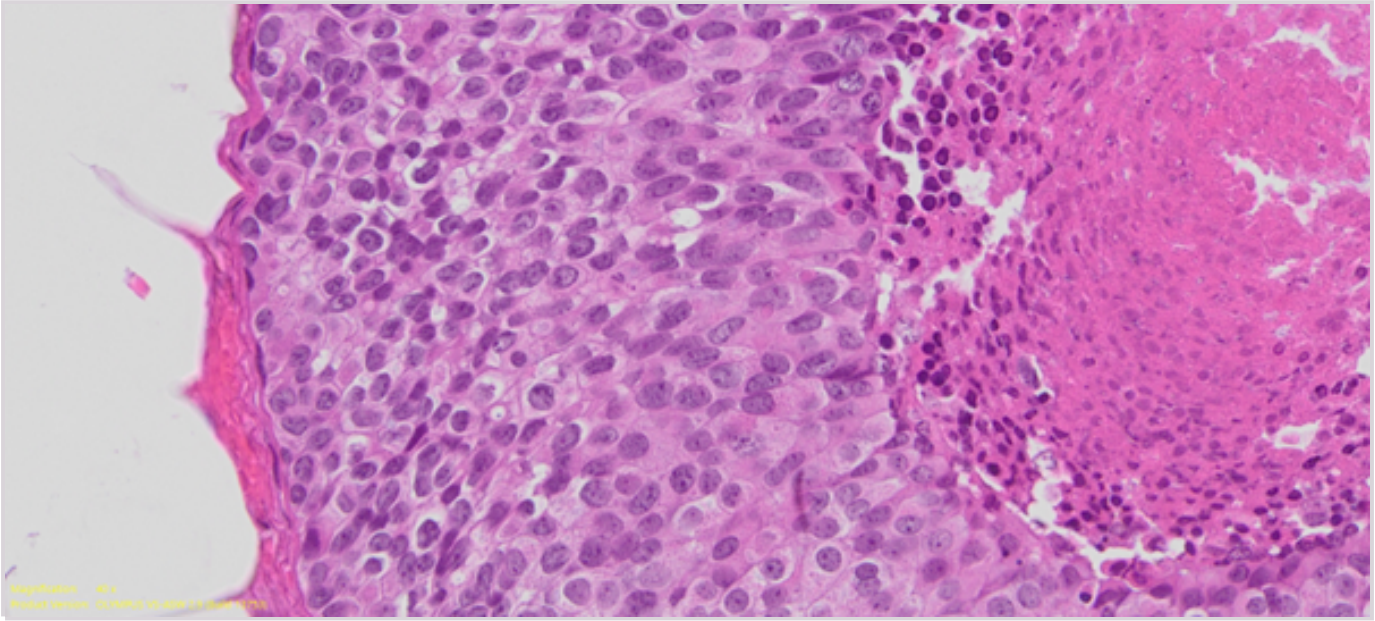

A Infiltrerende duktalt karsinom
B X Duktalt karsinom *in situ*
Tilstedeværelse av myoepitel gjør at lesjonen passer med en in situ-lesjon, ikke et infiltrerende karsinom.
C Mucinøst karsinom
D Infiltrerende lobulært karsinom

00001646c79238f84c

82
En 34 år gammel kvinne har en 3 cm i diameter tumor i det venstre brystet. Den fjernes kirurgisk og bildene viser et hematoxylin-erythrosin-safran (HES)-farget histologisk snitt fra tumoren. Bilde A: Lav forstørrelse. Bilde B: Høy forstørrelse.
Hvilken diagnose passer best med funnene på bildene?

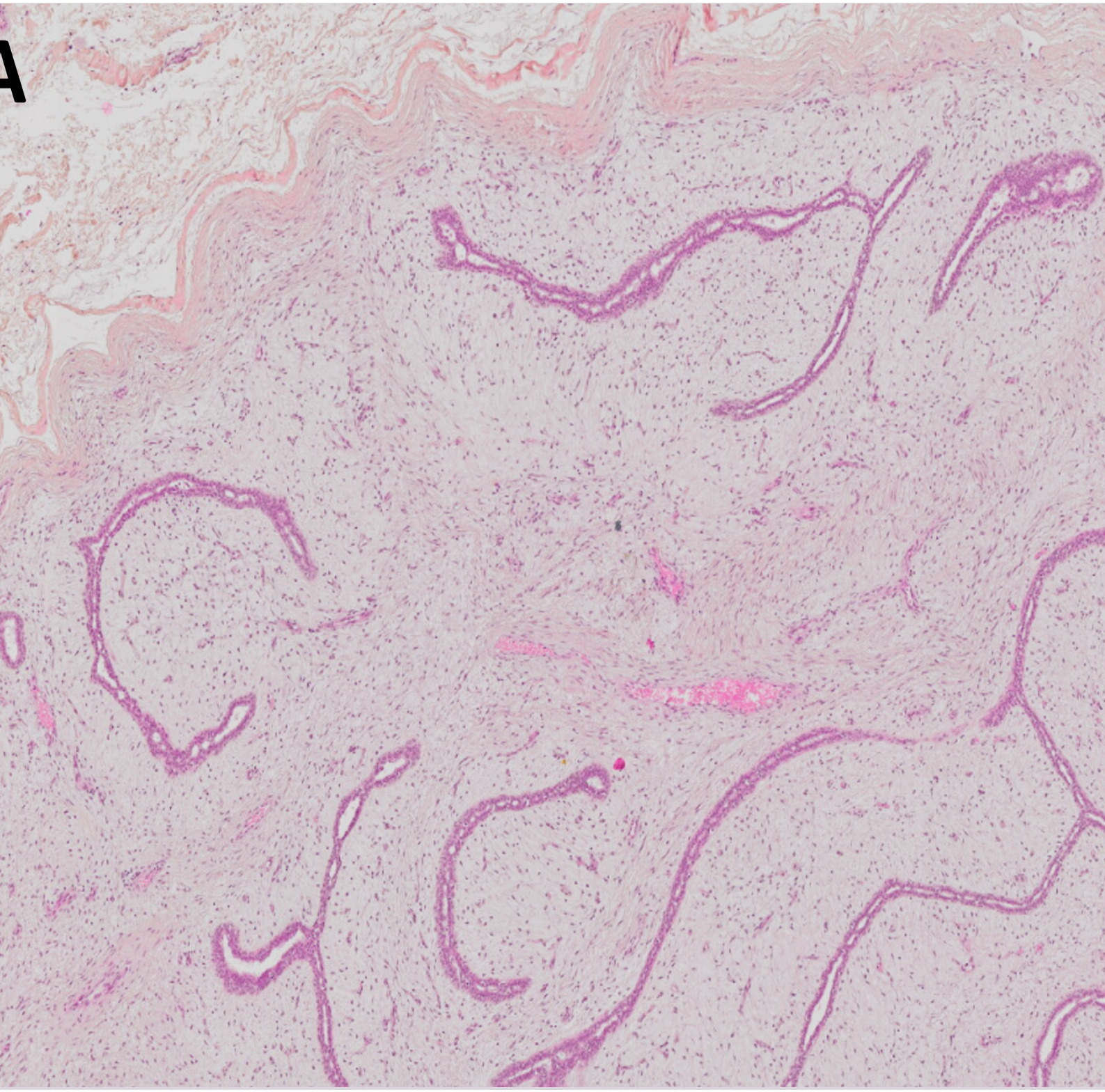
A

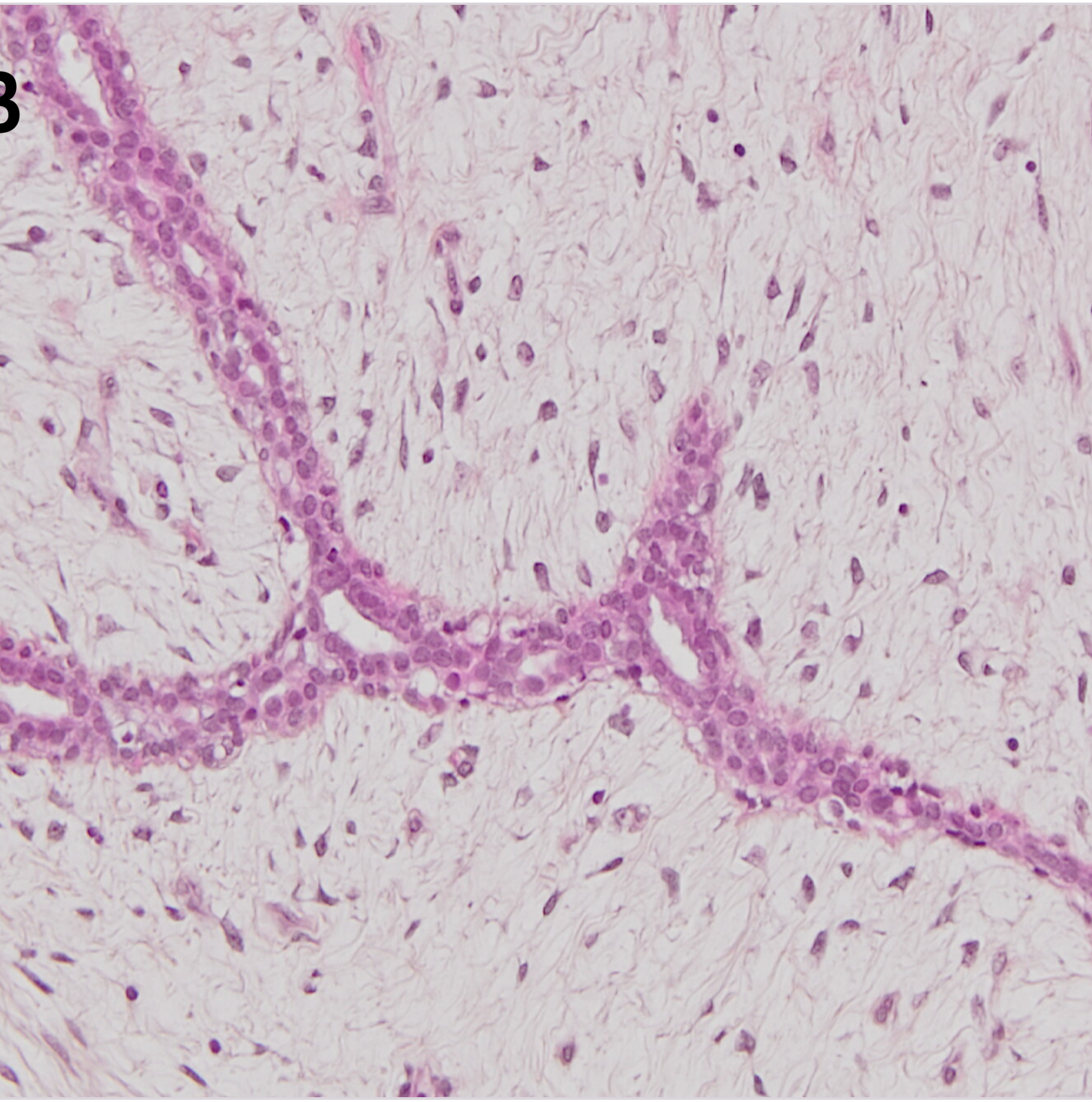
8

A Duktalt karsinom in situ (DCIS)
Feil svar. Ved DCIS ser vi proliferasjon av atypiske epiteliale celler i duktene uten at de har brutt gjennom basalmembranen (BM).

B Infiltrerende karsinom
Feil svar. Her ser vi ikke tegn til infiltrerende vekst. Bilde A viser kanten av tumoren og det er jevn uten tegn til infiltrasjon i tilgrensende vev.

C X Fibroadenom
Riktig svar. Et fibroadenom er en velavgrenset, benign tumor som består av en stromal komponent og en epitelial komponent. Den stromale komponenten er dominerende.

D Lobulært karsinom in situ (LCIS)
Feil svar. Ved LCIS ser vi proliferasjon av atypiske, men ganske homogene epiteliale celler i kjertelendestykkene uten at de har brutt gjennom basal membranen.

00001646c79238f84c

83
Hva kjennetegner en serøs borderlinetumor i ovariet?

A Cysteinnholdet er oftest slimholdig.
B Det er små foci med infiltrerende vekst.
C Cellene har rikelig lyst cytoplasma.
D X Det er atypi i epitelet.
En serøs borderlinetumor er et serøst cystadenom med atypi i epitelet. Cysteinnholdet i serøse tumorer er gjerne vanntynnt, ikke slimholdig. Infiltrerende vekst er ikke et kjennetegn i borderlinetumorer. Epitelet i mucinøse cystadenomer har rikelig lyst cytoplasma.

00001646c79238f84c

84
En 68 år gammel mann ble henvist til utreding pga hematuri og murrende smerter i ryggen. Det ble tatt flere biopsier fra en forandring i blæreslimhinnen. Bildene er av et histopatologisk snitt fra biopsi fra blæreslimhinne ((hematoksylin-erythrosin-safran (HES),A x200; B x100).
Hva viser bildene?

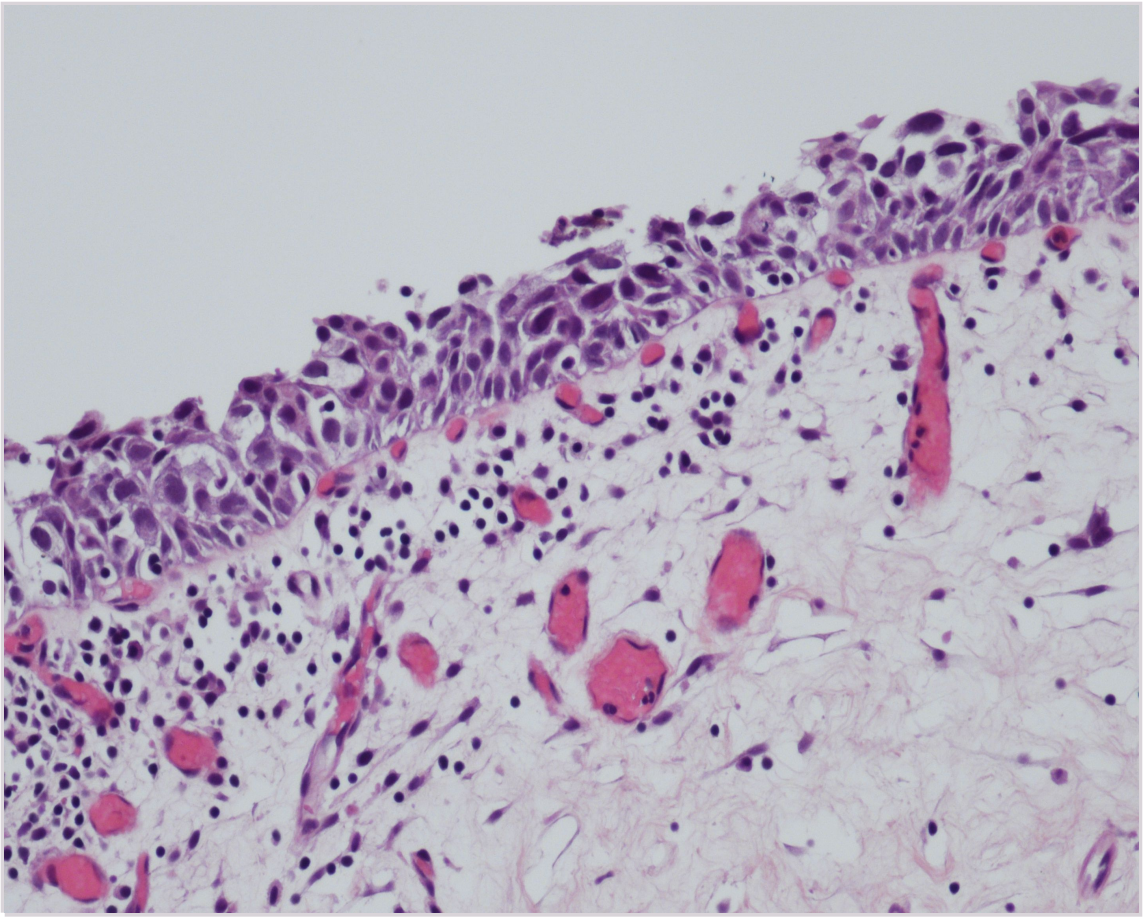

Bilde A

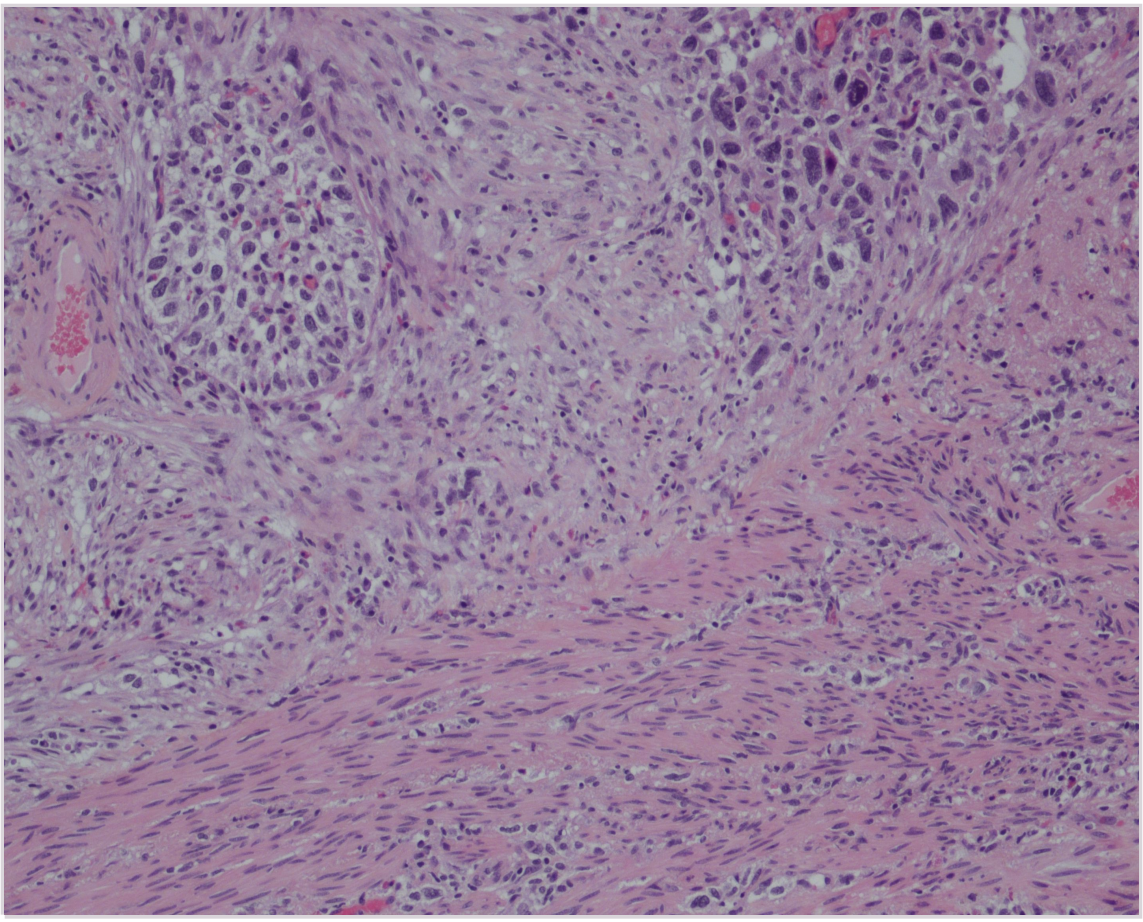

Bilde B

A Biopsier fra urinblære med granulomatøs betennelse.
C: Feil svar. Lymfocyttene er tumorassosierte. I Bilde B er det en oval gruppe av celler, men det består ikke av epiteliode celler. Det er atypiske uroteliale celler.

B X Biopsier fra urinblære med carcinoma in situ og lavt differensiert infiltrerende urotelialt karsinom.
Riktig svar. Bilde A viser atypiske urotelialt epitel uten tegn til gjennombrudd av basalmembranen. Bilde B viser infiltrasjon dypt i blæreveggen og blæreveggsmuskulatur av høygradig maligt urotelialt karsinom.

C Biopsier fra urinblære med kronisk betennelse og reaktive forandringer.
Feil svar. Lymfocyttene i bilde A er tumorassosierte og ikke uttrykk for kronisk betennelse.

D Biopsier fra urinblære med papillær urotelial neoplasme av usikker malignitetspotensial (PUNLMP).
Feil svar. Denne tumoren er ikke papillær. Det er sikre holdepunkter for malignitet.

00001646c79238f84c

85
Hva betyr agenesi, når man snakker om organer og vev?

A Organet mangler åpning.
B X Organet mangler.
C Normalt utseende celler/vev i unormal lokalisasjon.
D Redusert antall celler, som medfører mindre størrelse på organet.

00001646c79238f84c

86
En 35 år gammel mann blir operert for en tumor i testis. Bildene viser histopatologiske snitt fra tumoren (hematoksylin-erythrosin-safran (HES)-farget).
Hva er diagnosen?

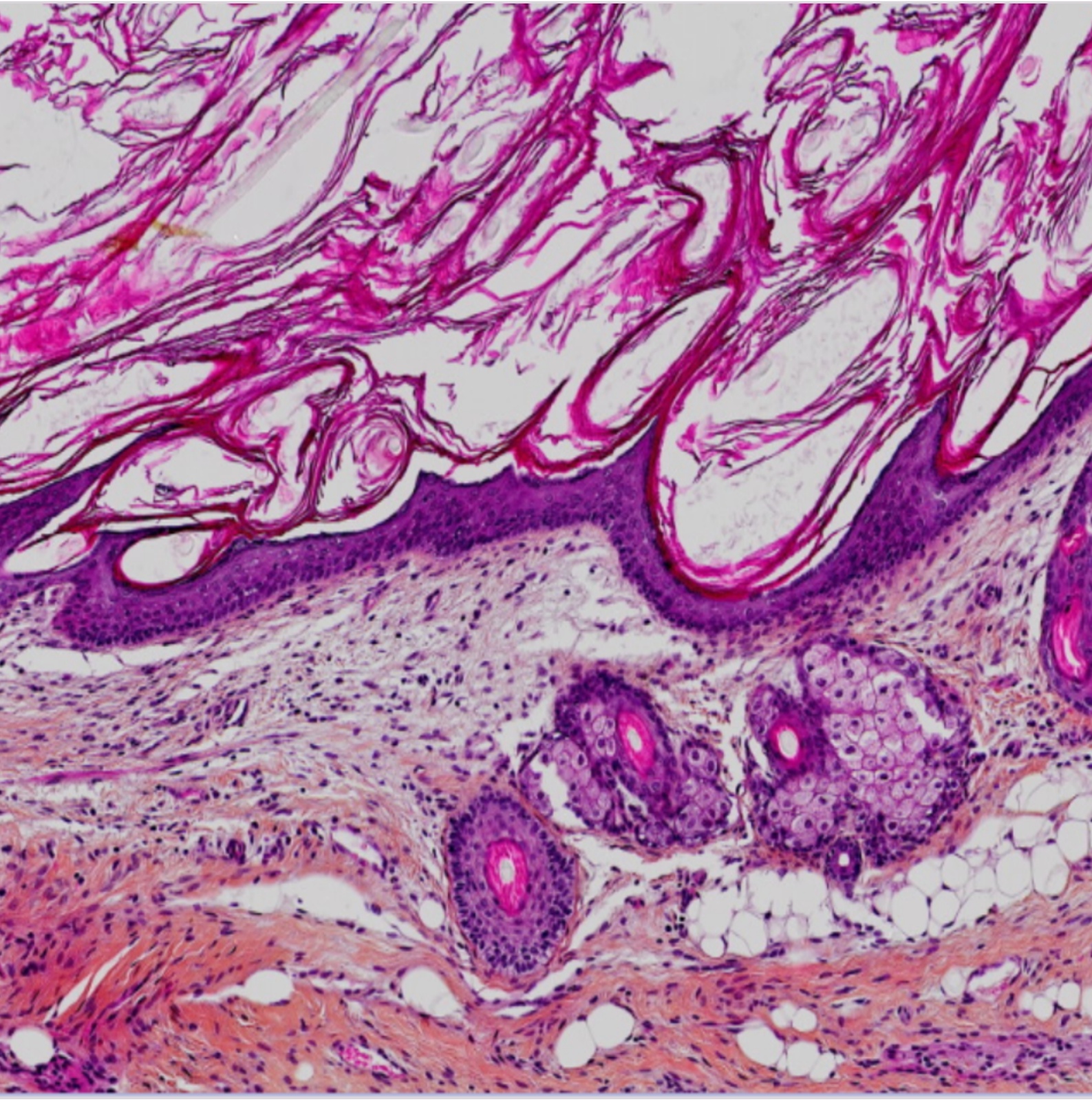

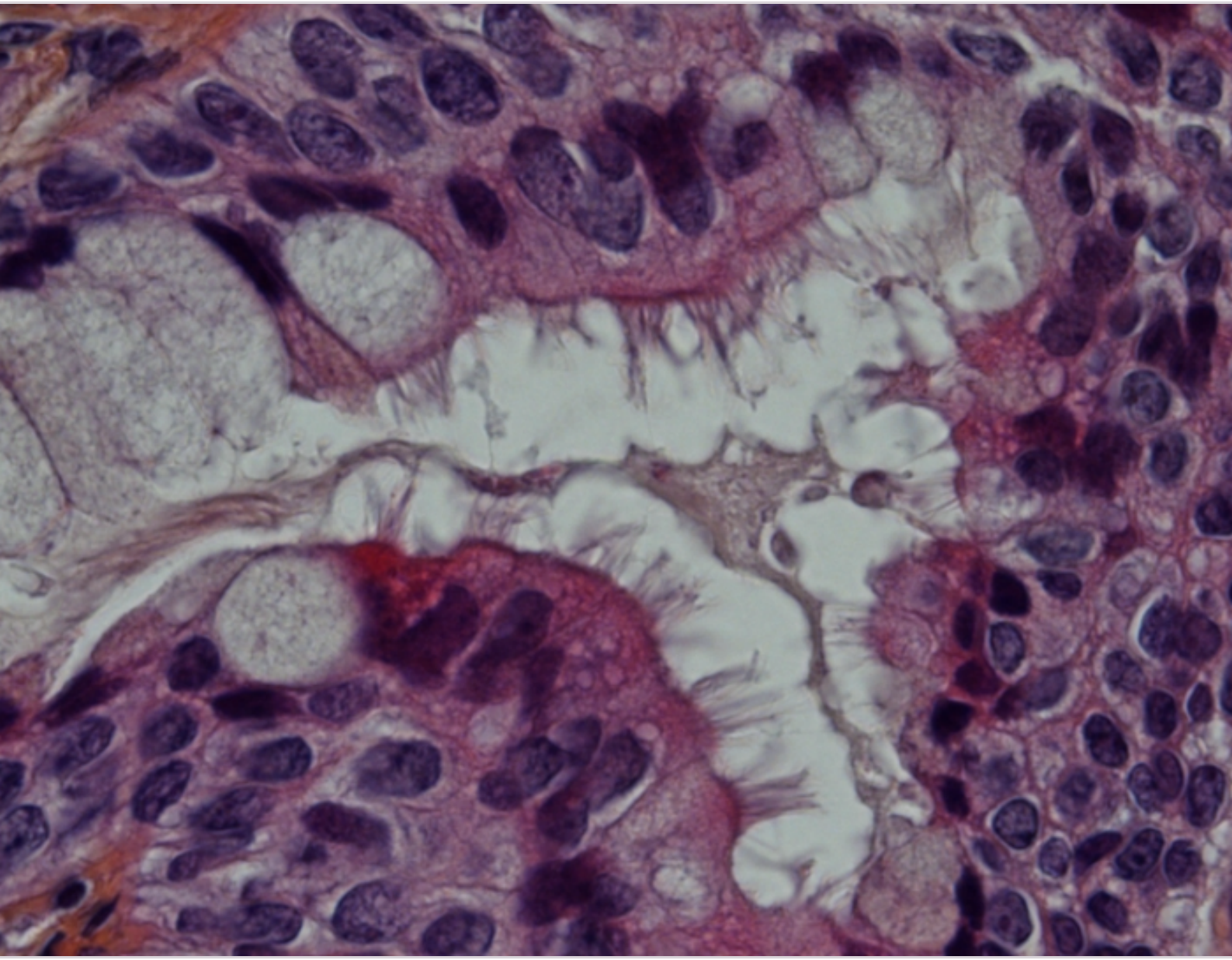

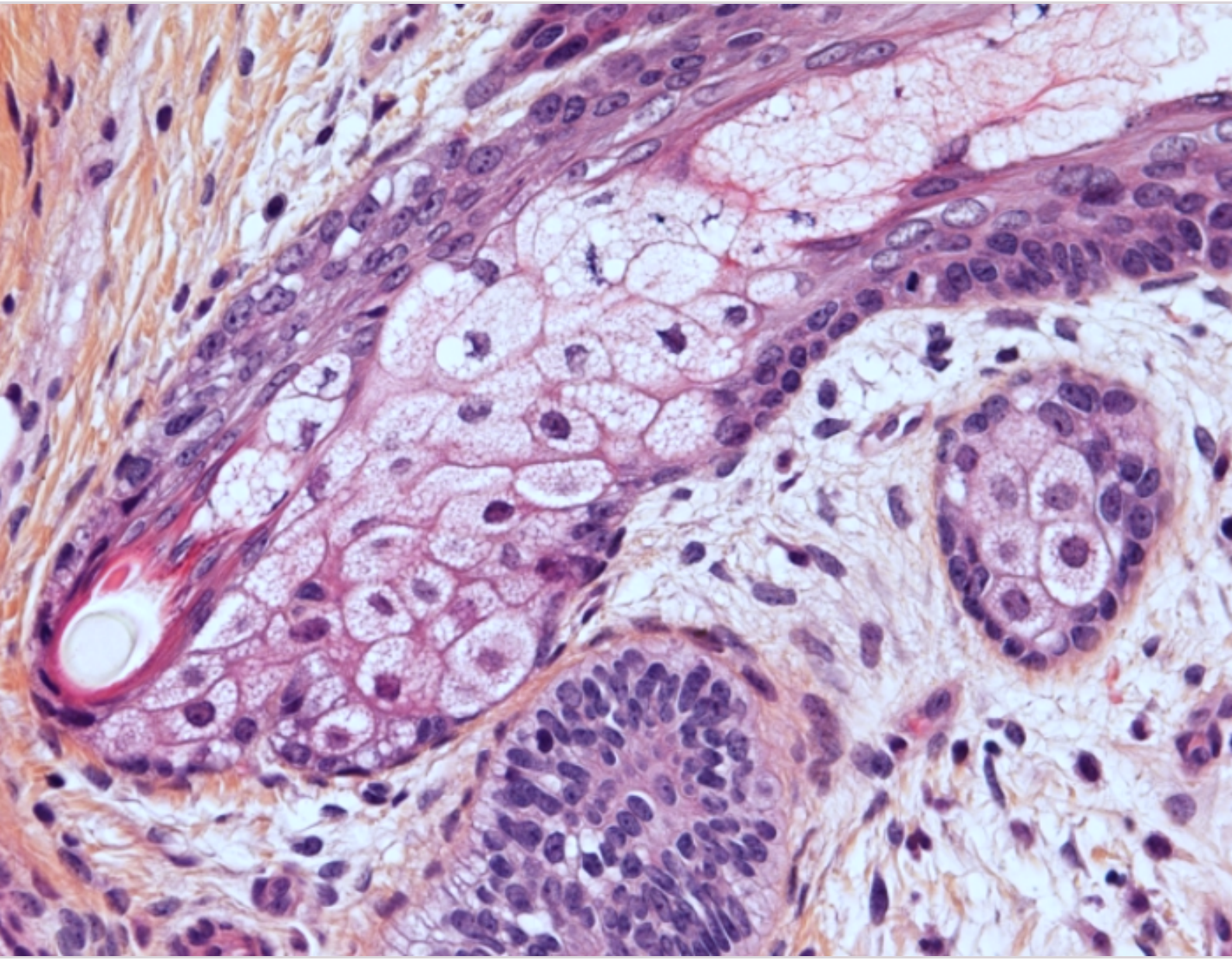

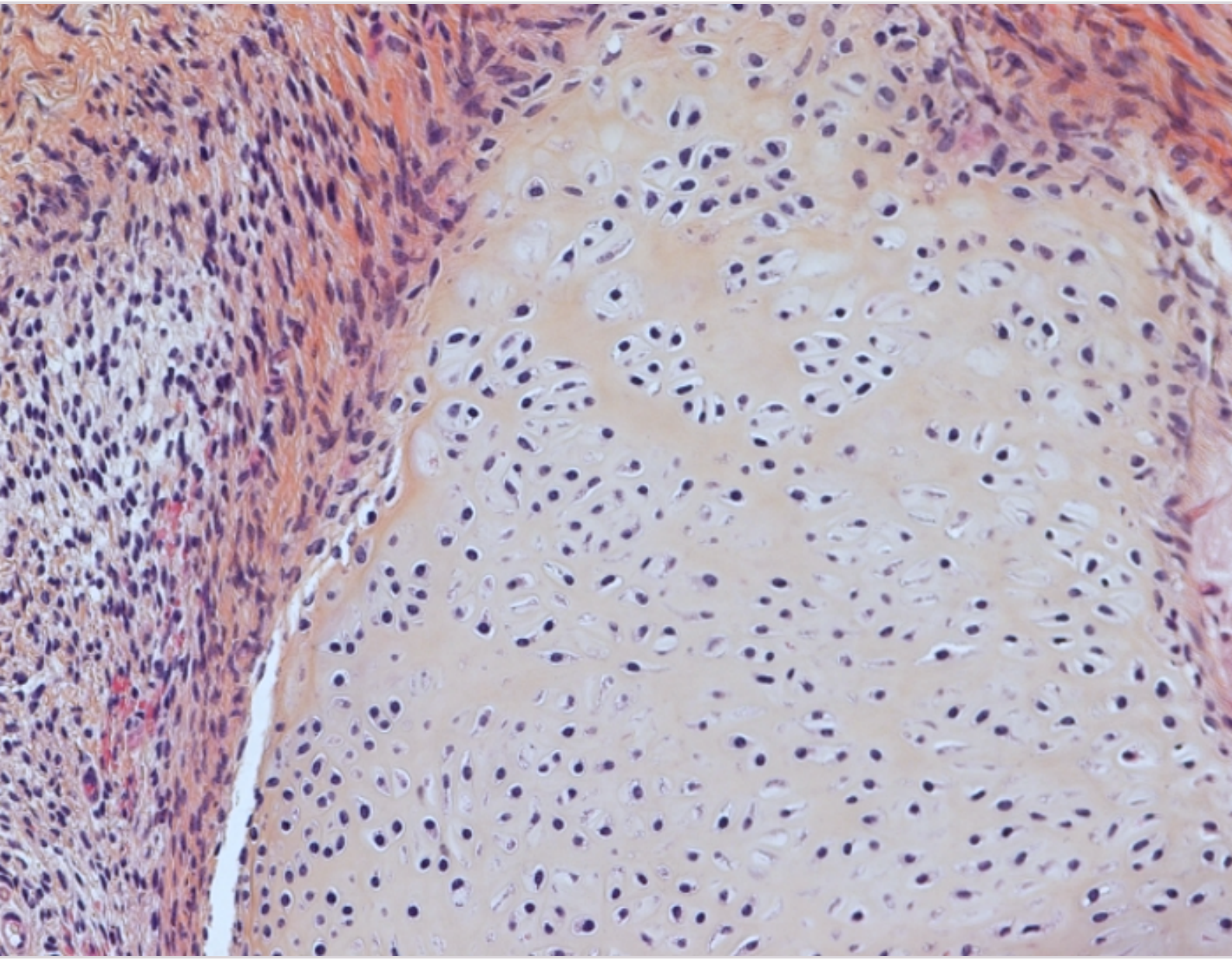

A Seminom
Feil svar. Ved seminom venter vi å se atypiske celler, fibrøse bånd og lymfocytter

B Normal testis
Feil svar. Samtlige bilder viser normalt utseende vev (brusk, bronkial slimhinne, hudadneksstrukturer, epidermis), men ingen av vevstypene er normalt til stede i en testis.

C X Malignt teratom
Riktig svar

D Benignt teratom
Feil svar. Svært få testis teratomer er benigne. Selv om vi ikke ser atypiske celler her vet vi at tumoren har potensial for metastasering

00001646c79238f84c

87
En pasient er operert for brystkreft og svar fra avdeling for patologi viser at det foreligger en brystkreftsvulst med histologisk grad 3.
Hva er det som avgjør hvilken grad svulsten har?

A X Mitoser, andel tubulære strukturer og pleomorfi
Det som inngår i histologisk gradering er mitosetall, pleomorfi og andel tubulære strukturer i tumor.
B Tumorstørrelse, lymfeknutestatus og mitoser
C Tubulære strukturer, østrogenreseptor og Ki67.
D Human epidermal vekstfaktor 2 (HER2), mitoser og pleomorfi.

00001646c79238f84c

88
En pasient med hjertesvikt behandles med en ACE-hemmer.
Hvilke effekter har dette på elektrolyttbalansen?

A Tendens til hypernatremi og hyperkalemi
B Tendens til hypernatremi og hypokalemi
C X Tendens til hyponatremi og hyperkalemi
Hemming av RAAS medfører redusert aldosteronproduksjon, som gir økt natriumutskillelse, og kaliumretensjon.
D Tendens til hyponatremi og hypokalemi

00001646c79238f84c

89
En kvinne oppsøker deg i allmennpraksis. Hun har nylig oppdaget at hun er gravid, og en ultralydundersøkelse har vist at hun har en svangerskapslengde omtrent svarende til 16 uker. Hun bruker enalapril mot hypertensjon. Hvordan er det riktigst å resonnere i denne situasjonen?

A Hun kan fortsette med enalapril, da ACE-hemmere kun gir risiko for fosterskade i første trimester og kritisk periode allerede er overstått
B Hun kan fortsette med enalapril frem til 3. trimester, da ACE-hemmere kun gir risiko for fosterskade i 3. trimester
C X Hun bør bytte blodtrykksmiddel snarest, da ACE-hemmere gir økt risiko for skader på fosteret i 2. og 3. trimester
G7.1.1 A | Legemiddelhåndboka (legemiddelhandboka.no) - https://www.legemiddelhandboka.no/G7.1.1/A
I andre og tredje trimester av svangerskapet er bruk av ACE-hemmere kontraindisert (se pkt. 4.3 og 4.4).
D Hun kan fortsette med enalapril, da det ikke finnes dokumentasjon på at ACE-hemmere gir større risiko for fosterskade enn andre blodtrykkssenkende legemidler

00001646c79238f84c

90
En 82-årig mann legges inn i sykehus med en pneumoni. Han har kols, diabetes mellitus type 2, hypertensjon og hyperkolesterolemi og bruker bl.a. følgende legemidler:
Atorvastatin 40 mg, en tablett en gang daglig (et kolesterolsenkende middel, statin)
kandesartan 4 mg, en tablett en gang daglig (angiotensin-II-resptorantagonist)
acetylsalisylsyre 75 mg, en tablett en gang daglig (en platehemmer)
metformin 850 mg, en tablett to ganger daglig (et blodsukkersenkende middel)
Blodtrykket ved innleggelsen er 140/80 mmHg. Han har en kraftig nedsatt nyrefunksjon med en estimert glomerulær filtrasjonsrate på 25 ml/min.
Et av pasientens legemidler er kontraindisert ved så lav GFR og bør seponeres inntil nyrefunksjonen eventuelt bedres. Hvilket?

A Acetylsalisylsyre
Lavdose acetylsalisylsyre påvirker ikke nyrefunksjonen i ugunstig retning.
B Atorvastatin
C Kandesartan
Det er i prinsippet gunstig med en AT-II-antagonist hos en pasient med diabetes mellitus type II uansett nyrefunksjon, så lenge dosen tilpasses (og her er dosen lav).
D X Metformin
Metformin er kontraindisert ved (e)GFR under 30 ml/min

00001646c79238f84c

91
En 19 år gammel kvinne ønsker behandling med isotretinoin mot alvorlig akne. Hvilken informasjon skal du gi henne?

A Hun må bruke sikker prevensjon (minst en og helst to komplementære metoder) 1 måned før oppstart, under hele behandlingen og 6 måneder etter avsluttet behandling.
B X Hun må bruke sikker prevensjon (minst en og helst to komplementære metoder) 1 måned før oppstart, under hele behandlingen og 1 måned etter avsluttet behandling.
Ref FK-tekst Isotretinoin
C Hun må bruke sikker prevensjon (minst en og helst to komplementære metoder) under hele behandlingen og 1 måned etter avsluttet behandling.
D Hun må bruke sikker prevensjon (minst en og helst to komplementære metoder) under hele behandlingen.

00001646c79238f84c

92
En pasient bruker levotyroksin på indikasjon hypotyreose. Pasienten utvikler jernmangel og får behov for peroralt jerntilskudd. Et interaksjonssøk viser at det foreligger en interaksjon mellom peroralt administrert jern og levotyroksin.
Hva er mekanismen bak denne interaksjonen?

A Jern øker utskillelsen av levotyroksin i nyrene
B Levotyroksin induserer metabolismen av jern
C X Jern og levotyroksin danner uløselige komplekser i fordøyelseskanalen
ref FK tekst Levaxin
D Levotyroksin hemmer metabolismen av jern

00001646c79238f84c

93
En mann på 79 år med tidligere koronarsykdom og høyfrekvent atrieflimmer legges inn med subakutt innsettende dyspné og mistanke om hjertesvikt. Ved undersøkelse i akuttmottaket har han knatrelyder over lungene, ankelødemer og en puls på 42 slag per minutt. EKG viser AV-blokk grad III. Han bruker følgende medisiner: Enalapril (en ACE-hemmer), metoprolol (en betablokker), amlodipin (en kalsiumantagonist) og digoksin (et digitalisglykosid).
Hvilken medikamentkombinasjon kan mest sannsynlig ligge bak pasientens tilstand?

A Amlodipin og metoprolol
Metoprolol, ja. Amlodipin er en karspesifikk kalsiumantagonist og har minimal effekt på hjertefrekvens og overledning.
B Digoksin og enalapril
Digoksin, ja. Enalapril er en ACE-hemmer uten effekt på hjertefrekvens og overledning.
C Enalapril og amlodipin
Nei
D X Metoprolol og digoksin
Både metoprolol og digoksin reduserer hjertefrekvensen og overledningshastighet i hjertets ledningssystem, og kan gi bradykardi og AV-blokk, men via ulike virkningsmekanismer. De kan derved gi opphav til en farmakodynamisk interaksjon, som øker risikoen for å utvikle disse bivirkningene. Hjertesvikten er i dette tilfellet sekundær til disse effektene på hjertet.

00001646c79238f84c

94
Hvilket av de nedenstående diuretika er et førstevalgsmiddel ved behandling av essensiell hypertensjon?

A X Hydroklortiazid (et tiazid-diuretikum)
Tiazider er eneste diuretika-type som brukes i stor utstrekning som blodtrykkssenkende.
B Mannitol (et osmotisk diuretikum)
C Spironolakton (et kaliumsparende diuretikum)
D Furosemid (et loop-diuretikum)

00001646c79238f84c

95
Små barn har umoden nyrefunksjon i forhold til større barn og voksne. Dette påvirker halveringstiden til legemidler som i stor grad utskilles uforandret via nyrene.
På hvilken måte?

A Halveringstiden minker på grunn av redusert GFR og redusert tubulær sekresjon
B Halveringstiden minker på grunn av økt tap gjennom glomeruli
C X Halveringstiden øker på grunn av redusert GFR og redusert tubulær sekresjon
Både GFR og tubulær sekresjon er gjenstand for aldersavhengig modning og betraktes i alminnelighet å være omtrent på normalt nivå innen 6-9 måneders alder (NB. gjelder fullbårne). Før dette er på plass vil legemidler som hovedsakelig elimineres ved renal utskillelse ha forlenget halveringstid (Kilde: Legemiddelhandboka kap G9 Barn og legemidler).
D Halveringstiden øker på grunn av økt tap gjennom glomeruli

96
En gravid kvinne har på grunn av en sammensatt sykehistorie brukt legemidlene lamotrigin, prednisolon, oksykodon og paracetamol i løpet av siste del av svangerskapet. Fødselen forløper ukomplisert, men i løpet av første levedøgn blir barnet irritabelt, vil ikke ta brystet og gråter høyt og skingrende.
Hvilket legemiddel har mest sannsynlig forårsaket dette symptombildet hos barnet?

A Prednisolon
B Lamotrigin
C Paracetamol
Ikke "mest sannsynlig"
D X Oksykodon
Oksykodon er et opioid som vil krysse placenta og gi en toleranseutvikling med fysisk avhengighet hos fosteret. Etter forløsningen stopper tilførselen av oksykodon via mor, som vil tilsvare en bråseponering av oksykodon. Dette kan gi abstinenssymptomer postnatalt. Abstinens fra opioider hos nyfødte arter seg ofte som mistilpasshet, økt irritabilitet og gråt, og problemer med ernæring/dieproblemer.

97
Propyltiouracil brukes til behandling av hypertyreose.
Hva er den viktigste virkningsmekanismen til dette legemidlet?

A Hemmer opptak av jod i tarmen og øker eliminasjonen av jod i nyrene
B Eliminerer effekten av T_4 og T_3 ved å blokkere tyreoideahormonreseptoren i perifert vev
C X Hemmer syntesen av tyreoideahormoner og omdannelsen av T_4 til T_3 i perifert vev
ref legemiddelhandboka
L3.6.2 Tioamidtyreostatika | Legemiddelhåndboka (legemiddelhandboka.no) - https://www.legemiddelhandboka.no/L3.6.2/Tioamidtyreostatika
D Hemmer syntesen av T4 via hemmet frisetting av thyroideastimulerende hormon (TSH)

98
Noen legemidler kan skade eller hemme nyrene ved bruk.
Hvilket antibiotikum er særlig assosiert med dette?

A Mecillinam (et betalaktam)
B Imipenem (et karbapenem)
C X Gentamicin (et aminoglykosid)
Aminoglykosider er den gruppen antibiotika som oftest forårsaker akutt tubulær nekrose. Nyreskade observeres hos 10 – 20 % av brukerne, særlig gjelder dette neomycin og gentamicin. De andre antibiotikaene i oppgaven er ikke kjent å være spesielt nefrotoksiske i seg selv.
D Erytromycin (et makrolid)

99
Kalsiumblokkere har varierende grad av hjerte- og karselektivitet. De fleste midlene på markedet er karselektive. Ett av midlene påvirker både hjertet og blodkarene. Hvilket?

A Verapamil
B X Diltiazem
Riktig svar
C Nifedipin
D Amlodipin

00001646c79238f84c

100
En 22 år gammel kvinne blir innlagt med klinisk sikker høy urinveisinfeksjon høyre side, 2 dagers sykehistorie før innleggelse. God klinisk og biokjemisk respons på intravenøs antibiotika. Hun har i forløpet hatt en liten reduksjon i nyrefunksjon med midlertidig redusert estimert GFR som nå er normalisert. Du ønsker radiologisk kontroll før utreise grunnet midlertidig redusert nyrefunksjon, hvilken undersøkelse henviser du til?

A "Stein-CT" uten kontrast
Ikke indikasjon for CT med angitte opplysninger
B Ordinær CT abdomen/bekken med kontrast
Ikke indikasjon for CT med angitte opplysninger
C X Ultralyd nyrer og urinveier
Utelukker hydronefrose og abscedering i nyrer (dog lav sannsynlighet for sistnevnte med kort sykehistorie). Kan påvise anomalier som disponerer for høy UVI, selv om pretest sannsynlighet er lav. Grunnet lav pretest sannsynlighet vil man ikke påføre pasienten stråling ved CT
D MR nyrer/urinveier
Ingen indikasjon for MR

00001646c79238f84c

101
Ultrayd og MR av caput er ofte brukte undersøkelser som kan avklare forskjellige sjukdomer og tilstander hos nyfødte barn.
Ved hvilken av følgende tilstander behøves <u>ikke</u> videre utredning med MR caput?

A Utredning ved fødselsasfyksi
UL caput brukes initialt til å si noe om "væskerom" og utelukke ander differentialdiagnoser. Dette må utredes videre ved MR caput inkl. diffusjonssekvens.
B Påført hodeskade (barnemishandling)
UL skal IKKE brukes til denne vurderingen. Altfor bruker- og pasientavhenging.
Her brukes CT caput hos alle < 1 år og MR caput + totalcolumna dag 2.-5. ved CT påvist eller klinisk påvist skade (Veileder for helse- og omsorgstjenestens arbeid med vold i nære relasjoner).

C X Hjerneblødning hos premature barn
UL er en "god nok" modalitet for identifikasjon, gradering og kontroll av de fleste hjerneblødninger hos premature. Blødning i områder hvor man "ikke forventer" blødning (f.eks. cerebellum eller perifert i hjerneparenchym) bør det gjøres avklarende undersøkelse med MR caput.
D Gjentatte neonatale krampeanfall
Mange årsaker til anfall (Nyfødtveileder kap. 9.1). Di aller fleste gjennomgår en MR caput for å finne ut av årsaken. UL er for dårlig til parenchymvurdering.

00001646c79238f84c

102
Ved MR-utredning av mistanke om cancer prostatae utføres en diffusjonsvektet MR-sekvens. Hva er hensikten med denne sekvensen ved vurdering av mulig cancer prostatae?

A Høyt signal på både DWI-sekvensen (b-seriene) og ADC-kartet viser de mest maligne områdene
Høyt signal på både DWI-sekvens (b-serier) og ADC betyr T2 shine through og er ikke diffusjonsrestriksjon
B Diffusjonsvektet sekvens er den mest sensitive og spesifikke for metastaser fra cancer prostatae
C X Grad av diffusjonsrestriksjon er korrelert med malignitetsgrad
Diffusjonsrestriksjon (høyt signal på DWI [b-serier] og korresponderende lavt signal på ADC-kartet) er korrelert med malignitetsgrad. Brukes for å hjelpe urologer til mer målrettede biopsier.
D Diffusjonsserien gir beste anatomiske fremstilling av tumor
Diffusjonsvektet MR er basert på en relativt liten mengde signal og gir betydelig dårligere anatomisk fremstilling enn f.eks. T1- og T2-vektede serier.

00001646c79238f84c

103
Foreldrene til en 7 måneder gammel jente oppsøker deg som helsestasjonslege pga. bekymring for avvikende hodefasong. Du undersøker barnet. Bortsett fra en lang og smal hodefasong er undersøkelsen (inkl. neurologisk status) normalt. Foreldrene har googlet mye og er svært engstelig for en "kraniosynostose"-tilstand og krever utredning med en "computertomografi" av hodet. Du velger å henvise barnet til nyfødtpoliklinikken. Samtidig henviser du til radiologisk avdeling.
Hvilken bildemodalitet henviser du barnet til?

A Røntgen caput
Kan avklare om suturene er åpen eller lukket. Bør ikkje brukes rutinemessig, men kun ved usikkert resultat av en UL caput us.
B MR caput
For å kartlegge de intracerebrale forhold hvis det er nødvendig, f.eks. ved avvikende UL caput funn. Suboptimal fremstilling av benstruktur og suturer (sml. med CT).
C CT caput
Gir bedre informasjon enn vanlig røntgen, men også høyere stråledose. Skal ikke brukes med mindre det er STERK mistanke om kraniosynostose. I de flestetilfeller vil ein neurokirurg med spesialkompetanse henvise til en slik undersøkelse (gjerne preoperativt).
D X UL caput
Start alltid utredning med UL caput (cerebral UL). Dette gir god informasjon om de intrakranielle forhold og man kan også fremstille suturene. Tre utfordringer er a) erfaring av radiologen, b) samarbeidende pasient, c) mye hår (redusert innsyn).

00001646c79238f84c

104
En 59 år gammel mann fikk plutselig sterke abdominale smerter med bevegelsestrang. Det er en grad av overvekt av smerter mot venstre flanke/rygg. Det ble utført en CT-undersøkelse, se vedlagt bilde. På bakgrunn av denne ble det avgjort at man måtte intervenere aktivt.
Hva slags behandling er det pasienten sannsynligvis får?

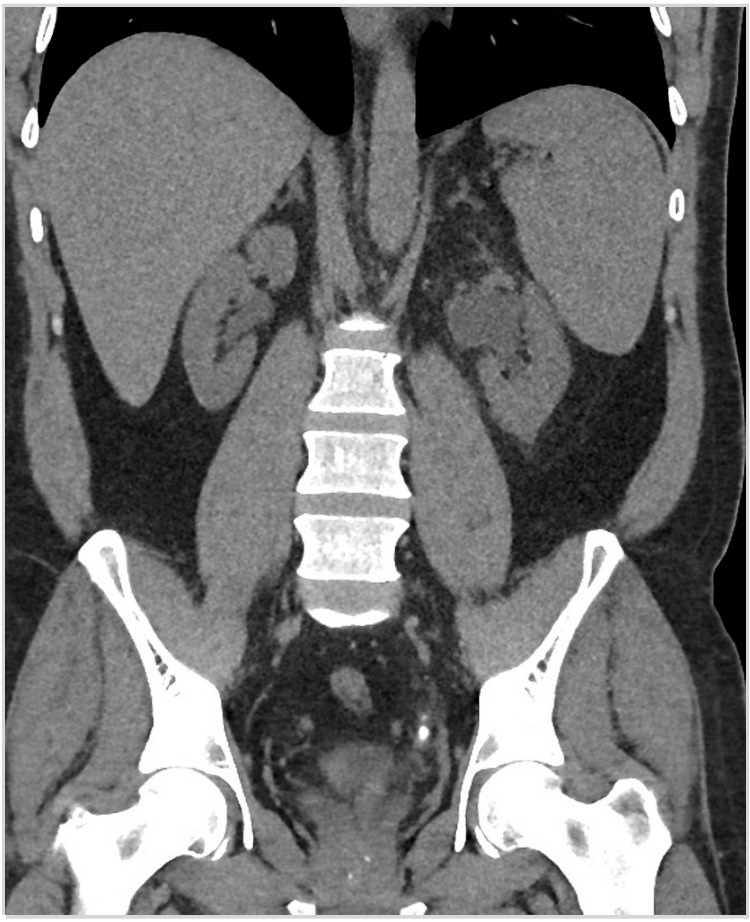

Case courtesy of Dr Varun Babu, Radiopaedia.org, rID: 46796

A Ekstrakorporal sjokkbølgelithotripsi (ESWL)
Brukes først og fremst på konkrementer i nyrebekken, calyces og øvre ureter. Pasienten har konkrement i distale venstre ureter med hydronefrose.

B Perkutan nefrolithiotripsi (PCNL) med nefrostomi
Brukes på store konkrementer i nyrebekken som ikke lar seg behandle med ESWL. Pasienten har et distalt, venstresidig ureterkonkrement med hydronefrose.

C Venstresidig nefrektomi
Bildet viser venstresidig hyrdronefrose sekundært til konkrement i distale venstre ureter. Hydronefrose er ingen indikasjon for nefrektomi.

D X Cystoskopi, evt. ureterorenoskopi (URS), med stent
Bildet viser konkrement i distale venstre ureter, cystoskopi eller ureterorenoskopi er derfor foretrukket behandling. Pasienten har i tillegg hydronefrose med indikasjon for stent. URS er en hyppig brukt metode på konkrementer i nedre og midtre del av ureter. Akutt forsøker man ofte cystoskopi med stent, etterfulgt av URS om konkrement ikke passerer.
http://nhi.no/pasienthandboka/sykdommer/kirurgi/nyrestein-ureterorenoskopi-10817.html?page

00001646c79238f84c

105
En 24 mm relativt lavattenuerende, homogen, velavgrenset og avrundet lesjon blir påvist i nyreparenkymet hos en 73 år gammel pasient som et tilfeldig bifunn. Ikke makroskopisk fettholdig. Før kontrast attenuerer lesjonen 43 HU (Hounsfield units), etter kontrast attenuerer den 81 HU. Hva er lesjonen mest suspekt på og korrekt handling?

A Relativt lavattenuerende og attenuasjonsendring mellom 20 og 50 HU er patognomonisk for oncocytom. Ikke behov for biopsi.
Oncocytom kan ikke utelukkes, men lesjonen er uavklart og bør biopseres.
B Homogen og signifikant kontrastladning er høyst sannsynlig benign tumor. Ikke behov for biopsi.
At lesjonen er homogen sier intet sikkert om malignitetspotensial. Bør biopseres.
C Attenuasjonsendring < 50 HU og derfor mest sannsynlig simpel cyste. Ikke behov for biopsi.
Attenuasjonsendring ved lesjon > 10 mm på > 20 HU regnes som sikker kontrastladning og er ikke forenlig med simpel cyste.
D X Signifikant attenuasjonsendring og mest sannsynlig tumor av uavklart malignitetsgrad. Bør biopseres.
Attenuasjonsendring ved lesjon > 10 mm på > 20 HU regnes som sikker kontrastladning og er suspekt på tumor. Malignitetsgrad er uavklart inntil biopsi er tatt.

00001646c79238f84c

106
Hvilken bildediagnostisk modalitet brukes til gradering av vesikoureteral refluks (VUR)?

A Røntgen urografi
B X Røntgen MCUG
Brukes til diagnostikk og gradering. Dei andre modaliter som kan brukes er NM MCUG (ofte pas. > 18 år) eller ce-VUS (brukt mye i utlandet, særlig USA).
C UL urinveier
D CT urinveier 3-fase

00001646c79238f84c

107
Du jobber som turnuslege / LIS1 i barnemottak og tar imot en 4 år gammel gutt med økende luftveissymptomer siste veke. Fastlegen har behandlet gutten konservativt for en viral nedre luftveisinfeksjon. Han er klinisk medtatt, har feber og forhøyet resp. fekvens 56. CRP måles til 240 (ref. <5). Ved auskultasjon høres nedsatt respirasjonslyd basalt høyre side.
Du henviser til røntgen thorax. Hva viser bildet?

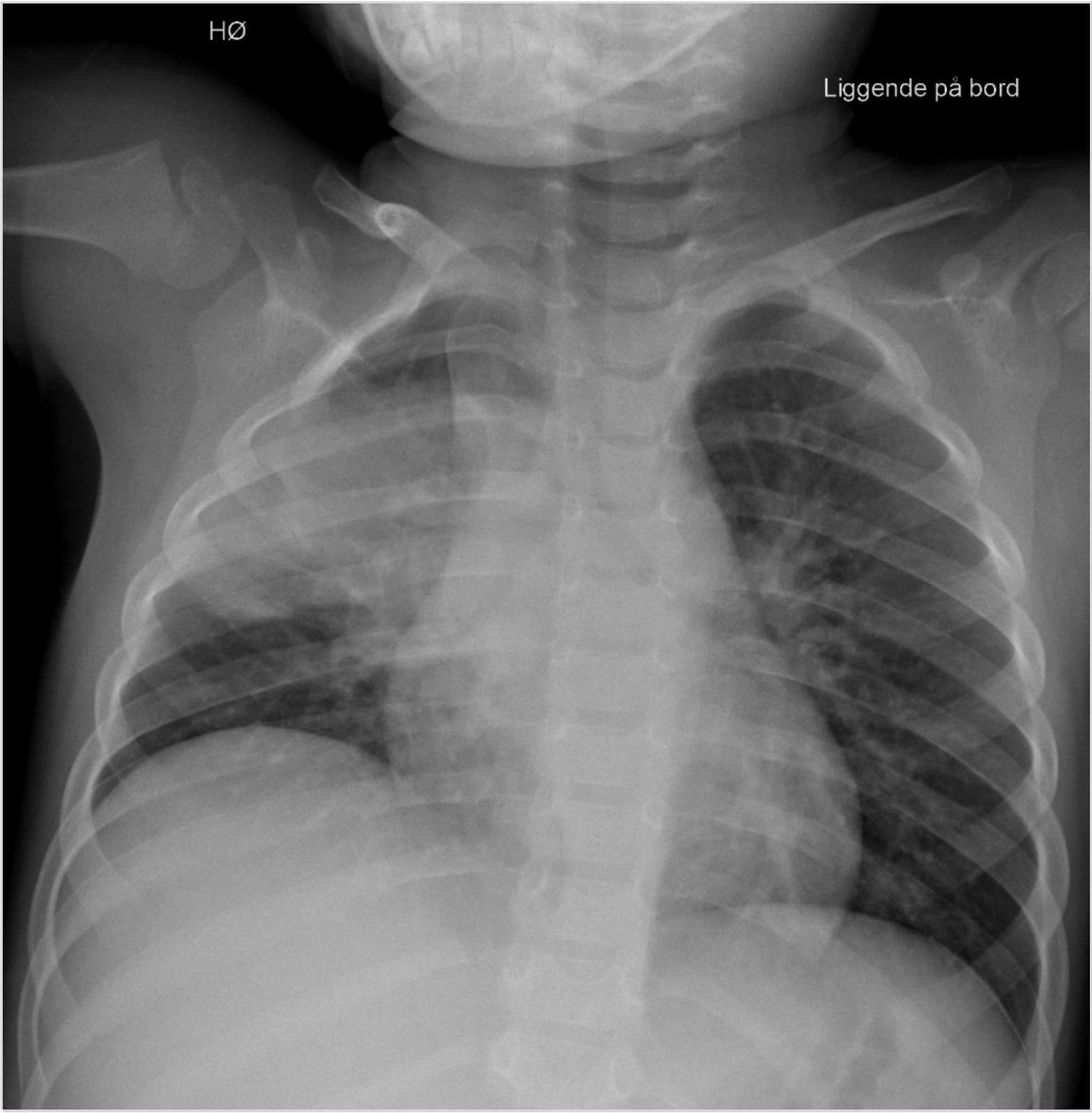
HØ
Liggende på bord

A Avgrenset væskeansamling mellom høyre under- og overlapp
Svært uvanlig. Væskefylte pneumatoceler kan vere sekvele etter infeksjon eller traume. Lungeabscess vil forsåvidt være en væskeansamling (puss), men den diagnosen stilles med CT/ MR.

B X Konsoliderende fortetning i høyre overlapp
Mange former for konsolideringer. I dette tilfelle (med infeksjonsklinikk) er dette en rundpneumonisk fortetning.

C Medfødt lungeanomali i høyre overlapp
Forandringer som CPAM (congenital pulmonary airway malformation) eller BPS (bronchopulmonary sequestration) kan medfører til sekundære, residiverende infeksjoner. De fleste blir oppdaga prenatalt eller i nyfødtperioden. Kontroll undersøkelse etter en infeksjon kan brukes for den vurderingen.
For det observante øyet: lobus vena azygos høyre side (kongenital venøs anomali UTEN klinisk betydning).

D Atelektatisk fortetning i høyre overlapp
Forandringen har en atelektatisk komponent (høytstående diafragma), men definisjonsmessig brukes ikke det beprepet ved infeksjonsklinikk.

00001646c79238f84c

108
Fysisk mishandling av barn er noe enhver kliniker bør ha i mente. Radiologen kan være den første som kan få mistanke om / foreslå diagnosen og si noe om skadeomfanget, særlig når sykehistorien ikke stemmer overens med bildefunn.
Hvilken type frakturer er svært spesifikk for dette ?

A X Metafysefrakturer (bøttehank-/hjørne-frakturer)
Av disse alternativene er dette den frakturen som er mest spesifikk

B Greenstick-frakturer

C Unilaterale, isolerte costafrakturer
Ensidige enkle costafrakturer kan oppstå etter tilfeldig skade, men costafrakturer baktil og bilateralt er suspekt på NAI. Dette gjør metafyseskader i form av bøttehank- og hjørne-frakturer mer suspekt.

D Avulsjonsfrakturer

00001646c79238f84c

109
En 25 år gammel kvinne har vært plaget av residiverende urinveisinfeksjoner og er utredet uten at patologi er påvist. Hun kommer til kontroll hos fastlegen og har med en urinprøve. Hun har ingen symptomer på infeksjon. Urinstix viser fullt utslag på leucocytter og nitritt, og du tolker dette som asymptomatisk bakteriuri. Hva bør du som fastlege gjøre?

A X Spørre om hun er gravid
Asymptomatisk bakteriuri bør generellt ikke behandles med antibiotika siden det kan beskytte mot symptomatisk urinveisinfeksjon. Et viktig unntak er om pasienten er gravid

B Behandle med 3 dagers kur med antibiotika i henhold til retningslinjer
Det er spesielt viktig å behandle etter resistens på pasienter med residiverende infeksjoner for å redusere faren for utvikling av resistens. Her er imidlertid rådet å ikke behandle dersom pasienten ikke har symptomer.

C Dyrke urin slik at riktig type antibiotika kan gis
Dersom pasienten har symptomer er dette riktig svar

D Avvente situasjonen og be pasienten komme tilbake dersom hun får symptomer
Dette er riktig så sant pasienten ikke gravid

00001646c79238f84c

110
En 62 år gammel mann, tidligere frisk, har fått påvist en tumor i blæren og en transuretral reseksjon av tumor viser stadium T2 grad 3.
Videre utredning viser ingen tegn til metastaser. Hvilken behandling er best for denne pasienten?

A Rereseksjon innen 4-6 uker
Rereseksjon er ikke aktuelt når muskelinvasiv tumor er påvist. Det gir ingen ytterligere informasjon.
B Instillasjonsbehandling med Mitomycin C
Brukes ikke ved muskelinfiltrerende blærecanser
C X Radikal cystectomi
Ved muskelinfiltrerende blærekreft, stadium T2 uten metastaser er radikal cystectomi den riktige behandlingen. Pasienter som tåler det kan også gis neoadjuvant kjemoterapi; altså før operasjonen.
D Instillasjonsbehandling med BCG
Brukes ikke på muskelinvasiv blærecanser

00001646c79238f84c

111
En 50 år gammel mann oppsøker fastlegen med en hoven og smertefull skrotum. Som fastlege palperer du en hoven og øm epididymis på ve side. Testiklene palperes normale. Han er afebril og CRP er 30 (ref.verdi < 5). Hva bør du som fastlege gjøre videre med denne pasienten?

A Du mistenker epididymitt og starter behandling med Ciprofloxacin 500mg x 2 i 10 dager
Bruk av ciprofloxacin som er et kvinolon anbefales ikke siden dette preparatet øker risikoen for utvikling av resistente bakterier. Det har dessuten lang nedbrytningtid i naturen. Anbefales kun brukt unntaksvis når annen antibiotika ikke er virksom eller mulig å bruke.
B X Du mistenker epididymitt og starter behandling med trimethoprim/sulfamethoxazol 800/160mg x 2 i 10 dager
Dette er trolig en vanlig epididymitt hvor behandling er som angitt
C Du mistenker abscess og henviser som øyeblikkelig hjelp til UL scrotum og eventuell insisjon med drenasje
Ut i fra funnene er abcess mindre aktuelt.
D Du mistenker abscess i epididymis og henviser til UL neste dag
Det er lite sannsynlig abcess siden CRP er såpass lav og pasienten er afebril men dersom du har en pasient med stor sannsynlighet for abcess bør pasienten henvises som ø-hjelp samme dag for å redusere faren for utvikling av sepsis.

00001646c79238f84c

112
En 71 år gammel mann, tidligere frisk, oppsøker sin fastlege på grunn av økende plager i form av slapphet, smerter i ryggen, dårlig trykk ved vannlating og urinlekkasje. Siste uken har han hatt problem med å tømme blæren. Som fastlege ønsker du en urinprøve og pasienten tømmer ca 2 dl grumset urin. Han føler at han ikke er helt tømt og ved bladderscan finner du 9 dl resturin. Hva er riktig videre håndtering på legekontoret?

A Du legger inn et permanet kateter, undersøker prostata med digital rektaleksplorasjon og tar orienterende blodprøver inkludert PSA
Alt er riktig bortsett fra PSA som aldri skal taes i en akuttsituasjon da verdien vil øke dersom pasienten har infeksjon eller retensjon.
B Du tømmer blæren med engangskateter, undersøker prostata med digital rektaleksplorasjon, sender urin til dyrkning og starter behandling med antibiotika. Du ber pasienten komme tilbake dersom vannlatingen ikke kommer igang i løpet av dagen
Denne blæren trenger nok permanent avlastning noen uker. engangskateter er ikke tilstrekkel i denne situasjonen hvor man må anta at blæren kan være svekket.
C X Du legger inn permanent kateter; undersøker prostata med digital rektaleksplorasjon, tar blodprøver med tanke på infeksjon og nyrefunksjon og henviser til urologisk poliklinikk
Dette pasienten har opplagt store plager når han har 900 ml i blæren uten at dette er spesielt smertefullt. Han har nok et avløpsproblem som har utviklet seg langsom over tid som har medført dilatasjon av blære og kanskje også av nyre/ureteres siden han har ryggsmerter. Her blir avlasting av blæren viktig samt henvisning for videre utredning. Ved palpasjon av prostata får man informasjon om størrelse og evnt tumormistanke. PSA kan tas på et senere tidpunkt og hører med i utredningen.
D Du tømmer blæren med engangskateter, undersøker prostata med digital rektaleksplorasjon, tar PSA, sender urin til dyrkning, gir antibiotika og bestiller UL av nyrer
Denne blæren trenger permanent avlastning en tid slik at den har mulighet for å gjenvinne det man må anta er en svekke detrusor. PAs må videre utredes i regi av urologisk poliklinikk. PSA skal ikke taes akutt.

00001646c79238f84c

113
Du har legevakt i primærhelsetjenesten og blir oppringt av en kvinne som sier at hennes 15 år gamle sønn våknet for 1 time siden med sterke smerter i høyre side av pungen. Hva bør du gjøre?

A Du ber dem dra til nærmeste sykehus dersom fortsatt smerter etter 2-3 timer
Ingen grunn for å vente med diagnostikk ved mistanke om torsjon
B Du ber dem se det an 2-3 timer og ringe igjen om fortsatt smerter
Ingen grunn til å vente med stor fare for torsjon
C Du ber dem komme på en akutttime så snart legesenteret åpner kl 8
Tidlig diagnose er viktig og pasienten må vurderes så snart som mulig
D X Du ber dem komme til legesenteret med en gang
Tidlig diagnose er viktig siden det er stor fare for torsjon i denne aldersgruppen

---

00001646c79238f84c

114
En 78 år gammel mann kommer til fastlegen for kontroll av blodtrykket. Han har i flere år hatt noe irritasjon fra urinveiene siden han fikk strålebehandling for cancer prostata for 10 år siden. Det har ikke vært noen endring på vannlatingen de siste 8 årene. Han har med urinprøve som på urinstix viser 1+ på blod; Ellers negativ prøve.
Hvilket tiltak er best for pasienten?

A Pasienten er en risikopasient og henvises til 3-fase CT urinveier og cystoskopi
B Pasienten er en risikopasient og henvises til UL urinveier og cystoskopi
C Pasienten er en risikopasient og PSA kontrolleres
Pasienten er en risikopasient for utvikling av sekundærtumor i bestrålt område. Blæren kan f.eks bli affisert; men 1+ er ikke definert som mikrohematuri og videre kontroll er derfor ikke anbefalt etter gjeldende retningslinjer.
D X Ingen tiltak er nødvendig
Urin stix med 1+ på blod er ikke definert som mikrohematuri og ingen videre utredning er nødvendig.
Urinstix 2+ eller mer defineres som mikrohematuri.

00001646c79238f84c

115
Folkehelseinstituttet har evaluert prostatabiopsering via Nye Metoder og kommet frem til en konklusjon som forandrer klinisk praksis. Hva innebærer denne endring?

A X Prostatabiopsering skal utføres via huden i perineum også kalt transperinealt.
For å unngå allvorlige infeksjoner etter prostatabiopsering via endetarmen har man nå besluttet om å ta prøvene via huden.
B Man anbefaler bruk av risikokalkulatorer for å unngå biopsier hos pasienter med lite sannsynlighet for kreft.
C Man skal utføre prostatabiopsering målrettet ved bruk av fusjoneringsverktøy.
D For å unngå infeksjoner bør rektum renses med jodløsning og man skal gi adekvat antibiotikaprofylakse.

00001646c79238f84c

116
En 57 år gammel kvinne med diabetes og hypertensjon får påvist en 2,5cm stor tumor i ve nyre. Biopsi viser at dette er klarcellet nyrecellecarsinom. Hva er beste behandlingalternativet for pasienten?

A Pasienten bør behandles med nefrectomi siden tumor er over 2 cm.
Man prøver å gjøre reseksjon av tumor der det er mulig og vanligvis er dette mulig på en tumor som er 2,5 cm. Det regnes ikke som en stor tumor.
B Siden tumor kun er 2,5 cm kan den følges med CT-kontroller. Dersom den vokser på 6 mnd bør pasienten behandles kirurgisk.
Dette kunne være en strategi på en eldre komorbid pasienten. Med i hennes aldergruppe vil man nok anbefale behandling fremfor CT-kontroller
C X Pasienten bør behandles med tumorreseksjon om mulig.
Denne pasienten bør behandles med reseksjon av tumor og det er spesielt viktig at hun beholder så mye nyrevev som mulig soden hun har både diabetes og hypertensjon.
D Pasienten bør behandles med RFA (radiofrekvensablasjon) av tumor siden hun har komorbiditet som diabetes og hypertensjon.
RFA kan være et alternativ for pasienten som ikke tåler operasjon men vi regnes kirurgisk behandling som sikrere og det bør anbefales pasienten som beste behandling

---

00001646c79238f84c

117
En 55 år gammel mann har fra tidligere moderate vannlatingsplager med noe hyppig vannlating, urge og nockturi. Etter besøk på fotballpub og noen øl våkner han dagen etter med kraftig blærespreng, men får ikke ut en dråpe. Han oppsøker sin fastlege som tømmer blæren med engangskateter for 600 ml. Hva er beste behandling videre?

A Pasienten bør utredes videre og blodprøver inkludert PSA tas før han reiser hjem
PSA skal ikka tas i en akuttsituasjon da verdien kan være falskt forhøyet
B X Fastlegen ber pasienten komme tilbake dersom vannlatingen ikke ordner seg og avtaler en time for videre underøkelse av prostata.
Dette er en fin strategi. Pasienten kan da informeres om PSA som eventuelt tas.
C Det bør etter tømming av 600 ml legges inn et permanent kateter og pasienten henvises til urolog for videre utredning.
Her kan man forvente spontan vannlating etter tømming med engangskateter og permanent kateter og henvisning er forløbig ikke indisert.
D Blæren bør avlastes med permanent kateter i en uke før man forsøker å fjerne det.
Pasienter med moderate vannlatingsplager kan ved inntak av alkohol oppleve urinretensjon. Det er da ofte nok å tømme med et engangskateter og vannlatingen kommer igang spontant. Kateter i en uke er litt mye og pasienten risikerer kolonisering med bakterier

---

00001646c79238f84c

118
En 65 år gammel mann har gjennomgått hjerneslag og sitter i rullestol. Han bor i en omsorgsbolig og er avhengig av permanent kateter. Han kommer nå til legevakten i sterkt redusert allmenntilstand. Han har feber og sterke smerter i scrotum som er svært palpasjonsøm. Det er krepitasjoner under scrotalhuden som er rød og hoven. Hvilken diagnose er mest sannsynlig?

A X Nekrotiserende faciitt
Her er det spesielt krepitasjoner under huden som gir mistanke om gassdannende bakterier og nekrotiserende faciitt.
Dette er en svært alvorlig infeksjon og pasienten må akutt på operasjonsstuen hvor man åpner og fjerner alt nektrotisk vev og pasienten får flere typer antibiotika intravenøst

B Testikkeltorsjon
Kan gi sterke smerter men gir skjelden påvirket almentilstand med feber og ikke krepitasjoner under huden

C Urinveisinfeksjon med epididymitt
Krepitasjoner under huden gir mistanke om en mer alvorlig tilstand og krever annen behandling enn urinveisinfeksjon med epididymitt.

D Inkarserert inguinalhernie
Dette kan gi smertefull hevelse i skrotum og påvirket almentilstand men gir ikke krepitasjoner under huden

---

00001646c79238f84c

Testen har 118 oppgaver. På utskriftstidspunktet var 0 oppgaver blitt trukket og det var gjort fasitendringer på 0 oppgaver.