2023 - IIC - MD4042 - 8. des
Eksamensdato: 2023-12-08

1
Per (67) har fått en fremre skulderluksasjon (humeroskapulært). På kontroll 1 uke etter reponering har han redusert evne til, men klarer dog å abdusere, flektere, utadrotere og innadrotere. Han klarer derimot ikke å holde armen oppe når du holder den i full ekstensjon og slipper.
Hvilken nerve er mest sannsynlig skadet etter Pers skulderluksasjon?

A N. Radialis
- *N. Radialis innerverer ingen av musklene som er involvert i bevegelse av skulderen.*

B X N. Axillaris
- *N. Axillaris innerverer m. deltoideus som både ekstenderer og abduserer i skulderleddet. Ved skulderen i maksimal ekstensjon som her, er det imidlertid kun den bakre delen av m. deltoideus (som altså er innervert av n. axillaris) som holder denne stillingen. Ved skade på n. axillaris bortfaller ekstensjonsevnen hos pasienten («The deltoid extension lag sign»).*

C N. Musculocutaneus
Feil. N. Musculocutaneus innerverer m. Coracobrachialis som flekterer og adduserer i skulderleddet

D N. Subscapularis
Feil. N. Subscapularis innerverer m. Subscapularis som er en innadrotator i skulderbevegelsen

---

2
Hva er den hyppigst forekommende bruddtypen i øvre femurende?

A Lårhalsbrudd (fractura colli femoris) hos menn.
B Pertrochantære frakturer hos menn.
C Pertrochantære frakturer hos kvinner.
D X Lårhalsbrudd (fractura colli femoris) hos kvinner.
Riktig. I følge Hoftebruddsregisteret, er det 69% kvinner som får hoftebrudd i Norge hvert år. Over 50% av disse bruddene er fractura colli femoris.

3
Hvilke stadier kjennetegner Calvé-Legg-Perthes sykdom?

A Haltestadiet, smertestadiet, stivhets-stadiet

B Initialstadiet, smertestadiet, gjenoppbyggingsstadiet.

C X Initialstadiet, fragmenteringsstadiet, gjenoppbyggingsstadiet, sluttstadiet.
CLP inneholder alle disse fire stadiene.

D Nedbrytning

4
Hva er den mest vanlige frakturen hos barn?

A X Distal radiusfraktur

Som hos voksne

B Supracondylær humerusfraktur

C Claviculafraktur
D Femurfraktur

5
En 50 år gammel mann har hatt hofteprotese høyre side i 7 år. Han har hatt smerter i lysken hele tiden og ved punksjon av leddvæske vokser det s. epidermidis. Hva er riktig behandling?

A Bytte ut deler av protesen og gi antibiotika
B Gi antibiotika
C Fjerne hele protesen, ikke gi antibiotika
D X Fjerne hele protesen og gi antibiotika
dette er en kronisk implantatinfeksjon og implantatet må fjernes pga biofilm

---

6
Hvor i kneet sitter vanligvis smertene ved løperkne (runners knee)?

A Posterolateralt
B Ventralt
C X Lateralt
Laterale femurkondyl
D Posteriort

7
På fastlegekontoret vurderer du en 71 år gammel mann som tror han har fått artrose i sin venstre hofte - hvilke symptomer vil du forvente hvis han har artrose?

A X Smerter i lysken med utstråling nedover forside av lår
Dette er den vanligste smertelokaliseringen ved coxartrose
B Smerter i hovedsak rundt kneet
C Smerter fra laterale side av lår og ned mot kne.
D Smerter i lår og legg som blir verre ved gange men bedre når han stopper opp og bøyer seg fremover

---

8
Mann 24 år velter på sykkel i stor fart. Vurderes på Skadepoliklinikken med store smerter i venstre skulderområde. Ved undersøkelse ser man et tydelig avbleket hudområde og du kjenner en skarp spiss under dette området tilsvarende midtre del av venstre clavicula med hevelse her. God nevrovaskulær status distalt. Røntgen viser en claviculafraktur med intermediærfragment. Hva er riktig behandling videre?

A Smertelindrende og fatle. Ingen avtale om kontroll, men henvisning til fysioterapeut for øvelser for bevegelighet.
B Smertelindrende og fatle. Reiser hjem med avtale om kontroll om 6 uker med røntgen for å sjekke tilheling. Nøye informasjon om å bevege fingrene og håndleddet.
C X Smertelindrende og fatle. Innleggelse for operasjon på grunn av truende hudperforasjon.
Operasjonsindikasjon pga fraktur med intermediærfragment som truer huden
D Smertelindrende og fatle. Reiser hjem med avtale om kontroll om 1 uke. Nøye informasjon om å bevege fingrene og håndleddet.

9
Bjørg 65 år slår 2. finger venstre mot en bordkant ved et uhell. Får umiddelbare smerter i fingeren som blir hoven over grunnphalangen. Hun kommer til Skadepoliklinikken via røntgen. Røntgen viser en patologisk udislosert fraktur gjennom en velavgrenset lytisk lesjon i grunnphalangen på aktuelle finger. Hva er sannsynlig diagnose og hvordan behandles dette?

A X Ser ut som om fraktur gjennom et enchondrom. Kan konservativt behandles og evt gjøre en utskraping av tumor senere.
Rett diagnose og behandling.
B Ser ut som en fraktur gjennom et enchondrom. Patologisk fraktur som må opereres.
Rett diagnose, men feil behnadling. Se kommentar til A
C Alle tumores i fingrene er kondrosarkom til det motsatte er bevist. Pasientens finger må derfor amputeres i nivå med grunnphalang.
Feil diagnose og behandling. Sjelden med kondrosarkom i fingre. Ved mistanke om malign tumor vil man utrede før man går rett på behandling.
D Mest sannsynlig en simpel bencyste med fraktur. Siden dette er en patologisk fraktur må dette opereres
Feil diagnose og behnadling. Sjelden med siple bencyster i fingre. Trenger ikke operasjon selvom det er en patologisk fraktur. Opereres med utskraping av cyste og evt bentransplantasjon dersom vedvarende frakturfare etter tilhelet fraktur.

0000165719b0610acc

10
40 år gammel mann som trener mye med vekter i tillegg til at han arbeider som snekker, har det siste året vært mye plaget med smerter proksimalt i høyre underarm cirka 3 cm. distalt for laterale epikondyl. Sterk forverring ved bruk av hammer og ved supinasjonsbevegelse. Hva er den mest sannsynlige diagnosen?

A Pin palsy (posterior interosseous nerve parese)
Trykk på nervus radialis profundus, med lammelser, mangel på ekstensjon
B Tennisalbue (lateral epikondylitt)
Her er smertene loklaisert tilsvarende laterale epikondyl
C X Radial tunnel syndrom
Trykk på nervus radialis profundus, kun med smerter!
D Anterior interosseous syndrom
med nedsatt fleksjon i pekefinger og tommel

0000165719b0610acc

11
Ved et vridningstraume av ankelen - ved hvilken fraktur må man spesielt mistenke syndesmoseskade?

A X Weber C
Fraktur av fibula over syndesmosenivå (Weber C) er assosiert med samtidig syndesmoseskade når skademekanismen er vridningstraume eller lignende.
B Like sannsynlig ved alle
C Weber A
D Weber B

0000165719b0610acc

12
Du er fastlege og har sendt en pasient til røntgenundersøkelse av legg, på grunn av smerter over lang tid som ikke blir bedre. Du får svar fra røntgen legen at han ser en lesjon i tibiaskaft som han beskriver som Codmanns triangel. Hva betyr det?

A X Tegn på aggressiv bentumor
Codmanns triangel: trekanformet periostpåleiring som er skarpt avklippet. Rasktvoksende tumor bryter igjennom cortex, setter periost på strekk og skjærer over periostlagene. Tegn på aggressiv lesjon – eks osteogent sarkom.
B Sakte voksende tumor, mest sannsynlig fibrøs dysplasi
C Tegn til godartet tumor
D Mest sannsynlig en vanlig bencyste

0000165719b0610acc

13
En ishockeyspiller har skadet høyre arm, han har smerter i albueregionen. Ved undersøkelse finner du manglende evne til aktivt å strekke ut i albuen. Du greier å strekke ut albueleddet hans slik at det ikke foreligger noen mekanisk hinder for bevegelse i leddet. Hvilken muskel/sene tror du mest sannsynlig er skadet?

A Musculus biceps brachii
B X Musculus triceps brachii
Triceps ekstenderer i albue
C Musculus brachioradialis
D Musculus deltoideus

0000165719b0610acc

14
Hva skjer ved en epifysiolyse capitis femoris?

A X Glidning av caput femoris i forhold til metafysen, glidningen skjer i epifyseskiven
riktig svar
B Akutt caputnekrose

C Hofteleddsluksasjon

D Glidning av caput femoris ut av acetabulum

0000165719b0610acc

15
Rakel har falt på ski i påsken. Tar kontakt med lege ca 2 uker etter fallet fordi hun har dårlig funksjon i høyre tommel. Smertene sitter ved mcp-leddet over mot ulnarsiden og hun føler at tommelen «glir ut » ved bruk. Du har vakt på Skadepoliklinikken. Du finner at leddet er instabilt og uten fast endepunkt ved testing. Hva er den mest sannsynlige diagnosen og hva er behandlingen?

A Trolig en fraktur, anlegger gipslaske frem til IP ledd på tommel, kontroll om 3 uker.
B X Trolig en fullruptur av ulnare kollateralligament, pasienten meldes til operasjon.
Skademekanisme og kliniske funn taler for komplett UCL ruptur.
C Trolig en distorsjon, får informasjon, ingen kontroll avtales.
D Trolig en skade av fleksor pollicis longus, pasienten meldes til operasjon for sutur av denne.

0000165719b0610acc

16
Jente 22 år har blitt taklet på fotballbanen. Hun landet på høyre albue hvor hun har store smerter og røntgen viser en bakre luksasjon. Det er god distal status når pasienten ankommer skadepoliklinikken. Av tilleggsinformasjon angir pasienten at hun er gravid. Hva er optimal behandling?

A Reponer, røntgen og gips i 6 uker
B Reponer, gips i 6 uker, MR da hvis symptomer
C Reponer og gips i 2 uker
D X Reponer, røntgen med uklare funn derfor også CT, gips i 2 uker
Alltid røntgen etter reponering, obs skjelettskade, f.eks fraktur i processus coronoideus, enkelte ganger nødvendig med CT også hos gravide pasienter.

0000165719b0610acc

17
Hvilken av de følgende parametre er viktigst for å kunne si noe om alvorlighetsgraden av Mikroskopisk polyangiitt (MPA)?

A Temperatur
Ved vaskulitt kan en få allmensymptomer som feber , vekttap osv men uspesifikt
B X Nyrebiopsi
Nyre er det organ som rammes oftest ved MPA . kan presenteres med glomerulonefritt med hematuri, redusert diurese og noen ganger end state renal sykdom . Nyrebiopsi er ofte nødvendig for stille diagnsoes og graden av inflammasjon korrelerer ofte med klisk alvorlighet
C Nivå av PR3 ANCA
Av ANCA er det MPO ANCA som er mest assosiert med MPA .
Selv om en til en viss grad kan korrelere ANCA til grad av sykdom er det pasienter som har lave eller ingen titer og man kan også ha pos ANCA uten å ha vaskulitt som MPA
D Spirometri og gass-diffusjon
Lunge kan være involvert men i mindre grad (mer vanlig hos de andre ANCA assosierte vaskulittene)

0000165719b0610acc

18
72 år gammel mann kommer gående til allmenlegekontoret i følge med sin kone.
Han føler seg generelt dårlig. Er stiv, spesielt om morgenen og hans kone må hjelpe ham opp av sengen. På kontoret må han ha hjelp til å få av seg jakken. Forklarer seg greit. Ingen feber, hodepine eller synsforstyrrelser. Han har gått litt ned i vekt, men ellers ikke merket noen endring i naturlige funksjoner. Problemer med å reise seg fra stolen og heve armene over hodet, men ellers lite funn. Du tar orienterende blodprøver (normal verdier): Hb 10.5 g/dL (11.5-15.5), leukocytter 9.9 x 109/L (3.7-10.0), trombocytter 380x 109/L (150-400), SR 57 mm/time (1-21), CRP 44 mg/L, ALAT 40 U/L (10-45), Kreatinin 90 mikromol/L (50-90). PSA 1.8 µg/L (≥70 år: < 4,4 µg/L) Monoklonal komponent ikke påvist, Kappa/lambda-ratio 0.9 (0,31 - 1,56) Urinstix normal.
Hva gjør du som allmennlege ?

A X Mistenker Polymyalgia revmatika (PMR), starter med prednisolon 15 mg x1 og setter ham opp til rask kontroll.
PMR er en utelukkelses diagnose , vil vurdere ytterligere utredning som hemofec , evt Rtg THX eller CT osv men i påvente av dette men ved typisk klinikk og ikke hodlepunkt for annen sykdom (her f.esk normal PSA, ingen tegn til myelomatose) kan forsøke behandle i allmenpraksis .
Utmerket effekt av 15-20 mg forventes i løpet av noen dager ved PMR
Revurder diagnosen og evt henvis om manglende effekt
B Mistenker Polymyalgia revmatika (PMR), starter opp med prednisolon 60 mg x1 og setter ham opp til rask kontroll.
Ved PMR ikke nødvendig med så store doser steroider , er aktuelt ved øyesymptomer og mistanke om kjempecelle arteritt
C Mistenker Polymyalgia revmatika (PMR) og starter NSAIDs.
Hvis du først mistenker PMR vil ikke NSAID være beste behandling, obs NSAIDs til eldre og med hjertekar sykdom
D Mistenker Polymyalgia revmatika (PMR) og henviser til revmatolog.
ved typisk klinikk kan behandles i allmenpraksis , lav tersel for henvisng ved problemer ved nedtrapping.

0000165719b0610acc

19
En mann på 40 år har over tid merket gradvist økende kraftsvikt i armer og ben. Han kom seg bare såvidt ut av sengen på egen hånd i morges. Han klarer ikke å løfte armene over hodet, og han har problemer med å reise seg fra stolen. De siste dagene synes han det har vært vanskelig å svelge mat. Tidligere frisk, bruker ingen medisiner.
Hva er den mest sannsynlige diagnosen?

A Takayasu arteritt
Symptomene fra overarmer kan passe men mer uvanlig med både armer og ben samt svelgmuskulatur
B Rhabdomyolyse
Ikke nevnt noe mulig utløsende årsak som hard fysisk aktivitet , medisiner , traume , ofte mer akutt debut
C Polymyalgia rheumatica
For ung
D X Polymyositt
Myositt utvikles gjerne gradvis over uker og måneder. Mindre enn halvparten opplever smerte i musklene .
Redusert muskelfunksjon i spiserøret kan føre til at en lett svelger feil eller får problemer med svelge større matbiter

0000165719b0610acc

20
Hva er prevalensen av revmatoid artritt i Norge ?

A 0,5-1/10
B X 0,5-1/100
Revmatoid artritt er den vanligste inflammatoriske kroniske artritt sykdommen . Prevalensen av RA i Norge er 0.5%-1% av den voksne befolkningen (Kvien TK,2004)
C 0.5-1 /10000
D 0.5-1/1000

0000165719b0610acc

21
En 75 år gammel mann kommer til akutten da han har fått smerter og hevelse i høyre kne. Han kan fortelle at han har vært noe plaget fra begge knærne over lengre tid, men at det nå har blitt gradvist ille i høyre kne. Han har kjent paroxysmal atrieflimmer, ellers sprek for alderen.
Medikamenter Eliquis 5mg x2 (NOAK), Metoprolol 100mg (betablokker)
Crp 10 (normal < 5)
Du finner antydning til hydrops og bestemmer deg for tappe kneet.
Leddvæsken er klar og noe tråddannende.
Hva anser du som mest sannsynlig diagnose?

A Urinsyregikt
Kommer ofte mer aktutt
B Reaktiv artritt
Mulig, men ingen opplysning om tiligere infekjson,
C X Artrose
Tilnærmet normal leddvæske , plager over lang tid i begge knær og hans alder taler for dette
D Revmatoid artritt
Tilnærmet normal leddvæske og kun effeksjon av knær taler noe i mot

0000165719b0610acc

22
Psoriasisartritt er en inflammatorisk leddsykdom. For å oppfylle klassifikasjonskriteriene for sykdommen (CASPARkriteriene) må man ha påvist inflammasjon på et av tre steder listet i kriteriene. Hvilke er disse?

A Enten ledd og/eller bindevev og/eller blodårer.
Bindevev og blodårer er ikke med i kriteriene
B Enten ledd og/eller seneskjede og/eller muskulatur.
seneskejeder og muskulatur er ikke med i kriteriene
C Enten ledd og/eller enteser/senefester og/eller neglerot.
Neglerot er ikke med i kriteriene
D X Enten ledd og/eller enteser/senefester og/eller rygg.
For å stille diagnsoen psoriasis artritt skal man ha inflammasjon i enten perifere ledd , entesitt (inflammasjon der senen fester i ben) eller i ryggen (axial affeksjon)

0000165719b0610acc

23
Ved hvilken alder debuterer Sjøgren syndrom hyppigst?

A X 45-55 år
Sjøgren kan debutere i alle aldre men mest vanlig mellom 45-55
https://www.ncbi.nlm.nih.gov/books/NBK431049/#:~:text=Sjogren%20syndrome%20is%20far%20from,million%20adults%20have%20Sj%C3%B6gren's%20syndrome. - https://www.ncbi.nlm.nih.gov/books/NBK431049/#:~:text=Sjogren%20syndrome%20is%20far%20from,million%20adults%20have%20Sj%C3%B6gren's%20syndrome.
Vanligst diagnostiseres sykdommen i 40-55 års alder. Antistoffene SSA (Ro 52/60) og SSB (La) kan ofte observeres flere år før symptomene. Sykdomsdebut er før 31 års alder hos 15%.https://revmakompendium.pressbooks.com/chapter/sjogrens-syndrom/ - https://revmakompendium.pressbooks.com/chapter/sjogrens-syndrom/
B 5-15 år
C Debut er ikke assosiert med spesifikke aldersgrupper
D 25-35 år

0000165719b0610acc

24
Dette er en illustrasjon av et kneledd åpnet fortil. Du ser femur og patella eksponert.
Hva er den mest sannsynlige diagnosen?

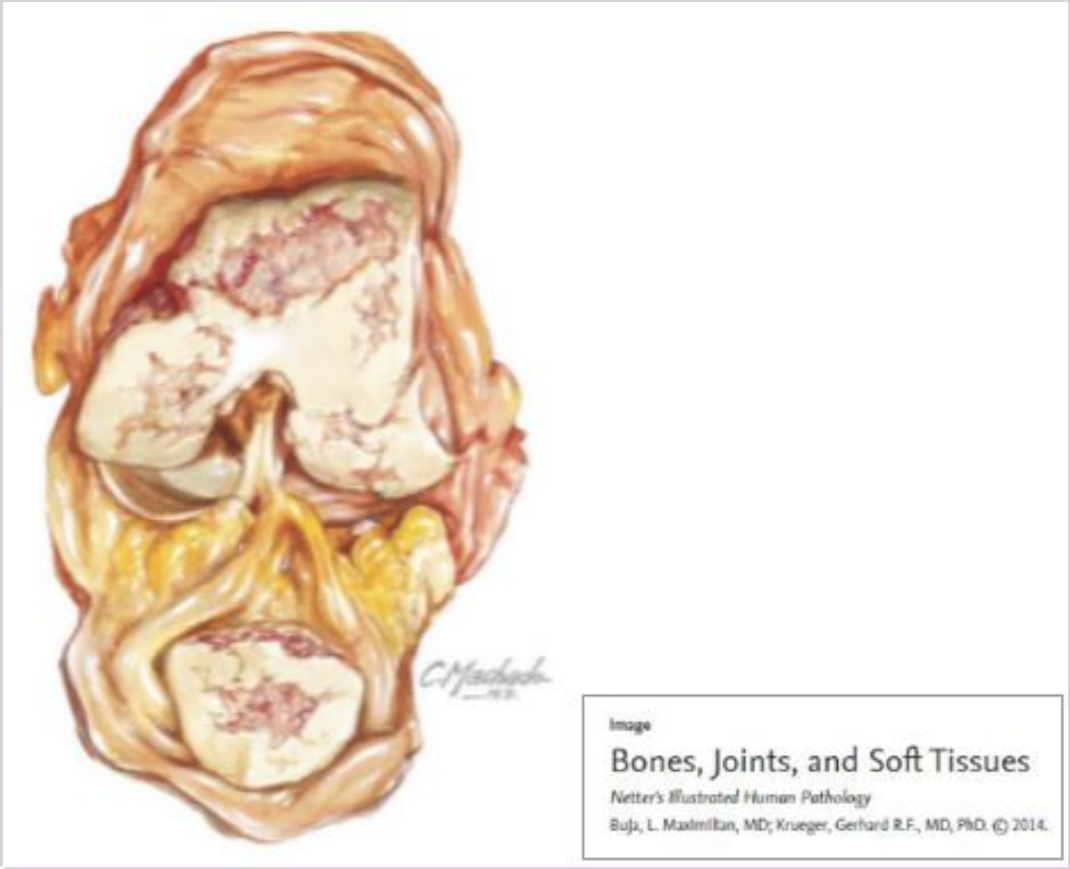

A X Osteoartrose
Osteoartrose er meget vanlig, og skyldes slitasje av brusk. Etterhvert i sykdomsprosessen blir brusken helt nedslitt slik at underliggende bein blir eksponert (som man ser på bildet).
B Osteokondrom
C Osteosarkom
D Kondrosarkom

0000165719b0610acc

25
En pasient har en saktevoksende velavgrenset og kapselkledt tumor i underhuden som måler 6 cm. Tumor er ekstirpert av fastlege og sendt til avdeling for patologi. Dette er HEfarget snitt, store deler av tumor har utseende som vist på bildet.
Samlet er bildet best forenlig med hvilket svaralternativ?

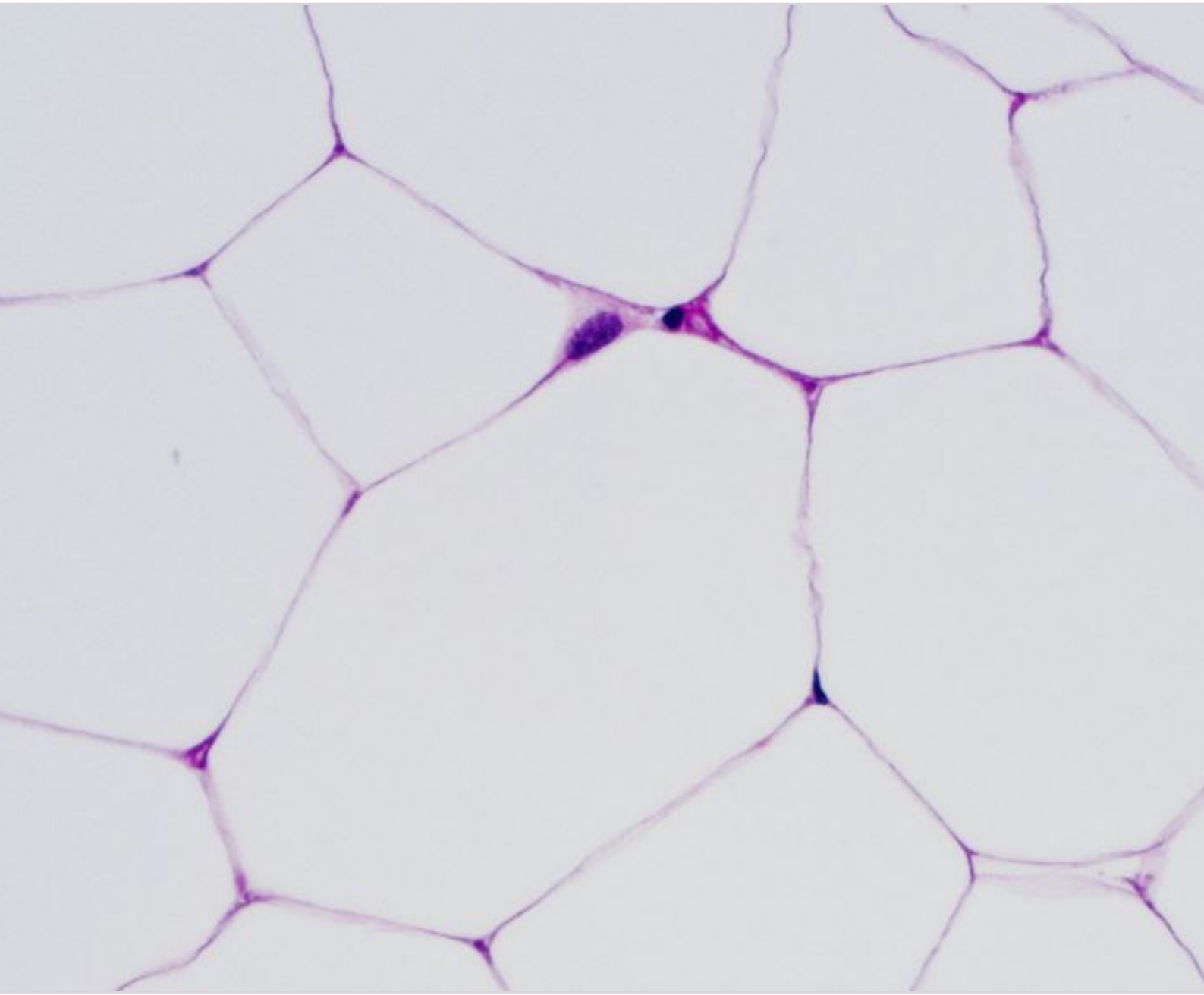

A Udifferensiert pleomorft sarkom (tidligere kalt malignt fibrøst histiocytom, MFH).
Feil svar. Udifferensiert pleomorft sarkom består typisk av tettliggende grovt atypiske celler.

B Atypisk lipomatøs tumor /høyt differensiert liposarkom
Atypisk lipomatøs tumor / høyt differensiert liposarkom kan i sjeldne tilfeller likne vanlig lipom, men er kjennetegnet av spredte atypiske celler. Det er svært sjelden at disse svulstene forekommer i subcutis, de ligger vanligvis dypere (subfascielt), typisk intramuskulært eller i bakre bukvegg (retroperitoneum).

C X Lipom.
Riktig svar. Lipom er en av de vanligste svulstene i underhud og består av fettceller (også kjent som adipocytter/lipocytter). Fettcellene kan i prinsippet ikke skilles fra normale fettceller som finnes i f.eks underhud.

D Revmatoid knute.
Feil svar. Revmatoid knute består av histiocytære celler/makrofager.

0000165719b0610acc

26
Bildet nedenfor viser en struktur fra normal hud.
Hva kjennetegner denne strukturen?

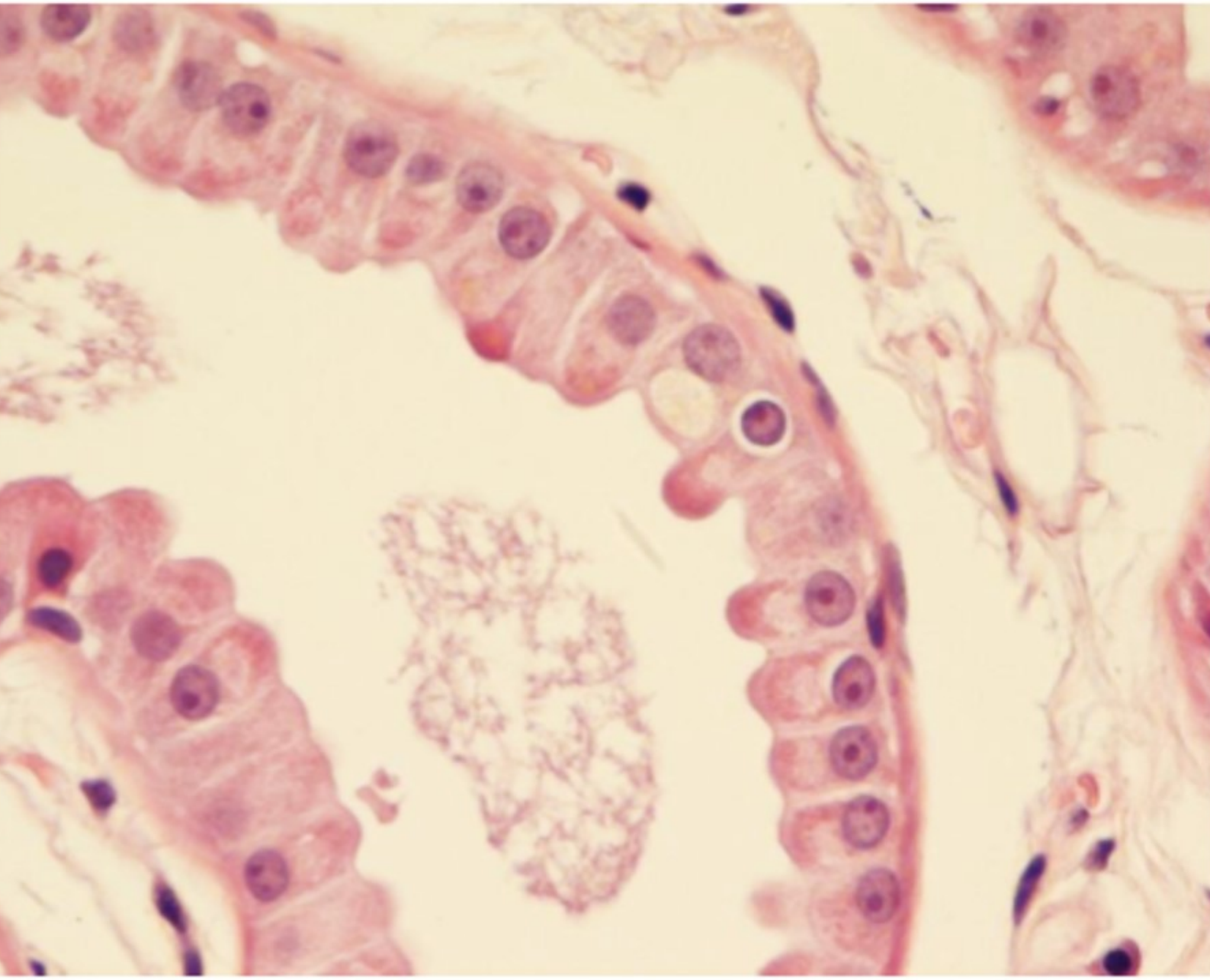

A Disse strukturene inneholder rikelig mengde lipider
B X Disse strukturene er overveiende lokalisert i aksilleområdene og genitalia
Bildet viser en appokrin svettekjertel. Disse er lokalisert i aksilleområdene og genitalia, og er omgitt av basalt myoepitel (noe som også kan ses på bildet). De inneholder ikke rikelig med lipider (det er typisk for sebaceøse kjertler). Det er de ekkrine svettekjertlene som er lokalisert overalt på huden, og aller mest i håndflater og fotsåler.
C Disse strukturene er lokalisert overalt på huden, aller mest i håndflater og fotsåler
D Disse strukturene er ikke omgitt av myoepitel

0000165719b0610acc

27
Du arbeider som LIS på en barne- og ungdomspsykiatrisk poliklinikk og har fått ansvaret for å starte opp en medisinutprøving hos en gutt på 10 år som har fått diagnosen ADHD.
Hvilket sentralstimulerende middel regnes som førstevalg ved medikamentell behandling av denne tilstanden?

A Deksamfetamin
B Lisdeksamfetamin
C Atomoksetin
D X Metylfenidat
Kfr. godkjente norske preparatomtaler (SPC) for metylfenidat- og amfetaminpreparater på www.slv.no

---

0000165719b0610acc

28
En mann i 40-årene med en moderat depressiv episode startet med escitalopram 10 mg/dag for ca. 3 måneder siden, som ble økt til 20 mg/dag etter 6 uker. Ved kontroll i dag angir han god effekt på de depressive symptomene. Derimot sliter han med det seksuelle. Du ber ham utdype, og han forklarer at han ikke har noen problemer med å få ereksjon, og etter å ha blitt bedre av depresjonen har også lysten kommet tilbake. Men det er så godt som umulig å oppnå orgasme. Det skjer bare ikke, og det oppleves veldig frustrerende.
Hva er riktig klinisk vurdering?

A Dette er en typisk SSRI-bivirkning som forventes å være forbigående. En rimelig håndtering vil derfor være å berolige pasienten, forklare at problemet vil løse seg selv, og oppmuntre til å fortsette å ta medisinen.
Data tyder på at dette ikke er en forbigående bivirkning for en stor del av pasientene.
B Dette er trolig en idiopatisk bivirkning, forårsaket av en pasientspesifikk, atypisk reaksjon på det spesifikke virkestoffet (escitalopram). Det er derfor liten sjanse for at andre SSRI-preparater vil gi samme bivirkning, og et bytte til et annet SSRI-preparat vil mest sannsynlig løse problemet.
Nei
C Dette er en typisk bivirkning av escitalopram, som i mindre grad ses ved bruk av andre SSRI-preparater. En rimelig håndtering er derfor å skifte til et annet SSRI-preparat.
Denne bivirkningen er knyttet til den felles virkningsmekanismen til alle SSRI-preparatene, og et medikamentbytte vil sannsynligvis ikke hjelpe.
D X Dette er en typisk bivirkning av SSRI-preparater. Dosereduksjon eller bytte til et annet antidepressivt medikament med mindre serotonerg effekt kan være mulige håndteringer.
Dokumentasjon: Seksuelle bivirkninger av antidepressive legemidler | Tidsskrift for Den norske legeforening (tidsskriftet.no) - https://tidsskriftet.no/2010/10/legemidler-i-praksis/seksuelle-bivirkninger-av-antidepressive-legemidler

---

0000165719b0610acc

29
Legemidlene aripiprazol, haloperidol, levomepromazin og risperidon er alle antipsykotika, men de har forskjellig bivirkningsprofil.
Hvilket av disse midlene er i størst grad forbundet med sedasjon?

A Risperidon
B Haloperidol
C X Levomepromazin
Dette er et førstegenerasjons høydoseantipsykotikum med kraftig sentral antihistaminerg effekt noe som fører til uttalt sedasjon.
D Aripiprazol

0000165719b0610acc

30
Du behandler en 18 år gammel kvinne med fluoksetin på grunn av en depressiv episode. Pasienten har vært på legevakten på grunn av en bruddskade og fått forskrevet det opioide smertestillende legemidlet tramadol mot smertene. Du husker at tramadol må omdannes til en aktiv metabolitt for å utøve sin smertestillende effekt, og at denne aktiveringen kan hemmes av fluoksetin.
Hvilket CYP-isoenzym spiller en nøkkelrolle i denne interaksjonen?

A CYP2C19
B CYP2C9
C X CYP2D6
Eneste riktige svaralternativ
D CYP3A4

31
Det klassiske antihistaminpreparatet alimemazin er kjemisk og virkningsmessig nært beslektet med en annen gruppe legemidler.
Hvilken av gruppene er dette?

A X Førstegenerasjons antipsykotika.
Molekylstrukturen til alimemazin og førstegenerasjons antipsykotika som perfenazin og levomepromazin er nesten identisk. I tillegg er reseptorprofilen i prinsipp den samme; den eneste forskjellen er at antipsykotika har en høyere affinitet til dopamin D2-reseptorer.
B Trisykliske antidepressiva.
C Benzodiazepiner.
D Selektive serotoninreopptakshemmere.

32
Den legemiddelgruppen (kolinesterasehemmer) som oftest brukes mot demens har en rekke ulike bivirkninger.
Hvilken bivirkning ser man oftest?

A X Diare
Disse midlene er kolinesterasehemmere og stimlerer dermed kolinerg nevrotransmisjon. Diare er den eneste av de nevnte alternativene som kan skyldes økt kolinerg effekt. (For eksempel er urinretensjon og takykardi antikolinerge effekter).
B Tremor
Pasienter som har paskinsonisme kan få forverring av tremor ved bruk av kolinerge medisiner, men dette gjelder få pasienter.
Pasienter med Lewy legeme demens kan få økt parkinsonisme av kolinerge medisiner, men disse pasientene har primært bradykinesi og lite tremor.
C Urinretensjon
D Takykardi

33
Etter langvarig bruk av rusmidler kan det ved opphør av bruken oppstå abstinensreaksjoner.
Hvilken rusmiddelgruppe regnes *ikke* for å gi opphav til abstinensreaksjoner?

A Cannabinoider
Det er beskrevet et abstinenssyndrom etter opphør av langvarig cannabisbruk, preget av stofftrang samt hovedsakelig psykiske symptomer som dysfori, irritabilitet, rastløshet, nedsatt matlyst og søvnvansker. (Ref: Mørland J, Waal H. Rus og avhengighet.)
B Benzodiazepiner
Abstinenssyndrom etter opphør av bruk av benzodiazepiner er i milde tilfeller psykiske og omfatter søvnløshet og økt angst/uro. I alvorlige tilfeller kan man se kramper og delir/psykose. (Ref: Mørland J, Waal H. Rus og avhengighet.)
C Sentralstimulerende rusmidler
Abstinenssyndrom etter opphør av bruk av sentralstimulantia er preget av hovedsakelig psykiske symptomer som dysfori, ulyst, tretthet og utmattelse. (Ref: Mørland J, Waal H. Rus og avhengighet.)
D X Hallusinogener (f.eks. LSD)
Hallusinogener regnes generelt ikke for å gi abstinensreaksjoner. (Ref: Mørland J, Waal H. Rus og avhengighet.)

0000165719b0610acc

34
En kvinne på 28 år kommer til fastlegen. Hun har de siste tre ukene fått et asymptomatisk utslett på overkroppen samt i håndflatene. Hun har følt seg i litt dårlig form i det siste, og har mistet noe hår. For litt over et halvår siden var hun på reise til Cuba, hvor hun traff en mann som hun hadde ubeskyttet sex med et par ganger. Fastlegen gjør en gynekologisk undersøkelse som er normal. Det tas prøver for seksuelt overførbare infeksjoner inklusive blodprøver. Alle prøver er negative bortsett fra positiv syfilisserologi med forhøyede verdier av RPR og TPPA.
Hvilket stadium av syfilis er dette?

A Tidlig latent syfilis
Feil. Hun har en symptomgivende syfilis
B X Sekundær syfilis
Riktig. Hun har positiv syfilisserologi med positiv RPR, samt syptomer og utslett som passer godt med sekundær syfilis
C Sen latent syfilis
Feil. Hun har en symptomgivende syfilis
D Primær syfilis
Feil. Hun har ingen synlige sår

0000165719b0610acc

35
I forbindelse med undersøkelsen av mannlig pasient på 25 år med dysuri og utflod blir det på Poliklinikk for kjønnssykdommer gjort mikroskopi av Gramfarget utstrykspreparat fra uretra. På 1000 ganger forstørrelse sees >5 leukocytter per synsfelt i >5 synsfelt, ingen tegn til intra- eller ekstracellulære gramnegative diplokokker.
Hva er mest riktig å gjøre nå?

A Gi behandling som ved gonore
Nei, det foreligger ikke gramnegative diplokokker i utstryket
B X Avvente PCRprøvesvar, og gi behandling i henhold til dette
Det er påvist inflammasjon med >5 leukocytter pr synsfelt i minst 5 synsfelt i 1000 ggr forstørrelse i Gramfarget utstryk fra uretra uten funn av gonokokker, altså en non-gonoreisk uretritt hos menn (NGU). Uretritten kan skyldes Klamydia eller Mykoplasma som er de vanligste årsakene til NGU, men kan også være en uspesifikk uretritt. Vi kan ikke angi sikker årsak før vi har svaret på PCR-undersøkelsen.
Kilde: « Venerologi for legestudenter» , kompendie for legestudenter og «Venerologi, undersøkelse», kompendie for legestudenter.
C Gi behandling som ved *Mycoplasma genitalium*
Nei, det kan også være en klamydia eller en uspesifikk uretritt. Avvente PCR prøvesvar.
D Gi behandling som ved klamydia
Nei, det kan også være en mycoplasma genitalium eller en uspesifikk uretritt. Må avvente PCR prøvesvar.

0000165719b0610acc

36
Ole er 5 år. Du er fastlegen hans, og foreldrene har bestilt time fordi han siste dagene har fått løsning av hud på hender og føtter volart/plantart. Det klør ikke. Vondt i hals og feber for et par uker siden, fått litt vondt i halsen igjen i dag. Allmenntilstanden er god. Det er normal hud ellers på kroppen, og du ser ingen vesikler der han har utslett. Du tar en prøve fra halsen som gir utslag.
Hvordan vil du behandle dette?

A Potente lokale steroider
Det kliniske bildet er ikke typisk for eksem (f.eks ingen kløe eller vesikler) eller psoriasis (sjelden med ren hånd og fotaffeksjon hos barn og det er ikke beskrevet hyperkeratose) . Streptokokkinfeksjoner i hals gir typisk guttat psoriasis
B X Penicillin tabletter
Mest sannsynlige diagnose er reaktiv avskalling av hud volart hender og plantart føtter etter streptokokkinfeksjon. Her ble det tatt en halsprøve som viste utslag forenelig med vedvarende halsinfeksjon, og man vil da gi antibiotikabehandling.
C Penicillinasestabilt penicillin
Ved streptokokkinfeksjoner er smalspektret penicillin/penicillin V førstevalg.
D Intravenøs kloxacillin
Ikke indisert ved denne tilstanden, det er ikke mistanke om SSSS ut fra forløp/klinisk bilde

---

0000165719b0610acc

37
Linus på 3 år er henvist til barneklinikken der du jobber som LIS. Henvisningsårsaken er utslett i hodebunnen og hårtap. Før dette har han vært helt frisk, har vokst opp på en gård litt utenfor byen. Far og farfar har psoriasis.
Det er ikke utslett ellers på kropp, og han er i upåfallende allmenntilstand. Du ser flere hårløse flekker. Noen steder er det bare lett skjelling, andre steder er det ømt og nesten svampaktig når du kjenner etter. På halsen kjenner du flere store lymfeknuter.
Hvilken diagnose mistenker du?

A Hodebunnspsoriasis
Psoriasis kan gi hårtap ved mye skjelling (pityriasis amiantacea), men det er svært uvanlig med så uttalt superinfeksjon uten allmennsymptomer at det kan forklare de kliniske funnene.
B Alopecia areata
Ved denne diagnosen er hodebunnen reaksjonsløs
C Discoid lupus
Kan gi skjelling og hårtap, men ikke de øvrige kliniske funnene. Uvanlig diagnose hos barn.
D X Dermatofyttinfeksjon
Kan gi flekkvis alopeci, spesielt ved mye inflammasjon. Gir også typisk forstørrede lymfeknuter på hals.

0000165719b0610acc

38
Fettvevstransplantasjon brukes ofte av plastikkirurger. Hva er en vanlig indikasjon for denne behandlingen?

A X Korreksjon etter brystkreftbehandling
Riktig. Fett-tx brukes ofte til å fylle defekter og bedre arrkvalitet. Fett-tx forbedrer også kvaliteten på vevet etter stråling, f.eks stråling av bryst.
B Korreksjon etter behandling for Leppe-kjeve-gane-spalter
Fettvevstransplantasjon brukes sjeldent ved LKG-spalter.
C Direkte brystrekonstruksjon (rekonstruksjon av bryst samtidig som kjertelvevet fjernes)
Ved direkte brystrekonstruksjon brukes som regel implantat.
D Korreksjon etter reseksjon av store bløtvevstumores
Fettvevstransplantasjon brukes relativt sjeldent for å fylle defekter etter store tumorreseksjoner

---

0000165719b0610acc

39
En 62 år gammel kvinne har det siste året hatt smerter og tiltakende følelse av dårligere styrke i lår og overarmer. Hun har også utviklet et utslett på overarmer og på hendene (se bilder). Hvilken diagnose er mest aktuell ut fra symptomer, kliniske funn og alder?

DermNetNZ.org

DermNetNZ.org

A X Dermatomyositt
Rødlilla utslett på overekstremiteter, Gottrons papler på fingre, muskelsvakhet og alder passer med DM
B Mixed connective tissue disease
Utslettet har ikke slikt utseende. Alder passer ikke.
C Systemisk sklerose
Passer dårlig med alder og kliniske hudfunn
D Systemisk lupus
Passer ikke med utslettets utbredelse

0000165719b0610acc

40
Atopisk eksem er en vanlig forekommende hudsykdom, spesielt i tidlig barneår. Eksemet er blant annet kjennetegnet med at det typisk forekommer på bestemte lokalisasjoner som er ulikt for ulike aldersgrupper.
Hvilket av følgende utsagn om atopisk eksem i barnealder (2-16 år) er mest riktig?

A X Affiserer typisk albuebøyer, knehaser, fortil på ankler, rundt øyne og fortil/lateralt på hals
typisk for barnealder
B Affiserer typisk hode/hals, øvre del av truncus, og hender
typisk i voksen alder
C Affiserer typisk hodebunn, panne, øyenbryn, bak ører og rundt nesen
typisk for seboroisk eksem
D Affiserer typisk ansikt/hode/hals, truncus, samt strekkesider på ekstremiteter
typisk i spedbarnsalder

0000165719b0610acc

41
Du er fastlege og en 41 år gammel kvinne tar kontakt grunnet ubehag og svie av 6 måneders varighet i vulva. Samtidig har det vært smertefullt å ha samleie. Under samtalen kommer det frem at hun i mange år har hatt periodevis svie i munnslimhinner. Hun er ellers frisk. Ved undersøkelse finner du erosjoner i vulva og spredt i vaginalslimhinner. I munn finner du spredte, mindre erosjoner på gingiva og hvitlige forandringer i kinnslimhinner.
Hvilken diagnose er mest sannsynlig?

A Bulløs pemfigoid (slimhinnepemfigoid)
Nei, uvanlig lokalisasjon og debutalder
B X Lichen planus med affeksjon oralt og genitalt
Ja. Typiske funn og debutalder.
C Candidainfeksjon i slimhinner oralt og genitalt
Nei, ikke vanlige funn og heller ikke vanlig oralt hos ellers friske
D Residiverende herpes simplexinfeksjon oralt med smitte til genitalregionen
Nei. Ikke typisk sykehistorie eller funn.

0000165719b0610acc

42
Hvilken diagnose er ut fra bilde mest sannsynlig?

A Dermatofibrom
B X Nevus sebaceus
Begrenset, opphevet lesjon brun-gul på farge lokalisert til hode bestående av kjertelstrukturer
C Solar lentigo
D Melanocytisk nevus
E Pigmentert basalcellekarsinom

0000165719b0610acc

43
En 32 år gammel kvinnelig pasient forteller om opptreden av ømme kuler under begge armer i lange perioder de siste 5 år. Hun er forøvrig antatt frisk, bruker p-piller, er overvektig og røyker gjennomsnittlig 10 sigaretter daglig. Ved undersøkelse av pasienten finner du som lege under begge armhuler uttalt arrvev, flere erythematøse og inflammerte noduli samt under høyre armhule en inflammert fistel. Til høyre lyske finner du en inflammert papel.
Hvilken diagnose er mest sannsynlig hos denne pasienten?

A Psoriasis
B Akne vulgaris
C Bulløs pemfigoid
D X Hidrosadenitt
Hidrosadenitt kjennetegnes med periodevis til kronisk opptreden av inflamerte papler, noduli, og/ eller fistler særlig til under armer og lyske

0000165719b0610acc

44
En mann på 39 år kommer til deg på legekontoret. Han har hatt intenst kløende utslett over store deler av kroppen siste tre til fire ukene. Utslettet har kommet og gått siden debut. Han beskriver utslettet som velavgrensede hevelser i huden som går tilbake til neste dag, og som ikke etterlater merker i huden. Han bruker paracet ved behov mot leddsmerter, ellers ingen andre medikamenter. Han har ingen kjente allergier men beskriver et kløende utslett i barneår.
Hvilken tilstand er det mest sannsynlig at pasienten har, og hvilken behandling vil du igangsette?

A Psoriasis vulgaris. initierer behandling med kortisonkrem.
Psoriasis vulgaris gir plakk som er stasjonære. Gir oftest ikke kløe.
B Nummulat eksem. Anbefaler kortisonkrem som behandling.
Nei. Gir velavgrensede plakk i huden, men vil vedvare over lengre tid
C Erytema multiforme. Gir behandling med kortisonkrem.
Nei, erytema multiforme gir stasjonært (og konkardelignende (target lesions) etterhvert)
D X Akutt urticaria. Gir behandling med antihistaminer.
Riktig. Førstelinjebehandling for akutt urticaria er antihistaminer.

0000165719b0610acc

45
Fixed drug eruption er en legemiddelreaksjon. Følgende utsagn er korrekt

A X Gir residiverende utslett på samme lokalisasjon hver gang etter inntak av et bestemt medikament
Fixed drug eruption er en allergisk reaksjon mot et medikament som kommer tilbake på samme sted hver gang det aktuelle medikamentet inntas.
B Fixed drug eruption er en alvorlig legemiddelreaksjon
Fixed drup eruption kan gi lokalt ubehag men er ikke betegnet som en alvorlig legemiddelreaksjon.
C Ved fixed drug eruption er det tilstrekkelig at medikamentet seponeres i noen måneder. Videre vil reoppstart av medikamentet ikke gi utslett pånytt.
Fixed drug eruption er en allergisk reaksjon mot et medikament som kommer tilbake på samme sted hver gang det aktuelle medikamentet inntas, også om medikamentet restartes etter en viss periode.
D Gir residiverende utslett men alltid på ulike lokalisasjoner etter inntak av et bestemt medikament
Fixed drug eruption er en allergisk reaksjon mot et medikament som kommer tilbake på samme sted hver gang det aktuelle medikamentet inntas.

0000165719b0610acc

46
En blodprøve til måling av glukose i plasma ble oppbevart 6 timer i romtemperatur før sentrifugering og separasjon av plasma fra cellene. Glukosekonsentrasjonen ble på sykehuslaboratoriet målt 1.5 mmol/L falskt for lav. Hvilken faktor er mest sannsynlig årsak til det for lave resultatet?

A X Preanalytisk feil
ja, prøven ble oppbevart for lenge før separasjon av celler fra plasma slik at glukose forbrukes og synker i pårøven, ref feks https://journals.sagepub.com/doi/pdf/10.1177/0004563216682978 - https://journals.sagepub.com/doi/pdf/10.1177/0004563216682978
B Systematisk målefeil
lite sannsynlig
C Postanalytisk feil
D Tilfeldig analytisk variasjon
mulig, men mindre sannsynlig

0000165719b0610acc

47
Analytiske feil i laboratoriet kan deles inn i systematiske feil (bias) og tilfeldige feil (upresisjon). Dette kan sammenlignes med å skyte på blink. Hvordan vil du beskrive treffene i blink d i forhold til blink a?

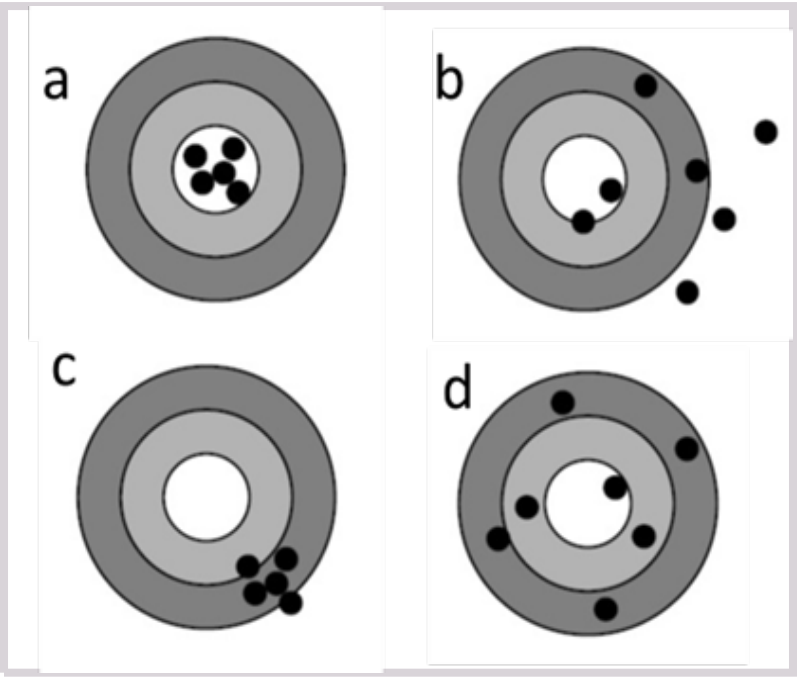

A Stor systematisk feil og god presisjon
B Stor systematisk feil og dårlig presisjon
Treffet er både dårlig samlet og ligger systematisk til høyre for midten
C God presisjon og ingen systematisk feil
D X Dårlig presisjon og ingen systematisk feil
Skuddene treffer spredt, men er jevn fordelt i avstand til midten i blink

---

0000165719b0610acc

48
På legevakt som primærlege får du besøk på legekontoret av en ung pasient med kjent spiseforstyrrelse. Du ønsker å ta en blodprøve av pasienten for å få kontrollert s-kreatinin og s-kalium. Siden du ikke har hjelpepersonell tilgjengelig og det er langt til sykehuset, så må du ta prøven selv. Det viser seg å bli vanskelig siden pasienten har små og tynne blodårer i albuen. Hvilket av tiltakene nedenfor er mest nyttig for å få tatt en god venøs blodprøve av pasienten?

A Be pasienten bøye svakt i albuen når du tar prøven
kan gi vanskeligere forhold
B Be pasienten knytte neven gjentatte ganger mens stasebåndet er stramt før du tar prøven
kan gi falskt høy kaliumkonsentrasjon
C X Be pasienten strekke ut armen godt når du tar prøven.
Ofte tilstrekkelig
D Stramme stasebåndet og la det være på i flere minutter før du tar prøven
kan gi falskt høy kaliumkonsentrasjon

0000165719b0610acc

49
ADHD er en ganske vanlig, nevropsykiatrisk tilstand i alle aldersgrupper, med de tre kjernesymptomene oppmerksomhetssvikt, hyperaktivitet og impulsivitet. Pasientene har ofte funksjonssvikt på flere områder i livet, og psykiatrisk og somatisk komorbiditet forekommer ofte.

SPØRSMÅL:
Hvilket svaralternativ er riktigst for å beskrive utviklingen av kjernesymptomene gjennom livsløpet hos ADHD pasienter?

A Vanligvis forsvinner hyperaktivitenen og impulsiviteten helt etter at pasienten har blitt voksen, og bare oppmerksomhetssvikten forblir et problem.
B X Oppmerksomhetssvikten vedvarer ganske uendret gjennom livsløpet, mens hyperaktivitet og impulsivitet avtar noe, og/eller viser mer aldersadekvate utslag.
Svaralternativ C er mest riktig. Forskning har vist at oppmerksomhetssvikten består ganske uendret gjennom hele livsløpet hos ADHD pasienter, men at mange kan lære seg teknikker for å håndtere oppmerksomhetsproblemene bedre. Kjernesymptomene hyperaktivitet og impulsivitet vil ofte reduseres en del fra barnealder til ungdomstid og voksen alder. Hos mange pasienter handler det imidlertid like mye om at disse kjernesymptomene viser seg på en litt annen måte når pasienten blir ungdom og voksen. For eksempel kan hyperaktivitet vise seg mer som en indre uro og rastløshet hos en voksen pasient.
C . I voksen alder forsvinner kjernesymptomene stort sett, og det er bare en generell funksjonssvikt som gjenstår hos voksne ADHD pasienter.
D Kjernesymptomene vedvarer vanligvis helt uendret gjennom hele livsløpet, og er lite påvirket av alder.

0000165719b0610acc

50
En mann på 27 år møter på fastlegekontoret. Du kjenner han fra flere år tilbake, og vet han har diagnosen ADHD og har i perioder brukt Ritalin. Han har slitt mye i forhold til utdanning og arbeid, og har for tiden arbeidsavklaringspenger uten aktive tiltak. Du vet at han i perioder har brukt både amfetamin og cannabis, og at han jevnlig har et høyt alkoholforbruk. Nå har han en periode mottatt poliklinisk rusbehandling i spesialisthelsetjenesten, og sier at han har vært rusfri fra amfetamin i snart 3 måneder. Han har ikke klart å slutte med cannabis, som han sier at han bruker for å få sove. Han ønsker nå å starte med Ritalin igjen og mener dette vil hjelpe han med å slutte med cannabis

SPØRSMÅL:
Hva sier retningslinjene om oppstart med sentralstimulerende legemidler for ADHD i dette tilfellet?

A X Pasienter med komorbid rusmiddelmisbruk bør avlegge jevnlige urinprøver for å dokumentere rusfrihet i minst 3 måneder før det er aktuelt å forskrive Ritalin igjen.
Basert på de systematiske erfaringene i Norge i perioden 2002 - 2014 vurderes det som forsvarlig at personer med diagnosene ADHD og rusmiddelavhengighet, inklusive personer som får legemiddelassistert rehabilitering (LAR), kan gis tilbud om behandling med sentralstimulerende legemidler dersom noen kriterier er oppfylt. Det skal etableres et team i spesialisthelsetjenesten av fagpersoner med kompetanse både på rusmiddelmisbruk og psykiske lidelser. Spesialist i psykiatri skal ha ansvar for utprøving, behandling og oppfølging med sentralstimulerende legemiddel. Det er satt i gang tiltak for å stabilisere og behandle rusmiddelmisbruket. Det skal dokumenteres rusfrihet ved klinisk vurdering og urinprøver de siste 3 måneder før oppstart av behandling med sentralstimulerende middel. I dette tilfellet er det derfor svaralternativ D som er mest riktig

B Pasienten sier at han har vært rusfri fra amfetamin i 3 måneder, og har da rett til å starte med Ritalin igjen.

C Pasienten har hatt et komorbid rusmisbruk over lengre tid, og det vil derfor ikke være aktuelt for denne pasienten å bruke Ritalin igjen.

D Pasienten vil ha god nytte av Ritalin i forhold til å slutte med cannabis, og bør derfor få begynne med Ritalin igjen.

0000165719b0610acc

51
En 45 år gammel dame kommer til deg som fastlege. Hun har slitt med tilbakevendende depresjoner i flere år, og har nå begynt å kjenne seg økende nedstemt igjen. Hun har lest om at immunsystemet kan gi depresjoner i artikkel og lurer på om hun kan få immundempende medisin istedenfor antidepressiva. Hva er riktigst å svare henne?

A At det er sammenhenger mellom immunsystemet og hjernen, men at det i mindre grad gjelder for depresjon og at immundempende medisin derfor ikke er aktuelt.
Depresjoner er en av de tilstandene hvor man har mest forskning som tilsier en sammenheng med immunologi

B At man vet en del om hvordan immunsystemet påvirker hjernen, og at vi kan gi immundempende medisiner et forsøk.
Man har ikke nok studier som har vist sikker effekt av immundempende medisiner hos deprimerte til å kunne bruke det i klinisk praksis

C X At man vet en del om hvordan immunsystemet påvirker hjernen, men at forskningen ikke har kommet langt nok til at man kan gi immundempende medisiner for psykisk sykdom.
Riktig svar!

D At man har forsket en del på sammenhenger mellom immunsystemer og hjernen uten at man har funnet noe. Derfor er ikke immundempende medisin aktuelt.
Man har gjennom forskning funnet en del sammenhenger mellom immunsystemet og hjernen.

0000165719b0610acc

52
Du er fastlege til en kvinnelig pasient som er gjentagende bekymret over at hun kunne forgifte familien med å bruke insektmiddel istedenfor salt, selv om det gir lite mening for henne.
Hva har pasienten utviklet?

A Konversjonsnevrose
Dette er feil. Ved konversjonsnevroser kommer psykiske symptomer/psykisk smerte/psykiske konflikter til utrykk i form av somatiske symptomer.
B Vrangforestillinger
Bekymringer at man eventuelt kunne forgifte andre mennesker tilregnes ikke vrangforestillinger. Vrangforestillinger er karakterisert av at de ikke samsvarer med realiteten, blir ikke delt av andre og at pasienten ikke lar seg korrigere på dem.
C X Tvangstanker
Korrekt svar. Hun har gjentagende bekymringstanker som fremstår som ego-dyston.
D Paranoid psykose
Pasienter med paranoid psykose sliter ofte med vrangforestillinger. De virker ikke slik at pasientens tanker oppfyller kriteriene som vrangforestillingene. De virker heller å være ego-dystone enn ego-syntone. Derfor er dette svaralternativet ikke det klart beste.

0000165719b0610acc

53
En 25 år gammel kvinne henvender seg til fastlegen og forteller om tristhet, konsentrasjonsvansker og redusert søvn. Hun ønsker hjelp. Hva gjør du som første tiltak?

A Rekvirerer blodprøver (leukocytter, hb, TSH, jern, ferritin, kreatinin, ALAT, Na og K)
Avklaring av somatiske forhold er viktig både fordi mange somatiske lidelser gir seg utrykk gjennom psykiatriske symptomer, men også fordi at personer med psykiske lidelser har en høyere forekomst av somatiske lidelser. Dette er imidlertid en ung dame og det er behov for mer informasjon før man eventuelt velger å rekvirerere blodprøver.
B X Tar opp anamnese og bruker kartleggingsverktøy
Ved å ta opp anamnese vil du få oversikt over symptomutforming, varighet av symptomene, alvorlighetsgraden og funksjonssvikt. Aktuelt kartleggingsverktøy kan være MADRS.
C Behandler søvnvanskene da dette er en risikofaktor for utvikling av et alvorlig sykdomsbilde
Alvorlig insomni er en risikofaktor for suicid ved alvorlig depresjon. Lette søvnvansker er svært vanlig. Eventuelle tiltak for søvnvansker kan først settes igang etter kartlegging av tilstanden.
D Sender henvisning til spesialisthelsetjenesten
Det foreligger ikke indikasjon ut fra de få opplysningene som foreligger. Sykdomsbildet og sykdomsforløpet er ikke godt nok kartlagt.

0000165719b0610acc

54
Brita på 31 år falt på sykkel for et år siden. I fallet fikk hun et brudd i en ryggvirvel som ble konservativt behandlet. Hun har konstante smerter etter ulykken, men legens undersøkelser viser ikke noe objektivt galt med ryggen nå.
Hun er fortvilet over smertene som gjør at hun ikke får kommet seg tilbake til sin jobb. Gjennom de siste 2-3 månedene har hun kjent seg økende tung i humøret, hatt lite energi, har mistet troen på at hun kan bli bedre, og har begynt å mislike å være med andre mennesker. Hun tenker mye på at livet ville ha vært helt fint hvis hun bare ikke hadde tatt den sykkelturen.
Hva kan den mest sannsynlige diagnosen være?

A Posttraumatisk stresslidelse (PTSD)
Selv om nedstemthet, tap av energi og isolasjonstendens forekommer ved PTSD, er det tvilsomt om en sykkelulykke kvalifiserer som usedvanlig truende eller katastrofal ard. Det kommer heller ikke frem andre typiske PTSD-symptomer slik som økt vaktsomhet og gjenopplevelse av ulykken.
B Generalisert angstlidelse
Generalisert angstlidelse kjennetegnes av vedvarende bekymringstanker over minst 6 mnd. I tillegg skal det forekomme flere fysiske angstsymptomer, men smerter alene er ikke tilstrekkelig.
C X Depresjon
Depresjon som følge av langvarige smerter er ikke uvanlig. Hennes depresjonssymptomer er nedsatt humør, tap av energi, håpløshet, isolasjonstendens og grubling.
D Somatiseringslidelse
Hun kjennetegnes ikke av gjentatt presentasjon av somatiske symptomer til tross for negative funn hos legen.

0000165719b0610acc

55
Du er fastlege for en mann på 58 år. I samarbeid med distriktspsykiatrisk senter har du behandlet ham for flere alvorlige depresjoner gjennom de siste 12 årene. Av nysgjerrighet har han nå på eget initiativ tatt en gentest gjennom en anerkjent internettside. Til hans overraskelse fikk han til svar at han har økt genetisk risiko for bipolar lidelse og schizofreni. Hvordan vil du forklare betydningen av dette svaret for ham?

A At svaret sannsynligvis er feil, men må avklares med ny DNA-test for å avgjøre evt klinisk betydning
Svaret kan godt være riktig. Det er imidlertid ikke av klinisk relevans gitt de vi vet om genetisk risiko for alvorlige psykiske lidelser i dag.
B At svaret sannsynligvis er feil og dermed uten klinisk betydning.
Slike kommersielle aktører benytter anerkjente metoder, og selv om det er en del feilkilder ved slik selv-testing, er det ikke per se noe som tilsier at svaret må være feil.
C X At svaret sannsynligvis er riktig, uten klinisk betydning.
Tilbakevendende depresjon, bipolar lidelse og schizofreni har overlappende genetisk risiko, men dette har per i dag ingen klinisk betydning. F.eks. vil et slikt svar ikke påvirke verken diagnosen eller behandlingen.
D At svaret sannsynligvis er riktig, og med klinisk betydning.
Svaret kan godt være riktig. Det er imidlertid ikke av klinisk relevans gitt de vi vet om genetisk risiko for alvorlige psykiske lidelser i dag.

0000165719b0610acc

56
Akutte psykoser som oppstår i umiddelbar nærhet til fødsel er sjelden. Symptombildet kan være voldsomt, preget av raskt skiftende hallusinasjoner, vrangforestillinger, desorganisering, desorientering og impulsivitet. Hvilken kronisk psykisk lidelse er denne tilstanden sterkt assosiert med?

A Akutt polymorf psykose.
Det akutte symptombildet kan ligne på akutt polymorf psykose, men dette er ikke en kronisk tilstand.
B Schizoaffektiv lidelse
C X Bipolar lidelse.
Post partum psykose er sterkt assosiert med bipolar lidelse.
D Schizofreni.
Nye episoder av schizofreni er mindre vanlig umiddelbart post partum, men kan oppstå senere.

0000165719b0610acc

57
En mann på 43 år lider av schizofreni. Han har brukt ulike antipsykotiske legemidler de siste 18 årene. Hans bror kontakter deg og sier at han synes broren har fått underlige tungebevegelser de siste månedene. Hva er den mest sannsynlige diagnosen?

A Psykotisk betingete repeterte bevegelser
B Akutte dystonier
C Tics
D X Tardive dyskinesier
Dette er en typisk beskrivelse av tardive dyskinesier. En ser disse oftest knyttet til eldre antipsykotsike legemidler som fortsatt er i bruk. Det er beskrevet også hos mennesker med psykotiske lidelser som ikke har vært behandlet med legemidler.

0000165719b0610acc

58
Du jobber som allmennlege og oppsøkes av en mann som ber om sykemelding. Han forteller at hans kone har tatt ut separasjon og er flyttet ut med deres felles barn for 4 uker siden. De har vært sammen i 10 år. Han får ikke til å konsentrere seg, bare grubler på hva han har gjort galt. Sover dårlig og har kun sovet noen få timer i døgnet. Har ikke matlyst og spiser nesten ikke. Føler alt er usikkert. Ikke vært på jobb siste uken. Ikke selvmordstanker. Du sykemelder ham for to uker.
Hva bør du gjøre for ham i tillegg til å gi ham sykemelding?

A Sett opp time om to uker, gi anxiolytica og henvis til nærmeste distriktspsykiatrisk senter (DPS).
Feil svar: Det vil være nødvendig å følge pasienten og hans tilstand opp, men her er psykisk helsearbeid bedre enn fastlege, da psykisk helsearbeid har bedre tid og kunnskap om psykiske reaksjoner. En av deres oppgaver er nettopp å bistå med støtte- og mestringsorientert oppfølging. Dette innebærer at de fleste krisereaksjoner/tilpasningsforstyrrelser forventes ivaretatt innen førstelinjetjenesten og henvisning til DPS blir derfor ikke rett. Anxiolytika kan dempe angst og uro for en periode, men også svekke evnen til å ta tak i egen situasjon. Bør brukes med forsiktighet.

B X Henvis til kommunal psykiatritjeneste og familievernkontor, gi sovemedisin.
Rett svar. Psykisk helsearbeid kan bistå med støtte og mestringsorientert oppfølging. Det er også barn involvert, og familievernkontoret bør også trekkes inn. Sovemedisin kan som nevnt være hensiktsmessig for en kort periode

C Henvis til kommunal psykiatritjeneste, gi antidepressiva og sovemedisin
Feil svar. Henvising til psykisk helsearbeid kan være et godt tiltak, jevnfør kommentar til rett svar. Pasienten oppfattes å ha en tilpasningsforstyrrelse og ikke en depresjon. Han skal derfor ikke ha antidepressiva. Sovemedisin kan gis og være nyttig for en kort periode, for at pasienten kan gjenvinne søvn

D Sett opp time om en uke, gi anxiolytika og be pasienten kontakte NAV
Feil svar: Pasienten har en uavklart økonomisk og sosial situasjon, her kan NAV hjelpe. Dette vil dog ikke være det første å gjøre i en akutt fase, hvor fokus heller må være på å hjelpe pasienten å håndtere den psykisk reaksjon han opplever. Her vil psykisk helsearbeid kunne ha en fremtredende funksjon. Anxiolytika kan dempe angst og uro for en periode, men også svekke evnen til å ta tak i egen situasjon. Bør brukes med forsiktighet.

0000165719b0610acc

59
Kvinne (48) har blitt innvilget legemiddelassistert rehabilitering (LAR). Hun har en ustabil boligsituasjon, er i et belastet nettverk, har en historikk med opioidoverdoser, og bruker i tillegg illegale benzodiazepiner og røyker hasj daglig. Målsetningen for behandlingen er å redusere risikoen for overdose. Pasienten har selv ingen preferanse for legemiddelvalget. Hvilket substitusjonsopioid mener du er best egnet?

A Langtidsvirkende morfin
I den nye LAR-retningslinjen er det åpnet for å bruke langtidsvirkende mnorfin som substitusjonslegemiddel dersom metadon og buprenorfin er prøvd før, og vurdert å ikke være aktuelle. Morfin er også en fullagonist uten overdosebeskyttende egenskaper.

B X Buprenorfin
Har partiell agonisme, høy affinitet og lang halveringstid. Har takeffekt og forhindrer i tillegg andre opioider til å binde seg til opioidreseptorene. Er derfor det beste legemiddelvalget for å forebygge overdose.

C Metadon
Metadon er det LAR-legemiddelet som har vært i bruk lengst, og som har vist seg mest effektiv som substitusjon ved et heroindominert misbruk. Metadon er en fullagonist med lang halveringstid, og beskytter derfor ikke mot overdose ved sidemisbruk av opioider og øvrige dempende rusmidler.

D Fentanylplaster
Fentanyl er et potent, syntetisk opioid som kan administreres transdermalt. Fentanyl er ikke et godkjent LAR-legemiddel, er fullagonist og beskytter derfor ikke mot overdose. I tillegg har det et misbrukspotensial i form av at plasteret kan kokes og senere injiseres.

0000165719b0610acc

60
Innenfor psykoterapi bruker man ofte begrepet "toleransevinduet". Det er særlig innenfor en bestemt form for behandling at man bruker dette begrepet. Hvilken behandling er det?

A Angstbehandling
B X Traumebehandling
Toleransevinduet er sentralt i stabilisering som en del av traumebehandling
C Psykodynamisk terapi
D Behandling av tvangslidelse

0000165719b0610acc

61
Selvskading er et vanlig fenomen, særlig ved emosjonelt ustabil personlighetsforstyrrelse. Hva er den vanligste årsaken til at personer selvskader?

A Dissosiasjon.
Dissosiasjon kan oppstå i forbindelse med selvskading, men er ikke årsaken til dette.
B X Følelsesregulering.
Riktig svar. Mange selvskader for å håndtere sterke og vanskelige følelser.
C Ønske om oppmerksomhet.
Nei, mange selvskader i det skjulte og kvier seg for å dele dette. Enkelte kan selvskade som ledd i å formidle smerte, men oppmerksomhetssøken er ikke hoveddrivkraften.
D Reelt ønske om å dø.
Nei, selv om selvmordstanker er svært vanlige er som regel ikke selvskading et reelt utrykk for å ville dø.

0000165719b0610acc

62
Negative symptomer beskriver reduksjon i normale psykiske funksjoner og er en del av symptombildet ved schizofreni. Hvilket av de følgende symptomene betegnes som et negativt symptom?

A Absence
En type epileptisk anfall. Kan i psykiatrien brukes om fravær av noe, men er ikke et symptom.
B Anoreksi
Tap av motivasjon og evne til å ivareta seg selv ved schizofreni kan føre til vekttap, men er ikke relatert til anoreksi.
C Akatisi.
Dette er ikke et negativt symptom, men en bivirkning relatert til bruk av antipsykotika.
D X Anhedoni.
Manglende evne til å glede seg over ting.

0000165719b0610acc

63
Du har en pasient som har overdreven redsel for mus slik at han ikke tør gå i kjelleren i huset og heller ikke bruke hytter og lignende. Du mener at han lider av en fobi mot mus. Hva er den beste behandlingen du kan gi mannen?

A Psykodynamisk behandling
B X Eksponeringsbehandling
dette er den klart beste behandlingen, ofte med effekt i løpet av noen timer.
C Kognitiv atferdsbehandling
D Et antidepressivt legemiddel

0000165719b0610acc

64
En 78 år gammel gift kvinne har visuelle hallusinasjoner der hun ser fremmede mennesker i hennes egen stue. Disse menneskene sitter i hennes sofa og forsyner seg av maten hennes, og hun blir irritert for at de kan oppføre seg så uforskammet. I samtale bekrefter hun disse opplevelsene, men hun blir noe usikker når mannen sier at det ikke har vært noen andre hos dem. Ektemannen forteller at pasienten sover urolig men mye, men at hun likevel kan bli veldig trøtt noen ganger ila dagen. Hun gjør mye mindre i huset enn før slik at mannen har overtatt mange av de daglige oppgavene. Ved undersøkelse har hun vanskelig for å gjøre rede for seg, og du observerer trege bevegelser, redusert armbevegelse og hun går forsiktig med små skritt. Du tror kanskje du finner en lett rigiditet i albuer men hun har vanskelig for å slappe av ved undersøkelse.
Hvilken undersøkelse kan med størst sannsynlighet bekrefte diagnose?

A EEG
Kan være unormal men uspesifikk
B X Basalgangliescintigrafi
Symptomene er typiske for Lewy legeme demens. Ved basalgangliescintigrafi finner man redusert opptak, og ofte mere symmetrisk enn ved Parkinsons sykdom
Undersøkelsen kalles også DaTscan
C MR caput
Ofte normal eller lite funn
D Demensmarkører i spinalvæske
I utgangspunktet normale eller lite utslag, men kan være unormale ved samtidig Alzheimers sykdom

---

0000165719b0610acc

65
Du skal vurdere suicidrisiko basert på kjente risikofaktorer og varselsignaler.
Hvilke faktorer vil gi deg størst mistanke om overhengende, umiddelbar suicidrisiko?

A En person med høy alder og langvarig alkoholoverforbruk.
Økt risiko "lifetime".
B En pasient med skremmende visuelle hallusinasjoner uten tidligere kontakt med psykisk helsevern
Ikke sikkert forøket fare.
C X En pasient med sterke angstplager, uro og global insomni, men som samtidig nekter helt for noen suicidal intensjon.
Dette er varselssignaler som indikerer umiddelbar fare.
D En pasient med depresjon som oppgir noe tanker om selvmord.
Ikke sikkert nærstående fare.

0000165719b0610acc

66
En 10 år gammel gutt møter med foreldrene til deg som fastlege. Du kjenner familien godt. Gutten har over flere år vært selektiv i kosten, fulgt 20-persentil på vekstkurve/ KMI-kurve og i perioder vært plaget med forstoppelse. Foreldrene er nå bekymret da sønnen den siste måneden gradvis har mistet matlysten, gått ned i vekt, klager på kvalme og avføringen er knollete og litt hard. Gutten avkrefter ønske om å bli tynnere, trener 1 gang/ uke, og spiser godt når han får godteri.
Hvilken vurdering er den mest riktige av deg som fastlege?

A Siden gutten avkrefter ønske om slanking og spiser godteri så har han neppe anorexia nervosa, men du ber du dem komme tilbake om et par uker dersom situasjonen ikke har bedret seg
Symptombildet som beskrives er for alvorlig til at fastlegen ikke setter i gang utredning /tiltak omgående. Fastlege kan henvise til BUP, men mistanke om anorexia nervosa er en feilvurdering, og bortsett fra at han er småspist beskrives ingen andre symptomer som gir mistanke om anorexia nervosa. For best helhetlig vurdering bør fastlege også henvise til BUP pga bekymringsfullt spisemønster over lengre tid. Mistanke om ARFID (Avoidant restrictive food intake disorder) pga at han har vært småspist og kresen i matvegen over lengre tid.

B Du tar foreldrene på alvor; bestiller blodprøver, henviser pasienten til røntgen abdomen, sender med prøveutstyr for avføringsprøve og setter opp oppfølgingstime om 1 ukes tid
Symptombildet som beskrives er for alvorlig til at fastlegen ikke setter i gang utredning /tiltak omgående. Fastlege kan henvise til BUP, men mistanke om anorexia nervosa er en feilvurdering, og bortsett fra at han er småspist beskrives ingen andre symptomer som gir mistanke om anorexia nervosa. For best helhetlig vurdering bør fastlege også henvise til BUP pga bekymringsfullt spisemønster over lengre tid. Mistanke om ARFID (Avoidant restrictive food intake disorder) pga at han har vært småspist og kresen i matvegen over lengre tid.

C Du har erfaring med at pasienter med anorexia nervosa benekter symptomer på spiseforstyrrelse, så du henviser til BUP med en gang med foreldresamtykke
Symptombildet som beskrives er for alvorlig til at fastlegen ikke setter i gang utredning /tiltak omgående. Fastlege kan henvise til BUP, men mistanke om anorexia nervosa er en feilvurdering, og bortsett fra at han er småspist beskrives ingen andre symptomer som gir mistanke om anorexia nervosa. For best helhetlig vurdering bør fastlege også henvise til BUP pga bekymringsfullt spisemønster over lengre tid. Mistanke om ARFID (Avoidant restrictive food intake disorder) pga at han har vært småspist og kresen i matvegen over lengre tid.

D X Du henviser til BUP da du mistenker ARFID (avoidant restrictive food intake disorder), bestiller røntgen samme dag, og henviser til Barneklinikken pga mistanke om forstoppelse
Symptombildet som beskrives er for alvorlig til at fastlegen ikke setter i gang utredning /tiltak omgående. Fastlege kan henvise til BUP, men mistanke om anorexia nervosa er en feilvurdering, og bortsett fra at han er småspist beskrives ingen andre symptomer som gir mistanke om anorexia nervosa. For best helhetlig vurdering bør fastlege også henvise til BUP pga bekymringsfullt spisemønster over lengre tid. Mistanke om ARFID (Avoidant restrictive food intake disorder) pga at han har vært småspist og kresen i matvegen over lengre tid.

0000165719b0610acc

67
En jente på 16 år bor sammen med mor og storesøster på 19 år. Jenta går første trinn på videregående skole, men har stort fravær det siste halvåret (ca 50 %). Hun greide seg fint på barneskolen, men problemene har eskalert de siste 3-4 årene. Mor har blitt varslet om at jenta ikke vil få karakter i flere av fagene. Hun har ingen nære venner, men flere hun henger litt med på kvelder. Hun har begynt å ruse seg med hasj og amfetamin. Flere ganger har hun latt være å komme hjem om kvelden selv om mor har satt grense ved å være ute til kl 01. Hun havner ofte i slåsskamper, og har ved et tilfelle brukket armen på en litt yngre jente. Hun har blitt tatt i butikktyveri flere ganger, og en gang tente hun på skolen, slik at en redskapsbod brant ned.
Hvilken diagnose er mest sannsynlig?

A Dyssosial personlighetsforstyrrelse
Dyssosial personlighetsforstyrrelse: Personlighetsforstyrrelse kjennetegnet ved likegyldighet for sosiale forpliktelser og uttalt mangel på forståelse for andres følelser. Det foreligger stor diskrepans mellom atferd og gjeldende sosiale normer. Atferden er ikke særlig påvirkelig av negative erfaringer, herunder straff. Pasienten har lav frustrasjonstoleranse og lav terskel for aggresjonsutbrudd, herunder voldshandlinger. Det er en tendens til å bebreide andre, eller til å gi plausible rasjonaliseringer for den atferden som bringer pasienten i konflikt med samfunnet. Det er ikke spesifisert nedre aldersgrense for å sette diagnosen dyssosial PF, og mange av de beskrevne atferdstrekkene kan passe med kriterier for denne diagnosen. Men for å konkludere med personlighetsforstyrrelse skal det foreligge gjennomgripende mønster i personlighetstrekk, og man er forsiktig med å sette denne spesifikke diagnosen i ungdomsalder. Studier har vist at ca 50% av ungdommer med alvorlig atferdsforstyrrelse vil utvikle dyssosial PF i voksen alder. En del av de som ikke utvikler PF vil utvikle andre psykiske vansker, mens en del også vil bli friske og normalt fungerende voksne.

B Reaktiv tilknytningsforstyrrelse
Reaktiv tilknytningsforstyrrelse: Forstyrrelsen begynner i de første fem leveårene, og kjennetegnes ved vedvarende avvik i barnets sosiale relasjonsmønster. Tilstanden er forbundet med følelsesmessig forstyrrelse, og er påvirkelig av forandringer i miljøet. Da sees f eks fryktsomhet og økt vaktsomhet, dårlig sosialt samspill med jevnaldrende, aggresjon rettet mot seg selv og mot andre, tristhet og, i noen tilfeller, veksthemming. Syndromet inntreffer trolig som et direkte resultat av alvorlig omsorgssvikt, misbruk eller alvorlig mishandling fra foreldrenes side. Det er ingen opplysninger om omsorgssvikt i vignetten.

C X Usosialisert atferdsforstyrrelse
Usosialisert atferdsforstyrrelse er mest sannsynlig. Hovedkriterier for atferdsforstyrrelser F91 (ICD-10): gjentatt og vedvarende dyssosial, aggressiv eller utfordrende atferd med klare brudd på sosiale forventninger og normer i forhold til alderen. Atferdsforstyrrelsen er mer alvorlig enn vanlige barnestreker eller opprørstrang i ungdomsårene. Atferdsmønsteret varer ved over tid (seks måneder eller mer). Usosialisert atferdsforstyrrelse kjennetegnes ved kombinasjon av vedvarende dyssosial eller aggressiv atferd (oppfyller kriteriene for F91.-, og består ikke bare av opposisjonell, trassig eller nedbrytende atferd) men betydelig og gjennomgripende forstyrrelse av forholdet til andre barn/ungdommer.

D Gjennomgripende utviklingsforstyrrelse
Gjennomgripende utviklingsforstyrrelse: kjennetegnet ved kvalitative avvik i sosialt samspill og kommunikasjonsmønster, og ved et begrenset, stereotypt og repetitivt repertoar av interesser og aktiviteter. Disse kvalitative avvikene er gjennomgripende trekk i individets fungering ved alle typer situasjoner. I vignetten er det beskrevet utfordringer med sosial fungering, men ikke i forhold til kommunikasjon. Det er heller ikke beskrevet gjennomgripende vansker fra tidlige barneår.

0000165719b0610acc

68

Du er lege ved et asylmottak og møter en 12 år gammel jente. Hun har mareritt nesten hver natt. For 6 måneder siden ble huset til familien i Ukraina fullstendig ødelagt av bomber mens de sov om natten. Hun husker lite av dette. Hun unngår alltid å gå forbi huset til sivilforsvaret som har en sirene på veggen og som ligger like i nærheten. På skolen krangler hun med andre elever og det ender som oftest med gråt. Foreldrene er glade i henne, men faren misliker datterens aggressive atferd sterkt og kjefter på henne nesten daglig.

Hva er den mest sannsynlige diagnosen?

A X *Posttraumatisk stresslidelse (PTSD)*
Jenta viser typiske tegn på Post-traumatisk stress syndrom: Et opplevd traume (huset ble bombet mens de oppholdt seg i det), gjenopplevelser (mareritt), unngåelsesatferd (unngår huset til sivilforsvaret) og psykogen amnesi (husker lite av bombingen).

B *Generalisert angstlidelse*
Det er riktig at en flyktning kan få generalisert angst. Vignetten beskriver imidlertid symptomer fra alle typiske PTSD symptomkategorier (opplevd traume, gjenopplevelser, unngåelsesatferd og amnesi). PTSD er derfor den mest sannsynlige diagnosen.

C *Atferdsforstyrrelse med somatiske stress-symptomer*
Det kan være riktig at noe ved jentas atferd er forenlig med diagnosen «atferdsforstyrrelse», det som taler imot er den relative korte varigheten. I tillegg beskriver vignetten ikke bare «noen stress symptomer», men typiske PTSD symptomer. PTSD er derfor den mest sannsynlige diagnosen.

D *Depresjon på grunn av fars oppførsel*
Det er riktig at barn kan bli deprimert på grunn av mishandling fra foreldrene. Vignetten gir imidlertid veldig lite opplysning om at jenta skulle ha vært utsatt fra omsorgssvikt, bortsett fra fars stadige kjefting fordi han misliker sterkt at hun krangler med andre elever. En kan ikke utelukke at denne episoden skapte et deprimert stemningsleie hos jenta, men en helhetlig vurdering av alle opplysninger og symptomer i vignetten tilsier at dette ikke er den mest sannsynlige diagnosen.

0000165719b0610acc

69

Longitudinelle studier har vist sammenhenger mellom utrygg tilknytning og psykopatologi. Hvordan kan vi forstå disse sammenhengene?

A Resultatene på slike studier er sprikende og skyldes i hovedsak dårlige målemetoder
Ikke riktig. Det stemmer at noen forskningsresultater på feltet spriker og målemetodene på dette feltet kan være noe upresise, men dette er likevel ikke det riktigste alternativet.

B Tilknytning er den viktigste faktoren som kan øke eller redusere risiko for psykopatologi
Ikke riktig. Påstanden om at tilknytning er viktigste faktoren for utvikling av patologi er for bastant, siden det er et komplekst samspill mellom flere faktorer som utløsende.

C Overlappende genetiske faktorer er sterkeste prediktorer for både tilknytning og psykiske lidelser
Ikke riktig. Genetiske faktorer kan også spille en rolle for at patologi utløses, men er ikke sterkeste prediktor for både tilknytning og psykiske lidelser generelt.

D X Tilknytningsmønster er én riskofaktor som påvirker sannsynlighet for å få en psykisk lidelse
Riktig. Utvikling av psykopatologi skyldes en kompleks interaksjon mellom ulike biologiske og psykososiale faktorer, der tilknytning er en av faktorene

0000165719b0610acc

70
Foreldre kommer til deg som fastlege med sin datter på 5 år. Jentas storebror på 8 år har nettopp fått diagnosen ADHD. Jenta har i alle år skilt seg ut i barnehagen ved å være svært urolig og utagerende. Hun er rolig hjemme hvis hun får leke med dinosaurene sine i fred. I barnehagen holder hun seg ofte for ørene, og hun viser liten interesse for jevnaldrende.
Hvilken diagnose er mest sannsynlig?

A X Gjennomgripende utviklingsforstyrrelse
Kasuistikk beskriver arvelig belastning for nevropsykiatri, vansker med hyperaktivitet, utagering i sitasjon med mange andre, rigiditet, sensitivitet og sosiale vansker. Vanskene er på tvers av nevropsykiatriske lidelser, men kjernesymptomene for gjennomgripende utviklingsforstyrrelse beskrives som mest fremtredende. Jenta skiller seg mye fra normalen i ung alder, som tyder på alvorlig nevropsykiatrisk problematikk og som går utover det som forventes av atferdsforstyrrelse, angst og følelsemessig forstyrrelse i barndommen.
.

B ADHD
Kasuistikk beskriver arvelig belastning for nevropsykiatri, vansker med hyperaktivitet, utagering i sitasjon med mange andre, rigiditet, sensitivitet og sosiale vansker. Vanskene er på tvers av nevropsykiatriske lidelser, men kjernesymptomene for gjennomgripende utviklingsforstyrrelse beskrives som mest fremtredende. Jenta skiller seg mye fra normalen i ung alder, som tyder på alvorlig nevropsykiatrisk problematikk og som går utover det som forventes av atferdsforstyrrelse, angst og følelsemessig forstyrrelse i barndommen.

C Angst
Kasuistikk beskriver arvelig belastning for nevropsykiatri, vansker med hyperaktivitet, utagering i sitasjon med mange andre, rigiditet, sensitivitet og sosiale vansker. Vanskene er på tvers av nevropsykiatriske lidelser, men kjernesymptomene for gjennomgripende utviklingsforstyrrelse beskrives som mest fremtredende. Jenta skiller seg mye fra normalen i ung alder, som tyder på alvorlig nevropsykiatrisk problematikk og som går utover det som forventes av atferdsforstyrrelse, angst og følelsemessig forstyrrelse i barndommen.

D Atferdsforstyrrelse
Kasuistikk beskriver arvelig belastning for nevropsykiatri, vansker med hyperaktivitet, utagering i sitasjon med mange andre, rigiditet, sensitivitet og sosiale vansker. Vanskene er på tvers av nevropsykiatriske lidelser, men kjernesymptomene for gjennomgripende utviklingsforstyrrelse beskrives som mest fremtredende. Jenta skiller seg mye fra normalen i ung alder, som tyder på alvorlig nevropsykiatrisk problematikk og som går utover det som forventes av atferdsforstyrrelse, angst og følelsemessig forstyrrelse i barndommen.

0000165719b0610acc

71
En 17 år gammel jente kommer til deg som fastlege. Hun er tidligere frisk og bruker ingen medisiner. Problemet hennes er at hun har hatt titalls anfall med panikkfølelse, sterk angst, hjertebank og pustevansker de siste månedene. Hun sier at hun bruker MDMA (ecstacy) på fest flere ganger i måneden og at anfallene oftest kommer i dagene etter at hun har tatt rusmiddelet.

Hvilken forståelse vil være mest riktig for hennes plager og bruken av MDMA?

A Hun har utviklet avhengighet til MDMA og har abstinenser.
Vignetten beskriver ikke symptomer på avhengighet til MDMA (3 av 6: toleranseutvikling, abstinenser, kontrolltap, nedprioriterer andre ting, fortsetter til tross for helseskade, tvangsmessige inntak). Panikkanfall er heller ikke et vanlig abstinenssymptom ved bruk av MDMA (et sentralstimulerende middel). Da ser man oftest økt søvnbehov, slitenhet og behov for å spise mat (fordi man sover og spiser lite når man er under stimulerende virkning).

B X Hun har utviklet skadelig bruk av MDMA i form av panikkanfall.
Jenta beskriver symptomer forenelig med panikkanfall og at anfallene kommer i tett tidsrelasjon med MDMA-bruken. Ved skadelig bruk av et rusmiddel fører rusmiddelbruken til en klart påviselig fysisk eller psykisk helseskade. I dette tilfellet fremkommer det jevnlig bruk av MDMA og klare symptomer på en psykisk lidelse som ikke var til stede før rusmiddelbruken startet. Hun fortsetter også å ta MDMA til tross for at hun opplever plager i etterkant og plagene sprer seg utover i hverdagen hennes. MDMA gir en sterk adrenerg, dopaminerg og serotinerg virkning. Frafall av denne stimuleringen når rusmiddelvirkningen avtar vil kunne påvirke emosjonsregulering og humør i etterkant. Selv om de fleste som bruker MDMA tåler dette uten å utvikle helseskade, kan sårbare individer utvikle angst- og/eller depressive lidelser på sikt. Gjentatt bruk av MDMA vil forverre tilstandene.

C Hun har normale psykiske og fysiske reaksjoner etter bruk av MDMA.
De fleste som bruker MDMA begrenset til sporadiske enkeltinntak utvikler ikke panikkanfall, så jentas symptomer er ikke vanlige fysiske og psykiske reaksjoner etter bruk av MDMA.

D Hun har utviklet panikkanfall og bruker MDMA for å redusere styrken på anfallene
Jenta har symptomer forenelig med panikkanfall og MDMA-bruk kan både utløse, forverre og vedlikeholde tilstanden.

0000165719b0610acc

72
En 16 år gammel gutt kommer til deg på legekontoret. Han hadde drukket alkohol kvelden før. Han sier at han er usikker på hvor mye, men han hadde drukket hurtig. Han tror noen har lurt i han noe mer enn alkohol. Han sier at han følte seg veldig lykkelig først, deretter ble han veldig sint og utøvde vold mot bekjente. Etter dette ble han sløv og hadde sovnet ute. I dag er han engstelig og svetter. På somatisk undersøkelse finner du en regelmessig puls på 110/min og svakt dilaterte pupiller.
Hvilken mekanisme påvirker engstelse, svetting, puls og pupilledilatasjon dagen etter inntak?

A Amfetamin/ stimulantia inntatt kvelden før vil aktivitere locus coeruleus (sympatetisk effekt)
Inntak av alkohol hemmer locus corelus. Når alkoholprosent reduseres og forsvinner vil kompenserende effekt (aktivering) av locus corelus vedvare. Nylig inntak av amfetamin/ stimulantia vil også aktivere locus corelus, men det vil i tillegg gi andre symptomer. Effekten av amfetamin er kortvarig, så effekt vil ikke vedvare til dagen etter. Angst kan gi gitte symptomer, men i dette tilfelle vil alkohol withdrawal være en bedre forklaring.

B Det er trolig nylig inntak av amfetamin/ stimulantia som har aktivert locus coeruleus (sympatetisk effekt)
Inntak av alkohol hemmer locus corelus. Når alkoholprosent reduseres og forsvinner vil kompenserende effekt (aktivering) av locus corelus vedvare. Nylig inntak av amfetamin/ stimulantia vil også aktivere locus corelus, men det vil i tillegg gi andre symptomer. Effekten av amfetamin er kortvarig, så effekt vil ikke vedvare til dagen etter. Angst kan gi gitte symptomer, men i dette tilfelle vil alkohol withdrawal være en bedre forklaring.

C Symptomer beskrevet dagen etter er angst med aktivert locus coeruleus (sympatetisk effekt)
Inntak av alkohol hemmer locus corelus. Når alkoholprosent reduseres og forsvinner vil kompenserende effekt (aktivering) av locus corelus vedvare. Nylig inntak av amfetamin/ stimulantia vil også aktivere locus corelus, men det vil i tillegg gi andre symptomer. Effekten av amfetamin er kortvarig, så effekt vil ikke vedvare til dagen etter. Angst kan gi gitte symptomer, men i dette tilfelle vil alkohol withdrawal være en bedre forklaring.

D X Alkohol withdrawal vil aktivere locus coeruleus (sympatetisk effekt)
Inntak av alkohol hemmer locus corelus. Når alkoholprosent reduseres og forsvinner vil kompenserende effekt (aktivering) av locus corelus vedvare. Nylig inntak av amfetamin/ stimulantia vil også aktivere locus corelus, men det vil i tillegg gi andre symptomer. Effekten av amfetamin er kortvarig, så effekt vil ikke vedvare til dagen etter. Angst kan gi gitte symptomer, men i dette tilfelle vil alkohol withdrawal være en bedre forklaring.

0000165719b0610acc

73
En 7 år gammel jente og hennes foreldre oppsøker deg som fastlege med spørsmål om henvisning til BUP for utredning av store oppmerksomhetsvansker, søvnvansker og emosjonelle reguleringsvansker. Vanskene har vært til stede hele livet, men mer utfordrende nå ifm skolehverdagen. Du supplerer henvisningen med en somatisk undersøkelse.
Hvilket somatisk funn er mest sannsynlig?

A X Umoden motorikk
Vignett beskriver jente med nevropsykiatriske vansker, og da er vanlig komorbiditet umoden motorikk. Svak hørsel kan være årsak til misforståelser og svakere oppmerksomhet, og bør undersøkes, men er mindre sannsynlig. Livlige reflekser er ikke assosiert med nevropsykiatriske vansker. Blodtrykk kan øke ifm sentralstimulerende behandling, men ubehandlet ADHD har ikke økt risiko for hypertensjon.

B Livlige reflekser
Vignett beskriver jente med nevropsykiatriske vansker, og da er vanlig komorbiditet umoden motorikk. Svak hørsel kan være årsak til misforståelser og svakere oppmerksomhet, og bør undersøkes, men er mindre sannsynlig. Livlige reflekser er ikke assosiert med nevropsykiatriske vansker. Blodtrykk kan øke ifm sentralstimulerende behandling, men ubehandlet ADHD har ikke økt risiko for hypertensjon.

C Redusert hørsel
Vignett beskriver jente med nevropsykiatriske vansker, og da er vanlig komorbiditet umoden motorikk. Svak hørsel kan være årsak til misforståelser og svakere oppmerksomhet, og bør undersøkes, men er mindre sannsynlig. Livlige reflekser er ikke assosiert med nevropsykiatriske vansker. Blodtrykk kan øke ifm sentralstimulerende behandling, men ubehandlet ADHD har ikke økt risiko for hypertensjon.

D Grensehøyt blodtrykk
Vignett beskriver jente med nevropsykiatriske vansker, og da er vanlig komorbiditet umoden motorikk. Svak hørsel kan være årsak til misforståelser og svakere oppmerksomhet, og bør undersøkes, men er mindre sannsynlig. Livlige reflekser er ikke assosiert med nevropsykiatriske vansker. Blodtrykk kan øke ifm sentralstimulerende behandling, men ubehandlet ADHD har ikke økt risiko for hypertensjon.

0000165719b0610acc

74
Du er lege i spesialisering på et større norsk sykehus. Du møter en pasient som er levert i akuttmottak av ambulansen på grunn av sterke smerter i sin høyre hofte. Smertene kom plutselig i forbindelse med lek med et barnebarn, og nå klarer ikke pasienten å gå. Du leser i journalen at pasienten ble operert med en hofteprotese for 4 måneder siden. Etter en kort klinisk undersøkelse vurderer du at røntgen bør være neste trinn. Hva ser du på bildene?

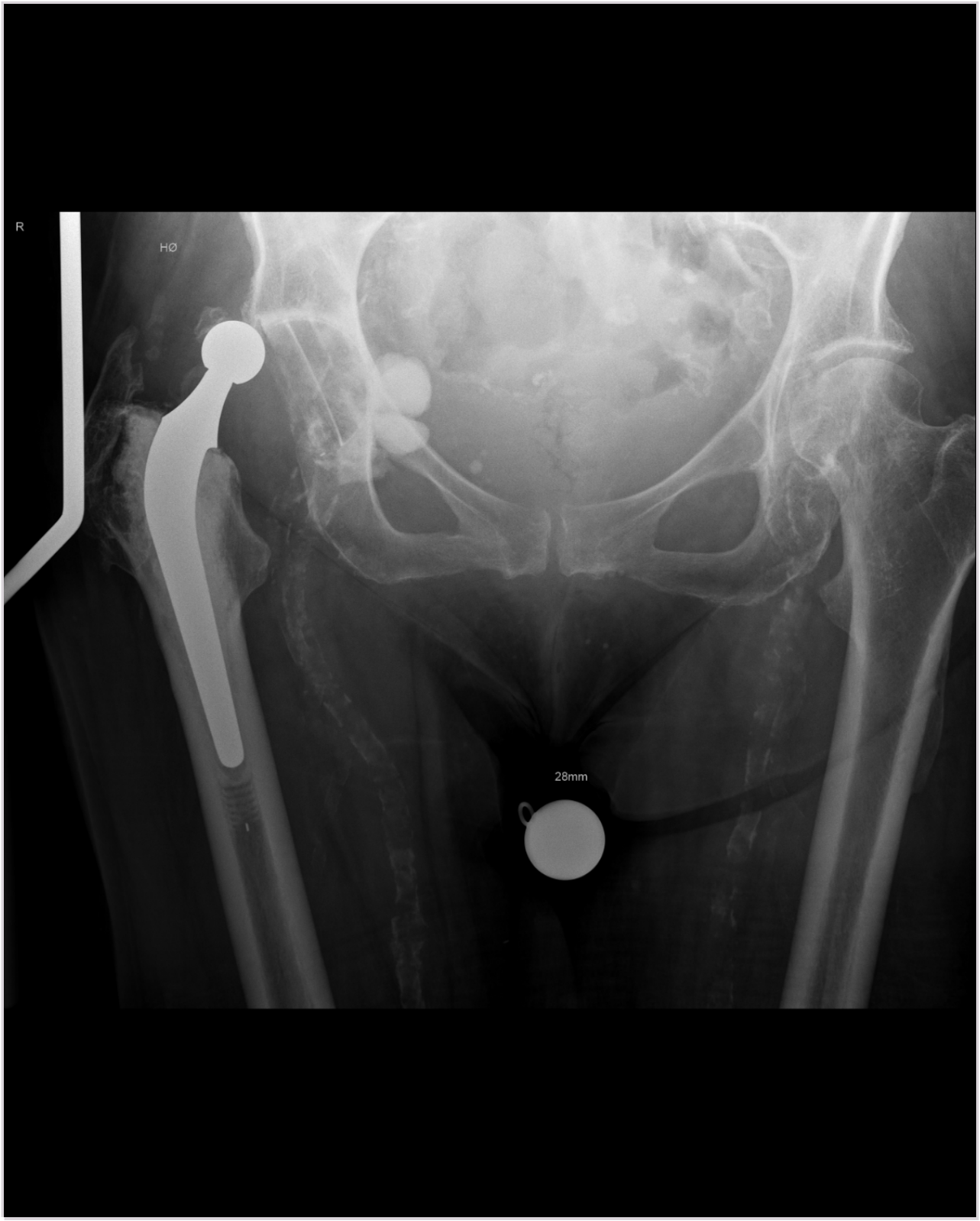
R
HØ
28mm

A Protesehavari i form av brekkasje i femurstammen av protesen.
Femurstammen er intakt, men på frontbildet ser vi en kranialt luksert hofteprotese

B Det er usannsynlig at pasienten har fått en fraktur i sin protese. Bildet er derfor negativt, jeg mistenker bløtvevsskade og henviser til MR.
Anamnese på rask debut av smerter i en hofte med protese og i forbindelse med fysisk aktivitet kan være forenlig med luksasjon, protesehavari eller fraktur i tilstøtende bein. Røntgen er anbefalt primær metode for å detektere denne type patologi og her ser vi på frontbildet en kranialt luksert hofteprotese. MR gir lite informasjon i området rundt en hofteprotese, selv om det er teknisk mulig å gjennomføre undersøkelsen.

C X Frontbildet viser en kranial luksasjon av hofteprotesen. Innskutt bilde fremstiller ikke luksasjonen fordi strålegangen projiserer caput-delen av protesen omtrent midt i acetabulumkomponenten.
Ved nyoppståtte smerter i bekken og hofte er røntgen nesten altid anbefalt primær bildediagnostisk metode. Det er viktig å alltid få 2 bilder mest mulig vinkelrett mot hverandre for å øke sjansen til å finne patologien.

D Det er fraktur i høyre acetabulum.
Anamnese på rask debut av smerter i en hofte med protese og i forbindelse med fysisk aktivitet kan være forenlig med luksasjon, protesehavari eller fraktur. Acetabulumfraktur er imidlertid ofte assosiert med høy energi i traumet og relativt uvanlig å se hos pasienter som har hofteprotese.

0000165719b0610acc

75

Du ønsker å utrede smerter i bekkenet hos en 60 år gammel kvinne. Hun har ikke hatt vondt i bekken eller rygg tidligere. Smertene kom for 10 måneder siden, øker litt hele tiden og gir utstråling mot høyre hofte. Du har allerede henvist henne til røntgen og CT på et privat institutt, og skriver nå en henvisning til MR på det lokale sykehuset.
Hvilken informasjon velger du å legge inn i henvisningen?

A MR-henvisningen må tydelig spesifisere om det foreligger kontraindikasjoner mot MR. Radiologen har tilgang til all øvrig klinisk informasjon så den trenger ikke å gjentas.
Radiologen har ikke nødvendigvis tilgang til all relevant klinisk informasjon eller tidligere utført bildediagnostikk. I et fragmentert helsevesen er det essensielt at relevant informasjon kommuniseres i henvisningen, selv om den er tilgjengelig på andre institutt eller andre klinikker.

B X MR-henvisningen må tydelig spesifisere om det foreligger kontraindikasjoner mot MR. Jeg gir et kort resymé av pasientens symptomer, eventuelle tidligere sykdommer og hvilken tilstand jeg ønsker å få utredet med MR.
En kort resume av pasientens symptomer, eventuelle tidligere sykdommer og en tydelig problemstilling hjelper deg, pasienten og radiologisk klinikk å vurdere henvisningen slik at det blir utført riktig undersøkelse til riktig undersøkelsestidspunkt. Det er også til stor hjelp å forklare i henvisningen at det er gjort andre undersøkelser på andre institutt fordi det er ikke sikkert at radiologen automatisk har tilgang til disse, ofte veldig relevante, undersøkelsene.

C Jeg ønsker MR, men radiologen er den som er best egnet til å vurdere hvilken modalitet som skal utføres. Jeg kopierer derfor hele journalteksten, inklusive alle blodprøver fra den siste pasientkonsultasjon, inn i henvisningen. Slik får radiologen tilgang til all informasjon.
En kort sammenfattning av relevant klinisk informasjon hjelper å vurdere henvisningen slik at det blir utført riktig undersøkelse til riktig undersøkelsestidspunkt. Å sende inn all informasjon kan lede til unødvendig og uønsket spredning av pasientinformasjon som ikke er relevant for å behandle den aktuelle MR-henvisningen.

D MR-henvisningen må tydelig spesifisere om det foreligger kontraindikasjoner mot MR. Jeg må forklare at pasienten har vondt og at smertene er økende. Jeg bør ikke spesifisere hvilken sykdom jeg mistenker at pasienten har fordi det kan lede radiologen på feil spor hvis jeg tar feil.
Det er viktig at henvisende lege syntetiserer anamnese og kliniske funn og så kommer frem til hvilken type patologi man ønsker utredet. Det hjelper radiologisk klinikk å vurdere henvisningen slik at det blir utført riktig undersøkelse til riktig undersøkelsestidspunkt, tilpasset den patologi som er mest sannsynlig. Treffsikkerheten i radiologens vurdering er også avhengig av en god klinisk vurdering og tydelig definert problemstilling i henvisningen.

0000165719b0610acc

76
Vignett: 70 år gammel kvinne som ble funnet liggende på gulvet av legevaktslegen. Hun angir sterke smerter i venstre hofteledd. Ved klinisk inspeksjon ses en utadrotert og noe forkortet venstre ben som gir mistanke om fraktursuspekt funn i hofte.
spørsmål: Hvilken radiologisk modalitet er den mest hensiktsmessige å starte primærutredningen av bildediagnostikken med?

A Det er mest hensiktsmessig å velge CT til fremstilling av hele bekkenet inkludert begge hofteledd.
CT brukes sjeldent i primærutredningen men mest som supplerende bildediagnostikk ved negativ røntgen-funn eller uavklarte funn på røntgen som er primærutredningen.

B Primærutredningen gjøres med ultralyd av venstre hofteledd med supplerende røntgen protesebekken frontopptak.
Ultralyd er ikke egnet modalitet til å kartlegge problemstilling "mistanke om fraktur" i hofteledd. Denne modaliteten fremstiller best bløtvev og evt økt væske i hofteledd sekundært til mulig fraktur men kan ikke visualisere selve bruddet. Ultralydbølgene kan ikke ser bak benet.

C X Røntgen protesebekken frontopptak med innskutt opptak av venstre hofte er mest hensiktsmessig.
Standardutredning for mistenkt fraktur i collum femoris er røntgen protesebekken frontopptak med innskutt bildet av aktuell side som er en spesiell teknikk ved immobil og smertefull hofteledd til å få til både front -/og adekvat sideprojeksjon til vurdering av fraktursuspekt funn.

D Røntgen protesebekken frontopptak med spesialprojeksjon Lauenstein-view er mest hensiktsmessig.
Standardrøntgen-projeksjoner av hofte i traumesammenheng er frontopptak protese bekken med innskutt projeksjon som sidebilde av hofteledd. Lauenstein-projeksjon er en sideprojeksjon av hofteledd som brukes i sammenheng med visualisering av slitasje (artrose) i ledd, ikke traume relatert tilstand.

0000165719b0610acc

77
En 81 år gammel dame sliter med smerter i ryggen etter lengre gåturer. Hun løftet en tung parasollfot i går og angir nå økende smerter i ryggen lumbalt med utstråling mot venstre lår. Redusert ROM. Positiv Lasegue-test venstre side. Klinisk er det mistanke om mulig tilkommet kompresjonsfraktur med evt skiveprolaps lumbalt.
Det er tatt røntgen LS-columna i front-/og sideplan som ikke viser sikre tegn til fraktur, men en mindre kompresjonsfraktur kan ikke utelukkes. Bifunn med høyrekonveks, lumbal skoliose og mindre grad av anterolistese L4 på L5. Degenerative forandringer med osteofytiske påleiringer i flere lumbale nivå.
Hvilken bildemodalitet er mest hensiktsmessig for å kartlegge problemstillingen med både mulig kompresjonsfraktur lumbalt samt mistanke om skiveprolaps lumbalt?

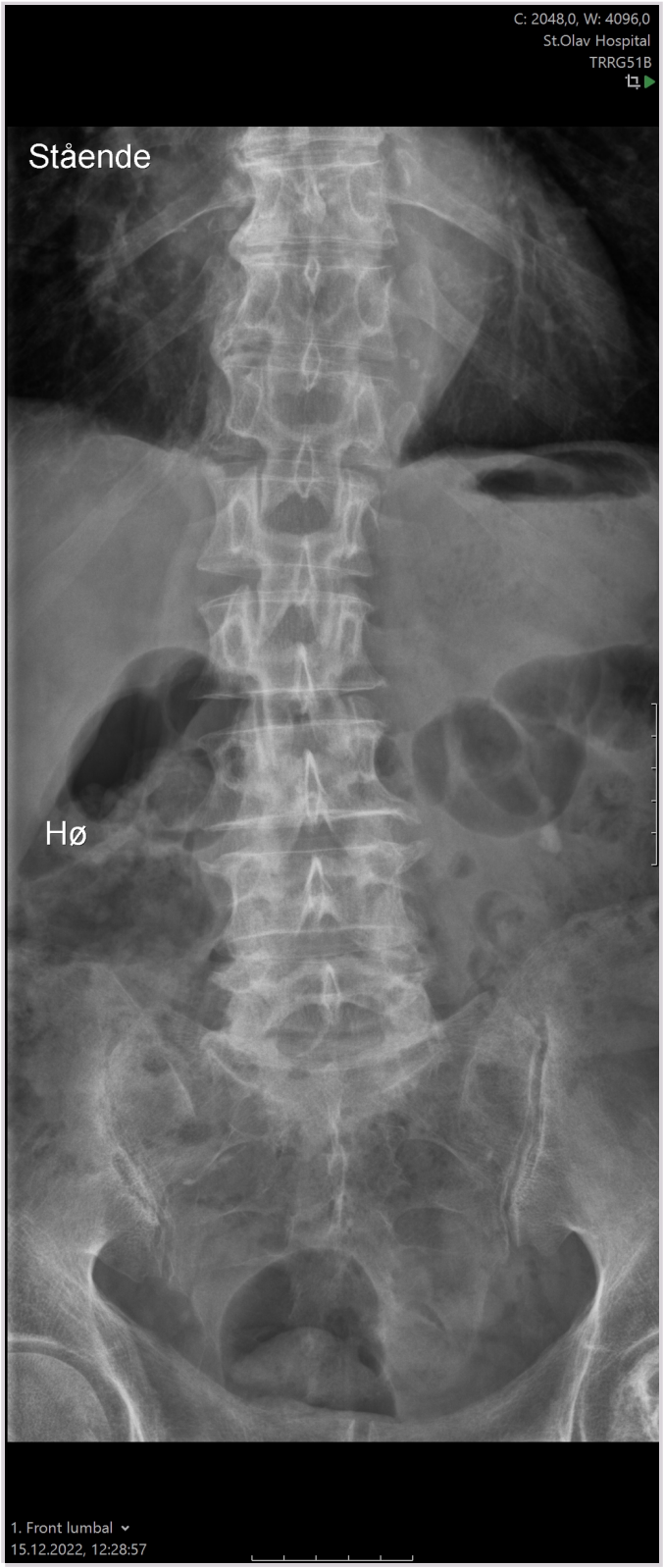
C: 2048,0, W: 4096,0
St.Olav Hospital
TRRG51B
Stående
Hø
1. Front lumbal
15.12.2022, 12:28:57

C: 2048,0, W: 4096,0
St.Olav Hospital
TRRG51B
Stående
2. Side lumbal
15.12.2022, 12:31:35

A MR-totalcolumna inkludert MR bekken med intravenøs kontrast.
MR er riktig bildemodalitet men det er ikke mest hensiktsmessig til nevnet klinisk problemstilling å ta MR av hele columna og bekkenet. Heller ikke indisert med intravenøs kontrast her.

B X MR-lumbalcolumna uten intravenøs kontrast.
MR-lumbalcolumna er både riktig området og riktig modalitet som er best egnet for å svar ebåde på mulig kompresjonsfraktur med benmargsødem og mulig lumbal prolaps. Ingen behov for iv. kontrast. Væskefølsomme T2 sekvenser visualisere mulig benmargsødem og skiveprolaps ses på T! og T2 sekvenser i transversale og sagitale snittplan uten iv.-kontrast.

C CT-lumbalcolumna med intravenøs kontrast.
CT kan gi svar på mulig kompresjonsfraktur og kan gi svar på lumbal skiveprolaps men kan ikke utelukke det ved negativt svar. Kontrast i.v. er ikke så hensiktsmessig her.

D Supplerende røntgenprojeksjoner vinklet mot foramen intervertebrale L4/L5 .
Det finnes spesialprojeksjoner røntgen for å kartlegge nærmere forliggende sponylolistesis i L4 på L5 men dette gir ikke svar på prolaps-mistanke eller bedre deteksjon av mulig kompresjonsfraktur.

0000165719b0610acc

78
Spørsmål om mulig fraktur eller luksasjon etter gjennomgått traume mot en finger. Hvilke røntgenprojeksjoner skal tas for best mulig framstilling av nevnte, forventede patologi?

A X Røntgen av hånd i frontplan med aktuell finger i side-/og skråprojeksjon.
Disse 3 projeksjoner (fron-/side-/og skråprojeksjon) av det aktuell finger ved mistanke om fraktur/ luksasjon vil optimalisere deteksjon av mulig patologi her og er gullstandard ved utredning med konvensjonell røntgen.

B Røntgen hånd i frontplan med sideplan av aktuell finger.
Disse nevnete røntgenprojeksjoner er i prinsippet riktig og vil i de aller fleste tilfeller gi svar om det foreligger fraktur eller luksasjon men det er mulig å overse spesielt en luksasjonstilstand og frakturer som går inn i leddlinjen hvis man ikke ber i tillegg om skråprojeksjoner som er gullstandard.

C Røntgen håndledd med hånd i front-/og sideplan.
Disse projeksjoner mangler fokus på aktuell skadet finger og vil ikke utelukke en fraktur/luksasjon. Ingen tilleggsopplysninger som er forventet ut fra forventet patologi som røntgen håndledd kan gi.

D Røntgen hånd i front-/og sideprojeksjon.
Ved spørsmål om fraktur/luksasjon i en finger burde det bestilles røntgen av finger og ikke røntgen hånd for å optimalisere kvaliteten av røntgenbildene med sentrert røntgenstråle på aktuell finger. Dette gjør det også mulig å redusere best mulig problemet røntgen ha med overprojeksjon av benete strukturer f.eks flere finger projisert over hverandre i sideplan.

0000165719b0610acc

79
En 62 år gammel mann plages med høyresidige knesmerter ved belastning. Han har ikke vært til legen tidligere med denne problemstillingen. Han kommer til ortopedisk poliklinikk for å få videre utredning. Ved klinisk undersøkelse er det innskrenket beveglighet ved endepunkt av fleksjon. Lettgradig hydrops. Valgusfeilstilling i knærne i stående stilling. Inntrykk av økt laksitet av sideligamentene ved stabilitetsvurdering høyre side. Klinisk er det mest mistanke om mulig osteoartritt ved gonartrose i kneleddet.
Hvilke radiologiske undersøkelser bestiller ortopeden som hjelp i primærdiagnostikken?

A Ortopeden bestiller stående bildeopptak med frontprojeksjon av begge knærne på langkasett.
Disse bildene på langkasett med stående bildeopptak i frontplan av begge kneledd et veldig nyttig for aksevurdering ved mulig artrosetilstand med endret høyde i kneleddspalten men er bare en del av primærutredningen. En mangler da ihvertfall et sideplan som man alltid tar som en av de viktigste røntgenprinsippene å ta minst 2 ortogonale plan stående på hverandre.

B Ortopeden bestiller MR-kne og røntgen kne høyre side
MR er ikke 1.valg i primærutredningen og tas gjerne litt senere i forløpet av utredning ved funn på røntgen med etablert artrose hvor ortopeden vil vite hvor stor slitasje av brusken/meniskpatologi foreligger før en vurderer innsettelse av en kneprotese. Røntgen kne er bra men mangler spesifikasjon hvilken projeksjoner som skal tas og ikke minst behov for stående bildeopptak.

C Ortopeden bestiller ultralyd av høyre kneledd.
Ultralyd av kneledd vil kunne gi svar om det er økt leddvæske og mulig inflammasjon med fortykket synovia i en akutt artritt-tilstand men er sjeldent med i primærutredningen. Alltid startes det med røntgen først for å vurdere benstruktur, leddspaltehøyden, mulig osteofyttdannelse, erosjoner og ikke minst ta stilling til mulig fraktur,. Røntgen er lett tilgjengelig og lite resurskrevende undersøkelse som burde tas som 1. valg i bildediagnostisk primærutredning. Dette også med tanke på begrenset kapasitet å utføre en ultralyd-undersøkelse som er mye mere resurskrevende undersøkelse.

D X Ortopeden bestiller røntgen høyre kneledd i front-/og sideprojeksjon, samt stående bildeopptak med Rosenberg-view.
Ved spørsmål om osteoartritt på bakgrunnav en artrose i kneledd er det svært nyttig å ta stående bilder med belastning og nevnet Rosenberg-view. Disse bildene tas stående med PA-projeksjon med 45 grader knefleksjon for å optimal fremstille høyden i kneleddspalte med tanke på avsmalning ved pågående artrose som følge av redusert bruskhøyde. I tillegg vil konvensjonell røntgen kunne framstille osteofytter som del av en artroseprosess. På generell grunnlag kan benstruktur og frakturpatologi vurderes også.

0000165719b0610acc

80
Det er tatt gjennomlysningsbilder perioperativt etter utført osteosyntese av en intraartikulær trimalleolær ankelfraktur.
Hva er disse bildene egnet til å vurdere?

A Vurdering av bløtvevsdefekter i huden rundt ankelledd etter åpen reponering av en intrartikulær fraktur.
Gjennomlysningsbilder er lavdose bilder som ikke har samme bildekvalitet og dermed redusert mulighet å avbildet benet korteks og trabekelstruktur og bløtvev som ved standard røntgen. Det er generelt vanskelig å vurdere bløtdelsdefekter på røntgen ved adekvat stråledosis slik at gjennomlysningsbilder ikke er særlig egnet til å svare ut dette spørsmålet men enda mindre stråledosis.

B X Vurdering av frakturstillingen etter utført åpen reponering samt stillingen av osteosyntesen.
Dette er riktig. Lavdose røntgenbilder som gjennomlysning er brukes akkurat til dette formålet men erstatter ikke konvensjonelle postoperative røntgenbilder i tillegg.

C Vurdering av tilkommet fraktur perioperativt.
Pga lav bildekvalitet kan man ikke vurdere selve benstruktur for å utelukke tilkommet brudd i korteks eller oppklaring i trabekelstruktur. Nødvendig med postoperative konvensjonelle røntgenbilder for å avklare denne problemstillingen.

D Vurdering av stillingen av osteosyntesen samt frakturtilhelingen av reponert fraktur.
Gjennomlysningsbilder er lavdosebilder man tar som gir mulighet å vurdere stillingen av osteosyntesen med plate-/og skruer grovt vurdert slik at man oppdager et mulig skruehodet i leddflaten tidlig. Dette er perioperative bilder som er tatt slik at man ikke kan snakke om frakturtilheling i denne sammenhengen enda. Blir feil bruk av terminologi her. Kun frakturstillingen mulig å bedømme.

0000165719b0610acc

Testen har 80 oppgaver. På utskriftstidspunktet var 0 oppgaver blitt trukket og det var gjort fasitendringer på 0 oppgaver.