2023 - IIC - MD4042 - Eksamen 1
Eksamensdato: 2023-05-23

1
64 år gammel dame har falt og pådratt seg en fraktur samt nyoppstått drophand – hvor er det mest sannsynlig at frakturen sitter?

A Distale radius
B X Humerusskaftet
Affeksjon av n.radialis med drophand ses ikke helt sjeldent sammen med frakturer av humerusskaftet da nerven ligger utsatt til nært inntil beinet
C Proksimale humerus
D Olecranon

2
Hvilke av følgende behandlinger er mest riktige ved behandling av begynnende primær hofteleddsartrose?

A Hofteoperasjon og NSAID
Vi starter ikke behandlingen med operasjon
B X Fysioterapi og NSAID
Mest riktige svaret, analgetica kan tilføes i tillegg hvis NSAID gir ikke nokk smertefrihet. Fysioterapi er viktig mtp. muskelsturke og bevegelse.
C Analgetica og NSAID
D Fysioterapi og analgetica
Vil anbefale NSAID foran analgetica

3
Den vanligste formen for simpel albuedislokasjon (dislokasjon uten fraktur) er:

A Fremre luksasjon i posterior-anterior retning.
B X Bakre luksasjon i anterior-posterior retning.
Riktig. Bakre simpel luksasjon forekommer i 80% av tilfellene der albuen lukserer uten fraktur.
C Lateral.
D Medial.

4
Hvilke deformiteter er karakteristisk for klumpfot?

A Pes planus, forfotsadduksjon, valgus i hælen
B X Spissfot, hulfot, hælen i varus, forfotsadduksjon
Det eneste svaralternativ som inkluderer alle feilstillingene ved klumpfot.
C Hulfot,
D Spissfot, valgus i hælen, hallux valgus

5
Hva kjennetegner dyp 2. grads forbrenning?

A Tørr hud, hvit eller brun farge, ingen smerter
3. grads forbrenning
B X Fuktig blek hud, blemmer, lite smerter
Dyp 2. grads forbrenning
C Fuktig rosa hud, blemmer og smerter
overfladisk 2. grads forbrenning
D Tørr hud, rødme og smerter
1. grads forbrenning

6
Hva er hovedgrunnen til at pasienter med diabetes neuropati pådrar seg fotsår?

A Traume
B Soppinfeksjon
C X Trykksår
Forklarer 90 % av alle diabetes fotsår
D Brannskade

00001646c7641c8045

7
En 20 år gammel mann har falt i slalåmbakken og innlegges med sterke smerter og feilstilling i kneet. Det er tatt et røntgenbilde i mottagelsen som viser en kneluksasjon. Du undersøker pasienten og finner at han har peroneusparese og du kan ikke palpere puls i foten som er blek og kald. Hva er det første du gjør?

A Bestiller angiografi
B Gjør en dopplerundersøkelse for å finne ut om det er sirkulasjon til foten
C X Reponerer kneet
Akuttbehandlingen er å reponere luksasjonen
D Tar kontakt med vakthavende karkirurg for øyeblikkelig reparasjon av et åpenbart skadet kar

00001646c7641c8045

8
Hvilken del av labrum glenoidale skades ved en Bankarts skade?

A Bakre, øvre
B X Fremre, nedre

C Bakre, nedre
D Fremre, øvre

00001646c7641c8045

9
En 25 år gammel mann kommer på ditt legekontor. Du ser at han mangler langfinger på begge hender. Han forteller at han ble født slik. Hvilken klassifisering passer best med hans tilstand?

A Longitudinell dysmeli av typen radial aplasi
Her mangler tommelen
B Longitudinell dysmeli av typen ulnar aplasi
Her mangler de ulnare fingre
C X Longitudinell dysmeli av typen sentral aplasi
Her mangler de sentrale fingrene.
D Longitudinell dysmeli av typen Phocomeli
Her mangler feks underarmen slik at hånden festes opp mot albue.

00001646c7641c8045

10
En 25 år gammel mann blir taklet på fotballbanen og får en vridning av høyre ankel. Ved vurdering i mottak viser røntgen en bimalleolær luksasjonsfraktur i ankelen. Ved klinisk undersøkelse er det ikke palpabel puls i foten. Hva er det første du bør gjøre med dette?

A Melde til operasjon som "rød" med hast innen 6 timer.
B Legge på en gipslaske og legge pute under foten til avsvelling.
C Bestille ø-hjelp CT-angiografi for nærmere kartlegging av frakturen og sirkulasjonen preoperativt.
D X Reponere luksasjonsfrakturen i mottak
Ankelluksasjoner bør grovreponers snarlig, helst på skadestedet. Stabiliser med skinne eller gipslaske etterpå, deretter til røntgen.

00001646c7641c8045

11
Hvilken av disse frakturene ville du ha oppfattet som mest sannsynlig en osteoporotisk fraktur?

A Femur skaftfraktur etter fall på ski hos en 70 år gammel mann.
B Lateral malleolfraktur i ankel hos en 57 år gammel kvinne
C Scaphoidfraktur hos en 60 år gammel kvinne
D X Proximal humerusfraktur etter fall hos 60 år gammel kvinne
Proximale humerus, lårhals, kompresjon i ryggvirvel og distale radius er de vanligste lokalisasjonene for osteoporotiske frakturer

---

12
En 70 år gammel kvinne fikk protese i hofteleddet for 3 uker siden. For 1 uke siden ble stingene fjernet og nå har det begynt å væske fra såret. Hva er mest sannsynlige diagnose?

A Sen postoperativ infeksjon
B Sårruptur
C X Tidlig postoperativ infeksjon
Symptomer på infeksjon mindre enn 4 uker etter operasjon klassifiseres som tidlig postoperativ infeksjon. Væsking fra såret mer enn 2 uker etter operasjon skal rutinemessig behandles som en dyp infeksjon,
D Akutt hematogen infeksjon

13
En 35 år gammel kvinne kommer til deg på ditt fastlegekontor. Hun plages med perioder med nummenhet og prikninger på volare side tilsvarende tommel, pekefinger og langfinger. Hva er den mest sannsynlige årsaken for dette?

A X Carpal tunnel
Riktig med hensyn til nerve innervasjonen, nervus medianus
B Radial tunnel syndrom
Nervus radialis
C Trykk på nerve i canalis Guyong
Nervus ulnaris
D Cubital tunnel syndrom
Nervus ulnaris

14
Hva er hovedmetode for behandling av skaftfrakturer på femur hos voksne?

A Strekk-behandling
B Ekstern fiksasjon
C X Sperremargnagling
Mest pålitelig for tilheling.
D Ortose

15
En 35 år gammel kvinne kjører go-kart i sitt utdrikningslag. I en sving støter hun venstre fot mot en kant i 40 km/t. Røntgen beskriver en «Pilon tibiale» fractur der talus er slått inn i leddflaten til tibia. Tibias leddflate fremstår på CT i mange biter.
Slike fracturer skal behandles

A Primær amputasjon.
Feil. EN vil alltid prøve å rekonstruere leddflaten og bevare ekstremiteten, i sær hos en pasient i denne aldersgruppen.
B Ingen behadling.
Feil. Intraartikulære fracturer i ankelen med stor feilstilling skal alltid behandles.
C X Kirurgisk behandling med åpen reposisjon med plate og skruer.
Riktig. Dette er en intraartikulær fractur der en alltid vil prøve å rekonstruere leddet mest mulig nøyaktig slik at en unngår posttraumatisk artrose.
D Konservativt med avlastning i 12 uker.
Feil Denne fracturen er intraartikulær. Tibias leddflate er knust. Slike fracturer vil på sikt gi psot traumatisk artrose dersom ikke leddflaten rekonstrueres.

00001646c7641c8045

16
En 12 år gammel gutt kommer til deg på fastlegekontoret sammen med moren sin. Han har smerter i legg uten forutgående trauma. Du mistenker patologi i skjelett du bestiller bildeundersøkelse. Hvilket utsagn er mest riktig?

A Ultralyd er den minst invasive metoden og er første valg til å se om det er en bentumor og hvor aggressiv den er.

B MRI er førstevalget her til å se om det er bentumor og til å vurdere spredningen av den.
C Røntgen bilder gir ingen informasjon om skjelett tumor

Røntgenbilder er ofte første valget til å se om det er skjelett patologi. Hvis det er klar patologi i ben gir CT oft bedre. MRI Gir bedre info om bløtvevspatologi og spredning i marghulen.
D X Røntgenbilde gir ofte meget god informasjon om bentumor og kan skille imellom godartet eller ondartet bentumor.
Reaksjon av tumor opp mot ben gir god info om den er godartet eller ondartet

---

00001646c7641c8045

17
Hvilke organ rammes hyppigst ved Granulomatøs Polyangiitt (GPA)?

A Lunge, øre, øye
B Øvreluftveier, ledd, hud
C X Øvre luftveier, lunge, nyre
Alle organer kan rammes ved GPA men luftveier og nyre er det mest vanlige https://pressbooks.pub/revmakompendium1/chapter/granulomatos-polyangiitt-gpa-wegeners-granulomatose/ - https://pressbooks.pub/revmakompendium1/chapter/granulomatos-polyangiitt-gpa-wegeners-granulomatose/
D Lunge, tarm, lever

00001646c7641c8045

18
En 64 år gammel bonde med kjent seropositiv, revmatoid artritt. Han har de siste årene vært stabil med 15mg Methotrexate (MTX) /uke og 5 mg prednisolon. Forøvrig har han diabetes og bruker Metformin.
De siste dagene har han fått smerter og hevelse i venstre kne. Undersøkelse viser et rødt og varmt kne med sikker hydrops. Høyre kne er normalt. I øvrige ledd har han mindre og eldre forandringer, men ingen klinisk synovitt.
Hvilket tiltak vil du først og fremst gjennomføre?

A Ta blodprøver som RF og antiCCP
Kjent seropos Revmatoid artritt fra tidligere
B Rekvirere røntgen
Intet traume , kan bli aktuelt senere
C X Aspirere
Ingen tegn til økt aktivitet i hans leddgikt generelt. Han er immunsupprimert, har diabetes og et yrke hvor han kan være mer utsatt slik at her må man mistenke infeksjon .
Punktering og aspirasjon av leddvæske kan hjelpe videre i diagnostikken
D Øke MTX dosen
se svar over , bør utelukke infeksjon først

00001646c7641c8045

19
En 74 år gammel mann klager over diffus hodepine og muskelsmerter. Tidligere sykdom: Hypertensjon, diabetes og hyperkolesterolemi. Pasienten sier nå at han ikke klarer kamme håret lenger.
BT 160/90 , temp 37.7 , puls 89 , SR 100 , crp 45
Hva er mest sannsynlig diagnose?

A Migrene
Vil ikke forvente 3 sifret SR , og en ville tenkt at migrene var kjent fra tidligere
B X Kjempecelle-arteritt
Høy SR , ømhet i hodebunn , hodpeine og muskelsmerter kan passe med dette , han er også i aldersgruppen
C Takayasu arteritt
Takayasu rammer oftest yngre , og i mindre grad kranielle arterier som kan mistenkes her utifra smerter ved kjemming
D Meningitt
Ved meningitt ville forventet tegn på irritasjon av hjerne og meninger som f.eks stiv nakke, forvirring, historie om nylig infeksjon

00001646c7641c8045

20
21 år gammel kvinne kommer med 4 mnd sykehistorie med svette, dårlig form, atralgi og leggkramper når hun går. Hun har vært på legevakten 2 ganger dette året med hjertebank.
Ved undersøkelse har hun puls 100/min, BT 110/70 mmHg målt på venstre arm, vanskelig målbart på høyre arm. Normal undersøkelse ellers.
Lab: Hb 9,9, Crp 23, SR 60, urinstix neg
Hvilken av disse er mest sannsynllig?:

A Kjempecellearteritt
For ung
B Mikroskopisk polyangitt
Mest vanlig med nyreaffeksjon
C Kawasaki
Vanligst hos barn
D X Takayasu arteritt
Takayasuarteritt kalles ofte pulslessdisease , forskjell i BT på sidene , høy SR hos en ung kvinne

00001646c7641c8045

21
Hvilke ledd i hånden er oftest rammet ved revmatoid artritt?

A X MCP og PIP
Perifer artritt i MCP,PIP og MTP er de mest vanlige ved revmatoidartritt .
DIp ledd rammes ikke , det er mer vanlig ved artrose eller psoriasisartritt
B DIP og CMC
C PIP og DIP
D CMC og MTP

00001646c7641c8045

22
Hvilken immunologisk laboratorietest er assosiert med- og hyppig positiv ved psoriasisartritt?

A RF-IgM
Uspesifikk , hyppigst assosiert med revmatoid artritt
B X ingen
Ingen av de klassiske immunologiske testene er assosiert til PsA (som regnes blant de seronegative spondylartrittene)
C HLA B 27
HLA B 27 er en genetisk markør som man finner hyppigere ved PsA men er ingen immunologisk test
D Anti-CCp (ACPA)
assosiert med revmatoid artritt

00001646c7641c8045

23
Far kommer til fastlegen med sin datter på 5 år. Hun har barneleddgikt og bruker metotrexat og etanercept (TNF-hemmer), og tar rutinemessige blodprøver hver 3. måned. Far husker ikke hvilke prøver som skal tas.
Hvilke prøver bør legen rekvirere i tillegg til SR og CRP?

A Hemoglobin, trombocytter, ANA og ANCA
ANA brukes i utredning av barnerevmatologisk sykdom (barneleddgikt og bindevevssykdommene). ANCA brukes i utredningen av mistenkt vaskulittsykdom. Ingen av analysene brukes regelmessig under oppfølging av barneleddgikt.men ikke i
B Hemoglobin, leukocytter, ASAT, LD og CK
ASAT, LD og CK er relevante prøver å følge ved en juvenil dermatomyositt der økte verdier, spesielt av CK og ASAT vil kunne indikere aktiv myositt
C X Hemoglobin, leukocytter, trombocytter og ALAT
Metotrexat kan gi utslag på lever (sees framfor alt med høy ALAT) og blodverdier (noe sjeldnere sees beinmargsdepresjon med cytopeni; lav Hb, lave leukocytter og/eller trombocytter). Prøvene bør følges regelmessig (ca hver 3. mnd) under hele perioden jenta behandles med metotrexat
D Hemoglobin, trombocytter, revmatoid faktor og anti-CCP
Revmatoid faktor (RF) og anti-CCP brukes i utredningsfasen, men det er ikke hensiktsmessig å følge disse i relasjon til behandlingen eller for å vurdere sykdomsutvikling

00001646c7641c8045

24
Du møter en 50 år gammel mann i akuttmottak på et mindre, norsk sykehus. Han har vondt i venstre hofte etter et fall tidligere i dag, og klarer ikke belaste benet. Han er irritabel og motorisk urolig, trolig grunnet smertene. Du mistenkte hoftefraktur og sendte ham til røntgen av bekken og venstre hofte. Røntgenlegen skriver "Ingen synlig fraktur" i svaret. Hva velger du å gjøre nå?

A Du vurderer at pasienten tåler en MR og tar kontakt med MR-avdelingen for å høre når pasienten kan bli undersøkt.
Hos, rolige pasienter, uten kontraindikasjoner mot MR, så er MR en sensitiv og spesifikk metode for å detektere og kartlegge frakturer i hofte og bekken. For motorisk urolige, smertepregete pasienter kan den imidlertid være vanskelig å gjennomgå. Spesielt hos yngre pasienter uten osteoporose kan derfor CT være et bedre alternativ

B Immobilisering i seng og nytt røntgenbilde om 1-2 uker vil øke sensitiviteten for å fremstille en hoftefraktur. Jeg legger inn pasienten og henviser til ny røntgen om 1-2 uker.
Ny røntgen om 1-2 uker vil sannsynlig kunne besvare spørsmålet om hoftefraktur, men risikoen for pasienten ved immobilisering og kostnaden for innleggelse er for høy og du bør hellre vurdere CT eller muligens MR.

C Skjelettscintigrafi er både sensitiv og spesifikk for frakturdiagnostikk. Undersøkelsen tolereres godt av de fleste og er raskt tilgjengelig, også på kveldstid. Jeg henviser derfor til scintigrafi.
Skjelettscintigrafi er sensitiv for frakturfremstilling, men den er ikke alltid tilgjengelig på kveldstid. Grunnet relativt lav spatiell oppløslighet vil den heller ikke gi tilstrekkelig informasjon til ortopeden for å planlegge en eventuell operasjon.

D X Du velger CT fordi den er rask, lett tilgjengelig, spesifikk og sensitiv.
CT er et mulig alternativ for å fremstille hoftefraktur, spesielt hos de pasienter som trenger en rask undersøkelse f eks grunnet sterke smerter. Hvis pasienten ikke har osteoporose så er sensitiviteten også tilstrekkelig høy.

00001646c7641c8045

25
Du er fastlege i en midt-norsk kommune. En mann i 60-årene har fått time hos deg for vurdering av smerter i det venstre kneet. Smertene har økt langsomt i løpet av et år. Smertene er mest uttalt under og etter lange turer, spesielt i trapper. Ved klinisk undersøkelse finner du et litt hovent kne som er ømt på medialsiden. Pasienten har ingen infeksjonstegn.
Du tenker at bildediagnostikk kan hjelpe deg i vurderingen av dette. Hvilken undersøkelse henviser du til?

A Ultralyd av kne med høyre side til sammenligning for å fremstille økt mengde væske og ligamentskader

B MR av kne fordi det vil gi en fullstendig kartlegging av relevant patologi med tanke på ødemforandringer og brusk

C X Røntgen av kne med pasienten i stående fordi det gir informasjon om bruskhøyde og benete forandringer
Anamnese, klinisk undersøkelse og mangel på alvorlige sykdomstegn gjør at gonartrose er trolig årsak til plagene. Røntgen av begge knær med pasienten i stående er anbefalt som primær bildediagnostisk utredning. Det vil gi mye informasjon om artroseforandringer og redusert bruskhøyde uten å bruke unødvendig mye ressurser. Røntgen av kne er nødvendig for å planlegge eventuell protese i kneet. MR av kne er mulig, men er unødvendig resurskrevende, gir ikke informasjon om kneets utseende under vektbelastning og kan ikke brukes som pre-operativt planleggingsverktøy. CT gir ikke informasjon under vektbelastning og gir unødvendig stor stråledose. UL kan ikke brukes for deteksjon eller kartlegging av intraartikulære forhold som f eks ved artrose.

D CT av begge knær fordi det vil gi en god fremstilling av benete forandringer som i sin tur indikerer artrose

---

00001646c7641c8045

26
Du er fastlege i en stor norsk kommune. Du møter en 12 år gammel gutt som har hatt vondt i ankelen de siste 3-4 månedene. Smertene utløses av belastning, men kan variere litt fra den ene dagen til den andre. Det er allerede utført en røntgenundersøkelse som er besvart med: "Ingen fraktur. Ingen sikker patologi, men uskarp fremstilling av leddflaten av usikker årsak". Du tenker at pasienten kanskje har et problem med brusk eller bløtvevet i ankelen. Hvordan går du videre med utredningen?

A Jeg velger å gjenta røntgenundersøkelsen fordi den er lite ressurskrevende, rask og lett tilgjengelig.
Røntgen vil trolig ikke gi tilstrekkelig informasjon for å forklare pasientens smerter, som du tror kommer fra brusk eller bløtvev. Røntgen er ikke godt egnet til å vurdere brusk. Selv om stråledosen og kostnaden er lav så er nytteverdien lav og pasienten kommer trolig ikke til å ha nytte av svaret på undersøkelsen.

B Jeg velger ultralyd fordi det kan fremstille sener, brusk og øvrig bløtvev.
Det er riktig at ultralyd kan fremstille sener, brusk og øvrig bløtvev, men innsyn til intraartikulære strukturer som f eks brusk er redusert, spesielt sammenlignet med MR som er anbefalt metode her. Bruskskader i f eks talus eller distale tibia blir dermed vanskelig å detektere og klassifisere på UL.

C Jeg velger CT av ankel fordi det gir svar på om leddflaten er uregelmessig eller ikke. Stråledosen distalt på ekstremitetene er tolerabel til tross for pasientens alder.
CT vil trolig ikke gi tilstrekkelig informasjon for å forklare pasientens smerter, som du tror kommer fra brusk eller bløtvev. CT er ikke godt egnet til å vurdere brusk. Stråledosen er ikke akseptabel i denne situasjonen fordi pasienten kommer trolig ikke til å ha nytte av svaret på undersøkelsen.

D X Jeg velger MR av ankel fordi det gir svar på om brusk og sener er patologiske. Gutten er 12 år og kan trolig tolerere en MR om han blir informert om metoden og gjort trygg i undersøkelsessituasjonen.
MR er en anbefalt metode for å detektere og klassifisere skader i brusk og bløtvev. MR presterer som regel bedre enn UL når det er vanskelig å si om smertene kommer fra intra- eller ekstraartikluære strukturer.

00001646c7641c8045

27
En 8 år gammel jente har falt fra 4 meters høyde og pådratt seg en fraktur i høyre underarm. Nå kommer hun til kontroll etter 4 uker. Hun er konservativt behandlet. Se vedlagte bilder. Hva tenker du om bildene?

A Det er en greenstickfraktur i ulna og epifysiolysefraktur i radius. Begge er alvorlige frakturer og må behandles med intern fiksasjon
Frakturtypen kalles antebrachiumfraktur. Det er ikke holdepunkt for greenstickfraktur

B Greenstickfraktur i radius og plastisk bøyefraktur i ulna.
Greenstickfrakturer har en tydelig defekt på strekksiden av frakturen. Det kan vi ikke se på denne radiusfrakturen. Ulnafrakturen har en skarp konturendring i cortex, noe som ikke passer med plastisk bøyefraktur.

C X Det er en antebrachiumfraktur med tegn til tilheling i form av benresorbsjon og callusdannelse. Stillingen er akseptabel siden barn har stor evne til remodellering under vekst.
Antebrachiumfrakturer engasjerer begge underarmsbein og er som regel ekstraartikulære frakturer

D Det er en Salter Harris type 4- fraktur i radius, altså er både epifyse og metafyse involvert. Frakturen burde vært operert.
Nei, frakturen i radius engasjerer ikke epifysen og antagelig ikke tilvekstsonen heller.

00001646c7641c8045

28
En 75 år gammel dame falt på glatt underlag i dag og tok seg for med venstre hånd. Klarer ikke å løfte armen. Angir smerter i venstre skulder.
Det er tatt røntgen skulder i front-/og transscapulærplan på venstre side. Hvilken røntgenbeskrivelse er best forenlig med røntgenfunnet på bildene?

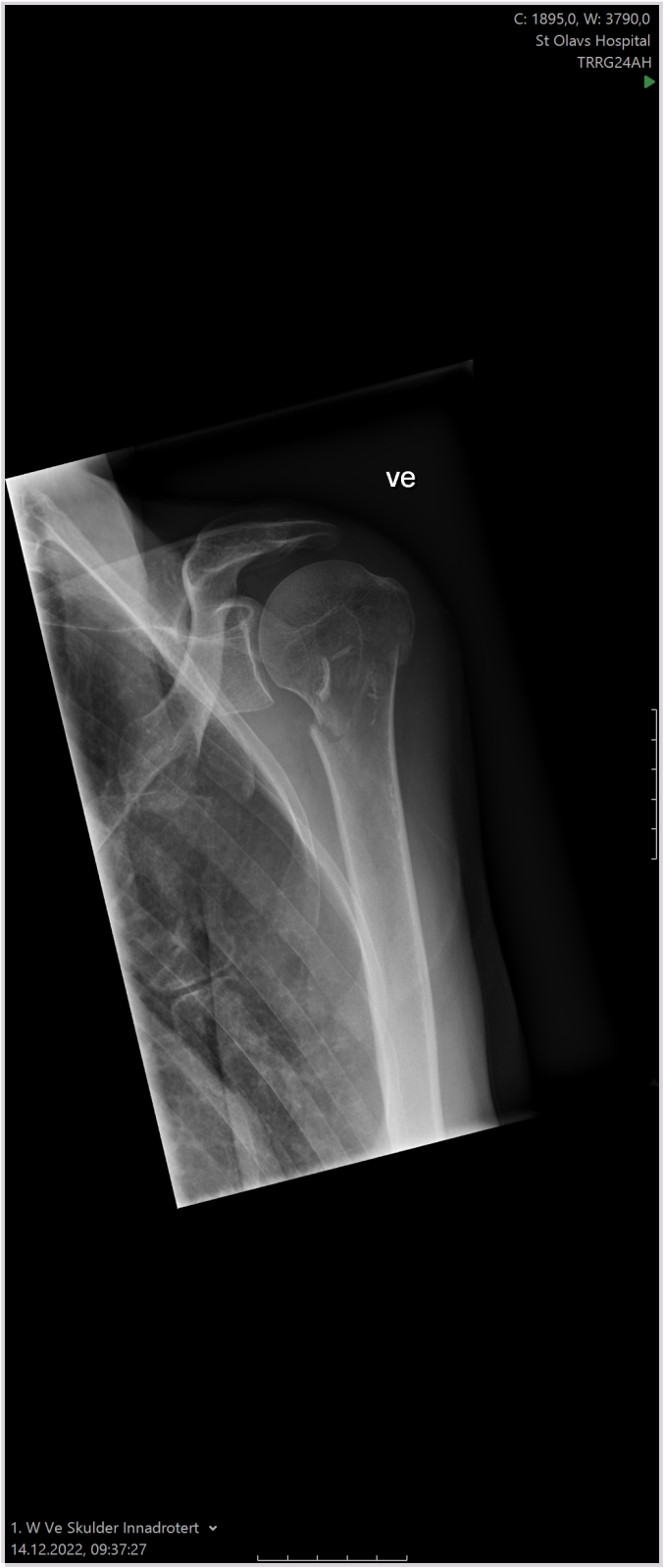
C: 1895,0, W: 3790,0
St Olavs Hospital
TRRG24AH
ve
1. W Ve Skulder Innadrotert
14.12.2022, 09:37:27

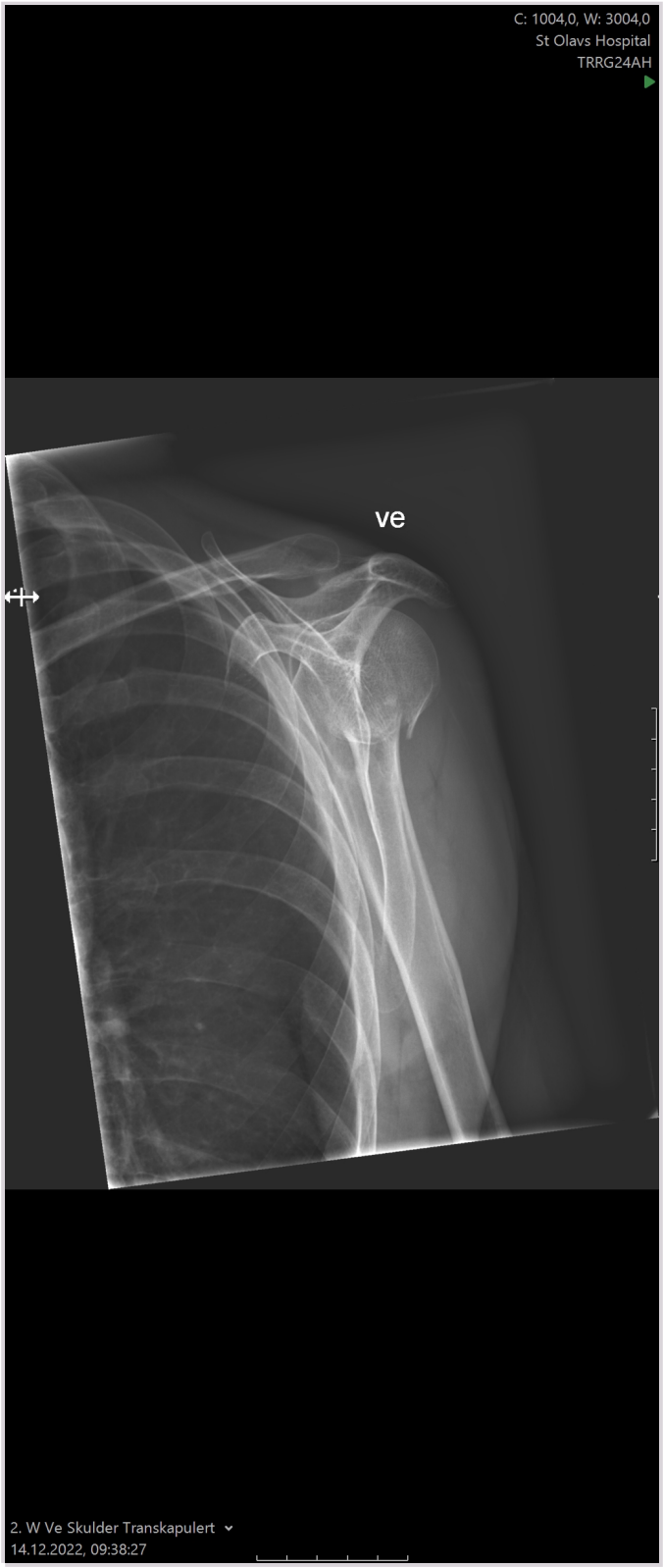
C: 1004,0, W: 3004,0
St Olavs Hospital
TRRG24AH
ve
2. W Ve Skulder Transkapulert
14.12.2022, 09:38:27

A Det foreligger en fremre skulderluksasjon hvor caput humeri står kaudalt og medialt luksert i forhold til cavitas glenoidalis.
Dette er feil. Ingen luksasjon foreligger kun en lettgradig dislosert fraktur i proksimale humerus.

B Det foreligger en fraktur i collum anatomicum i proksimale humerus med markant feilstilling.
Detter er ikke beskrevet korrekt ut fra lokalisasjonen hvor frakturen er. Ikke fraktur i collum anatomicum men distalt for collum eller best beskrevet som proksimal humerusfraktur hvor collum ikke er involvert. Ingen markant feilstilling her.

C X Det foreligger en tverrgående fraktur i proksimale humerus med beskjeden feilstilling i 2 plan.
Dette er korrekt beskrevet med funnet man ser på forliggende røntgenbildene.

D Fraktur i proksimale humerus hvor det foreligger både en dislokasjon og subluksasjon av det proksimale fragmentet.
Dette er ikke korrekt beskrevet . Fraktur i proksimale humerus men ingen holdepunkt for subluksasjon i leddet.

00001646c7641c8045

29
Hva er riktig angående hovedformålet med rutinemessig røntgenundersøkelse etter utført såkalt "lukket"-reponering ved gjennomgått skulderluksasjon?

A Røntgen av skulder tas i frontplan etter reponering for å bekrefte normal artikulasjon i leddet og vurdere mulig fraktur.
Manglende prinsip av alltid 2 røntgenprojeksjon 90 grader på hverandre. Man kan ikke uttale seg om caput humeri virkelig ha kommet på plass uten korrekt sideprojeksjon.

B Røntgen av skulder tas for å vurdere nedre kant av glenoid for å se etter avulsjonsfragmenter ved mulig "benet" Bankart-lesjon etter skulderluksasjon.
En benet Bankart lesjon er en mulig følge etter gjennomgått skulderluksasjon hvor røntgen gir mulighet å framstille mulige avslåtte benfragmenter fra nedre glenoidkanten men det er ikke nevnet hovedformålet med røntgen etter reponering som er bekreftelse av normal artikulasjon.

C X Røntgen av skulder tas i front-/og Y-projeksjon etter reponering for å bekrefte bildemessig normal artikulasjon i leddet og vurdere mulig fraktur.
Dette er korrekt med relevante projeksjoner som gir mulighet å vurdere bildemessig normal artikulasjon. Viktig med vurdering om fraktur foreligger i tillegg. Ofte reponerer man først uten at et røntgenbildet er tatt primært, kun ut fra klinisk vurdering av en luksasjon som burde raskest mulig settes på plass.

D Røntgen av overarm i front-/og sideplan tas etter reponering for å kunne vurdere mulig tilkommet fraktur.
Det er ikke korrekt området som skal avbildes med røntgen. Sikkert ventet mest frakturpatologi i proksimale overarm men det burde tas standard røntgen skulder i front-/og y-projeksjon siden det klinisk foreligger en luksasjon som ble reponert. Viktig å bekrefte normal artikulasjon i ledd.

00001646c7641c8045

30
Dame, 85 år, kjent langkommet osteoporose. Falltraume hjemme mot venstre side av bekkenet. Klinisk nå angitt belastningssmerter ved å gå, vanskelig å mobilisere. Smerter ved fleksjon og rotasjon i venstre hofteledd. Turnuslegen bestiller i primærutredningen røntgen protesebekken med innskutt bilde av venstre hofte. I svaret fra radiologen står det: " Ingen fraktur påvist. Kalkfattig skjelett som gjør det vanskelig å utelukke fraktur."
Hva er den mest hensiktsmessige radiologiske modaliteten turnuslegen burde rekvirere for å avklare spørsmål om mulig fraktur i bekken/hofte?

A Rekvirerer røntgen av hele bekkenet inkludert nedre del av lumbalcolumna i front-/og sideprojeksjon for å inkludere et større FOV for forventet område av frakturpatologi.
Det er en mulig vei å gå å rekvirere nye røntgenprojeksjon spesielt etter evt en ny klinisk undersøkelse som gir mest mistanke om fraktur i nedre rygg eller i bekkenring. Man kan detektere frakturene man ikke har sett på røntgen protesebekken men det utelukke ikke fraktur ved angitt langkommet osteoporose og er ikke den mest hensiktsmessige modaliteten å velge for å få svar om fraktur ja/nei.

B Rekvirerer nye røntgenprojeksjoner med inlet/outlet-view av bekkenet samt innskutt bilde også av høyre hofteledd.
Ikke mest hensiktmessig framgangsmåte for å bekrefte /avkrefte mulig fraktur. Inlet/outlet view er spesialprojeksjoner for bedre vurdering av bekkenfrakturer gjerne brukt postoperativt i sammenheng med kompleks utført osteosyntese i bekkenet. Innskutt bildet av høyre hofteledd er nyttig for å kompletere undersøkelsen med projeksjoner i 2 plan men negativt svar utelukker ikke fraktur spesielt ved gitt opplysning at det er langkommet osteoporose som svekker sensitiviteten av å detektere en fraktur på konvensjonell røntgen.

C Rekvirerer CT-bekken som avbilder både fremre og bakre bekkenring samt begge hofteledd med mulighet for en 3-dimensjonal framstilling av benete strukturer.
CT-bekken er i prinsippet en god modalitet å avbilde en så kompleks 3-dimensjonal struktur som bekkenet med begge hofteledd hvor konvensjonell røntgen ikke ville kunne gi svar på frakturer i f. eks bakre bekkenring eller acetabulum men i dette tilfelle er CT som valg av modalitet ikke den mest hensiktsmessige ved gitt opplysning om langkommet osteoporose. CT-kvaliteten er avhengig av rådata som går inn i systemet som røntgenbasert modalitet avhengig av forskjellen i vevstettheten og ved lav bentetthet er bildekvaliteten ofte redusert. Dette vil medføre at man i prinsippet ikke kan utelukke en fraktur spesielt i sacrum-området ved negativt funn og måtte går videre med MR-bekken som har høyest sensitivitet for å detektere en fraktur.

D X Rekvirerer MR-bekken etter diskusjon med radiolog med mulighet for å kunne avbilde evt benmargsødem både i bekkenet og i hofteleddene.
MR-bekken er i dette tilfelle den mest hensiktsmessige modaliteten å velge , gjerne etter diskusjon med radiolog hvor man argumenterer for høy sensitivitet å kunne detektere frakturødem ved ellers osteoporotisk skjelettstruktur. Ofte har denne pasientengruppen okkulte frakturer på røntgen som man ser som benmargsødem med funn i fremre bekkenring og gjerne i sacrum i form av insuffisiensfrakturer.

00001646c7641c8045

31
Hvilket utsagn er mest treffende for Ewing sarkom?

A Høygradig aggressiv tumor med store og pleomorfe celler som danner osteoid. Tumor forekommer i alle aldre.
Feil svar. Beskrivelsen passer imidlertid godt til osteosarkom.

B Høygradig aggressiv tumor hvor man i mikroskopet ser små og "blå" runde celler. Ewing sarkom rammer typisk eldre mennesker (>40 år).
Feil svar. Typisk hos yngre.

C Lavgradig malign tumor som består av spolformede celler. Rammer typisk eldre
Feil svar. Ewing sarkom er oppbygd av små runde celler, og forekommer vanligvis hos yngre.

D X Høygradig aggressiv tumor hvor man i mikroskopet ser små "blå" runde celler. Ewing sarkom rammer typisk mennesker som er <40 år.
Riktig svar. Cellene ser "blå" ut fordi de har svært lite cytoplasma (Kjerner farger blått, cytoplasma rødt). Ewing sarkom forekommer typisk hos yngre mennesker (vanligvis under 40 år)

00001646c7641c8045

32
En pasient i 40-50 årene er plaget med flere symmetriske kløende lilla papler på ekstremiteter og slimhinner. Det blir tatt en stansebiopsi fra en av disse paplene, se bildet nedenfor.
Hva er mest sannsynlig diagnose i dette tilfellet?

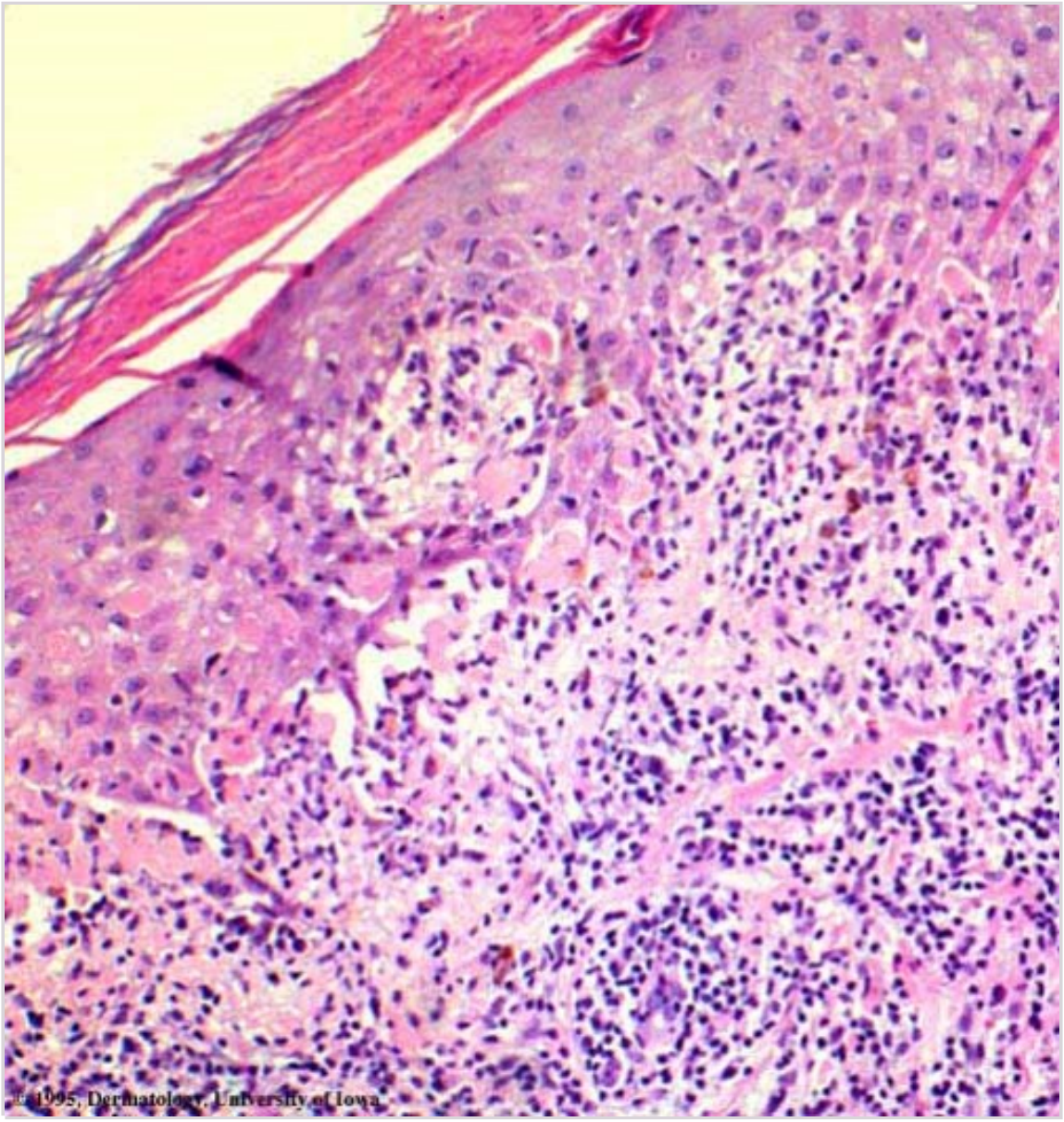

A Bulløs pemfigoid
B X Lichen planus
Riktig svar er Lichen planus. Bildet viser hud hvor epidermis og deler av dermis er fremstilt. Det ses degenerasjon av stratum basale noe som medfører «sagtakket» epidermis/dermis. I tillegg er det båndformet, tett betennelsesinfiltrat i superfisielle dermis. Dette er forandringer som kan ses ved lichenoid betennelse, og i dette tilfellet er forandringene forenlig med lichen planus. De andre svaralternativene kjennetegnes ikke av lichenoid betennelse.
C Pemfigus
D Psoriasis

00001646c7641c8045

33
En pasient oppsøker fastlegen på grunn av en brun, ujevnt pigmentert forandring på skulderen. Fastlegen fjerner lesjonen og sender den til avdeling for patologi for nærmere undersøkelse. Patologen stiller følgende diagnose: «Biopsi fra hud med seborroisk keratose. Ikke fri reseksjonskant». Hvordan bør fastlegen håndtere dette svaret?

A X Fastlegen bør berolige pasienten og si at lesjonen er ufarlig
Seborroiske keratoser er ufarlige. Bortsett fra kosmetikk, er de av liten klinisk relevans. De kan imidlertid klinisk bli misoppfattet som malignt melanom, og på grunn av dette blir de fjernet og sendt til patologen.
B Fastlegen bør si at dette er et forstadium til kreft, og anbefale kontroll
C Fastlegen bør kalle pasienten inn til kontroll og utvidet eksisjon
D Fastlegen bør si at lesjonen er ufarlig, men reeksidere for å sikre fri kant

00001646c7641c8045

34
Disulfiram er et legemiddel som brukes hos pasienter med alkoholavhengighet.
Hva er virkningsmekanismen til dette midlet?

A X Å hemme enzymet aldehyd-dehydrogenase
Disulfiram er en hemmer av enzymet aldehyd-dehydrogenase, noe som fører til opphopning av acetaldehyd med ubehagelige effekter ved inntak av alkohol
B Å blokkere histamin H2-reseptorer
C Å hemme enzymet dipeptidyl-peptidase
D Å stimulere dopamin D2-reseptorer

00001646c7641c8045

35
Citalopram, mirtazapin, sertralin og venlafaksin er alle antidepressive legemidler.
Hvilket av disse midlene er mest sederende?

A X Mirtazapin
Mirtazapin er det eneste midlet med en antagonistisk effekt på histamin H1-reseptorer, noe som gir den sederende effekten.
B Citalopram
C Sertralin
D Venlafaksin

00001646c7641c8045

36
Hvis en pasient skal bruke et NSAID og litium samtidig kreves nøye monitorering av nivå av litium i serum. Hvorfor?

A NSAIDs øker litiumutskillelse i nyrene og fører til reduserte nivåer av litium i serum
B X NSAIDs reduserer litiumutskillelse i nyrene og fører til økte nivåer av litium i serum
ref spc litium
C NSAIDs hemmer metabolismen av litium og fører til økte nivåer av litium i serum
D NSAIDs induserer metabolismen av litium og fører til reduserte nivåer av litium i serum

00001646c7641c8045

37
Enkelte antipsykotiske og antidepressive legemidler har relativt sterk antikolinerg effekt.
Hvilke perifere bivirkninger vil du (blant annet) forvente ved å gi et slikt legemiddel?

A Miose og munntørrhet
B X Munntørrhet og akkomodasjonsvansker
Typiske antikolinerge bivirkninger
C Økt spyttproduksjon og miose
Typiske kolinerge bivirkninger
D Akkomodasjonsvansker og økt spyttproduksjon

00001646c7641c8045

38
Såkalte z-hypnotika som zopiklon, zolpidem og zaleplon, er midler som virkningsmessig er nært beslektet med benzodiazepiner. Hvilke av disse omsettes i Norge?

A X Zopiklon og zolpidem
Korrekt svar. Noe mer er det ikke å si.
B Zolpidem og zaleplon
C Zaleplon og zopiklon

00001646c7641c8045

39
Du behandler en 18 år gammel kvinne med fluoksetin på grunn av en depressiv episode. Pasienten har vært på legevakten på grunn av en bruddskade og fått forskrevet det opioide smertestillende legemidlet tramadol mot smertene. Du husker at fluoksetin er en hemmer av enzymet CYP2D6, og at dette medfører interaksjonsfare ved samtidig bruk av tramadol.
Hvilken interaksjon er det snakk om?

A Økt effekt og bivirkningsrisiko av tramadol på grunn av hemmet metabolisme av tramadol
B Økt effekt og bivirkningsrisiko av fluoksetin på grunn av hemmet metabolisme av fluoksetin
C Redusert effekt av fluoksetin på grunn av hemmet omdanning av fluoksetin til aktiv metabolitt
D X Redusert effekt av tramadol på grunn av hemmet omdanning av tramadol til aktiv metabolitt
Eneste riktige svaralternativ.

00001646c7641c8045

40
Et av de første benzodiazepinene som ble lansert på 1960-tallet, diazepam (Valium®, Vival®, Stesolid®), har flere aktive metabolitter. En av disse vil i løpet av relativt kort tid med kronisk diazepaminntak oppnå en høyere konsentrasjon enn diazepam i serum.
Hva heter denne metabolitten?

A X Desmetyldiazepam (også kalt nordazepam)
Korrekt svar
B Oksazepam
C 7-Aminodiazepam
D 4-Hydroksydiazepam

00001646c7641c8045

41
En 40 år gammel mann kommer til deg på legekontoret med følgende utslett som vist på bildet. Utslettet som er flyktig og uttalt kløende, har kommet og gått siste 2 måneder. Utslettet etterlater seg ingen spor.
Hvilket behandlingsalternativ er mest riktig for aktuelle diagnose?

A Perorale steroider
Perorale steroider er ikke førstelinjebehandling ved kronisk urticaria og kun anbefalt ved kortidsbruk ved behandlingsrefraktær urticaria
B X Antihistamin
Anamnese og bilde forenlig med kronisk urticaria. Primærbehandling for kronisk urticaria er antihistamin
C Topikale steroider
Kortisonkrem har ikke vist effekt ved urticaria.
D Omalizumab
Omalizumab gis ikke som primærbehandling for urticaria

00001646c7641c8045

42
Du er LIS på hudavdelingen. En 52 år gammel mann en henvist fra sin fastlege på grunn av psoriasis. Han har en kjent psoriasis vulgaris utbredt på ca 15% av kroppsoverflaten. Han har også negleforandringer som ved neglepsoriasis samt smerter i nedre del av ryggen, særlig om morgenen. Du stiller diagnosen psoriasis vulgaris med mulig psoriasis-artritt. Ved klinisk undersøkelse er han overvektig (kroppsmasseindeks 31) og har et høyt blodtrykk (170/80 mm Hg). Fra tidligere vet du at han har en ugunstig lipidprofil med høye triglyserider, totalkolesterol og LDL-kolesterol. Pasienten har røykt i 20 år, men sluttet for 3 år siden.
Hva er det beste valget for videre behandling av hans psoriasis med mulig psoriasis-artritt?

A Systemisk behandling med cyklosporin
B Systemisk behandling med kortikosteroider
C X Systemisk behandling med metotreksat
Forklaring: Pasienten har alvorlig psorasis og det er indikasjon for systemisk behandling. Metotreksat er førstevalgsbehandling mot psoriasis og psoriasis-artritt. Pasienten har dyslipidemi og hypertensjon som gjør acitretin og ciklosporin mindre egnet. Systemiske kortikosteroider brukes ikke i behandling av psoriasis (destraktor)
D Systemisk behandling med acitretin

00001646c7641c8045

43
Du er LIS på en kirurgisk avdeling. En 62 år gammel mann med kjent Mb. Crohn tar kontakt. Han er behandlet med Prednisolon i kortere perioder siste 5 år, en periode kombinert med Azatioprin (immunsupprimerende middel). Ett år tilbake behandlet med tumor nekrose faktor (TNF)-hemmer med god effekt, og han bruker nå ingen behandling. Han legges inn på kirurgisk avdeling pga et sår ved mediale malleol høyre ben. Såret startet som en blårød «byll» på ca 0,5 cm i diameter 2 uker tilbake, deretter gikk det hull på denne og det ble et sår som gradvis har blitt større. Han er i god allmenntilstand, afebril, men har noe smerter fra såret. Du finner såret som på bildet. Det er god puls i fotarterier (arteria dorsalis pedis og arteria tibialis posterior)
Hvordan vil du best håndtere denne pasienten?

A Jeg mistenker venøst leggsår pga klassisk lokalisasjon og stasedermatitt på leggen og anbefaler lokale steroider og kompresjonsbehandling

B X Jeg er usikker på diagnose og kontakter hudlege
Sykehistorie og funn er klassisk for pyoderma gangrenosum, et inflammatorisk sår, som krever immunosuppresiv behandling. Hudlege bør konsulteres. Den raske utviklingen samt starten med blågrønn byll gir mistanke om pyoderma gangrenosum. Ikke klassisk presentasjon for malignt melanom og det er ikke svarte tumormasser, men svart nekrose som ses i kantene. Ikke klassisk utseende for venøst leggsår. Pasienten er i god allmenntilstand, afebril og dermed ikke mistanke om primær bakteriell genese.

C Jeg tar dyrkning, blodkultur, starter antibiotika og melder pasienten opp til kirurgisk revisjon da det foreligger en dyp hud infeksjon med nekrotisk vev

D Jeg mistenker malignt melanom og tar biopsi fra området med svart pigmentering

00001646c7641c8045

44
Du er fastlege. En 21 år gammel kvinne kommer med et symmetrisk, kløende, væskende utslett lokalisert i albuenes bøyefurer. Du oppfatter utslettet som best forenlig med superinfisert atopisk eksem.
Hvordan vil du best behandle dette?

A Topikalt steroid gr. II + Antibiotika-kur
Underbehandler eksemet + overbehandler infeksjon (moderat uttalt)
B X Topikalt steroid gr. III + Antiseptisk omslag
Behandler både eksemet og superinfeksjonen uten å virke resistensdrivende
C Topikalt steroid gr. I + Topikal antibiotika
Underbehandler eksemet + resistensdrivende å bruke topikal antibiotika på kronisk hudlidelse
D Topikalt steroid gr. III + Antibiotika-kur
Behandler eksemet greit, men overbehandler infeksjonen (moderat uttalt)

00001646c7641c8045

45
Ole er 5 år. Du er fastlegen hans, og foreldrene har bestilt time fordi han siste dagene har fått løsning av hud på hender og føtter volart/plantart. Det klør ikke, og han er i god form. Han har vondt i halsen av og til som mange barn i den alderen, og hadde en ny runde med halsvondt og litt feber for et par uker siden.
Hva feiler det Ole?

A Psoriasis
Halsbetennelser med streptokokker gir typiske guttat psoriasis.
Psoriasis kan være lokalisert kun på hender og føtter, men gir i tillegg til avskalling også hyperkeratose.
B Toksisk epidermal nekrolyse
TEN er en alvorlig smertefull hudreaksjon , hovedsaklig relasjon til medikamentinntak. Vil gi et mye mer dramatisk klinisk bilde enn det som er beskrevet her.
C SSSS-staphylococcal scalded skin syndrome
Dette gir ikke spesifikt avskalling av hud på hender og føtter. Barna med SSSS er allment påvirket og har et mer akutt forløp
D X Scarlatina
Typisk med avskalling av hud på hender og føtter 1-2 uker etter halsbetennelse/generalisert utslett.

00001646c7641c8045

46
En mann på 30 år skadet seg i en motorsykkelulykke. Han pådro seg en alvorlig skade på venstre legg med åpen crusfraktur og stor bløtdelsdefekt. Etter revisjon ser såret ut slik som på bildet. Det ligger en sementspacer i tibia. Nevrovaskulær status distalt for skaden viser at arteria tibialis anterior og nervus suralis er skadet, men ellers er distal status i all hovedsak uten anmerkning.
Hva vil det være mest fornuftig å planlegge ved denne skaden?

A Fullhudstransplantasjon.
B X Rekonstruksjon med fri muskel– eller fasciokutan lapp
Ved en slik stor bløtdelsdefekt, er det i dag vanligste er å bruke en fri muskellapp (f.eks m. gracilis) eller en fasciokutan lapp (f.eks lårlapp; ALT-lapp).
C Rekonstruksjon med delhudstransplantasjon over muskulatur og fettvev, samt lokale hudlapper over bein og spacer.
Store hudlapper er ikke tilgjengelig i dette området. Såret er for stort. Delhudstransplantasjon gir dårlig sårdekning og vil ikke feste seg til bein/spacer.
D Skaden er såpass alvorlig at crusamputasjon bør gjøres. Protese vil være et bedre alternativ.
Rekonstruksjon bør forsøkes. Den distale skaden er ikke så alvorlig at crusamputasjon må absolutt være førstevalg. Det er en ung mann. Funksjonen i underekstremiteten kan bli god dersom frakturen og bløtvevet behandles optimalt.

00001646c7641c8045

47
En kvinne på 35 år kommer til deg som allmennlege. Hun har jobbet som frisør i ca 10 år, og de siste par årene har hun utviklet et kløende eksem på hendene. I ferier er hun ganske bra, særlig når hun reiser på sydentur. Hun ønsker utredning.
Hva er riktigst å gjøre?

A Henvise henne til prikktest for å finne ut om hun reagerer på stoffer hun eksponeres for i jobben
Nei, eksem er type IV hypersensitivitetsreaksjon, og prikktest har liten verdi her
B Rekvirere total IgE samt spesifikk IgE mot kjente allergener for å finne ut om hun reagerer på noe
Nei, eksem er type IV hypersensitivitetsreaksjon, og spesifikk IgE har liten verdi her
C Forklare henne at dette sannsynligvis ikke er kontaktallergi for noe i forbindelse med jobben siden hun har jobbet i mange år uten å ha reagert på noe
Nei, hun kan godt har blitt sensibilisert med tiden, og utviklet en kontaktallergi
D X Henvise henne til epikutantest (lappetest) for å finne ut om hun reagerer på stoffer hun eksponeres for i jobben
Ja, etter flere år som frisør kan hun ha blitt sensibilisert, og siden hun er bedre i ferien er det hensiktsmessig å utrede henne for kontaktallergier.

00001646c7641c8045

48
En 58 år gammel enslig mann har bestilt time til fastlegen for en sjekk. Han kom hjem fra Thailand for 4 uker siden, hvor han hadde ubeskyttet sex med to for ham ukjente kvinner. Han har ingen symptomer, men ønsker å sjekke seg for seksuelt overførte sykdommer.
Hva er mest riktig å gjøre?

A Ta urinprøve til gonoré. Klamydiatest trengs ikke da bare unge voksne får det. Blodprøver for HIV, hepatitt B og syfilis kan han komme tilbake og ta om 2 måneder
Feil. Det bør tas klamydiatest i dag samt blodprøve for HIV, syfilis og hepatitt B i dag og om 2 måneder.
B Ta blodprøve til undersøkelse for HIV, hepatitt B og syfilis. Dersom de er negative, trenger han ikke sjekke noe annet siden han ikke har symptomer.
Feil, det bør tas urinprøve til test for klamydia og gonoré i dag samt kontroll av blodprøver om 2 måneder.
C X Ta urinprøve til test for klamydia og gonoré, samt serologiske prøver for HIV, syfilis og hepatitt B. Sette ham opp til kontroll med nye blodprøver om 2 måneder hvis dagens prøver er negative.
Riktig. Det har ikke gått lang nok tid til at vi kan stole på de serologiske prøvene.
D Ta urinprøve til test for klamydia og gonoré i dag samt blodprøve for HIV og syfilis.
Feil. Han bør sjekkes for hepatitt B også. I tillegg bør blodprøvene kontrolleres om 2 måneder.

00001646c7641c8045

49
En lyshudet kvinne på 63 år har en histologisk aktinsk keratose av moderat atypi ca 1,0 x 1,0 cm stor lokalisert til høyre kinn. Hun er allment frisk og bruker ingen faste medikamenter.
Hvilken behandling vil du ut fra en helhetsvurdering velge i dette tilfellet?

A Eksisjon
B Lokale steroider gruppe II-III
C X Imiquimod
Aktinsk keratose er en prekankrose som behandles med minimal invasive metoder som også benyttes ved behandling av overfladisk hudkreft
D TL01 (smalspektret UVB)

00001646c7641c8045

50
En 27 år gammel pasient som tidligere er hudfrisk, har nylig startet med et antiepileptika. For 4 dager siden tilkom et ikke-kløende generalisert makulopapuløst utslett, og i går utivklet han sår på lepper og på penis.
Hvilken tilstand kan dette være?

A Subakutt lupus
Subakutt lupus gir vanligvis ikke slimhinneaffeksjon
B Atopisk eksem
atopisk eksem kan gi generalisert utslett men gir ikke slimhinneaffeksjon
C X Steven johnson syndrom
Steven Johnson sykdom er en alvorlig legemiddelreaksjon som gir utbredt utslett og slimhinneaffeksjon.
D Akutt urticaria
urticaria utarter seg oftest som intenst kløende vabler og gir ikke slimhinneaffeksjon

00001646c7641c8045

51
Hvilket utsagn om behandling av lichen sclerosus i vulva er riktig?

A Ved lichen sclerosus i vulva er det anbefalt lokalt østrogen i monoterapi
Ved lichen sclerosus i vulva er det anbefalt gruppe fire steroid på ubestemt tid. Østrogen lokalbehandling har ingen evidens for effekt ved lokalbehandling.
B Ved lichen sclerosus i vulva er det anbefalt behandling med gruppe fire steroid kun ved sykdomsforverring
Ved lichen sclerosus i vulva er det anbefalt gruppe fire steroid på ubestemt tid, også som langvarig vedlikeholdsbehandling for å forebygge residiv.
C Ved lichen sclerosus i vulva er det anbefalt behandling med gruppe 1-2 steroid lokalt
Ved lichen sclerosus i vulva er det anbefalt gruppe fire steroid på ubestemt tid.
D X Ved lichen sclerosus i vulva er det anbefalt lokalbehandling med gruppe tre til fire steroid på ubestemt tid
Ved lichen sclerosus i vulva er det anbefalt gruppe fire steroid på ubestemt tid i vedlikeholdsbehandling, dette for å forebygge residiv. Studier viser høy residivrisiko ved fravær av lokalbehandling av potent steroid.

00001646c7641c8045

52
En 23 år gammel mann møter til konsultasjon hos deg som fastlege. For tre dager siden så han en liten utvekst på forhuden. Han lurer på hva dette er og hvordan han kan bli kvitt utveksten. Når du undersøker ham, finner du to små kondylomer på innsiden av preputiet.
Hva er mest riktig å gjøre?

A Informere om at dette er en seksuelt overførbar infeksjon, starte behandling straks og be han kontakte alle han har hatt samleie med de siste seks månedene
Feil. Kondylomer/HPV-infeksjon er ikke definert som allmennfarlig smittsom sykdom. Smittesporing skal ikke gjøres. Behandling haster ikke med mindre pasienten har mye plager
B Informere om at kondylomer skyldes en virusinfeksjon som kan være farlig og er smittsom i flere år. Han kan ikke ha ubeskyttet samleie før det har gått minst to år
Feil. Kondylomer er forårsaket av benigne HPV-virus. Infeksjonen smitter lett, og kondom beskytter ikke så godt mot smitte. Han kan leve helt som normalt
C Informere om at dette skyldes et seksuelt overførbart virus som er veldig utbredt. Fortelle at infeksjonen ikke er farlig, men at han vil være bærer av viruset resten av livet uansett om han får behandling for vorten eller ikke
Feil. De aller fleste kvitter seg med viruset spontant etter 1-2 år. Bare rundt 10 % blir bærere av viruset.
D X Informere om at utveksten er forårsaket av et virus som smitter seksuelt. Fortelle at det finnes behandling som han kan administrere selv og som vil medføre at vorten forsvinner raskere. Han vil likevel mest sannsynlig ha viruset og være smitteførende i mange måneder
Riktig

00001646c7641c8045

53
Analytisk upresisjon er et sentralt begrep i laboratoriemedisin knyttet til måling av f.eks. konsentrasjoner av ulike substanser i blod. Hva betyr begrepet *analytisk upresisjon?*

A Tilfeldig variasjon i analyseresultatet mellom hver gang man måler i prøver fra samme pasient
nei, det kalles totalvariasjon
B Systematisk forskjell i analyseresultater mellom ulike metoder for å måle samme analytt
C Forskjellen mellom målt resultat og den riktige verdien fastsatt med en referansemetode
nei
D X Tilfeldig variasjon i analyseresultatet mellom hver gang man måler i samme prøve
stemmer

00001646c7641c8045

54
Hva er den vanligste feilkilden ved kapillær prøvetaking?

A For lav konsentrasjon av vevesvæske ift. celler i blodet
B Hyperglykemi
C X Hemolyse
Rett svar, mye klemming og melking av finger/hæl kan gi hemolyse
D For høy konsentrasjon av vevsvæske ift. celler i blodet

00001646c7641c8045

55
Hvilken av følgende preanalytiske feil ved laboratorieanalyser vil kunne ha mest alvorlige konsekvenser for pasienten?

A Oppbevaring av prøven for lenge i romtemperatur før analysering
Ja, men vanligvis ikke så alvorlige konsekvenser soim feilmerking av prøver
B Bruk av reagenser som har gått ut på dato ved analysering
Ikke preanalytisk feil
C X Merking av prøve med feil pasientidentitet
ja, det blir helt feil
D Feil avlesning av resultat på analyseinstrumentet
Det er ikke en preanalytisk feil

00001646c7641c8045

56
Du er allmenlege og har vurdert en pasient til å ha høy suicidfare.
Hva er beste farmakologiske behandling initialt?

A Observere pasienten med 15 minutters intervall.
For langt intervall.
B Akutt administrasjon av SSRI
C Gi Quetiapine.
Bra svar, men som regel ikke nok alene.
D X Gi benzodiazepiner
Reduserer angst og agitasjon. Induserer søvn. Reduserer raskt suicidal intensjon.

00001646c7641c8045

57
Du jobber som allmennlege og oppsøkes av en mann som ber om sykemelding. Han forteller at hans kone har tatt ut separasjon og er flyttet ut med deres felles barn for 4 uker siden. De har vært sammen i 10 år. Han får ikke til å konsentrere seg, bare grubler på hva han har gjort galt. Sover dårlig og har kun sovet noen få timer i døgnet. Har ikke matlyst og spiser nesten ikke. Vet ikke hva han skal gjøre av seg og føler seg hjelpeløs.
Hva er mest riktige diagnose for mannens lidelse?

A X Pasienten har en tilpasningsforstyrrelse
Kommentar: rett svar. Dette er en tilstand med subjektivt ubehag og følelsesmessig forstyrrelse som oppstår i en periode med tilpasning til en vesentlig forandring i tilværelsen, slik som endring av personens sosiale nettverk. Symptomene varierer og omfatter ofte depresjon, angst, bekymring, følelse av å mangle mestringsevne og evne til å planlegge fremover. Lidelsen oppstår innenfor en måned etter forandringen og avtar innenfor seks måneder.
B Pasienten har en akutt belastningslidelse
Feil svar. Akutt belastningslidelse er en forbigående lidelse som oppstår som reaksjon på en uvanlig sterk fysisk og psykisk belastning. Lidelsen avtar etter noen timer til få dager. Selv om et samlivsbrudd kan være ubehagelig oppfattes det ikke å være en «uvanlig sterk psykisk belastning ».
C Pasienten har en depressiv episode
Feil svar: Pasienten har mange symptomer som ses ved depresjon: dårlig søvn og matlyst, dårlig konsentrasjon, selvbebreidelser og skyldfølelser, men det foreligger ikke opplysninger om en grunnleggende nedstemthet. Han symptomer er oppstått etter og
D Pasienten har et akutt delir
Feil svar: Dette er et organisk hjernesyndrom med uspesifikk årsak. Mangel på søvn og næringsinntak kan utløse et akutt delirium. Lidelsen kjennetegnes av samtidig forstyrrelse av bevissthet og oppmerksomhet, tenkeevne, følelsesliv og søvn-våkenhetssyklus. Det betegnes også som «forvirringstilstand», «psykoorganisk syndrom». Pasienten her er nok forvirret og desorientert rundt fremtiden sin og har forstyrret søvn-våkenhetssyklus, men han oppfattes ikke å ha uklar eller svekket bevissthet. Dermed er akutt delirium ikke rett diagnose.

00001646c7641c8045

58
Du jobber på legevakta. Vitner har funnet en mann bevisstløs etter hodetraume. Du mistenker også ruslidelse. Da han kommer til mottaket har han våknet noe til. Han er særdeles agitert og urolig. Han lar seg ikke undersøke adekvat. Etter hvert går han over i en fase hvor han blir helt stiv. Du mistenker katatoni. Du må roe ham ned.
Hvilken preparatgruppe er det tryggest å bruke i denne situasjonen?

A X Benzodiazepiner
Virker både på kataoni og uro
B Antidepressiva.
Roer ikke. Ikke effekt på katatoni.
C Antiepileptika
Tar for lang tid før effekt
D Antipsykotika
Kan fortserke katatoni.

00001646c7641c8045

59
ADHD er en ganske vanlig, nevropsykiatrisk tilstand hvor de tre kjernesymptomene oppmerksomhetssvikt, hyperaktivitet og impulsivitet påvirker personens fungering. Pasientene har ofte funksjonssvikt på flere områder i livet, og psykiatrisk og somatisk komorbiditet forekommer ofte. Et stort antall av voksne pasienter med ADHD får en eller flere komorbide psykiatriske lidelser. Hos mange er *emosjonell dysregulering* et tilleggsproblem som gir både mye besvær og funksjonssvikt.
SPØRSMÅL:
Hvilke symptomer beskriver tilstanden emosjonell dysregulering best?

A Sterke stemningssvingninger, uten at de kvalifiserer for bipolar lidelse.
B Betydelig engstelighet, unnvikelse og krenkbarhet.
C X Lav frustrasjonstoleranse, irritabilitet og raseriutbrudd, emosjonell impulsivitet, stemningssvingninger og sårbarhet for kritikk.
Svaralternativ C er mest riktig. Mennesker med ADHD har utfordringer med å regulere emosjoner, og opplever hyppige humørsvingninger. Bevisste og ubevisste emosjoner spiller en avgjørende rolle i å motivere den kognitive aktiviteten, som former en persons erfaring og handling. Personer med ADHD opplever som regel de samme emosjonene som andre, forskjellen omhandler hvordan en håndterer og responderer på emosjoner. Mange uttrykker emosjoner sterkere og blir mer påvirket av emosjoner, og i kombinasjon med impulsivitet kan det resultere i at en reagerer før en rekker å vurdere innholdet av det man reagerer på, eller det en sier. Det kan få negative konsekvenser i relasjoner, på skole, i jobb og psykologisk. Det ser ut til å være den primære faktoren som gjør livet vanskelig å håndtere.

Personer med ADHD opplever at spontane emosjoner opptar all plass i hjernen. Når hjernen overbelastes av emosjoner er det ikke plass til andre aspekt og det kan føre til at en hører en kommentar, eller ser en handling i lys av emosjonene, og agerer på den/de uten å hensynta konteksten. De viktigste symptomene på emosjonell dysregulering er lav frustrasjonstoleranse, irritabilitet og raseriutbrudd, emosjonell impulsivitet, stemningssvingninger og sårbarhet for kritikk. Høyt nivå av ED hos ADHD pasienter er relatert til funksjonsvikt, dårlig livskvalitet, samlivsproblemer, trafikkulykker og kriminalitet
D Alvorlig sinneproblematikk, aggresjon og voldsutøvelse

00001646c7641c8045

60
ADHD er en ganske vanlig, nevropsykiatrisk tilstand hvor de tre kjernesymptomene oppmerksomhetssvikt, hyperaktivitet og impulsivitet påvirker personens fungering. Pasientene har ofte funksjonssvikt på flere områder i livet, og psykiatrisk og somatisk komorbiditet forekommer ofte. Et stort antall av voksne pasienter med ADHD får en eller flere komorbide psykiatriske lidelser.
SPØRSMÅL:
Hvilket svaralternativ er riktigst for å beskrive psykiatrisk komorbiditet som forekommer ganske ofte sammen med ADHD hos voksne, og er forbundet med stor funksjonssvikt.

A X Rusmiddelmisbruk
Svaralternativ C er mest riktig. Alle disse psykiske lidelsene kan forekomme sammen med ADHD hos voksne, og vil da oftest gi stor funksjonssvikt. Det er imidlertid kun rusmiddelmisbruk som både er en relativt vanlig tilstand og forekommer ganske ofte sammen med ADHD. De andre er mer sjeldne tilstander og har mindre grad av assossiasjon til ADHD.
B Spiseforstyrrelser, og særlig anorexia nevrosa
C Bipolar lidelse type 1.
D Psykoselidelser som schizofeni og paranoide psykoser

00001646c7641c8045

61
Jente på 20 år kommer til somatisk akuttmottak grunnet forvirring. Mor er med og forteller at hun plutselig har endret seg og at hun gikk til feil skole i dag tidlig. Hun både ser og hører ting som ikke er reelt. Er agitert og urolig. Uttaler at hun opplever seg styrt fra noe utenfra. Du oppfatter henne som psykotisk. Det blir tatt orienterende blodprøver (leukocytter, stoffskiftehormoner, elektrolytter, kreatinin og leverprøver) og CT caput som er normalt. Hva er riktigst å gjøre med denne pasienten?

A X Ta spinalpunksjon og MR caput
Pasienten har svært brå debut av psykotisk tilstand, har synshallusinasjoner og er forvirret. Man bør derfor tenke på organisk tilstand siden det er flere tilstander som ikke fanges opp på blodprøver og CT.
B Starte med antipsykotika og benzodiazepiner
Det er mulig at man trenger å dempe symptomene for å få til en utredning, men det viktigste er å utrede pasienten for organisk tilstand.
C Hun er psykotisk og må innlegges på akuttpsykiatrisk avdeling.
Pasienten har svært brå debut av psykotisk tilstand, har synshallusinasjoner og er forvirret. Man bør derfor tenke på organisk tilstand siden det er flere tilstander som ikke fanges opp på blodprøver og CT.
D Ta rustest
Det kan også være aktuelt, men først kan man spørre pasienten og pårørende om rusmidler.

00001646c7641c8045

62

- Sara er en 24 år gammel kvinne. Hun har nylig startet som lærling som helsefagarbeider. Du ser du har Sara på avtalelisten din igjen, hun er jevnlig innom fastlegekontoret med en rekke diffuse plager. Hun har historikk på hodepine, nakke- og skuldersmerter, smerter i nedre del av magen og vonde hofter og knær. Ved avtalen i dag har hun store klær på seg, er greit stelt, men ikke velstelt. Hun går langsomt og med senket blikk. Møter som vanlig blikket ditt kun unntaksvis. Hun snakker med lav stemme og med korte setninger. Du forsøker å stille åpne spørsmål for å få henne til å fortelle fritt om det hun trenger hjelp til, men det er vanskelig for henne å si noe mer enn at hun ikke kan si mer. På mer direkte spørsmål forteller Sara at hun alltid har følt seg underlegen i forhold til andre. Hun tenker mye på hva andre tenker om henne. Redd for å ytre meningen sin som lærling fordi hun er redd for at kollegaene, og spesielt veileder, ikke skal like henne og avvise henne. Hun føler seg ofte engstelig og nedfor, dette er blitt verre etter at hun startet som lærling. Bor i sokkelleiligheten til sine foreldre og har aldri hatt noe forhold. Hva er den mest sannsynlige differensialdiagnosen?

A X Unnvikende personlighetsforstyrrelse
Bekrefter mange av kjernesymptomene ved unnvikende personlighetsforstyrrelse. Følelse av å være underlegen, frykt for avvisning, følelse av vedvarende engstelighet, innskrenket livsstil.
B Sosial angst
Sosial angst og unnvikende personlighetsforstyrrelse har mange fellestrekk, men unnvikende personlighetsforstyrrelse er mer assosiert med betydelig redusert funksjon innen sentrale områder av personlighetsfungering, slik som selvbilde (føler seg underlegen), identitet og relasjonell funksjon (frykt for avvisning).
C Somatiseringslidelse
Det fremkommer ikke at det er overdreven bekymring rundt somatiske forhold som er grunnen til hyppig legekontakt.
D Blandet angst og depressiv lidelse
Utfordringene hennes synes å være mer omfattende enn en blandet angst og depressiv lidelse.

00001646c7641c8045

63
En 63 år gammel mann beskriver redusert initiativ og energi, dårlig søvn med tidlig oppvåkning, anfall med svetting og hjertebank uten konkret utløser, dødsangst i forbindelse med en opplevelse å bli kvalt. Leilighetsvis brennende smerter på ryggen og innsidene av lårene samt en nummenhetsfølelse i føttene som kommer og går. Han har ingen matlyst og tror i alle fall at han har gått ned 7 kg de siste to månedene. Nevrologisk og allmensomatisk undersøkelse viser ingen patologi bortsett fra høyt blodtrykk. EKG og EEG er normale.
Hvilken diagnose er mest sannsynlig?

A Panikklidelse med agorafobi
Noen av pasientens symptomer kan ligne en paniklidelse, men en paniklidelse forklarer ikke like godt symptomene alle symptomer som en depresjon. Nyoppståtte paniklidelser eller angstlidelser er betydelig sjeldnere enn nyoppstått depresjon særlig hos eldre. Dette er ikke det beste svaralternativet.
B Begynnende vaskulær demens
Begynnende demens kan fremstår med et depressivt syndrom, men i vignetten kommer det ikke frtem noen symptomer på hukommelsessvikt, så da er denne diagnosen ikke veldig sannsynlig og det finnes bedre saralternativ.
C Hypokondri med dysmorfofobi
Det kommer ikke frem symptomer som tilsier at pasienten har en hypokondrisk forstyrrelse eller forstyrret syn på egen kropp.
D X Depresjon med somatisk syndrom
Riktig svar. Hos eldre fremstår en depresjon ofte med flere somatiske symptomer enn hos yngre. Av og til kan en depresjon særlig hos eldre være komplett maskert bak somatiske symptomer. Depresjon med somatisk syndrom forklarer alle de beskrevete symptomene best.

00001646c7641c8045

64
Studier har vist at deprimerte pasienter på gruppenivå har endrede nivåer av cytokiner sammenlignet med normalbefolkning. Hva er riktig utsagn om hvorvidt depresjonsbehandling har en effekt på disse cytokinene?

A Det er særlig antidepressiva som normaliserer cytokinnivåene
Normaliseringen er ikke avhengig av type behandling, men hvem som responderer på den.
B X Cytokinene ser ut til å normaliseres hos de som har effekt av behandlingen
Riktig svar.
C Depresjonsbehandling har i liten grad effekt på cytokinene
Det er feil. Flere studier har vist at deprimerte sine cytokinnivåer normaliseres av behandlingen som gis.
D Det er særlig ECT som normaliserer cytokinnivåene
Normaliseringen er ikke avhengig av type behandling, men hvem som responderer på den.

00001646c7641c8045

65
Du er poliklinisk behandler til en 25 år gammel kvinne med kjent posttraumatisk stresslidelse. Hun møter opp til timen og ser sliten ut. Hun forteller at hun hadde en forferdelig dag i går. Hun lå på sofaen og har gjenopplevd den traumatiske hendelsen igjen og igjen, nesten som i en sløyfe. Hun følte seg lammet og kunne ikke røre seg, men hun var hele tiden bevisst på at hun var hjemme. Opplevelsen har ikke vært så intens som tidligere, men var ubehagelig da det har foregått i flere timer. Mot kvelden ble det litt bedre og hun har sovet noen timer i natt.
Hva er det pasienten forteller deg om?

A X Intrusjon
Korrekt svar. Intrusjoner betegner gjenopplevelser av tidligere traumer i form av påtrengende bilder/opplevelser. I motsetning til flashbaks mister pasienten ikke kontakten til omverden, intrusjoner er mindre intens og kommer ofte ikke like brått på pasienten. De er også av lengre varighet og kan faktisk foregå i timesvis som såkalte intrusjonssløyfer.
B Konversjon
Feil svar. Konversjon er at psykiske konflikter kommer til utrykk i form av somatiske symptomer.
C Dissosiasjon
Definisjonen av begrepet dissosiasjon kan være litt uklar og varierende. Karakteristisk er en diskontinuitet av flere aspeketer av normal psykologisk fungering. Sliker aspekter kan omfatte hukommelse, identitet, bevissthet, persepsjon eller motorisk kontrol. Dissosiasjon kan forekomme ved PTSD for eksempel i form av at en pasient plutselig ikke gjenkjenner seg i speilet eller har et hukommelshull, men det som er beskrevet i vignetten er altså ikke dissosiasjon.
D Flashbacks
Flashbacks er korte, veldig intense gjenopplevelser av traumer hvor pasienten mister kontakten til omverden og befinner seg mentalt i selve traumesituasjonen igjen. Det som er beskrevet i vignetten er ikke typisk for flashbacks.

00001646c7641c8045

66
En kvinne på 63 år legges akutt inn i psykiatrisk avdeling. Hun har i løpet av knappe to uker gått fra å fungere normalt med en deltidsjobb som renholder til å gå helt i stå. Det begynte med at hun sov lite, kjente seg nedfor og energiløs til at hun kun svarer med enstavelsesord og gir lite kontakt. Hun sitter mest og ser fremfor seg, spiser lite. Hun er innlagt i 12 dager og følges deretter poliklinisk. De første dagene er hun som før innleggelsen, men friskner gradvis til fra dag 4 og er tilbake til vanlig funksjon og godt humør. Med noen års mellomrom har hun hatt slike perioder, første gang da hun var 35 år gammel. Du får ikke frem andre perioder med psykiatrisk sykdom.

A Polymorf psykose
B Depresjon ved Bipolar lidelse
C X Tilbakevendende alvorlig depresjon
Tilbakevendende ganske like episoderr gjennom livet gjør delirium mindre sannsynlig. Bildet taler mer for depresjon enn polymorf psykose og det er ikke oppgitt oppstemte episoder i oppgaven. Tilbakevendende alvorlig depresjon er det mest sannsynlige.
D Delirium på organisk grunnlag

00001646c7641c8045

67
En kvinne på 40 år er henvist til psykiatrisk poliklinikk med gjentatte tanker om at hun vil skade eller ta livet av mennesker hun har hatt kontakt med opp gjennom livet. Hun er sikker på at hun aldri vil handle på disse tankene, men tankene plager henne svært mye. Hun har samtidig en bipolar lidelse med episoder med depresjon en gang i året og mani med 2-4 års mellomrom. De plagsomme tankene er borte under mani, men påvirkes ikke av depresjon. Hun hadde en belastende oppvekst med lite støtte fra foreldrene.
Hva er den mest sannsynlige diagnosen knyttet til hennes plagsomme tanker?

A Post-traumatisk stresslidelse
B Del av hennes Bipolare lidelse
C Generalisert angstlidelse
D X Tvangslidelse, hovedsakelig tvangstanker
Tankene kommer ganske uavhengig av humørendringene ved bipolar lidelse. De har et repeterende og plagsomtpreg som ved tvangslidelse.

00001646c7641c8045

68
Hvilket av begrepene under ønsker en først og fremst å fremme hos pasienten under samtalemetoden motiverende intervju?

A X Endringssnakk
I et motiverende intervju har en mest fokus på å øke pasientens endringssnakk (egne grunner, behov, muligheter og ønsker for endring), da det er vist sammenheng med pasientens endiringssnakk i løpet av samtalen og faktisk endring.
B Ambivalens
Ambivalens utforskes i metoden, men det man teknisk har fokus på er å fremme endringssnakk.
C Oppsummeringer
Oppsummeringer er en kommunikasjonsferdighet som legen bruker under et motiverende intervju, og ikke det man søker å fremme hos pasieente.
D Status-quo-prat
En ønsker mindre status quo-prat under samtalen i denne metoden, da det bidrar til å ikke skape positiv endring. (har vist å hemme positiv endring)

00001646c7641c8045

69
Agitasjon er et vanlig symptom hos pasienter i psykiatriske akuttavdelinger med alvorlige akutte kriser. Det er viktig å redusere agitasjon pga risiko for både pasienten og personalet samt betydelig lidelse for pasienten.
Hva er den beste medikamentelle behandlingen for slik akutt agitasjon?

A Litium, da den stemningsstabiliserende effekt vil forhindre intense affektive episoder.
Litium har ingen plass i akuttbehandlingen, i alle fall ikke i monoterapi.
B Antidepressiva, da disse prepatarater hever humøret og forebygger suicid etterhvert.
Antidepressiva har overhodet ingen plass i behandlingen.
C X Benzodiazepiner, da disse har anxiolytisk og krampeforebyggende effekt, samt få bivirkninger.
Førstevalg i så godt som alle ledende guidelines.
D Antipsykotika da disse har sedativ og akutt antipsykotisk effekt som vil roe ned pasienten ganske raskt.
Bare delvis rett. Velget er imidlertid beheftet med mulige alvorlige og mindre alvorlige bivirkninger.

00001646c7641c8045

70
Rusmiddelavhengighet er kjennetegnet av to ledsagende fenomener. Hvor godt et rusmiddel oppleves («lyst/liking») og hvor lyst man har på stoffet («sug/wanting»). Hva er sant om sammenhengene mellom disse fenomenene?

A «Liking» vil øke ved repetert bruk, det samme vil «wanting».
B «Liking» og «wanting» reduseres med repetert bruk.
C X «Liking» reduseres ved repetert bruk, mens «wanting» øker.
Riktig svar. Det positive utbyttet reduseres fordi man oppnår en toleranse for rusmiddeleffektene. Betydningen som rusmiddelet får i ens liv, øker også etter at det tilsynelatende har sluttet å gi positive effekter.
D «Liking» vil øke, mens «wanting» reduseres.

00001646c7641c8045

71
En mann på 62 år med Bipolar type 1 lidelse har i 15 år brukt litium som forebyggende behandling mot nye episoder med mani og depresjon og hatt god effekt. Han har nå fått stigende kreatininverdier som tegn på nyreskade og er selv sikker på at han vil avslutte behandlingen med litium. Hva bør pasienten og du som behandlende lege være spesielt oppmerksom på etter avslutning av litium hos denne mannen?

A Oppblussing av angstsymptomer noen dager etter avsluttet behandling.
B Utvikling av psykotiske symptomer noen dager etter avsluttet behandling.
C Søvnvansker noen dager etter avsluttet behandling.
D X Ny episode med mani eller depresjon noen uker etter avsluttet behandling
Dette er den utviklingen en ser oftest hvis pasienten får tilbakefall i nye symptomer etter avslutttet litium behandling.

00001646c7641c8045

72
Autoimmun encephalitt er en tilstand hvor man får dannet autoantistoffer mot strukturer i hjernen, f. eks. NMDA-reseptoren. Hva er vanlige symptomer og tegn som gjør at man bør tenke på denne tilstanden?

A Allmennsymptomer initialt. Deretter vrangforestillinger, hallusinasjoner, angst og senket stemningsleie.
Dette er symptomer og tegn man kan se ved autoimmun encephalitt, men svaralternativ B har flere symptomer som peker direkte mot denne tilstanden med fallende bevissthet og autonom instabilitet.

B X Allmennsymptomer initialt. Deretter vrangforestillinger, hallusinasjoner, hukommelsesvansker, fallende bevissthet og autonom instabilitet.
Riktig svar. De andre alternativene har flere vanlige symptomer på autoimmun encephalitt, men bare dette altenativet har både allmennsymptomer, fallende bevissthet og autonom instabilitet.

C Søvnvansker initialt. Deretter vrangforestillinger, hallusinasjoner, angst og senket stemningsleie.
Allmennsymptomer er vanligste debutsymptom ved autoimmun encephalitt.

D Søvnvansker initialt. Deretter vrangforestillinger, hallusinasjoner, hukommelsesvansker, fallende bevissthet og autonom instabilitet.
Allmennsymptomer er vanligste debutsymptom ved autoimmun encephalitt.

00001646c7641c8045

73
Du møter en gutt på 6 år som går i første trinn på skolen. Han har vært aktiv og urolig fra han var spedbarn, og foreldrene er svært slitne. Han har daglige voldsomme raserianfall hvor han skriker og roper, sparker og slår, særlig når de forsøker å få ham til å avslutte spill på iPaden. Han kan ødelegge både sine egne og andre sine ting ved å slenge dem i veggen. Foreldrene kan ikke la ham være alene i samme rom som lillesøster på 3 år. Han nekter å sitte i ro ved middagsbordet, og vil ikke høre etter når de ber ham rydde opp etter seg. På skolen har han 2-3 venner, men de havner ofte i konflikter og det er telefoner fra skolen flere ganger i uka pga at han har vært voldelig eller hatt sinneutbrudd. Hvilken diagnose er mest sannsynlig?

A Tilpasningsforstyrrelse
Tilpasningsforstyrrelse: Tilstander med subjektivt ubehag og følelsesmessig forstyrrelse som vanligvis hemmer sosial funksjon eller ytelse, og som oppstår i en periode med tilpasning til en vesentlig forandring i tilværelsen eller en belastende livshendelse. Påkjenningen kan ha påvirket integriteten til individets sosiale nettverk (tap ved dødsfall, separasjonshendelser) eller det større systemet av sosial støtte og verdier (migrasjon, flyktningstatus) eller kan ha representert en større utviklingsmessig overgang eller krise (begynne på utdannelse, bli foreldre, mislykkes med å nå viktige personlige mål, bli pensjonist). Individuell predisposisjon eller sårbarhet spiller en viktig rolle for risikoen for forekomst og utviklingen av symptomene ved tilpasningsforstyrrelser, men det antas likevel at tilstanden ikke ville ha oppstått uten belastningen. Symptomene varierer og omfatter depresjon, angst eller bekymring (eller en blanding av disse), følelse av å mangle mestringsevne og evne til å planlegge fremover eller til å fortsette i nåværende situasjon, så vel som en større eller mindre grad av vansker med å utføre daglige rutiner. Atferdsforstyrrelser kan være et ledsagende fenomen, særlig hos ungdommer. Det dominerende symptomet kan være kortvarig eller langvarig depressiv reaksjon, eller forstyrrelse av andre følelser og atferd. Det er ikke beskrevet belastende livshendelser i vignetten.

B Reaktiv tilknytningsforstyrrelse
Reaktiv tilknytningsforstyrrelse: Forstyrrelsen begynner i de første fem leveårene, og kjennetegnes ved vedvarende avvik i barnets sosiale relasjonsmønster. Tilstanden er forbundet med følelsesmessig forstyrrelse, og er påvirkelig av forandringer i miljøet. Da sees f eks fryktsomhet og økt vaktsomhet, dårlig sosialt samspill med jevnaldrende, aggresjon rettet mot seg selv og mot andre, tristhet og, i noen tilfeller, veksthemming. Syndromet inntreffer trolig som et direkte resultat av alvorlig omsorgssvikt, misbruk eller alvorlig mishandling fra foreldrenes side. Det er ingen opplysninger om omsorgssvikt i vignetten.

C X Opposisjonell atferdsforstyrrelse
Opposisjonell atferdsforstyrrelse er mest sannsynlig. Hovedkriterier for atferdsforstyrrelser F91 (ICD-10): gjentatt og vedvarende dyssosial, aggressiv eller utfordrende atferd med klare brudd på sosiale forventninger og normer i forhold til alderen. Atferdsforstyrrelsen er mer alvorlig enn vanlige barnestreker eller opprørstrang i ungdomsårene. Atferdsmønsteret varer ved over tid (seks måneder eller mer). Opposisjonell atferdsforstyrrelse kjennetegnes ved markert trass, ulydighet, nedbrytende atferd som ikke omfatter kriminelle handlinger eller mer ekstreme former for aggressiv eller dyssosial atferd.

D Gjennomgripende utviklingsforstyrrelse
Gjennomgripende utviklingsforstyrrelse: kjennetegnet ved kvalitative avvik i sosialt samspill og kommunikasjonsmønster, og ved et begrenset, stereotypt og repetitivt repertoar av interesser og aktiviteter. Disse kvalitative avvikene er gjennomgripende trekk i individets fungering ved alle typer situasjoner. I vignetten er det beskrevet utfordringer med sosial fungering, men ikke i forhold til kommunikasjon.

00001646c7641c8045

74
Et foreldrepar kommer til deg som fastlege. De er helt utslitte, svært fortvilet og bekymret for datteren på 6 år. Hun går i 1.trinn på skolen, gikk i barnehage før dette. Hun er rasende hver morgen og vil ikke på skolen. Klenger seg til mor, følger etter mor overalt i huset. Mor kan ikke gjøre noe uten at jenta er med, heller ikke gå ut med søppel eller gå på do alene. Hvis mor skal ut en kveld, er jenta utrøstelig og lar seg ikke roe ned av andre. Mor følger jenta til skolen daglig og må sitte utenfor klasserommet og vente for at hun skal greie å være der.
Hva er mest sannsynlige diagnose?

A Gjennomgripende utviklingsforstyrrelse
Gjennomgripende utviklingsforstyrrelse: er kjennetegnet ved kvalitative avvik i sosialt samspill og kommunikasjonsmønster, og ved et begrenset, stereotypt og repetitivt repertoar av interesser og aktiviteter. Disse kvalitative avvikene er gjennomgripende trekk i individets fungering ved alle typer situasjoner. Vignetten gir ikke holdepunkt for dette.

B Opposisjonell atferdsforstyrrelse
Opposisjonell atferdsforstyrrelse: Atferdsforstyrrelse, vanligvis hos yngre barn, primært kjennetegnet ved markert trass, ulydighet, nedbrytende atferd som ikke omfatter kriminelle handlinger eller mer ekstreme former for aggressiv eller dyssosial atferd. De overordnede kriteriene for F91.- må være oppfylte. Alvorlige barnestreker eller ulydighet er ikke alene tilstrekkelig for å stille denne diagnosen. Kategorien skal brukes med forsiktighet, særlig for større barn, fordi kliniske atferdsforstyrrelser vanligvis innebærer dyssosial eller aggressiv atferd som er mer enn ulydighet, trass eller fiendtlighet. Vignetten gir ikke holdepunkt for dette.

C Reaktiv tilknytningsforstyrrelse
Reaktiv tilknytningsforstyrrelse: Forstyrrelsen begynner i de første fem leveårene, og kjennetegnes ved vedvarende avvik i barnets sosiale relasjonsmønster. Tilstanden er forbundet med følelsesmessig forstyrrelse, og er påvirkelig av forandringer i miljøet. Da sees f eks fryktsomhet og økt vaktsomhet, dårlig sosialt samspill med jevnaldrende, aggresjon rettet mot seg selv og mot andre, tristhet og, i noen tilfeller, veksthemming. Syndromet inntreffer trolig som et direkte resultat av alvorlig omsorgssvikt, misbruk eller alvorlig mishandling fra foreldrenes side. Vignetten gir ikke holdepunkt for dette.

D X Separasjonsangst i barndommen
Separasjonsangst i barndommen er mest sannsynlig. Det beskrives uttalt frykt for atskillelse og i et omfang som langt overskrider det man normalt forventer for alder og utviklingsnivå. Det går klart utover jentas fungering.

00001646c7641c8045

75
Foreldrene kommer til deg som fastlege med sin datter på 5 år som har gjennomgripende utviklingsforstyrrels og ADHD. Jentas storebror på 8 år har nettopp fått diagnosen ADHD. Jenta har i alle år skilt seg ut i barnehagen ved å være svært urolig og utagerende. Hun er rolig hvis hun får leke med dinosaurene sine i fred hjemme. Jenta holder seg for ørene gjennom dagene i barnehagen, og viser liten interesse for jevnaldrende. Foreldre sier legemiddelbehandling til bror hjelper godt på hans vansker, og spør om den vil være like aktuell for jenta.
Hva er det beste svaret du kan gi til foreldrene?

A Legemiddelbehandling har bedre effekt med økende alder
Kasuistikk beskriver arvelig belastning for nevropsykiatri, vansker med hyperaktivitet, utagering i sitasjon med mange andre, rigiditet, sensitivitet, sosiale vansker. Vanskene er på tvers av nevropsykiatriske lidelser, men kjernesymptomene for gjennomgripende utviklingsforstyrrelse beskrives som mest fremtredende. Jenta skiller seg mye fra normalen i ung alder, som tyder på alvorlig nevropsykiatrisk problematikk. Legemiddelbehandling for ADHD er anbefalt å bruke med forsiktighet før skolealder, effekt blir typisk mindre effektiv med alder (voksne vs barn), og det kan aldri anbefales at foreldre utfører legemiddelutprøving selv uten diagnostikk, somatisk undersøkelse, og riktig dosering med opptrappingsplan etter vekt. Det er riktig å informere om hva legemiddel for ADHD har som effektmål (som er delvis utenfor vanskene til jenta).

B X Legemiddelbehandling for ADHD påvirker evne til oppmerksomhet, impulsivitet og hyperaktivitet
Kasuistikk beskriver arvelig belastning for nevropsykiatri, vansker med hyperaktivitet, utagering i sitasjon med mange andre, rigiditet, sensitivitet, sosiale vansker. Vanskene er på tvers av nevropsykiatriske lidelser, men kjernesymptomene for gjennomgripende utviklingsforstyrrelse beskrives som mest fremtredende. Jenta skiller seg mye fra normalen i ung alder, som tyder på alvorlig nevropsykiatrisk problematikk. Legemiddelbehandling for ADHD er anbefalt å bruke med forsiktighet før skolealder, effekt blir typisk mindre effektiv med alder (voksne vs barn), og det kan aldri anbefales at foreldre utfører legemiddelutprøving selv uten diagnostikk, somatisk undersøkelse, og riktig dosering med opptrappingsplan etter vekt. Det er riktig å informere om hva legemiddel for ADHD har som effektmål (som er delvis utenfor vanskene til jenta).

C Foreldre kan forsøke om brors forskrevne legemiddel også hjelper jenta
Kasuistikk beskriver arvelig belastning for nevropsykiatri, vansker med hyperaktivitet, utagering i sitasjon med mange andre, rigiditet, sensitivitet, sosiale vansker. Vanskene er på tvers av nevropsykiatriske lidelser, men kjernesymptomene for gjennomgripende utviklingsforstyrrelse beskrives som mest fremtredende. Jenta skiller seg mye fra normalen i ung alder, som tyder på alvorlig nevropsykiatrisk problematikk. Legemiddelbehandling for ADHD er anbefalt å bruke med forsiktighet før skolealder, effekt blir typisk mindre effektiv med alder (voksne vs barn), og det kan aldri anbefales at foreldre utfører legemiddelutprøving selv uten diagnostikk, somatisk undersøkelse, og riktig dosering med opptrappingsplan etter vekt. Det er riktig å informere om hva legemiddel for ADHD har som effektmål (som er delvis utenfor vanskene til jenta).

D Legemiddelbehandling er ikke aktuelt før jenta starter på skolen
Kasuistikk beskriver arvelig belastning for nevropsykiatri, vansker med hyperaktivitet, utagering i sitasjon med mange andre, rigiditet, sensitivitet, sosiale vansker. Vanskene er på tvers av nevropsykiatriske lidelser, men kjernesymptomene for gjennomgripende utviklingsforstyrrelse beskrives som mest fremtredende. Jenta skiller seg mye fra normalen i ung alder, som tyder på alvorlig nevropsykiatrisk problematikk. Legemiddelbehandling for ADHD er anbefalt å bruke med forsiktighet før skolealder, effekt blir typisk mindre effektiv med alder (voksne vs barn), og det kan aldri anbefales at foreldre utfører legemiddelutprøving selv uten diagnostikk, somatisk undersøkelse, og riktig dosering med opptrappingsplan etter vekt. Det er riktig å informere om hva legemiddel for ADHD har som effektmål (som er delvis utenfor vanskene til jenta).

00001646c7641c8045

76
15 år gammel gutt har gradvis trukket seg mer tilbake siste året, men går daglig på skolen. Han har endret interesser, og liker best å snakke om at verden ikke er ekte, at mye oppleves annerledes, og om vi kanskje er brikker i et spill eller del av en film.
Hvilket symptom beskriver best guttens opplevelser?

A X Selvforstyrrelse
Selvfortyrrelse er en forstyrrelse av opplevelse av seg selv eller det rundt seg, som gir en undring, og som ses i tidlige psykoseutviklig/ risiko for psykoseutvikling. Vrangforestillinger har realitetsbrist, dvs at pasienten er overbevist om innholdet, hallusinose er opplevelser som hørsel, syn, berøring. Kognitiv svikt er en del av de negative symptomene, typisk redusert oppmerksomhet, minne, sosial forståelse, kommunikasjon etc.

B Vrangforestilling
Selvfortyrrelse er en forstyrrelse av opplevelse av seg selv eller det rundt seg, som gir en undring, og som ses i tidlige psykoseutviklig/ risiko for psykoseutvikling. Vrangforestillinger har realitetsbrist, dvs at pasienten er overbevist om innholdet, hallusinose er opplevelser som hørsel, syn, berøring. Kognitiv svikt er en del av de negative symptomene, typisk redusert oppmerksomhet, minne, sosial forståelse, kommunikasjon etc.

C Kognitiv svikt
Selvfortyrrelse er en forstyrrelse av opplevelse av seg selv eller det rundt seg, som gir en undring, og som ses i tidlige psykoseutviklig/ risiko for psykoseutvikling. Vrangforestillinger har realitetsbrist, dvs at pasienten er overbevist om innholdet, hallusinose er opplevelser som hørsel, syn, berøring. Kognitiv svikt er en del av de negative symptomene, typisk redusert oppmerksomhet, minne, sosial forståelse, kommunikasjon etc. Psykoedukativt familiesamarbeid er anbefalt behandling for schizofreni og bipolar lidelse (kroniske lidelser).

D Hallusinose
Selvfortyrrelse er en forstyrrelse av opplevelse av seg selv eller det rundt seg, som gir en undring, og som ses i tidlige psykoseutviklig/ risiko for psykoseutvikling. Vrangforestillinger har realitetsbrist, dvs at pasienten er overbevist om innholdet, hallusinose er opplevelser som hørsel, syn, berøring. Kognitiv svikt er en del av de negative symptomene, typisk redusert oppmerksomhet, minne, sosial forståelse, kommunikasjon etc.

00001646c7641c8045

77
En 17 år gammel jente kommer til deg som fastlege. Hun er tidligere frisk og bruker ingen medisiner. Hun sier at hun bruker MDMA (ecstacy) på fest flere ganger i måneden. Men hun er usikker på om dette kan påvirke hennes fremtidige helse.
Hva er mest riktig om slik rusmiddelbruk hos ungdom?

A X Ungdommer har en mer plastisk hjerne og blir raskere rusavhengige
I ungdomstiden er hjernen i en stor endrings- og modningsprosess (pruning og myelinisering) og veldig mottagelig for læring (økt glutamat, redusert GABA, økt synaptisk langtidspotensiering). Voksnes hjerne er ikke like lærevillig. Det du gjør og opplever i ungdomstiden setter sterkere nevrobiologiske spor. Rusmiddelbruk, hvis det gjentas over tid, er en sterk stimulering og fører til at ungdommer raskere lærer seg avhengighet i form av at de nevrobiologiske endringene assosiert med avhengighetssyndrom dannes raskere.

B Ungdom utforsker rusmiddelbruk som del av en normal ungdomstid
Det er vanlig å prøve ut rusmidler i ungdomstiden (alkohol som det vanligste middelet som nesten 60% av 17-åringer har prøvd jfr. Ungdata 2022), men det er ikke en nødvendighet for normalutvikling.

C Ungdommer får ofte helseskader av rusmiddelbruk i ungdomstiden
Selv om ungdoms risikosøking kan føre til at de utsetter seg for risiko både i rusmiddelpåvirket og ikke-rusmiddelpåvirket tilstand, kommer de fleste ungdommer seg gjennom utforskning/utprøving av rusmidler uten kortvarige eller langvarige helseskader

D Ungdommer bruker rusmidler som «selvmedisinering» av psykiske lidelser.
Ungdommer som utvikler en rusbrukslidelser (der rusmiddelbruken blir en sykdom) gjør det vanligvis som ledd i at de «selvmedisinerer» psykiske symptomer, mens de aller fleste ungdommer bruker rusmidler for å føle seg bedre, prøve noe nytt, være sosial (gjøre det samme som alle andre) og prestere bedre.

00001646c7641c8045

78
Et barn på 12 år er plassert i fosterhjem etter § 5-1 som er paragrafen for omsorgsovertakelse uten foreldresamtykke i Lov om barnevern. Foreldrene ønsker omsorgen tilbake for sitt barn da de føler seg i stand til å ivareta denne selv.
Hva er mest riktig å gjøre ut ifra lovverket?

A Siden barnet er 12 år gammelt, er det barnet selv som bestemmer om det skal tilbake til foreldrene eller ikke.
B Siden fosterforeldrene har den daglige omsorgen, er det opp til fosterforeldrene om barnet skal tilbake til foreldrene eller ikke.
C X Barnevernstjenesten bestemmer om barnet skal fortsette å være i fosterhjemmet eller ikke.
Lov om barnevern § 5-1 er paragrafen for omsorgsovertakelse uten foreldresamtykke, hvor det ikke er opp til foreldrene å avgjøre hva som skal skje.
Hadde det derimot vært en plassering etter § 3-1, som er paragrafen for frivillige hjelpetiltak, nærmere beskrevet i § 3-2 (fosterhjem som frivillig hjelpetiltak), ville foreldrene ha bestemmelsesrett og kunne trekke samtykke til frivillig plassering.
Fosterforeldrene kan ikke avgjøre om barnet skal være hos dem eller ikke, heller ikke et barn på 12 år kan bestemme dette selv, selv om deres mening skal lyttes til.
D Foreldrene kan få omsorgen tilbake nå når de vil det.

00001646c7641c8045

79
Du skal vurdere selvmordsfare hos en jente på 15 år, som bor med sin mor og to yngre søsken. Er hos far annenhver helg. Hun har kuttet seg på venstre underarm, trenger ikke sy, men bekrefter hun gjorde det i fortvilelse og med suicidal intensjon. Jenta fremstår i nøytralt stemningsleie, svarer adekvat på spørsmål. Mor gråter mens du undersøker datteren, sier hun er veldig redd datteren skal ta livet sitt og føler ikke hun klarer å ta vare på henne.
Hvilket utsagt er mest riktig om suicidalfaren hos jenta?

A Suicidalfaren er forhøyet pga. suicidalforsøk og mulig psykisk lidelse
B Suicidalfaren er forhøyet pga. alvorlig selvskading og mulig psykisk lidelse
C X Suicidalfaren er forhøyet pga. manglende ivaretakelse fra mor og mulig suicidalforsøk
Selvmordsrisiko defineres som en risiko for at et menneske vil ta livet sitt i en gitt tidsperiode i en gitt situasjon, slik at en vurdering av selvmordsrisiko er derfor både en vurdering av en person og en situasjon. Dette er spesielt viktig å huske på når man vurderer barn og ungdom, da situasjonen og hvordan de ivaretas i denne av familie/omsorgspersoner, kan være avgjørende for hvordan vi vurderer selvmordsfaren. I dette tilfellet bekreftet jenta at hun skadet seg med suicidal intensjon (altså for henne et mulig selvmordsforsøk) og mor gir uttrykk for at hun ikke klarer ta være på datteren sin. Kasuistikken sier ikke noe som gir oss indikasjon på psykisk lidelse.
D Suicidalfaren er forhøyet pga. manglende ivaretakelse fra mor og alvorlig selvskading

---

00001646c7641c8045

80
En jente på 16 år har fått diagnose alvorlig depressiv episode. Hun har vært nedstemt og med lite energi de siste 3 mnd, og er lite på skolen og med venner. Hun gir dårlig kontakt, og svarer unnvikende på spørsmål, men har fortalt at hun har tanker om å ta livet sitt, og har et tidligere suicidforsøk hvor hun tok 20 tbl 500mg paracetamol (10g).
Hva er beste behandlingstiltak initialt?

A Dialektisk atferdsterapi med ukentlige gruppemøter for å jobbe med mestringsstrategier og gradvis normalisering av døgnrytme og aktivitet. Antidepressiva kan være aktuelt dersom det ikke tilkommer bedring etter noen uker.
B Kognitiv atferdsterapi med ukentlige avtaler, fordi man ikke bør starte med SSRI når det er suicidalfare, da økt suicidalfare er en bivirkning initialt særlig hos ungdom
C Psykoedukasjon til jenta og foreldre, og regulering av døgnrytme, er det viktigste tiltaket å starte med. Det er lett økt suicidfare, men det tidligere suicidforsøket hadde ikke dødelig dose og bidrar derfor ikke til aktuell suicidrisiko, og man bør avvente med oppstart av SSRI.
D X Antidepressiv behandling med fluoksetin 10 mg med ukentlig oppfølging første 6 uker, fordi det er en alvorlig depressiv episode med økt suicidalfare
Ved moderat/alvorlig depresjon og ved tilbakefall av depresjon er medikamentell behandling indisert, selv om moderat depresjon noen ganger responderer på psykologisk behandling alene. Ved alvorlig depresjon og ved svært redusert fungering kan det være nødvendig å komme i gang med medikamentell behandling raskt. I dag er bruk av SSRI preparater førstevalg. Behandlingseffekten ved bruk av SSRIpreparater er moderat, noe bedre for ungdom enn for barn og noe bedre for SSRI enn andre antidepressiva. Behandlingen viser bedre effekt ved alvorlige depresjoner, og når depresjonen har vart kort. Dette tilsier at man spesielt bør være oppmerksom på dype depresjoner og ikke vente for lenge før en begynner med medikamentell behandling. Fluoksetin (Fontex®) har bedre effekt enn andre SSRI hos barn < 12 år, og noe bedre effekt enn andre SSRI hos ungdommer. Fluoksetin anbefales framfor andre antidepressiva både i Guidelines i USA og i UK (NICE) for både barn og ungdommer. Viktigst er en gunstig bivirkningsprofil, uten påvist økning av suicidale tanker eller handlinger. Fluoksetin er fra 2009 godkjent for behandling av depresjon hos barn > 8 år i Norge. Dose: 10 mg dgl, øke til 20 mg etter 2 uker, ev. øke til 40 (60) mg. Pga. lang halveringstid, tar det lang tid før et virksomt serumnivå oppnås. Det kan ta opptil til 6–8 uker før respons.

00001646c7641c8045

Testen har 80 oppgaver. På utskriftstidspunktet var 0 oppgaver blitt trukket og det var gjort fasitendringer på 0 oppgaver.