2023 - IIAB - MD4030 - Eksamen 1
Eksamensdato: 2023-05-24

1
En 62 år gammel kvinne oppsøker fastlegen. Hun er tidligere frisk, men angir å drikke ca to enheter alkohol daglig. Hun har vært på ferie på Kypros for 4 uker siden. De siste to døgn har hun hatt feberfølelse og smerter med betydelig varierende intensitet i øvre del av abdomen, men er i relativt god allmenntilstand. Blodprøver tatt dagen før viser:
CRP 45 (< 5 mg/L)
ALAT 110 (15-70 U/L)
ASAT 98 (10-45 U/L)
ALP 724 (35-105 U/L)
bilirubin 51 (5-25 µmol/L).
Hva er mest sannsynlige diagnose, og hva bør gjøres videre?

A Pasienten drikker 2 enheter alkohol pr dag og har mest sannsynlig akutt alkoholisk hepatitt. Kontroll av blodprøver om noen dager
Feil. Prøver og klinikk er ikke forenelig med dette.
B Sykehistorie og blodprøver forklares best av en cholecystitt og pasienten innlegges på kirurgisk avdeling
Feil. Cholecystitt gir ikke påvirkning av galleflø de / stigning i bilirubin og leverprøver
C Pasienten har mest sannsynlig blitt smittet med hepatitt A eller B under sin ferie på Kypros. Man bør rekvirere hepatitt A og B serologi og pasienten settes opp til ny time om 2 uker
Feil. Prøvene er ikke forenelig med akutt viral hepatitt
D X Symptomer og avvik i blodprøver skyldes stein i ductus choledocus som obstruerer og disponerer for bakteriell cholangitt. Pasienten må innlegges på sykehus samme dag

00001646c78b3c67a5

2
En mann i 40-årene har hatt ryggsmerter i et par uker og han klager over utstrålende smerter til beina. Utover dagen har fått nummenhetsfølelse på innsiden av begge lårene og han har problemer med å late vannet. Du er mannens fastlege.
Hva vil du gjøre videre?

A Gi smertestillende, avtale at han kontakter deg dersom han ikke har effekt av smertestillende. Du gir også råd om å tilstrebe normal aktivitet så langt smertene tillater.
Du har mistanke om cauda equina syndrom og det er fare for varig nerveskade med vannlatingsproblemer. Det haster og pasienten må legges inn som øyeblikkelig hjelp.
B Rekvirere MR undersøkelse som ø-hjelp og sette han opp en time tidlig dagen etter.
Du har mistanke om cauda equina syndrom og det er fare for varig nerveskade med vannlatingsproblemer. Pasienten kan ikke vente, det haster med innleggelse.
C Undersøke pasienten og avtale ny kontroll hos deg om en uke.
Du har mistanke om cauda equina syndrom og det er fare for varig nerveskade med vannlatingsproblemer. Det haster og pasienten kan ikke vente en uke på ny vurdering.
D X Du legger pasienten inn som øyeblikkelig hjelp for videre utredning.
Riktig. Pasienten må raskt utredes for mulig prolaps som kan gi varig nerveskade og redusert vannlatingsevne og indikasjon for kirurgi.

00001646c78b3c67a5

3
Mediane halscyster skyldes utviklingsanomalier og kan oppstå etter en øvre luftveisinfeksjon.
Hvor er typisk lokalisasjon?

A X Symptomfri midlinjemasse i øvre del av hals
Dette er riktig svaralternativ. Mediane halscyster ligger i midlinjen
B Vanligste utgangspunkt er 2. bronkialfure
Dette er typisk lokalisasjon for lateral halscyste
C Finnes hyppigst bak eller like foran m. Sternocleidomastoideus
Dette er typisk lokalisasjon for lateral halscyste
D Ruborøs og smertefull tumor i nedre del av collum
Mediane halscyster er oftest symptomfrie og ligger i øvre del av halsen i midtlinjen

00001646c78b3c67a5

4
En mann på 68 år skal nyretransplanteres. Undersøkelse før transplantasjonen viser at det er positiv serologisk kryssmatch med en potensiell donor.
Hva er sannsynligheten for komplikasjoner etter transplantasjonen?

A Det er liten sannsynlighet for transplantat-mot-vert-sykdom
Serologisk kryssmatch sier ikke noe om risikoen for GVHD. Her er HLA-forlikelighet det viktigste.
B X Det er stor sannsynlighet for forkastelse
Ved serologisk kryssmatch testes mottagers serum mot givers lymfocytter. Ved positiv test har mottager antistoff mot givers celler, som med svært stor sannsynlighet vil føre til en hyperakutt forkastelsesreaksjon. Derfor utfører en ikke transplantasjoner hvis det er positiv serologisk kryssmatch.
C Det er stor sannsynlighet for transplantat-mot-vert-sykdom
Serologisk kryssmatch sier ikke noe om risikoen for GVHD. Her er HLA-forlikelighet det viktigste.
D Det er liten sannsynlighet for forkastelse
Tvert imot – se fasit.

00001646c78b3c67a5

5
I norsk arbeidsliv benyttes det i dag en lang rekke kjemikalier som kan ha nevrotoksiske effekter. Noen av disse kjemikaliene er kjent for å kunne påvirke det perifere nervesystemet og medføre utvikling av såkalte arbeidsrelaterte perifere nevropatier. Symptomutbredelsen avgjøres i stor grad av hvilke deler av nervesystemet som affiseres. Det er mye vi ikke vet om potensielle helseeffekter fra mange av kjemikaliene som er i bruk, hvilket bidrar til at det ved utredning av perifere nevropatier kan være vanskelig å vurdere om sykdommen skyldes eksponering i arbeid, og sannsynligvis feildiagnostiseres en del tilfeller som idiopatiske.
Hva anses innen arbeidsmedisinen som typisk for skademekanismer og symptomutbredelse ved arbeidsrelaterte perifere nevropatier?

A X De forskjellige nevrotoksiske agens som kan finnes i norsk arbeidsliv kan forårsake skader på ulike deler av nervesystemet og symptomutbredelsen ved arbeidsrelaterte perifere nevropatier varierer og vil kunne ligne på perifere nevropatier av andre årsaker.
Ja, slik det også opplyses om i inngressen så er symptomutbredelsen avhengig av hvilke deler av nervesystemet som blir skadet og ulike nevrotoksiske agens vil kunne gi skader i ulike deler av nervesystemet og medføre forskjellige symptombilder.
B De forskjellige nevrotoksiske agens som kan finnes i norsk arbeidsliv vil oftest kunne forårsake skade på nociseptorer og symptomutbredelsen ved arbeidsrelaterte perifere nevropatier preges vanligvis av smerter perifert i ekstremitetene.
Nei, symptomutbredelsen er avhengig av hvilke deler av nervesystemet som er affisert. Enkelte nevrotoksiske agens gir mest skader i motoriske nevroner, andre gir mest skader i sensoriske nevroner og en del agens påvirker både motoriske og sensoriske nevroner.
C De forskjellige nevrotoksiske agens som kan finnes i norsk arbeidsliv vil først og fremst kunne forårsake aksonal skade på regulatoriske nevroner og symptomutbredelsen ved arbeidsrelaterte perifere nevropatier domineres oftest av autonom dysregulering.
Nei, symptomutbredelsen er avhengig av hvilke deler av nervesystemet som er affisert. Enkelte nevrotoksiske agens gir mest skader i motoriske nevroner, andre gir mest skader i sensoriske nevroner og en del agens påvirker både motoriske og sensoriske nevroner.
D De forskjellige nevrotoksiske agens som kan finnes i norsk arbeidsliv er mest kjent for å kunne forårsake forstyrrelser i synapsen på motoriske nevroner og symptomutbredelsen ved arbeidsrelaterte perifere nevropatier domineres av kraftsvikt.
Nei, symptomutbredelsen er avhengig av hvilke deler av nervesystemet som er affisert. Enkelte nevrotoksiske agens gir mest skader i motoriske nevroner, andre gir mest skader i sensoriske nevroner og en del agens påvirker både motoriske og sensoriske nevroner.

00001646c78b3c67a5

6
En kvinne på 82 år kommer til akuttmottaket med omfattende skader etter en trafikkulykke. Fra tidligere er det kjent at hun har blodtype A RhD negativ, samt anti-c blodtypeantistoff. Brått får hun større blødning og det gis 1 enhet kriseblod. Hun blir mer urolig og får flere forbigående episoder med blodtrykksfall mens transfusjonen pågår.
Hva er viktiste tiltak i tillegg til å stanse transfusjonen?

A Gi oksygen på maske eller med nesekateter
B X Gi væskestøt med fysiologisk saltvann og evt. diuretika
Klinikken gir mistanke om en akutt hemolytisk transfusjonsreaksjon. Kriseblod er ikke testet for Rh c. Det viktigste strakstiltaket er å beskytte nyrene ved å opprettholde god diurese.
C Gi antihistamin intramuskulært eller intravenøst
D Gi adrenalin 1 mg intramuskulært

00001646c78b3c67a5

7
En 58 år gammel kvinne legges inn på grunn av nyresvikt med kreatinin 750 umol/l (45-90). For ett år siden var kreatinin normal. Øvrige blodprøver viser Na 140 mmol/l (137-145), Kalium 5.6 mmol/l (3.6-5.0), Calcium 3.1 mmol/l (2.2-2.6), albumin 30 g/l (36-47), Hb 7.6 g/dl (11.7-15.3). Alat, alp, hvite og trombocytter var normale. Urin stix viste en pluss på hvite, protein og røde.
Hva er neste skritt for å raskest finne årsaken til nyresvikten?

A Rekvirere ultralyd av nyre og urinveier
Punkt en ved nyresvikt er å klassifisere den som prerenal, renal eller postrenal. I så måte er UL viktig, men det gir ikke diagnosen i seg selv.
B X Rekvirere ytterligere blodprøver inkludert serumelektroforese og frie lette kjeder i serum.
Ved nyresvikt vil det typisk foreligge hypokalsemi på grunn av fosfatretensjon. Pasientens korrigerte kalsiumnivå (hypoalbuminemi) er betydelig forhøyet til 3.3 mmol/l. Når akutt/subakutt nyresvikt er ledsaget av hyperkalsemi vil årsaken nesten alltid være myelomatose. Ved myelomatose kan det bli stor produksjon av lette kjeder. Disse filtreres i glomerulus og kan så presipitere i tubulus slik at det oppstås akutt tubulær nyresvikt. På grunn av osteoklastaktivering fra myelomcellene får man hyperkalsemi.
C Rekvirere nyrebiopsi
Dette vil gi diagnosen, men det er en invasiv undersøkelse som kan ha komplikasjoner, og det vil ta noe tid å få svar.
D Rekvirer urinmikroskopi
Ved renal årsak til akutt nyresvikt er urin mikroskopi nyttig for å gi svar på om det er glomerulær eller tubulær årsak, men den er ikke diagnostisk i seg selv.

00001646c78b3c67a5

8
Du er lege på en slagenhet og skal snart skrive ut en mann på 45 år som hadde et stort hjerneslag for en uke siden. Han er enslig og bor i en praktisk leielighet på ett plan i en blokk med heis.
Han har en helt paralytisk høyre arm, gangfunksjon med ganghjelpemiddel og tilsyn, og afasi. Når du forsøker å presentere ulike alternativer for videre opplegg, rister han oppgitt på hodet til alle sammen og sier noe du ikke klarer å tyde. Det er derfor uklart for deg hva han selv ønsker.
Hvilket rehabiliteringstilbud søker du han til?

A Gruppebasert dagrehabilitering tre dager pr uke på en privat rehabiliteringsinstitusjon som har avtale med spesialisthelsetjenesten. Elelrs hjelp fra hjemmetjenesten.
Det beskrives en ung person med komplekse utfall og stort behov for intensiv trening av språk og motorikk.
Trening tre ganger pr uke er for sjelden. Det er også usikkert hvor godt denne pasienten vil klare seg i hjemmet bare med oppfølging fra hjemmetjenesten.

B Heldøgns rehabilitering på en kommunal rehabiliteringsavdeling.
Det beskrives en ung person med komplekse utfall og stort behov for intensiv trening av språk og motorikk.
Kommunale enheter vil sjelden ha god nok kapasietet og kompetanse for denne type rehabilitering i tidlig fase.

C X Heldøgns rehabilitering på en spesialisert rehabiliteringsinstitusjon i spesialisthelsetjenesten.
Det beskrives en ung person med komplekse utfall og stort behov for intensiv trening av språk og motorikk.
Spesialisthelsetjenesten vil være rett nivå.

D Tidlig støttet utskrivelse til hjemmet med oppfølging av ambulant rehabiliteringsteam.
Det beskrives en ung person med komplekse utfall og stort behov for intensiv trening av språk og motorikk.
Det beskrives for omfattende utfall til at hjemmebasert rehabilitering er riktig.

00001646c78b3c67a5

9
Hvilken tilstand vises på bildet ?

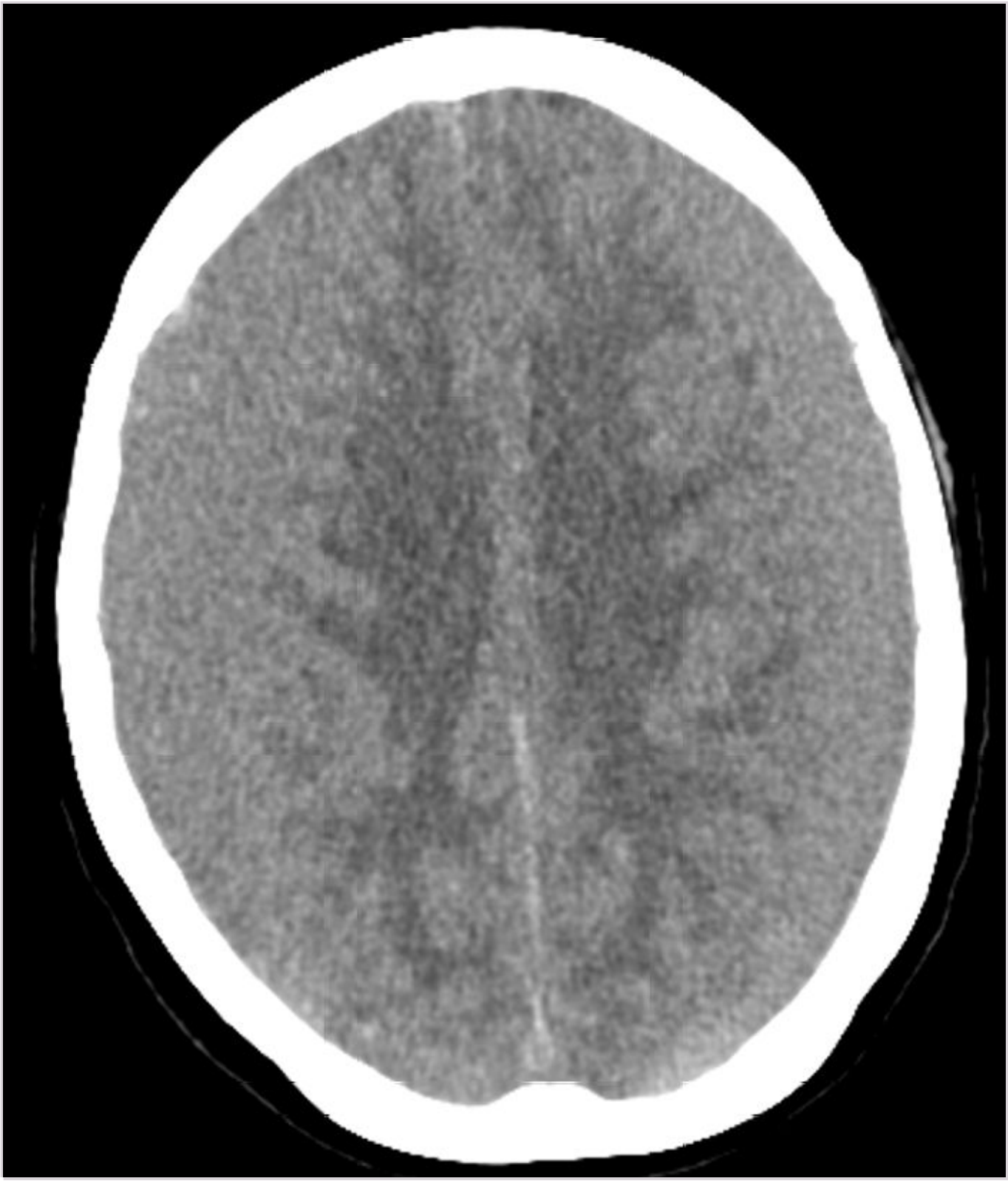

A Fersk ischemi
B Sinusvenetrombose
C X Bilateralt subduralt hematom
Riktig. Bilaterale subakutte subdural hematomer (densitetet i hematomet er lik cortex/gråsubstans slik man ser i subakutt fase (10-14 dager))
D Hypertensjonsblødning

00001646c78b3c67a5

10
En mann på 68 år er alvorlig skadet i en trafikkulykke og kommer til akuttmottaket. Fra tidligere er det kjent at han har blodtype A RhD positiv, samt anti-c blodtypeantistoff. Det er indikasjon for akutt transfusjon, inkludert plasma.
Fra hvilke givere vil mannen kunne få plasma?

A Givere som enten er blodtype A eller O
A-plasma er OK. O-plasma inneholder anti-A som vil reagere med pasientens erytrocytter. Anti-B i O-plasma spiller ingen rolle.
B Givere som enten er blodtype A, AB, B eller O
Plasma av typene B og O inneholder anti-A. Se fasit.
C X Givere som er enten blodtype A eller AB
Plasma som gis til mannen må ikke inneholde anti-A. Det gjør verken plasma fra A-givere eller AB-givere fordi deres egne erytrocytter uttrykker A-antigen.
D Givere som er enten blodtype A, AB eller O
O-plasma inneholder anti-A som vil reagere med pasientens erytrocytter. Anti-B i O-plasma spiller ingen rolle. Se også fasit.

00001646c78b3c67a5

11
En pasient kommer til deg på fastlegekontoret med smerter i skulderen og du mistenker at det dreier seg om en skade i selve skulderleddet.
Hvilket svaralternativ nedenfor er da det mest korrekte?

A X Smertene er verst ved passiv test.
Riktig, da bevegelse i selve leddet vil utløse sterkest smerte ved leddskade..
B Smertene er verst ved isometrisk test.
Feil. Tester da kraften ved å holde imot bevegelsen og da leddet holdes i ro trenger ikke dette gjøre særlig vondt.
C Smertene er verst ved passiv og isometrisk test.
Galt. Passiv test som beveger leddet vil gi smerter enn isometrisk test der leddet ikke beveges.
D Smertene er like ille ved aktiv test som ved isometrisk test.
Galt. Ved smerter i selve skulderleddet vil smertene oppleves større ved aktiv test enn ved isometrisk test.

00001646c78b3c67a5

12
Subakutt skleroserende panencefalitt (SSPE) er en meget sjelden men fryktet komplikasjon til meslinger med nær 100% mortalitet.
Når i forløpet opptrer denne tilstanden?

A I akuttstadiet hos predisponerte personer.
Opptrer aldri i akuttstadiet.
B 1-2 uker etter at utslettet er borte.
Det er akutt disseminert encefalomyelitt (ADEM) som kan opptre i denne tidsperioden.
C X Flere år etter den akutte sykdommen.
Typisk for SSPE.
D Flere måneder etter den akutte sykdommen.
Gjelder for measles inclusion body encephalitis (MIBE).

00001646c78b3c67a5

13
En 28 år gammel kvinne kommer til deg som fastlege. I forbifarten nevner hun at hun har hatt en «rød knute» på høyre øye, like medialt for cornea, som nå ser mer hvitaktig og blek ut. «Knuten» var rød i flere måneder for ett år siden. Det har ikke vært smerter i øyet, og det er ingen tegn til forstyrrelser av synet ved klinisk undersøkelse.
På nært hold, ser høyre øye nå slik ut:

Hvilken tilstand har pasienten?

A Pinguecula
Pinguecula er en fortykkelse av konjunktiva og ses som en gul/hvit knute på konjunktiva, ikke på cornea. Det er svært vanlig, og forekomsten øker med alder. Ufarlig tilstand som ikke forstyrrer synet.

B X Pterygium
Dette er vanligvis en benign utvekst («knute») fra konjunktiva, oftest fra den nasale siden. Den består av bindevev og blodårer, og er i utgangspunktet ufarlig. Et pterygium er gjerne aktivt i enkelte perioder på måneder til år med hevelse og rødhet. Tilstanden kan affisere hornhinnen (gi astigmatisme) og dekke for lysgangen og det kan da være aktuelt med kirurgisk behandling. Tilstanden er vanlig (1-25% på verdensbasis, avhengig av populasjon).
Kilde: https://legehandboka.no/handboken/kliniske-kapitler/oye/tilstander-og-sykdommer/ytre-oye/pterygium/

C Fotoelektrisk keratokonjunktivitt
Denne tilstanden gir sterke smerter (fra hornhinnen) og følelse av rusk i øyet, i tillegg til tåreflom og fotofobi. Det er ikke slike sympomer her. Det har heller ikke vært noen klar overdrevet eksponering for UV-lys. Kalles også «sveiseblink» eller «snøblindhet» på folkemunne.
http://www.lvh.no/symptomer_og_sykdommer/oeye/kornea/fotoelektrisk_keratokonjunktivitt

D Hordeolum
Denne tilstanden affiserer øyelokk. Skyldes infeksjon i øyelokk-kjertel.

00001646c78b3c67a5

14
Kreftceller kan klassifiseres etter hvilken celletype som har utviklet seg til kreftceller.
Hvilken av krefttypene nedenfor er vanligst befolkningen sett under ett.

A Lymfomer
B Sarkomer
C Leukemier
D X Karsinomer
Over 90 % av all kreft utgår fra epitelvev og klassifiseres derfor som karsinomer.

00001646c78b3c67a5

15
Hvorfor kan man ikke bruke HbA1c i diagnostikk av diabetes i svangerskapet etter uke 16?

A Fordi gravide kvinner ofte har jernmangelanemi i andre trimester
B Fordi gravide kvinner får mer unøyaktig svar på analysen i andre trimester
C X Fordi gravide kvinner har endret erytrocyttlevetid etter første trimester
HbA1c er ikke egnet til diagnostikk av diabetes hos gravide etter uke 16 fordi erytrocyttlevetiden er endret (økt turnover), og da vil HbA1c svaret kunne bli falskt for lavt.
D Fordi gravide kvinner har endret glukosemetabolisme etter første trimester

---

00001646c78b3c67a5

16
Hva betyr det å ha en paraplegi, være paraplegisk ?

A Da har man en lammelse i midlinjen som rammer halve høyre elller venstre deler av kroppen
Feil, dette kalles hemiplegi
B X Da har man en skade i sentralnervesystemet som har gitt lammelser i begge bein
Riktig, Paraplegi er lammelser som "bare" rammer beina, i dette tilfellet er meningen begge bein.
C Da har man en skade sentralnervesystemet som har gitt lammelser i armer og bein
Feil , dette kaller tetraplegi
D Da har man en lammelse som rammer en arm eller ett bein
Feil, dette kalles monoplegi

00001646c78b3c67a5

17
En mann på 28 år ble skallet ned på fotballbanen. Han husker ikke det som skjedde. Det var normal bildediagnostikk på legevakt, og han ble sendt hjem. Nå har det gått tre måneder, han har mange plager etter denne hendelsen og er bare delvis tilbake i jobb.
Hvilke symptomer og tegn er vanlige i en slik situasjon?

A Hodepine, redusert skår ved testing av hukommelse, utmattelse, svimmelhet og lysskyhet.
Dette er ikke riktig fordi nevropsykologisk testing sjelden viser noen redusert funksjon.
B Hodepine, konsentrasjonsvansker, utmattelse, nedsatt koordinasjon og lysskyhet.
Dette er mindre riktig, fordi det sjelden er funn ved nevrologisk undersøkelse av koordinasjon.
C X Hodepine, konsentrasjonsproblemer utmattelse, svimmelhet og lysskyhet.
Dette er mest riktig, alle disse symptomene er vanlige.
D Hodepine, redusert skår ved testing av oppmerksomhet, utmattelse, svimmelhet og lysskyhet.
Dette er ikke riktig fordi nevropsykologisk testing sjelden viser noen redusert funksjon.

00001646c78b3c67a5

18
Du er lege på et lokalsykehus og skal vurdere bevisstheten til en mann på 42 år som er overflyttet fra nevrokirurgisk avdeling. Han har falt fra et hustak og pådratt seg en alvorlig traumatisk hjerneskade for tre uker siden. Han måtte opereres akutt for et stort subduralt hematom, og rett før operasjonen var begge pupiller dilatert. Det har nå gått tre uker. Du får inntrykk av at han følger deg med blikket. Han har en del spontane bevegelser i venstre arm. Han sier ingen ting og du får han ikke til å gjøre noe på oppfordring med venstre arm. Etter en liten stund sovner han. Sykepleieren sier at de må passe på en del siden han forsøker å dra i ernæringssonden.
Hvilken tilstand er mest sannsynlig?

A X Minimalt bevisst tilstand
Dette er riktig, fordi er åpenbart at det foreligger en alvorlig redusert bevissthetsforstyrrelse, uten forsøk på kommunikasjon eller evne til å gjøre bevegelser på oppfordring. Det er beskrevet visuelle følgebevegelser og målrettete motoriske repsonser i og med at han forsøker å fra i ernæringssonden. Dette er uforenlig med vegetativ tilstand.
B Vegetativ tilstand
Dette er ikke riktig fordi det er beskrevet responser på stimuli som er uforenlig med vegetativ tilstand.
C Koma
Dette er ikke riktig fordi en pasient i koma har øynene igjen
D Locked-in syndrom
Dette er ikke riktig. Locked-in syndrom skyldes som oftest et infarkt i framre del av pons. Det innebærer også komplett tetraplegi, noe denne pasienten ikke har.

00001646c78b3c67a5

19
En mann med hjerneslag for en uke siden har store problemer med å finne åpningen til ermene når han skal kle på seg skjorta, og han henvender seg bare til de besøkende som sitter på den ene siden av han.
Han ble behandlet med trombektomi like etter innleggelsen.
I hvilken blodåre satt tromben?

A X A. cerebri media sinister
Det beskrives en person med rom-retningsvansker og uoppmerksomhet til den ene siden. Dette er typisk for skader i høyre hemisfære, og mer typsik for infarkter i a cerebri media sitt forsyningsområde.
B A. cerebri anterior dexter
C A. cerebri anterior sinister
D A. cerebri media dexter

00001646c78b3c67a5

20
En 45 år gammel mann med kjent diabetes type 1 og langt kommen diabetes retinopati oppsøker deg som øyeblikkelig hjelp på legevakten. For en time siden fikk han plutselig svarte «fluer» i synsfeltet på venstre øye. Det var mange, bittesmå fluer som fløy rundt, og han klarte ikke å veive de bort. Synet ble gradvis gråere, og nå ser han nesten ingenting på det venstre øyet. Han har ikke hatt lysglimt. Ved undersøkelse finner du visus høyre øye 1,0 og visus venstre øye fingertelling 2 meter. Normal undersøkelse av fremre segment. Du dilaterer og finner frisk rød refleks på høyre øye, men utslukket rød refleks på venstre øye.
Hva er mest sannsynlig diagnose?

A Optikusnevritt
Optikusnevritt kan gi svekket syn, men ikke flytere. Optikusnevritt vil heller ikke påvirke rød refleks, da en betennelse i synsnerven ikke vil påvirke de klare mediene i øynene.
B X Corpusblødning
Ved corpusblødning vil pasienten oppleve plutselige flytere i synsfeltet. Dette kommer av at bloddråpene går fra netthinnen og inn i det gjennomsiktige glasslegemet. Bloddråpene ses som skygger i synsfeltet. Siden corpus vitreum er en gele som «disser», vil disse små bloddråpene flyte rundt i glasslegemet, og oppfattes som «fluer», eller flytere. Dersom blødningen ikke stopper, vil glasslegemet blir mer og mer uklart. Dette oppfattes som gradvis sløret syn, ettersom blodet skygger for lysets vei til netthinnen. Dersom det bare er litt blod i corpus vitreum, vil visus svekkes lite, og en vil se svarte flytere i rød refleks. Dersom det er mye blod i Corpus vitreum vil visus svekkes betydelig, og rød refleks blir utslukket (blodet skygger for lyset, slik at det ikke når frem til netthinnen/choroidea). Rød refleks er gjenskinn av den røde øyebunnen. Denne pasienten hadde langtkomment diabetes retinopati, der blodårene i netthinnen er syke, der nydannede blodkar kan vokse inn i corpus vitreum og være lettblødende. Dette øker riskioen for corpusblødning.
C Netthinneløsning
Ved rhegmatogen netthinneløsning napper/ drar corpus vitreum i netthinnen, og lager en rift i netthinnen. Deretter kan det komme vann inn gjennom hullet, og bak netthinnen. Netthinnen dissekeres fri, og den løsner gradvis. Når corpus vitreum drar i netthinnen kan et blodkar rives over. Pasienten vil da oppfatte dette som flytere/fluer i synsfeltet, det blir altså en corpusblødning. Pasienten har ofte lysglimt, pga netthinnen blir stimulert av at corpus vitreum napper i den. Det tar litt tid før netthinnen eventuelt løsner, selv etter at det er laget en rift i netthinnen. Sykehistorien her var kun på en time, og det er usannsynlig at hele netthinnen har løsnet på denne tiden (utslukket rød refleks dersom hele netthinnen har løsnet). Derfor er corpusblødning mest sannsynlig diagnose, særlig siden pasienten har kjent langtkommen diabetes retinopati.
D Katarakt
Katarakt er en fordunkling av linsen i øyet. Katarakt kommer gradvis (med unntak av traumatisk katarakt som kan komme raskt etter et traume mot øyet). Katarakt vil kunne gi svekket rød refleks, eller utslukket rød refleks dersom katarakten er veldig uttalt. Flytere forekommer ikke ved katarakt. Her var det ingen opplysninger om traume, og dessuten flytere.

00001646c78b3c67a5

21
Som turnuslege i akuttmottak hører du om en 75 år gammel kvinne som er på vei inn med ambulanse. Hun fikk en lammelse i høyre ansikt, over- og underekstremitet samt språkvansker for 1 time siden mens hun satt i samtale med ektefelle. Hun er generelt frisk og bor sammen med sin mann. Ingen hjelp fra kommunen. Hun har hypertensjon og har gjennomgått et hjerteinfarkt for 2 år siden. Medikamenter: Metoprolol depot 100 mg x 1, Kandesartan 16 mg x 1, Acetylsalisylsyre 75 mg x 1. Du bestiller en akutt CT caput og CTangio caput/hals og forbereder til mottak av pasienten.
Hvilken akutt behandling kan det være indikasjon for?

A Kun trombektomi til venstre a. cerebri media
B X Trombolyse og trombektomi til venstre a. cerebri media
Pasienten skal komme frem til akuttmottaket innenfor tidsvinduet på 4,5 timer, og hun har store utfall med tydelige høyresidige pareser og afasi. Sannsynligvis blir NIHSS =/> 6. Da har hun indikasjon for trombolyse, og om CTangio viser en okklusjon i venstre carotis interna eller a.cer. media, også for trombektomi. Kun trombektomi er indisert om pasienten kommer utenfor trombolysevinduet av 4,5 timer eller om han/hun er behandlet med antikoagulasjon. Endarterektomi utføres ikke akutt. Acetylsalisylsyre brukes ikke primært innenfor det akutte tidsvinduet.
C Endarterektomi til venstre carotis interna
D Acetylsalisylsyre 300 mg som brusetablett

00001646c78b3c67a5

22
Hva betyr esotropi?

A X
- Manifest skjeling innover

Eso betyr innoverskjeling. -Tropi betyr at skjelingen er manifest. Ved en latent skjeling, ville ordet ha sluttet på -fori.

B
- Manifest skjeling utover

C
- Latent skjeling innover

D
- Latent skjeling utover

00001646c78b3c67a5

23
Cyanose (fra gresk og betyr blå) er et viktig og farlig funn hos kritisk syke pasienter og disse pasientene bør få tilførsel av ekstra oksygen.
Hva er i blodet er det som gir "blåfargen"?

A X Økt konsentrasjon av redusert hemoglobin (over 5 g/dL)
Det må en viss mengde redusert (de-oksygenert) hemoglobin til for at "blåfargen" skal fremkomme. Ved anemi vil det være vanskelig å se cyanose fordi konsentrasjonen av redusert hemoglobin vil være for lav.
B Lav oksygenmetning (saturasjon, SaO2)
C Lav konsentrasjon av hemoglobin (under 5 g/dL)
D Lavt partialtrykk av oksygen (PaO2 under 10kPa)

00001646c78b3c67a5

24
En 23 år gammel tidligere frisk kvinne kommer til deg som øyeblikkelig hjelp på fastlegekontoret. Hun har i to uker hatt smerter ved øyebevegelse i det høyre øyet, og den siste uka har hun merket økende tåkesyn på høyre øye. Øyet er ikke rødt. Du undersøker og finner korrigert visus o.d.: 0,3, visus o.sin 1,2. Normal Donders o.u. Tensjon 14 mmHg o.u. Normal øyemotilitet, men smerter i det høyre øyet når hun beveger det. Ishihara: nedsatt fargesyn på høyre øye, men normalt venstre øye. Relativt afferent pupilledefekt på høyre øye. **Hva er mest sannsynlige diagnose?**

A
- Sentralarterieokklusjon høyre øye

Ved en sentralarterieokklusjon vil det være hyperakutt synstap, ikke gradvis. Det vil ikke være smerter. En vil finne redusert visus og relativ afferent pupilledefekt.

B X
- Optikusnevritt høyre øye

Ved optikusnevritt vil det være smerter ved øyemotilitet, pga den betente synsnerven strekkes ved øyemotilitet. Visus vil reduseres, og fargesynet vil også reduseres på det aktuelle øyet. En vil få en relativ afferent pupilledefekt på det aktuelle øyet, da det er redusert ledningshastighet pga. betennelsen. Alder (og kjønn) passer også godt til diagnosen.

C
- Sentralveneokklusjon høyre øye

Ved en sentralveneokklusjon vil det ikke være smerter, og synet vil reduseres i løpet av timer. En vil finne redusert visus og en relativ afferent pupilledefekt. Fargesynet vil ikke påvirkes.

D
- Netthinneløsning høyre øye

Ved netthinneløsning ville det ikke vært smerter. Donders ville vært innskrenket på det aktuelle øyet svarende til netthinneløsningen.

00001646c78b3c67a5

25
En 83 år gammel kvinne kommer til deg som øyeblikkelig hjelp på fastlegekontoret. Hun våknet med hodepine, og når hun så seg i speilet så hun at venstre øyelokk hang ned, slik at det dekket venstre øyet helt. Du løfter på øyelokket og ser at venstre øye er deviert lateralt og ned. Venstre pupille er også dilatert, og reagerer ikke på lys. Nå som du løfter på øyelokket, slik at hun ser på venstre øye og høyre øye samtidig, sier hun at hun ser hun dobbelt. Ved øyemotilitet har hun paralyse for blikk opp, ned samt for adduksjon på venstre øye. Det er normal motilitet av høyre øye.
Hvilken diagnose er mest sannsynlig?

A X
- Venstresidig oculomotrius parese

Denne pasienten har alle tegnene på en komplett venstresidig oculomotriusparese, inkludert pupillepåvirkning. Hun har i tillegg hodepine. En må mistenke kompresjon av et voksende intracerebralt aneurisme (ofte på arteria communicans posterior) som trykker på n.oculomotrius. Det haster å få denne pasienten til sykehus, da aneurismet kan rumpere innen kort tid, noe som kan gi hjerneblødning og i verste fall død. Plutselig oppstått diplopi øker sannsynlighet for at CNS er rammet, og med tilleggssymptomer som hodepine skal det heise et rødt flagg hos deg som lege.

B
- Myasteina gravis

Ved myastenia gravis vil pasienten kunne oppleve ptose og dobbeltsyn, med forverring utover dagen, pga svekkelse av de okulære musklene. Pasienten vil også oppleve bedring etter hvile. Myastenia gravis gir ikke smerter, og gir heller ikke påvirkning av pupillen. Denne pasienten hadde hodepine, og våknet med ptose, noe som ikke passer med myastenia gravis.

C
- Venstresidig abdusensparese

Ved en abdusensparese vil øyet være deviert innover, og vil ikke kunne abdusere. En abdusensparese vil ikke påvirke pupillen, eller øyelokket.

D
- Venstresidig Horner syndrom

Ved Horner syndrom er det bortfall av sympatisk påvirkning på samme side, noe som gir liten pupille og ptose. Horner syndrom påvirker ikke øyemotilitet, og gir ikke dobbeltsyn. Det kan være smerter ved Horner syndrom, f.eks ved carotis disseksjon på halsen. Denne pasienten hadde ptose, men dilatert pupille, og dessuten øyefeilstilling.

00001646c78b3c67a5

26
Tranexamsyre utøver en antihemoragisk effekt ved å hemme de fibrinolytiske egenskapene til plasmin. En av indikasjonene er store blødninger.
Hva er korrekt utsagn om bruk av tranexamsyre ved store blødninger?

A Tranexamsyre skal kun gis til pasienter over 18 år
B Tranexamsyre skal aldri gis før etter 3 timer på grunn av stor fare for tromboemboliske komplikasjoner dersom det blir gitt i akuttfasen
C X Tranexamsyre gis til mange pasientergrupper som blør men ikke til GI-blødninger fordi man ikke kjenner tidspunkt for blødningsstart for disse pasientene.
TXA er et godt dokumentert preparat med lav bivirkningsprofil som er studert nøye gjennom CRASH-studiene det siste tiåret. Preparatet kan også gis til barn >1 år, men da i dose 20 mg/kg/døgn. Dokumentasjonen tilsier at man skal gi preparatet innen 3 timer etter blødningen startet, derfor er foreløpig preparatet ikke anbefalt for GI-blødninger fordi det her er vanskelig fastslå tidspunkt for blødning. CRASH-3 studien viste at preparatet er trygt for pasienter med hodeskade, og at det er lite tromboemboliske komplikasjoner.
Korrekt svar derfor d).
D Tranexamsyre gir spesielt ofte tromboemboliske bivirkninger dersom det gis til pasienter med hodeskade

---

00001646c78b3c67a5

27
Hvilke mikroskopiske forandringer er typiske ved et hjerteinfarkt av inntil 1 ukes varighet?

A Grålig myokard, fibroblaster, kollagene fibre
Feil svar. Dette er forandringer som kan sees eldre hjerteinfarkt.
B Ødem, tilstrømming av noen få nøytrofile granulocytter, koagulasjonsbåndnekrose
Feil svar. Dette er forandringer som kan sees etter inntil 12 timer.
C X Hyperemisk randsone, fagocytose av nekrotiske fibre, granulasjonsvev
Riktig svar.
D Avbleking av myokard, koagulativ nekrose, rikelig med nøytrofile granulocytter
Feil svar. Dette er forandringer som kan sees etter inntil 4 dager.

00001646c78b3c67a5

28
Lappebehandling benyttes ved fare for amblyopi (synssvekkelse uten at man ved vanlig klinisk undersøkelse kan finne noen synlig, organisk årsak). Før igangsetting av lappebehandling vurderer man både alder og type skjeling.
Ved hvilken type skjeling kan lappebehandling være indisert?

A
- Intermitterende tropi

Ved intermitterende tropi, skjeler pasienten bare av og til. Når han ikke skjeler, vil han fiksere i makula på dette øyet, stimulere øyet og dermed ikke stå i fare for amblyopiutvikling.

B
- Alternerende tropi

Ved alternerende tropi bytter pasienten på å skjele med de to øynene. Da blir øynene vekselsvis stimulert, og han står ikke i fare for ambylopiutvikling. Han skal derfor heller ikke ha lappebehandling.

C X
- Ensidig tropi

Lappebehandling gjøres for å hindre amblyopiutvikling i den kritiske tiden der synet utvikles; frem til 8-10 års alder. Ved ensidig tropi vil pasienten ikke få stimulert det konstant skjelende øyet, da hun fikserer og bruker i all hovedsak det gode/ikke-skjelende øyet. En vil forsøke å rette opp synsaksene ved å for eksempel å gi briller som korrigerer refraksjonsfeil, av og til må en gi briller med prismer. Dersom det er bestående amblyopi, vil en lappebehandle det fikserende øyet i noen timer hver dag, for å tvinge det skjelende/ambylope øyet til å bli stimulert. Målet med lappebehandlingen er å bedre visus /minke amblyopien.

D Fori
Fori er latent skjeling, og pasienten vil kun skjele når hun blir trett, eller syk for eksempel. Fori gir ikke fare for amblyopiutvikling.

00001646c78b3c67a5

29
En 23 år gammel kvinne kommer til deg på legevakten. Hun bruker dagslinser. Hun merket ruskfølelse på øyet da hun tok av seg linsene på kvelden for to dager siden. Hun har derfor ikke brukt dagslinser siden. Hun har følt det har vært et rusk på øyet, og har forsøkt å skylle det flere ganger uten hell. Øyet er nå blitt rødt, vondt, og hun har blitt lyssky. Hun bruker solbriller inne. Ved undersøkelse finner du at høyre øye er blandingsinjisert. Smertene forsvinner raskt etter drypping med en dråpe oxibuprocain. Ved undersøkelse med forstørrelsesfunksjon på oftalmoskopet ser du en liten hvit prikk midtperifert kl. 2 på hornhinnen. Når du etterpå farger med fluorescein, er det et ørlite fluoresceinopptak samme sted. Hva er sannsynlig diagnose?

A
- Akutt trangvinkelblokk

Ved akutt trangvinkelblokk vil det være sterke smerter, ofte kvalme. Høyt trykk på øyet, blandinginjisert bulbus. Det er ikke ruskfølelse og ingen affeksjon av hornhinnen. Derfor er det heller ikke ruskfølelse, fluoresceinopptak, eller bedring av smerter med oxibuprocain.

B X
- Keratitt

Keratitt vil gi ruskfølelse, lysskyhet, blandingsinjsert bulbus, og smertelindring ved oxibuprocain. Ved en keratitt vil en se en hvit prikk på cornea, et såkalt infiltrat. Denne prikken er ofte liten, og en må se nøye etter for å finne den. Det kan hjelpe å bruke forstørrelsesfunksjonen på oftalmoskopet. Den prikken kan en se selv uten å farge med fluorescein. Den lille erosjonen over infiltratet er der det har vært et skrap på hornhinnen, og en inngangsport for bakteriene som igjen har laget en infeksjon på hornhinnen; en keratitt. Denne pasienten bruker også kontaktlinser, som er en kjent risikofaktor for keratitter.

C Iridocyclitt

Iridocyclitt vil gi lysskyhet og blandinginsjisert bulbus. Siden hornhinnen ikke er skadet vil det verken være ruskfølelse eller fluoresceinopptak. Det vil heller ikke være bedring ved bruk av oxibuprocain.

D
- Korneaerosjon

Korneaerosjon vil gi ruskfølelse, lysskyhet, blandingsinjsert bulbus, og smertelindring ved oxibuprocain. Korneaersjon vil ikke gi en hvit prikk på cornea. Hornhinnen ser vanligvis normal ut, inntil du farger med fluoresceinopptak og du ser ett opptak svarende til erosjonen.

00001646c78b3c67a5

30
En ung mann legges inn etter et førstegangs krampeanfall av flere minutters varighet.
Han er svært trøtt ved ankomst akuttmottaket, klager over hodepine og er febril. Billeddiagnostikk utelukker hjerneslag. Hvilken mulig underliggende tilstand bør utredes raskt?

A Temporalisartitt

Gir oftest ensidig temporal hodepine uten bevissthetspåvirkning eller feber, hos eldre. Utløser ikke kramper.

B X Meningitt

Pasienten bør spinalpunkteres mtp meningitt.

C Intoksikasjon

Kan utløse kramper og gi tretthet, men ikke så ofte hodepine eller feber.

D Migrene

Gir ikke kramper eller feber.

00001646c78b3c67a5

31
Lamotrigin må trappes opp gradvis i dose ved oppstart fordi en er redd for en spesiell bivirkning. Hvilken?

A X Stevens–Johnsons syndrom

L6.1.5.5 Lamotrigin | Legemiddelhåndboka (legemiddelhandboka.no) - https://www.legemiddelhandboka.no/L6.1.5.5/Lamotrigin

B Leveraffeksjon
C Agranulocytose
D Nyresvikt

00001646c78b3c67a5

32
En 43 år gammel mann har falt ned fra taket på hytta. Han har sterke smerter i ryggen.
I hvilken del av ryggen forekommer hyppigst brudd ved høyenergetiske skader?

A Nedre del av lumbalcolumna
B Øvre del av thoracalcolumna
C Midtre del av thoracalcolumna
D X Thoracolumbalovergangen
De fleste høyenergetiske brudd i ryggsøylen er lokalisert i thoracolumbalovergangen

---

00001646c78b3c67a5

33
Du er LIS på nevrologisk poliklinikk. Pasienten er en mann på 62 år som har fått gradvis økende dysartri siste 6 måneder. Ved undersøkelse finner du at tungen er atrofisk lateralt og har fascikulasjoner.
Hvilke(n) nevrologiske struktur(er) er mest sannsynlig affisert hos denne pasienten?

A Nervus glossofaryngeus
Nervus glossofaryngeus innerverer farynx sensorisk og formidler smak fra bakre del av tungen. Den har ingen motorisk innervasjon.
B Primærmotorisk cortex
Pasienten har atrofi og fascikulasjoner, som er et perifere tegn. Skade i promærmotorisk gir skade av første ordens motonevron, som vil gi sentral skade.
C X Nervus hypoglossus
Nervus hypoglossus innerverer tungen motorisk. Skade av nervus hypoglossus (2. ordens motonevron) vil gi perifere symptomer som fascikulasjoner og atrofi.
D Basalganglier
Skade i basalgangliene gir ikke perifere symptomer som fascikulasjoner og atrofi.

00001646c78b3c67a5

34
Antiepileptika har forskjellige virkningsmekanismer.
Hvilke virkningsmekanismer er de to vanligste?

A Blokade av kaliumkanaler og økning av glutaminerg aktivitet.
B Blokade av natriumkanaler og kalsiumkanaler.
C Blokade av kaliumkanaler og økning av GABAerg aktivitet.
D X Blokade av natriumkanaler og økning av GABAerg aktivitet.
Svaret er faktabasert.

00001646c78b3c67a5

35
Parafin er et bløtgjørende laksantium. Hvilken bivirkning er det viktig å være klar over ved lengre tids bruk?

A Hemosiderose.
B X Malabsorpsjon av fettløselige vitaminer.
L12.11.4.1 Parafin | Legemiddelhåndboka (legemiddelhandboka.no) - https://www.legemiddelhandboka.no/L12.11.4.1/Parafin
C Malabsorbsjon av vannløslige vitaminer.
D Melanosis coli.

00001646c78b3c67a5

36
En pasient har vært til fastlegen 4 ganger allerede ila siste året fordi han får vondt i halsen, vansker med å svelge og feber. Nå kommer han igjen med feber, 40 grader, vondt i halsen, spesielt på venstre side og han klarer nesten ikke åpne munnen pga smerter. Han har kjevesperre.
Hvilken diagnose er mest sannsynlig?

A Tannnrot abcess
B Kronisk tonsillitt
C X Peritonsillær abcess
Pasienten har typisk anamnese på peritonsillær abcess.
D Residiverende tonsillitt

00001646c78b3c67a5

37
Du behandler en pasient med det direktevirkende orale antikoagulasjonsmidlet rivaroksaban (Xarelto) etter en dyp venetrombose. Du er usikker på om pasienten tar legemidlet som forskrevet.
Hvilken laboratorieanalyse er best egnet for å undersøke dette nærmere?

A X Serumkonsentrasjonsmåling av rivaroksaban
Beste svaralternativ.
B APTT (tidligere Cephotest)
C INR
D Trombocytter

00001646c78b3c67a5

38
Pasienten i 60-årene forteller at hun plages med nummenhet i hånden, særlig når hun sykler eller skal sove. Du mistenker karpal tunnel syndrom og henviser til nevrografi. Hvilket svar kan bekrefte din mistanke?

A X N. medianus: Unormalt lang motorisk distal latens, forsinket f-repons, redusert sensorisk ledningshastighet
Typisk svar ved KTS
B Lavamplitudige svar fra motorisk og sensorisk n medianus
Kan foreligge sent i forløpet, men utypisk uten redusert sensorisk ledningshastighet eller forlenget distal latens. Mer typisk polynevropati.
C Lavamplitudig motorisk svar og høyamplitudig sensorisk svar.
Måtte ev skyldes påvirkning proksimalt for sensorisk ganglion
D N: medianus: Kort motorisk distal latens, redusert motorisk ledningshastighet på underarmen, normal f-respons. Normal sensorisk ledningshastighet
Usannsynlig svar

00001646c78b3c67a5

39
Mammaen til nyfødte Julia forteller deg at det er mye eksem og allergi i familien. Av andre i familien har hun fått råd om å begynne å smøre Julia med fuktighetskrem, men hun synes det virker litt unødvendig å gjøre dette da Julia er helt frisk og symptomfri. Nå spør hun deg som lege på helsestasjonen om råd. Du finner en ny kunnskapsoppsummering i Cochrane databasen som sammenligner forebyggende tiltak med ingen tiltak/«standard care» for barn under 12mnd , blant annet for utfallet eksemdiagnose ved 1 til 3 års alder. Hvilken tolkning av resultatene i oppsummeringstabellen nedenfor er riktig?

ent or population: infants age 12 months or younger

ing: prevention

rvention: skin care intervention

parison: standard skin care or no skin care intervention

	Assumed risk	Corresponding risk			
ome	Standard care	Skin care intervention	Relative effect (95% CI)	No. participants (studies)	Certainty the evide (GRADE)
ma diagnosis to 3 years	150 per 1000	155 per 1000 (122 to 197)	RR 1.03 (0.81 to 1.31)	3075 (7)	MODERAT

A X Det er relativt gode holdepunkter for at tiltak før 12 mnd ikke vil forebygge eksem i 1 til 3 års alder
Riktig. Kunnskap fra 7 studier og over 3000 pasienter tyder på at det ikke er noen forskjell på forekomst av eksem ved 1-3 års alder mellom barna som fikk og ikke fikk forebyggende tiltak før 12 mnd alder. Kunnskapsgrunnlaget er her vurdert til moderat (GRADE), noe som betyr at vi tenker at de rapporterte funnene sannsynligvis ligger i nærheten av sannheten (og at vi dermed kan ha tiltro til funnene)

B Selv om det kan tyde på at forebyggende tiltak mot eksem ikke virker kan vi ikke stole på resultatene fra de studiene som fins fordi de utgjør et for svakt kunnskapsgrunnlag
Feil. Kunnskapsgrunnlaget er her vurdert til moderat (GRADE), noe som betyr at vi tenker at de rapporterte funnene sannsynligvis ligger i nærheten av sannheten (og at vi dermed kan ha tiltro til funnene)

C Forebyggende tiltak før 12 mnd alder gir en liten beskyttende effekt mot eksem, men denne forskjellen er liten og vil sannsynligvis ikke ha noen betydning i praksis.
Feil. Kunnskap fra 7 studier og over 3000 pasienter tyder på at det ikke er noen forskjell på forekomst av eksem ved 1-3 års alder mellom barna som fikk og ikke fikk forebyggende tiltak før 12 mnd alder (en antydet effekt er i motsatt retning, men bredden på konfidensintervallet gjør at vi uansett ikke legger noen vekt på denne).

D Kunnskap fra 7 studier og over 3000 pasienter tyder på at det er en MODERAT forskjell i forekomst av eksem ved 1-3 års alder mellom barn som fikk og ikke fikk forebyggende tiltak
Feil. Kunnskap fra 7 studier og over 3000 pasienter tyder på at det ikke er noen forskjell på forekomst av eksem ved 1-3 års alder mellom barna som fikk og ikke fikk forebyggende tiltak før 12 mnd alder. Selv om estimatene antyder en liten økning i forekomst blant de som fikk intervensjon (absolutt økning på 5 tilfeller pr. 1000, relativ økning på 3% sammenlignet med de uten intervensjon) er konfidensintervallet bredt slik at vi er ganske sikre på at det ikke er noen forskjell mellom gruppene. Moderat har her ingenting med forskjellen mellom gruppene å gjøre (men til vurderingen av kunnskapsgrunnlaget med GRADE)

00001646c78b3c67a5

40
En pasient våkner opp med følgende nevrologiske utfall: Han kan ikke rynke pannen,lukke øyet og har hengende munnvike på høyre side av ansiktet. Ved testing av øyebevegelser(H-test) greier han ikke å bevege begge øynene over midtlinjen til høyre. Pasienten var helt frisk da han la seg kvelden før. Hvilken etiologi er mest sannsynlig?

A Idiopatisk (Bells) parese
B Sarkoidose
C Nevroborreliose
D Wernickes encephalopati
E X Sentralnervøs ischemi
Pasienten har facialisparese som ved affeksjon av nerven (perifer facialisparese) og horisontal blikkparese ved blikk mot høyre. Dette tyder på affeksjon av høyre motoriske facialiskjerne og horisontale blikksenter i høyre pons. Den relativt brå starten gjør sentralnervøs ischemi mest sannsynlig

---

00001646c78b3c67a5

41
En 72 år gml mann kommer på legekontoret fordi han siste dager har fått smerte i v. øye, og det er blitt litt rødt. Han ser dårlig på h. øye fra før (visus 0,2) og opplever nå at det er vanskelig å lese. Fastlegen finner visus 0,1 på v. øye og 0,3 når han bruker begge, ciliært injeksjonsmønster og fluoresceinopptak med gren-aktig mønster. Normalfunn ved Donders undersøkelse. Fastlegen starter behandling og han får time hos øyelege neste dag.
Hvilken regel er til hinder for at han kan kjøre til øyelegeundersøkelsen selv?

A X Krav til visus ≥ 0,5
Riktig svar. Forskriften sier:
"Helsekrav er oppfylt dersom søkers synsstyrke er minst 0,5 for begge øyne samlet eller 0,5 for ett øye."

B Krav til visus ≥ 0,8 på minst ett øye
Er krav for førerkort klasse 2 og 3

C Krav til stabilt syn på begge øyne
Ikke et krav

D Krav til stabilt syn i hele synsfeltet
Det er ikke påvist utfall i synsfelt ved Donders undersøkelse.

00001646c78b3c67a5

42
En 60 år gammel mann har falt på vei til jobb en morgen. Han har vært bevisstløs i noen sekunder og husker ikke hva som skjedde. Ved legevakta har han GCS-skår 15 når du undersøker han som legevaktslege. Han håndteres derfor videre etter «Skandinaviske retningslinjer for håndtering av minimal, lett eller moderat hodeskade».
Hvorfor bør han håndteres etter disse retningslinjene?

A Fordi en kan avgjøre om han har klinisk eller radiologisk påvist kraniefraktur
Klinisk eller radiologisk påvist kraniefraktur er risikofaktor for intrakranal blødning/kontusjoner eller videreutvikling av slik patologi. Men det er også flere andre risikofaktorer/vurderinger som må tas henyn til
B Fordi en da kan avsløre om annen sykdom ligger bak fallet og at han ikke har en hodeskade hvis CT er normal
Det er viktig å vite at pasienter kan ha besvimt av andre grunner enn et fall, men retningslinjene er ikke laget for å avsløre dette. Og de fleste pasienter med lett hodeskade har normal CT
C Fordi en kan fange opp om han har risikofaktorer for utvikling av postcommotio-syndrom etter lett hodeskade
Retningslinjene er ikke spesielt utviklet for å fange opp pasienter med dårligere langtidsutkomme, selv om det kan være en viss sammenheng med intrakranial patologi på CT. Pasienter med normal CT kan imidlertid også ha postcommotio-syndrom
D X Fordi en da kan vurdere risiko for intrakraniale blødninger eller kontusjoner på CT
Skandinaviske retningslinjer har til hensikt å avsløre høy risiko for intrakranial skade, og pasienter som kan ha intrakraniale blødninger og kontusjonsblødninger som også kan øke i størrelse er det spesielt viktig å fange opp akutt

---

00001646c78b3c67a5

43
En 31 år gammel kvinne oppsøker fastlegen sin fordi hun mistenker bihulebetennelse. Hun har nesetetthet, nasal sekresjon og manglende luktesans. Du undersøker henne med rhinoskopia anterior og finner nesepolypper i nesen hennes på begge sider.
Hva bør du gjøre videre med denne pasienten?

A Du gir henne antibiotika
Ved bilaterale nesepolypper er det riktig å starte opp lokalbehandling med nasale steroider.
B Du setter henne opp til kontroll om 6 uker
Ved bilaterale nesepolypper er det riktig å starte opp med lokalbehandling med nasale steroider.
C Du henviser henne til ØNH lege
Ved bilaterale nesepolypper er det riktig å starte opp lokalbehandling med nasale steroider.
D X Du gir henne nasale steroider som hun skal bruke fast

Ved bilaterale nesepolypper er det riktig å starte opp lokalbehandling med nasale steroider.

00001646c78b3c67a5

44
Etter utredning ved nevrologisk poliklinikk får en 36 år gammel mann diagnosen Dystrofia Myotonica. Han har i lengre tid følt seg trøtt og sliten, hatt økende krampetendens i muskulaturen og følt seg svakere i hendene. Ved undersøkelse har man bemerket bl.a. høyt hårfeste, lett ptose og et litt måpende ansiktsuttrykk, og diagnosen er nå bekreftet genetisk. Ved denne tilstanden er antesipasjon typisk.
Hva er antesipasjon?

A X At pasientens barn kan bli mer angrepet av sykdommen enn pasienten selv
Riktig. Ved DM 2 foreligger det en tetranukleotidrepetisjon (CCTG). Normalt har man færre enn 26 repetisjoner, mens ved denne sykdommen kan det være flere hundre repetisjoner. Klinisk affeksjon øker med antall repetisjoner. Det er typisk at antall repetisjoner øker for hver generasjon, slik at barna får en alvorligere tilstand enn foreldrene.
B At tilstanden etter å ha utviklet seg langsomt i lengre tid, raskt kan bli kraftig forverret
Ikke riktig. En slik sykdomsutvikling forventes ikke ved genetisk årsak
C At sykdommen gradvis forverrer seg med årene
Mange genetiske sykdommer vil gi økende symptomer over tid, men det er ikke det vi kaller antesipasjon.
D At genfelien gradvis gjør seg gjeldende i stadig flere organer
Sykdommen DM 2 kan manifestere seg i mange organer, men det er ikke det som er antesipasjon.

00001646c78b3c67a5

45
Du henviste en 84 år gammel mann til ekkokardiografi grunnet bilyd for noen år siden. Han fikk påvist moderat til alvorlig aortastenose, men syntes han var så frisk så han avbestilte kontrollene. Han har nå utviklet brystsmerter som kjennes som et trykk i brystet hver gang han anstrenger seg. Dette kommer spesielt når han bærer handleposer opp til leiligheten som ligger i andre etasje, men også når han går turer ute.
Du tar et EKG som viser sinusrytme og tegn til venstre ventrikkelhypertrofi. Du tar noen blodprøver som viser Hb 14.5 (normalt), Troponin T 7 (normalt), CRP <5 (normalt) og NT-proBNP 150 (normalt). Du vurderer brystsmertene som anginøse smerter og henviser han til fornyet ekkokardiografisk vurdering som viser alvorlig aortastenose. Som ledd i vurdering med tanke på klaffeintervensjon planlegges det utvidet utredning med koronarutredning.
Hva vil du forespeile Kåre som mest sannsynlige behandling av hans plager?

A Kateterbasert utblokking av koronarkar
B X Kateterbasert klaffeerstatning og behandling av eventuell koronarsykdom
Aortastenosen resulterer i obstruksjon av utløpet av venstre ventrikkel med påfølgende trykkøkning i venstre ventrikkel, hypertrofi av venstre ventrikkels myokard og lavere trykk i aorta. Hjertets oksygenforbruk øker pga økt masse og økt arbeid relatert til økt belastning. I tillegg forsinkes tømmingen av venstre ventrikkel og diastolisk tid (som er hjertets fyllingsfase) reduseres. Dette medfører redusert oksygentilførsel til myokard. Dette medfører en relativ endring av perfusjonstrykket (fra de epikardielle koronarkarene og til myokard). Denne mekanismen er lik det man ser ved vanlige koronare stenoser, men forskjellen er at stenosen sitter i aortaklaffen og ikke koronarkaret. VI vet at Kåre har aortastenose, men vi vet enda ikke om han har koronarsykdom, da symptomene kan komme av klaffesykdommen alene. Dog har aortastenose og koronarsykdom felles risikofaktorer. Betablokker inngår ikke som standard behandling av aortastenose. Pasienten er 84 år. Hos pasienter uten øvrige risikofaktorer anbefales kirurgisk klaffeerstatning hos pasienter <75 år, mens kateterbasert behandling er førstevalget når pasientene er 75 år eller eldre. Dersom det er sameksisterende signifikante koronare stenoser vil disse ofte bli behandlet med utblokking og stentimplantasjon. Alternativet «kateterbasert klaffeerstatning og behandling av eventuell koronarsykdom» er derfor mest sannsynlig.
C Medikamentell behandling med betablokker
D Kirurgisk klaffeerstatning og koronar bypass kirurgi

00001646c78b3c67a5

46
Du jobber i medisinsk mottak som turnuslege på et mellomstort norsk sykehus. Inn kommer det det 70 år gammel kvinne som to timer fikk brått innsettende symptomer med ordletingsvansker og problemer med å bruke høyre arm. Symptomene forsvant gradvis i løpet av en time. Ved anamnese finner du ut at pasienten fra tidligere har hypertensjon og har røkt siden hun har 15 år. Hun bruker bare blodtrykksmedisin (en ACE-hemmer). Ved undersøkelse er det ingen nevrologiske utfall, øvrig somatisk undersøkelse er normal foruten en stenoselyd over venstre carotide. LDL-kolesterol er på 4,3 (referanseområde 2,2-5,8). EKG viser ingen tegn til atrieflimmer og CT caput er normal. Ekko cor viser ingen tegn til kardial embolikilde. Du mistenker at pasienten har hatt et TIA.
Hvilke tiltak foreslår du videre?

A Pasienten innlegges. Du starter med høydose statin og dobbel platehemming. Organiserer CT angiografi av hode/hals og MR caput til neste dag.
B Pasienten får resept på platehemmer og statin, og sendes hjem med avtale om MR caput innen en uke.
C Du synes symptomene virker uspesifikke, og dessuten er pasienten nå symptomfri. Du lar pasienten reise hjem og avtaler at pasienten får komme til en mer erfaren kollega en akuttime neste virkedag.
D X Pasienten innlegges. Du mistenker TIA fra symptomatisk carotisstenose, starter med høydose statin og dobbel platehemming. Du bestiller videre CT angiografi av hode/hals og MR caput til dagen etter og henviser karkirurg for vurdering av operasjonsindikasjon med UL halskar.
Her argumenterer man mer for hva man mistenker. Man risikoreduserer med medisinske tiltak og henviser til de relevante undersøkelsene. Svar C har mye til felles med svar B, men svar C er et bedre argumenterende svar og hvor alle undersøkelser som anbefales er med.

00001646c78b3c67a5

47
En 40 år gammel kvinne legges inn som øhjelp på sykehus med øvre abdominalsmerter av kolikkaktig karakter. Hun er høyfebril og har hatt frostanfall i akutt mottaket. Blodtrykket er 90/70 og HR 95R. Blodprøver viser ALAT 240 (10-70), GT 980 (15-115), Alp 450 (35-105) og bilirubin 75 (5-25). Hva er riktig håndtering?

A Pas er ikterisk, og har sannsynligvis en cancer i caput pancreatis. Må utredes- derfor bestilles thoracoabdominal CT til neste dag.
Malign obstruksjon av galleveier gir i hovedsak "stille ikterus" - dvs uten smerter. Det er dessuten svært sjelden tumor obstruksjon gir opphav til ascendrende septisk cholangitt - det er nesten alltid steinrelatert, eller skyldes instrumentering i galleveier ifm ERCP av annen grunn. Å la pasient ligge til neste dag uten tiltak er livsfarlig.

B Ta pas raskt til operasjonsstuen pga perforasjonstruende cholecystitt
Blodprøvene tyder på obstruksjon i galleveier - man får normalt ikke slike utslag kun ved infeksjon i galleblære. Man går dessuten særdeles sjelden direkte til operasjon uten å ha kartlagt abdomen med CT først. Øhj operasjon av cholecystitt er svært sjelden i det man oftest kommer til målet med antibiotika alene, eller perkutan drenasje hvis antibiotika ikke løser problem.

C X Mistanke om stein i dype galleveier og cholangitt - raskt til ERCP
Alt peker i retning av stein i galleveiene (ikterisk og kolikksmerter). Hun er åpenbart septisk påvirket med frostanfall, lavt blodtrykk og økt HR. Detter er bakteriell cholangitt med betydelig klinisk påvirkning. Det er en livstruende tilstand og skal raskest mulig til ERCP med sanering - også om natten hvis påkrevd. Det er ikke påkrevd med forsinkende bildediagnostikk i forkant.

D Starte antibiotika og se an effekten av det
Pas er høyfebril og har frostanfall, blodtrykkspåvirket. Mye tyder på alvorlig infeksjon - men kun å gi antibiotika og se an er ikke nok gitt disse leverprøvene som tyder på obstruksjon i galleveier med puss som årsak til det hele. Ubi pus, ibi evacua!

00001646c78b3c67a5

48
Pasienter med refluksøsofagitt bruker ofte såkalte protonpumpehemmere. Det er vist at dette gir økt risiko for polypper i ventrikkelslimhinnen.
Hvilken type polypp i ventrikkelslimhinne er det her snakk om?

A Adenomatøse polypper
B Inflammatoriske polypper
C X Korpus/funduspolypper
Studier viser at langvarig bruk av protonpumpehemmere disponerer for såkalte korpus/funduspolypper (eng. fundic gland polyps). Disse er som hovedregel benigne.
D Hyperplastiske polypper

00001646c78b3c67a5

49
I en studie publisert i British Medical Journal i september 2022 undersøkes sammenhengen mellom inntak av kunstige søtningsmidler og risiko for hjerte-kar sykdom. Studien følger en stor fransk kohort på nesten 100000 individer i perioden 2009-2021. Deltakerne svarte på et digitalt spørreskjema ved inklusjon, og informasjon om inntak av kunstige søtningsmidler ble hentet fra detaljerte kostregistreringer. I oppfølgingsperioden la deltakerne inn relevant helseinformasjon, i tillegg til at ulike registre ble benyttet for å registrere hjerte-kar sykdom og død.
I tabellen under ser dere et utdrag fra hovedresultatene fra studien. Her vises Hazard Ratio (en type relativ risiko som inkluderer tid) for kardiovaskylær sykdom (CVD) for en angitt mengde økning i inntak av kunstig søtningsstoff (alle typer søtningsstoffer og tre ulike typer søtningsstoff)

le 2 | Associations between intake of total artificial sweeteners, aspartame, sulfame potassium, and sucralose and overall cardiovascular diseases, coronary rt diseases and cerebrovascular diseases, NutriNet-Santé cohort, France, 2009- 103 388)

come and exposure	Hazard ratio (95% CI)	P value
diovascular diseases (n=1502)		
l artificial sweeteners	1.09 (1.01 to 1.18)	0.03
artame	1.03 (0.94 to 1.14)	0.49
sulfame potassium	1.18 (0.98 to 1.41)	0.08
ralose	1.11 (0.92 to 1.34)	0.28

Hvilket utsagn er riktig?

A Konfidensintervallene er for brede og p-verdiene for høye til at vi kan trekke noen konklusjon.
Vi ser at Hazard Ratio (en type relativ risiko som inkluderer tid) er 1,09 (1.01 to 1.18). Dette tilsvarer 9% økning i risiko for CVD for alle de kunstige søtningsmidlene under ett. Selvom det er noe usikkerhet rundt størrelsen på økningen i risiko (gitt av 95% KI) antyder estimatene i seg selv at vi med rimelig sikkerhet kan anta at risiko er økt. (At vi må være forsiktige med å trekke konklusjon angående årsakssammenheng i dette tilfellet har først og fremst med andre forhold knyttet til bias/confounding å gjøre)

B Deltakerne som inntok kunstige søtningsmidler hadde mellom 3 og 49% sannsynlighet for økning i risiko for CVD.
Vi ser at Hazard Ratio (en type relativ risiko som inkluderer tid) er 1,09 (1.01 to 1.18). Dette tilsvarer 9% økning i risiko for CVD for alle de kunstige søtningsmidlene under ett. For de enkelte søtningsmidlene er tilsvarende økning fra 3 til 18 %.

C For å hindre ett tilfelle av CVD må mellom 2 og 33 pasienter kutte kunstige søtningsmidler
Vi ser at Hazard Ratio (en type relativ risiko som inkluderer tid) er 1,09 (1.01 to 1.18). Dette tilsvarer 9% økning i risiko for CVD for alle de kunstige søtningsmidlene under ett. For de enkelte søtningsmidlene er tilsvarende økning fra 3 til 18 %. Vi har ikke informasjon (risikodifferanse) tilgjengelig til å regne ut NNT (numbers needed to treat).

D X Deltakerne som inntok kunstige søtningsmidler (alle søtningsmidler) hadde 9% økning i risiko for CVD.
Vi ser at Hazard Ratio (en type relativ risiko som inkluderer tid) er 1,09 (1.01 to 1.18). Dette tilsvarer 9% økning i risiko for CVD for alle de kunstige søtningsmidlene under ett. For de enkelte søtningsmidlene er tilsvarende økning fra 3 til 18 %. Alle estimatene er usikre (dette ser vi på 95% KI), slik at vi ikke kan være helt sikre på om økningen er litt større eller litt mindre. For de enkelte søtningsmidlene innebærer denne usikkerheten også at det kan være snakk om en reduksjon av risiko for CVD.

00001646c78b3c67a5

50
En 35 år gammel kvinne oppsøker deg som fastlege på grunn av gjentatte sterke kortvarige strengt ensidig venstresidige smerteanfall lokalisert i pannen og omkring øyet av ca. 1 minutts varighet med ledsagende tåreflod og rødhet i konjuntiva. Hun opplever flere slike anfall daglig som kommer uten forvarsel eller utløsende triggere. Du gjør en grundig somatisk og nevrologisk undersøkelse samt trykkmåling i øyet med normale funn. Du kontakter nevrologisk vakt på nærmeste sykehus og får instruksjon om å forsøke en epilesimedisin (Lamotrigin, Lamital) som forebyggende behandling for disse smerteanfallene.
Hvilken hodepinediagose er mest sannsynlig?

A Glossofarungesusnevralgi
Smerter i bakre svelg og opp mot ene øret av få sekunders varighet
B Idiopatisk kortvarige smertehugg
Lynsmerter av få sekunders varighet som typiske skifter lokalisasjon
C Trigeminusnevralgi
Typisk smerter i kinn og/eller kjeveområdet av få sekunders varighet utløst av triggere som snakking, tannpuss o.l. uten ledsagende autonome fenomen
D X SUNCT
Strengt ensidige nevragiforme smerter med konjuntival injeksjon og tåreflo. SUNCT=Short-lasting unilateral neuralgiform headache attacks with conjunctival injection and tearing. Varighet mellom 1-600 sekunder i gjentatte anfall der førstevalg er Lamotrigin (Lamictal)

00001646c78b3c67a5

51

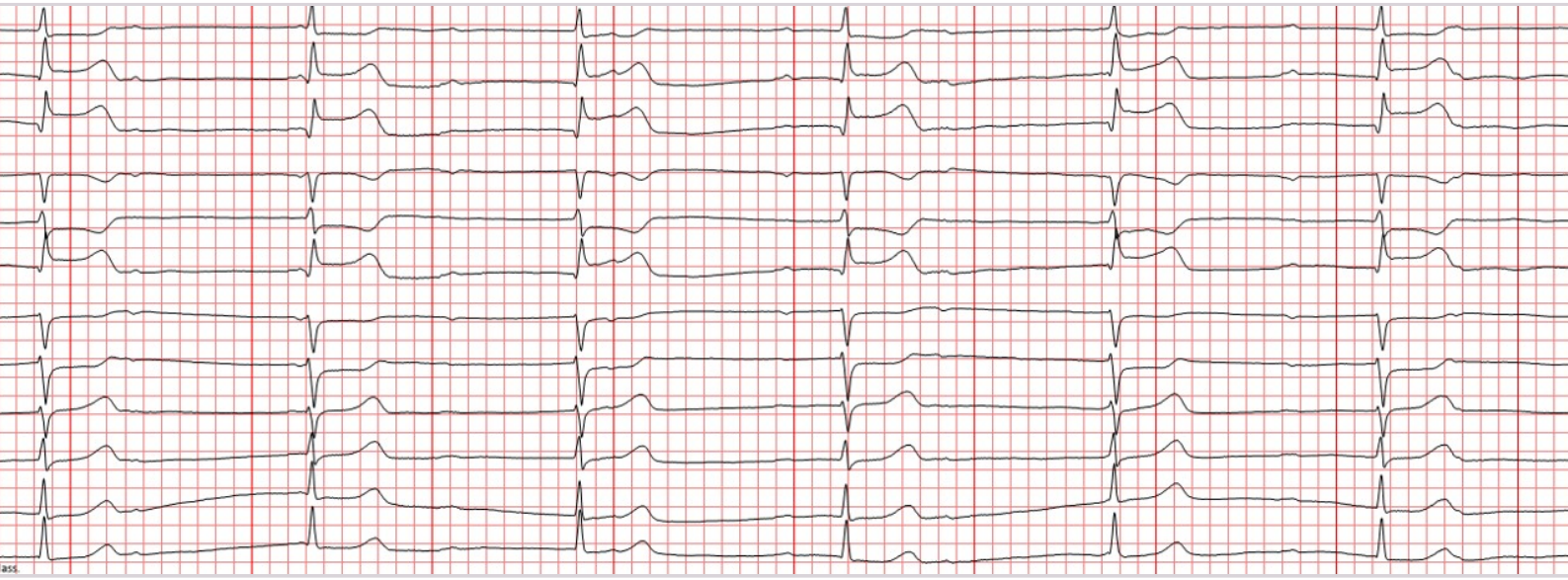

Du har vakt på et universitetessykehus og får overflyttet en 60 år gammel mann med akutte brystsmerter og mistenkt ST-elevasjonsinfarkt. Han har langsom puls på 40/min. EKG ved ankomst vises over. Hastighet er 50 mm/s og en rute er 5 mm.
Du ser at han har ST-elevasjonsinfarkt i nedre vegg, men hvilken arytmi har han?

A AV-blokk grad 2 type II
B Sinusknuteblokk
C X AV-blokk grad 3
Det er ingen sammenheng mellom p-bølgene som går regelmessig i en frekvens på ca 60/min og ventriklene som går regelmessig i en frekvens på ca 40/min. Ved AV-blokk grad 2 type I eller II vil QRS-avstanden være uregelmessig.
D AV-blokk grad 2 type I

00001646c78b3c67a5

52
Blant helsetjenesteassosierte infeksjoner forekommer urinveisinfeksjoner særlig hyppig og urinveiskatetre er ofte involvert. Korrekt håndtering av urinveiskatetre vil derfor forebygge infeksjoner.
Hvordan forebygges slike infeksjoner best?

A Ved daglig skifting av urinpose og slange
Å bryte avløpssystemets kontinuitet øker infeksjonsfaren.
B X Ved å fjerne urinveiskatetret så tidlig som mulig.
Tidlig fjerning er det beste forebyggende tiltaket.
C Kateterinnleggelse må foregå under sterile forhold.
Skal foregå under aseptiske forhold.
D Ved daglig skylling av urinveiskatetre.
Daglig skylling har ingen plass i rutinestell

00001646c78b3c67a5

53
En 23 år gammel gutt kommer til deg på legekontoret et par uker etter en sykdomsperiode hvor han har vært slapp og følt seg i dårlig form . Han hadde en del snørr i nesen, hostet og hadde feber rundt 38,7 mens det sto på. Han kommer nå fordi luktesansen har forsvunnet.
Hva er sannsynlig diagnose?

A Gjennomgått infeksjon med rhinovirus
B Infeksjon med pneumovirus
C Gjennomgått infeksjon med influensa virus
D X Gjennomgått infeksjon med corona virus
Det er kjent at infeksjoner med corona virus (covid 19) kan påvirke luktesansen og at luktesansen kan forsvinne forbigående eller permanent hos noen pasienter ifm med infeksjon.

00001646c78b3c67a5

54
Under undersøkelsen av en pasient er du uheldig og kommer borti noe kroppsvæske (sårsekret?) med hånda. Du ser at det er vått på hånda.
Hva er korrekt håndhygieneprosedyre her?

A Du skal utføre en hånddesinfeksjon umiddelbart, men virketiden for desinfeksjonen bør forlengres, eventuell ved å ta sprit på nytt underveis.
Virkningen av alkohol forstyrres av kroppsvæsker, særlig proteiner og håndvask er derfor å foretrekke.
B X Ved synlig søl bør det utføres håndvask umiddelbart.
Ved synlig tilsølte hender etter kontakt med kroppsvesker skal man vaske hendene.
C Siden det er travelt fortsetter du arbeidet inntil du skal ut av pasientrommet og du kan bruke håndspritdispenseren på vei ut.
Håndhygiene skla utføres før man jobber videre.
D Du utfører umiddelbart en vanlig hånddesinfeksjonsprosedyre.

00001646c78b3c67a5

55
Du jobber på legevakten og undersøker en 45 år gammel mannlig pasient med kraftige ryggsmerter. Smertene var ikke utløst av aktivitet og kom plutselig for få dager siden. Smertene stråler ut i høyre bein og er intense selv etter at smertelindring med morfin er forsøkt. Ved sensibilitetsundersøkelse finner du redusert sensibilitet for nålestikk posterolateralt på høyre lår/legg og ut i lilletåa. Ved kraftundersøkelse finner du kraftig redusert kraft (grad 1) for plantarfleksjon av høyre fot. Achillesrefleksen er utslukket. Lasegues test er positiv.
Hva er rett tiltak videre for denne pasienten?

A Du mistenker prolaps, som oftest går spontant tilbake iløpet av uker. I mellomtiden får du han greit smertelindret med å gi ytterligere morfin og bestiller poliklinisk MR lumbosakral columna og ber om at den gjøres innen par-tre dager da pasienten har sterke smerter.
Prolaps er riktig å mistenke. Her er paresen uttalt og risikoen er høy for at paresen vil bli varig hvis den får stå lenge. Det er ikke kjent hvor lenge paresen har stått. Paresen er imidlertid uttalt, og det at man må anta at den allerede har stått i noen få dager gjør at operasjon haster. Han bør innlegges for videre utredning med MR lumbosakralcolumna og sannsynlig operasjon iløpet av neste dag/par dager.

B X Du mistenker prolaps, pasienten innlegges og du bestiller rask MR lumbosakral columna iløpet av kvelden/neste dag.
Prolaps er riktig å mistenke. Her er paresen uttalt og risikoen er høy for at paresen vil bli varig hvis den får stå lenge. Det er ikke kjent hvor lenge paresen har stått. Paresen er imidlertid uttalt, og det at man må anta at den allerede har stått i noen få dager gjør at operasjon haster. Han bør innlegges for videre utredning med MR lumbosakralcolumna og sannsynlig operasjon iløpet av neste dag/par dager.

C Pasienten innlegges for overvåkning på nevrologisk avdeling den første uken før han sendes hjem. Operasjon er indisert dersom blære- og/eller tarmfunksjon påvirkes eller om symptomene ikke går over innen 6 måneder.
Feil. Ved mistanke om cauda equina-syndrom, hvor man er bekymret for varig svikt i vannlating, avføring eller seksualfunksjon, vil det være indikasjon for nærmest umiddelbar operasjon (og vanligvis innen 1 døgn). I dette tilfellet er det ingen opplysninger som taler for cauda equina-syndrom, men uttalt parese i ankelen som kan bli varig. I tillegg har han intraktable smerter.

D Du mistenker multippel sklerose og bestiller MR caput og MR totalcolumna og ber om at den gjøres iløpet av et par uker.
Pasienten viser tegn til perifer affeksjon av nerven, ikke sentral.

E Du mistenker hjerneslag og legger inn pasienten for akutt utredning og behandling av hjerneslaget.
Klinikk forenlig med perifere utfall, ikke sentrale. I tillegg er det sterke smerter og tydelig affeksjon av nerverot, klinisk passende med prolaps (her S1-nerveroten).

00001646c78b3c67a5

56
Du går visitt på en sengepost. En 82 år gammel kvinne var opprinnelig innlagt for en pneumoni. Etter en vanskelig mobilisering venter hun nå, to uker etter innleggelsen, på et kortidsopphold. For to dager siden utviklet hun diaré og i dag fikk du svar på fæcesprøven som var tatt. *Clostridoides difficile* er påvist.
Hva er den mest sannsynlige forklaringen for funnet?

A Renholdet på rommet var for dårlig og pasienten ble smittet.
Selv om renhold av rommet kan være av betydning (f.eks. forrige pasient hadde C.diff) er antibiotikabehandling den sentrale risikofaktoren.

B Pasienten ble smittet av en medpasient.
Også en mulighet, men uten forstyrret tarmflora etter bredspektret antibiotikabehandling vil bakterien ikke kunne lage en infeksjon.

C X Pasienten ble behandlet med et 3. generasjons cefalosporin for sin pneumoni.
Den største risikofaktoren er langvarig, bredspektret antibiotikabehandling.

D Pasienten var infisert før innkomst og utviklet sykdom etter inkubasjonsperioden.
Lite trolig siden inkubasjonsperioden ville være svært lang

00001646c78b3c67a5

57
Mikrocytær anemi har tre hovedårsaker. Hvilken av svaralternativene gir ikke mikrocytose?

A Globin-syntese svikt (for eksempel thalassemi)
B X Defekt cytoskjelett
Det er mengden hemoglobin i en erytrocytt som bestemmer volumet. Hemoglobin består av jern, globin og hem, derav disse tre årsakene.
C Hem syntese svikt
D Jernmangel

00001646c78b3c67a5

58
Som fastlege kan du oppleve at pasienter selv tar opp seksualmedisinske problemstillinger, eller du kan oppleve at slike problemer kommer fram i samtalen når du spør eksplisitt. Som fastlege kan man oppleve at Plissit-modellen er nyttig ved slike problemstillinger.
Hva innebærer denne modellen?

A De fleste seksualmedisinske problemstillinger bør håndteres av helsepersonell med spesiell interesse for, og kunnskap om seksualmedisin
Feil, modellen sier det motsatte, mange problemer kan løses med enkle råd.
B Man i de fleste konsultasjoner bør inkludere et spørsmål om tillatelse til å ta opp seksualmedisinske problemstillinger
Feil, i mange sammenhenger er det ikke naturlig å spøre om seksualmedisinske problemer.
C X En fastlege kan ved enkle midler håndtere mange seksualmedisinske problemstillinger uten å henvise til spesialist
Dette er selve kjernen i Plissit-modellen og derfor korrekt.
D Man starter en samtale om seksualmedisin med å innhente tillatelse fra pasienten til å diskutere et slikt sensitivt tema.
Kan være en god strategi, men har er ikke alltid nødvendig

00001646c78b3c67a5

59
En 42 år gammel mann har oppsøkt deg som fastlege og klaget over slitenhet og hodepine. Du har bestilt MR som viser en 4 cm, høyresidig ikke-kontrastladende frontal tumor. Det er billedmessig mistanke om et diffust lavgradig gliom. Pasienten kommer for å få informasjon om bildefunnet og lurer på hvordan dette skal behandles. Hva blir sannsynligvis første behandling?

A Neoadjuvant kjemoterapi for å gjøre svulsten mer operabel
Feil. Neoadjuvant kjemoterapi er ikke etablert behandling ved lavgradige gliom og bør uansett ikke gis uten sikker vevsdiagnose
B Immunterapi
Feil. Immunterapi har ingen dikumentert effekt ved lavgradige gliomer
C Strålebehandling
Feil. Strålebehandling alene er ikke god behandling ved lavgradige gliomer (bedrer ikke overlevelse). Strålebehandling gis dessuten ikke uten histopatologisk diagnose
D X Kirurgi
Kirurgisk reseksjon har betydelig effekt på prognosen ved lavgradige gliomer og er førstevalg for "operable" svulster. Histopatologisk diagnose må man uansett ha for å sikre riktig behandling videre.

00001646c78b3c67a5

60
Tidligere frisk dame 40 år får påvist asymptomatisk 4 cm stor GIST (gastrointestinal stromal tumor) på CT ved angulus ventriculi. Hvilken behandlingsopsjon er rimelig her?

A Total gastrectomi med Roux-Y rekonstruksjon og standard glandeldisseksjon.
Overkill. Det er nok å gjøre kilereseksjon og ta den ut med en cm frisk margin. Hadde svulsten vært mye større og omfattet en større del av ventrikkelen, kunne (en sjelden gang) total gastrectomi vært påkrevd. GIST er ikke et adenocarcinom, og glandeldisseksjon rundt ventrikkel er ikke en integral del av kirurgien.

B Ofte tilfeldig funn av svulster som er saktevoksende over år og helt ufarlige til de evt blir over 5 cm. Derfor ingen tiltak, kun observasjon med CT kontroll
Det er riktig at svulstene ofte er saktevoksende og kan ha stått i flere år. I ventrikkelen regner vi svulstene som lite agressive (varierer med anatomisk lokalisasjon i kroppen) - og en GIST under 2 cm kan man observere om ønskelig (men heller ikke feil å fjerne den). Er svulsten over 2 cm skal den i utgangspunktet kirurgisk reserseres.

C X Laparoskopisk kilereseksjon uten glandeldisseksjon
GIST er ikke et adenocarcinom, men oppstår i dypere lag i ventrikkelens vegg. Den sprer seg ikke til lokale glandler før den evt blir meget stor, slik at glandeldisseksjon ikke regnes som integral del av behandlingen

D Starte tradisjonell kjemoterapi, smelter ofte vekk
Dette er ikke adenocarcinom, tilhører sarcom gruppen. Størrelse, anatomisk opphav og mitosetall avgjør det maligne potensialet. Tradisjonell kjemoterapi har ingen plass. Om onkologisk medisinsk behandling skal gis (non-resektabel tumor, non-operabel pasient, pallaitiv situajson etc) er valget tyrosin kinase inhibitor - som kan ha frapperende effekt. Kirurgi er behandlingen med kurativt potensial.

00001646c78b3c67a5

61
En 76 år gammel mann med hypertensjon og DM II klager over ustøhet ved gange de siste månedene. Han føler seg ustø særlig når han går i ulendt terreng og dårlig belysning. Han føler seg litt nummen i bena og har også begynt å få problemer med å kneppe knapper og synes at finmotorikken i hendene er blitt dårligere. Han har noe smerter i nakken.
Ved klinisk undersøkelse finner du lett ustøhet ved gangtest der han tar ekstraskritt når han snur seg fort. Han har livlige reflekser i over- og underekstremitetene med subklonus i begge akillessener. Plantarrefleksene er indifferente for lateralt og medialt strøk bilateralt. Tempo i fingrene er redusert på begge sider, og han har lett spastisitet i begge overekstremiteter.
Hva er mest sannsynlige diagnose?

A Tumor cerebri lokalisert nær motorisk region på hø side
Pasienten har bilaterale symptomer og funn som utelukker ensidig affeksjon av motorisk og sensorisk region

B Nevrogen intermitterende klaudikatio på grunn av lumbal spinal stenose
Han har symptomer og funn i over og underekstremiteter som ikke kan forklares av affeksjon av cauda equina lumbalt. Nevrogen intermitterende klaudikatio (lumbal spinal stenose) gir ikke hyprerefleksi, klonus, indifferent plantarefleks, spastisitet eller symptomer i overekstremiteter.

C X Degenerativ cervikal myelopati på grunn av cervikal spinal stenose
Myelopati trenger ikke å gi mye smerter, den nevrologiske undersøkelsen gir mistanke om affeksjon av sentrale motoriske nevron med hyperrefleksi, spastisitet og indifferent plantarrefleks. I tillegg har han ustødighet ved gange og nedsatt sensibilitet i over og underekstremiteter. Siden symptomene er bilaterale er det mest sannsynlig at det er en affeksjon av medulla.

D Polynevropati på grunn av DM II
Han har funn ved den kliniske undersøkelsen som tyder på affeksjon av sentrale motoriske nevron. Ved polynevropati er oftest refleksene svake og det foreligger ikke spastisitet.

00001646c78b3c67a5

62
Se på histologibildet. Det er et HE-farget snitt fra en biopsi av en radiologisk påvist tumoraktig lesjon i lunge.
Hva slags tumor eller annen patologisk prosess passer bildet best med?

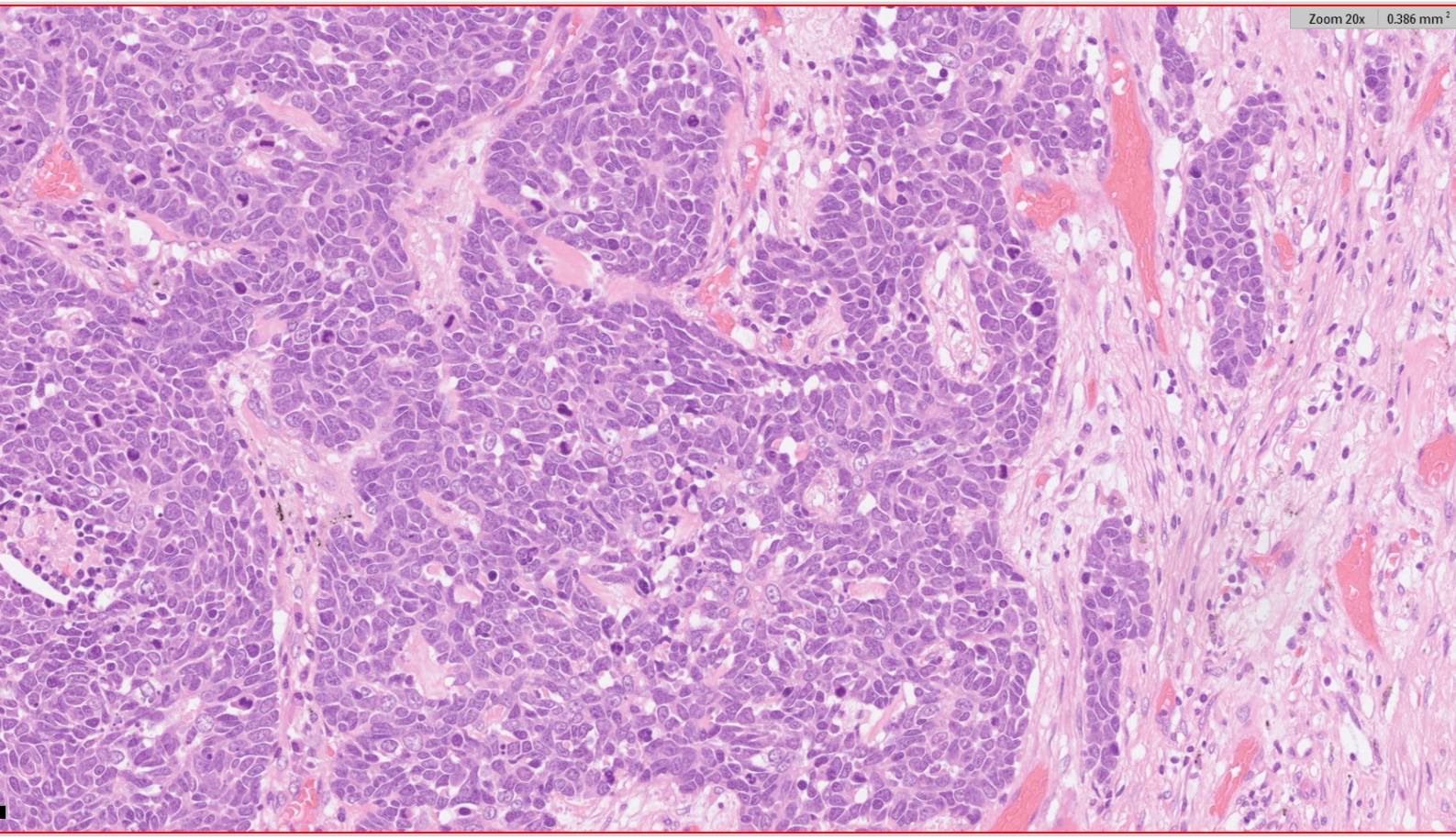

A X Småcellet lungekarsinom (SCLC)
Riktig svar. Bildet viser en cellerik tumor med flere mitoser. Tumorcellene har lite cytoplasma og kjerner som dels tar form av hverandre. Det er ikke spesielt tydelige nukleoler i kjernene. Dette bildet er helt typisk for småcellet karsinom i lunge.

B Godartet tumor, f.eks. hamartom.
Feil. Bildet viser en cellerik tumor med flere mitoser og infiltrerende vekstmåte. Cellebildet er her typisk for småcellet karsinom i lunge.

C Ikke-småcellet lungekarsinom (NSCLC)
Feil. Cellebildet ved ikke-småcellet lungekarsinom er ulikt det vi ser her, ved at tumorcellene har mer cytoplasma, har større og mer pleomorfe kjerner og oftest tydelige nukleoler. På bildet ses et typisk småcellet lungekarsinom.

D Lungeabscess
Feil. En abscess er kjennetegnet av rikelig med nøytrofile granulocytter i abscesshulen og eventuelt en bindevevskapsel omkring. Bildet viser en malign tumor (småcellet lungekarsinom).

00001646c78b3c67a5

63
En 35 år gammel mann, som er tidligere stort sett frisk, har vært plaget med nakkesmerter med utstråling ut i høyre arm i 6-7 uker. Smertene stråler helt ut i 1. finger og forverres når han bøyer nakken bakover mot høyre. Han er nummen på radialsiden av hånden og i tommelen. De siste 2-3 dagene har han fått merkbart dårligere kraft for albuefleksjon. Du mistenker at han har fått et nakkeprolaps.
I hvilket nivå vil man utfra de ovennevnte opplysninger forvente å finne et prolaps?

A C6/C7
Prolapser i C6/C7-nivå vil vanligvis affisere C7-roten. Klinikken som beskrives er typisk for en C6-rotsaffeksjon.
B X C5/C6
Klinikken som beskrives med radierende smerter og nummenhet ut i 1.finger er typisk for en C6-rotsaffeksjon. Dette understøttes av krafttap for C6-innervert muskulatur (biceps). Prolapser i nivå C5/C6 vil typisk kunne påvirke C6-roten.
C C7/Th1
Prolapser i C7/Th1-nivå vil vanligvis affisere C8-roten. Klinikken som beskrives er typisk for en C6-rotsaffeksjon.
D C4/C5
Prolapser i C4/C5-nivå vil vanligvis affisere C5-roten. Klinikken som beskrives er typisk for en C6-rotsaffeksjon.

00001646c78b3c67a5

64
En 60 år gammel kvinne oppsøker deg på legevakten med intens svimmelhet med karusellfølelse, kvalme og oppkast. Svimmelheten har vart i 3 timer uten stans når du møter henne. Du ser tydelig at hun har en unidireksjonell nystagmus i horisontalplanet. Du gjør deg klar til å undersøke pasienten. Basert på det du nå vet, hvilken undersøkelse er **minst** aktuell?

A Otoskopi
relevant blant annet for å se etter mediaotitt som kan kompliseres med labyrinthitt
B NIHSS
Da det kan foreligger et slag i bakre sirkulasjon er det relevant og også gjøre NIHSS (i tillegg til HINTs). Særlig er koordinasjonsprøvene av interesse. NIHSS er designet for å utfall i fremre sirkuasjon og er ikke et diagnostisk verktøy. MAO kan NIHSS være 0, og pasienten har et betydelig cerebellært slag, typisk i PICA-gebetet. Det er derfor tilrådelig å legge til andre nevrologiske undersøkelser, særlig viktig er å se etter truncal ataxi.
C HINTs testbatteri
klart sentral undersøkelse for å skille sentral fra perifer årsak til vedvarende vertigo
D X Dix hallpiks test
BPPV gir ikke vedvarende vertigo over mange timer. Å provosere frem en nystagmus, når det alt forligger en nystagmus gir ikke mening

---

00001646c78b3c67a5

65
I likhet med mange andre legemidler metaboliseres de direktevirkende orale antikoagulasjonspreparatene (DOAK) over Cyp3A4 og permeabilitetsglykoprotein (P-gp). Interaksjoner klassifiseres som mild, moderat og sterk, og kan enten være hemmende eller forsterkende på enzymene. Milde og moderate interaksjoner kommer ofte ikke fram ved søk i interaksjonsdatabaser.
Hvor mye kan konsentrasjonen av DOAK økes, målt som areal under kurven (AUC), hvis det foreligger en moderat hemmende interaksjon?

A Mellom 2 og 3 ganger
B Mellom 1.5 og 2 ganger
C Mellom 5 og 10 ganger
D X Mellom 2 og 5 ganger
Mild interaksjon kan føre til inntil 2 ganger økt AUC, mild til 2-5 ganger og sterk til over 5 ganger.

00001646c78b3c67a5

66
I et juleselskap forteller din 50 år gamle tante at hun den siste uken har vært plaget med forbigående svimmelhet. Hun forteller at hun først og fremst merker det som svimmelhetsanfall på 10-30 sekunder som utløses av at hun snur seg i sengen, reiser seg opp eller endre kroppstilling på annet vis. Hun beskriver svimmelheten som snurrende og sier dessuten at hørselen ikke har vært påvirket og det har ikke vært øresus.
Hva er den mest sannsynlige svimmelhetsdiagnosen?

A Akustikusnevrinom
Akustikusnevrinom gir vanligvis ikke anfallsvis svimmelhet selv om den kan imitere andre svimmelhetstyper og blødning i tumor kan gi akutt forverring . Dessuten er det ofte et progredierende høretap. Kortvarige og leieavhengige svimmelhetsanfall er forenelig med BPPV.
B X Benign paroksysmal posisjonell vertigo (BPPV)
Mb Meniere opptrer også anfallsvis, men anfallene varer lenger og det er vanligvis forbigående hørselsreduksjon og øresus. Akustikusnevrinom og vestibularisnevritt er vanligvis ikke anfallsvise tilstander. Kortvarige og leieavhengige svimmelhetsanfall er forenelig med BPPV.
C Vestibularisnevritt
Vestibularisnevritt er vanligvis ikke anfallsvis svimmelhet. Kortvarige og leieavhengige svimmelhetsanfall er forenelig med BPPV.
D Morbus Ménière
Mb Meniere opptrer også anfallsvis, men anfallene varer lenger og det er vanligvis forbigående hørselsreduksjon og øresus som etter hvert blir permanent.

00001646c78b3c67a5

67
En 69 år gammel kvinne kommer til Akuttmottaket med brystsmerter. Hun har kjent diabetes, ellers tidligere frisk. Smertene har vart i en time. EKG viser ingen sikre ischemiske forandringer. Blodtrykk er 150/70, puls 80 og ved vanlig organstatus er det ingen spesifikke funn. Pasienten er tydelig smertepåvirket og basert på din anamnese mistenker du primært at dette er koronare smerter.
Hva vil du foreslå som neste diagnostiske tiltak?

A CT koronarkar.
I dette tilfellet kan det bli aktuelt å utføre CT av koronarkar, men ekko av hjertet bør uansett utføres først i dette tilfellet.
B X Undersøkelse med håndholdt ultralyd.
Riktig. Pasienten har sterke, pågående smerter som er koronarsuspekte. Med ultralyd kan du se om det er ischemiske områder i myokard (regional hypokinesi). Hvis dette er tilfelle er det indikajson for rask angiografi. Med ultralyd får du også oversikt over proksimale aorta (aortadisseksjon?) og du ser om det er perikardvæske (perikarditt?). Du ser også høyre ventrikkel (tegn på økt belastning som ved lungeemboli?)
C CT av lungearterier.
Med en klinikk som er sterkt suspekt koronarsykdom bør i ultralyd gjøres først. CT av lungearterier kan evt. være aktuelt i videre forløp hvis en ikke finner noe ved ultralyd eller gjentatt EKG.
D Henvise til rtg. thorax.
Galt. Se kommentarer under a. Det er mindre sannsynlig at du vil få mye ut av rtg thorax i denne situasjonen. Det er ikke stor mistanke om pneumothorax eller pneumoni.

00001646c78b3c67a5

68
En 58 år gammel mann kommer legekontoret. Han plages av skjelving som gjør det vanskelig å spise med kniv og gaffel, og han fyller aldri opp glasset mer enn halvfullt for ikke å søle. Ved undersøkelse har han en tydelig intensjonstremor, og han skjelver også mye når han holder hendene strakt ut foran seg. Tremoren er noe verre på høyre side. Med hendene liggende i fanget, forsvinner tremoren. Han er tydelig ustø ved linjegang, men vanlig gange ser upåfallende ut. Han er myk i ekstremitetene, og tempo ser upåfallende ut. Hvilken behandling bør han forsøke først?

A Gabapentin (Neurontin)
B Levodopa/karbidopa (Sinemet/Madopar)
C Levetiracetam (Keppra)
D X Propranolol (Pranolol)
Pasienten presenterer forenlig med essensiell tremor (kanskje pluss gitt ustøhet ved linjegang). Det er rimelig å forsøke behandling med betablokkere.

00001646c78b3c67a5

69
En pasient med kjent multippel sclerose (MS) henvender seg til deg grunnet gradvis utvikling av hemisensoriske symptomer i venstre sides ekstremiteter. Ved undersøkelse er det ingen hjernenerveutfall. Sensibilitet for stikk er bevart, men det foreligger redusert sensibilitet for lett berøring i venstre arm og ben. Det er ingen andre nevrologiske utfall. Det er tatt en MR caput som ikke viser nytilkomne eller kontrastladende lesjoner.
Dersom dette skyldes et nytt MS schub, hvor sitter mest sannsynlig lesjonen?

A Høyre cervicalmedulla
B Venstre thoracalmedulla
C centromedullært i cervicalmedulla
D X Venstre cervicalmedulla
Dissosiasjon mellom stikk og berørig, og ingen trigeminale sensoriske utfall.
Sannsynlighetsovervekt for at lesjonen er i cervicalmedulla. Bakstrengsinformasjon løper ukrysset frem til hjernestammen, derfor mistanke om cervical lesjon ipsilateralt til utfallet

---

00001646c78b3c67a5

70
En 81 år gammel mann har siste 10 dager følt seg dårlig, hatt hodepine, feber og dårlig matlyst. Siste døgn før innleggelse i akuttmottaket har han blitt tungpust. Ved inspeksjon finner du splintblødninger på begge hender og ved auskultasjon av hjertet hører du en systolisk bilyd. EKG er upåfallende og CRP 121. Du mistenker endokarditt.
Hva vil du gjøre med pasienten nå?

A Ta blodkulturer, starte antibiotika etter konferanse med infeksjonsmedisiner og sende pasienten hjem med poliklinisk avtale om ekkocardiografi dagen etter.
Pasienten må legges inn ved mistanke om endokarditt
B X Ta blodkulturer, starte antibiotika etter konferanse med infeksjonsmedisiner og legge pasienten inn.
Blodkulturene tas før antibiotika oppstart.
C Kontakte invasiv kardiolog og be om vurdering for snarlig TAVI (Transkateter aortaventilimplantasjon).
TAVI er kontraindisert ved endokarditt
D Kontakte thoraxkirurg og be om vurdering for snarlig hjerteklaffekirurgi.
Det er behov for videre utredning. Pasientens symptomer gir ikke tilstrekkelig indikasjon for kirurgi.

00001646c78b3c67a5

71
En kvinne på 89 år er til vurdering hos deg som fastlege. Du har i flere år vært usikker på om hun tar blodtrykksmedisinen sin som hun skal. Du gjør en MMSE-test for å kartlegge kognisjon. Der skårer hun 21/30 poeng. Blodprøver er normale og pasienten er i god allmenntilstand.
Er det riktig å stille en demensdiagnose hos pasienten?

A Nei, vi trenger først bilder av hjernen. Hvis bildene viser typiske demensforandringer (hvitsubstansforandringer eller atrofi av hippocampus) kan diagnosen settes.
B Ja, hun har en tydelig kognitiv svikt som går ut over tablettinntak (ADL) og svikten har vart i mer enn 6 måneder. En kan da stille en demensdiagnose.
C Nei, vi trenger først bilder av hjernen. Hvis disse er normale fyller hun kriteriene for demenssykdom.
D X Nei, vi trenger først komparentopplysninger om hvordan hennes kognisjon virker inn på funksjoner i hverdagen, ADL og IADL.
Bilder av hjernen tas i første rekke for å utelukke annen alvorlig hjernepatologi som årsak til kognitiv svikt. En får ikke alltid beskrevet typiske demensforandringer, og funn av slike kreves ikke for diagnosesetting. Utredning har som mål å utelukke annen sykdom enn demens som årsak til kognitiv svikt. For at en demensdiagnose skal settes må sykdommen samtidig ha vart over 6 måneder, den kognitive svikten må gå ut over dagliglivets funksjoner, og svikten må kunne påvises på kognitive tester.

00001646c78b3c67a5

72
Mann 27 år i akuttmottak pga smerter i høyre fossa og lett feber. Ultralyd bestilt av avtroppende lege i mottak er akkurat gjort. Ultralydsvaret er som følger: “Appendix ikke visualisert”.
Hva er mest riktige svaralternativ i dette tilfellet?

A X Det kan fortsatt være appendicitt. Vurderer å enten henvise til ct for nærmere avklaring eller tar pasienten til operasjon på klinisk mistanke
CT vil være mest aktuelt med mindre klinikken er så overbevisende at man ikke trenger dette før operasjon pga typisk klinikk på appendicitt.

B Appendicitt er lite sannsynlig siden radiolog ikke finner den på ultralyd. Pas. kan reise hjem med beskjed om rekontakt ved forverring.
Appendicitt kan ikke utelukkes kun ut fra ultralydsvaret

C MR abdomen for å avklare om det kan være annen patologi som årsak til smertene
MR er svært sjelden aktuell modalitet i primærutredning av akutte magesmerter

D Appendicitt er lite sannsynlig. Man bør heller vurdere andre diagnoser.
Appendicitt kan være like sannsynlig som før UL. Ikke alltid appendix er synlig på UL selv om den er inflammert.

00001646c78b3c67a5

73
En pasient med mangeårig ulcerøs colitt og primær scleroserende cholangitt gjennomgår en cholecystectomy på grunn av smerter i høyre hypokondrium. Nedenfor ser du et histologisk bilde fra den innsendte galleblæren.
Hva er sannsynlig diagnose i dette tilfellet?

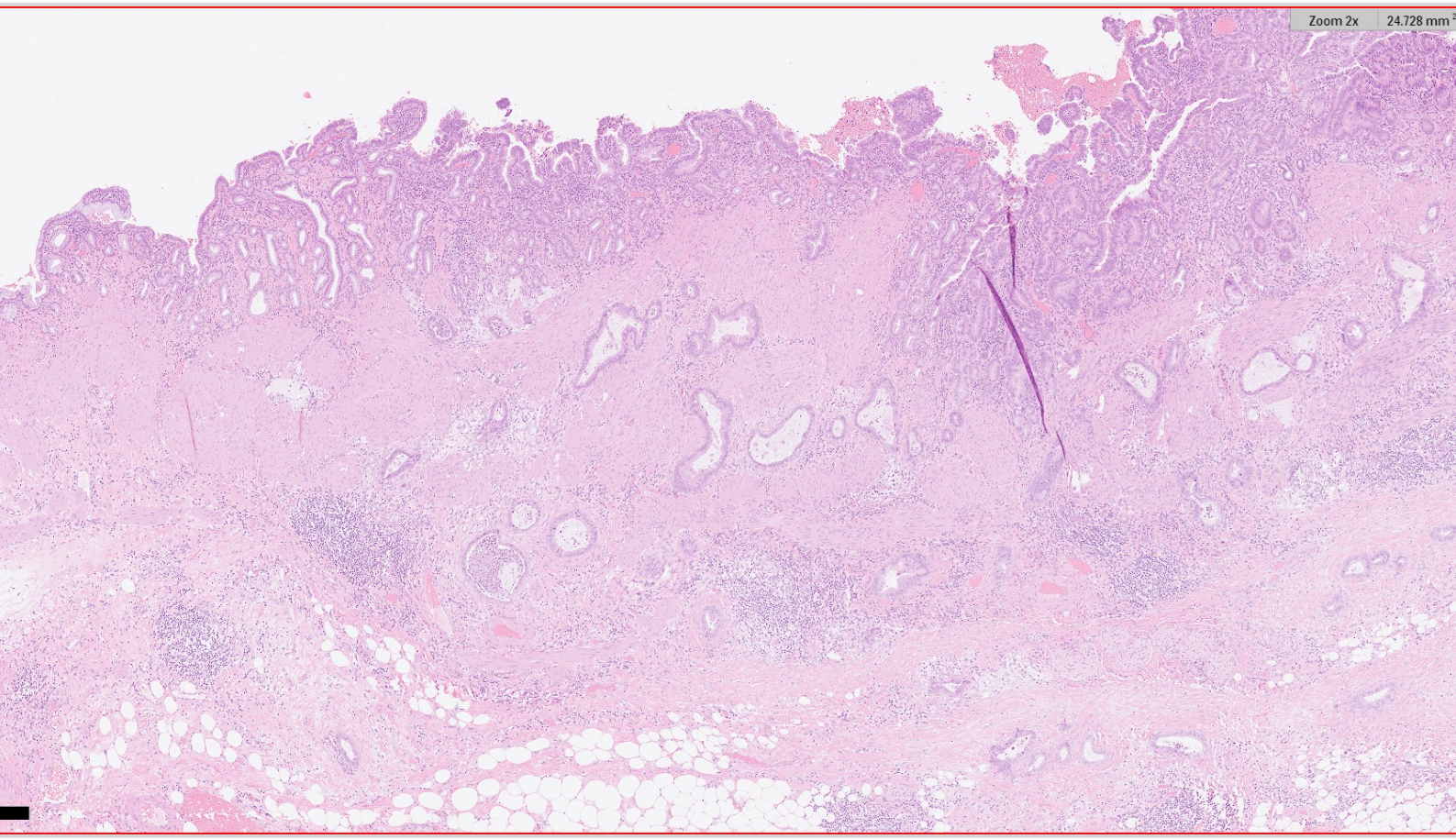

A X Galleblære med adenokarsinom
Riktig svar er galleblære med adenokarsinom. I bildet ses irregulære kjertelstrukturer gjennom hele galleblæreveggen. Pasienter med ulcerøs colitt og primær scleroserende cholangitt har økt risiko for utvikling av adenokarsinom i galleveiene.
B Galleblære med plateepitelkarsinom
C Galleblære med kronisk betennelse og granulom
D Galleblære med fibrose og betennelse

00001646c78b3c67a5

74
En 56 år gammel kvinne ønsket generell helsesjekk hos deg som fastlege. Hun hadde følt seg litt sliten i lengre tid. Ved klinisk undersøkelse var det ikke tegn til forstørrede lymfeknuter, lever eller milt. Blodprøvene viste leukocytter (hvite blodceller) 15 x10^9 per liter (normalområde 4.1-9,8 x 10^9 per liter). Differensialtelling av leukocytter viste 64% lymfocytter, 41% nøytrofile og 3% monocytter. Øvrige blodprøver var normale, inkludert hemoglobin, trombocytter (blodplater), CRP, SR og lever/galle/nyreprøver.
Du mistenker kronisk lymfatisk leukemi. Hvordan vil du gå videre for å bekrefte diagnosen?

A X Rekvirere flowcytoemtri av blod.
KLL-cellene er modne B lymfocytter med typisk immunprofil ved flowcytometri. Man ser etter fem typiske trekk. Disse utgjør Matutes skår. Ved skåring 4 eller 5 vil man kunne stille diagnosen KLL.
B Påvise mutasjon i tumor suppressorgenet p53.
Ved KLL vil man ha dårlig prognose hvis man påviser mutasjon i p53 genet. Men slik mutasjon kan foreligge ved mange kreftformer, og er ikke diagnostisk for en enkelt entitet.
C Påvise Philadelfiakromosomet
Philadelfiakromosomet foreligger ved KML og ikke KLL
D Se på blodutstryk
Det hører med å se på blodutstryk når man mistenker KLL. Da vil man typisk finne økning av modne lymfocytter, der kjernekromatinet er grovklumpet. I tillegg er det oftest mange ødelagte celler, såkalte kjerneskygger. Men diagnosen i seg selv krever flowcytometri, og kan ikke stilles på blodutstryk alene.

00001646c78b3c67a5

75
En 41 år gammel tidligere frisk kvinne har hatt løs avføring uten synlig blod 2-5 ganger daglig i over ett år. Hun har lette magesmerter i forbindelse med toalettbesøkene. Det er siste året tatt mange blodprøver inkl cøliaciserologi, MR tynntarm, f-calprotectin, f-elastase og en coloskopi med biopsier fra colon som alle var normale. Hvilken diagnose er mest sannsynlig?

A Kronisk infeksjon med Campylobacter jejuni
Svært sjelden at infeksjon er langvarig symptomgivende, ihvertfall hos immunkompetente.
B Mb Crohn med stenoserende affeksjon av tynntarmen
Fanges oftest opp på blodprøver, calprotectin og MR tynntarm
C X Irritabel tarm syndrom med gallesyremalabsorbsjon
En betydelig andel pasienter med IBS-D har gallesyremalabsorbsjon uten synlig patologi i ileum.
D Eksokrin pankreassvikt
Mye sjeldnere enn IBS-D når MR ikke viser noen pankreaspatologi og f-elastase er normal.

00001646c78b3c67a5

76
Du er allmennlege og jobber på legevakten. Legen som hadde vakt før deg har bestilt CT undersøkelse av ansikt og hode på en 35 år gammel mann grunnet skader fra et slagsmål. Bildet er sett fra anteriorsiden.

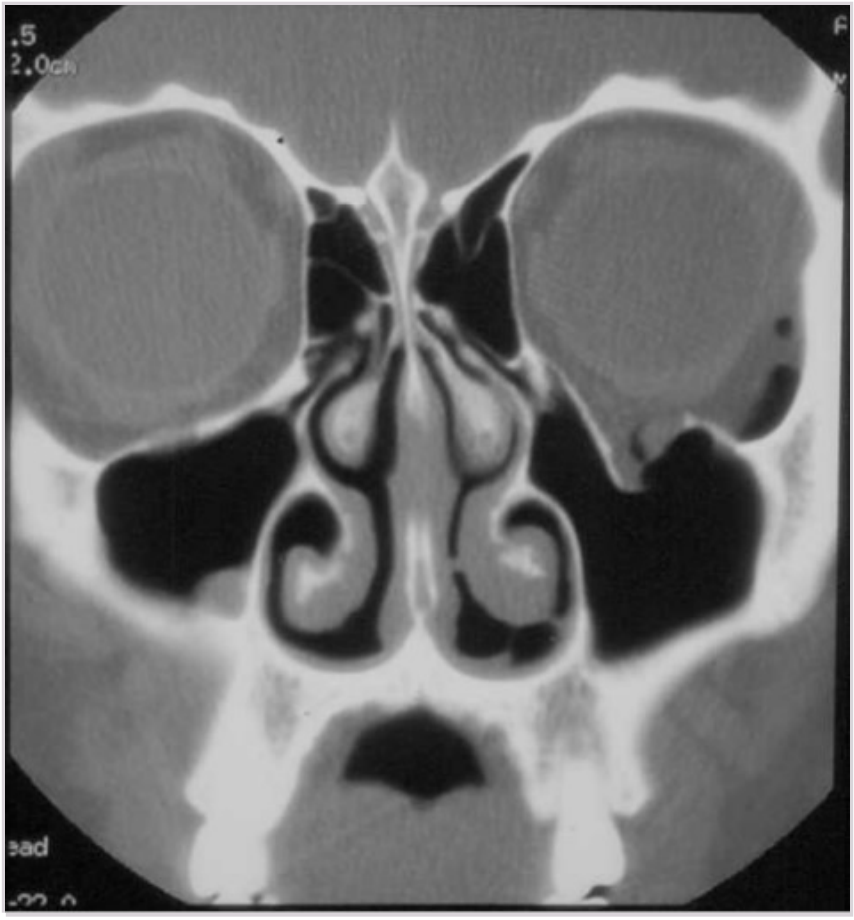

Du ser på bildet. Kan det ses noen fraktur på dette, og i såfall hvilken type?

A Os zygomaticum-fraktur
det ses ingen fraktur i overkjeven i dette bildet. Brudd i orbitagulvet kan imidlertid være en del av større ansiksbrudd som zygomaticus og LeFort frakturer

B X Venstresidig blow out-fraktur
Dette ses her som et brudd i gulvet av orbita. Oppstår som følge av trykkøkning, for eksempel på grunn av slag mot øyet. Deler av orbitaveggen ryker, vanligvis orbitagulvet, eventuelt også mediale orbitavegg.

C Neseseptum-fraktur
Det er ikke tegn til dette her. (Ville vært midt i bildet).

D Ingen fraktur foreligger
Det foreligger en tydelig nedpressingsfraktur av venstre orbitagulv

00001646c78b3c67a5

77
En 20 år gammel kvinne oppsøker fastlege fordi hun har hyppige residiverende tonsillitter. Hun forteller at hun har hatt 3 antibiotikakrevende tonsillitter hvert år de siste 3 årene.
Hvilken behandling er det aktuelt å få utført?

A tonsillotomi

I henhold til Paradise kriteriene vurderes tonsillectomi ved minst 3 antibiotikakrevende tonsillitter pr år de siste 3 årene.

B adenotomi
I henhold til Paradise kriteriene vurderes tonsillectomi ved minst 3 antibiotikakrevende tonsillitter pr år de siste 3 årene.

C X tonsillectomi
I henhold til Paradise kriteriene vurderes tonsillectomi ved minst 3 antibiotikakrevende tonsillitter pr år de siste 3 årene.

D adenotonsillectomi
I henhold til Paradise kriteriene vurderes tonsillectomi ved minst 3 antibiotikakrevende tonsillitter pr år de siste 3 årene.

00001646c78b3c67a5

78
Du er allmennlege og utfører stemmegaffelprøver på en pasient med nedsatt hørsel på det ene røret. Webers test lateraliserer mot høyre. Rinnes test er negativ på høyre øre (lyden høres best når stemmegaffelen er plassert på processus mastoideus), og positiv på venstre øre (høres best utenfor øret uten kontakt med pasienten).
Hvilken konklusjon kan man trekke fra resultatet på stemmegaffelprøvene angående hørselstapet?

A Pasienten har et sensorinevrogent hørselstap på venstre øre
Da vil Weber lateralisere mot høyre og Rinne være positiv på venstre side
B Pasienten har et mekanisk hørselstap på venstre øre
Da vil Rinne være negativ på venstre side og Weber lateralisere mot venstre
C Pasienten har et sensorinevrogent hørselstap på høyre øre
Da vil Weber lateralisere mot venstre og Rinne være positiv på høyre side
D X Pasienten har et mekanisk hørselstap på høyre øre
Ved et mekanisk hørselstap blir beinledningen bedre enn luftledningen. Weber vil derfor lateralisere mot affiserte side og Rinnes test vil være negativ.

00001646c78b3c67a5

79
En 26 år gammel mann har tatt blodprøver hos bedriftslegen som en rutinesjekk. Han føler seg frisk. Ved klinisk undersøkelse finner du at milten er forstørret til 7 cm nedenfor ribbebuen. Blodprøvene viser Hemoglobin 11,8 g/dl (normalområde 13,4-17,0 g/dl) , trombocytter 943x109/l (164-370) og leukocytter (hvite blodceller) 96 x109/l (4,1-9,8).
Hva er den mest sannsynlige diagnosen?

A Akutt leukemi
Ved akutt leukemi med hvite over 50 er pasienten oftest i dårlig allmentilstand, og kan ha blastplugging i mikrosikrulasjonen. I tillegg vil det oftest være beinmargssvikt med trombocypeni, nøytropeni og anemi

B X Kronisk myelogen leukemi
KML gir typisk høye hvite celler med dominans av myeloide celler. Trombocytose og anemi er også vanlig, likeså stor milt. KML kan forekomme i alle aldre. Det er vanlig at KML oppdages tilfeldig. Av og til oppdages den gjennom smerter fra forstørret milt.

C Kronisk myeloproliferativt syndrom
For å stille diagnsoen polycytemia vera skal det være høy Hemoglobin. Essensiell trombocytose har isolert trombocytose. Myelofibrose/prefibrotisk myelofibrose har typisk anemi og stor milt. Det kan også foreligge trombocytose og leukocytose, men det er uvanlig med hvite opp mot 100. I de tilfellene dette foreligger vil det være langtkommet sykdom med sykdomsfølelse. Det er uvanlig å få slike sykdommer i ung alder.

D Kronisk lymfatisk leukemi
Ved KLL er det ikke vanlig å ha trombocytose. Oftest er det isolert lymfocytose. I avansert stadium kan man få beinmargssvikt med trombocypeni, nøytropeni og anemi. Pasientene er oftest i eldre alderskategori.

00001646c78b3c67a5

80
En 54 år gammel mann med kjent levercirrhose som bivirkning av langvarig lavdose Metotrexat mot leddgikt (revmatoid arthritt), portalhypertensjon, ascites og et snev av ikterus på sklera. Nå tre svulster i lever, en på 3 cm overfladisk og to på 1cm dypt i leveren, alle på leverens høyre side . Alfa føtoprotein (AFP) er 140 (<6). Hva er rimelig tiltak for denne pasient?

A Høyresidig leverreseksjon, siden alle tre svulstene ligger på høyre side av leveren
Pasienten vil gå i fulminant leversvikt derom han utsettes for formell høyresidig leverresekjson hvor over halvparten av levervolumet fjernes. Det at han har portal hypertenejson og ascites tyder på langtkommen cirrhose hvor stor kirurgi har enda mindre plass.

B Operasjon, men siden man ved cirrhose ikke kan ta så mye levervev, gjøres tre såkalte kilereseksjoner, med en margin på 2 cm til svulsten.
Man kan ikke operere dypt beliggende svulster i lever med kiler - det er forbeholdt relativt overfladiske. Men selv om alle tre var overfladiske, ville man ikke utføre operasjon med tre kiler. Cirrhose, portalhypertensjon og høy Child-Pugh score, ville medføre problem i form av vedvarende ascites produksjon på flere liter/døgn og overhengende fare for leversvikt.

C Pasienten kan ikke gjennomgå stor leverreskejson pga cirrhose, og han settes derfor på tradisjonell cellegift som er et meget godt alternativ mtp å redusere tumor omfang.
Det finnes ingen effektiv tradisjonell kjemoterapi for HCC. Derimot noen lokale tiltak. I moderne tid kan man bruke TACE (chemoembolisering) for å redusere sirkulajson til svuslter. Utføres av intervensjonsradiologer, mest brukt ved en dominant større HCC. Man kan gjøre MWA (mikrobølge ablasjon) - dvs destruere tumorvevet ved å tilføre høy energi gjennom prober. Dersom systemisk onkologisk medisinsk behandling skal gis, er moderne immunterapi å foretrekke.

D X Søknad for vurdering for transplantasjon (Tx-lever)
Pasienten har åpenbart en svært syk lever hvor HCC har oppstått. En transplantasjon løser begge disse problem. Pasienten har ingen alkoholisk bakgrunn og er relativt ung. Han tilfredsstiller "Up to seven" kriteriene fra Metroticket systemet (sum største diameter + antall: mindre/lik syv). Det er rimelig å sende forespørsel til Rikshospitalet.

00001646c78b3c67a5

81
Indre larynx muskulatur deles funksjonelt inn i glottisåpnere og glottisstengere. En av musklene abdusererer og er viktig for inhalasjon.
Hvilken muskel er dette?

A Musculus Cricoarytenoideus lateralis
Riktig svar er m. Cricoarytenoideus posterior (posticus)
B Musculus Thyroarytenoideus
Riktig svar er m. Cricoarytenoideus posterior (posticus)
C X Musculus Cricoarytenoideus posterior
Riktig svar
D Musculus Arytenoideus transversus

00001646c78b3c67a5

82
En 69 år gammel kvinne, i normalt hold og ikke-røykende får under utredning av nyrestein tilfeldig påvist en 15 mm lungetumor i høyre underlapp på CT urinveier. Hun har ingen symptomer fra luftveiene. Hva bør gjøres videre?

A En liten tumor er et vanlig tilfeldig funn på CT av lungene, og denne er så liten at videre utredning ikke er indisert fordi risiko for malignitet er svært lav når pasienten er symptomfri.
Svært mange lungekreftsvulster i fortsatt kurabelt stadium oppdages faktisk tilfeldig ved undersøkelse for annen sykdom. Denne skal henvises lungekreftforløpet.
B Tumoren bør kontrolleres etter Nasjonal handlingsplan for lungekreft, mesoteliom og thymom med ny CT om 6-12 mnd.
Svulster over 8-10 mm bør utredes med en gang.
C Pasienten bør legges inn på lungeavdelingen eller kreftavdelingen, og det bør gjøres en supplerende CT thorax fordi CT urinveier ikke er adekvat i lungekreftutredning.
Lungekreft er som oftest en langsomtvoksende tumor, spesielt disse perifere tumorene uten symptomer. De kan med fordel utredes poliklinisk i et kreftforløp. Det bør også gjøres en CT thorax/abdomen, fordi CT urinveier ikke er kjørt på riktig vis for utredning av metastatisk sykdom i abdomen.
D X Pasienten skal henvises lungekreftforløpet der det tas ordinær CT thorax/abdomen, fordi CT urinveier ikke er adekvat i lungekreftutredning. Hvis det ikke påvises andre lesjoner, bør det gjøres PET-CT.
Riktig svar.

00001646c78b3c67a5

83
En 70 år gammel mann med kjent hypertensjon, koronarsykdom og aortastenose får påvist anemi med Hb 8,1 g/dl (13,5-17). Øvrige prøver viser MCV 103fL (81-95) haptoglobin ikke målbar, LD 707 U/L (115-255), bilirubin 16 umol/l (<25), ferritin 60 (23-431), jern 12 umol/l (9-34), transferin 2,5 g/l (2,0-3,6), retikulocytter 10% (0,5-2,5).
Hvordan vil du utrede dette nærmere?

A Rekvirere analyse av Vitamin B12 og folat.
Megaloblastær anemi gir hemolyse (intramedullær) men gir typisk MCV rundt 120
B Rekvirere koagulasjonsanalyser og blodutstryk.
Disseminert intravaskulær koagulasjon eller trombotisk trombocytopenisk purpura er relevante differensialdiagnoser ved mikroangiopatisk hemolytisk anemi. Men først bør man avgjøre om det foreligger autoimmun hemolyse eller mikroangiopatisk hemolyse.
C X Rekvirere DAT test og blodutstryk
Ved ervervet hemolytisk anemi bør man først avgjøre om den er autoimmunt (positiv DAT) eller mikroangiopatisk (økning av schistocytter) betinget.
D Rekvirere beinmargsutstryk.
Retikulocyttresponsen er god, og det er lite sannsynlig at det foreligger beinmargssykdom

00001646c78b3c67a5

84
En person i 20-årene tok kontakt med fastlegen pga. vekttap, noe "løs mage" og romling. Vedkommende ble henvist til indremedisiner, og det ble utført gastroskopi med påvisning av normal øsofagus- og ventrikkelslimhinne, men noe injsert duodenalslimhinne. Det ble tatt slimhinnebiopsier herfra, og det ble fra patologen sin side vurdert muligheten for at det kan foreligge cøliaci.
Hva er typisk histopatologi ved denne diagnosen?

A X Lymfocyttinfiltrasjon i overflateepitelet
Typisk for cøliaci er T-celler som infiltrerer overflateepitelet.
B Eosinofilt betennelsesinfiltrat
C Granulomatøs betennelse
D Kronisk uspesifikk betennelse i lamina propria

00001646c78b3c67a5

85
På lungepoliklinkken møter du en mann 79år med nylig påvist lungekreft, et plateepitelcarcinom (ikke-småcellet), cT3N2M1b, klinisk stadium IVb. Markøranalyser: alle negative, inklusive PD-L1 negativ. Han har svære smerter grunnet uttalte metastaser i lever, er slapp og spiser lite, og er helt sengeliggende.
Spørsmål: Hva er anbefalt behandling i denne situasjonen?

A Generell smertelindring og systemisk tumorrettet behandling (kombinasjon kjemo-immunterapi)
Feil svar: Levermetastaser kan være svært smertefulle (ekspansjon innom en svært volumbegrensende organkapsel), gir betydelig kvalme (betydeling inflammatorisk mediatorutslipp) og gir dubiøs prognose (kort overlevelse, hvor pasienten immobiliseres, spiser ikke, avmagres og dør). Tumorrettet behandling ikke indisert hos eldre pasient med sannsynlig refraktær langtkommen sykdom, og i PS 4. Lindrende kirurgi, embolisering eller strålebehandling er ikke aktuelt som behandling av levermetastaser ved lungekreft. Det viktigste er å lindre smerter og andre symptomer, informere, og skape trygghet
B Smertelindring og strålebehandling av levermetastaser
Feil svar: Levermetastaser kan være svært smertefulle (ekspansjon innom en svært volumbegrensende organkapsel), gir betydelig kvalme (betydeling inflammatorisk mediatorutslipp) og gir dubiøs prognose (kort overlevelse, hvor pasienten immobiliseres, spiser ikke, avmagres og dør). Tumorrettet behandling ikke indisert hos eldre pasient med sannsynlig refraktær langtkommen sykdom, og i PS 4. Lindrende kirurgi, embolisering eller strålebehandling er ikke aktuelt som behandling av levermetastaser ved lungekreft. Det viktigste er å lindre smerter og andre symptomer, informere, og skape trygghet
C Smertelindring, embolisere anatomisk relevante leverarterier eller gjøre reseksjon av metastaser
Feil svar: Levermetastaser kan være svært smertefulle (ekspansjon innom en svært volumbegrensende organkapsel), gir betydelig kvalme (betydeling inflammatorisk mediatorutslipp) og gir dubiøs prognose (kort overlevelse, hvor pasienten immobiliseres, spiser ikke, avmagres og dør). Tumorrettet behandling ikke indisert hos eldre pasient med sannsynlig refraktær langtkommen sykdom, og i PS 4. Lindrende kirurgi, embolisering eller strålebehandling er ikke aktuelt som behandling av levermetastaser ved lungekreft. Det viktigste er å lindre smerter og andre symptomer, informere, og skape trygghet
D X Smertelindring og en generell ren palliativ tilnærming uten systemisk tumorrettet behandling
Rett svar: Levermetastaser kan være svært smertefulle (ekspansjon innom en svært volumbegrensende organkapsel), gir betydelig kvalme (betydeling inflammatorisk mediatorutslipp) og gir dubiøs prognose (kort overlevelse, hvor pasienten immobiliseres, spiser ikke, avmagres og dør). Tumorrettet behandling ikke indisert hos eldre pasient med sannsynlig refraktær langtkommen sykdom, og i PS 4. Lindrende kirurgi, embolisering eller strålebehandling er ikke aktuelt som behandling av levermetastaser ved lungekreft. Det viktigste er å lindre smerter og andre symptomer, informere, og skape trygghet

00001646c78b3c67a5

86
Hva er den vanligste levkemien hos voksne?

A Akutt lymfatisk levkemi
B Akutt myelogen levkemi
C X Kronisk lymfatisk levkemi
Korrest svar
D Kronisk myelogen levkemi

00001646c78b3c67a5

87
En mann 56 år har overvekt med BMI 32 og kostregulert diabetes mellitus. Han har forhøyede lever/galle-enzymer med ALAT 164 U/L (10-70), ASAT 145 U/L (10-45) og HbA1c 67 mmol/mol (28-40). Ultralyd abdomen har gitt mistanke om steatose. Blodprøver viser ingen tegn til viral eller autoimmune leversykdom. Fibroscan er utført og viser tegn til leverfibose (F3).
Hvilke behandlingstiltak starter du?

A Vektreduksjon og henvisning til ernæringsfysiolog før andre tiltak vurderes.
Det bør gis råd om intervensjon i forhold til alle forhold som påvirker risiko for fremtidig leversykdom.
B Metformin mot diabetes, reduksjon av alkoholinntak, oppstart av alpha1/betablokker mot eventuelle øsofagusvaricer.
Pasienten har ikke cirrhose og vil neppe ha nytte av alpha1/betablokker ut fra informasjonen vi har. Derimot bør det også interveneres mht vektreduksjon og økt fysisk aktivitet.
C X Metformin mot diabetes, vektreduksjon, reduksjon av eventuelt alkoholinntak, økt fysisk aktivitet.
Alle tiltakene vil bedre prognosen mht risiko for leversykdom.
D Langtidvirkende insulin mot diabetes mellitus vil være tilstrekkelig dersom HbA1c blir normal.
Pasienten vil nok fortsatt ha fettlever med fibrose selv om blodsukkeret normaliseres, flere tiltak bør gjøres.

00001646c78b3c67a5

88
Retropharyngeal abscess gir typiske symptomer slik som sår hals, nakkestivhet og torticollis (feilstilling av hodet).
Hvilket av de følgende utsagn beskriver tilstanden best?

A Retropharyngeal abscess er vanligst hos voksne
Retropharyngeale abscesser er vanligst hos barn under 8 år.
B X Retropharyngeal abscess er vanligst hos barn
Dette er riktig. Vanligst hos barn i alderen 1-8 år.
C Retropharyngeal abscess gir ofte Horners syndrom (ensidig miose, ptose og anhidrose)
Dette er vanligere ved parapharyngeale abscesser hvor abscessen kan trykke på kranialnerver og gi heshet, ensidig tungeparese, samt Horner syndrom
D Retropharyngeal abscess behandles effektivt med antibiotika
Antibiotika behandling er vanligvis ikke nok for å behandle denne tilstanden. Det er oftest behov for intubering og drenasje av abscessen

---
00001646c78b3c67a5

89
En 37 år gammel kvinne oppsøker deg på grunn av blødningstendens. Hun har astma og ankyloserende spondylitt fra tidligere. Hun har ikke kjente tilfeller av blødningstendens i familien. Hun merket for fem måneder siden at hun begynte å få blødninger i munnslimhinnen. Tannlegen fant tegn til periodontitt. Fra tidligere har hun alltid hatt rikelige menstruasjonsblødninger. Som barn mye neseblødninger. Hun har alltid hatt tenden til hudblødninger.
Orienterende prøver viser normale nivåer for Hb, leukocytter og trombocytter. INR er 1.2 (0.9-1.2) og APTT er 28 sekunder (21-28).
Hvordan vil du utrede dette videre?

A Rekvirere blødningstid
Blødningstid er en analyse som brukes relativt lite. Den kan gi et mål på den primære hemostasen (karfunksjon og blodplatefunksjon), men har vist seg å ikke være prediktiv for blødningstendens.
B X Rekvirere von WIllebrand faktor aktivitet
Ved utredningen av blødningstendens er følgende prøver mer eller mindre standard: Trombocytter, INR, APTT og von Willebrand aktivitet.
Von Willebrand sykdom er en relativt vanlig årsak til blødningstendens. Den er oftest medfødt og mange vil ha andre kjente tilfeller i familien (autosomal dominant). Men den kan også være ervervet. Pasientens vwf aktivtet og antigennivå var begge cirka 30%, og hun fikk diagnosen type I von Willebrand.
C Rekvirere trombin-tid
Trombin-tid er ingen rutineanalyse i Norge. Ved testen tilsettes trombin, og man måler derved fibrinogen-funksjonen. I Norge er det vanligere å måle fibrinogen-nivået i seg selv, supplert med INR og APTT.
D Rekvirere lupus antikoagulans
Antifosfolipid antistoffer i form av lupus antikoagulans vil kunne gi falskt forlenget APTT, men gir trombosetendens og ikke blødningstendens

00001646c78b3c67a5

90
En 53 år gammel mann kommer til poliklinisk kontroll etter cellegiftbehandling av hematologisk kreftsykdom. Han klager over gradvis økende hoste og pustebesvær. Basert på klinikk og diffuse infiltrater på lungerøntgen mistenker du pneumocystose.
Hvilken mikrobiologisk diagnostikk er mest egnet for å få avklart dette?

A X Bronkialskyllevæske til PCR-analyse
Bronkialskyllevæske er det materialet som vil ha høyest konsentrasjon av P. jirovecii-soppelementer og er derfor beste egnet materiale. PCR- er analysenmetoden som er mest sensitiv og spesifikk. I tillegg anbefales det fortsatt i enkelte retningslinjer mikroskopisk analyse (for eksempel fluorescensmikroskopi med fluorescensmerkede spesifikke antistoffer) fordi PCR ikke kan skille funn som årsak til sykdom og lavgradig asymptomatisk kolonisering.
B Sputumprøve til mikroskopi og dyrkning
C Nasofarynksprøve til PCR-analyse
D Serumprøve til agensspesifikk IgM- og IgG analyse

00001646c78b3c67a5

91
En tidligere frisk 42 år gammel mann oppsøker deg som fastlege på grunn av hodepine i tre dager. Han hadde også hatt noe kvalme og brekninger. Han har vært daglig røyker gjennom mange år. Orienterende blodprøver viste Hb 22.1 g/dl (13.4-17.0). Leukocytter (hvite blodceller) var 6.7 x 10^9 per liter (4.1-9.8) og trombocytter (blodplater) 370 x 10^9 per liter (164-370). Øvrige blodprøver var normale. Ved klinsik undersøkelse fant du at han var i normalt hold, men rødmusset i ansiktet. Det var ikke sikkert forstørret lever eller milt.
Hvordan vil du utrede dette videre?

A Henvise til beinmargsbiopsi
Dette kan gjøres, og vil kunne gi diagnosen. Men det er enklere å stille diagnosen ved å påvise JAK2 mutasjon. Beinmargsbiopsi gjøres når det er tvil om diagnosen, for eksempel hvis JAK2 mutasjon er negativ.
B Henvise til nattlig registrering av pustebevegelser, luftstrøm og okygenmetning
Søvnapne er en vanlig årsak til polycytemi og er viktig å avdekke da det enkelt kan behandles med CPAP. Men det vil være en lite sannsynlig årsak hos en normalvektig pasient.
C Få målt CO-Hemoglobin
Røyking vil kunne gi polycytemi gjennom økning av CO-Hb. Det er uvanlig at røyking gir så høy Hb som dette, og før man legger forklaringen på det må andre årsaker utelukkes
D X Rekvirere blodprøve til Janus Kinase 2 mutasjon (JAK2) og erytropoietin
Polycytemia vera er mest sannsynlig årsak til såpass uttalt polycytemi hos en ellers frisk pasient. Diagnosen kan bekreftes ved å påvise JAK2 mutasjon (95% har denne mutasjonen ved polycytemia vera) og supprimert erytropoietin.

00001646c78b3c67a5

92
Hva er mest riktig vedrørende auskultasjon av bilyder?

A Bilyden ved aortastenose er høyfrekvent
B Bilyden ved trikuspidallekkasje høres best tidlig i diastolen.
C Lavfrekvente lyder høres best med stetoskopets membran
D X Bilyden ved mitrallekkasje er høyfrekvent
Bilyden ved aortastenose er lavfrekvent, oftest litt ru, og høres best med klokken i 2. interkostalrom til høyre parasternalt. Hos mange høres den også tydelig over apeks, hvor den kan høres best hos pasienter med lungeemfysem. Den har crescende-decrescendo styrke (øker, og avtar så).
Bilyden ved mitrallekkasje er høyfrekvent og høres derfor best med membran. Punktum maksimum er over apeksregionen med utstrålning til venstre aksille, men av og til også til ryggen eller opp mot aorta. Oftest er bilyden holosystolisk, men ved mitralklaffeprolaps kan den være sensystolisk og starte umiddelbart etter et midtsystolisk klikk. Bilyd ved trikuspidallekkasje er også systolisk, mens bilydene ved lekkasje i aorta- og pulmonalklaffen er diastoliske.

00001646c78b3c67a5

93
Du er LIS-lege ved kirurgisk avdeling og mottar en pasient som er henvist til kirurgisk poliklinikk pga. problemer med å få avføring. Ved rectoscopi påviser du en cancer like innenfor anus. Du tar biopsi og sender til patolog.
Hvilken cancerspesifikk utredning trenger pasienten for å planlegge strategi for behandling?

A Gastroscopi, coloscopi, ultralyd lever
Nei, lungene trenger også kartlegging, og CT-abdomen gir bedre kartlegging av lever enn UL-lever. Gastroscopi er ikke indisert.
B X Coloscopi, CT thorax-abdomen-bekken, MR bekken
Ja, dette er standard prosedyre mht. kartlegging av stadium og planlegge behandling.
C PET-CT
Nei, dette er ikke rutine ved preopr. kartlegging av cancer recti.
D Coloscopi, gastroscopi og cystoscopi
Nei, lever og lunger må kartlegges, og CT thorax-abdomen-bekken kartlegger disse organer godt nok.

00001646c78b3c67a5

94
Du er på kardiologisk poliklinikk og har nettopp stilt diagnosen angina pectoris hos en 63 år gammel mann med hypertensjon. Du starter med Albyl-E (acetylsalisylsyre), kolesterolsenkende medisin og betablokker.
Hvordan påvirker betablokker balansen mellom myokards oksygenbehov og oksygentilbud?

A Betablokker kan virke ugunstig i denne situasjonen. Koronarpasienter er avhengige av relativt høyt blodtrykk for å sikre koronarperfusjonen.
Feil. Se under svaralternativ b.

B X Betablokker bedrer balansen mellom myokards oksygenforbruk og tilbud ved at behov går ned og tilbud opp.
Riktig. Oksygenbehovet reduserer ved at blodtrykk og puls senkes. I tillegg bedres myokards oksygentilbud ved at redusert hjertefrekvens fører til lengre diastole og derved bedre blodforsyning til myokard.

C Det er ingen virkningsmekanismer ved betablokkerbehandling som påvirker balansen mellom myokards oksygenbehov og tilbud.
Feil. Se under svaralternativ b.

D Oksygenbehov reduseres, men langsommere hjertefrekvens kan på den annen side påvirke myokardsirkulasjonen negativt.
Feil. Se under svaralternativ b.

00001646c78b3c67a5

95
Du er legevakt på hjemmebesøk til en mann 92 år. Han har hostet kraftig i lengre tid og hoster opp mye slim. Barnebarnet forteller at han fikk penicillin av legevakten for 2 uker siden uten å ha blitt bedre. Han fikk også en penicillinkur mot hoste for 6 uker siden. Han har dårlig matlyst og må skifte sengklær om natten pga svette. Han forteller at han lå til sengs hjemme i nesten ett år pga tuberkulose da han var åtte år.
Hvilke tiltak er det riktigst å starte med hos denne pasienten?

A Pasienten må få tatt Quantiferron (IGRA: Immune Globuline Release Assay)-test og Mantoux test. Dersom en av testene er positive, må han henvises til videre tuberkuloseundersøkelse på nærmeste sykehus.
Mantoux test og IGRA-test tester om pasienten har vært smittet av TB, men det vet vi av sykehistorien her. Ofte kan eldre personer ha negative tester trass i aktiv sykdom, så de vil ikke hjelpe oss hos denne pasienten. Han må utredes for aktiv TB uavhengig av Mantoux eller IGRA resultat.

B X Pasienten må legges inn på sykehus for smitteisolering og TB diagnostikk med lungerøntgen og sputum prøver for mikroskopi og dyrkning av TB-bakterier.
Det er sterk mistanke om tuberkulose; tidligere ubehandlet tuberkulose, behandlet lungebetennelse x2 uten effekt, dårlig matlyst, hoste med ekspektorat og nattesvette. Dersom han har TB, er han sannsynligvis smitteførende. Han bor i samme hus som barnebarn. Han bør derfor innlegges og isoleres under utredningen.

C Pasienten må henvises til lungepoliklinikk til utredning med CT thorax, samt bronkoskopi med biopsier og skylling til mikrobiologiske undersøkelser.
Ved å henvise ham til vanlig time ved lungepoliklinikk vil det kunne ta lang tid før han får rett diagnostikk og behandling. Det er heller ikke sikkert det er nødvendig med CT og bronkoskopi. Ofte får en diagnosen vha lungerøntgen og sputum prøver til TB diagnostikk.

D Pasienten må måle CRP og leukocytter, og henvises lungerøntgen innen to døgn. Avhengig av røntgensvar kan du starte behandling eller henvise ham til videre undersøkelser.
CRP og leukocytter er til liten nytte for TB diagnostikk. Lungerøntgen er viktig i diagnostikken, men pga mistanke om smitteførende TB bør han legges inn for utredning. Da vil en ta smittevernhensyn under utredningen.

00001646c78b3c67a5

96
For å stille diagnosen akutt hjerteinfarkt uten ST-elevasjon (NSTEMI) er det i mange tilfeller et krav at konsentrasjonen av biomarkørene hjertespesifikk troponin I eller T i blodet er forhøyet.
Hvor høy må konsentrasjonen minst være for at diagnosen NSTEMI kan stilles?

A Minst ett resultat over 90-persentilen i en frisk referansepopulasjon
B Minst ett resultat over 99,9-persentilen i en frisk referansepopulasjon
nei, stemmer ikk
C Minst ett resultat over 97,5-persentilen i en frisk referansepopulasjon
D X Minst ett resultat over 99-persentilen i en frisk referansepopulasjon
ja, det er i tråd m 4. universelle definisjon av AMI

00001646c78b3c67a5

97
En vanlig benyttet kreftmarkør er MUC1, som også betegnes CA 15-3, CA549 eller MCA.
Ved hvilken kreftform er denne mest aktuell å benytte for monitorering av sykdomsutvikling?

A Non-Hodgkin lymfom
nei lite nyttig
B myelomatose
nei, lite nyttig
C X brystkreft (cancer mamma)
ja, der har den en viss rolle
D kreft i skjoldbruskkjertelen (cancer thyreoidea)
nei, lite relevant

00001646c78b3c67a5

98
En 22 år gammel mann har ulceløs colitt som gradvis har blitt mere plagsom det siste året. Han har nå vært innlagt ved med. avd. i to uker, men til tross for behanling med sterioder har han økende frekvens av blodige diareer, nå 10-12 daglig. Coloscopi har vist uttalt colitt fra og med rectum til midt på transversum. Ved kirurgisk tilsyn kommer det frem at han har hatt
12 kg vekttap, har temperatur 38.5, Hb 9.2 (13.4-17.0), CRP 85 (<5). Abdomen er noe utspilt og lett palpasjonsøm.
Kirurgen finner klar indikasjon for operasjon.
Hvilken prosedyre er best i denne situasjonen?

A X Colectomi, lukking av rectumtoppen og ileostomi
Ja, dette er klart beste alternativ. Man sparer pasienten for unødvendig stort kirurgisk traume med bare å fjerne colon, og man gjør et trygt valg ved å legge ut en endeileostomi, dvs. ingen anastomose. Dessuten, når pasienten har kommet til hektene og har lagt på seg, så kan man etter 6-12 mndr. fjerne rectum og anlegge bekkenreservoar slik at han slipper å ha stomi.
B Bøylecolostomi fra sigmoideum
Dette løser ingen ting, han vil fortsatt ha uttalt colitt med blodige tømminger til stomi. Allmentilstanden vil ikke bedres ved en slik operasjon.
C Venstresidig colonreseksjon med anastomose mellom transversum og rectum
Ved uttalt ulceløs colitt med behov for reseksjon sparer man ikke gjenværende "friske" deler av colon, da det bare er et tidsspørsmål før resterende colon blir syk. Man skjøter aldri noe på en syk rectum.
D Proctocolectomi og ileostomi, lukking av anus
Det ville ta fra ham muligheten til et bekkenreservoar senere, dvs. muligheten til å unngå stomi gjennom et langt liv.
Dessuten, samtidig fjerning av colon og rectum innebærer et unødvendig stort og truende kirurgisk traume hos en betydelig svekket, katabol, anemisk og febril pasient.

00001646c78b3c67a5

99
En 25 år gammel kvinne fra Thailand er gift med en norsk mann. Hun kommer til fastlegen grunnet daglig hoste i flere måneder, av og til hatt rødlig oppspytt. Hun føler seg sliten og tror hun har gått ned i vekt. Hun hoster under samtalen og legen finner at hun har nedsatt almenntilstand.
Hva bør fastlegen gjøre?

A X Transportere pasienten med ambulanse til nærmeste sykehus med luftsmitteisolat hvor hun innlegges for tuberkuloseutredning og isolasjon.
Her må en mistenke aktiv tuberkulose. Hun har hoste med mulig blodtilblandet ekspektorat og hoster mens hun er på kontoret. Hun kan derfor være smittefarlig og bør legges inn øyeblikkelig og isoleres.

B Ta HIV test på kontoret, henvise pasienten til lungerøntgen innen to dager og henvise til spesialisthelsetjenesten for tuberkuloseundersøkelse.
Her må en mistenke aktiv tuberkulose. Hun har hoste med mulig blodtilblandet ekspektorat og hoster mens hun er på kontoret. Hun kan derfor være smittefarlig og bør legges inn øyeblikkelig og isoleres.

C Ta CRP og halsprøve med tanke på atypisk pneumoni og starte antibiotika. Be pasienten komme tilbake om 2 uker hvis hun ikke er frisk.
Pasienten kan muligens ha en (atypisk) pneumoni, men det vil være en eksklusjonsdiagnose. Her må en først hindre videre smittespredning og sikre diagnostikk og behandling dersom hun har tuberkulose.

D Ta HIV-test, CRP og leukocytter, starte antibiotika og henvise pasienten til lungerøntgen. Bestille spirometriundersøkelse for å avklare om pasienten har astma.
Denne pasienten kan ha astma, men det blir i tilfelle en eksklusjonsdiagnose etter at tuberkulose er utelukket. Spirometri bør ikke gjøres fra et smittevernhensyn.

00001646c78b3c67a5

100
En 70 år gammel mann kommer inn på sykehuset akuttmottak etter en episode med sterke smerter sentralt i brystet.
Du tar en blodgass som viser pO2 11 kPa, pCO2 4.5 kPa, pH 7.2, BE -6, laktat 8 mmol/l.
Hvilken syre-base forstyrrelse foreligger?

A Metabolsk alkalose
B Respiratorisk acidose
C Respiratorisk alkalose
D X Metabolsk acidose
pH 7,2 betyr acidose, BE -6 tyder på metabolske syrer, pCO2 er normal eller noe lav; metabolsk acidose kan være resultat av sirkulasjonssjokk som følge av hjerteinfarkt eller annen sirkulatorisk katastrofe

---

00001646c78b3c67a5

101
En 37 år gammel mann oppsøker deg da han har blitt gul på sklera. Dette ble oppdaget av hans kone og pasienten har ingen symptomer for øvrig. Han er tidligere frisk, er i god form og har akkurat kommet hjem fra en lang fjelltur i helgen. Urin og avføring u.a. Ved klinisk undersøkelse er han ikterisk, men forøvrig uten funn.
Orienterende blodprøver viser (normalområde i parentes): Hb 14,5 (13,4-17,0), Bilirubin 79 (5-25), ALAT 64 (10-70), ALP 79 (35-105), INR 1,1 (0,9-1,2).
Hva er sannsynlig diagnose?

A X Gilbert syndrom
Korrekt. Isolert forhøyet bilirubin hos ellers frisk person taler for Gilbert syndrom som er svært prevalent i Norge (vanligste årsak til ikterus)
B Pancreascancer

Feil. Ung person, ingen symptomer, normale leverprøver og isolert forhøyet bilirubin taler for Gilbert syndrom
C Hemolyse

Feil, han har normal Hb
D Cholecystitt
Feil. Ingen feber eller smerter. Cholecystitt skal i utgangspunktet ikke gi ikterus

---

00001646c78b3c67a5

102
En nokså overvektig 70 år gammel mann som tidligere har hatt flere nyresteinsanfall, der han har hatt god effekt av Voltaren, kommer på legekontoret sammen med kona. Han har hatt et lignende smerteanfall med smerter i mage og rygg tidligere i dag, og besvimte i forbindelse med dette. Han kom seg etter kort tid, var noe kaldsvett, men er nå oppegående igjen med grønne vitalia og kun moderate smerter. BT er 140/70, puls 98. Det er normale tarmlyder og ikke noe sikkert patologisk ved palpasjon av abdomen, lyskepulsene er normale på begge sider.
Hva er din vurdering og hvilke tiltak iverksetter du?

A Han har trolig hatt et nytt nyrestensanfall og besvimt på grunn av smertene, symptomene passer med en vasovagal synkope. Jeg kontakter vakthavende urolog, og avtaler at pasienten innlegges for utredning av nyrestein i morgen.
Feil svar. Det er mistanke om rumpert AAA utifra klinikken
B Negative funn ved palpasjon av abdomen utelukker ikke at pasienten kan ha et abdominalt aortaaneurisme, ettersom han er nokså overvektig. Men han har ingen alvorlige symptomer nå som tilsier innleggelse, slik at jeg bestiller poliklinisk CT angiografi for videre utredning og setter pasienten opp til ny time deretter.
Feil svar. Det er mistanke om rumpert AAA utifra klinikken.
C Han har trolig hatt et nytt nyrestensanfall og besvimt på grunn av smertene, symptomene passer med en vasovagal synkope. Han får resept på Voltaren 50 mg inntil x 3 og henvises til urologisk poliklinikk i løpet av noen dager.
Feil svar. Det er mistanke om rumpert AAA utifra klinikken.
D X Klinikken og pasientens kjønn og alder passer med rumpert abdominalt aortaaneurisme. Det er ingen fri ruptur, ettersom han er hemodynamisk stabil nå, men det er likevel riktig med akutt innleggelse og CT angiografi. Jeg ringer 113 og avtaler at han hentes med ambulanse.
Riktig svar. Klinikken og aldersgruppe er typisk for rumpert AAA. Det er mulig at det er nyrestein likevel, men om det er rumpert AAA så må diagnosen stilles og pasienten behandles så raskt som mulig, derfor er det riktig med akutt innleggelse.

00001646c78b3c67a5

103
En 70 år gammel mann kommer inn på sykehusets akuttmottak etter en episode med sterke smerter sentralt i brystet. Vitalvariabler viser sO_2 95%, HF 110 bpm, BT 90/50 mmHg, RF 16. Du tar en EKG som viser ST-elevasjoner i prekordialavledningene.
Hvor befinner pasienten seg på Frank-Starling kurven i forhold til en normaltilstand?

A Kurven beveget oppover
Dette indikerer økt kontraktilitet, noe som blir feil
B X Kurven beveget nedover
Dette indikerer lavere kontraktilitet som stemmer med hans kliniske tilstand med akutt hjerteinfarkt og kardiogent sjokk
C Forskjøvet til venstre på kurven og kurven beveget nedover
Dette indikerer lavere preload og redusert preload som ikke blir riktig
D Forskjøvet til venstre på kurven
Dette indikerer lav preload, noe pasienten trolig ikke har

00001646c78b3c67a5

104
Hvilken type aortaaneurisme er mest vanlig?

A Thorakalt aortaaneurisme i ascendens
B Thorakoabdominalt aortaaneurisme
C X Abdominalt aortaaneurisme
Dette er tydelig angitt i forelesningen om aneurismer.
D Thorakalt aortaaneurisme i descendens

00001646c78b3c67a5

105
En 52 år gammel kvinne har periodevis over flere år vært plaget med intermitternede epigastriesmerter og ledsagende halsbrann. Kvinnen benekter inntak av NSAIDs. Hun er henvist til gastroskopi. Ved gastroskopi påvises et mindre ukomplisert ulcus duodeni og bulbitt (betennelse i bulbus duodeni). Ved gastroskopien tas prøve til diagnostikk av helicobacter pylori.
Hva er mest hensiktsmessig oppfølging av denne pasienten?

A Pasienten starter med PPI (proton pumpe hemmer) og trippelkur avventes til prøvesvar på helicobacter pylori foreligger.
Sannsynligheten er stor for at dette dreier seg om helicobacter pylori indusert ulcus duodeni, dermed kan trippelkur gis før prøvesvar.
B Pasienter får trippelkur for eradikasjon av helicobacter pylori og settes opp til kontroll med ny gastroskopi om 8 uker for å sikre at helicobacter pylori er eradikert.
I utgangspunktet ikke nødvendig med kontroll av eradikajson ved ukomplisert ulcus duodeni.
C X Pasienter får trippelkur for eradikasjon av helicobacter pylori og tar kontakt hvis symptomere ikke går over eller hvis hun får tilbakefall av symptomene.
Stor sannsynlighet for at dette dreier seg om helicobacter pylori indusert ulcus duodeni, dermed kan trippelkur gis før prøvesvar. Ved ukomplisert ulcus duodeni er det tilstrekkelig å ta kontakt hvis man ikke blir bra eller ved tilbakefall av plager.
D Pasienten starter med PPI (proton pumpe hemmer) og settes opp til kontroll med ny gastroskopi om 8 uker for å kontrollere at såret er grodd. Ved kontrollen vil man også ha svar på helicobacter pylori status.
Ukomplisert ulcus duodeni trenger i utgangspunktet ingen endoskopisk kontroll.

00001646c78b3c67a5

106
Hvilken patologi vises på bildet ?

A Subduralt hematom
B Hypertensjonsblødning
C X Fersk ischemi
Riktig. Lavattenuajon som representerer ødemet i infarktet
D Sinusvenetrombose

00001646c78b3c67a5

107
Du er lege ved avdeling for hjerneslag og skal skrive ut en 65 år gammel mann som ble innlagt med et hjerneinfarkt 4 dager tidligere. Du vil nå gi ham best mulig forebygging videre.
Du finner at LDL kolesterol er 2,5 mmol/l. Blodtrykket 140/80 til 160/90 mmHg under oppholdet. EKG ved innkomst viser sinusrytme. Under et tidligere opphold på hjerteovervåkningen finner du to episoder atrieflimmer varende en halv time hver.
Hvilket behandlingsopplegg er best for denne pasienten?

A X Antikoagulasjon, kolesterolsenkende og blodtrykkssenkende medikasjon.
Pasienten har paroksystisk atrieflimmer og dermed indikasjon for antikoagulasjon. Han har en LDL kolesterol > 2,0 mmol/l og dermed indikasjon for kolesterolsenkende medikasjon. Blodtrykket er lettgradig forhøyet og best behandlet medikamentelt, ettersom man utsetter pasienten for antikoagulasjon som gir økt risiko for hypertensjonsblødning.
B Platehemmende, kolesterolsenkende og blodtrykkssenkende medikasjon.
C Platehemmende og kolesterolsenkende medikasjon.
D Antikoagulasjon og kolesterolsenkende medikasjon.

00001646c78b3c67a5

108
Denne pasienten har en kognitiv svikt og det bildemessige korrelatet til denne demens-typen er gjengitt på bildet.
Hva heter graderingssystemet som benyttes til å gradere dette bildemessige korrelatet ?

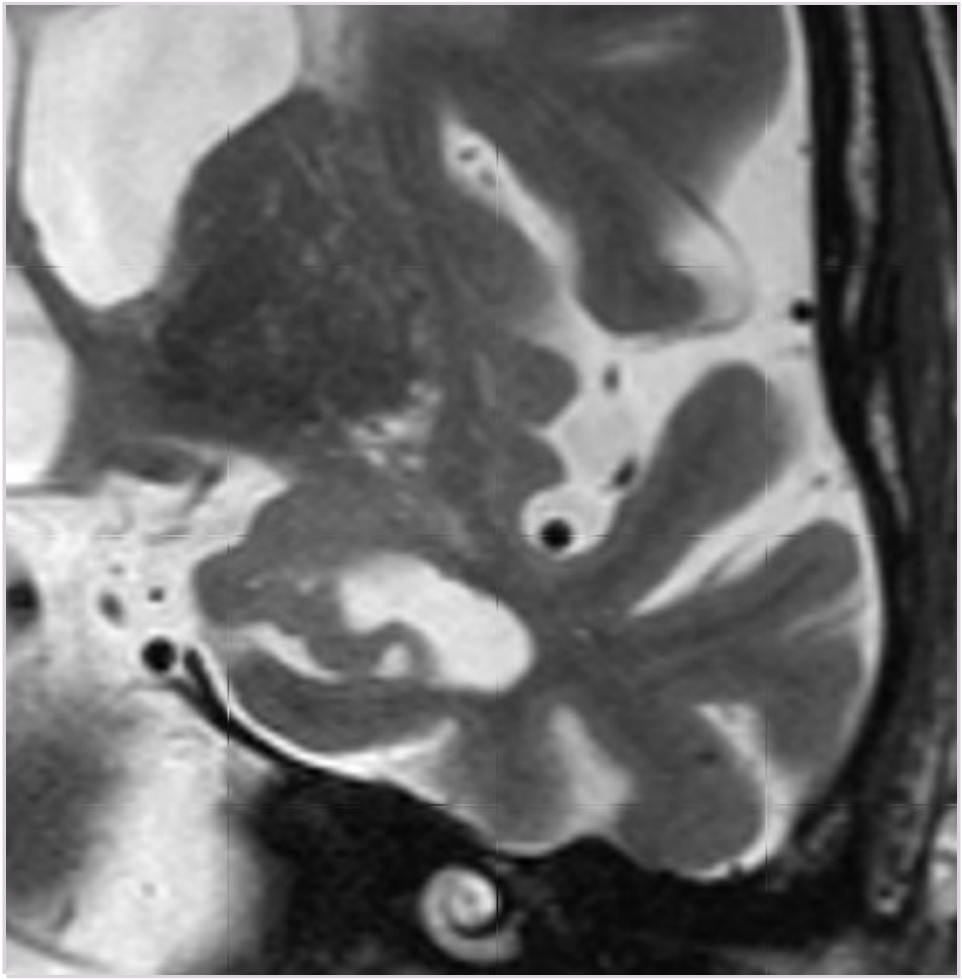

A WHO gradering
Brukes til å gradere neoplasmer
B X Scheltens gradering
Riktig. Kalles også for MTA (Medial Temporal lobe Atrophy) i internasjonal litteratur.
C Fazekas gradering
Feil. Brukes til gradering av hvitsubstansforandringer.
D Koedam gradering
Feil. Brukes til gradering av parietal lapps atrofi

00001646c78b3c67a5

109
En 37 år gammel intensivsykepleier har gjennomgått en kraftig, men kortvarig gastroenteritt, som viser seg å være forårsaket av norovirus.
Hvor lenge må hun holde seg borte fra jobb etter denne sykdomsepisoden?

A Hun kan gå på jobb når hun har levert tre negative kontrollprøver
B X Hun kan gå på jobb når hun har vært symptomfri i minst 48 timer
Folkehelseinstituttets smittevernveileder anbefaler at personer som har fått påvist eller hvor det mistenkes norovirus eller sapovirus og er helsepersonell som har direkte kontakt (inkl. servering av mat) med pasienter som er særlig utsatt for infeksjonssykdommer eller for hvem infeksjoner vil kunne ha særlig alvorlige konsekvenser f.eks. premature barn, pasienter ved intensivavdeling o.l., ikke skal utføre sitt ordinære arbeid mens de har symptomer og før 48 timer etter symptomfrihet. Kontrollprøve anses ikke nødvendig (https://www.fhi.no/nettpub/smittevernveilederen/sykdommer-a-a/norovirusenteritt---veileder-for-he/)
C Hun kan gå på jobb når hun har levert en negativ kontrollprøve
D Hun kan gå på jobb så snart hun er symptomfri

00001646c78b3c67a5

110
I hvilken rekkefølge er snitt-planene fra denne undersøkelsen presentert på bildet ?

A Sagittalt, Transversalt, Koronalt
B Koronalt, Sagittalt, Transversalt
C X Transversalt, Sagittalt, Koronalt
riktig i henhold til anatomisk konvensjon
D Axialt, Sagittalt, Hippocampalt

00001646c78b3c67a5

111
Du er fastlegevikar og møter en 45 år gammel kvinne som forteller om en episode der hun mistet synet på venstre øyet i en halv time. Dette skjedde i går kveld kl 20. Episoden har ikke gjentatt seg og hun føler seg ellers bra.
Hvilke tiltak er mest hensiktsmessige?

A Du begynner med acetylsalisylsyre 75 mg daglig og henviser henne til egen øyelege i kommunen.
B Du varsler AMK med ønske om akutt innleggelse/slagalarm på sykehuset.
C Du begynner med acetylsalisylsyre 75 mg daglig og henviser henne til poliklinisk vurdering ved avdeling for hjerneslag.
D X Du gir henne acetylsalisylsyre 300 mg og henviser henne til sykehusets øyeavdeling som øyeblikkelig hjelp.
Riktig svar:
Pasienten har anamnestisk hatt en episode av Amaurosis fugax. Dette skal øyelegen bekrefte i det man utelukker en intraokkulær tilstand. Deretter trenger pasienten utredning mht en tromboembolisk hendelse, som er best gjort på sykehuset.

00001646c78b3c67a5

112
Du tester en pasient med 4AT-test i akuttmottak. Pasienten er trøtt og sovner av i løpet av samtalen. Hun klarer allikevel å svare rett på alle orienteringsspørsmål, og klarer å redegjøre for alle måneder baklengs. Pasientens datter forteller at pasienten akutt har blitt mere trøtt siste døgn. 4-AT-skår blir slik 8 poeng.
SPØRSMÅL: Kan vi gi pasienten diagnosen delirium?

A Nei, pasientens alder er ikke oppgitt. Delirium diagnostiseres kun hos pasienter med alder over 65 år. En kan slik ikke vite om diagnosen delirium kan brukes hos pasienten.
B Ja, diagnosen delirium er nå sikker. En må videre lete etter underliggende sykdom som har utløst pasientens delirium.
C Nei, endring i årvåkenhet alene er uvanlig ved delirium. Når pasienten klarer kognitive tester bra, mistenkes her annen årsak til den kliniske tilstanden.
D X Ja, men en 4-AT skår over 4 poeng angir bare mulig kognitiv svikt eller delirium. En bør også tenke på alternative årsaker til mental endring.
4-AT skår er ikke en diagnostisk test, og gir ingen helt sikker diagnose. En bør alltid samtidig vurdere annen årsak til mental endring (som for eksempel akutt hjerneslag/blødning eller sepsis). Dette er særlig viktig dersom en ikke finner annen underliggende sykdom som forklarer at pasienten har et delirium. Delirium kan oppstå også hos unge og ellers friske, men da oftest ved svært alvorlig somatisk sykdom, som ved behandling i en intensivavdeling.

00001646c78b3c67a5

113
I livets siste dager kan endel pasienter oppleve angst som et utfordrende symptom.
Hvordan kan vi best symptomlindre pasienten?

A Angst håndteres best ved samtaler med prest eller en god sykepleier.
Dette kan for noen få ha effekt, men som oftest ikke nok.
B X Angst håndteres oftest best med en kombinasjonen av medikamenter og ikke-medikamentelle tiltak.
For palliative pasienter er det som oftest nødvendig med både medikamentelle tiltak som bensodiazepiner (po hvis pasienten klarer det eller sc hvis pasienten ikke klarer å ta tabletter noe som er veldig vanlig) og ikke medikamentelle tiltak som ivaretar kommunikasjon og eksistensielle forhold både til pasienten og pårørende.
C Angst er et forventet symptom i livets siste dager hvor man egentlig ikke behøver noen tiltak.
Dette er en for nihilistisk tilnærming. Angst kan være svært plagsomt for pasienten, og i tillegg skape mye utrygghet og fortvilelse hos pårørende.
D Angst er et tegn på at pasienten ikke har fått bearbeidet informasjon om begrenset levetid og har behov for kognitiv terapi.
Kognitiv terapi er ikke aktuelt når man har få dager igjen å leve.

00001646c78b3c67a5

114
Du er LIS på en medisinsk avdeling og får telefon fra mikrobiologisk avdeling med beskjed om at det er bakterievekst i fire blodkulturflasker fra en av dine pasienter. De har mikroskopert veksten og sett gram positive kokker i klaser/hauger. Koagulasetest er positiv.
Hvordan vil du følge opp denne pasienten videre?

A Starte intravenøs vankomycin for Staphylococcus epidermidis infeksjon, undersøke grundig etter infeksjonsfokus og rekvirere ekkokardiografi med tanke på endokarditt
B Starte intravenøs vankomycin for Staphylococcus aureus infeksjon, undersøke grundig etter infeksjonsfokus og rekvirere CT columna med tanke på spondylodiskitt
C Avvente antibiotikabehandling inntil endelig identifikasjon av bakterien ettersom dette kan dreie seg om kontaminasjon av stafylokokker som er en del av normal hudflora
D X Starte intravenøs dikloksacillin for Staphylococcus aureus infeksjon, undersøke grundig etter infeksjonsfokus og rekvirere ekkokardiografi med tanke på endokarditt
Med gram positive kokker i hauger som er koagulase positive i blodkultur bør man mistenke S. aureus bakteriemi og behandle med IV dikloksacillin. Man skal ikke avvente behandling ved funn av S. aureus i blod. Som hovedregel skal pasienter med S. aureus i blod undersøkes med ekkokardiografi. Det er også viktig å tenke på andre infeksjonsfoci, som feks spondylodiskitt. Ved ryggsmerter kan det være aktuelt med radiologisk undersøkelse.
I praksis er det noen som velger å behandle med et tredje generasjons cefalosporin inntil resistensbestemmelse foreligger men kloksacillin er et bedre middel mot S. aureus. Dersom S. aureus er følsom for cefalosporiner er den også følsom for dikloksacillin.

00001646c78b3c67a5

115
Du er fastlegevikar og en 67 år gammel mann kommer til kontroll. Han bruker metformin 500 mg x 2 mot diabetes mellitus type 2 og lisinopril 10 mg x 1 mot hypertensjon. Blodprøver viser normal kreatinin og HbA1c. Blodtrykk er 140/75 og EKG viser atrieflimmer.
Hvilket behandlingsregime er nå det mest riktige for denne pasienten?

A Metformin 500 mg x 2, lisinopril 10 mg x 1 og klopidogrel 75 mg x 1
B X Metformin 500 mg x 2, lisinopril 10 mg x 1 og apiksaban 5 mg x 2
Metformin og Lisinopril fortsettes uendret, ettersom blodsukker og blodtrykk er adekvat kontrollert. Pasienten har ny oppstått atrieflimmer. CHA2DS2-VASc skår er 3 (1 poeng for alder > 65, 1 poeng for hypertensjon og 1 poeng for diabetes mellitus). Pasienten har dermed indikasjon for antikoagulasjon. Acetylsalisylsyre kunne brukes, om CHA2DS2-VASc var 0 eller 1. Behandling med både antikoagulasjon og platehemming anvendes, når man har atrieflimmer pluss bevis på aterosklerose, enten i koronarkretsløp eller i de precerebrale kar.
C Metformin 500 mg x 1, lisinopril 10 mg x 1, acetylsalisylsyre 75 mg x 1 og apiksaban 2,5 mg x 2
D Metformin 500 mg x 2, lisinopril 10 mg x 1 og acetylsalisylsyre 75 mg x 1

00001646c78b3c67a5

116
Du er lege på Avd for hjerneslag og skal skrive ut en 65 år gammel kvinne som har gjennomgått et hjerneinfarkt, NIHSS 2 ved innkomst. MR viste et ferskt infarkt lokalisert i basalgangliene på venstre side. Fra tidligere vesentlig frisk, ingen medisiner og hun er ikke-røyker.
Utredning av vaskulær risikoprofil viste BT 130/90 mmHg, LDL 2,7mmol/l, HbA1c 38. EKG og telemetri avdekket ikke atrieflimmer og ekkokardiografi var uten strukturell hjertesykdom.
Du gjennomfører i tillegg halskardoppler som viser en arteriosklerotisk innsnevring i venstre carotis interna på ca 60 %.
Hvilken behandling er best egnet til sekundærprofylakse hos denne pasienten?

A Platehemming med klopidogrel og statin
B X Platehemming med acetylsalicylsyre og klopidogrel samt et statin
Begrunnelse: Pasienten har et mindre hjerneinfarkt med NIHSS ≤ 3 og det anbefales dobbel platehemming med acetylsalisylsyre og klopidogrel i 3 uker og deretter overgang til klopidogrel som monoterapi videre. LDL er moderat forhøyet og anbefales senket ned mot LDL 1,8, spesielt når halskardoppler avdekker betydelig arterosklerose. Innsnevringen på carostis interna er lokalisert i samme kargebet som hjerneinfarktet, men innsnevringen er ikke signifikant (<70%) og dermed foreligger det ingen sikker indikasjon for behandling med endarterektomi.
C Platehemming med acetylsalicylsyre og klopidogrel og henvisning til carotisendarterektomi
D Platehemming med acetylsalicylsyre og henvisning til carotisendarterektomi

---

00001646c78b3c67a5

117
Du har legevakt og får inn en eldre kvinne til vurdering. Pårørende forteller at pasienten har blitt ustødig til beins de siste tre dager, hun har hatt flere fall. Hun har lånt ektemannens tramadol-tabletter for å lindre smerter. Hun klarer ikke si sikkert hvor hun har vondt. CRP er negativ. Vi finner ingen nevrologiske utfall, men pasienten er trøtt og samarbeider dårlig til undersøkelse. Urinprøve viser utslag på leukocytter, den er ellers negativ. Hvilken diagnose er mest sannsynlig her?

A X Pasienten har en akutt funksjonssvikt. Årsaken til dette er ikke klar, og pasienten trenger nærmere kartlegging i sykehus.
Det er beskrevet nyoppstått ustødighet og falltendens. Hos eldre kan sykdom presentere seg på atypisk vis. Akutt sykdom kan vise seg som nyoppstått falltendens eller forvirring, en akutt funksjonssvikt. Pasienter med nyoppstått funksjonssvikt skal derfor innlegges som øyeblikkelig hjelp i sykehus, da årsaken ofte kan være sammensatt og vanskelig å kartlegge ved en kort legevakt-konsultasjon.
B Tramadol tåles dårlig av eldre. Legemiddelbivirkning er her en sannsynlig årsak til trøtthet og ledsagende ustøhet.
C Urinveinsinfeksjon er en vanlig årsak til «fotlaushet» hos eldre. Det er her utslag på urinprøven
D Etter flere fall kan hun ha en bruddtilstand som forklarer at hun ikke klarer å stå/gå og har repeterte fall.

00001646c78b3c67a5

118
Du er fastlege og mottar prøvesvar på en avføringsprøve fra en av dine pasienter. Prøven viser tilstedeværelse av enteropatogen E. coli (EPEC) og toksinproduserende Clostridioides difficile (C. difficile). Du ringer til pasienten som forteller at han hadde tre dager med litt løs avføring samtidig som han tok en antibiotikakur for en mellomørebetennelse for en uke siden, men at avføringen har normalisert seg helt nå. Han jobber som høyskolelærer.
Hvordan vil du følge opp denne pasienten videre og hvilke smittevernråd skal du gi?

A Rekvirere kontrollprøver for å undersøke om pasienten er smitteførende. Pasienten må holde seg hjemme fra jobb inntil tre negative prøver for EPEC
B Starte antibiotikabehandling for C. difficile infeksjon. Pasienten kan dra på jobb når han har vært symptomfri i 48 timer
C X Ingen behandling eller kontrollprøver er nødvendig. Pasienten kan dra på jobb ettersom han ikke har symptomer
Pasienten har ingen symptomer og trenger ingen medikamentell behandling. Det er usikkert om funnene i avføringsprøven forklarer den løse avføringen han opplevde under antibiotikabehandling. Hverken EPEC eller C. difficile skal normalt kontrolleres med nye avføringsprøver. Dersom pasienten hadde tilhørt en smittefaregruppe (feks jobber med næringsmidler eller pasienter i helsevesenet) skal han vente til 48 timer etter symptomfrihet før han returnerer til jobb. Denne pasienten tilhører ingen smittefaregruppe.
D Rekvirere kontrollprøver for å undersøke om pasienten er smitteførende. Pasienten må holde seg hjemme fra jobb inntil en negativ prøve for både EPEC og C. difficile

00001646c78b3c67a5

119
Du er LIS på lungeavdelingen og får inn en pasient med alvorlig pneumoni. Pasienten legges på overvåkningsavdelingen. Det er ikke indikasjon for respiratorbehandling. Du starter intravenøs antibiotikabehandling med benzylpenicillin og gentamicin som vil dekke for de vanligste bakterielle årsakene. Du vet at behandlingen ikke er gunstig ved legionellapneumoni.
Hvilke prøvematerialer vil du ta til mikrobiologisk undersøkelse for Legionella pneumophila, og hvilke analyser vil du bestille?

A Blodprøve til serologi og materiale fra nedre luftveier til aerob og anaerob dyrkning
B Blodprøve til serologi og materiale fra øvre luftveier til PCR analyse
C Urin til antigenundersøkelse og materiale fra nedre luftveier til aerob dyrkning
D X Urin til antigenundersøkelse og materiale fra nedre luftveier til PCR analyse
Legionella krever spesielle vekstmedier, og vanlig aerob eller anaerob dyrkning er ikke egnet for påvisning. PCR analyse på materiale fra nedre luftveier er mest sensitive metode. PCR analyse på øvre luftveismateriale kan utføres men man kan ikke stole på et negativt resultat pga lavere sensitivitet. Urin til antigenundersøkelse er nyttig pga (vanligvis) lett tilgjengelig prøvemateriale og hurtig svar, men har dårligere sensitivitet. Prøve fra nedre luftveier bør også tas ved positiv antigenundersøkelse i urin. Laboratoriet kan da også forsøke å dyrke bakterien fra prøven. Blodprøve til serologi er lite egnet ved aktuell pneumoni.

00001646c78b3c67a5

120
Som en tommelfingerregel, hva er anbefalt energi behov hos kreftpasienter?

A 10-15 kcal/kg/dag
B X 25-30 kcal/kg/dag
Det antas at kreftpasienter har omtrent samme behov som friske. Det er individuelle forskjeller. Generelt sett vil det den helt siste delen av livet ikke være riktig å ha fokus på antall kalorier, da det ikke vil ha betydning for overlevelse eller livksvalitet.
C 15-20 kcal/kg/dag
D 35-40 kcal/kg/dag

00001646c78b3c67a5

Testen har 120 oppgaver. På utskriftstidspunktet var 0 oppgaver blitt trukket og det var gjort fasitendringer på 0 oppgaver.