2023 - IIAB - MD4030 - Eksamen 2
Eksamensdato: 2023-08-08

1
Du tester en pasient med 4AT-test i akuttmottak. Pasienten er våken og gir god kontakt og respons under hele undersøkelsen. Pasienten husker ikke navn på bygningen han er i eller årstall. Han klarer å angi 9 måneder baklengs før han gir opp.
Har pasienten et delirium?

A Pasienten angir bare 9 måneder baklengs under testing. Han har slik redusert oppmerksomhet, og diagnosen delirium er sannsynlig.
B Pasientens alder er ikke oppgitt. Delirium diagnostiseres kun hos pasienter med alder over 65 år. En kan slik ikke vite om diagnosen delirium kan brukes hos pasienten
C En våken pasient kan ikke ha delirium. Bevissthetsnivået skal være endret for at diagnosen kan brukes.
D Pasienten klarer ikke de kognitive testene, men vi kan ikke vite om han har et akutt delirium eller en underliggende kognitiv svikt.

0000164d22aa0581f9

2
For optimal igangsetting av tiltak for den geriatriske pasienten brukes ofte ulike tester og verktøy.
Hva er Barthel index?

A Synstest
B Kartleggingsverktøy for aktiviteter i dagliglivet
C Verktøy for kartlegging av gang- og balansefunksjon
D Test for mental funksjon
E Verktøy for å kartlegge pårørendes stress

0000164d22aa0581f9

3
Det er tirsdag kveld og du er lege i akuttmottaket. Du får inn en 23 år gammel mann som drakk mye alkohol i helgen. Fra mandag har han følt seg slapp. Blodprøvene viser trombocytter 25 x 10^9/l (164-370), Hb 14,5 g/dl (13,4-17,0), LD 279 U/l (105-205) og kreatinin 105 umol/l (60-105). I blodutstryket er det noen shistocytter, mellom 0,5% og 1,0%. Han har spredte petekkier, mest øverst på truncus. Han har ikke feber.
Han forteller at han fra barnealder har hatt 3-4 innleggelser med lave blodplater.
Hva gjør du som vakthavende?

A Forordner plasma
B Tar virusserologier og observerer
C Starter høydose steroider.
D Gir saltvann og rekvirerer komplementanalyser i serum/plasma og avføringsprøve til patogene tarmbakterier

---

0000164d22aa0581f9

4
En 70 år gammel mann kommer inn på sykehuset akuttmottak etter en episode med sterke smerter sentralt i brystet. Vitalvariabler sO_2 95%, HF 110 bpm, BT 90/50 mmHg, RF 16. Du tar en EKG som viser ST-elevasjoner i prekordialavledningene.
Hvordan er sannsynligvis CO (cardiac output) og SVR (systemisk vaskulær motstand) hos pasienten?

A Høy CO og lav SVR
B Lav CO og lav SVR
C Høy CO og høy SVR
D Lav CO og høy SVR

0000164d22aa0581f9

5
Inhalasjon av asbestholdig støv er satt i sammenheng med flere ulike kreftsykdommer.
Målt i antall tilfeller forårsaket av denne eksponeringen, hvilken kreftsykdom er den hyppigste?

A Strupekreft
B Ovarialcancer
C Lungekreft
D Pleuralt mesoteliom

0000164d22aa0581f9

6
En 70 år gammel mann kommer inn på sykehusets akuttmottak etter en episode med sterke smerter sentralt i brystet. Vitalvariabler viser sO2 95%, HF 110 bpm, BT 90/50 mmHg, RF 16. Du tar en EKG som viser ST-elevasjoner i prekordialavledningene. For å bedre pasientens blodtrykk starter du infusjon med Ringer Acetat.
Hvordan vil dette påvirke hans Frank-Starling kurve?

A Kurven beveges nedover
B Forskyver til venstre på kurven
C Forskyver til høyre på kurven
D Kurven beveges oppover

0000164d22aa0581f9

7
Under ser du et MR bilde av en pasienten som har en ervervet hjernesykdom som disponerer for kognitiv svikt.
Hva heter graderingssystemet som graderer omfanget av forandringene?

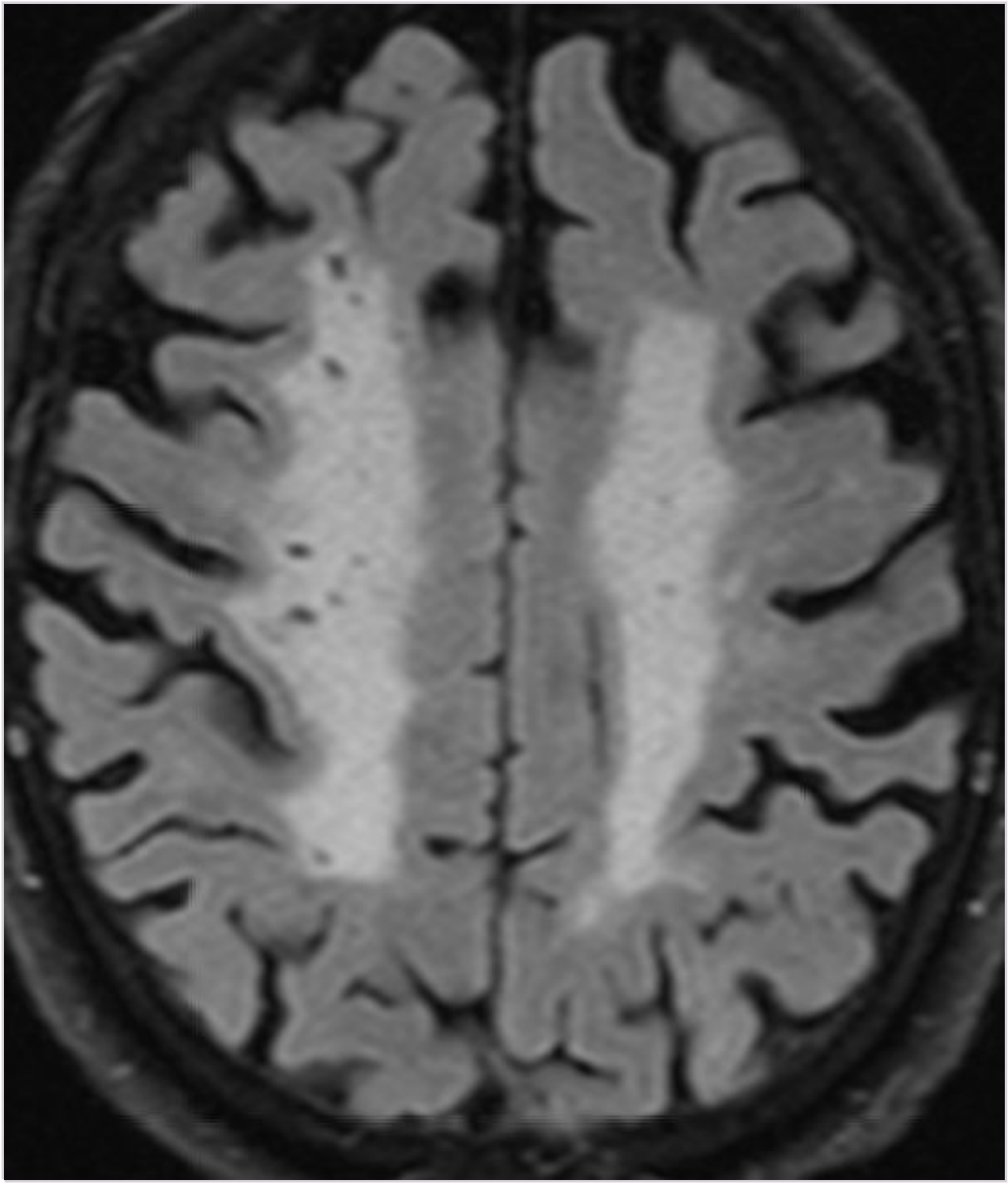

A WHO gradering
B Scheltens gradering
C Koedam gradering
D Fazekas gradering

0000164d22aa0581f9

8
En pasient er henvist til koronar angiografi etter at CT av koronarkar har vist en grensesignifikant stenose proksimalt i LAD. CT ble utført pga. noe uklare brystsmerter. Ved invasiv angiografi påvises en ca. 40 % noe langstrakt stenose i LAD.
Hva vil være riktig fremgangsmåte nå?

A Gå videre og utføre intrakoronar trykkmåling. Hvis denne undersøkelsen viser at det er hemodynamisk signifikant stenose implanteres en stent.
B Implantere en stent for å se om symptomene forsvinner.
C Ta pasienten av angiobordet og si at det ikke er påvist forandringer som kan forklare symptomene.
D Ta pasienten av angiobordet og henvis til stressekko for å vurdere om stenosen er signifikant.

0000164d22aa0581f9

9
Hvilken patologi vises på dette bildet ?

A Subduralt hematom
B Sinusvenetrombose
C Hypertensjonsblødning
D Fersk ischemi

0000164d22aa0581f9

10
En 40 år gammel tidligere frisk mann får påvist anemi med Hb 8,1 g/dl (13,5-17). Øvrige prøver viser MCV 95fL (81-95) haptoglobin ikke målbar, LD 707 U/L (115-255), bilirubin 63 umol/l (<25), ferritin 60 ug/l (23-431), jern 12 umol/l (9-34), transferin 2,5 g/l (2,0-3,6), retikulocytter 15% (0,5-2,5). I blodutstryket er det ingen shistocyttøkning, men mange mikrosfærocytter. Direkte antiglobulintest (DAT) er svak positiv for C3d og sterk positiv for IgG.
Hvilken diagnose er mest sannsynlig?

A Autoimmun hemolytisk anemi av varmeantistofftype
B Hereditær sfærocytose med falsk positiv DAT test
C Paroksysmal kuldehemolytisk anemi
D Kuldehemolytisk anemi

0000164d22aa0581f9

11
En 56 år gammel kvinne ønsket generell helsesjekk hos fastlegen. Hun hadde følt seg litt sliten i lengre tid. Ved klinisk undersøkelse var det ikke tegn til forstørrede lymfeknuter, lever eller milt. Blodprøvene viste leukocytter (hvite blodceller) 15 x10^9 per liter (normalområde 4.1-9,8 x 10^9 per liter). Differensialtelling av leukocyttene viste 64% lymfocytter, 41% nøytrofile og 3% monocytter. Øvrige blodprøver var normale, inkludert hemoglobin, trombocytter (blodplater), CRP, SR og lever/galle/nyreprøver.
Hva er den mest sannsynlige diagnosen?

A Klonal lymfocytose av usikker signifikans
B Mononukleose
C Leukemisert lymfom
D Kronisk lymfatisk leukemi

0000164d22aa0581f9

12
Hvilken patologi vises på bildet ?

A Hypertensjonsblødning
B Sinusvenetrombose
C Fersk ischemi
D Subduralt hematom

0000164d22aa0581f9

13
Ved peritonsillær abscess har pasienten hengende ganesegl på den aktuelle siden og vondt for å svelge (dysfagi).
Hvilket annet symptom er svært vanlig ved denne tilstanden?

A Uvula devierer mot det hengende ganeseglet
B Dysosmi (nedsatt luktesans)
C Trismus (kjevesperre)
D Dysfoni (heshet)

0000164d22aa0581f9

14
41 år gammel mann kommer til deg i allmennpraksis grunnet langvarig nesesekresjon i mer enn 12 uker. Du mistenker kronisk rhinosinusitt (CRS).
Hvilken kombinasjon av symptomer gir mistanke om CRS?

A 3 av 4 symptomer tilstede (nesetetthet, nesesekresjon, trykk/press i ansikt, redusert luktesans), hvor 2 skal være Nesetetthet og nesesekresjon
B 2 av 4 symptomer tilstede (nesetetthet, nesesekresjon, redusert luktesans, trykk/press i ansikt), hvor 1 skal være Nesetetthet og/eller nesesekresjon
C 2 av 4 symptomer tilstede, (nesetetthet, nysing, nesesekresjon, redusert luktesans), hvor 1 skal være Nesetetthet og/eller nesesekresjon
D 3 av 4 symptomer tilstede (nesetetthet, nesesekresjon, nysing, redusert luktesans), hvor 2 skal være Nesetetthet og nesesekresjon

---

0000164d22aa0581f9

15
En 26 år gammel mann har tatt blodprøver hos bedriftslegen som en rutinesjekk. Han føler seg frisk. Ved klinisk undersøkelse finner du at milten er forstørret til 7 cm nedenfor ribbebuen. Blodprøvene viser Hemoglobin 11,8 g/dl (normalområde 13,4-17,0 g/dl) , trombocytter 943x109/l (164-370) og leukocytter (hvite blodceller) 96 x109/l (4,1-9,8). Du mistenker kronisk myelogen leukemi.
Hvordan vil du gå fram for å bekrefte denne diagnosen?

A Få utført flowcytometri av perifert blod.
B Få analysert blodet med hensyn på BCR/ABL-mutasjon (Philadelfikromosomet)
C Se på blodutstryk
D Ta beinmargsprøve

0000164d22aa0581f9

16
Hvilken bildediagnostisk teknikk er mest sensitiv for cytotoksisk ødem ?

A CT Perfusjon
B MR Perfusjon
C MR Diffusjon
D CT Diffusjon

0000164d22aa0581f9

17
En 70 år gammel mann med kjent hypertensjon, koronarsykdom og aortastenose får påvist anemi med Hb 8,1 g/dl (13,5-17). Øvrige prøver viser MCV 103fL (81-95) haptoglobin ikke målbar, LD 707 U/L (115-255), bilirubin 16 umol/l (<25), ferritin 15 ug/l (23-431), jern 12 umol/l (9-34), transferin 3,5 g/l (2,0-3,6), retikulocytter 5% (0,5-2,5). DAT test negativ. INR, APTT, leukocytter (hvite blodceller) og trombocytter (blodplater) er alle normale. Urin stix viser hemoglobin 5+ (normalt negativ). I blodutstryket er det 5% schistocytter.
Hva er den mest sannsynlige diagnosen?

A Jernmangelanemi
B Mikroangiopatisk hemolytisk anemi på grunn av dyp intravaskulær koagulasjon (DIC) eller trombotisk trombocytopenisk purpura (TTP)
C DAT negativ autoimmun hemolytisk anemi
D Klaffehemolyse

0000164d22aa0581f9

18
En billakkerer som jobber mye med isocyanatholdig lakk blir plaget med tung og pipende pust om kvelden etter endt arbeidsdag. Hun er ubesværet når hun oppsøker legen og klinisk undersøkelse er upåfallende.
Hvilken sykdom er mest sannsynnlig hos henne?

A Kjemisk pneumoni
B Emfysem
C Astma
D KOLS

0000164d22aa0581f9

19
I hvilket kargebet foreligger patologien på dette bildet ?

A Arteria cerebri anterior
B Arteria choroidale anterior
C Arteria cerebri media
D Arteria cerebri posterior

0000164d22aa0581f9

20
En 77 år gammel kvinne med hypertensjon legges inn med brystsmerter og mistanke om akutt hjerteinfarkt. Hun har redusert nyrefunksjon med kreatinin 134 mikromol/L. EKG viser 2 mm ST-depresjon i avledningene V2-V6. Ved håndholdt ekko påvises lett redusert kontraktilitet i venstre ventrikkels fremre vegg. Følgende verdier for troponin T måles i løpet av første døgn - alle verdier i ng/L: 29 -30- 30. Dagen etter innleggelse blir det en diskusjon om riktig diagnose.
Hvilket svaralternativ er riktig?

A Enhver stigning av troponin T over 14 ng/L betyr akutt hjerteinfarkt.
B Her foreligger en tydelig stigning i troponin T og derved er infarktdiagnosen sikker.
C Kriteriene for diagnosen akutt hjerteinfarkt er ikke til stede.
D Med så markerte EKG-forandringer er infarktdiagnosen sikker uavhengig av troponinverdier.

0000164d22aa0581f9

21
Kvinne 23 år kommer til akuttmottaket med gradvis oppståtte smerter midt i magen, etter hvert mot høyre fossa. Lett feber. Palpasjonsøm og slippøm. Kommer kl 11 på formiddagen.
Hva gjør du?

A Setter henne på operasjonsprogrammet til neste dag
B Henviser til gynekologisk tilsyn
C Henviser til CT
D Henviser til ultralyd

0000164d22aa0581f9

22
Et av kriteriene for å stille diagnosen akutt hjerteinfarkt uten ST-elevasjon (NSTEMI) er at konsentrasjonen av biomarkørene hjertespesifikk troponin I eller T i blodet er forhøyet.
Hvor høy må konsentrasjonen minst være for at diagnosen NSTEMI kan stilles?

A Minst ett resultat over 99-persentilen i en frisk referansepopulasjon
B Minst ett resultat over 99,9 ng/L
C Minst ett resultat over 99,9-persentilen i en frisk referansepopulasjon
D Minst ett resultat over 99 ng/L

0000164d22aa0581f9

23
En 70 år gammel mann kommer inn på sykehuset akuttmottak etter en episode med sterke smerter sentralt i brystet. Vitalvariabler sO2 95%, HF 110 bpm, BT 90/50 mmHg, RF 16. Du tar et EKG som viser ST-elevasjoner i prekordialavledningene. Du tar blodgass som viser pO2 11 kPa, pCO2 4.5 kPa, pH 7.2, BE -6, laktat 8 mmol/l.
Hvilken sirkulasjonsforstyrrelse foreligger?

A Ingen
B Kardiogent sjokk
C Distributivt sjokk
D Hypovolemt sjokk

0000164d22aa0581f9

24
En vanlig benyttet kreftmarkør er alfa føtoprotein (AFP) i serum.
Ved hvilken kreftform er AFP mest aktuell å benytte for monitorering av sykdomsutvikling?

A brystkreft (cancer mamma)
B primær leverkreft
C kreft i magesekk (cancer ventriculi)
D lungekreft (cancer pulm)

0000164d22aa0581f9

25
En 80 år gammel kvinne innkommer i akuttmottaket pga alvorlig dyspnoe etter noen dager med "tungpust". Ved auskultasjon hører du inspiratoriske knatrelyder over særlig apikale deler av venstre lunge og rtg thorax viser en fortetning i området. Initial behandling med "Oxymask" hjelper noe, men etter noen timer blir hun stadig mere konfus og takypnoeisk. Blodgass viser pH 7.25, sO_2 88%, pO_2 9 kPa, pCO_2 7 kPa, BE +4.
Hva bør man gjøre nå?

A Redusere oksygentilførselen siden hun har KOLS for å forhindre oksygenmediert respirasjonsdepresjon.
B Intubere pasienten og legge henne på respirator.
C Øke oksygenbehandlingen og legge til inhalasjoner med bronkiodilatorer.
D Koble til en CPAP med standard oppstartsinnstillinger.

0000164d22aa0581f9

26
Hva er den beste måten å avdekke lett til moderat forstørret milt ved klinisk undersøkelse?

A Inspeksjon
B Bimanuell palpasjon
C Perkusjon
D Dyp palpasjon i venstre hypokondrium mens man ber pasienten puste inn.

0000164d22aa0581f9

27
En 20 år gammel mann kjører av veien og blir kastet ut av bilen. Du (allmennlege i legevakt) kommer sammen med ambulanse til skadestedet og finner ham liggende på magen i grøfta.
Hva er det første du gjør etter å ha sikret skadestedet?

A Legger ham forsiktig i stabilt sideleie for at han lettere skal puste
B Snur ham raskt over på ryggen og vurderer om han er våken, har åpne luftveier og puster selv
C Kobler til pulsoksymeter, EKG og blodtrykksmåler og måler vitalvariabler før du flytter på pasienten
D Anlegger PVK og starter infusjon Ringer-Acetat, gir smertestillende og klargjør for intubasjon

---

0000164d22aa0581f9

28
Du jobber som lege i akuttmottak. En ung mann kommer med markant økende tungpusthet. Det tas vedlagt røntgenbilde.
Hvilket tiltak er mest riktig å gjennomføre?

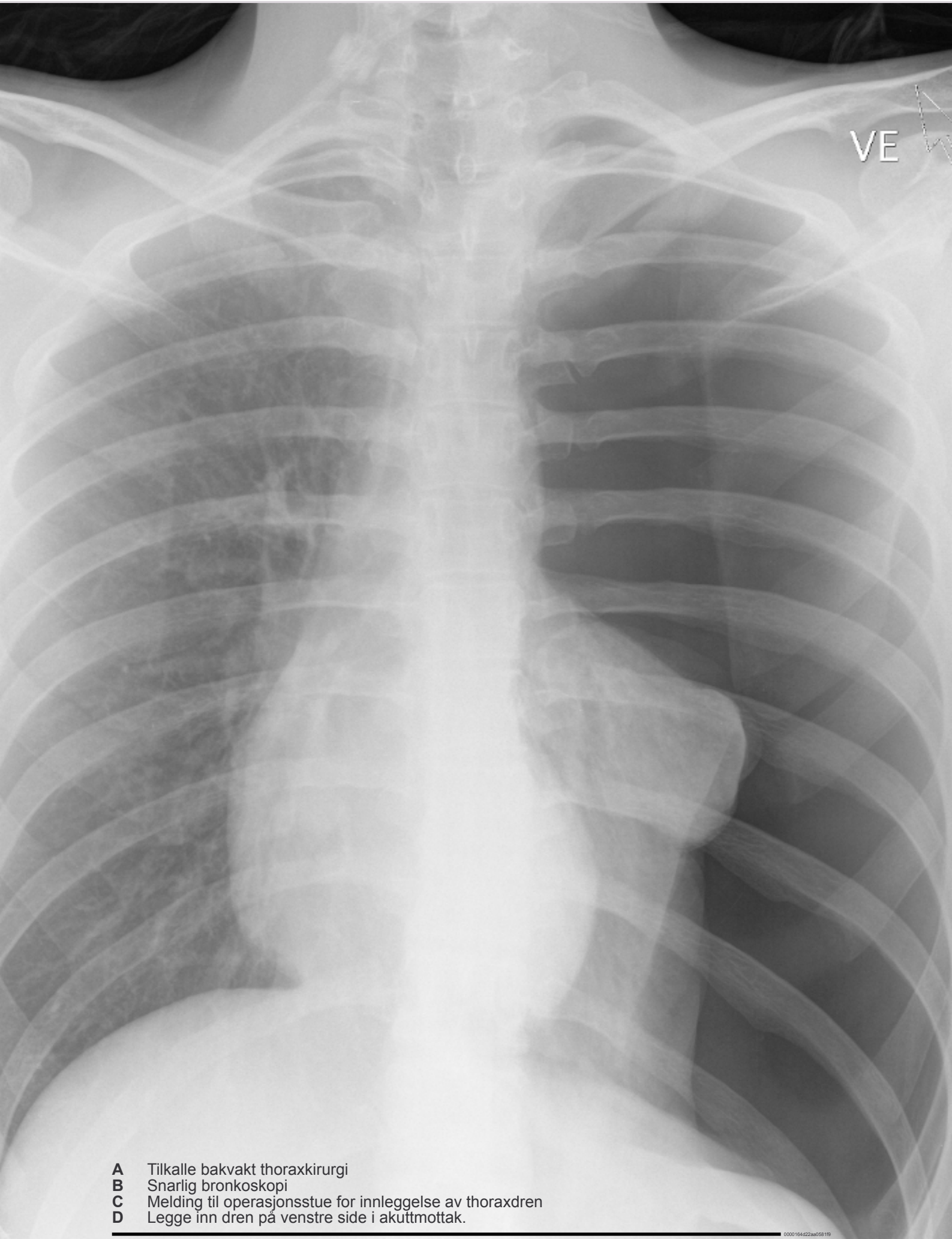

A Tilkalle bakvakt thoraxkirurgi
B Snarlig bronkoskopi
C Melding til operasjonsstue for innleggelse av thoraxdren
D Legge inn dren på venstre side i akuttmottak.

0000164d22aa0581f9

29
En 47 år gammel mann med mekanisk aortaventil har hatt vedvarende oppkast og diaré i 7 dager. Han oppsøker lege for økende tungpusthet. Ved klinisk undersøkelse er pasienten afebril og legen hører ingen klikkelyd, men en svak systolisk bilyd.
Hvilken laboratorieundersøkelse er viktigst å bestille med tanke på aortaventilen hans?

A Hemoglobin
B CRP (C-reaktivt protein)
C APTT (aktivert partiell tromboplastintid)
D INR (International normalized ratio)

0000164d22aa0581f9

30
En 60 år gammel mann har gangrelaterte smerter i venstre legg. Han røyker og har medikamentelt behandlet hypertensjon. Han bruker ikke andre medisiner og har ikke annen kjent komorbiditet. Smertene kommer etter ca 400 meters gange på flat mark, noe raskere i motbakke, og går over etter få minutter i hvile. Du finner gode lyskepulser bilateralt, palpable pulser i tibialis posterior og dorsalis pedis på høyre side, men ikke på venstre side. Ankel-arm indeks er 1 på høyre side og 0,8 på venstre side. Hvilke tiltak iverksetter du?

A Ankel-arm indeks er kun lett redusert (nedre normalgrense er 0,9) og pasienten henvises derfor til CT med spørsmål om spinalstenose og vurdering hos nevrokirurg.
B Røykeslutt er viktigst for prognosen av vasklulær claudicatio, og han informeres grundig om det. Det bestilles s-kolesterol og han starter sekundærprofylakse med platehemmer og statin. Han instrueres i regelmessig gangtrening, og settes opp til kontroll etter 3 måneder.
C Instruks om regelmessig gangtrening, som er førstevalgsbehandling for vaskulær claudicatio. Han settes opp til en kontroll om tre måneder.

D Han skal utredes med MR-angiografi for å se om det er lesjoner som ligger til rette for PTA (perkutan transluminal angioplasti).

0000164d22aa0581f9

31
En mann 69 år er henvist til karkirugisk poliklinikk. Han er mangeårig røyker, coronaroperert og bruker platerhemmer, statin og en blodtrykksmedisin. Under utredning for blod i urinen med CT har han fått påvist et abdominalt aortaaneurisme (AAA) 5.7 cm. Han er uøm ved palpasjon av abdomen. AAA oppfattes som tilfeldig påvist. Du vurderer at han vil tåle en eventuell operasjon av et AAA. Hvilken behandling bør du anbefale ham?

A Planlegger definitiv behandling for AAA, og søker ham inn til kirurgisk behandling i planlagt setting.
B Akutt innleggelse på karkirurgisk avdeling og operasjon samme dag.
C Fortsatt medikamentell behandling, som vil hindre progresjon av AAA.
D Ber ham fortsette med medisinene og ta kontakt på nytt hvis han får magesmerter.

0000164d22aa0581f9

32
En 69 år gammel kvinne, i normalt hold og ikke-røykende får under utredning av et aortaaneurisme tilfeldig påvist en 4 mm lungetumor i høyre underlapp på CT aorta. Hva bør gjøres videre?

A En 4 mm tumor er et vanlig tilfeldig funn på CT thorax, og så liten at videre utredning ikke er indisert fordi risiko for malignitet er svært lav.
B Tumoren bør kontrolleres etter Nasjonal handlingsplan for lungekreft, mesoteliom og thymom med ny CT om 6-12 mnd.
C Pasienten skal henvises lungekreftforløpet ved lungeavdelingen, det det vil gjøres ordinær CT thorax/abdomen. Hvis det ikke ses annen patololgi, bør det gjøres PET-CT.
D Pasienten bør legges inn for ordinær CT thorax/abdomen fordi CT thorakalaorta ikke er adekvat i lungekreftutredning.

0000164d22aa0581f9

33
En 71 år gammel kvinne kommer til legevakten. Hun er lett forvirret og pasientens mann må bistå under anamneseopptaket. Pasienten har hatt produktiv hoste, tungpust, feberfølelse og redusert allmenntilstand i fem dager. Ved auskultasjon hører du krepitasjoner over høyre lunges basale bakflate. Du finner temperatur 38,5ºC, puls 85/min, respirasjonsfrekvens 18/min, blodtrykk 120/70 mmHg. CRP 150mg/L (<5mg/L). Blodgass og oksygenmetning er normal.
Hvordan vil du håndtere denne pasienten?

A Legge inn pasienten på sykehus for å få tatt mikrobiologiske prøver, CT thorax og starte behandling med benzylpenicillin + gentamicin i.v..
B Sende pasienten hjem med resept på fenoksymetylpenicillin, sette opp kontroll hos fastlege om 1 uke og be henne ta kontakt ved manglende bedring.
C Legge pasienten inn på sykehus for å få tatt mikrobiologiske prøver, røntgen thorax og starte behandling med benzylpenicillin i.v.
D Sende pasienten hjem for videre behandling med paracetamol, ettersom hun sannsynligvis har en viral infeksjon

0000164d22aa0581f9

34
En 65 år gammel kvinne ligger på sykehus etter å ha fått innsatt hofteprotese. Tredje postoperative dag blir du tilkalt fordi pasienten har fått dyspné, hoste og stikkende brystsmerter på høyre side.
Hvilken bildediagnostisk undersøkelse bør benyttes her?

A Ultralyd thorax
B MR thorax
C CT lungearterier
D Røntgen thorax

0000164d22aa0581f9

35
Fire legestudenter har vært på utveksling i Sør-Afrika i 3 mnd. De skal starte semesteret igjen i Norge og har derfor tatt ulike screeningundersøkelser.
Student A: positiv IGRA (Immune Globuline Release Assay)-test, normal lungerøntgen og negativ HIV-test.
Student B: ikke tatt IGRA (Immune Globuline Release Assay)-test, normal lungerøntgen og negativ HIV-test.
Student C: negativ IGRA (Immune Globuline Release Assay)-test , normal lungerøntgen og negativ HIV-test.
Student D: positiv IGRA (Immune Globuline Release Assay)-test, lungerøntgen med caverner (hulrom) og negativ HIV-test.
Hvilke/hvilken av studentene har latent tuberkulose?

A Bare student A
B Student B og C
C Bare student D
D Student A og D

0000164d22aa0581f9

36
Stadig flere lungekreftpasienter tilbys potensielt kurativ behandling, i første rekke kirurgi og strålebehandling. Mange pasienter får tilbakefall og det er derfor viktig at pasientene følges opp på riktig måte. Hva er anbefalt oppfølging av disse pasientene?

A Fordi de fleste tilbakefall kommer tidlig bør pasienten følges av spesialist de første 3 årene, og deretter av fastlege
B Pasientene har høyere risiko for ny primær lungekreft og skal følges i minst 5 år. Videre oppfølging vurderes ut fra pasientens helsetilstand og om vedkommende er aktuell for mer behandling ved evt. ny lungekreft.
C Alle pasienter uansett krefttype følges av spesialist i 5 år.
D Pasientene følges opp av sin fastlege jfr. nasjonalt handlingsprogram utgitt av Helsedirektoratet.

0000164d22aa0581f9

37
Screening av personer med tilstrekkelig høy risiko for kreftsykdom er viktig for å påvise kreftsykdom i tidlig stadium. For hvilke kreftsykdommer finnes screeningprogram i Norge?

A Livmorhalskreft og brystkreft.
B Prostatakreft, tarmkreft og brystkreft
C Prostatakreft og brystkreft.
D Tarmkreft, brystkreft og livmorhalskreft.

0000164d22aa0581f9

38
Hvilket tiltak er hensiktsmessig for å lindre «dødsralling»?

A Orofaryngeal suging
B Intravenøs NaCl 500 ml pr døgn
C Anticholinerge medikamenter
D Lungefysioterapi

0000164d22aa0581f9

39

- Hvorfor kan man vurdere å bruke kortikosteroider hos kreftpasienter med kakeksi?

A Bedrer metabolismen
B Bedrer appetitt
C Bedrer vekt
D Bedrer muskelmasse

0000164d22aa0581f9

40
En 72 år gammel mann har vært innlagt slagenheten i 10 dager etter et hjerneinfarkt i høyre parietallapp. I løpet av sykehusoppholdet fikk pasienten forbedring av de venstresidige motoriske symptomene, av synsfeltutfall mot venstre, og han ble mer oppmerksom mot venstre. Det er planlagt utskrifelse til eget hjem hvor han skal følges av fysioterapeut i kommunal regi og gradvis opptrening.
Hvilken aktivitet må han imidlertid vente med i minst 3 måneders tid og frem til ny vurdering av lege?

A Han må vente med alkoholinntak
B Han må vente med bilkjøring
C Han må vente med å gå på tur alene
D Han må vente med intervalltrening
E Han må vente med flyreiser

0000164d22aa0581f9

41
Du er medisinstudent og har sommerjobb i ambulansetjenesten. Dere kommer hjem til en 68 år gammel kvinne som fikk språkvansker og mistet kraften i høyre sides ekstremiteter for en halv time siden.
Hvilken behandling bør dere vurdere først ved ankomst til pasienten?

A Ringer intravenøst
B Insulin subkutant dersom blodsukkeret er > 8 mmol/L
C ASA brusetablett dersom hun klarer å svelge
D Oksygen via nesekateter dersom surstoffmetning er < 93%

0000164d22aa0581f9

42
Som lege i spesialisering (LIS) i kommunehelsetjenesten er du opptatt av forebyggende behandling. Du hilser på en sprek 70 år gammel mann, som hadde lungeemboli etter bilulykke for 3 år siden og tok warfarin i 6 måneder etter dette. Han tar ingen medisiner nå. Han har et blodtrykk på 180/100 mm Hg, regelmessig puls på 72 slag/min. Blodprøver viser følgende verdier:

Total kolesterol	5,5 mmol/L	Ref. 3,9 – 7,8 mmol/L
Serum kreatinin	100 µmol/L	Ref. 60 - 105 µmol/L

Hvilket tiltak er det viktigste for å forebygge mot hjerneslag hos denne pasienten?

A Å senke kolesterolnivået med et statin og gi råd om kostholdsendringer
B Å følge opp pasientens blodtrykk og vurdere antihypertensiv behandling
C Å gi råd om fysisk aktivitet, gjerne intervalltrening
D Å starte platehemmende behandling
E Å gjenoppstarte antikoagulasjon.

0000164d22aa0581f9

43
Du oppdager etter pasientundersøkelse en synlig forurensing på hendene.
Hvordan utfører du den mest korrekte håndhygienen?

A Man bør bruke et hånddesinfeksjonsmiddel som har tilsatt et langtidsvirkende desinfeksjonsmiddel.
B Man bør bruke hånddesinfeksjon først og deretter håndvask.
C Man bør bruke kun håndvask.
D Først vasker man hendene og avslutter med hånddesinfeksjon.

0000164d22aa0581f9

44
Direktevirkende orale antikoagulantia (DOAK) har på kort tid blitt mye brukte legemidler på grunn av antakelser om mer forutsigbar farmakokinetikk og mindre behov for monitorering enn warfarin. DOAK utviser imidlertid betydelig spredning i oppnådd serumkonsentrasjon hos ulike pasienter ved en gitt dose. Dette ses spesielt hos eldre pasienter.
Hvilket organsystem er det som er av særlig betydning i denne sammenhengen?

A Beinmargen
B Hjertet
C Leveren
D Nyrene

0000164d22aa0581f9

45
Morfin metaboliseres til to glukuroniderte konjugater, morfin-3-glukuronid og morfin-6-glukuronid. De funksjonelle konsekvensene av denne biotransformasjonen er naturligvis bl.a. avhengig av hvorvidt disse metabolittene er aktive eller ikke.
Hva vet vi om disse to morfinmetabolittenes farmakologiske aktivitet?

A Morfin-3-glukuronid og morfin-6-glukuronid er trolig begge farmakologisk inaktive
B Morfin-3-glukuronid er farmakologisk aktivt, mens morfin-6-glukuronid trolig er inaktivt
C Morfin-3-glukuronid og morfin-6-glukuronid er begge farmakologisk aktive
D Morfin-3-glukuronid er trolig farmakologisk inaktivt, mens morfin-6-glukuronid er aktivt

0000164d22aa0581f9

46
Du er sykehjemslege for en 82-årig mann. Personalet forteller at han plages med kraftig forstoppelse.
Han bruker bl.a. følgende legemidler:
Simvastatin 20 mg, en tablett daglig mot høyt kolesterol
Pantoprazol 20 mg, en tablett daglig mot refluksøsofagitt
Acetylsalisylsyre 75 mg, en tablett daglig forebyggende mot hjerteinfarkt/slag
Kodein/paracetamol 30 mg/500 mg, 2 tabletter 3 ganger daglig mot ryggsmerter
Hvilket av disse legemidlene er det grunn til å mistenke kan være en årsak til pasientens forstoppelse?

A Pantoprazol
B Kodein/paracetamol
C Acetylsalisylsyre

D Simvastatin

0000164d22aa0581f9

47
Det er vanlig å monitorere behandling med antiepileptika ved å måle legemiddelkonsentrasjonen i blod. En av hensiktene med dette kan være å vurdere mulige bivirkningssymptomer og om disse kan relateres til legemiddelbehandlingen.
Hvilken bivirkning under har minst sannynlig sammenheng med legemiddelkonsentrasjonen?

A Ustøhet
B Dobbeltsyn
C Tretthet
D Hudutslett

0000164d22aa0581f9

48
En pasient bruker lamotrigin og valproat på indikasjon epilepsi. Hvordan vil det være mest korrekt å tenke om dosebehovet for disse midlene ved en slik kombinasjon?

A Dosebehovet for valproat vil være høyere, dosebehovet for lamotrigin vil være uendret
B Dosebehovet for lamotrigin vil være uendret, dosebehovet for valproat vil være lavere
C Dosebehovet for lamotrigin vil være høyere, dosebehovet for valproat vil være uendret
D Dosebehovet for lamotrigin vil være lavere, dosebehovet for valproat vil være uendret

0000164d22aa0581f9

49
I en studie publisert i British Medical Journal i september 2022 undersøkes sammenhengen mellom inntak av kunstige søtningsmidler og risiko for hjerte-kar sykdom. Studien følger en stor fransk kohort på nesten 100000 individer i perioden 2009-2021. Deltakerne svarte på et digitalt spørreskjema ved inklusjon, og informasjon om inntak av kunstige søtningsmidler ble hentet fra detaljerte kostregistreringer. I oppfølgingsperioden la deltakerne inn relevant helseinformasjon, i tillegg til at ulike registre ble benyttet for å registrere hjerte-kar sykdom og død.
I artikler finner vi vanligvis en oversikt over studiepopulasjonen i en «Tabell 1», og ofte vises fordelingen av ulike egenskaper ved populasjonen i grupper med ulik intervensjon/eksponering. Tabellen under er hentet fra artikkelen. Hvordan tolker dere innholdet i denne?

Baseline characteristics of the study population, NutriNet-Santé cohort, France, 2009-21 (n=103 388)					
		Categories of artificial sweetener intakes*			
eristics	All participants	Non-consumers	Lower consumers	Higher consumers	P value†
rticipants (%)	103 388	65 028 (62.90)	19 221 (18.59)	19 139 (18.51)	—
rs (mean (SD))	42.22 (14.41)	42.96 (14.64)	41.94 (14.42)	39.97 (13.35)	<0.001
ex	82 485 (79.78)	50 160 (77.14)	16 200 (84.28)	16 125 (84.25)	<0.001
ss index (mean (SD))	23.59 (4.33)	23.21 (4.06)	23.68 (4.29)	24.79 (4.99)	<0.001
story of CVD	28 053 (27.44)	17 788 (27.69)	5312 (27.84)	4953 (26.2)	<0.001
t hypercholesterolemia	7696 (7.44)	4525 (6.96)	1676 (8.72)	1495 (7.81)	<0.001
t hypertriglyceridemia	1321 (1.28)	709 (1.09)	280 (1.46)	332 (1.73)	<0.001
t hypertension	7125 (6.89)	4297 (6.61)	1448 (7.53)	1380 (7.21)	<0.001
n level					<0.001
	16 652 (16.24)	10 814 (16.78)	2935 (15.37)	2903 (15.3)	—
2 years	16 282 (15.88)	10 324 (16.02)	2897 (15.18)	3061 (16.13)	—
2 years	69 577 (67.87)	43 309 (67.20)	13 258 (69.45)	13 010 (68.57)	—
status					<0.001
t	14 894 (14.42)	9387 (14.45)	2292 (11.93)	3215 (16.81)	—
r	41 302 (39.98)	25 533 (39.30)	7895 (41.09)	7874 (41.16)	—
	47 121 (45.61)	30 052 (46.25)	9028 (46.98)	8041 (42.03)	—
activity level‡					<0.001
	21 823 (21.11)	13 374 (20.57)	4167 (21.68)	4282 (22.37)	—
ate	38 376 (37.12)	23 937 (36.81)	7420 (38.60)	7019 (36.67)	—
	28 868 (27.92)	18 807 (28.92)	5070 (26.38)	4991 (26.08)	—
of 24 h dietary records (mean (SD))	5.59 (3.05)	5.31 (3.01)	6.81 (3.10)	5.28 (2.83)	<0.001
ntake without alcohol, kcal/day (mean (SD))	1898.02 (469.80)	1911.4 (477.34)	1888.42 (432.76)	1862.19 (477.55)	<0.001
ntake, g/day (mean (SD))	7.71 (11.71)	8.05 (12.19)	7.51 (10.79)	6.79 (10.88)	<0.001

ovascular disease; PUFA=polyunsaturated fatty acid; SD=standard deviation; SFA=saturated fatty acid.
numbers (percentages) unless stated otherwise. 1 kcal=4.18 kJ=0.00418 MJ.
s of consumption were defined as non-consumers, lower consumers, and higher consumers, separated by the sex specific median among consumers, that is, 16.44 mg/day i
day in women.
or crude comparison between the three categories of sweetener intake by analysis of variance or χ^2 test when appropriate.
for 89 067 participants, categorised into high, moderate, and low categories according to International Physical Activity Questionnaire guidelines.

A Gruppene er ganske like til tross for at det ikke er gjort noen randomisering – dette tyder på matching av individene
B De lave p-verdiene tyder på at gruppene er sammenlignbare
C Det er stor risiko for konfundering i sammenhengen mellom inntak av kunstige søtningsmidler og hjertekarsykdom
D Gruppene er nokså ulike fordi antallet studiedeltakere er lavt.

0000164d22aa0581f9

50
En 66 år gammel kvinne kommer til konsultasjon hos deg som fastlege. Hun har hypertensjon som er godt medikamentelt behandlet og diabetes mellitus type II som er greit regulert med kosthold og mosjon. For 5 år siden fikk hun påvist atrieflimmer i forbindelse med en episode med plagsom hjertebank. Ekkokardiografi og stoffskifteprøver var normale. Nå har hun ikke hatt atrieflimmersymptomer på over et år. Dagens EKG viser sinusrytme. Hun spør om hun kan slutte med antikoagualsjon.
Hva er riktig anbefaling med tanke på videre antitrombotisk behandling?

A Hun bør fortsette med oral antikoagulasjon
B Hun kan slutte med antikoagulasjon og begynne igjen dersom hun på nytt får symptomer på atrieflimmer
C Hun kan gå ned til det halve av standard dose med antikoagulasjon ved atrieflimmer
D Hun kan skifte til acetylsalisylsyre 75 mg x 1 i stedet for antikoagulasjon

0000164d22aa0581f9

51
Liss Olsen er 16 år. Hun har hatt anoreksi i noen år, og har hatt en dårlig periode. Kroppsmasseindeks er 17 kg/m2 som svarer til undervekt. Hun er 170 cm høy. Foreldrene tar henne med til undersøkelse på legekontoret du vikarierer. Du starter med klinisk undersøkelse.
Ved auskultasjon over brystet hører du en kort og systolisk bilyd med en gang du setter stetoskopet over 3. og 4. interkostalrom på venstre side parasternalt. Du opplever likevel bilyden som svak, såkalt grad II (av VI). Du synes ikke at du hører bilyd over halsårene, og heller ikke øverst på brystet.
Hva er sannsynlig årsak til auskultasjonsfunnet?

A Aortalekkasje
B Mitralstenose
C Fysiologisk bilyd
D Pulmonalstenose

0000164d22aa0581f9

52

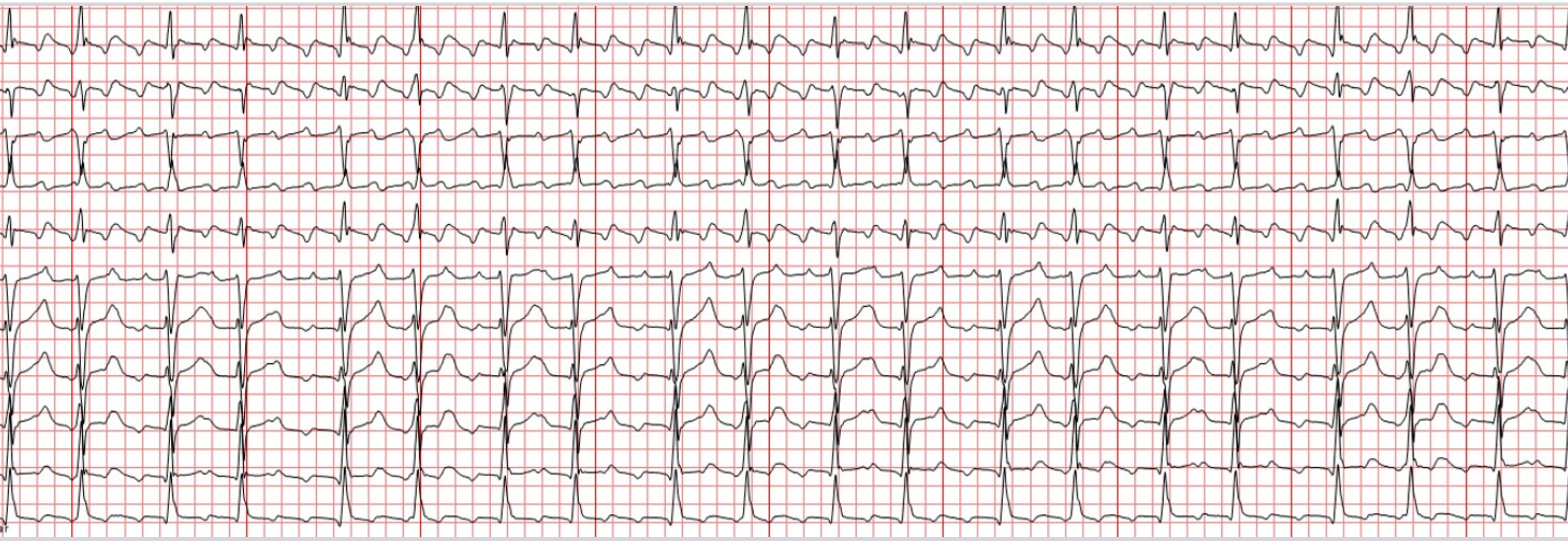

Du har vakt i mottak på et lokalsykehus. Det innlegges en 75 år gammel mann med kjent hjertesvikt etter gjennomgått hjerteinfarkt. De siste dagene har han kjent hjertebank og økende tungpust. Over ser du EKG tatt ved innkomst. Hastighet er 50 mm/s og hver rute representerer 5 mm.
Hvilken rytmeforstyrrelse har pasienten mest sannsynlig?

A Fokal atrietakykardi
B Atrieflimmer
C Typisk atrieflutter
D Atypisk atrieflutter

0000164d22aa0581f9

53
Du har vakt som turnuslege på sykehus og du får meldt inn en pasient med akutt iskemi i høyre ben. Pasienten er en 82 år gammel aleneboende mann som over flere år har hatt relativt stabil klaudikatio, KOLS og etablert coronarsykdom med tidligere NSTEMI. Du ser i journalen flere bemerkninger om høyt alkoholforbruk ved tidligere innleggelser. Pasienten ble funnet av sin nabo i dårlig tilstand med en kald marmorert høyre underekstremitet.
Ved undersøkelse er hele ekstremiteten blåmarmorert fra kneet og ned. Han har ingen sensibilitet eller motorikk i benet. Du kjenner ingen pulser og får ingen dopplersignaler perifert, men han har lyskepuls. Infeksjonsprøver og vitale parametere gir deg mistanke om at pasienten er i en septisk tilstand.
Hva er mest nærliggende strategi for denne pasienten?

A Pasienten har akutt iskemi. Din vurdering er at benet ikke kan reddes og at det nå utgjør en trussel mot pasientens liv. Du sikrer relevant mikrobiologisk diagnostikk før du starter sepsisbehandling og kontakter karkirurg/ortoped. Femuramputasjon er mest sannsynlige utfall.
B Pasienten har akutt iskemi og må til umiddelbar revaskularisering av foten. Han kan ikke vente på bildediagnostikk og må gå rett til operasjon med embolektomi.
C Pasientens hovedproblem nå er sepsis. Han skal behandles i henhold til antibiotikaveilederens anbefaling for sepsis av ukjent årsak etter relevant diagnostikk av fokus for infeksjon er gjort. Benet får man komme tilbake til når pasienten er mer stabil.
D Pasienten må trolig amputeres, men dette kan vente til neste virkedag.

0000164d22aa0581f9

54
Hva er mest riktige utsagn om operasjonsindikasjon for carotisstenose?

A Det er operasjonsindikasjon hos alle pasienter ved symptomer (slag/TIA/amaurosis fugax), hvor årsaken antas å være carotisstenose som er på samme side som affisert hjernehemisfære. Stenosegraden må være ≥ 70 % og pasienten må vurderes operabel.
B Det er operasjonsindikasjon hos alle pasienter ved symptomer (slag/TIA/amaurosis fugax), hvor årsaken antas å være carotisstenose som er på samme side som affisert hjernehemisfære. Stenosegraden må være ≥ 50 % og pasienten må vurderes operabel. Kirurgi har best effekt gjort innen 14 dager.
C Alle pasienter med carotisstenose på ≥ 70 % bør tilbys profylaktisk carotiskirurgi dersom de ønsker det og dersom de vurderes operabel.
D Carotiskirurgi har generelt dårlig effekt som slagreduserende tiltak. Det anbefales derfor unntaksvis etter diskusjon mellom slaglege og karkirurg.

0000164d22aa0581f9

55
For hvilke av disse tarmpatogene agens finnes det vaksine tilgjengelig for bruk blant mennesker?

A Norovirus
B Giardia intestinalis
C Campylobacter
D Rotavirus

0000164d22aa0581f9

56
En 73 år gammel kvinne kontakter legekontoret på grunn av kraftig diare de siste 5 dagene. Hun hadde en episode med Clostridoides difficile-infeksjon for seks uker siden etter antibiotikakur for urinveisinfeksjon.
Bør det tas ny avføringsprøve for å sjekke om hun fortsatt har toksigen C. difficile?

A Ja, fordi det er høy risiko for residiv etter en C. difficile-infeksjon
B Ja, fordi hun kan ha vært utsatt for ny smitte med C. difficile fra en ikke identifisert smittekilde
C Nei, fordi det er vanlig med langvarig kolonisering etter C. difficile-infeksjon
D Nei, fordi dette sannsynligvis er en postinfeksiøs diare etter gjennomgått C. difficile-infeksjon

0000164d22aa0581f9

57
En 43 år gammel sykepleier har stukket seg under blodprøvetaking av nyankommen asylsøker, med ukjent sykehistorie. Det tas nullprøve for vurdering av hepatitt og HIV med følgende analyseresultat for hepatitt B-status:

	HBsAg	Anti-HBc	Anti-HBs
Pasienten	Reaktiv	Reaktiv	Ikke reaktiv
Sykepleieren	Ikke reaktiv	Ikke reaktiv	Reaktiv

Hva er risikoen for HBV-smitte fra pasienten til sykepleieren, og hvorfor?

A Det er moderat smitterisiko fordi sykepleieren kun har delvis beskyttelse etter vaksinasjon
B Det er ingen smitterisiko fordi sykepleieren er beskyttet etter vaksinasjon
C Det er stor smitterisiko fordi pasienten har en aktiv HBV-infeksjon og er smittsom
D Det er svært lav smitterisiko fordi pasienten har gjennomgått HBV-infeksjon og er lite smittsom

0000164d22aa0581f9

58
En av dine pasienter på fastlegelisten er en 23 år gammel kvinne som tar kontakt på grunn av tørr hoste som har vedvart i 3 dager. Hun har følt seg litt varm kveldene, men er i grei allmenntilstand. Hun har ingen andre symptomer. Lungeauskultasjon er normal. CRP er 9. Du vet at det har vært en del tilfeller av pneumoni forårsaket av Mycoplasma pneumoniae i nærområdet.
Hvordan vil du følge opp denne pasienten?

A Ta ekspektorat til aerob dyrkning og starte behandling med fenoksymetylpenicillin dersom prøven er positiv for Mycoplasma
B Ta urinprøve til antigentest og starte behandling med makrolidantibiotikum dersom prøven er positiv for Mycoplasma
C Ingen prøve er nødvendig, men behandling med fenoksymetylpenicillin bør startes på klinisk mistanke om mycoplasmapneumoni
D Ta nasofarynksprøve til PCR analyse og starte behandling med makrolidantibiotikum dersom prøven er positiv for Mycoplasma

0000164d22aa0581f9

59
En av dine pasienter på fastlegelisten har diare og oppkast. Han/hun har levert en avføringsprøve og du har fått svar fra mikrobiologisk laboratorium om at prøven er positiv for norovirus. Pasienten jobber på et sykehjem.
Hvordan vil du følge opp denne pasienten videre og hvilke smittevernråd skal du gi?

A Rekvirere kontrollprøver for å undersøke om pasienten er smitteførende. Pasienten må holde seg hjemme fra jobb inntil tre negative prøver
B Kontrollprøver er ikke nødvendig. Pasienten kan dra på jobb når han/hun har vært symptomfri i 48 timer
C Rekvirere kontrollprøver for å undersøke om pasienten er smitteførende. Pasienten må holde seg hjemme fra jobb inntil en negativ prøve
D Kontrollprøver er ikke nødvendig. Pasienten kan dra på jobb når han/hun har vært symptomfri i 24 timer

0000164d22aa0581f9

60
En 37 år gammel mann oppsøker deg da han har blitt gul på sklera. Dette ble oppdaget av hans kone, og pasienten har ingen symptomer for øvrig. Han er tidligere frisk, er i god form og har akkurat kommet hjem fra en lang fjelltur i helgen. Urin og avføring u.a. Ved klinisk undersøkelse er han ikterisk, men forøvrig uten funn.
Orienterende blodprøver viser (normalområde i parentes): Hb 14,5 (13,4-17,0), Bilirubin 79 (5-25), ALAT 64 (10-70), ALP 79 (35-105), INR 1,1 (0,9-1,2).
Hva er mest korrekt å gjøre videre?

A Henviser pasienten til ERCP poliklinisk

B Bestiller MRCP
C Beroliger pasienten, bestiller kontroll blodprøver og sender pasienten hjem med oppfølgingstime når svar på blodprøver foreligger

D Legger inn på sykehuset som øyeblikkelig hjelp

0000164d22aa0581f9

61
Basert på det du vet om årsakene til leversykdommer og den generelle folkehelsen i Norge, hvilken av disse gruppene med leversykdommer forventer du vil øke forekomsten av cirrhose i Norge?

A Virale
B Metabolske
C Toksiske
D Autoimmune

0000164d22aa0581f9

62
En mann 58 år har drukket mye alkohol over mange år og røyker tobakk 10-15 sigaretter pr dag. Han har gått ned i vekt fra 84 til 72 kg siste året og har fått løsere avføring. Du måler blodprøver som viser amylase 102 U/L (25-120), lipase 32 U/L (26-64), vitamin D (25-OH-kalsidiol) 27 nmol/L (31-98) og HbA1c 62 mmol/mol (28-40). f-elastase er 180 µg/g (>200) og CT abdomen viser en atrofisk pancreas. Hvilken sykdom forklarer best klinikk og laboratoriefunn?

A Kronisk pankreatitt med endokrin og eksokrin svikt.
B Pancreascancer i tidlig stadium som årsak til fettmalabsorbsjon og vekttap
C Sviktende endokrin pankreasfunksjopn uten pankreatitt, diabetes mellitus forklarer vekttapet.
D Kronisk pankreatitt med eksokrin svikt som årsak til vekttap.

0000164d22aa0581f9

63
Vignett: 19 år gammel mann er henvist til sykehus da han flere ganger har «satt fast matbiter» i spiserøret. Disse har etter hvert passert av seg selv, men han opplever ofte smerter og vansker med å svelge. Vekten er stabil. Han er frisk ellers, men bruker allergimedisiner i pollensesongen.
Spørsmål: Hvilken undersøkelse er førstevalg?

A CT øsofagus
B 24 timers pH-måling
C Gastroskopi
D Øsofagus-manometri

0000164d22aa0581f9

64
Calprotectin i avføring er en prøve som kan brukes i utredning av diare.
Hvilken påstand er korrekt?

A Prøven er spesifikk for inflammatorisk tarmsykdom
B Prøven er sensitiv mtp aktiv inflammasjon i tarm
C Cøliaki gir vanligvis forhøyet verdi av prøven
D Prøven er alltid forhøyet ved kreft i tykktarm

0000164d22aa0581f9

65
En 32 år gammel kvinne fikk diagnostisert ulcerøs totalcolitt for 6 år siden. De siste 3 årene og frem til det aktuelle har hun vært i klinisk remisjon med daglig brukt av 5-ASA (aminosalicylic acid) peroralt som vedlikeholdsbehandling. Hun har nå akkurat kommet hjem fra en 3 ukers ferie sør i Europa. Medisinene har i denne perioden vært autoseponert da de ble glemt igjen hjemme. På kvelden for 5 dager siden tilkom akutt innsettende vandig diare med ledsagende diffuse abdominalsmerter av lett til moderat grad. Tilstanden har siden vedvart med opptil 10 defekasjoner per døgn uten blod. Hun har i tillegg vært subfebril og slapp. Ved fastlegekontoret finnes normale blodprøver med unntak av CRP på 52 (normalt <5). Fekaltest (calprotectin) er klart forhøyet på 300 (normalt <50). Klinisk er hun i lett redusert allmenntilstand og noe dehydrert. Hva er den mest hensiktmessige oppfølgingen av denne pasienten?

A Pasienten bør igjen starte opp med peroral 5-ASA og henvises til en snarlig colonoskopi.
B Pasienten bør igjen starte opp med peroral 5-ASA samt ta avføringsprøver for diagnostikk av patogene tarmbakterier og til mikroskopi av avføring.
C Pasienten bør igjen starte opp med peroral 5-ASA og i tillegg starte med prednisolon (glukocortikosteroider) tabletter.
D Pasienten bør straks innlegges i sykehus for å starte behandling av kjent ulcerøs totalcolitt.

0000164d22aa0581f9

66
En dame i 50-årene har fått påvist en 2 cm tumor i analhuden. Biopsi viser platepeitelcarcinom. Det er ingen tegn til innvekst i anale sphincter, og heller ingen tegn til metastaser.
Hva er beste behandling for henne?

A Hormonbehandling
B Rectumamputasjon
C Radiokjemoterapi
D Kjemoterapi

0000164d22aa0581f9

67
En kvinne i 30 årene har hatt Crohns sykdom i 10 år. For tre dager siden ble hun operert via laparoskopi med tynntarmsreseksjon distalt i ileum. Ved morgenvisitten har hun kastet opp, hun har feber 39.0 og er palpasjonsøm i høyre side av maven. CRP har steget fra 45 i går til 110 (<5) i dag.
Hva er mest sannsynlige årsak til dette sykdomsbildet?

A Hematom i bukhulen.
B Pneumoni
C Urinveisinfeksjon
D Svikt av tarmskjøten

0000164d22aa0581f9

68
En 75 år gammel mann som for 2 år siden ble operert for cancer coli, presenterer seg med 2 måneders sykehistorie i form av vage smerter i epigastriet, vekttap 5 kg. Ved undersøkelse er han ikterisk på sklera. Hvilket utsagn er rimelig?

A Kvalifisert mistanke om malign obstruksjon i galleveiene, som f.eks et distalt cholangiocarcinom eller cancer i caput pancreatis. Utredes med CT/MR
B Typisk cancer i caput pancreatis. Bestiller ERCP med stent til neste dag, så utredes han deretter i ro og mak mtp om tumor er resektabel.
C Det er rimelig mistanke om stein i dype galleveier, bør raskt til ERCP for sanering
D Han kan ha fått levermetastaser fra cancer coli, kan ofte presentere seg med smerter og ikterus, ta MR lever

0000164d22aa0581f9

69
En tidligere frisk 22 år gammel mann møter hos fastlegen pga. økende sykdomsfølelese de siste ukene. Han har merket økende frekvens av løse avføringer, og de siste dagene også litt blod med avføringen. Ved klinisk undersøkelse har han temperatur 38.5, og han er lett palpasjonsøm diffust i abdomen. CRP 115 (<5), Hb 11.4 (13.4 - 17.0).
Hvilket tiltak er det beste for denne mannen?

A Legge ham inn på sykehuset
B Gi antibiotika og bestille CT abdomen innen et par dager
C Gi antibiotika tabletter og avtale kontroll på legekontoret om 3-4 dager
D Bestille coloscopi

0000164d22aa0581f9

70
En 25 år gammel kvinne utredes for progredierende dysfagi over de to siste årene. Hun har nå store problem med å få i seg tilstrekkelig næring. Utredning konkluderer med achalasi. Hva er riktig behandling?

A Reskejson av det dysmotile området i esoafgus med primær anastomose i nedre esoafgus.
B Vigorøs blokking med achalsi ballong til 40mm diamter
C Heller myotomi med funduplikasjon
D Endoskopi med Botox injeksjon i distale esofagus for å relaksere distale sfinkter

0000164d22aa0581f9

71
Mann på 62 år har i lengre tid hatt endret avføringsmønster. Han henvises til koloskopi. Legen som utfører undersøkelsen beskriver en flat opphøyelse av slimhinnen i sigmoideum, med en utbredelse på ca 15 mm i største utstrekning.
Hva vil du med ett ord kalle dette?

A Polypp
B Adenokarsinom
C Ulcus
D Adenom

0000164d22aa0581f9

72
En pasient i 60-årene med langvarig røykehistorikk får påvist en solitær (enkelt), perifer, 45 mm stor tumor i lunge på CT thorax. Pasienten har ikke noen kreftdiagnose i tidligere sykehistorie, og CT abdomen og bekken er normale. Han har gått litt ned i vekt den siste tiden.
Hva er mest sannynlig diagnose for tumoren i lunge?

A Småcellet lungekarsinom
B Hamartom
C Metastase fra annen cancer
D Adenokarsinom

0000164d22aa0581f9

73
En pasient var operert for tumor cerebri, og foreløpig biopsisvar var "primær lavgradig malign hjernetumor".
Hvilken av følgende tentative diagnoser kan denne pasienten ha?

A Pilocytisk astrocytom
B Karsinommetastase
C Medulloblastom
D Glioblastom

0000164d22aa0581f9

74
To pasienter møtes på kreftavdelingen. Den ene har fått beskjed om at han har et non-Hodgkins lymfom, den andre har fått diagnosen Hodgkins lymfom.
Hva er den viktigste histologiske forskjellen mellom disse lymfomene?

A Non-Hodgkins lymfomer består av B-celler, Hodgkins lymfom av T-celler.
B Non-Hodgkins lymfomer er T-celler. Hodgkins lymfom er B-celler
C Non-Hodgkins lymfom består av få tumorceller og rikelig med reaktive celler i bakgrunnen, mens Hodgkins lymfom består bare av tumorceller.
D Hodgkins lymfom består av få tumorceller og rikelig med reaktive celler i bakgrunnen, mens non-Hodgkins lymfomer består bare av tumorceller.

0000164d22aa0581f9

75
Wernickes encefalopati er en psykotisk tilstand som bl.a. kan ramme alkoholikere og skyldes gjerne et dårlig kosthold med mangel på thiamin.
Hvilken del av hjernen er primært affisert ved en slik tilstand?

A Corpora mamillaria
B Thalamus
C Pons
D Basalganglier

0000164d22aa0581f9

76
En 23 år gammel mann kommer til fastlegen. Han har fått et slag mot venstre øre. Når du undersøker ham er det normal otoskopi og ved siegling er det luftholdig mellomøre. Du tar Weber og Rinne, og Weber lateraliserer til venstre. Rinne er positiv (normal) på høyre øre og negativ (unormal) på venstre øre.
Hvilket type hørselstap mistenker du?

A mekanisk hørselstap
B sensorinevrogent hørselstap
C Både sensorinevrogent og mekanisk hørselstap
D Hverken sensorinevrogen eller mekanisk hørselstap

0000164d22aa0581f9

77
En 35 år gammel kvinne kommer til deg som fastlege grunnet plager i øvre luftveier. Hun sier hun ble forkjølet for tre dager siden, med tett rennende nese, og hun merket i tillegg en del smerter i ansiktet som forverrer seg når hun bøyer seg fremover. CRP måles til 14 mg/L (referanseområde.: < 5 mg/L).
Hva er mest adekvat behandling å gi?

A Paracetamol, avsvellende nesedråper, fenoksymetylpenicillin og nasale steroider
B Paracetamol, avsvellende nesedråper og fenoksymetylpenicillin
C Paracetamol og avsvellende nesedråper
D Paracetamol

0000164d22aa0581f9

78
En 60 år gammel pasient kommer sammen sin ektemann til deg på legevakt. Hun er svært svimmel og føler seg kvalm og brekker seg, Hun vil helst ligge helt stille i sengen. Du mistenker vestibularis nevritt.
Hvilket funn er mest sannsynlig ved vestibularis nevritt i akuttfasen når du undersøker pasienten?

A Audiogram viser hørselstap i bassen
B Undersøkelse med video googles viser spontan nystagmus mot en side
C Kraft svekkelse i høyre arm
D Dix Halpikes test gir økt svimmelhet og rotatorisk nystagmus

0000164d22aa0581f9

79
En 2 år gammel gutt kommer gråtende inn på legekontoret ditt med sin mor. Du tar temperaturen som måles til 39,2. Ved oftalmoskopi ser du utbulende, injiserte trommehinner i begge ører. I venstre øre kan det ses litt puss innerst i ørekanalen.
Hva er den mest sannsynlige diagnosen?

A Akutt viral mellomørebetennelse
B Akutt bakteriell mellomørebetennelse
C Kronisk mellomørebetennelse
D Sekretorisk mellomørebetennelse

0000164d22aa0581f9

80
En pasient plages med residiverende halsvondt som kommer og går og har ofte dårlig ånde. Det lukter så ille at han har problemer med å snakke med folk fordi det lukter fra munnen. Han har fått kommentarer fra familie og venner om problemet.
Hva er sannsynlig diagnose?

A Nesepolypper
B Kronisk bronkitt
C Kronisk tonsillitt
D Kronisk bihulebetennelse

0000164d22aa0581f9

81
Du ser følgende syn på en 35 år gammel mannlig pasient i allmennpraksis:

Øret har sett slik ut et års tid. Hørselen er litt nedsatt på venstre øre, men han har aldri opplevd særlig svimmelhet. Det er ingen smerter, ingen kløe og ingen infeksjnstegn. Han har tidligere drevet med dykking og bryting.
Hva er trolig årsaken til ørets utseende?

A En tidligere gjennomgått mastoiditt
B Et tidligere barotraume i øret

C En tidligere gjennomgått otitis media
D Et tidligere hematom på øret

0000164d22aa0581f9

82
En 17 år gammel jente tar kontakt med legevakten. Hun hoster, føler seg slapp, temperatur 38,5, mye sekresjon fra nesen og angir smerter fra halsen.
Hva er sannsynlig diagnose?

A Bakteriell tonsillitt
B Ørebetennelse
C Bihulebetennelse
D Virusinfeksjon

0000164d22aa0581f9

83
En 25 år gammel mann tar opp med fastlegen at han helt siden han fikk et aktivt seksualliv har vært plaget med tidlig sædavgang. Han er nå i et toårig forhold hvor han hele tiden har hatt dette problemet, og hvor også partneren opplever det som et problem.
Hvordan bør fastlegen hjelpe ham?

A Han bør tilbys medikamentell hjelp.
B «Start/stopp» øvelser er den beste behandlingen for tilstanden.
C Råd om bruk av kondom vil nedsette følsomheten på penis, og vil med høy sannsynlighet løse problemet.
D Han kan hjelpes med en enkel samtale med fastlegen, hvor han forklares at dette problemet er svært vanlig for unge menn.

0000164d22aa0581f9

84
En 72 år gml mann kommer på legekontoret fordi han siste dager har fått smerte i v. øye, og det er blitt litt rødt. Han ser dårlig på h. øye fra før (visus 0,2) og opplever nå at det er vanskelig å lese. Fastlegen finner visus 0,1 på v. øye og 0,3 når han bruker begge, ciliært injeksjonsmønster og fluoresceinopptak med gren-aktig mønster. Fastlegen starter behandling og han får time hos øyelege neste dag. Fastlegen finner at han ikke har lov til å kjøre bil pga svekket visus.
Hva må fastlegen gjøre for å oppfylle sine plikter i tråd med førerkortforskriften?

A Ingen ting, fordi øyelegen har meldeplikt til statsforvalteren, og vil sende brev om ikke oppfylte helsekrav.
B Sende brev til statsforvalteren om ikke oppfylte helsekrav
C Inndra førerkortet inntil saken er avklart hos øyelege
D Gi muntlig kjøreforbud inntil videre

0000164d22aa0581f9

85
En 72 år gml mann kommer på legekontoret fordi han siste dager har fått smerte i v. øye, og det er blitt litt rødt. Han ser dårlig på h. øye fra før og opplever nå at det er vanskelig å lese. Fastlegen finner visus 0,1 på v. øye, ciliært injeksjonsmønster og fluoresceinopptak i hornhinnen.
Hvilken diagnose er mest sannsynlig?

A herpes-keratitt
B bakteriell konjunktivitt
C iridocyklitt
D akutt åpenvinkelglaukom

0000164d22aa0581f9

86
En 25 år gammel student har fått økende ryggsmerter siste 2 uker. Siste uken har han også hatt økende smerte nedover i venstre underekstremitet, og han er derfor blitt svært bekymret. Smerten er lokalisert til baksiden av låret, og stopper midt på leggen. Han har brukbar effekt av Paracet tabletter. Du undersøker han og finner en lettgradig avvergescoliose, smerter ved fleksjon i lumbalcolumna, ved gangtest klarer han både tå og hælgange. Lasegues prøve er positiv ved 45 grader med utstråling til baksiden av venstre lår og legg. Han har ingen pareser eller sensibilitetsutfall ved undersøkelse på benk. Du finner en lett svekket achillesrefleks venstre side.
Hvordan vil du håndtere denne pasienten?

A Henvise han til MR av lumbalcolumna
B Henvise han til CT av lumbalcolumna
C Gi han råd om aktivitetsnivå og smertestillende og avtale en kontrolltime
D Henvise han til tverrfaglig ryggpoliklinikk eller ryggkirurgisk avdeling.

0000164d22aa0581f9

87
En 42 år gammel mann blir lagt inn grunnet akutt oppstått hodepine. CT viser litt blod foran hjernestammen Du lurer på om han kan ha en benign perimesencephal blødning. Hvilke faktorer eller undersøkelser vil kunne stryke mistanken din?

A Fravær av nakkestivhet og hydrocephalus
B Positiv spinalpunksjon, men normalt åpningstrykk
C Negativ CT-angiografi samt anamnese på subakutt eller akutt, men ikke hyperakutt debut
D Normal bevissthet og ingen vasospasme ved transkranial doppler

0000164d22aa0581f9

88
Som allmennlege har du bestilt MR for å utrede personlighetsendring hos en 70 år gammel kvinne. I følge MR-beskrivelsen er det diffuse periventrikulære frontale kontrastladende og delvis konfluerende lesjoner, suspekt på CNS-lymfom. Hva slags utredning og behandling blir aktuelt?

A Oppstart kortikosteroider og henvisning til hjernebiopsi for å sikre diagnosen
B Henvisning til kreftavdeling for strålebehandling
C Oppstart kortikosteroider og henvisning til spinalpunksjon for CSF-cytologi
D Innleggelse for utredning med blant annet spinalvæskecytologi og eventuell diagnostisk biopsi

0000164d22aa0581f9

89
En 35 år gammel mann, som er tidligere stort sett frisk, har vært plaget med nakkesmerter med utstråling ut i høyre arm i 6 uker. Smertene stråler helt ut i 1.finger og forverres når han bøyer nakken bakover mot høyre. Han er nummen på radialsiden av hånden og i tommelen. De siste 2-3 dagene har han fått merkbart dårligere kraft for albuefleksjon. Du mistenker at han har fått et nakkeprolaps, og velger å henvise han til billeddiagnostikk.
Hva er den foretrukne billeddiagnostiske undersøkelsen han bør henvises til?

A Magnettomografisk (MR) undersøkelse av cervikalcolumna
B Computertomografisk (CT) undersøkelse av cervikalcolumna
C Myelografi
D Konvensjonell røntgen cervikalcolumna

0000164d22aa0581f9

90
En 7 år gammel gutt utredes for kvalme og oppkast. MR viser en velavgrenset, delvis kontrastladende og delvis cystisk tumor i bakre skallegrop. Det er ikke omkringliggende ødem. Svulsten påvirker imidlertid spinalvæskesirkulasjonen til 4. ventrikkel og gir sekundær hydrocephalus. Mor er på Google og frykter nå at det dreier seg om et glioblastom. Hvilken diagnose er mest sannsylig sett i lys av alder og bildefunn?

A CNS-lymfom
B Pilocytisk astrocytom
C Meningeom
D Hypofyseadenom

0000164d22aa0581f9

91
Du er LIS på nevrologisk poliklinikk og møter en 60 år gammel kvinne som er henvist for gradvis progredierende dysartri over siste 6-9 mnd. Hun har langsom tale med upresis uttale, men talen er forståelig og har normalt volum. Hun har ingen ordleting. Ved undersøkelse har pasienten vansker med å strekke ut tungen og hun har langsomme tungebevegelser. Det er ingen atrofi og ingen fascikulasjoner i tungen .
Hvilke(n) struktur(er) i nervesystemet er mest sannsynlig affisert ved denne tilstanden?

A Nervus hypoglossus
B Basalgangliene
C Nervus glossofaryngeus
D Primærmotorisk cortex

0000164d22aa0581f9

92
En pasient med kjent Parkinson sykdom kommer til kontoret sammen med ektefelle. Ektefelle forteller at han har kjøpt ny fritidsbåt uten å ha snakket med henne, og hun synes han ødsler med penger. Han står på levodopa/carbidopa 25/100 mg x 6 og ropinirol (dopaminagonist) 16 mg x 1. Hvilke tiltak bør gjøres?

A Pasienten er samtykkekompetent, og så lenge han bruker siden egne penger bør det være greit. Du ber ektefelle slutte å legge seg opp i hans økonomi.
B Han har sannsynligvis en impulskontrolforstyrrelse. Du diskuterer dette med han og ektefelle. Nedsatt impulskontroll kan skyldes behandling med dopaminagonister, og du reduserer dosen ropinirol.
C Du tar en alvorlig samtale med han om samarbeid i parforhold og tilbyr henvisning til familievernkontoret.
D Han er muligens i ferd med å utvikle en psykose. Du setter han på en liten dose quetapin (antipsykotika) 25 mg x 1, og diskuterer faresignaler med han og ektefelle.

0000164d22aa0581f9

93
En pasient kommer til legekontoret ditt. Pasienten sier at han i løpet av dagen har fått vansker med spise og drikke uten sikle fra munnviken på høyre side. Han opplever endret smakssans og er kanskje litt tørr i munnen. Under samtalen ser du at han blunker betydelig mindre på høyre øye sammenlignet med det venstre, og det foreligger en lett assymmetri over ansiktet.
Hva er mest sannsynlig årsak til hans utfall?

A Affeksjon av høyre n. trigeminus
B Affeksjon av høyre n. facialis
C Hjerneinfarkt i høyre hemisfære
D Hjerneinfarkt i venstre hemisfære
E Affeksjon av venstre n. facialis

0000164d22aa0581f9

94
Hvilket utsagn er riktig hva gjelder et akutt symptomatisk epileptisk anfall?

A Betegner ethvert epileptisk anfall som har strukturell-metabolsk årsak i hjernen.
B Opptrer i løpet av første uke etter en hjerneskade.
C Provoseres frem av anfallsutløsende faktorer som for eksempel søvnmangel eller stress.
D Betegner et plutselig anfall med respirasjonsstans som trenger intensivbehandling.

0000164d22aa0581f9

95
En 37 år gammel mann oppsøker deg som fastlege fordi han siste halvår har vært plaget med anfallsvise sterke smerter omkring høyre øye som varer ca. 10 minutter og som gjentar seg 3-5 ganger per dag. Anfallene ledsages av tåreflod, neserenning og litt hengende høyre øyelokk. Andre har bemerket mindre pupillestørrelse på høyre side i forhold til venstre under anfall. Ved somatisk og nevrologisk undersøkelse finner du normale funn. Du forskriver Indometacin (Indomet) på registreringsfritak, og pasienten ringer deg uken etterpå å foreller at han er blitt smertefri.
Hvilken hodepinediagnose er mest sannsynlig?

A Klasehodepine
B Paroksimal hemikrani
C Migrene uten aura
D Hemicrania continua

0000164d22aa0581f9

96
En pasient våkner med sterk rotatorisk vertigo. Ved undersøkelse finner du hodeimpulsttest positiv mot venstre, spontan nystagmus mot høyre, og falltendens mot venstre. Det er ingen skew ved alternerende cover-test. Hørsel er bevart. NIHSS er 0
Hvilken diagnose er mest sannsynlig?

A Cerebellært infakt i høyre PICA gebet
B Cerebellært infakt i venstre PICA gebet
C Venstresidig bakre canalolithiasis
D Høyresidig vestibularisnevrit
E Venstresidig vestibularisnevritt

0000164d22aa0581f9

97
En 70 år gammel mann med kjent diabetes mellitus type 2 fikk akutt synstap på høyre øye. Han opplevde at synet forsvant ovenfra og nedover som en rullegardin. Synet kom tilbake etter 30 minutter. Hva er diagnosen?

A TIA som involverer venstre occipitallapp
B Migrene med aura
C Optikusnevritt
D Amaurosis fugax

0000164d22aa0581f9

98
Hvilket antiepilepikum bør helst ikke benyttes hos gravide?

A Levetiracetam
B Lamotrigin
C Valproat
D Karbamazepin

0000164d22aa0581f9

99
En av dine pasienter, en 76 år gammel mann, har fjernet store deler av magesekken på grunn av magesår for mange år siden. Han rapporterer at han i løpet av de siste 3-4 ukene har blitt økende ustø. Ved nevrologisk undersøkelse finner du svært usikker kne-hælprøve og nedsatt sensibilitet i bena, helt opp til over kneet. Reflekser i bena er + på begge sider og det er nedadvendte plantarreflekser. Hvilken prøve er mest relevant å ta for å finne en mulig årsak til utfallene?

A Blodprøve med henblikk på diabetes
B Vitamin B12 bestemmelse i serum med henblikk på B12 mangel
C Nevrografi for å stille en mulig polynevropatidiagnose
D MR for å utelukke tumor i ryggmargen

0000164d22aa0581f9

100
En tidligere frisk pasient våkner med sterk rotatorisk vertigo. Pasienten møter i akuttmottaket 1 time senere. Ved undersøkelse finner du hodeimpuls-test positiv mot venstre, spontan nystagmus mot høyre, og falltendens mot venstre ved rombergs prøve. Det er ingen skew ved alternerende cover-test. Hørsel er bevart. NIHSS er 0.
Hva er beste håndtering?

A Doxycyclin-kur
B 300 mg acetylsalicylsyre dersom negativ CT caput
C iv. trombolyse dersom negativ CT
D Epleys manøver
E Prednisolonkur

0000164d22aa0581f9

101
EEG etter søvndeprivasjon kan være en nyttig undersøkelse. Hvorfor gjennomfører man søvndeprivasjon?

A Nevrodegenerative lidelser avsløres lettere under søvn
B Epileptiform aktivitet avsløres lettest når man er trøtt, før man sovner.
C Unormal langsom aktivitet i EEG avsløres lettere når man er trøtt.
D Epileptiform aktivitet avsløres lettere under søvn

0000164d22aa0581f9

102
Nedenfor er det et histologisk bilde fra en pasient med inflammatorisk tarmsykdom. Hvilken diagnose er mest sannsynlig i dette tilfellet?

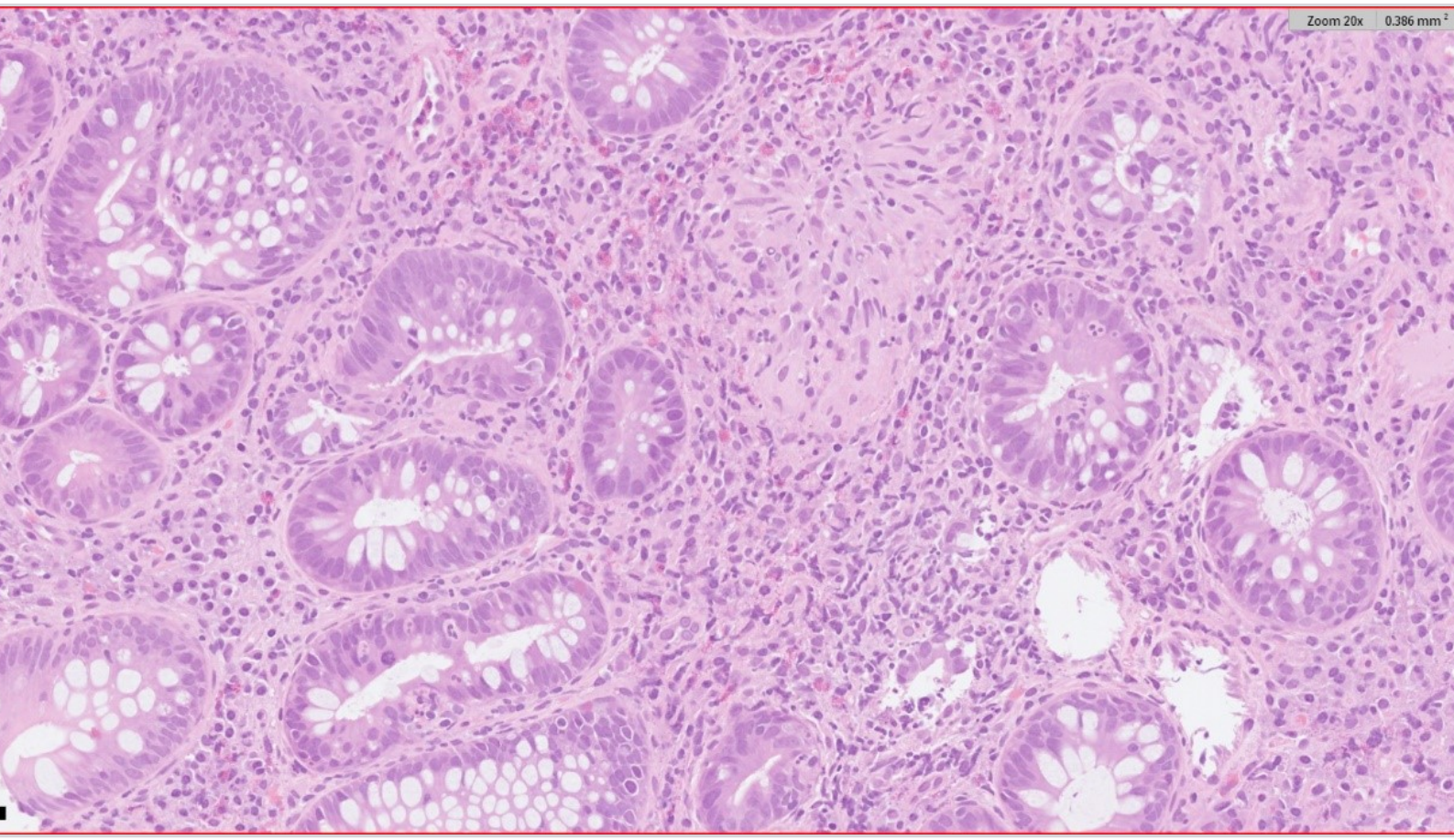

A Ulcerøs colitt
B Crohns sykdom
C Mikroskopisk colitt
D Adenokarsinom

0000164d22aa0581f9

103
En pasient møter på kreftavdelingen og får beskjed om at hun har et follikulært lymfom
Hva er det riktig når det gjelder dette lymfomet?

A Lymfomet består av modne T-celler
B Lymfomet er svært aggressivt
C Lymfomet består av modne B-celler
D Det er stor sjanse for å blir frisk av dette lymfomet

0000164d22aa0581f9

104
Sarkoidose er en sykdom som ofte rammer flere organsystemer, bl.a. lunger og lymfeknuter. Den røde pilen på bildet markerer et typisk mikroskopisk funn ved sarkoidose.
Hva er dette?

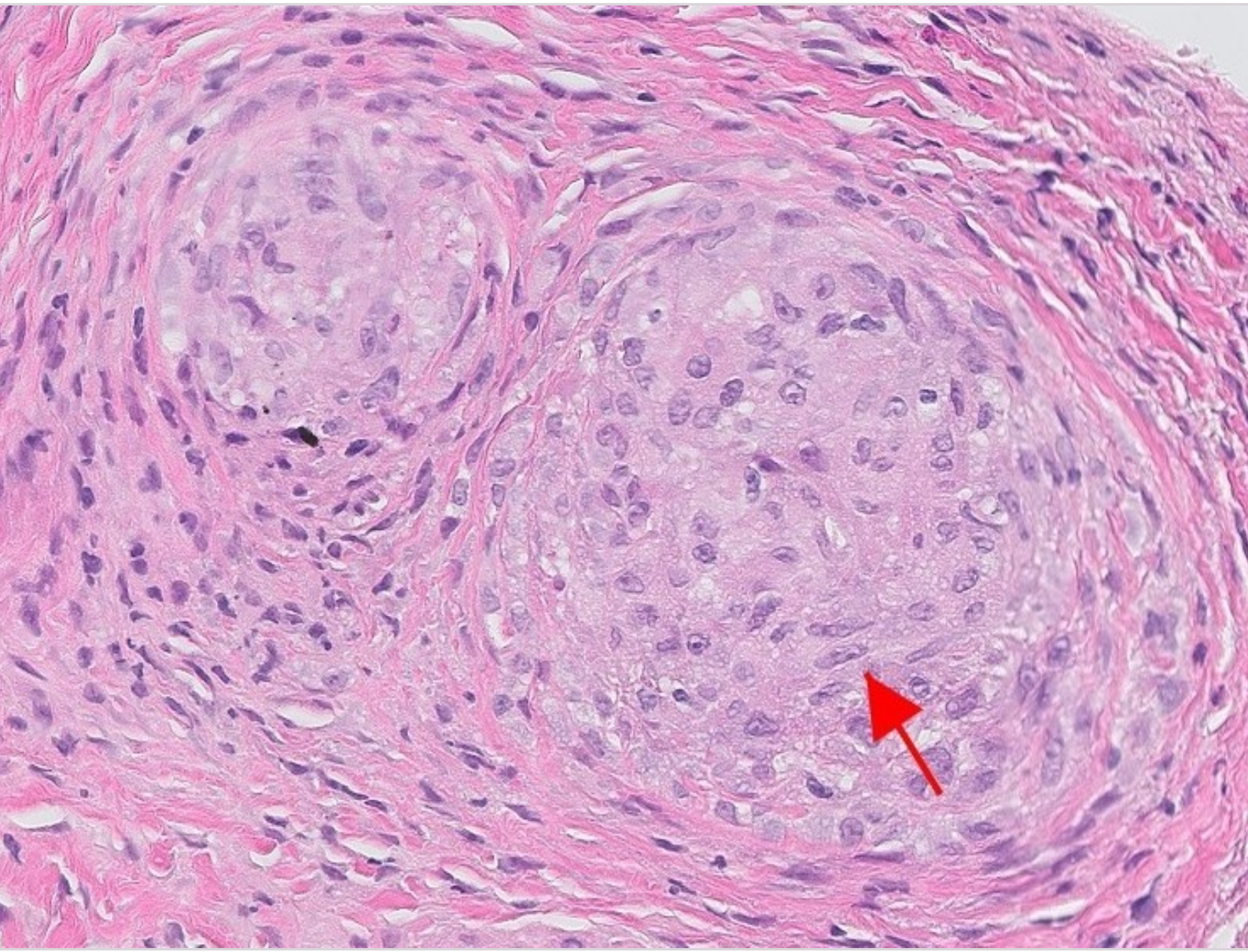

A Granulasjonsvev
B Mikroabscess
C Benign tumor
D Granulom

0000164d22aa0581f9

105
En pasient i 60-årene ble innlagt som øyeblikkelig hjelp pga. mistanke om cerebralt insult. Bildediagnostisk var det en intrakraniell blødning, men i veggen av denne var det tumorsuspekte forandringer. Pasienten ble operert med evakuering av hematomet og reseksjon av noe av tumorvevet. Radikal operasjon var ikke mulig pga. infiltrasjon i tilstøtende hjernevev. Tumorvevet ble sendt til avdeling for patologi for frysesnittsundersøkelse. Bildet under viser frysesnittet tatt med største forstørrelse (40x objektivet).
Hvilken diagnose er mest sannsynlig?

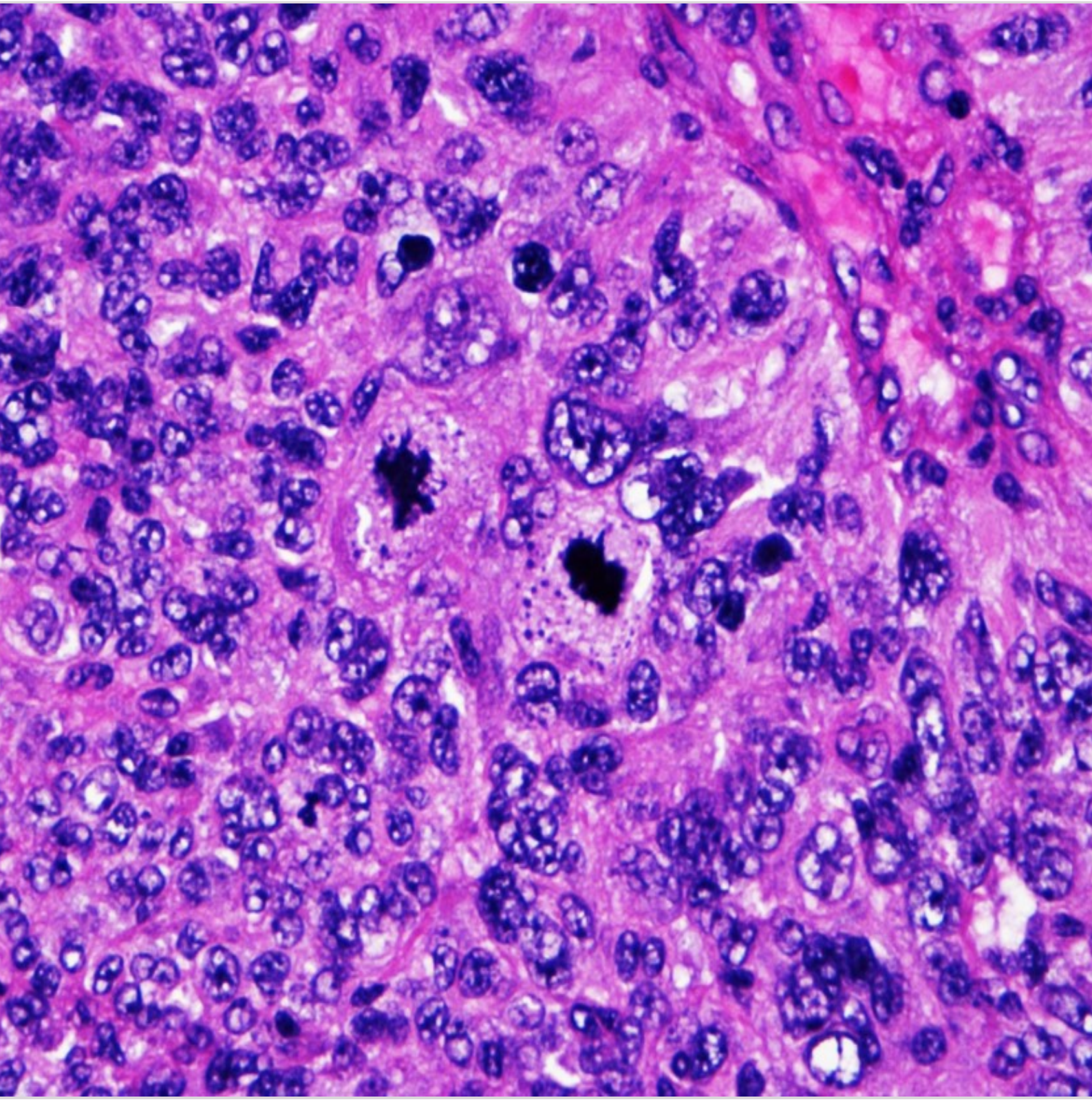

A Udifferensiert malign tumor
B Lavgradig gliom
C Meningeom CNS WHO grad 1
D Metastase fra adenokarsinom

0000164d22aa0581f9

106
En kvinne med hjerneslag for en uke siden har tilsynelatende flytende tale, men det hun sier gir ikke mening, og det virker ikke som hun forstår hva andre sier til henne.
Hvor sitter mest sannsynlig hjerneinfarktet?

A Frontalt høyre side.
B Frontalt venstre side.
C Temporalt venstre side.
D Temporalt høyre side

0000164d22aa0581f9

107
Hva er tetraplegi ?

A Da har man lammelse i en arm eller ett bein
B Da har man lammelser i begge bein
C Da har man en lammelse i midtlinjen av kroppen som gir lammelser til høyre eller venstre kroppshalvdel
D Da har man lammelser i begge armer og bein

0000164d22aa0581f9

108
Du vil teste kraften i underekstremitetene for å finne ut om det kan være tegn til nerverotsaffeksjon.
Hvordan vil du gjennomføre krafttesten?

A Eksentrisk test
B Aktiv test
C Isometrisk test
D Passiv test

0000164d22aa0581f9

109
En kvinnelig hotellresepsjonist på 25 år ble lagt inn på sykehus for en uke siden med en hodeskade etter et fall. GCS skår i mottak var 12. CT viste en 2 cm stor kontusjon i høyre frontallapp. Hun var forvirret de første fem dagene, men nå er hun klar og orientert.
Hva er mest sannsynlig hennes funksjon om ett år?

A Hun fungerer godt i det daglige, men er helt arbeidsufør.
B Hun utvikler atferdsendringer og personlighetsforandringer.
C Hun fungerer godt i det daglige og er tilbake i nesten fullt arbeid.
D Hun er preget av hodeskaden, med kognitiv svikt og behov for en del hjelp i det daglige.

0000164d22aa0581f9

110
En medisinstudent på 24 år falt på sykkel under ett sykkelritt og slo hodet for 4 uker siden. Han husker ikke det som hendte. CT var normal. Han har hatt mye hodepine, svimmelhet og utmattelse etter dette. Det er en måned til eksamen, og han har i praksis nesten ikke kunnet jobbe med skolearbeid etter sykkeluhellet, men han har forsøkt å være med på noe av det som skjer hver dag. Han sover veldig dårlig. Han får økende hodepine når han leser og bruker PC. Han har vært mye i ro siden dette skjedde, men egentlig bare blitt verre. Han er lei seg og aner ikke hva han skal gjøre i forhold til studiet og eksamen.
Hva velger du å gjøre?

A Du tenker at det ikke haster med erklæring til Lånekassen for omgjøring av lån til sykestipend. I denne situasjonen trenger han åpenbart mer tid for å bli bra. Du ber han komme tilbake om en måned dersom han fortsatt ikke er bra, så kan dere vurdere behovet for sykmelding og videre tiltak da.
B Du gir han en erklæring til Lånekassen for omgjøring av lån til fullt sykestipend, ber han være litt fysisk aktiv hver dag, og avtaler en konsultasjon på telefon neste uke der dere kan legge en plan.
C Du gir han en erklæring til Lånekassen for omgjøring av lån til halvt sykestipend og informerer om viktigheten av å ikke falle helt ut av de daglige rutinene.
D Du gir han en erklæring til Lånekassen for omgjøring av lån til fullt sykestipend og ber han fortsette å ta det helt med ro hjemme. Du setter opp en ny kontroll om fire uker, og ber han om å vurdere å utsette eksamen.

0000164d22aa0581f9

111
En mann på 78 år kommer til akuttmottaket med klemskader etter en kollisjon. Han har flere frakturer og pneumotoraks. Blodtrykk: 110/65 mmHg, puls: 80/min. Fra tidligere er det kjent at han har blodtype A RhD- (neg), samt anti-K blodtypeantistoff. Han får akutt større blødning og blodtrykksfall til 82/32 mmHg.
Hva er det beste valget ved blodtransfusjon til pasienten?

A Vente på erytrocyttkonsentrat til det er gjort blodtyping, antistoffscreening og utvidet forlik med O RhD negativt K negativt blod
B Gi erytrocyttkonsentrat av type O RhD negativ K negativ før det gjøres blodtyping, antistoffscreening og utvidet forlik
C Vente på erytrocyttkonsentrat til det er gjort ny antistoffscreening og gi kriseblod hvis screeningen er negativ
D Gi kriseblod, som kan brukes til alle før det gjøres blodtyping, antistoffscreening og utvidet forlik

0000164d22aa0581f9

112
En kvinne på 32 år er gravid med sitt tredje barn. Ved forrige svangerskap ble det påvist blodtype-antistoff i Rh-systemet: Anti-D antistoff. Kvinnen er nå i svangerskapsuke 8 og kommer til deg som fastlege for første svangerskapskontroll.
Hvilket tiltak skal du gjøre i forhold til blodtypeantistoff ved denne konsultasjonen?

A Henvise til tidlig ultralyd av fosteret for å vurdere om fosteret har anemi
B Sende blod fra kvinnen til Rh-typing av fosteret for å vurdere risikoen for hemolytisk sykdom
C Ta kontrollprøve av kvinnen for å vurdere nivået av anti-D antistoffet
D Gi kvinnen anti-D profylakse som kan hindre immunisering av fosteret

0000164d22aa0581f9

113
Nedarvete mutasjoner i retinoblastomgenet (Rb1) kan gi økt risiko for utvikling av en ondartet svulst i retina.
Hvilket av utsagnene nedenfor er riktig?

A Retinoblastomgenet er et tumorsuppressorgen.
B Retinoblastomgenet er et protoonkogen.
C Retinoblastomgenet er et onkogen.
D Retinoblastomgenet er et prototumorsuppressorgen.

0000164d22aa0581f9

114
Nedenfor er det tre grupper med diagnoser.
I hvilken gruppe er alle tre diagnoser VEGF -relatert?

A Våt AMD
Hemorragisk glaucom
Maculødem ved retinal sentralvenetrombose
B Tørr AMD
Prematuritetsretinopati (ROP)
Retinal grenvenetrombose
C Våt AMD
Retinal sentralventrombose
Fibrose i macula
D Diabetisk retinopati
Diabetisk maculaødem
Toxoplasmachorioretinitt

0000164d22aa0581f9

115
Ei 3 år gammel jente kommer på kontroll til deg på helsestasjonen. Mor mener at barnet kanskje skjeler litt, og har også med seg et fotografi hun har reagert på.
Hvordan er det riktigst å håndtere dette?

A Det er normalt for barn å ha en forskjell i rød refleks, det skyldes gjerne lysbrytningen. Skjelingen må derimot behandles og du henviser til øyelege.
B Skjeling er trolig årsak til forskjell i rød refleks og forskjellen vil forsvinne når skjelingen er korrigert. Du henviser til øyelege.
C En såpass lavgradig skjeling er normalt hos barn og skyldes oftest brytningsfeil. Du kan vente ett år til barnet er 4 år, da det er det lettere å få undersøkt barnet ordentlig.
D Alvorlig patologi bør mistenkes, og øyeblikkelig henvisning til øyelege er nødvendig.

0000164d22aa0581f9

116
Amblyopibehandling står helt sentralt i barneoftalmologien. Når det gjelder amblyopibehandling ved skjeling står okklusjonsbehandling helt sentralt.
Hvilken skjelevariant skal eventuelt behandles med okklusjonsbehandling (lapp)?

A Ensidig permanent skjeling
B Alternerende skjeling
C Intermitterende skjeling
D Latent skjeling

0000164d22aa0581f9

117
En 23 år gammel mann kommer som øyeblikkelig hjelp på legevakten pga. akutte synsforstyrrelser. Han forteller at han oppdaget en flimrende, halvsirkelformet, lys flekk i høyre del av synsfeltet på det høyre øyet mens han var ute og jobbet i hagen for ca. en time siden. Det var noen regnbuefargede elementer i utkanten av flekken. Han ble redd og holdt seg for det høyre øyet. Da la han merke til at han fremdeles så denne flimrende, lyse flekken selv med det høyre øyet lukket. Flekken var altså i høyre del av synsfeltet på begge øyne. Flekken bevegde seg gradvis ut av synsfeltet i løpet av ca. 20 minutter og nå synes han at han ser normalt. Nå har han en høyresidig, pulserende hodepine bak høyre øye og kjenner seg litt kvalm. Du finner normal oftalmologisk status.
Hva er mest sannsynlige diagnose?

A
- Cluster hodepine

B
- TIA med affeksjon av venstre occipitallapp.

C
- Migrene med aura

D
- Sentralarterieokklusjon høyre øye

0000164d22aa0581f9

118
En 33 år gammel mann kommer til deg som øyeblikkelig hjelp på fastlegekontoret på grunn av et rødt høyre øye, som har blitt gradvis verre i løpet av to dager. Det er vondt i det høyre øyet, han graderer smerteintensiteten til 4 på en skala mellom 1-10. Han har ingen plager fra det venstre øyet. Han er lyssky, og har nå begynt å bruke solbriller inne fordi det er så vondt å se på lys. Det har ikke vært puss fra øynene, og han har ikke ruskfølelse. Du undersøker det høyre øyet og ser at det er blandingsinjisert, samt at høyre pupille er veldig liten, og klart mindre enn venstre pupille. Du finner ikke i-care, og måler ikke trykket. Smertene blir ikke bedre av en dråpe oxibuprocain. Det er ikke fluoresceinopptak. Venstre øye er blekt.
Hva er sannsynlig diagnose?

A
- Keratitt

B
- Iridocyclitt

C
- Akutt trangvinkel anfall/høyt trykk

D
- Konjunktivitt

0000164d22aa0581f9

119
En 76 år gammel mann kommer til deg på legevakten. Han forteller at han plutselig mistet synet på sitt høyre øye for to timer siden, det var som en svart gardin ble trukket ned foran øyet hans og det ble « helt svart» i løpet av ett sekund. Det var ingen smerter. Ved undersøkelsen finner du: Korrigert visus o. dext: fingertelling 3 meter. Visus o.sin: 0,8+. Tensjon 15 mmHg o.u. Det er vanskelig å gjennomføre Donders på høyre øye, men Donders er normal på venstre øye. Relativ afferent pupilledefekt høyre øye. Frisk rød refleks o.u. Ved ofalmoskopi av høyre øye finner du en velavrenset papille med CD ratio 0,3. Du strever med oftalmoskopien og greier ikke å finne makula, men ser i hvert fall ingen blødninger på øyebunnen.
Hva er mest sannsynlig diagnose?

A
- Netthinneløsning høyre øye

B
- Occipitalt infarkt venstre hemisfære.

C
- Sentralvenetrombose høyre øye

D
- Sentralarterieokklusjon høyre øye

0000164d22aa0581f9

120
En eldre dame har bestilt time hos deg på legekontoret på grunn av smerter i høyre øye. Hun forteller at hun den siste tiden også har merket at hun ser litt dobbelt, at hun blir blendet av motgående trafikk og at farger er mattere når hun ser med høyre øye. Du tenker at dette kan være grå stær, som jo er veldig vanlig med alderen. Men ett av symptomene hennes stemmer ikke med den diagnosen.
Hvilket symptom er det?

A
- Smerter

B
- Dobbeltsyn

C
- Mattere farger

D
- Blending

0000164d22aa0581f9