2023 - IIAB - MD4030 - Eksamen 2
Eksamensdato: 2023-08-08

1
Du tester en pasient med 4AT-test i akuttmottak. Pasienten er våken og gir god kontakt og respons under hele undersøkelsen. Pasienten husker ikke navn på bygningen han er i eller årstall. Han klarer å angi 9 måneder baklengs før han gir opp.
Har pasienten et delirium?

A Pasienten angir bare 9 måneder baklengs under testing. Han har slik redusert oppmerksomhet, og diagnosen delirium er sannsynlig.
B Pasientens alder er ikke oppgitt. Delirium diagnostiseres kun hos pasienter med alder over 65 år. En kan slik ikke vite om diagnosen delirium kan brukes hos pasienten
C En våken pasient kan ikke ha delirium. Bevissthetsnivået skal være endret for at diagnosen kan brukes.
D X Pasienten klarer ikke de kognitive testene, men vi kan ikke vite om han har et akutt delirium eller en underliggende kognitiv svikt.
Sykehistorien her gir ikke all informasjon vi trenger for å fullføre en 4AT-test, vi mangler informasjon om det foreligger akutte endringer eller fluktuasjon i tilstanden. Selv om pasienten er våken og gir god kontakt i akuttmottak, trenger ikke tilstanden å være slik hele døgnet. Pasienten virker å ha noe grad av kognitiv svikt når han ikke klarer orienteringstestene, men vi kan ikke vite om han har et delirium eller en kognitiv svikt fra tidligere.

0000164d22acdea08b

2
For optimal igangsetting av tiltak for den geriatriske pasienten brukes ofte ulike tester og verktøy.
Hva er Barthel index?

A Synstest
B X Kartleggingsverktøy for aktiviteter i dagliglivet
Barthel Index er et funksjonsscore, der man gir poeng for enkelte aktiviteter som er viktig i dagliglivet: å spise, å stelle seg, å kunne bevege seg ... selvstendig - eller med hjelp. En frisk person er vanligvis selvstendig på alle områder og får 100 poeng til sammen.
C Verktøy for kartlegging av gang- og balansefunksjon
D Test for mental funksjon
E Verktøy for å kartlegge pårørendes stress

0000164d22acdea08b

3
Det er tirsdag kveld og du er lege i akuttmottaket. Du får inn en 23 år gammel mann som drakk mye alkohol i helgen. Fra mandag har han følt seg slapp. Blodprøvene viser trombocytter 25 x 10^9/l (164-370), Hb 14,5 g/dl (13,4-17,0), LD 279 U/l (105-205) og kreatinin 105 umol/l (60-105). I blodutstryket er det noen shistocytter, mellom 0,5% og 1,0%. Han har spredte petekkier, mest øverst på truncus. Han har ikke feber.
Han forteller at han fra barnealder har hatt 3-4 innleggelser med lave blodplater.
Hva gjør du som vakthavende?

A X Forordner plasma
Sykehistorie og funn er typisk for kongenital trombotisk trombocytopenisk purpura (TTP). Tilstanden har økt forekomst i Norge, særlig i Midt-Norge. Den skyldes ADAMTS 13 mangel, som fins i normalplasma.
B Tar virusserologier og observerer
Virusinfeksjoner som HIV, CMV og EBV kan utløse ITP
C Starter høydose steroider.
Dette er riktig hvis diagnosen er ITP. Ved ITP skal det bare være lave blodplater og ingen andre avvik. Schistocytter skal ikke foreligge.
D Gir saltvann og rekvirerer komplementanalyser i serum/plasma og avføringsprøve til patogene tarmbakterier
Hemolytisk uremisk syndrom er en aktuell differensialdiagnose, men arvelig HUS er mye sjeldnere enn TTP i Norge.

0000164d22acdea08b

4
En 70 år gammel mann kommer inn på sykehuset akuttmottak etter en episode med sterke smerter sentralt i brystet. Vitalvariabler sO_2 95%, HF 110 bpm, BT 90/50 mmHg, RF 16. Du tar en EKG som viser ST-elevasjoner i prekordialavledningene.
Hvordan er sannsynligvis CO (cardiac output) og SVR (systemisk vaskulær motstand) hos pasienten?

A Høy CO og lav SVR
B Lav CO og lav SVR
C Høy CO og høy SVR
D X Lav CO og høy SVR
Pasienten har trolig kardiogent sjokk etter hjerteinfarkt eller annen sirkulatorisk hendelse. Dette gir lav CO og kompensatorisk høy SVR for å opprettholde blodtrykket.

0000164d22acdea08b

5
Inhalasjon av asbestholdig støv er satt i sammenheng med flere ulike kreftsykdommer.
Målt i antall tilfeller forårsaket av denne eksponeringen, hvilken kreftsykdom er den hyppigste?

A Strupekreft
Asbestbetinget strupekreft sjeldnere enn lungekreft
B Ovarialcancer
Ovarialcancer er også satt i sammenheng med astbesteksponering, men asbestbetinget ovarialcancer er sjeldnere enn asbestbetinget lungekreft
C X Lungekreft
De fleste som får asbestbetinget kreft
D Pleuralt mesoteliom
Nesten alle som får mesoteliom får dette grunnet eksponering for asbest, men målt i antall er dette færre enn asbestbetinget lungekreft

---

0000164d22acdea08b

6
En 70 år gammel mann kommer inn på sykehusets akuttmottak etter en episode med sterke smerter sentralt i brystet. Vitalvariabler viser sO2 95%, HF 110 bpm, BT 90/50 mmHg, RF 16. Du tar en EKG som viser ST-elevasjoner i prekordialavledningene. For å bedre pasientens blodtrykk starter du infusjon med Ringer Acetat.
Hvordan vil dette påvirke hans Frank-Starling kurve?

A Kurven beveges nedover
Dette indikerer senket kontraktilitet; pasienten har senket kontraktilitet som følge av hjerteinfarktet og kardiogent sjokk, men dette er ikke resultatet av Ringer Acetat infusjonen
B Forskyver til venstre på kurven
Dette indikerer fallende preload og er ikke riktig
C X Forskyver til høyre på kurven
Infusjon av væske vil forskyve "working point" mot høyre, altså økt preload
D Kurven beveges oppover
Dette indikerer økt kontraktilitet og er ikke riktig

0000164d22acdea08b

7
Under ser du et MR bilde av en pasienten som har en ervervet hjernesykdom som disponerer for kognitiv svikt.
Hva heter graderingssystemet som graderer omfanget av forandringene?

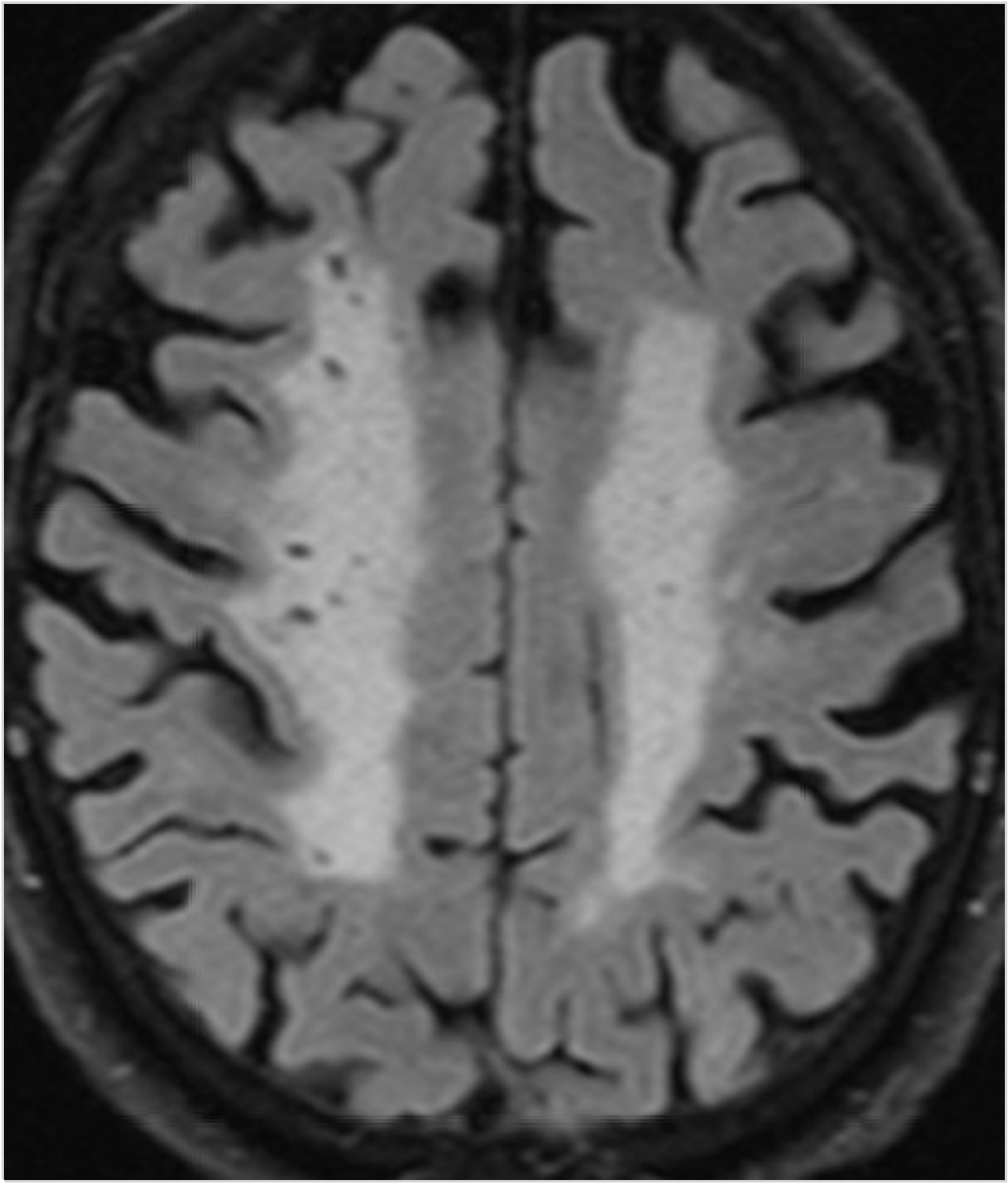

A WHO gradering
Nei. Benyttes til å gradere neoplasier

B Scheltens gradering
Nei. Brukes til å gradere hippocampus atrofi.

C Koedam gradering
Nei. Benyttes til å gradere parietal lapps atrofi

D X Fazekas gradering
Riktig. Benyttes til å gradere omfanget av hvitsubstansforandringer.

0000164d22acdea08b

8
En pasient er henvist til koronar angiografi etter at CT av koronarkar har vist en grensesignifikant stenose proksimalt i LAD. CT ble utført pga. noe uklare brystsmerter. Ved invasiv angiografi påvises en ca. 40 % noe langstrakt stenose i LAD.
Hva vil være riktig fremgangsmåte nå?

A X Gå videre og utføre intrakoronar trykkmåling. Hvis denne undersøkelsen viser at det er hemodynamisk signifikant stenose implanteres en stent.
Riktig svar.

B Implantere en stent for å se om symptomene forsvinner.
Galt. Før eventuell stentimplantasjon må det avklares om stenosen er hemodynamisk signifikant og det gjøres ved intrakoronar trykkmåling.

C Ta pasienten av angiobordet og si at det ikke er påvist forandringer som kan forklare symptomene.
Galt. Selv om stenosen ikke er uttalt har den en viss lengde og det er ikke mulig ut fra angiobildet med sikkerhet å si om den er hemodynamisk signifikant. Det avgjøres ved intrakoronar trykkmåling. Lesjoner proksimalt i LAD kan ofte ha hemodynamisk betydning selv om de ikke er uttalt. Dette er pga. at LAD har et stort forsyningsområde.

D Ta pasienten av angiobordet og henvis til stressekko for å vurdere om stenosen er signifikant.
Galt. Dette er en situasjon hvor en vil avklare hemodynamsik signifikans av lesjonen med intrakoronar trykkmåling under angioprosedyren.

0000164d22acdea08b

9
Hvilken patologi vises på dette bildet ?

A Subduralt hematom
B X Sinusvenetrombose
Riktig. Hyperdensitet i sinus sagitalis superior
C Hypertensjonsblødning
D Fersk ischemi

0000164d22acdea08b

10
En 40 år gammel tidligere frisk mann får påvist anemi med Hb 8,1 g/dl (13,5-17). Øvrige prøver viser MCV 95fL (81-95) haptoglobin ikke målbar, LD 707 U/L (115-255), bilirubin 63 umol/l (<25), ferritin 60 ug/l (23-431), jern 12 umol/l (9-34), transferin 2,5 g/l (2,0-3,6), retikulocytter 15% (0,5-2,5). I blodutstryket er det ingen shistocyttøkning, men mange mikrosfærocytter. Direkte antiglobulintest (DAT) er svak positiv for C3d og sterk positiv for IgG.
Hvilken diagnose er mest sannsynlig?

A X Autoimmun hemolytisk anemi av varmeantistofftype
Ved klassisk autoimmun hemolytisk anemi vil DAT testen typisk være klart positiv for IgG og negativ eller svak positiv for C3. IgG på de røde cellene vil føre til at noe av cellemembranen blir fagocytert av makrofager i milten, derved oppstår mikrosfærocytter.
B Hereditær sfærocytose med falsk positiv DAT test
Falsk positiv DAT er vanlig, men da oftest kun svakt positiv. Sfærocytter sees også ved autoimmun hemolytisk anemi, og ikke bare ved sfærocytose.
C Paroksysmal kuldehemolytisk anemi
Paroksysmal kuldehemolytisk anemi er oftest viralt utløst. Den er forårsaket av IgG antistoffer med kuldeegenskaper. Den vil være hyperakutt og gi kraftig intravaskulær hemolyse med rød urin (hemoglobinuri) på grunn av aktivering av membranangrepskomplekset (MAC). DAT testen vil være tydelig positiv for C3 og negativ for IgG.
D Kuldehemolytisk anemi
Kuldehemolytisk anemi forårsakes oftest av IgM. IgM binder seg til de røde celene i perifer sirkulasjon der blodtemperaturen er litt under 37 grader. IgM er krafftig komplementaktiverende og C3 bindes til overflaten av de røde. Når blodet kommer i sentral sirkulasjon (der man tar blodprøven) er IgM falt av, og man gjenfinner bare C3.

0000164d22acdea08b

11
En 56 år gammel kvinne ønsket generell helsesjekk hos fastlegen. Hun hadde følt seg litt sliten i lengre tid. Ved klinisk undersøkelse var det ikke tegn til forstørrede lymfeknuter, lever eller milt. Blodprøvene viste leukocytter (hvite blodceller) 15 x10^9 per liter (normalområde 4.1-9,8 x 10^9 per liter). Differensialtelling av leukocyttene viste 64% lymfocytter, 41% nøytrofile og 3% monocytter. Øvrige blodprøver var normale, inkludert hemoglobin, trombocytter (blodplater), CRP, SR og lever/galle/nyreprøver.
Hva er den mest sannsynlige diagnosen?

A Klonal lymfocytose av usikker signifikans
Denne diagnosen stilles ved lymfocytter < 5 x109/l og hvis lymfocyttene ellers har typisk KLL-profil i henhold til Matutes skår.
B Mononukleose
Lite sannsynlig pga manglende feber/leverutfall/glandelsvulst/atypiske lymfocytter/typisk alder.
C Leukemisert lymfom
D X Kronisk lymfatisk leukemi
KLL blir oftest tilfeldig påvist gjennom blodprøver. Typisk er lymfocytose, og ellers normale funn. I blodutstryket vil man finne at lymfocyttene har modent kjernekromatin. Det er også vanlig å finne mange kjerneskygger i blodutstryket. Endelig diagnose bekreftes ved flowcytometri av blod.

0000164d22acdea08b

12
Hvilken patologi vises på bildet ?

A X Hypertensjonsblødning
Riktig. Blødning i basalganglieområdet som er predileksjonssted for hypertensjonsblødninger. Her også gjennombrudd til ventrikkelsystemet.
B Sinusvenetrombose
C Fersk ischemi
D Subduralt hematom

0000164d22acdea08b

13
Ved peritonsillær abscess har pasienten hengende ganesegl på den aktuelle siden og vondt for å svelge (dysfagi).
Hvilket annet symptom er svært vanlig ved denne tilstanden?

A Uvula devierer mot det hengende ganeseglet
Dette er feil, uvula devierer bort fra infeksiøs side og det hengende ganeseglet
B Dysosmi (nedsatt luktesans)
Dysosmi er ikke et symptom ved peritonsillær abscess
C X Trismus (kjevesperre)
Dette er riktig.
D Dysfoni (heshet)
Dette er ikke et typisk symptom. Pga hevelse i ganeseglet og kjevesperre kan pasienten få uttale problem, men ikke heshet.

0000164d22acdea08b

14
41 år gammel mann kommer til deg i allmennpraksis grunnet langvarig nesesekresjon i mer enn 12 uker. Du mistenker kronisk rhinosinusitt (CRS).
Hvilken kombinasjon av symptomer gir mistanke om CRS?

A 3 av 4 symptomer tilstede (nesetetthet, nesesekresjon, trykk/press i ansikt, redusert luktesans), hvor 2 skal være Nesetetthet og nesesekresjon
B X 2 av 4 symptomer tilstede (nesetetthet, nesesekresjon, redusert luktesans, trykk/press i ansikt), hvor 1 skal være Nesetetthet og/eller nesesekresjon
Dette er riktig svar. Nysing er et symptom som er typisk for allergisk rhinitt og inngår ikke i typiske rhinosinusitt symptomer. Kun 2 av 4 symptomer trenger å være tilstede, hvor 1 skal være Nesetetthet og/eller nesesekresjon
C 2 av 4 symptomer tilstede, (nesetetthet, nysing, nesesekresjon, redusert luktesans), hvor 1 skal være Nesetetthet og/eller nesesekresjon
D 3 av 4 symptomer tilstede (nesetetthet, nesesekresjon, nysing, redusert luktesans), hvor 2 skal være Nesetetthet og nesesekresjon

---

0000164d22acdea08b

15
En 26 år gammel mann har tatt blodprøver hos bedriftslegen som en rutinesjekk. Han føler seg frisk. Ved klinisk undersøkelse finner du at milten er forstørret til 7 cm nedenfor ribbebuen. Blodprøvene viser Hemoglobin 11,8 g/dl (normalområde 13,4-17,0 g/dl) , trombocytter 943x109/l (164-370) og leukocytter (hvite blodceller) 96 x109/l (4,1-9,8). Du mistenker kronisk myelogen leukemi.
Hvordan vil du gå fram for å bekrefte denne diagnosen?

A Få utført flowcytometri av perifert blod.
Flowcytometri ved KML vil bare vise at det foreligger mange myeloide celler med dominans av modne granulocytter, og kan ikke brukes for å stille diagnosen.
B X Få analysert blodet med hensyn på BCR/ABL-mutasjon (Philadelfikromosomet)
KML-diagnosen krever at man finner BCR/ABL mutasjonen. Men mutasjonen kan også gi opphav til akutt lymfatisk leukemi. Derfor må man ved hjelp av blodutstryk eller differensialtelling i hematologimaskin se at det er modne celler og ikke blaster før man kan stille KML diagnosen ved påvist mutasjon.
C Se på blodutstryk
Ved KML vil blodutstryk vise ekspandert myelopoiese der man ser alle myeloide former men med dominans av modne nøytrofile. Men slike forandringer kan også sees ved andre tilstander som infkeksjon, bindevevssykdom eller andre myeloproliferative blodsykdommer. Økt andel basofile granulocytter vil trekke i retning av KML, men er ikke diagnostisk.
D Ta beinmargsprøve
Ved KML vil beinmargen se ut som blodet med ekspandert myelopoiese der man ser alle myeloide former men med dominans av modne nøytrofile. Men slike forandringer kan også sees ved andre tilstander som infkeksjon, bindevevssykdom eller andre myeloproliferative blodsykdommer.

0000164d22acdea08b

16
Hvilken bildediagnostisk teknikk er mest sensitiv for cytotoksisk ødem ?

A CT Perfusjon
Nei. Sier noe om hvordan blodet strømmer gjennom hjernevevet
B MR Perfusjon
Nei. Sier noe om hvordan blodet strømmer gjennom hjernevevet
C X MR Diffusjon
Riktig. Viser cytotoksisk ødem ila 15-30 minutter etter iktus
D CT Diffusjon
Teknikken finnes ikke

0000164d22acdea08b

17
En 70 år gammel mann med kjent hypertensjon, koronarsykdom og aortastenose får påvist anemi med Hb 8,1 g/dl (13,5-17). Øvrige prøver viser MCV 103fL (81-95) haptoglobin ikke målbar, LD 707 U/L (115-255), bilirubin 16 umol/l (<25), ferritin 15 ug/l (23-431), jern 12 umol/l (9-34), transferin 3,5 g/l (2,0-3,6), retikulocytter 5% (0,5-2,5). DAT test negativ. INR, APTT, leukocytter (hvite blodceller) og trombocytter (blodplater) er alle normale. Urin stix viser hemoglobin 5+ (normalt negativ). I blodutstryket er det 5% schistocytter.
Hva er den mest sannsynlige diagnosen?

A Jernmangelanemi
Anemien er hemolytisk. Jernmangelen er trolig sekundær til hemoglobinuri.
B Mikroangiopatisk hemolytisk anemi på grunn av dyp intravaskulær koagulasjon (DIC) eller trombotisk trombocytopenisk purpura (TTP)
DIC vil gi forhøyet INR/APTT. TTP vil ha lave trombocytter
C DAT negativ autoimmun hemolytisk anemi
Autoimmun hemolytisk anemi har svært sjeldent negativ DAT test
D X Klaffehemolyse
Pasienten hadde stenosert aortaklaff med paravalvulær lekkasje. Over en slik klaff kan de røde cellene destrueres og gi opphav til hemolytisk anemi med schistocyttøkning. Fritt hemoglobin slippes ut i blod, og gir opphav til hemoglobinuri og derigjennom jern-tap.

0000164d22acdea08b

18
En billakkerer som jobber mye med isocyanatholdig lakk blir plaget med tung og pipende pust om kvelden etter endt arbeidsdag. Hun er ubesværet når hun oppsøker legen og klinisk undersøkelse er upåfallende.
Hvilken sykdom er mest sannsynnlig hos henne?

A Kjemisk pneumoni
Nei, da vil hun ha symptomer. Isocyanater er irriterende, men fører vanligvis ikke til kjemisk pneumoni. Kan imidlertid føre til hypersensitivitetspneumonitt
B Emfysem
Nei, klinikk og årsak stemmer ikke
C X Astma
Ja, isocyanater forårsaker astma som opptrer anfallsvis slik at hun er besværsfri og uten finn mellom anfallene
D KOLS
Nei, da har vedkommende funn og det er heller ikke så typisk

0000164d22acdea08b

19
I hvilket kargebet foreligger patologien på dette bildet ?

A Arteria cerebri anterior
B Arteria choroidale anterior
C Arteria cerebri media
D X Arteria cerebri posterior
Riktig. Deler av posteriorgebetet er affisert, gjf. anatomiske atlas over arteriel blodforsyning til hjernen

0000164d22acdea08b

20
En 77 år gammel kvinne med hypertensjon legges inn med brystsmerter og mistanke om akutt hjerteinfarkt. Hun har redusert nyrefunksjon med kreatinin 134 mikromol/L. EKG viser 2 mm ST-depresjon i avledningene V2-V6. Ved håndholdt ekko påvises lett redusert kontraktilitet i venstre ventrikkels fremre vegg. Følgende verdier for troponin T måles i løpet av første døgn - alle verdier i ng/L: 29 -30- 30. Dagen etter innleggelse blir det en diskusjon om riktig diagnose.
Hvilket svaralternativ er riktig?

A Enhver stigning av troponin T over 14 ng/L betyr akutt hjerteinfarkt.
Galt. Se kommentarer under a.
B Her foreligger en tydelig stigning i troponin T og derved er infarktdiagnosen sikker.
Galt. Det foreligger ingen troponinstigning som kvalifiserer for infarktdiagnosen. Dette er i praksis en flat troponinkurve.
C X Kriteriene for diagnosen akutt hjerteinfarkt er ikke til stede.
Riktig svar. For å stille diagnosen akutt hjerteinfarkt kreves "rise and fall" i troponiner. Det foreligger ikke her. Verdiene taler for "myocardial injury", men ikke for infarkt. Hennes nyresvikt har sannsynlig betydning for de økte verdiene.
D Med så markerte EKG-forandringer er infarktdiagnosen sikker uavhengig av troponinverdier.
Galt. "Rise and fall" i troponin og en troponinT verdi over 14 ng/L er obligat for å stille infarktdiagnosen.

0000164d22acdea08b

21
Kvinne 23 år kommer til akuttmottaket med gradvis oppståtte smerter midt i magen, etter hvert mot høyre fossa. Lett feber. Palpasjonsøm og slippøm. Kommer kl 11 på formiddagen.
Hva gjør du?

A Setter henne på operasjonsprogrammet til neste dag
Det vil være naturlig å forsøke avklare dette nærmere før operasjon og ikke vente til neste dag
B Henviser til gynekologisk tilsyn
Kan være aktuelt i forløpet, men mindre akutt enn å avklare evt. appendicitt
C Henviser til CT
CT er ikke riktig modalitet for primærutredning her pga unødvendig stråling ifht ultralyd
D X Henviser til ultralyd
Viktigst å avklare evt. appendicitt så raskt som mulig

0000164d22acdea08b

22
Et av kriteriene for å stille diagnosen akutt hjerteinfarkt uten ST-elevasjon (NSTEMI) er at konsentrasjonen av biomarkørene hjertespesifikk troponin I eller T i blodet er forhøyet.
Hvor høy må konsentrasjonen minst være for at diagnosen NSTEMI kan stilles?

A X Minst ett resultat over 99-persentilen i en frisk referansepopulasjon
ja, det er i tråd m 4. universelle definisjon av AMI
B Minst ett resultat over 99,9 ng/L
nei, og kravet i ng/L er ulikt for troponin I og T
C Minst ett resultat over 99,9-persentilen i en frisk referansepopulasjon
D Minst ett resultat over 99 ng/L

0000164d22acdea08b

23
En 70 år gammel mann kommer inn på sykehuset akuttmottak etter en episode med sterke smerter sentralt i brystet. Vitalvariabler sO2 95%, HF 110 bpm, BT 90/50 mmHg, RF 16. Du tar et EKG som viser ST-elevasjoner i prekordialavledningene. Du tar blodgass som viser pO2 11 kPa, pCO2 4.5 kPa, pH 7.2, BE -6, laktat 8 mmol/l.
Hvilken sirkulasjonsforstyrrelse foreligger?

A Ingen
B X Kardiogent sjokk
Tentativt virker det å være et akutt hjerteinfarkt med pumpesvikt (takykard, lavt BT, metabolsk acidose), altså kardiogent sjokk.
C Distributivt sjokk
D Hypovolemt sjokk

0000164d22acdea08b

24
En vanlig benyttet kreftmarkør er alfa føtoprotein (AFP) i serum.
Ved hvilken kreftform er AFP mest aktuell å benytte for monitorering av sykdomsutvikling?

A brystkreft (cancer mamma)
nei lite nyttig
B X primær leverkreft
ja, det benyttes den til
C kreft i magesekk (cancer ventriculi)
nei lite nyttig
D lungekreft (cancer pulm)
nei lite nyttig

0000164d22acdea08b

25
En 80 år gammel kvinne innkommer i akuttmottaket pga alvorlig dyspnoe etter noen dager med "tungpust". Ved auskultasjon hører du inspiratoriske knatrelyder over særlig apikale deler av venstre lunge og rtg thorax viser en fortetning i området. Initial behandling med "Oxymask" hjelper noe, men etter noen timer blir hun stadig mere konfus og takypnoeisk. Blodgass viser pH 7.25, sO_2 88%, pO_2 9 kPa, pCO_2 7 kPa, BE +4.
Hva bør man gjøre nå?

A Redusere oksygentilførselen siden hun har KOLS for å forhindre oksygenmediert respirasjonsdepresjon.
Feil svar
B X Intubere pasienten og legge henne på respirator.
Pasienten har en alvorlig type II respirajonssvikt (oksygenerings- og ventilasjonssvikt) hvor å gå videre med CPAP trolig ikke er hensiktsmessig da det hjelper lite på CO2-utskillelsen. NIV kan være aktuelt men er ikke et svaralternativ her.
C Øke oksygenbehandlingen og legge til inhalasjoner med bronkiodilatorer.
Økt oksygentilbud kan øke oksygeneringen noe men vil ikke hindre alveolær kollaps og dårlig gassutveksling i lungene; det vil heller ikke gi støtte til selve ventilasjonen for å øke CO2 utskillelsen
D Koble til en CPAP med standard oppstartsinnstillinger.
CPAP er trolig mere hensiktsmessig enn bare oksygen og vil kunne avhjelpe oksygeneringssvikten, men vil i svært begrenset grad avhjelpe CO2 opphopningen da det ikke gir støtte til selve ventilasjonsarbeidet

---

0000164d22acdea08b

26
Hva er den beste måten å avdekke lett til moderat forstørret milt ved klinisk undersøkelse?

A Inspeksjon
Ved store milter vil man ofte se noe assymetri over abdomen, men ikke ved lett til moderat forstørrelse
B Bimanuell palpasjon
Er den beste palpasjonsmetoden. Venstre hånd holdes dypt under venstre ribbebue mens man med høyre hånd prøver å dytte/kaste milten oppover mot venstre hånd
C X Perkusjon
Perkusjon er en enkel og god metode for å oppdage forstørret milt. Man starter omtrent midt mellom mamillen og ribbebuen og perkuterer så lateralt og nedover mot benken. Milt-dempning skal normalt sett først komme ved bakre axillære linje.
D Dyp palpasjon i venstre hypokondrium mens man ber pasienten puste inn.
Kan brukes, men oftest vil man ikke kjenne lett forstørrede milter på denne måten

---

0000164d22acdea08b

27
En 20 år gammel mann kjører av veien og blir kastet ut av bilen. Du (allmennlege i legevakt) kommer sammen med ambulanse til skadestedet og finner ham liggende på magen i grøfta.
Hva er det første du gjør etter å ha sikret skadestedet?

A Legger ham forsiktig i stabilt sideleie for at han lettere skal puste
Stabilt sideleie kan gjøre at luftveien åpner seg (A) i pasienter som ellers puster selv (B) og er sirkulatorisk stabil; men først må ABCD vurderes
B X Snur ham raskt over på ryggen og vurderer om han er våken, har åpne luftveier og puster selv
Riktig, man må først gjøre en rask ABCD vurdering før man går videre i håndteringen
C Kobler til pulsoksymeter, EKG og blodtrykksmåler og måler vitalvariabler før du flytter på pasienten
Tidlig tilkobling av monitorering er vesentlig, men først må man gjøre en veldig rask klinisk ABCD vurdering
D Anlegger PVK og starter infusjon Ringer-Acetat, gir smertestillende og klargjør for intubasjon
Man må aldri hoppe over den initiale ABCD vurderingen før man går over i behandling

0000164d22acdea08b

28
Du jobber som lege i akuttmottak. En ung mann kommer med markant økende tungpusthet. Det tas vedlagt røntgenbilde.
Hvilket tiltak er mest riktig å gjennomføre?

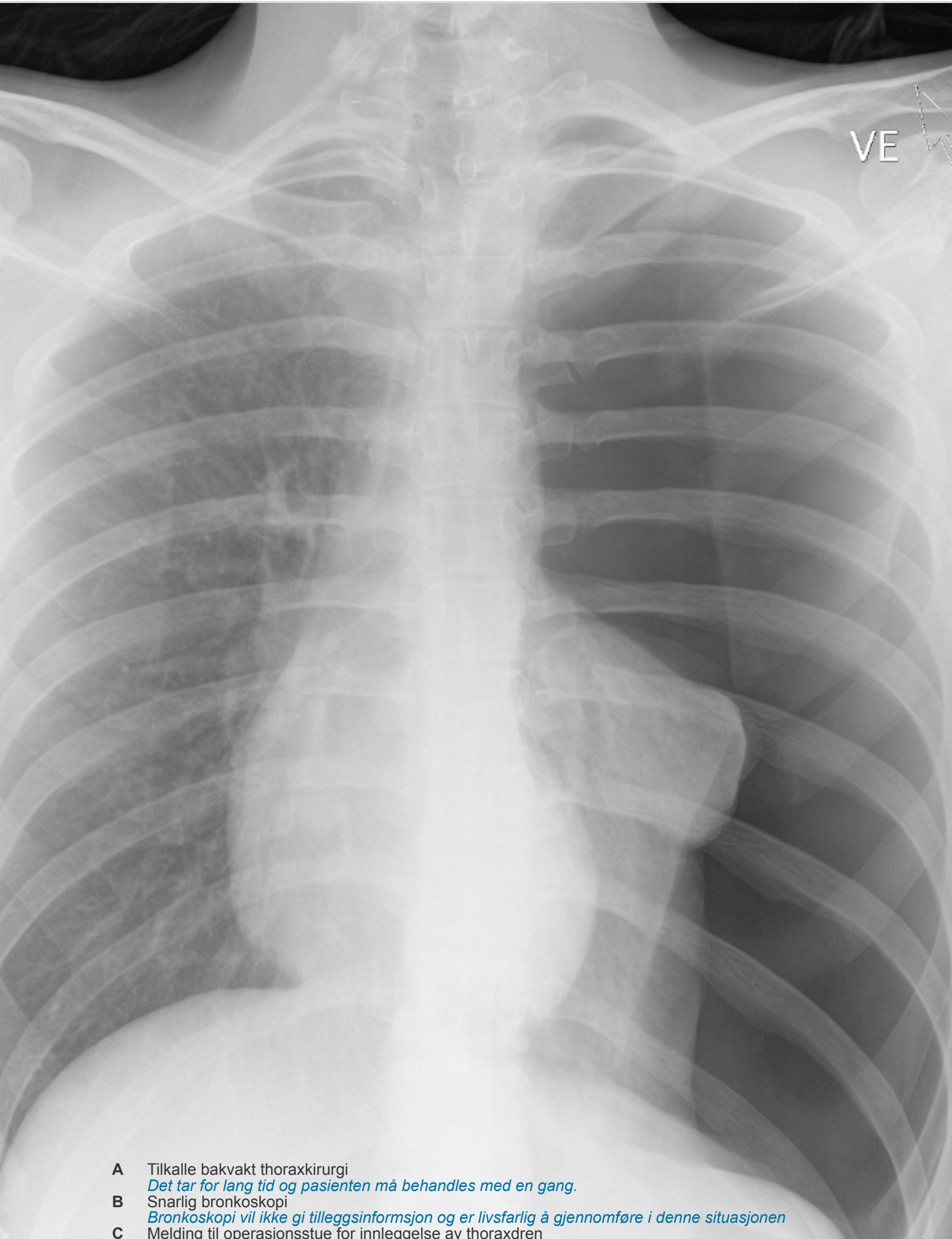

A Tilkalle bakvakt thoraxkirurgi
Det tar for lang tid og pasienten må behandles med en gang.

B Snarlig bronkoskopi
Bronkoskopi vil ikke gi tilleggsinformsjon og er livsfarlig å gjennomføre i denne situasjonen

C Melding til operasjonsstue for innleggelse av thoraxdren

29
En 47 år gammel mann med mekanisk aortaventil har hatt vedvarende oppkast og diaré i 7 dager. Han oppsøker lege for økende tungpusthet. Ved klinisk undersøkelse er pasienten afebril og legen hører ingen klikkelyd, men en svak systolisk bilyd.
Hvilken laboratorieundersøkelse er viktigst å bestille med tanke på aortaventilen hans?

A Hemoglobin
Denne verdien er antatt normal
B CRP (C-reaktivt protein)
Pasienten er feberfri og det største bekymmer er en klaffethrombose
C APTT (aktivert partiell tromboplastintid)
Denne verdien er ikke forventet å være patologisk
D X INR (International normalized ratio)
Sykehistorien gir mistanke om at pasienten har ikke hatt nok effekt av Marevan behandlingen og muligens utviklet en klaffethrombose

0000164d22acdea08b

30
En 60 år gammel mann har gangrelaterte smerter i venstre legg. Han røyker og har medikamentelt behandlet hypertensjon. Han bruker ikke andre medisiner og har ikke annen kjent komorbiditet. Smertene kommer etter ca 400 meters gange på flat mark, noe raskere i motbakke, og går over etter få minutter i hvile. Du finner gode lyskepulser bilateralt, palpable pulser i tibialis posterior og dorsalis pedis på høyre side, men ikke på venstre side. Ankel-arm indeks er 1 på høyre side og 0,8 på venstre side. Hvilke tiltak iverksetter du?

A Ankel-arm indeks er kun lett redusert (nedre normalgrense er 0,9) og pasienten henvises derfor til CT med spørsmål om spinalstenose og vurdering hos nevrokirurg.
Feil svar. I teksten beskrives en klassisk vaskulær claudicatio der smertene kommer raskere i motbakke. Ved spinal claudicatio kan symptomene være mindre utpreget i motbakke.
B X Røykeslutt er viktigst for prognosen av vasklulær claudicatio, og han informeres grundig om det. Det bestilles s-kolesterol og han starter sekundærprofylakse med platehemmer og statin. Han instrueres i regelmessig gangtrening, og settes opp til kontroll etter 3 måneder.
Riktig svar etter nasjonale og internasjonale retningslinjer. I utgangspunkt vil en anbefale veiledet trening, men der er det ikke etablert noe tilbud i Norge, slik at beskjed om regelmessig gangtrening er det beste alternativet en kan gi her. Røykeslutt og sekundærprofylakse er også svært viktig for prognosen på sikt.
C Instruks om regelmessig gangtrening, som er førstevalgsbehandling for vaskulær claudicatio. Han settes opp til en kontroll om tre måneder.

Det er riktig at psienten skal ha gangtrening. Men røykeslutt og sekundærprofylakse ved etablert arterioskleriose er minst like viktig og mangler her. Derfor blir det feil.
D Han skal utredes med MR-angiografi for å se om det er lesjoner som ligger til rette for PTA (perkutan transluminal angioplasti).
Dette er anbefalt utredning dersom pasienten ikke har tilstrekkelig effekt av gangtrening. I svaret mangler også røykeslutt og sekundærprofylakse. Derfor blir det feil.

0000164d22acdea08b

31
En mann 69 år er henvist til karkirugisk poliklinikk. Han er mangeårig røyker, coronaroperert og bruker platerhemmer, statin og en blodtrykksmedisin. Under utredning for blod i urinen med CT har han fått påvist et abdominalt aortaaneurisme (AAA) 5.7 cm. Han er uøm ved palpasjon av abdomen. AAA oppfattes som tilfeldig påvist. Du vurderer at han vil tåle en eventuell operasjon av et AAA. Hvilken behandling bør du anbefale ham?

A X Planlegger definitiv behandling for AAA, og søker ham inn til kirurgisk behandling i planlagt setting.
Studenten bør basert på ingressen kunne resonnere seg fram til at dette er beste alternativ - behandling i elektiv setting.

B Akutt innleggelse på karkirurgisk avdeling og operasjon samme dag.
Pasienten har et AAA som er tilfeldig oppdaget, like over vanlig behandlingsgrense og uten symptomer.
Dette skal ikke opereres akutt.

C Fortsatt medikamentell behandling, som vil hindre progresjon av AAA.
Ingen medisiner kan kurere et AAA, det er kun kirurgi som kan. Dette er tatt opp i forelesningen.

D Ber ham fortsette med medisinene og ta kontakt på nytt hvis han får magesmerter.
Pasientens AAA er over behandlingsgrensen, og i ingressen beskrives pasienten å være i bra form og tåler operasjon.
Han skal vurderes for kirurgisk behandling i planalgt setting. Man venter ikke på at hans AAA skal gi symptomer, og skal ikke sende ham hjem uten videre avtale.

0000164d22acdea08b

32
En 69 år gammel kvinne, i normalt hold og ikke-røykende får under utredning av et aortaaneurisme tilfeldig påvist en 4 mm lungetumor i høyre underlapp på CT aorta. Hva bør gjøres videre?

A X En 4 mm tumor er et vanlig tilfeldig funn på CT thorax, og så liten at videre utredning ikke er indisert fordi risiko for malignitet er svært lav.
Pasienten har aldri røkt og er dermed å anse å ha lavrisiko for lungekreft. Hos disse utredes ikke tumorer <6 mm. Hvis pasienten er høyere risiko for kreft, som betydelig røykehistorikk eller tumor i overlapper, kan man vurdere en kontroll om 12 mnd.

B Tumoren bør kontrolleres etter Nasjonal handlingsplan for lungekreft, mesoteliom og thymom med ny CT om 6-12 mnd.

C Pasienten skal henvises lungekreftforløpet ved lungeavdelingen, det det vil gjøres ordinær CT thorax/abdomen. Hvis det ikke ses annen patololgi, bør det gjøres PET-CT.

D Pasienten bør legges inn for ordinær CT thorax/abdomen fordi CT thorakalaorta ikke er adekvat i lungekreftutredning.

0000164d22acdea08b

33
En 71 år gammel kvinne kommer til legevakten. Hun er lett forvirret og pasientens mann må bistå under anamneseopptaket. Pasienten har hatt produktiv hoste, tungpust, feberfølelse og redusert allmenntilstand i fem dager. Ved auskultasjon hører du krepitasjoner over høyre lunges basale bakflate. Du finner temperatur 38,5ºC, puls 85/min, respirasjonsfrekvens 18/min, blodtrykk 120/70 mmHg. CRP 150mg/L (<5mg/L). Blodgass og oksygenmetning er normal.
Hvordan vil du håndtere denne pasienten?

A Legge inn pasienten på sykehus for å få tatt mikrobiologiske prøver, CT thorax og starte behandling med benzylpenicillin + gentamicin i.v..
Ikke nødvendig med så bred dekning i utgangspunktet (CRB65 = 2). Ved ytterligere forverring kan dette bli aktuelt.
B Sende pasienten hjem med resept på fenoksymetylpenicillin, sette opp kontroll hos fastlege om 1 uke og be henne ta kontakt ved manglende bedring.
C X Legge pasienten inn på sykehus for å få tatt mikrobiologiske prøver, røntgen thorax og starte behandling med benzylpenicillin i.v.
Anamnese og funn gir klar mistanke om samfunnservervet bakteriell pneumoni (feber, hoste, ekspektorasjon, nedsatt allmenntilstand, forhøyet CRP, krepitasjoner), og pasienten bør derfor behandles med antibiotika. Alvorlighetsgraden anses som moderat(jfr. CRB65 = 2, SIRS etc.) og man bør derfor vurdere innleggelse. Kilde: Norsk elektronisk legehåndbok, Lungebetennelse, 2016. Helsedirektoratet, Antibiotikabruk i sykehus: Nasjonal faglige retningslinje for antibiotikabruk i sykehus 2022
D Sende pasienten hjem for videre behandling med paracetamol, ettersom hun sannsynligvis har en viral infeksjon

0000164d22acdea08b

34
En 65 år gammel kvinne ligger på sykehus etter å ha fått innsatt hofteprotese. Tredje postoperative dag blir du tilkalt fordi pasienten har fått dyspné, hoste og stikkende brystsmerter på høyre side.
Hvilken bildediagnostisk undersøkelse bør benyttes her?

A Ultralyd thorax
Kan avdekke evt tilkomst av pleuravæske eller pneumthorax, men vil ikke være diagnostisk avklarende da det er mistanke om lungeemboli her.
B MR thorax
MR dårlig på lungeundersøkelser (pusteartefakter)
C X CT lungearterier
Sykehistorien gir klar mistanke om lungeemboli, og CT lungearterier er den beste undersøkelsen for å stille diagnosen. Kilde: Norsk elektronisk legehåndbok, lungeemboli, 2017
D Røntgen thorax
Kan være aktuelt for en initial undersøkelse, men vil ikke avklare evt lungeemboli.

0000164d22acdea08b

35
Fire legestudenter har vært på utveksling i Sør-Afrika i 3 mnd. De skal starte semesteret igjen i Norge og har derfor tatt ulike screeningundersøkelser.
Student A: positiv IGRA (Immune Globuline Release Assay)-test, normal lungerøntgen og negativ HIV-test.
Student B: ikke tatt IGRA (Immune Globuline Release Assay)-test, normal lungerøntgen og negativ HIV-test.
Student C: negativ IGRA (Immune Globuline Release Assay)-test , normal lungerøntgen og negativ HIV-test.
Student D: positiv IGRA (Immune Globuline Release Assay)-test, lungerøntgen med caverner (hulrom) og negativ HIV-test.
Hvilke/hvilken av studentene har latent tuberkulose?

A X Bare student A
Student A er riktig, latent tuberkulose er en tilstand med positiv IGRA test eller tuberkulintest (Mantoux) og ingen holdepunkter for aktiv tuberkulose. Normalt lungerøntgen og ingen symptomer
B Student B og C
Student B har ikke tatt IGRA-test så vi kan ikke vurdere denne.
Student c har negativ IGRA test så da har han ikke latent tuberkulose
C Bare student D
Student D har både positiv IGRA-test og et røntgenbilde suspekt på aktiv tuberkulose så da har han ikke latent tuberkulose
D Student A og D
Student A er riktig, latent tuberkulose er en tilstand med positiv IGRA test eller tuberkulintest (Mantoux) og ingen holdepunkter for aktiv tuberkulose. Normalt lungerøntgen og ingen symptomer
Student D har både positiv IGRA-test og et røntgenbilde suspekt på aktiv tuberkulose så da har han ikke latent tuberkulose

0000164d22acdea08b

36
Stadig flere lungekreftpasienter tilbys potensielt kurativ behandling, i første rekke kirurgi og strålebehandling. Mange pasienter får tilbakefall og det er derfor viktig at pasientene følges opp på riktig måte. Hva er anbefalt oppfølging av disse pasientene?

A Fordi de fleste tilbakefall kommer tidlig bør pasienten følges av spesialist de første 3 årene, og deretter av fastlege
B X Pasientene har høyere risiko for ny primær lungekreft og skal følges i minst 5 år. Videre oppfølging vurderes ut fra pasientens helsetilstand og om vedkommende er aktuell for mer behandling ved evt. ny lungekreft.
Riktigst svar. Fastleger ser få pasienter og vil ikke være godt rustet til å vurdere senbivirkninger av behandlingen. Pasienter som er behandlet for lungekreft har høyere risiko for ny lungekreft enn friske.
C Alle pasienter uansett krefttype følges av spesialist i 5 år.
D Pasientene følges opp av sin fastlege jfr. nasjonalt handlingsprogram utgitt av Helsedirektoratet.

0000164d22acdea08b

37
Screening av personer med tilstrekkelig høy risiko for kreftsykdom er viktig for å påvise kreftsykdom i tidlig stadium. For hvilke kreftsykdommer finnes screeningprogram i Norge?

A Livmorhalskreft og brystkreft.
B Prostatakreft, tarmkreft og brystkreft
Det screenes ikke for prostatakreft i Norge.
C Prostatakreft og brystkreft.
Ikke innført screening for prostatakreft.
D X Tarmkreft, brystkreft og livmorhalskreft.
Riktig (selv om tarmkreft rulles ut).

0000164d22acdea08b

38
Hvilket tiltak er hensiktsmessig for å lindre «dødsralling»?

A Orofaryngeal suging
Har ingen effekt og kan tvert imot forsterke plagen
B Intravenøs NaCl 500 ml pr døgn
Dette vil kunne gi pasienten et lungeødem dvs forverrer situasjonen. Døende mennesker tåler ikke mye væske-tilførsel.
C X Anticholinerge medikamenter
Gir som oftest god effekt ved gjentatte doser.
Vi bruker Robinul 0.2 mg sc inntil 6 ganger i løpet av ett døgn. Maxdose 1.2 mg/døgn.
D Lungefysioterapi

0000164d22acdea08b

39

- Hvorfor kan man vurdere å bruke kortikosteroider hos kreftpasienter med kakeksi?

A Bedrer metabolismen
B X Bedrer appetitt
kortikosteroider kan i en kort periode bidra til bedret appetitt, den vil ikke virke positivt på muskelmasse
C Bedrer vekt
D Bedrer muskelmasse

0000164d22acdea08b

40
En 72 år gammel mann har vært innlagt slagenheten i 10 dager etter et hjerneinfarkt i høyre parietallapp. I løpet av sykehusoppholdet fikk pasienten forbedring av de venstresidige motoriske symptomene, av synsfeltutfall mot venstre, og han ble mer oppmerksom mot venstre. Det er planlagt utskrifelse til eget hjem hvor han skal følges av fysioterapeut i kommunal regi og gradvis opptrening.
Hvilken aktivitet må han imidlertid vente med i minst 3 måneders tid og frem til ny vurdering av lege?

A Han må vente med alkoholinntak
B X Han må vente med bilkjøring
Pasienten har et synsfeltutfall og neglekt. Han har derfor ikke evnen til å kjøre bil på nåværende tidspunkt og må informeres om dette med det samme man ber ham å engasjere seg i dagliglivet.
C Han må vente med å gå på tur alene
D Han må vente med intervalltrening
E Han må vente med flyreiser

0000164d22acdea08b

41
Du er medisinstudent og har sommerjobb i ambulansetjenesten. Dere kommer hjem til en 68 år gammel kvinne som fikk språkvansker og mistet kraften i høyre sides ekstremiteter for en halv time siden.
Hvilken behandling bør dere vurdere først ved ankomst til pasienten?

A Ringer intravenøst
B Insulin subkutant dersom blodsukkeret er > 8 mmol/L
C ASA brusetablett dersom hun klarer å svelge
D X Oksygen via nesekateter dersom surstoffmetning er < 93%
De nevrologiske symptomer ved akutt hjerneslag oppstår pga et område med ischemi enten sekundær til en tromboltisk hendelse eller pga ischemi på cellenivå sekundær til en blødning som utover trykk. Surstoff kan leveres til randsonen gjennnom kollateral sirkulasjon

0000164d22acdea08b

42
Som lege i spesialisering (LIS) i kommunehelsetjenesten er du opptatt av forebyggende behandling. Du hilser på en sprek 70 år gammel mann, som hadde lungeemboli etter bilulykke for 3 år siden og tok warfarin i 6 måneder etter dette. Han tar ingen medisiner nå. Han har et blodtrykk på 180/100 mm Hg, regelmessig puls på 72 slag/min. Blodprøver viser følgende verdier:

Total kolesterol	5,5 mmol/L	Ref. 3,9 – 7,8 mmol/L
Serum kreatinin	100 µmol/L	Ref. 60 - 105 µmol/L

Hvilket tiltak er det viktigste for å forebygge mot hjerneslag hos denne pasienten?

A Å senke kolesterolnivået med et statin og gi råd om kostholdsendringer
B X Å følge opp pasientens blodtrykk og vurdere antihypertensiv behandling
Forebygging av hjerneslag - og all kardioavaskulær sykdom er mulitfaktoriell. Blodtrykkskontroll er noe av det viktigste og skal settes i gang etter hypertensjon er etablert med gjentatte målinger, og før man foreslår en økning i fysisk aktivitet
C Å gi råd om fysisk aktivitet, gjerne intervalltrening
D Å starte platehemmende behandling
E Å gjenoppstarte antikoagulasjon.

0000164d22acdea08b

43
Du oppdager etter pasientundersøkelse en synlig forurensing på hendene.
Hvordan utfører du den mest korrekte håndhygienen?

A Man bør bruke et hånddesinfeksjonsmiddel som har tilsatt et langtidsvirkende desinfeksjonsmiddel.
B Man bør bruke hånddesinfeksjon først og deretter håndvask.
Smuss (proteiner, fett) gjør alkohol uvirksom, rene hender er en forutsetning for anvendelse av alkoholbasert desinfeksjon.
C X Man bør bruke kun håndvask.
Det er nok å utføre en god håndvask
D Først vasker man hendene og avslutter med hånddesinfeksjon.
Ved god håndvask er ikke desinfeksjon nødvendig. Dessuten kan restfuktighet fortynne alkoholen til den er mindre virksom.

0000164d22acdea08b

44
Direktevirkende orale antikoagulantia (DOAK) har på kort tid blitt mye brukte legemidler på grunn av antakelser om mer forutsigbar farmakokinetikk og mindre behov for monitorering enn warfarin. DOAK utviser imidlertid betydelig spredning i oppnådd serumkonsentrasjon hos ulike pasienter ved en gitt dose. Dette ses spesielt hos eldre pasienter.
Hvilket organsystem er det som er av særlig betydning i denne sammenhengen?

A Beinmargen
B Hjertet
C Leveren
D X Nyrene
Beste svaralternativ.

0000164d22acdea08b

45
Morfin metaboliseres til to glukuroniderte konjugater, morfin-3-glukuronid og morfin-6-glukuronid. De funksjonelle konsekvensene av denne biotransformasjonen er naturligvis bl.a. avhengig av hvorvidt disse metabolittene er aktive eller ikke.
Hva vet vi om disse to morfinmetabolittenes farmakologiske aktivitet?

A Morfin-3-glukuronid og morfin-6-glukuronid er trolig begge farmakologisk inaktive
B Morfin-3-glukuronid er farmakologisk aktivt, mens morfin-6-glukuronid trolig er inaktivt
C Morfin-3-glukuronid og morfin-6-glukuronid er begge farmakologisk aktive
D X Morfin-3-glukuronid er trolig farmakologisk inaktivt, mens morfin-6-glukuronid er aktivt
Korrekt svaralternativ

0000164d22acdea08b

46
Du er sykehjemslege for en 82-årig mann. Personalet forteller at han plages med kraftig forstoppelse. Han bruker bl.a. følgende legemidler:
Simvastatin 20 mg, en tablett daglig mot høyt kolesterol
Pantoprazol 20 mg, en tablett daglig mot refluksøsofagitt
Acetylsalisylsyre 75 mg, en tablett daglig forebyggende mot hjerteinfarkt/slag
Kodein/paracetamol 30 mg/500 mg, 2 tabletter 3 ganger daglig mot ryggsmerter
Hvilket av disse legemidlene er det grunn til å mistenke kan være en årsak til pasientens forstoppelse?

A Pantoprazol
B X Kodein/paracetamol
Kodein brytes ned til morfin, som er er en opioidreseptoragonist og dermed fører til forstoppelse.
C Acetylsalisylsyre

D Simvastatin

0000164d22acdea08b

47
Det er vanlig å monitorere behandling med antiepileptika ved å måle legemiddelkonsentrasjonen i blod. En av hensiktene med dette kan være å vurdere mulige bivirkningssymptomer og om disse kan relateres til legemiddelbehandlingen.
Hvilken bivirkning under har minst sannynlig sammenheng med legemiddelkonsentrasjonen?

A Ustøhet
Sentralnervøse bivirkninger av antiepileptika er doserelaterte
B Dobbeltsyn
Sentralnervøse bivirkninger av antiepileptika er doserelaterte
C Tretthet
Sentralnervøse bivirkninger av antiepileptika er doserelaterte
D X Hudutslett
Dette er i stor grad idiopatiske (ikke-doseavhengige, type 2) bivirkninger, som skyldes immunologiske forhold og i mindre grad er dose- eller konsentrasjonsrelaterte.

0000164d22acdea08b

48
En pasient bruker lamotrigin og valproat på indikasjon epilepsi. Hvordan vil det være mest korrekt å tenke om dosebehovet for disse midlene ved en slik kombinasjon?

A Dosebehovet for valproat vil være høyere, dosebehovet for lamotrigin vil være uendret
B Dosebehovet for lamotrigin vil være uendret, dosebehovet for valproat vil være lavere
C Dosebehovet for lamotrigin vil være høyere, dosebehovet for valproat vil være uendret
D X Dosebehovet for lamotrigin vil være lavere, dosebehovet for valproat vil være uendret

Økt konsentrasjon av lamotrigin (2-4 ganger), økt risiko for utslett og tosksiske effekter av lamotrigin (sedasjon, tremot ataksi m.m.). Minimale endinger i konsentrasjonen av valproat.

Interaksjonssøk - Legemiddelverket (legemiddelsok.no) - https://www.legemiddelsok.no/sider/Interaksjoner.aspx?sub1=VALPROAT+COPYFARM&sub2=Lamotrigin

0000164d22acdea08b

49
I en studie publisert i British Medical Journal i september 2022 undersøkes sammenhengen mellom inntak av kunstige søtningsmidler og risiko for hjerte-kar sykdom. Studien følger en stor fransk kohort på nesten 100000 individer i perioden 2009-2021. Deltakerne svarte på et digitalt spørreskjema ved inklusjon, og informasjon om inntak av kunstige søtningsmidler ble hentet fra detaljerte kostregistreringer. I oppfølgingsperioden la deltakerne inn relevant helseinformasjon, i tillegg til at ulike registre ble benyttet for å registrere hjerte-kar sykdom og død.
I artikler finner vi vanligvis en oversikt over studiepopulasjonen i en «Tabell 1», og ofte vises fordelingen av ulike egenskaper ved populasjonen i grupper med ulik intervensjon/eksponering. Tabellen under er hentet fra artikkelen. Hvordan tolker dere innholdet i denne?

| Baseline characteristics of the study population, NutriNet-Santé cohort, France, 2009-21 (n=103 388)

		Categories of artificial sweetener intakes*			
eristics	All participants	Non-consumers	Lower consumers	Higher consumers	P valuet
rticipants (%)	103 388	65 028 (62.90)	19 221 (18.59)	19 139 (18.51)	—
rs (mean (SD))	42.22 (14.41)	42.96 (14.64)	41.94 (14.42)	39.97 (13.35)	<0.001
ex	82 485 (79.78)	50 160 (77.14)	16 200 (84.28)	16 125 (84.25)	<0.001
ss index (mean (SD))	23.59 (4.33)	23.21 (4.06)	23.68 (4.29)	24.79 (4.99)	<0.001
story of CVD	28 053 (27.44)	17 788 (27.69)	5312 (27.84)	4953 (26.2)	<0.001
t hypercholesterolemia	7696 (7.44)	4525 (6.96)	1676 (8.72)	1495 (7.81)	<0.001
t hypertriglyceridemia	1321 (1.28)	709 (1.09)	280 (1.46)	332 (1.73)	<0.001
t hypertension	7125 (6.89)	4297 (6.61)	1448 (7.53)	1380 (7.21)	<0.001
n level					<0.001
	16 652 (16.24)	10 814 (16.78)	2935 (15.37)	2903 (15.3)	—
2 years	16 282 (15.88)	10 324 (16.02)	2897 (15.18)	3061 (16.13)	—
2 years	69 577 (67.87)	43 309 (67.20)	13 258 (69.45)	13 010 (68.57)	—
status					<0.001
t	14 894 (14.42)	9387 (14.45)	2292 (11.93)	3215 (16.81)	—
r	41 302 (39.98)	25 533 (39.30)	7895 (41.09)	7874 (41.16)	—
	47 121 (45.61)	30 052 (46.25)	9028 (46.98)	8041 (42.03)	—
activity level‡					<0.001
	21 823 (21.11)	13 374 (20.57)	4167 (21.68)	4282 (22.37)	—
ate	38 376 (37.12)	23 937 (36.81)	7420 (38.60)	7019 (36.67)	—
	28 868 (27.92)	18 807 (28.92)	5070 (26.38)	4991 (26.08)	—
of 24 h dietary records (mean (SD))	5.59 (3.05)	5.31 (3.01)	6.81 (3.10)	5.28 (2.83)	<0.001
ntake without alcohol, kcal/day (mean (SD))	1898.02 (469.80)	1911.4 (477.34)	1888.42 (432.76)	1862.19 (477.55)	<0.001
ntake, g/day (mean (SD))	7.71 (11.71)	8.05 (12.19)	7.51 (10.79)	6.79 (10.88)	<0.001

vascular disease; PUFA=polyunsaturated fatty acid; SD=standard deviation; SFA=saturated fatty acid.
numbers (percentages) unless stated otherwise. 1 kcal=4.18 kJ=0.00418 MJ.
of consumption were defined as non-consumers, lower consumers, and higher consumers, separated by the sex specific median among consumers, that is, 16.44 mg/day i
day in women.
r crude comparison between the three categories of sweetener intake by analysis of variance or χ^2 test when appropriate.
for 89 067 participants, categorised into high, moderate, and low categories according to International Physical Activity Questionnaire guidelines.

A Gruppene er ganske like til tross for at det ikke er gjort noen randomisering – dette tyder på matching av individene
Feil. I dette tilfellet ser vi at det gjennomgående er små til middels store forskjeller i egenskaper mellom gruppene. Det er ikke snakk om noen matching.

B De lave p-verdiene tyder på at gruppene er sammenlignbare
Feil. P-verdiene her viser at det er lite sannsynlig at fordelingen av egenskaper er lik mellom gruppene (nullhypotese om ingen forskjell mellom gruppene kan forkastes). De lave p-verdiene taler dermed heller for at gruppene ikke er sammenlignbare.

C X Det er stor risiko for konfundering i sammenhengen mellom inntak av kunstige søtningsmidler og hjertekarsykdom
Riktig. I dette tilfellet ser vi at det gjennomgående er små til middels store forskjeller i egenskaper mellom gruppene. Dette gjør at vi forventer at også mange andre kjennetegn er ulikt fordelt, både observerte, observerbare og ikke-observerbare. Konfundering er dermed sannsynligvis er en viktig kilde til bias i en kohort studie som denne.

D Gruppene er nokså ulike fordi antallet studiedeltakere er lavt.
Feil. I en kohortstudie (i motsetning til en RCT studie) er ikke deltakerne tilfeldig fordelt i eksponeringsgruppene. Tabell 1 inneholder dermed viktig informasjon for å vurdere i hvilken grad og på hvilken måte deltakere i de ulike gruppene skiller seg fra hverandre. Slike faktorer kan f.eks utgjøre bakenforliggende årsaker til både eksponering og utfall (konfundering). I dette tilfellet ser vi at det gjennomgående er små til middels store forskjeller i egenskaper mellom gruppene. Dette kan ikke skyldes lavt antall studiedeltakere ettersom studien er stor med nesten 100 000 deltakere.

0000164d22acdea08b

50
En 66 år gammel kvinne kommer til konsultasjon hos deg som fastlege. Hun har hypertensjon som er godt medikamentelt behandlet og diabetes mellitus type II som er greit regulert med kosthold og mosjon. For 5 år siden fikk hun påvist atrieflimmer i forbindelse med en episode med plagsom hjertebank. Ekkokardiografi og stoffskifteprøver var normale. Nå har hun ikke hatt atrieflimmersymptomer på over et år. Dagens EKG viser sinusrytme. Hun spør om hun kan slutte med antikoagualsjon.
Hva er riktig anbefaling med tanke på videre antitrombotisk behandling?

A X Hun bør fortsette med oral antikoagulasjon
Hun har CHADSVASc-skår på 3 og det er en klar anbefaling (IA) i retningslinjene for oral antikoagulasjon på ubestemt tid, selv ved fravær av symptomer
B Hun kan slutte med antikoagulasjon og begynne igjen dersom hun på nytt får symptomer på atrieflimmer
C Hun kan gå ned til det halve av standard dose med antikoagulasjon ved atrieflimmer
D Hun kan skifte til acetylsalisylsyre 75 mg x 1 i stedet for antikoagulasjon

---

0000164d22acdea08b

51
Liss Olsen er 16 år. Hun har hatt anoreksi i noen år, og har hatt en dårlig periode. Kroppsmasseindeks er 17 kg/m2 som svarer til undervekt. Hun er 170 cm høy. Foreldrene tar henne med til undersøkelse på legekontoret du vikarierer. Du starter med klinisk undersøkelse.
Ved auskultasjon over brystet hører du en kort og systolisk bilyd med en gang du setter stetoskopet over 3. og 4. interkostalrom på venstre side parasternalt. Du opplever likevel bilyden som svak, såkalt grad II (av VI). Du synes ikke at du hører bilyd over halsårene, og heller ikke øverst på brystet.
Hva er sannsynlig årsak til auskultasjonsfunnet?

A Aortalekkasje
B Mitralstenose
C X Fysiologisk bilyd
Bilyden er klassisk fysiologisk. Det at pasienten er undervektig vil kunne redusere dempingen av bilyden og bidra til at den høres bedre. Dette er også den aller hyppigste bilyden hos yngre. Bilyden forsterkes typisk når hjerteminuttvolumet er forhøyet, og dette kan skje ved alle sykdomsprosesser, herunder også relatert til spiseforstyrrelse selv om typiske eksempler er stoffskiftesykdom og anemi. Pulmonalstenose gir også systolisk bilyd, men den forekommer sjeldnere og gir oftest utstråling opp mot kravebeinet på venstre side. Aortalekkasje og mitralstenose gir diastoliske bilyder.
D Pulmonalstenose

0000164d22acdea08b

52

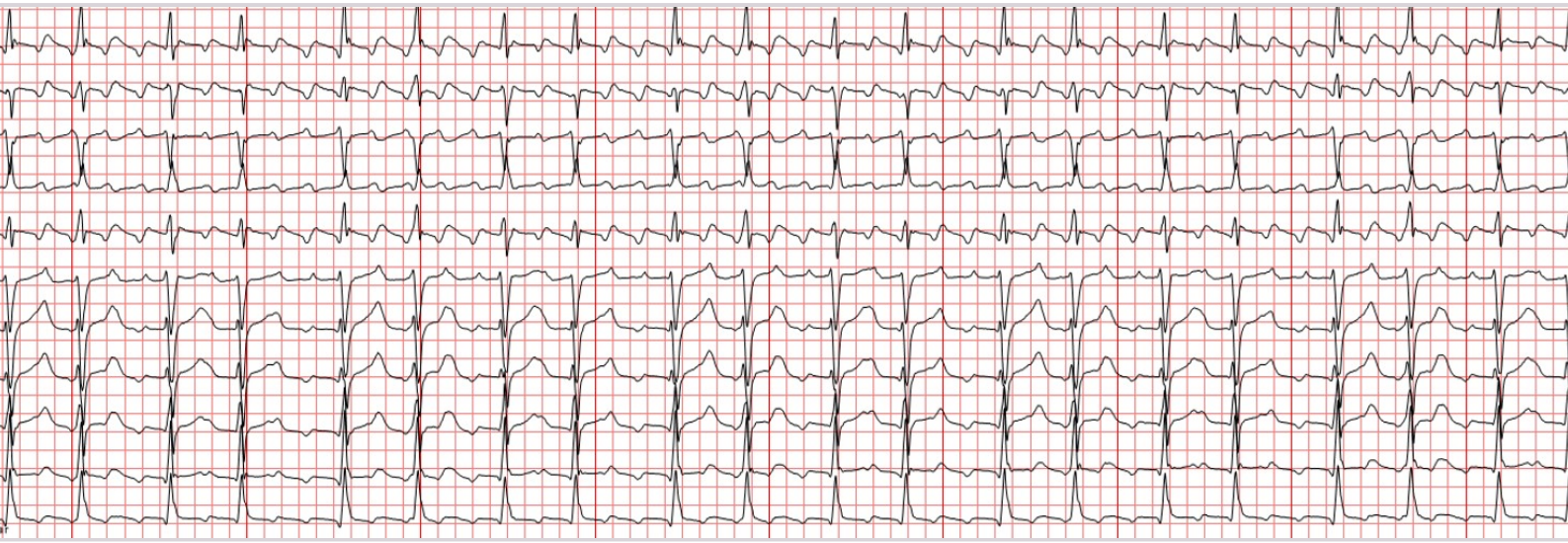

Du har vakt i mottak på et lokalsykehus. Det innlegges en 75 år gammel mann med kjent hjertesvikt etter gjennomgått hjerteinfarkt. De siste dagene har han kjent hjertebank og økende tungpust. Over ser du EKG tatt ved innkomst. Hastighet er 50 mm/s og hver rute representerer 5 mm.
Hvilken rytmeforstyrrelse har pasienten mest sannsynlig?

A Fokal atrietakykardi
B Atrieflimmer
C X Typisk atrieflutter
EKG viser regelmessige monomorfe P-bølger eller flutter-bølger frekvens ca 300 per minutt. De har karakteristisk morfologi for typisk moturs atrieflutter i II, III, og aVF (langsomt ned og brått opp) og V1 (små positive bølger). Det er litt ujevn overledning til ventriklene slik at QRS-avstanden blir uregelmessig.
D Atypisk atrieflutter

0000164d22acdea08b

53
Du har vakt som turnuslege på sykehus og du får meldt inn en pasient med akutt iskemi i høyre ben. Pasienten er en 82 år gammel aleneboende mann som over flere år har hatt relativt stabil klaudikatio, KOLS og etablert coronarsykdom med tidligere NSTEMI. Du ser i journalen flere bemerkninger om høyt alkoholforbruk ved tidligere innleggelser. Pasienten ble funnet av sin nabo i dårlig tilstand med en kald marmorert høyre underekstremitet.
Ved undersøkelse er hele ekstremiteten blåmarmorert fra kneet og ned. Han har ingen sensibilitet eller motorikk i benet. Du kjenner ingen pulser og får ingen dopplersignaler perifert, men han har lyskepuls. Infeksjonsprøver og vitale parametere gir deg mistanke om at pasienten er i en septisk tilstand.
Hva er mest nærliggende strategi for denne pasienten?

A X Pasienten har akutt iskemi. Din vurdering er at benet ikke kan reddes og at det nå utgjør en trussel mot pasientens liv. Du sikrer relevant mikrobiologisk diagnostikk før du starter sepsisbehandling og kontakter karkirurg/ortoped. Femuramputasjon er mest sannsynlige utfall.
Sykehistorien gir informasjon om at pasienten har akutt iskemi av uviss varighet, men det er både anamnestiske og kliniske tegn til at dette har stått på lenge. Det kommer frem at pasienten er i en septisk tilstand hvor rask amputasjon kan være livreddende. Man står altså i en "life befor limb" situasjon.
B Pasienten har akutt iskemi og må til umiddelbar revaskularisering av foten. Han kan ikke vente på bildediagnostikk og må gå rett til operasjon med embolektomi.
C Pasientens hovedproblem nå er sepsis. Han skal behandles i henhold til antibiotikaveilederens anbefaling for sepsis av ukjent årsak etter relevant diagnostikk av fokus for infeksjon er gjort. Benet får man komme tilbake til når pasienten er mer stabil.
D Pasienten må trolig amputeres, men dette kan vente til neste virkedag.

0000164d22acdea08b

54
Hva er mest riktige utsagn om operasjonsindikasjon for carotisstenose?

A Det er operasjonsindikasjon hos alle pasienter ved symptomer (slag/TIA/amaurosis fugax), hvor årsaken antas å være carotisstenose som er på samme side som affisert hjernehemisfære. Stenosegraden må være ≥ 70 % og pasienten må vurderes operabel.
Nesten riktig, men svar A er riktigere
B X Det er operasjonsindikasjon hos alle pasienter ved symptomer (slag/TIA/amaurosis fugax), hvor årsaken antas å være carotisstenose som er på samme side som affisert hjernehemisfære. Stenosegraden må være ≥ 50 % og pasienten må vurderes operabel. Kirurgi har best effekt gjort innen 14 dager.
Riktig svar iht guidelines som også forelest
C Alle pasienter med carotisstenose på ≥ 70 % bør tilbys profylaktisk carotiskirurgi dersom de ønsker det og dersom de vurderes operabel.
Feil
D Carotiskirurgi har generelt dårlig effekt som slagreduserende tiltak. Det anbefales derfor unntaksvis etter diskusjon mellom slaglege og karkirurg.
Feil

0000164d22acdea08b

55
For hvilke av disse tarmpatogene agens finnes det vaksine tilgjengelig for bruk blant mennesker?

A Norovirus
B Giardia intestinalis
C Campylobacter
D X Rotavirus
Rotavirusvaksine (80% beskyttelse de første 6 mnd, avtagende beskyttelse neste 2-3 år) ble innført i barnevaksinasjonsprogrammet i Norge i 2014. I tillegg finnes det tyfoidvaksine (Salmonella typhi/paratyphi) og en koleravaksine (Vibrio cholera, noe effekt også på enterotoksinogene E. coli).

0000164d22acdea08b

56
En 73 år gammel kvinne kontakter legekontoret på grunn av kraftig diare de siste 5 dagene. Hun hadde en episode med Clostridoides difficile-infeksjon for seks uker siden etter antibiotikakur for urinveisinfeksjon.
Bør det tas ny avføringsprøve for å sjekke om hun fortsatt har toksigen C. difficile?

A Ja, fordi det er høy risiko for residiv etter en C. difficile-infeksjon
B Ja, fordi hun kan ha vært utsatt for ny smitte med C. difficile fra en ikke identifisert smittekilde
C X Nei, fordi det er vanlig med langvarig kolonisering etter C. difficile-infeksjon
C. difficile må forventes å finnes fortsatt i tarmkanalen i lang tid etter gjennomgått C- difficile-infeksjon. For vurderingen av om C. difficile er årsak til den nye diareepisoden, så vil funn av C. difficile i en ny avføringsprøve være til lite hjelp. Da vil det være av større interesse å undersøke om det kan være andre årsaker til den nye diareepisoden. Kontrollprøver for C. difficile etter en diareepisode er ikke anbefalt av samme grunn. Behandlingseffekt må vurderes klinisk for C. difficile- infeksjon.
D Nei, fordi dette sannsynligvis er en postinfeksiøs diare etter gjennomgått C. difficile-infeksjon

0000164d22acdea08b

57
En 43 år gammel sykepleier har stukket seg under blodprøvetaking av nyankommen asylsøker, med ukjent sykehistorie. Det tas nullprøve for vurdering av hepatitt og HIV med følgende analyseresultat for hepatitt B-status:

	HBsAg	Anti-HBc	Anti-HBs
Pasienten	Reaktiv	Reaktiv	Ikke reaktiv
Sykepleieren	Ikke reaktiv	Ikke reaktiv	Reaktiv

Hva er risikoen for HBV-smitte fra pasienten til sykepleieren, og hvorfor?

A Det er moderat smitterisiko fordi sykepleieren kun har delvis beskyttelse etter vaksinasjon
B X Det er ingen smitterisiko fordi sykepleieren er beskyttet etter vaksinasjon
Prøveresultatene viser at pasienten har en kronisk HBV-infeksjon, og status etter vaksinasjon hos sykepleieren. Pasienten er derfor smittsom, men sykepleieren er beskyttet etter vaksinasjon.
C Det er stor smitterisiko fordi pasienten har en aktiv HBV-infeksjon og er smittsom
D Det er svært lav smitterisiko fordi pasienten har gjennomgått HBV-infeksjon og er lite smittsom

0000164d22acdea08b

58
En av dine pasienter på fastlegelisten er en 23 år gammel kvinne som tar kontakt på grunn av tørr hoste som har vedvart i 3 dager. Hun har følt seg litt varm kveldene, men er i grei allmenntilstand. Hun har ingen andre symptomer. Lungeauskultasjon er normal. CRP er 9. Du vet at det har vært en del tilfeller av pneumoni forårsaket av Mycoplasma pneumoniae i nærområdet.
Hvordan vil du følge opp denne pasienten?

A Ta ekspektorat til aerob dyrkning og starte behandling med fenoksymetylpenicillin dersom prøven er positiv for Mycoplasma
B Ta urinprøve til antigentest og starte behandling med makrolidantibiotikum dersom prøven er positiv for Mycoplasma
C Ingen prøve er nødvendig, men behandling med fenoksymetylpenicillin bør startes på klinisk mistanke om mycoplasmapneumoni
D X Ta nasofarynksprøve til PCR analyse og starte behandling med makrolidantibiotikum dersom prøven er positiv for Mycoplasma
Pasienten har hoste men er i god allmenntilstand. Hun har ikke ekspektorat. Hun bør undersøkes for atypisk pneumoni, særlig ettersom mycoplasma "går" i nærområdet. Dette gjøres best med en nasofarynksprøve til PCR. Med såpass fredelig klinikk og symptomer som kan forklares av feks viral infeksjon er det rimelig å avvente behandling til prøvesvar foreligger.

0000164d22acdea08b

59
En av dine pasienter på fastlegelisten har diare og oppkast. Han/hun har levert en avføringsprøve og du har fått svar fra mikrobiologisk laboratorium om at prøven er positiv for norovirus. Pasienten jobber på et sykehjem.
Hvordan vil du følge opp denne pasienten videre og hvilke smittevernråd skal du gi?

A Rekvirere kontrollprøver for å undersøke om pasienten er smitteførende. Pasienten må holde seg hjemme fra jobb inntil tre negative prøver
B X Kontrollprøver er ikke nødvendig. Pasienten kan dra på jobb når han/hun har vært symptomfri i 48 timer
Det er normalt ikke nødvendig med kontrollprøver ved norovirusinfeksjon. Pasienter som tilhører en smittefaregruppe (feks jobber på sykehjem) skal holde seg hjemme fra jobb inntil symptomfrihet i 48 timer.
C Rekvirere kontrollprøver for å undersøke om pasienten er smitteførende. Pasienten må holde seg hjemme fra jobb inntil en negativ prøve
D Kontrollprøver er ikke nødvendig. Pasienten kan dra på jobb når han/hun har vært symptomfri i 24 timer

0000164d22acdea08b

60
En 37 år gammel mann oppsøker deg da han har blitt gul på sklera. Dette ble oppdaget av hans kone, og pasienten har ingen symptomer for øvrig. Han er tidligere frisk, er i god form og har akkurat kommet hjem fra en lang fjelltur i helgen. Urin og avføring u.a. Ved klinisk undersøkelse er han ikterisk, men forøvrig uten funn.
Orienterende blodprøver viser (normalområde i parentes): Hb 14,5 (13,4-17,0), Bilirubin 79 (5-25), ALAT 64 (10-70), ALP 79 (35-105), INR 1,1 (0,9-1,2).
Hva er mest korrekt å gjøre videre?

A Henviser pasienten til ERCP poliklinisk

Feil, ERCP er en terapeutisk prosedyre

B Bestiller MRCP
Feil. Ut fra foreliggende informasjon er det ikke indikasjon for MRCP som første undersøkelse.

C X Beroliger pasienten, bestiller kontroll blodprøver og sender pasienten hjem med oppfølgingstime når svar på blodprøver foreligger

Korrekt. Pasienten har sannsynlig Gilbert syndrom som er ufarlig og som kan bekreftes ved supplerende blodprøve.

D Legger inn på sykehuset som øyeblikkelig hjelp

Feil. Ut fra foreliggende informasjon er det ingen mistanke om alvorlig sykdom.

0000164d22acdea08b

61
Basert på det du vet om årsakene til leversykdommer og den generelle folkehelsen i Norge, hvilken av disse gruppene med leversykdommer forventer du vil øke forekomsten av cirrhose i Norge?

A Virale
Virale hepatitter er viktige årsaker til cirrhose i verden, men i Norge utgjør dette en mindre andel. Vi har fått enkel og effektiv behandling mot hepatitt C-virus, og målsetningen er å utrydde viruset i løpet av få år. Hepatitt B-virus forekommer først og fremst hos personer med opprinnelse fra endemiske land i Afrika og Asia.

B X Metabolske
Metabolske årsaker til leversykdom er ventet å øke og vil dominere årsakene til cirrhose i Norge og den vestlige verden. Den vestlige verden opplever en epidemi av fedme, diabetes mellitus type 2 og lipidforstyrrelser, som alle er viktige risikofaktorer for fettleversykdom. Fettleversykdom er gjerne helt uten symptomer, helt til cirrhosen eller konsekvensene av cirrhosen (hepatocellulært carcinom) gir symptomer i et seint stadium.

C Toksiske
Toksiske hepatitter er viktige å utelukke, spesielt ved akutte hepatitter, men utgjør ikke en stor andel av kroniske hepatitter som utvikler seg til cirrhose.

D Autoimmune
Autoimmune leversykdommer er viktige leversykdommer som kan utvikle seg til cirrhose, men relativt sjeldne, sammenlignet med de metabolske leversykdommene.

0000164d22acdea08b

62
En mann 58 år har drukket mye alkohol over mange år og røyker tobakk 10-15 sigaretter pr dag. Han har gått ned i vekt fra 84 til 72 kg siste året og har fått løsere avføring. Du måler blodprøver som viser amylase 102 U/L (25-120), lipase 32 U/L (26-64), vitamin D (25-OH-kalsidiol) 27 nmol/L (31-98) og HbA1c 62 mmol/mol (28-40). f-elastase er 180 µg/g (>200) og CT abdomen viser en atrofisk pancreas. Hvilken sykdom forklarer best klinikk og laboratoriefunn?

A X Kronisk pankreatitt med endokrin og eksokrin svikt.
Bilder tyder på at han har kronisk pankreatitt, blod- og avføringsprøver tyder på sviktende endokrin og eksokrin funksjon.
B Pancreascancer i tidlig stadium som årsak til fettmalabsorbsjon og vekttap
Cancer som gir vekttap pleier være synlig på CT
C Sviktende endokrin pankreasfunksjopn uten pankreatitt, diabetes mellitus forklarer vekttapet.
Amylase og lipase er sjelden forhøyet ved stabil, kronisk pankreatitt. Lipase kan til og med være under referanseområdet. Pasientene har likevel en histologisk pankreatitt.
D Kronisk pankreatitt med eksokrin svikt som årsak til vekttap.
Delvis riktig, men inkomplett svar. Også høy HbA1c diagnostisk for diabetes mellitus.

0000164d22acdea08b

63
Vignett: 19 år gammel mann er henvist til sykehus da han flere ganger har «satt fast matbiter» i spiserøret. Disse har etter hvert passert av seg selv, men han opplever ofte smerter og vansker med å svelge. Vekten er stabil. Han er frisk ellers, men bruker allergimedisiner i pollensesongen.
Spørsmål: Hvilken undersøkelse er førstevalg?

A CT øsofagus
B 24 timers pH-måling
: Mest sannsynlige diagnose er eosinofil øsofagitt. Dette kan man få mistanke om ved inspeksjon av spiserørsslimhinnen der man ved denne tilstanden oftest ser konsentriske ringer og man kan ta vevsprøver som bekrefter diagnosen histologisk med økt infiltrasjon av eosinofile celler. Gastroskopi er også viktig for å utelukke andre tilstander som refluksøfoagitt, fastsittende fremmedlegeme etc.
C X Gastroskopi
D Øsofagus-manometri

0000164d22acdea08b

64
Calprotectin i avføring er en prøve som kan brukes i utredning av diare.
Hvilken påstand er korrekt?

A Prøven er spesifikk for inflammatorisk tarmsykdom
Feil. Calprotecetin er uspesifikk mtp årsak til inflammasjon
B X Prøven er sensitiv mtp aktiv inflammasjon i tarm
Korrekt. Prøven er en sensitiv prøve på inflammasjon i tarm, spesielt tykktarm
C Cøliaki gir vanligvis forhøyet verdi av prøven
Feil. Calprotectin er vanligvis normal ved cøliaki
D Prøven er alltid forhøyet ved kreft i tykktarm

0000164d22acdea08b

65
En 32 år gammel kvinne fikk diagnostisert ulcerøs totalcolitt for 6 år siden. De siste 3 årene og frem til det aktuelle har hun vært i klinisk remisjon med daglig brukt av 5-ASA (aminosalicylic acid) peroralt som vedlikeholdsbehandling. Hun har nå akkurat kommet hjem fra en 3 ukers ferie sør i Europa. Medisinene har i denne perioden vært autoseponert da de ble glemt igjen hjemme. På kvelden for 5 dager siden tilkom akutt innsettende vandig diare med ledsagende diffuse abdominalsmerter av lett til moderat grad. Tilstanden har siden vedvart med opptil 10 defekasjoner per døgn uten blod. Hun har i tillegg vært subfebril og slapp. Ved fastlegekontoret finnes normale blodprøver med unntak av CRP på 52 (normalt <5). Fekaltest (calprotectin) er klart forhøyet på 300 (normalt <50). Klinisk er hun i lett redusert allmenntilstand og noe dehydrert. Hva er den mest hensiktmessige oppfølgingen av denne pasienten?

A Pasienten bør igjen starte opp med peroral 5-ASA og henvises til en snarlig colonoskopi.
Det er ingen klar indikasjon for colonoskopi da det er sannsynlig at det dreier seg om en infeksiøs tilstand.

B X Pasienten bør igjen starte opp med peroral 5-ASA samt ta avføringsprøver for diagnostikk av patogene tarmbakterier og til mikroskopi av avføring.
Med akutt debut og reiseanamnese er infeksiøs colitt en sannsynlig årsak til pasientens sykdomsbilde. Dermed viktig med avføringsprøver. Samtidig riktig at hun restarter peroral 5-ASA.

C Pasienten bør igjen starte opp med peroral 5-ASA og i tillegg starte med prednisolon (glukocortikosteroider) tabletter.
I dette tilfellet er det ikke riktig å starte med glukocortikosteroider da det ikke er usannsynlig at det foreligger infeksiøs årsak.

D Pasienten bør straks innlegges i sykehus for å starte behandling av kjent ulcerøs totalcolitt.
Det foreligger ingen tegn til alvorlig colitt jfr. Truelove and Witts kriterier.

0000164d22acdea08b

66
En dame i 50-årene har fått påvist en 2 cm tumor i analhuden. Biopsi viser platepeitelcarcinom. Det er ingen tegn til innvekst i anale sphincter, og heller ingen tegn til metastaser.
Hva er beste behandling for henne?

A Hormonbehandling
Nei, det benyttes ikke ved cancer ani.

B Rectumamputasjon
Nei, rectumamputasjon benyttes kun ved lokalavanserte svulster som omfatter sphincterapparatet, og ellers ved lokalt residiv etter primærbehandling.

C X Radiokjemoterapi
Ja, dette er standard behandling ved primær analcancer.

D Kjemoterapi
Nei, det benyttes kjemoterapi kun sammen med strålebehandling for cancer ani

0000164d22acdea08b

67
En kvinne i 30 årene har hatt Crohns sykdom i 10 år. For tre dager siden ble hun operert via laparoskopi med tynntarmsreseksjon distalt i ileum. Ved morgenvisitten har hun kastet opp, hun har feber 39.0 og er palpasjonsøm i høyre side av maven. CRP har steget fra 45 i går til 110 (<5) i dag.
Hva er mest sannsynlige årsak til dette sykdomsbildet?

A Hematom i bukhulen.
Det kan ikke utelukkes, men det gir ikke slik høy CRP, og heller ikke palpasjonsømhet.

B Pneumoni
Det kan ikke utelukkes, men det er ikke mest sannsynlig, da det ikke gir palpasjonsømhet.

C Urinveisinfeksjon
Det kan heller ikke utelukkes, men det gir ikke palpasjonsømhet.

D X Svikt av tarmskjøten
Ja, det er mest sannsynlig, pga. høy CRP, palpasjonsømhet, og det faktum at Crohns sykdom gir økt risiko for anastomosesvikt pga. sykdommens tendens til dyp betennelse gjenno tarmveggen, jf. også risiko for fisteldannelse.

0000164d22acdea08b

68
En 75 år gammel mann som for 2 år siden ble operert for cancer coli, presenterer seg med 2 måneders sykehistorie i form av vage smerter i epigastriet, vekttap 5 kg. Ved undersøkelse er han ikterisk på sklera. Hvilket utsagn er rimelig?

A X Kvalifisert mistanke om malign obstruksjon i galleveiene, som f.eks et distalt cholangiocarcinom eller cancer i caput pancreatis. Utredes med CT/MR
Cancer her gir typisk stille ikterus, varighet over tid og vekttap.

B Typisk cancer i caput pancreatis. Bestiller ERCP med stent til neste dag, så utredes han deretter i ro og mak mtp om tumor er resektabel.
Kan utmerket vel være cancer i caput pancreatis - stlile ikterus og vekttap. MEN: Utredning og behandling må foregå i korrekt rekkefølge. Først skal adekvat utredning gjøres og evalueres av gastroradiolog/-kirurg - før eventuelt ERCP utføres. Kan være et subtilt cholangiocarcinom og CT/MR av dårlig kvalitet. Om noen da gjør ERCP med stent vil det maskere svulst og umuliggjøre ny og bedre diagnostikk. Videre kan noen få post ERCP pankreatitt som umuliggjør videre diagnostikk.

C Det er rimelig mistanke om stein i dype galleveier, bør raskt til ERCP for sanering
Nei, dette er for praktiske formål smertefri ikterus. Det har vart for lenge til å være typisk steinrelatert. Om man allikevel skulle tenke seg noe i gaten av steinproblem, utføres MRCP før ERCP

D Han kan ha fått levermetastaser fra cancer coli, kan ofte presentere seg med smerter og ikterus, ta MR lever
Han kan selvsagt ha det, MEN: Det er svært sjelden at metastatisk sykdom til lever gir ikterus, annet enn i en terminal fase. Leveren har stor reservekapasitet og svikter ikke selv om det er multiple og til dels store levermetastaser. En særdeles sjelden gang kan en metastase ligge slik at den klemmer av begge hovedgallegangene - men det er absolutt ikke det første man ville tenke på!

0000164d22acdea08b

69
En tidligere frisk 22 år gammel mann møter hos fastlegen pga. økende sykdomsfølelese de siste ukene. Han har merket økende frekvens av løse avføringer, og de siste dagene også litt blod med avføringen. Ved klinisk undersøkelse har han temperatur 38.5, og han er lett palpasjonsøm diffust i abdomen. CRP 115 (<5), Hb 11.4 (13.4 - 17.0).
Hvilket tiltak er det beste for denne mannen?

A X Legge ham inn på sykehuset
Ja. det er klar indiaksjon for det.

B Gi antibiotika og bestille CT abdomen innen et par dager
Nei, han er såpass syk at han trenger innleggelse ved med. avd.

C Gi antibiotika tabletter og avtale kontroll på legekontoret om 3-4 dager
Nei, han er for syk til behandling hos fastlege

D Bestille coloscopi
Nei, han er for syk til å avvente dette, han må innlegges ved med. avd.

0000164d22acdea08b

70
En 25 år gammel kvinne utredes for progredierende dysfagi over de to siste årene. Hun har nå store problem med å få i seg tilstrekkelig næring. Utredning konkluderer med achalasi. Hva er riktig behandling?

A Reskejson av det dysmotile området i esoafgus med primær anastomose i nedre esoafgus.
Reseksjon utføres en meget sjelden gang, dersom alt annet er utprøvd, og man har kommet til såkalt "end-stage esofagus" - som er svært dilatert og slynget og ikke fungerer i det hele tatt. Ved evt operasjon fjernes hele esofagus med tubulert ventrikkel til hals som erstatning.
B Vigorøs blokking med achalsi ballong til 40mm diamter
Kan forsåvidt brukes, er effektiv, men ikke første valget til yngre mennesker. Gir en "kontrollert" sprengining av muskulaturen og ofte arrvev etterpå som gjør en evt senere Heller myotomi vanskelig. Kan brukes til eldre man ikke ønsker å operere.
C X Heller myotomi med funduplikasjon
Spalter langsetter det muskulære laget i distale esofagus og proksimale ventrikkel over en 4-5 cm tilsammen. Legger på funduplikasjon for ikke å få refluks etter prosedyre
D Endoskopi med Botox injeksjon i distale esofagus for å relaksere distale sfinkter
Kan brukes gjerne hos eldre som ikke er operasjonskandidater. Begrenset effekt til rundt 3 mnd. før ny injekesjon må gis.

0000164d22acdea08b

71
Mann på 62 år har i lengre tid hatt endret avføringsmønster. Han henvises til koloskopi. Legen som utfører undersøkelsen beskriver en flat opphøyelse av slimhinnen i sigmoideum, med en utbredelse på ca 15 mm i største utstrekning.
Hva vil du med ett ord kalle dette?

A X Polypp
En frembukning av slimhinnen vil man kalle en polypp. Dette er en makroskopisk betegnelse. For å kalle det et adenokarsinom eller et adenom trenger man mikroskopisk undersøkelse. Der adenom er en neoplastisk proliferasjon av kjertler med variende grad av dysplasi, mens for å kalle det et adenokarsinom skal det være infiltrerende vekst og gjennombrudd av basalmembranen. En erfaren skopør kan ofte med høy grad av treffsikkerhet si hvilken lesjon det dreier seg om ved makroskopisk underøkelse. Men den riktige betegnelsen her er polypp.
B Adenokarsinom
C Ulcus
D Adenom

0000164d22acdea08b

72
En pasient i 60-årene med langvarig røykehistorikk får påvist en solitær (enkelt), perifer, 45 mm stor tumor i lunge på CT thorax. Pasienten har ikke noen kreftdiagnose i tidligere sykehistorie, og CT abdomen og bekken er normale. Han har gått litt ned i vekt den siste tiden.
Hva er mest sannynlig diagnose for tumoren i lunge?

A Småcellet lungekarsinom
En enkelt, perifer lungetumor vil oftest være et adenokarsinom. Plateepitelkarsinom og småcellet lungekarsinom oppstår oftere sentralt i lungen (bronkienært).
B Hamartom
En eldre pasient med langvarig røykehistorikk vil ha økt risiko for lungekreft. De fleste lungetumorer på denne størrelsen er maligne. Benigne tumorer i lunge er relativt sjeldne.
C Metastase fra annen cancer
Det er ingen kjent kreft i sykehistorien, slik at lungemetastase er mindre sannsynlig. Ved metastase vil det ofte være flere perifere tumorer i lungene, men solitære metastaser kan også forekomme.
D X Adenokarsinom
En eldre pasient med langvarig røykehistorikk vil ha økt risiko for lungekreft. De fleste lungetumorer på denne størrelsen er maligne. Benigne tumorer i lunge er relativt sjeldne. En enkelt, perifer lungetumor vil oftest være et adenokarsinom.

0000164d22acdea08b

73
En pasient var operert for tumor cerebri, og foreløpig biopsisvar var "primær lavgradig malign hjernetumor".
Hvilken av følgende tentative diagnoser kan denne pasienten ha?

A X Pilocytisk astrocytom
Pilocytisk astrocytom er en lavgradig malign hjernetumor, CNS WHO grad 1.
B Karsinommetastase
Metastase er ikke en primær hjernetumor, men sekundær.
C Medulloblastom
Medulloblastom er en høygradig malign primær hjernetumor, CNS WHO grad 4.
D Glioblastom
Glioblastom er en høygradig malign primær hjernetumor, CNS WHO grad 4.

0000164d22acdea08b

74
To pasienter møtes på kreftavdelingen. Den ene har fått beskjed om at han har et non-Hodgkins lymfom, den andre har fått diagnosen Hodgkins lymfom.
Hva er den viktigste histologiske forskjellen mellom disse lymfomene?

A Non-Hodgkins lymfomer består av B-celler, Hodgkins lymfom av T-celler.
B Non-Hodgkins lymfomer er T-celler. Hodgkins lymfom er B-celler
C Non-Hodgkins lymfom består av få tumorceller og rikelig med reaktive celler i bakgrunnen, mens Hodgkins lymfom består bare av tumorceller.
D X Hodgkins lymfom består av få tumorceller og rikelig med reaktive celler i bakgrunnen, mens non-Hodgkins lymfomer består bare av tumorceller.
Det er særegent for Hodgkins lymfomer at tumorcellene utgjør en svært liten andel av tumorvolumet, i tilfeller ned mot 1%, mens andre lymfomer, og de fleste andre tumorer i stor grad består av tumorceller (unntak finnes). Non-Hodgkins lymfomer kan både være av T- og B-celle type. Hodgkins lymfom er et B-cellelymfom, men klassifiseres som en egen gruppe, både av historiske (beskrevet tidlig på 1800-tallet) og morfologiske årsaker.

0000164d22acdea08b

75
Wernickes encefalopati er en psykotisk tilstand som bl.a. kan ramme alkoholikere og skyldes gjerne et dårlig kosthold med mangel på thiamin.
Hvilken del av hjernen er primært affisert ved en slik tilstand?

A X Corpora mamillaria
Alkoholikere kan få Wernickes encefalopati pga. dårlig kosthold og thiaminmangel, og dette rammer især corpora mamillaria med blødninger og atrofi.
B Thalamus
C Pons
D Basalganglier

0000164d22acdea08b

76
En 23 år gammel mann kommer til fastlegen. Han har fått et slag mot venstre øre. Når du undersøker ham er det normal otoskopi og ved siegling er det luftholdig mellomøre. Du tar Weber og Rinne, og Weber lateraliserer til venstre. Rinne er positiv (normal) på høyre øre og negativ (unormal) på venstre øre.
Hvilket type hørselstap mistenker du?

A X mekanisk hørselstap
Ved mekanisk hørselstap lateraliserer Weber mot affisert øre, mens Rinne er negativ på affisert øre

B sensorinevrogent hørselstap
Ved mekanisk hørselstap lateraliserer Weber mot affisert øre, mens Rinne er negativ på affisert øre

C Både sensorinevrogent og mekanisk hørselstap
Ved mekanisk hørselstap lateraliserer Weber mot affisert øre, mens Rinne er negativ på affisert øre

D Hverken sensorinevrogen eller mekanisk hørselstap
Ved mekanisk hørselstap lateraliserer Weber mot affisert øre, mens Rinne er negativ på affisert øre

---

0000164d22acdea08b

77
En 35 år gammel kvinne kommer til deg som fastlege grunnet plager i øvre luftveier. Hun sier hun ble forkjølet for tre dager siden, med tett rennende nese, og hun merket i tillegg en del smerter i ansiktet som forverrer seg når hun bøyer seg fremover. CRP måles til 14 mg/L (referanseområde.: < 5 mg/L).
Hva er mest adekvat behandling å gi?

A Paracetamol, avsvellende nesedråper, fenoksymetylpenicillin og nasale steroider
Det er er ikke indisert å gi antibiotika. Nasale steroider har usikker effekt ved akutt ukomplisert sinusitt, men det kan ha effekt hos pasienter med residiverende eller kronisk sinusitt.
B Paracetamol, avsvellende nesedråper og fenoksymetylpenicillin
Det er ikke indisert å gi antibiotika til denne pasienten. De fleste sinusitter skyldes virusinfeksjon. Forhold som indiserer antibiotika er bl.a.: varighet over én uke, høy CRP, purulent sekresjon fra nesen, dobbeltinnsykning (f.eks. forkjølelse blir etterhvert verre med sinusitt-symptomer sent i forløpet), sterke symptomer, mistanke om komplikasjoner.
C X Paracetamol og avsvellende nesedråper
Denne pasienten bør behandles symptomatisk. Nesedråpene kan hjelpe på å få drenert bihulene, men er ellers symptomlindrende ved tett nese. Å skylle med saltvann hjemme, kan også gjerne gjøres.
D Paracetamol
Det vil være gunstig å inkludere avsvellende nesedråper da dempoing av slimhinneinflammasjonen kan hjelpe på å få drenert bihuler, og er også symptomlindrende generelt ved tett nese.

0000164d22acdea08b

78
En 60 år gammel pasient kommer sammen sin ektemann til deg på legevakt. Hun er svært svimmel og føler seg kvalm og brekker seg, Hun vil helst ligge helt stille i sengen. Du mistenker vestibularis nevritt.
Hvilket funn er mest sannsynlig ved vestibularis nevritt i akuttfasen når du undersøker pasienten?

A Audiogram viser hørselstap i bassen
Mer sannsynlig morbus meniere
B X Undersøkelse med video googles viser spontan nystagmus mot en side
Stemmer med vestibularisnevritt
C Kraft svekkelse i høyre arm
D Dix Halpikes test gir økt svimmelhet og rotatorisk nystagmus
Positiv ved krystallsyken(BPPV)

0000164d22acdea08b

79
En 2 år gammel gutt kommer gråtende inn på legekontoret ditt med sin mor. Du tar temperaturen som måles til 39,2. Ved oftalmoskopi ser du utbulende, injiserte trommehinner i begge ører. I venstre øre kan det ses litt puss innerst i ørekanalen.
Hva er den mest sannsynlige diagnosen?

A Akutt viral mellomørebetennelse
Ligner akutt bakteriell mellomørebetennelse, men gir ikke pussdannelse.
B X Akutt bakteriell mellomørebetennelse
Akutt mellomørebetennelse gir ofte feber med nedsatt allmenntilstand og sterke øresmerter. Ved oftalmoskopi ser man injiserte og utbulende trommehinner med redusert bevegelse. Ved bakteriell infeksjon kan man av og til se puss i ørekanalen hvis trommehinnen er perforert.
C Kronisk mellomørebetennelse
Kronisk mellomørebetennelse gir kontinuerlig eller periodevis sekresjon fra øret, med nedsatt hørsel og tetthet i øret. Det er ikke typisk med feber og sterke øresmerter.
D Sekretorisk mellomørebetennelse
Sekretorisk mellomørebetennelse skyldes okklusjon i tubae eustachii (ofte etter øvre luftveisinfeksjon) som gir et undertrykk i mellomøret og fører til metaplasi av plateepitel til sekretproduserende begerceller. Dette gir væskedannelse i mellomøret og dermed nedsatt hørsel. Det er ikke typisk med feber og smerte.

0000164d22acdea08b

80
En pasient plages med residiverende halsvondt som kommer og går og har ofte dårlig ånde. Det lukter så ille at han har problemer med å snakke med folk fordi det lukter fra munnen. Han har fått kommentarer fra familie og venner om problemet.
Hva er sannsynlig diagnose?

A Nesepolypper
Kan føre til redusert luktesans, nesetetthet , press i ansiktet og sekresjon fra nesen og i svelget men gir ikke plager med dårlig ånde.
B Kronisk bronkitt
Gir mer plager med hoste og symptomer fra nedre luftveier
C X Kronisk tonsillitt
Noen ganger kan pasienter som plages med residiverende tonsillittt utvikle pusspropper som setter seg i tonsillene. Det er da snakk om kronisk tonsillitt. Bakterie ansamlingene i tonsillene kan lukte ille og redusere livskvaliteten til pasienten.
D Kronisk bihulebetennelse
Kan noen ganger gi plager med vond lukt, spesielt ved ensidig bakteriel sinusitt forårsaket av infeksjon i tannrøtter, men er ikke koblet til residiverende halsvondt.

0000164d22acdea08b

81
Du ser følgende syn på en 35 år gammel mannlig pasient i allmennpraksis:

Øret har sett slik ut et års tid. Hørselen er litt nedsatt på venstre øre, men han har aldri opplevd særlig svimmelhet. Det er ingen smerter, ingen kløe og ingen infeksjnstegn. Han har tidligere drevet med dykking og bryting.
Hva er trolig årsaken til ørets utseende?

A En tidligere gjennomgått mastoiditt
Denne betennelsen vil vanligvis ikke påvirke aurikkelen, selv om øret kan bli utstående i akuttfasen.
B Et tidligere barotraume i øret

Dette er karakterisert med smerter og nedsatt hørsel grunnet forskjell i trykk mellom mellomøret og det ytre øret. Dersom det runde eller ovale vindu skulle perforere, ville man kunne få kraftig svimmelhet. Det vil ikke påvirke aurikkelen.
C En tidligere gjennomgått otitis media
Det er usannsynlig at dette har påvirket aurikkelen slik vi ser her.
D X Et tidligere hematom på øret

Dette kommer gjerne av mekanisk traume mot øret. Blod samler seg mellom huden og ørebrusken, og bruskens ernæring hindres. Den kan da nekrotisere og falle sammen og gi såkalte «blomkålører» som man ser her. Man ser det typisk hos kontaktsportutøvere.

0000164d22acdea08b

82
En 17 år gammel jente tar kontakt med legevakten. Hun hoster, føler seg slapp, temperatur 38,5, mye sekresjon fra nesen og angir smerter fra halsen.
Hva er sannsynlig diagnose?

A Bakteriell tonsillitt
Lite sannsynlig pga generelle symtomer fra luftveiene
B Ørebetennelse
Ingen symptomer fra ørene
C Bihulebetennelse
Lite symptomer fra bihulene
D X Virusinfeksjon
Riktig - generelle symptomer fra øvre og nedre luftveier

0000164d22acdea08b

83
En 25 år gammel mann tar opp med fastlegen at han helt siden han fikk et aktivt seksualliv har vært plaget med tidlig sædavgang. Han er nå i et toårig forhold hvor han hele tiden har hatt dette problemet, og hvor også partneren opplever det som et problem.
Hvordan bør fastlegen hjelpe ham?

A X Han bør tilbys medikamentell hjelp.
Dette er korrekt. Tilstanden kan være vanskelig å behandle uten medikamenter.
B «Start/stopp» øvelser er den beste behandlingen for tilstanden.
Slike øvelser er nyttige, men løser neppe problemet her (ved så lang varighet).
C Råd om bruk av kondom vil nedsette følsomheten på penis, og vil med høy sannsynlighet løse problemet.
Det er neppe nok til å løse problemet her.
D Han kan hjelpes med en enkel samtale med fastlegen, hvor han forklares at dette problemet er svært vanlig for unge menn.
Dette er neppe nok, problemet har vart lenge og er mer fastlåst enn at normalisering vil løse det.

0000164d22acdea08b

84
En 72 år gml mann kommer på legekontoret fordi han siste dager har fått smerte i v. øye, og det er blitt litt rødt. Han ser dårlig på h. øye fra før (visus 0,2) og opplever nå at det er vanskelig å lese. Fastlegen finner visus 0,1 på v. øye og 0,3 når han bruker begge, ciliært injeksjonsmønster og fluoresceinopptak med gren-aktig mønster. Fastlegen starter behandling og han får time hos øyelege neste dag. Fastlegen finner at han ikke har lov til å kjøre bil pga svekket visus.
Hva må fastlegen gjøre for å oppfylle sine plikter i tråd med førerkortforskriften?

A Ingen ting, fordi øyelegen har meldeplikt til statsforvalteren, og vil sende brev om ikke oppfylte helsekrav.
Alle leger som påviser ikke oppfylte helsekrav har et selvstendig ansvar for å gi kjøreforbud eller sende melding til statsforvalteren. Fastlegen må derfor selv gi muntlig kjøreforbud her.
B Sende brev til statsforvalteren om ikke oppfylte helsekrav
Pga håp om å gjenvinne visus ≥0,5 innen 6 mnd er det her feil å sende melding til statsforvalteren.
C Inndra førerkortet inntil saken er avklart hos øyelege
Det er ikke helsepersonell som inndrar førerkort, men Politiet. Dette kan skje etter vedtak fra Statsforvalteren, som igjen skjer etter melding fra lege om ikke oppfylte helsekrav med varighet ut over 6 mnd.
D X Gi muntlig kjøreforbud inntil videre
Ved ikke oppfylte helsekrav, og hvor det er utsikter til varighet <6 måneder, skal legen gi et muntlig kjøreforbud som gjelder til helsekrav igjen er oppfylt. Her er det håp om bedring av tilstanden, og dette er derfor riktig svar.

0000164d22acdea08b

85
En 72 år gml mann kommer på legekontoret fordi han siste dager har fått smerte i v. øye, og det er blitt litt rødt. Han ser dårlig på h. øye fra før og opplever nå at det er vanskelig å lese. Fastlegen finner visus 0,1 på v. øye, ciliært injeksjonsmønster og fluoresceinopptak i hornhinnen.
Hvilken diagnose er mest sannsynlig?

A X herpes-keratitt
Kan gi smerter, rødt øye med ciliær injeksjon og fluorescein-opptak i hornhinnen.
B bakteriell konjunktivitt
Gir ikke fluoresceinopptak i hornhinnen
C iridocyklitt
Gir ikke fluoresceinopptak i hornhinnen
D akutt åpenvinkelglaukom
Gir ikke fluoresceinopptak i hornhinnen

0000164d22acdea08b

86
En 25 år gammel student har fått økende ryggsmerter siste 2 uker. Siste uken har han også hatt økende smerte nedover i venstre underekstremitet, og han er derfor blitt svært bekymret. Smerten er lokalisert til baksiden av låret, og stopper midt på leggen. Han har brukbar effekt av Paracet tabletter. Du undersøker han og finner en lettgradig avvergescoliose, smerter ved fleksjon i lumbalcolumna, ved gangtest klarer han både tå og hælgange. Lasegues prøve er positiv ved 45 grader med utstråling til baksiden av venstre lår og legg. Han har ingen pareser eller sensibilitetsutfall ved undersøkelse på benk. Du finner en lett svekket achillesrefleks venstre side.
Hvordan vil du håndtere denne pasienten?

A Henvise han til MR av lumbalcolumna
Ikke aktuelt med billeddiagnostikk på dette tidspunkt
B Henvise han til CT av lumbalcolumna
Ikke aktuelt med billeddiagnostikk på dette tidspunkt. Ved behov for billeddiagnostikk vil MR være førstevalg
C X Gi han råd om aktivitetsnivå og smertestillende og avtale en kontrolltime
Pasienten trenger generelle råd om aktivitet og at han sannsynligvis får en bedring av smertene og ikke trenger videre utredning eller behandling
D Henvise han til tverrfaglig ryggpoliklinikk eller ryggkirurgisk avdeling.
Ikke indikasjon for spesialistutredning. Kort varighet av symptomer og ingen alvorlige nevrologiske utfall

---

0000164d22acdea08b

87
En 42 år gammel mann blir lagt inn grunnet akutt oppstått hodepine. CT viser litt blod foran hjernestammen Du lurer på om han kan ha en benign perimesencephal blødning. Hvilke faktorer eller undersøkelser vil kunne stryke mistanken din?

A Fravær av nakkestivhet og hydrocephalus
Feil. Nakkestivhet skyldes en steril meningitt som tilkommer i forløpet av subaraknoidale blødninger, typisk etter 1-2 dager, men sier ikke noe om etiologien. Hydrocephalus kan også oppstå etter perimesencephale blødninger
B Positiv spinalpunksjon, men normalt åpningstrykk
Spinalpunksjon ved påvist blød på CT gir ikke mening. Åpningstrykket kan videre ikke si noe om etiologien til blødningen
C X Negativ CT-angiografi samt anamnese på subakutt eller akutt, men ikke hyperakutt debut
Riktig. Ikke-aneurismal perimesencephal blødning debuterer typisk ikke hyperakutt, men subakutt/akutt (bygger seg opp i løpet av noen sekunder/minutter). Tilstanden er en eksklusjonsdiagnose og krever negativ angiografi
D Normal bevissthet og ingen vasospasme ved transkranial doppler
Bevissthet er vanligvis normal ved perimesencephale blødninger, men det kan den også ofte være ved aneurismal blødning. vasospasme kan oppstå ved subaraknoidalblødning, uavhengig av etiologi

---

0000164d22acdea08b

88
Som allmennlege har du bestilt MR for å utrede personlighetsendring hos en 70 år gammel kvinne. I følge MR-beskrivelsen er det diffuse periventrikulære frontale kontrastladende og delvis konfluerende lesjoner, suspekt på CNS-lymfom. Hva slags utredning og behandling blir aktuelt?

A Oppstart kortikosteroider og henvisning til hjernebiopsi for å sikre diagnosen
Feil. Kortikosteroider skal ikke gis ved mistenkt lymfom
B Henvisning til kreftavdeling for strålebehandling
Feil. Kreftbehandling krever sikker diagnose. Kjemoterapi er vanligvis førstevalg etter sikker diagnose.
C Oppstart kortikosteroider og henvisning til spinalpunksjon for CSF-cytologi
Feil. Kortikosteroider skal ikke gis ved mistenkt lymfom.
D X Innleggelse for utredning med blant annet spinalvæskecytologi og eventuell diagnostisk biopsi
Riktig. Det er viktig med rask utredning og diagnostikk ved mistenkt CNS-lymfom. Det mest praktiske er ofte innleggelse. Spinalvæskecytologi kan gi diagnosen, men ofte må det gjøres diagnostisk hjernebiopsi (dersom negativ cytologi).

0000164d22acdea08b

89
En 35 år gammel mann, som er tidligere stort sett frisk, har vært plaget med nakkesmerter med utstråling ut i høyre arm i 6 uker. Smertene stråler helt ut i 1.finger og forverres når han bøyer nakken bakover mot høyre. Han er nummen på radialsiden av hånden og i tommelen. De siste 2-3 dagene har han fått merkbart dårligere kraft for albuefleksjon. Du mistenker at han har fått et nakkeprolaps, og velger å henvise han til billeddiagnostikk.
Hva er den foretrukne billeddiagnostiske undersøkelsen han bør henvises til?

A X Magnettomografisk (MR) undersøkelse av cervikalcolumna
MR er den foretrukne billeddiagnostiske undersøkelsen ved mistanke om prolaps i columna
B Computertomografisk (CT) undersøkelse av cervikalcolumna
CT kan brukes ved kontraindikasjoner for MR, men har mye dårligere sensitivitet.
C Myelografi
Myelografi benyttes ikke som ledd i utredning av nakkeprolaps.
D Konvensjonell røntgen cervikalcolumna
I denne oppgaven er det mistanke om prolaps, og da er ikke vanlig røntgen ventet å gi noen tilleggsinformasjon.

0000164d22acdea08b

90
En 7 år gammel gutt utredes for kvalme og oppkast. MR viser en velavgrenset, delvis kontrastladende og delvis cystisk tumor i bakre skallegrop. Det er ikke omkringliggende ødem. Svulsten påvirker imidlertid spinalvæskesirkulasjonen til 4. ventrikkel og gir sekundær hydrocephalus. Mor er på Google og frykter nå at det dreier seg om et glioblastom. Hvilken diagnose er mest sannsylig sett i lys av alder og bildefunn?

A CNS-lymfom
CNS-lymfom er sjelden hos voksne og sees nesten aldri hos barn. Lymfomer gir ikke cystedannelse og kontrastopptaket er vanligvis ikke sværlig velavgrenset. CNS-lymfom sees videre oftest i storehjernen.
B X Pilocytisk astrocytom
Riktig. Pilocytisk astrocytom er den hyppoigste hjernesvulsten hos barn. Svulsten er velavgrenset og delvis kontrastladende. Det er ikke omkringliggende ødem (som ville vært forventet ved malign histologi). Han er i riktig aldersgruppe.
C Meningeom
Feil. Meningeom er nesten aldri cystiske og oppstår nesten aldri hos barn.
D Hypofyseadenom
Svulsten sitter ikke i hypofysen, og hypofyseadenom sees svært sjelden hos barn.

0000164d22acdea08b

91
Du er LIS på nevrologisk poliklinikk og møter en 60 år gammel kvinne som er henvist for gradvis progredierende dysartri over siste 6-9 mnd. Hun har langsom tale med upresis uttale, men talen er forståelig og har normalt volum. Hun har ingen ordleting. Ved undersøkelse har pasienten vansker med å strekke ut tungen og hun har langsomme tungebevegelser. Det er ingen atrofi og ingen fascikulasjoner i tungen .
Hvilke(n) struktur(er) i nervesystemet er mest sannsynlig affisert ved denne tilstanden?

A Nervus hypoglossus
Skade på nervus hypoglossus ville gi en perifer skade av tungen med atrofi. Pasienten har ingen atrofi. Det er langsomme tungebevegelser som sannsynliggjør en sentral skade.
B Basalgangliene
Skade i basalgangliene kan gi dysartri med hypofoni og dysartri. Pasienten har ingen hypofoni, som gjør basalganglieskade mindre sannsynlig.
C Nervus glossofaryngeus
Nervus glossofaryngeus innerverer svelget sensorisk og formidler smak fra bakre del av tungen. Den har ingen motorisk innervasjon.
D X Primærmotorisk cortex
Skade av første ordens motonevron gir sentral skade med spastisk dysartri, inkludert langeom tale og langsomme tungebevegelser.

0000164d22acdea08b

92
En pasient med kjent Parkinson sykdom kommer til kontoret sammen med ektefelle. Ektefelle forteller at han har kjøpt ny fritidsbåt uten å ha snakket med henne, og hun synes han ødsler med penger. Han står på levodopa/carbidopa 25/100 mg x 6 og ropinirol (dopaminagonist) 16 mg x 1. Hvilke tiltak bør gjøres?

A Pasienten er samtykkekompetent, og så lenge han bruker siden egne penger bør det være greit. Du ber ektefelle slutte å legge seg opp i hans økonomi.
Man bør være oppmerksom på impulskontrollforstyrrelser ved PD-behandling. Feil svar.
B X Han har sannsynligvis en impulskontrolforstyrrelse. Du diskuterer dette med han og ektefelle. Nedsatt impulskontroll kan skyldes behandling med dopaminagonister, og du reduserer dosen ropinirol.
Riktig svar. Sårbarhet (alder, PD-progresjon, kognitiv funksjon og individueller forhold) for impulskontrollforstyrrelser spiller inn. Levodopa kan også gi dette, men mye større risiko ved agonistbehandling, så denne bør reduseres først. Evt kan man kompensere motorisk med økt levodopadose.
C Du tar en alvorlig samtale med han om samarbeid i parforhold og tilbyr henvisning til familievernkontoret.
Dette representerer sannsynligvis biologiske forhold relatert til behandlingen. Ikke riktig tilnærming.
D Han er muligens i ferd med å utvikle en psykose. Du setter han på en liten dose quetapin (antipsykotika) 25 mg x 1, og diskuterer faresignaler med han og ektefelle.
Det foreligger ingen informasjon om hallusinasjoner eller vrangforestillinger.

0000164d22acdea08b

93
En pasient kommer til legekontoret ditt. Pasienten sier at han i løpet av dagen har fått vansker med spise og drikke uten sikle fra munnviken på høyre side. Han opplever endret smakssans og er kanskje litt tørr i munnen. Under samtalen ser du at han blunker betydelig mindre på høyre øye sammenlignet med det venstre, og det foreligger en lett assymmetri over ansiktet.
Hva er mest sannsynlig årsak til hans utfall?

A Affeksjon av høyre n. trigeminus
Feil, affeksjon av denne hjernenerven gir ikke disse motoriske utfall som pasienten har.
B X Affeksjon av høyre n. facialis
Riktig svar. N. facialis har flere viktige oppgaver, og noen av de viktigste er innervasjon av tverrstripet ansiktsmuskulatur (fibre fra nucleus n. facialis), parasympatisk innervasjon av glandula lacrimalis, glandula submandibularis og glandula sublingualis (fra nucleus salivatorius superior) og sensorisk innervasjon av fremre 2/3 av tungen (smaksfibre i chorda tympani, fibre fra nucleus tractus solitarii pars superior). Pasientens symptomer passer med dysfunksjonell nervus facialis.
C Hjerneinfarkt i høyre hemisfære
Det beskrives en perifer facialisparese der man mistenker affeksjon av n. facialis.
D Hjerneinfarkt i venstre hemisfære
Det beskrives en perifer facialisparese der man mistenker affeksjon av n. facialis.
E Affeksjon av venstre n. facialis
Feil svar, utfallene er på høyre side og passer med affeksjon av høyre n. facialis.

0000164d22acdea08b

94
Hvilket utsagn er riktig hva gjelder et akutt symptomatisk epileptisk anfall?

A Betegner ethvert epileptisk anfall som har strukturell-metabolsk årsak i hjernen.
B X Opptrer i løpet av første uke etter en hjerneskade.
Riktig svar. Trenger ikke gi varig epilepsi med vedvarende økt risiko for epileptiske anfall.
C Provoseres frem av anfallsutløsende faktorer som for eksempel søvnmangel eller stress.
D Betegner et plutselig anfall med respirasjonsstans som trenger intensivbehandling.

0000164d22acdea08b

95
En 37 år gammel mann oppsøker deg som fastlege fordi han siste halvår har vært plaget med anfallsvise sterke smerter omkring høyre øye som varer ca. 10 minutter og som gjentar seg 3-5 ganger per dag. Anfallene ledsages av tåreflod, neserenning og litt hengende høyre øyelokk. Andre har bemerket mindre pupillestørrelse på høyre side i forhold til venstre under anfall. Ved somatisk og nevrologisk undersøkelse finner du normale funn. Du forskriver Indometacin (Indomet) på registreringsfritak, og pasienten ringer deg uken etterpå å foreller at han er blitt smertefri.
Hvilken hodepinediagnose er mest sannsynlig?

A Klasehodepine
Litt for kort varighet (15 minutter nedre grense) og indometacin hjelper ikke ved klasehodepine
B X Paroksimal hemikrani
Typisk respons av Indometacin, variget på anfall 2-30 minutter og kan komme som gjentatte daglige anfall med autonome ledsagerfenomen
C Migrene uten aura
Ubehandlet varer anfallene mye lengre (minst 4 timer) og skal ledsages av lys/lyskyhey og/eller kvalme/oppkast.
D Hemicrania continua
Reponderer også på Indometacin, men ledsages av kontinuerlige smerter, ikke anfallsvise slik beskrevet

---

0000164d22acdea08b

96
En pasient våkner med sterk rotatorisk vertigo. Ved undersøkelse finner du hodeimpulsttest positiv mot venstre, spontan nystagmus mot høyre, og falltendens mot venstre. Det er ingen skew ved alternerende cover-test. Hørsel er bevart. NIHSS er 0
Hvilken diagnose er mest sannsynlig?

A Cerebellært infakt i høyre PICA gebet
B Cerebellært infakt i venstre PICA gebet
C Venstresidig bakre canalolithiasis
D Høyresidig vestibularisnevrit
E X Venstresidig vestibularisnevritt
Funn ved HINTs test diagnostisk for vestibulopati venstre side

---

0000164d22acdea08b

97
En 70 år gammel mann med kjent diabetes mellitus type 2 fikk akutt synstap på høyre øye. Han opplevde at synet forsvant ovenfra og nedover som en rullegardin. Synet kom tilbake etter 30 minutter. Hva er diagnosen?

A TIA som involverer venstre occipitallapp
TIA som involverer venstre occipital lapp kan gi Hø synsfelt utfall, men ikke mono-okulært synstap.
B Migrene med aura
C Optikusnevritt
D X Amaurosis fugax
Klassisk beskrivelse av symptomer ved amaurosis fugax

0000164d22acdea08b

98
Hvilket antiepilepikum bør helst ikke benyttes hos gravide?

A Levetiracetam
Anses for å være blant de mest trygge antiepileptika i svangerskap.
B Lamotrigin
Anses for å være blant de mest trygge antiepileptika i svangerskap.
C X Valproat
Gir betydelig økt risiko for fosterskader.
D Karbamazepin
Gir middels økt risiko for fosterskader.

0000164d22acdea08b

99
En av dine pasienter, en 76 år gammel mann, har fjernet store deler av magesekken på grunn av magesår for mange år siden. Han rapporterer at han i løpet av de siste 3-4 ukene har blitt økende ustø. Ved nevrologisk undersøkelse finner du svært usikker kne-hælprøve og nedsatt sensibilitet i bena, helt opp til over kneet. Reflekser i bena er + på begge sider og det er nedadvendte plantarreflekser. Hvilken prøve er mest relevant å ta for å finne en mulig årsak til utfallene?

A Blodprøve med henblikk på diabetes
Diabetes nevropati vil sjelden utvikles utover uker.
B X Vitamin B12 bestemmelse i serum med henblikk på B12 mangel
Riktig. Det er økt risiko for vitamin B12 mangel ved ventrikkelreseksjon, delvis pga økt pH i magesekken og redusert binding av vitamin B12 til intristisk faktor som er viktig for å bli absorbert i tynntarmen.
C Nevrografi for å stille en mulig polynevropatidiagnose
Nevrografi vil være mest relevant å bekrefte nevropati og type. Anamnesen her gir pekepinn på årsak selve årsaken til utfallene.
D MR for å utelukke tumor i ryggmargen
Svake reflekser og nedadvendt plantar tyder på ikke-sentral årsak.

0000164d22acdea08b

100
En tidligere frisk pasient våkner med sterk rotatorisk vertigo. Pasienten møter i akuttmottaket 1 time senere. Ved undersøkelse finner du hodeimpuls-test positiv mot venstre, spontan nystagmus mot høyre, og falltendens mot venstre ved rombergs prøve. Det er ingen skew ved alternerende cover-test. Hørsel er bevart. NIHSS er 0.
Hva er beste håndtering?

A Doxycyclin-kur
B 300 mg acetylsalicylsyre dersom negativ CT caput
C iv. trombolyse dersom negativ CT
D Epleys manøver
E X Prednisolonkur
Hints test diagnostisk for vestibularisnevritt venstre side, prednisolon er relevant behandling for tilstanden

---
0000164d22acdea08b

101
EEG etter søvndeprivasjon kan være en nyttig undersøkelse. Hvorfor gjennomfører man søvndeprivasjon?

A Nevrodegenerative lidelser avsløres lettere under søvn
Nei, søvn kan gjøre det vanskeligere å vurdere unormalt langsom aktivitet
B Epileptiform aktivitet avsløres lettest når man er trøtt, før man sovner.
Bør sovne (og oppnå N2-søvn) for å være vellykket us
C Unormal langsom aktivitet i EEG avsløres lettere når man er trøtt.
EEG blir alltid langsomt når man holder på å sovne
D X Epileptiform aktivitet avsløres lettere under søvn
Søvndeprivasjon provoserer og epileptiform aktivitet kommer lettere frem under søvn.

0000164d22acdea08b

102
Nedenfor er det et histologisk bilde fra en pasient med inflammatorisk tarmsykdom. Hvilken diagnose er mest sannsynlig i dette tilfellet?

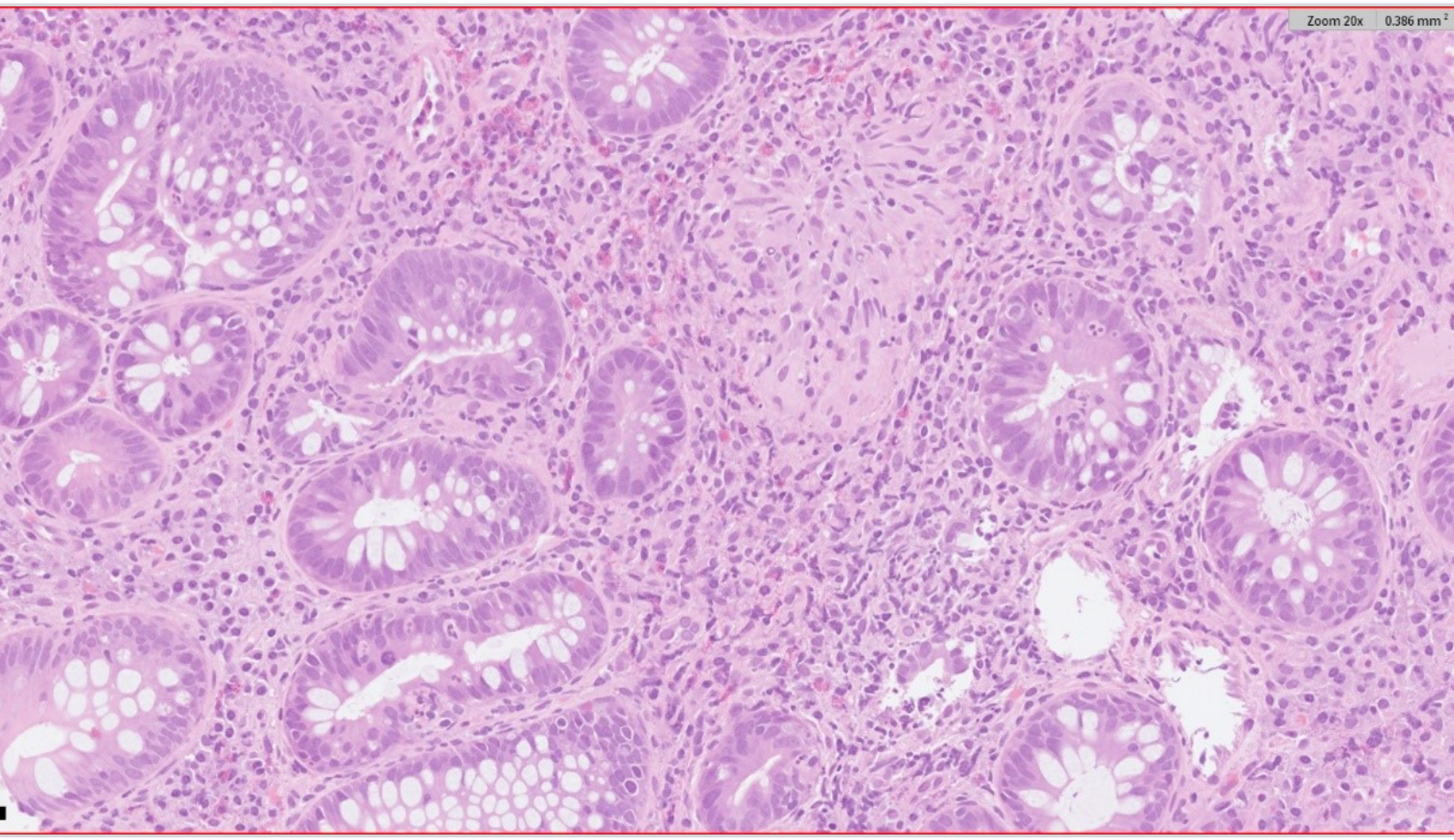

A Ulcerøs colitt
B X Crohns sykdom
Riktig svar er Crohns sykdom. På bildet ser vi betennelse (inkludert nøytrofile granulocytter i epitelet som kler kryptene) samt et granulom. Dette passer best med Crohns sykdom.
C Mikroskopisk colitt
D Adenokarsinom

0000164d22acdea08b

103
En pasient møter på kreftavdelingen og får beskjed om at hun har et follikulært lymfom
Hva er det riktig når det gjelder dette lymfomet?

A Lymfomet består av modne T-celler
B Lymfomet er svært aggressivt
C X Lymfomet består av modne B-celler
Follikulært lymfom er et lavgradig non-Hodgkins B-cellelymfom. Man blir oftest ikke frisk, men kan ofte leve med sykdomen i mange år. Follikulært lymfom kan transformere til mer aggressivt lymfom og prognosen er da dårligere.
D Det er stor sjanse for å blir frisk av dette lymfomet

0000164d22acdea08b

104
Sarkoidose er en sykdom som ofte rammer flere organsystemer, bl.a. lunger og lymfeknuter. Den røde pilen på bildet markerer et typisk mikroskopisk funn ved sarkoidose.
Hva er dette?

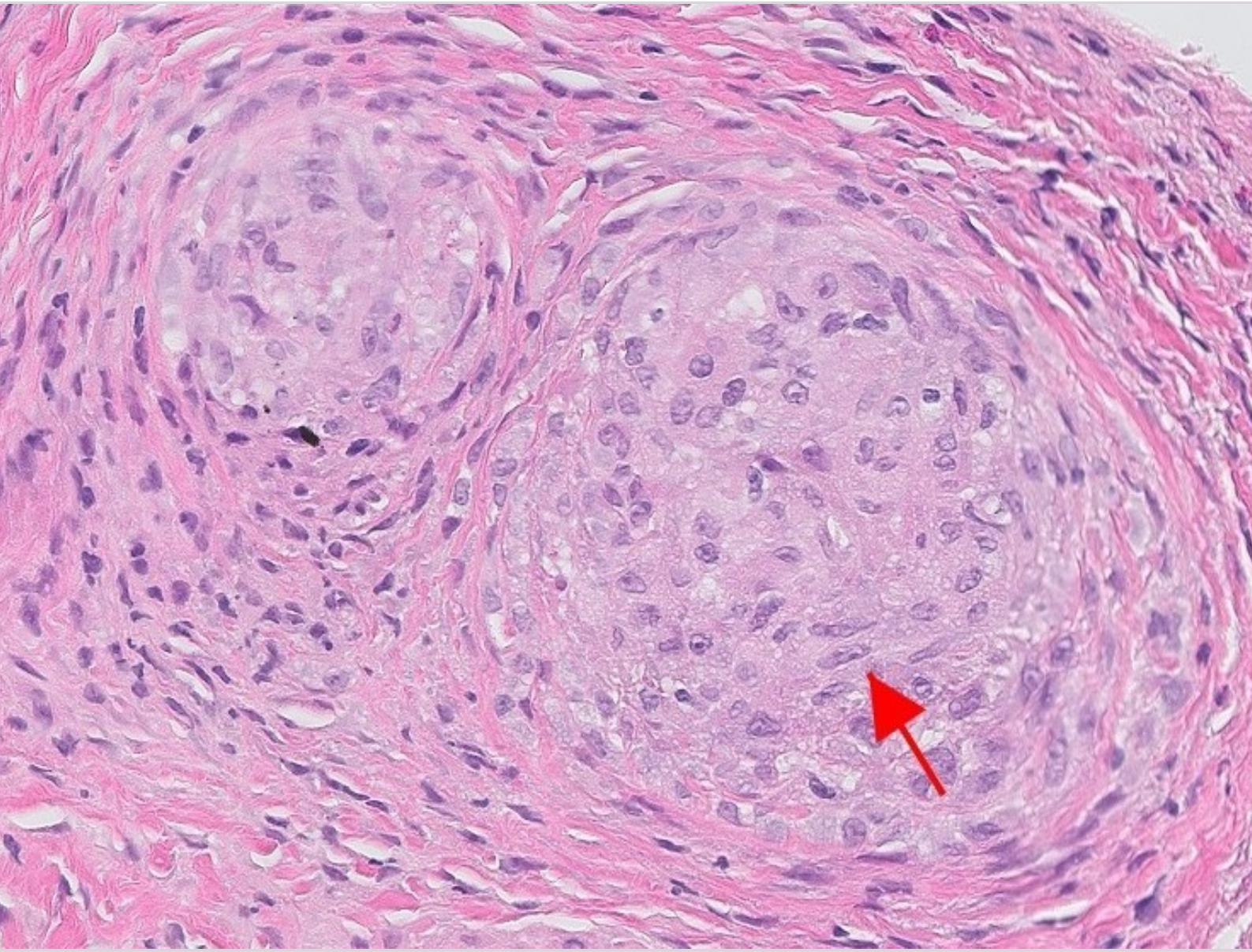

A Granulasjonsvev
Feil. Granulasjonsvev består av små blodkar, fibroblaster og betennelsesceller og dannes typisk i en sårflate.

B Mikroabscess
Feil. Mikroabscesser er små abscesser, dvs man forventer å se mange nøytrofile granulocytter i en liten pussansamling. Mikroabscesser er ikke et typisk funn ved sarkoidose.

C Benign tumor
Feil. De knuteformede celleansamlingene er ikke tumorvev men granulomer av epitelioide makrofager. Slike granulomer er typisk funn ved sarkoidose.

D X Granulom
Riktig. På bildet ses to knuteformede granulomer av såkalte "epitelioide" makrofager. Disse har langstrakte, ofte gulrotformede, kjerner og rikelig lyst eosinofilt cytoplasma. Granulomene her er omgitt av en sirkulær brem av fibrøst bindevev, som kalles konsentrisk fibrose. Det er ikke nekrose (celledød) i granulomene. Granulomer som her er typisk for sarkoidose.

0000164d22acdea08b

105
En pasient i 60-årene ble innlagt som øyeblikkelig hjelp pga. mistanke om cerebralt insult. Bildediagnostisk var det en intrakraniell blødning, men i veggen av denne var det tumorsuspekte forandringer. Pasienten ble operert med evakuering av hematomet og reseksjon av noe av tumorvevet. Radikal operasjon var ikke mulig pga. infiltrasjon i tilstøtende hjernevev. Tumorvevet ble sendt til avdeling for patologi for frysesnittsundersøkelse. Bildet under viser frysesnittet tatt med største forstørrelse (40x objektivet).
Hvilken diagnose er mest sannsynlig?

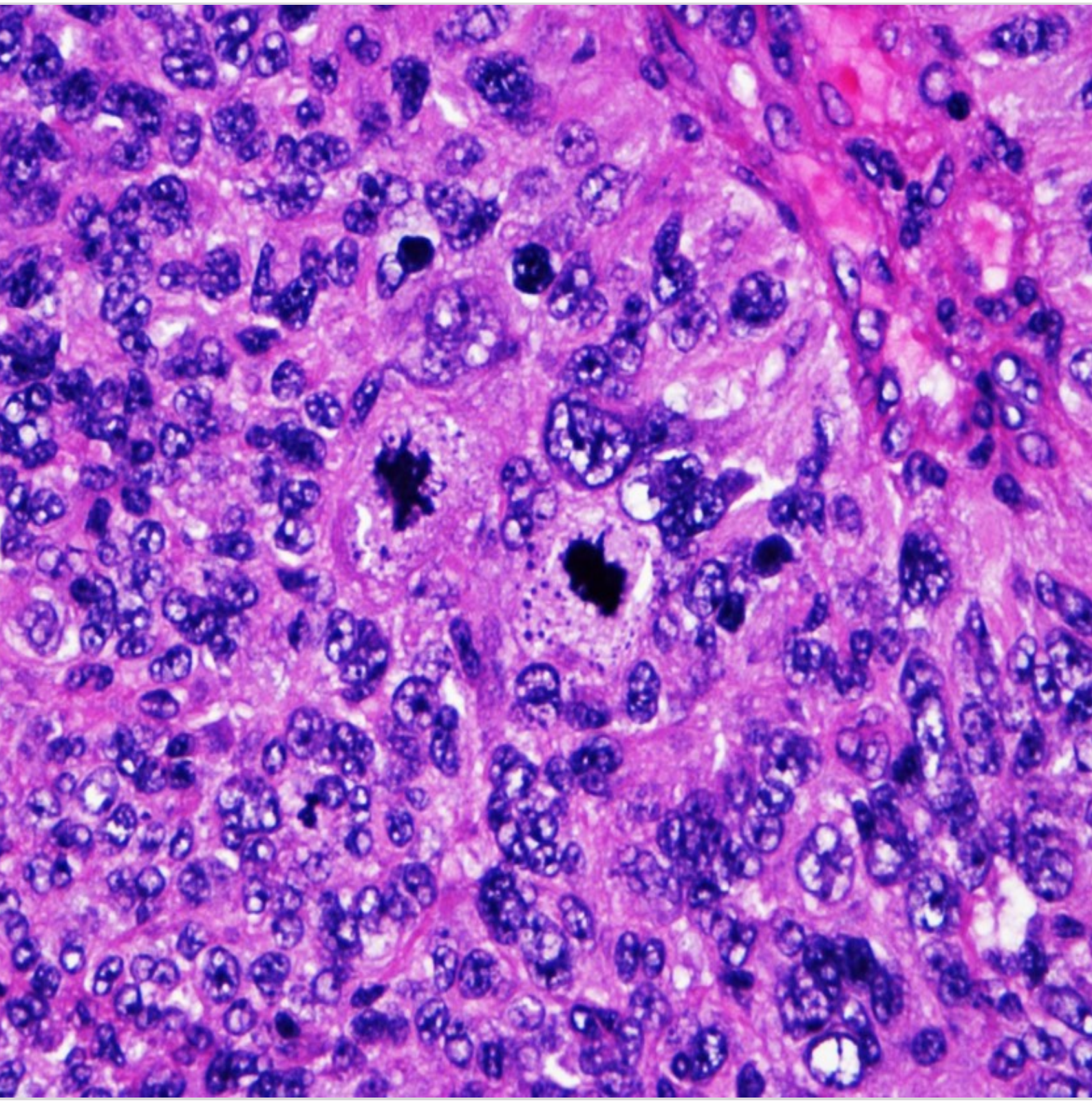

A X Udifferensiert malign tumor
Histologisk ses en malign tumor med grov atypi uten tydelig differensiering, kan være en primær hjernetumor som f.eks. glioblastom eller metastase, for eks. fra malignt melanom, karsinom eller sarkom.
B Lavgradig gliom
C Meningeom CNS WHO grad 1
D Metastase fra adenokarsinom

0000164d22acdea08b

106
En kvinne med hjerneslag for en uke siden har tilsynelatende flytende tale, men det hun sier gir ikke mening, og det virker ikke som hun forstår hva andre sier til henne.
Hvor sitter mest sannsynlig hjerneinfarktet?

A Frontalt høyre side.
B Frontalt venstre side.
C X Temporalt venstre side.
Vignetten beskriver en Wernickes afasi, som er typisk for lesjoner i det temporale språkområdet, som oftest ligger på venstre side.
D Temporalt høyre side

0000164d22acdea08b

107
Hva er tetraplegi ?

A Da har man lammelse i en arm eller ett bein
Feil, dette kalles monoplegi
B Da har man lammelser i begge bein
Feil, det heter paraplegi
C Da har man en lammelse i midtlinjen av kroppen som gir lammelser til høyre eller venstre kroppshalvdel
Feil, dette kalles hemiplegi, typisk halvsidige lammelser etter hjerneslag
D X Da har man lammelser i begge armer og bein
Riktig: Tetraplegi betyr at man har lammelser i begge armer og bein, kalles også kvadriplegi

0000164d22acdea08b

108
Du vil teste kraften i underekstremitetene for å finne ut om det kan være tegn til nerverotsaffeksjon.
Hvordan vil du gjennomføre krafttesten?

A Eksentrisk test
Galt. Eksentrisk test utføres ved å utføre en bevegelse tross motkraft.
B Aktiv test
Galt. Her testes evnen til å utføre en bevegelse, men kraft utover dette testes ikke.
C X Isometrisk test
Riktig. Tester kraften ved å holde imot bevegelsen.
D Passiv test
Galt. Denne testen utføres uten aktivering av musklene.

0000164d22acdea08b

109
En kvinnelig hotellresepsjonist på 25 år ble lagt inn på sykehus for en uke siden med en hodeskade etter et fall. GCS skår i mottak var 12. CT viste en 2 cm stor kontusjon i høyre frontallapp. Hun var forvirret de første fem dagene, men nå er hun klar og orientert.
Hva er mest sannsynlig hennes funksjon om ett år?

A Hun fungerer godt i det daglige, men er helt arbeidsufør.
Vignetten beskriver en moderat hodeskade med kortvarig posttraumatisk forvirring hos en ung person. Det er ikke helt usannsynlig med dette utfallet, men dette alternativet er mindre sannsynlig enn at hun skal gjenvinne funksjon også i arbedslivet.

B Hun utvikler atferdsendringer og personlighetsforandringer.
Vignetten beskriver en moderat hodeskade med kortvarig posttraumatisk forvirring hos en ung person. Selv om det beskrives en frontal lesjon, er det ikke vanlig med så store mentale endringer.

C X Hun fungerer godt i det daglige og er tilbake i nesten fullt arbeid.
Vignetten beskriver en moderat hodeskade med kortvarig posttraumatisk forvirring hos en ung person. Dette tilsier god prognose.

D Hun er preget av hodeskaden, med kognitiv svikt og behov for en del hjelp i det daglige.
Vignetten beskriver en moderat hodeskade med kortvarig posttraumatisk forvirring hos en ung person. Det er ikke forventet så store senfølger.

0000164d22acdea08b

110
En medisinstudent på 24 år falt på sykkel under ett sykkelritt og slo hodet for 4 uker siden. Han husker ikke det som hendte. CT var normal. Han har hatt mye hodepine, svimmelhet og utmattelse etter dette. Det er en måned til eksamen, og han har i praksis nesten ikke kunnet jobbe med skolearbeid etter sykkeluhellet, men han har forsøkt å være med på noe av det som skjer hver dag. Han sover veldig dårlig. Han får økende hodepine når han leser og bruker PC. Han har vært mye i ro siden dette skjedde, men egentlig bare blitt verre. Han er lei seg og aner ikke hva han skal gjøre i forhold til studiet og eksamen.
Hva velger du å gjøre?

A Du tenker at det ikke haster med erklæring til Lånekassen for omgjøring av lån til sykestipend. I denne situasjonen trenger han åpenbart mer tid for å bli bra. Du ber han komme tilbake om en måned dersom han fortsatt ikke er bra, så kan dere vurdere behovet for sykmelding og videre tiltak da.
Det er riktig at det ofte ikke haster med erklæring til Lånekassen, og det er riktig at han trenger mer tid. Her er imidlertid legen for passiv med tanke på at det har gått fire uker, og at det beskrives stort symptomtrykk og redusert funksjon. Studenten har behov for mer støtte for å redusere ugunstig stress i situasjonen.

B X Du gir han en erklæring til Lånekassen for omgjøring av lån til fullt sykestipend, ber han være litt fysisk aktiv hver dag, og avtaler en konsultasjon på telefon neste uke der dere kan legge en plan.
Dette er det beste alternativet. Vurderingen av alvorlighetsgrad er som under A, men her skisseres også riktigere tiltak og tettere oppfølging.

C Du gir han en erklæring til Lånekassen for omgjøring av lån til halvt sykestipend og informerer om viktigheten av å ikke falle helt ut av de daglige rutinene.
Dette er mindre riktig, siden dette er det studenten har prøvd uten at det fungerte. Symptomer og funksjonstap er mer omfattende enn det legen fanger opp, og svaralternativet inneholder ikke nok hjelp.

D Du gir han en erklæring til Lånekassen for omgjøring av lån til fullt sykestipend og ber han fortsette å ta det helt med ro hjemme. Du setter opp en ny kontroll om fire uker, og ber han om å vurdere å utsette eksamen.
Det beskrives stort symptomtrykk og redusert funksjon i forhold til studiet over tid. Det er derfor riktig at du vurderer at han har behovet for full sykmelding fra studiet en periode. Dette alternativet er mindre riktig fordi det oppfordrer til mindre fysisk aktivitet enn det som sannsynligvis er gunstig. Særlig for unge idrettsutøvere er det vist nytte av tidlig fysisk aktivitet. Det beskrives heller ikke en tilnærming med andre tiltak, og det er for lenge til neste kontakt i en slik situasjon.

0000164d22acdea08b

111
En mann på 78 år kommer til akuttmottaket med klemskader etter en kollisjon. Han har flere frakturer og pneumotoraks. Blodtrykk: 110/65 mmHg, puls: 80/min. Fra tidligere er det kjent at han har blodtype A RhD- (neg), samt anti-K blodtypeantistoff. Han får akutt større blødning og blodtrykksfall til 82/32 mmHg.
Hva er det beste valget ved blodtransfusjon til pasienten?

A Vente på erytrocyttkonsentrat til det er gjort blodtyping, antistoffscreening og utvidet forlik med O RhD negativt K negativt blod
Her er det store skader med akutt blødning og alvorlig blodtrykksfall. Da tar man seg ikke tid til å vente på forundersøkelsene.
B X Gi erytrocyttkonsentrat av type O RhD negativ K negativ før det gjøres blodtyping, antistoffscreening og utvidet forlik
Dette beskriver egentlig kriseblod. Hos denne pasienten er det OK å gi fordi det haster og vil være forlikelig med pasientens kjente anti-K antistoff. Mer presist enn alternativet med kriseblod pga. den feilaktige påstanden om at dette kan gis til alle.
C Vente på erytrocyttkonsentrat til det er gjort ny antistoffscreening og gi kriseblod hvis screeningen er negativ
Pasienten har et kjent antistoff. Da vil screeningen bli positiv.
D Gi kriseblod, som kan brukes til alle før det gjøres blodtyping, antistoffscreening og utvidet forlik
Kriseblod kan ikke brukes til alle - unntak ved enkelte antistoffer som blodet ikke er typet negativt for.

0000164d22acdea08b

112
En kvinne på 32 år er gravid med sitt tredje barn. Ved forrige svangerskap ble det påvist blodtype-antistoff i Rh-systemet: Anti-D antistoff. Kvinnen er nå i svangerskapsuke 8 og kommer til deg som fastlege for første svangerskapskontroll.
Hvilket tiltak skal du gjøre i forhold til blodtypeantistoff ved denne konsultasjonen?

A Henvise til tidlig ultralyd av fosteret for å vurdere om fosteret har anemi
Uke 8 er for tidlig til at fosteret evt. vil ha utviklet anemi.
B Sende blod fra kvinnen til Rh-typing av fosteret for å vurdere risikoen for hemolytisk sykdom
Dette er for tidlig i svangerskapet. Slik prøve skal sendes i svangerskapsuke 24. I mellomtiden skal antistofftiteret monitoreres regelmessig.
C X Ta kontrollprøve av kvinnen for å vurdere nivået av anti-D antistoffet
Kontrollprøven viser utgangsnivået i dette svangerskapet og er viktig for å kunne vurdere evt. stigning utover i svangerskapet.
D Gi kvinnen anti-D profylakse som kan hindre immunisering av fosteret
Profylakse virker ved å hindre immunisering hos kvinnen. Hun er allerede immunisert.

0000164d22acdea08b

113
Nedarvete mutasjoner i retinoblastomgenet (Rb1) kan gi økt risiko for utvikling av en ondartet svulst i retina.
Hvilket av utsagnene nedenfor er riktig?

A X Retinoblastomgenet er et tumorsuppressorgen.
Riktig
B Retinoblastomgenet er et protoonkogen.
C Retinoblastomgenet er et onkogen.
Onkogener gir sjelden arvelig kreft.
D Retinoblastomgenet er et prototumorsuppressorgen.
Prototumorsuppressorgen er ikke et begrep.

0000164d22acdea08b

114
Nedenfor er det tre grupper med diagnoser.
I hvilken gruppe er alle tre diagnoser VEGF -relatert?

A X Våt AMD
Hemorragisk glaucom
Maculødem ved retinal sentralvenetrombose
Alle er VEGF-relaterte
B Tørr AMD
Prematuritetsretinopati (ROP)
Retinal grenvenetrombose
Tørr AMD er en degenerativ sykdom uten vasculær komponent
C Våt AMD
Retinal sentralventrombose
Fibrose i macula
Ved fibrose i macula er VEGF av liten betydning
D Diabetisk retinopati
Diabetisk maculaødem
Toxoplasmachorioretinitt
Toxoplasma er en parasitær infeksjon der VEGF spiller en underordnet rolle

0000164d22acdea08b

115
Ei 3 år gammel jente kommer på kontroll til deg på helsestasjonen. Mor mener at barnet kanskje skjeler litt, og har også med seg et fotografi hun har reagert på.
Hvordan er det riktigst å håndtere dette?

A Det er normalt for barn å ha en forskjell i rød refleks, det skyldes gjerne lysbrytningen. Skjelingen må derimot behandles og du henviser til øyelege.
Man bør her tenke på alvorlige tilstander som f.eks. retinoblastom og Coats sykdom, og øyeblikkelig henvisning er berettiget.
B Skjeling er trolig årsak til forskjell i rød refleks og forskjellen vil forsvinne når skjelingen er korrigert. Du henviser til øyelege.
Det er mulig skjelingen kan være årsaken, men man bør hos et slikt barn uansett mistenke alvorlig øyesykdom som retinoblastom eller Coats sykdom, og dette medfører at man bør henvise som ø-hjelp.
C En såpass lavgradig skjeling er normalt hos barn og skyldes oftest brytningsfeil. Du kan vente ett år til barnet er 4 år, da det er det lettere å få undersøkt barnet ordentlig.
Skjeling hos barn kan føre til amblyopi og skal behandles. Her bør vi også tenke på alvorlige tilstander som retinoblstom og Coats sykdom
D X Alvorlig patologi bør mistenkes, og øyeblikkelig henvisning til øyelege er nødvendig.
Man bør her tenke på f.eks. retinoblastom og Coats sykdom, og øyeblikkelig henvisning er berettiget

0000164d22acdea08b

116
Amblyopibehandling står helt sentralt i barneoftalmologien. Når det gjelder amblyopibehandling ved skjeling står okklusjonsbehandling helt sentralt.
Hvilken skjelevariant skal eventuelt behandles med okklusjonsbehandling (lapp)?

A X Ensidig permanent skjeling
Her vil barnet hele tiden mangle stimulering av det skjelende øyet med påfølgende amblyopiutvikling.
Dette kan reverseres med okklusjonsbehandling som tvinger barnet til å bruke det amblyope øyet.
B Alternerende skjeling
Bare ved ensidig permanent skjeling vil man utvikle amblyopi.
Alle de andre skjelevariantene vil gi en intermitterende adekvat synsstimulering uten amblyopiutvikling
C Intermitterende skjeling
D Latent skjeling
Ingen amblyopiutvikling da synsapparatet vil få en adekvat stimulering da barnet mesteparten av tiden har rettstilte øyne.

0000164d22acdea08b

117
En 23 år gammel mann kommer som øyeblikkelig hjelp på legevakten pga. akutte synsforstyrrelser. Han forteller at han oppdaget en flimrende, halvsirkelformet, lys flekk i høyre del av synsfeltet på det høyre øyet mens han var ute og jobbet i hagen for ca. en time siden. Det var noen regnbuefargede elementer i utkanten av flekken. Han ble redd og holdt seg for det høyre øyet. Da la han merke til at han fremdeles så denne flimrende, lyse flekken selv med det høyre øyet lukket. Flekken var altså i høyre del av synsfeltet på begge øyne. Flekken bevegde seg gradvis ut av synsfeltet i løpet av ca. 20 minutter og nå synes han at han ser normalt. Nå har han en høyresidig, pulserende hodepine bak høyre øye og kjenner seg litt kvalm. Du finner normal oftalmologisk status.
Hva er mest sannsynlige diagnose?

A
- Cluster hodepine

Clusterhodepine gir uutholdelige sterke smerteanfall rundt ett øye. Anfallene varer vanligvis fra 2-45 minutter. Anfallene kommer flere ganger i løpet av et døgn. Pasienten har i tillegg minst ett av de følgende tegnene: rødt øye, tåreflod, neserenning, ptose eller øyelokksødem. De har ikke synsforstyrrelser.

B
- TIA med affeksjon av venstre occipitallapp.

Hjerneslag/ TIA i occipitallappen er en viktig differensial diagnose til migrene med aura. Da vil ikke synsforstyrrelsene etterfølges av hodepine. En kan gjerne skille TIA fra migrene aura ved at migrene har en mer gradvis start, og karakteristisk aura. I tillegg har migrene gjerne kvalme, oppkast, lyd- og lyssensitivitet. Er du i tvil kan du google «migraine aura»- bilder, og vise pasienten. Spør om noe av de bildene ligner på det pasienten så.

C X
- Migrene med aura

Pasienten beskriver klassisk migreneaura med synsforstyrrelser (kan ha ulik karakter, sik-sak mønster, blinkende lysende skotom, stjerner). Begge øynes synsfelt er involvert. I tillegg har han fått ensidig hodepine innen en time etter synsforstyrrelsene, inkludert kvalme. Dette passer med migrene med aura.

D
- Sentralarterieokklusjon høyre øye

: Sentralarterieokklusjon gir plutselig alvorlig, smerteløst synstap i ett øye, i løpet av sekunder. Visus forblir sterkt redusert.

0000164d22acdea08b

118
En 33 år gammel mann kommer til deg som øyeblikkelig hjelp på fastlegekontoret på grunn av et rødt høyre øye, som har blitt gradvis verre i løpet av to dager. Det er vondt i det høyre øyet, han graderer smerteintensiteten til 4 på en skala mellom 1-10. Han har ingen plager fra det venstre øyet. Han er lyssky, og har nå begynt å bruke solbriller inne fordi det er så vondt å se på lys. Det har ikke vært puss fra øynene, og han har ikke ruskfølelse. Du undersøker det høyre øyet og ser at det er blandingsinjisert, samt at høyre pupille er veldig liten, og klart mindre enn venstre pupille. Du finner ikke i-care, og måler ikke trykket. Smertene blir ikke bedre av en dråpe oxibuprocain. Det er ikke fluoresceinopptak. Venstre øye er blekt.
Hva er sannsynlig diagnose?

A
- Keratitt

Smertene og lysskyheten, samt at øyet var blandingsinjisert kunne passe med en keratitt. Keratitt er også vanligvis ensidig. Ved en keratitt ville pasienten i tillegg hatt ruskfølelse og smertene vil umiddelbart blitt borte/mye bedre etter en dråpe med oxibuprocain/ lokalbedøvelse, da kornea ligger overfladisk i øyet. Ved keratitt vil en finne et infiltrat (hvitlig flekk på hornhinnen) og fluoresceinopptak over dette infiltratet.

B X
- Iridocyclitt

Iridocylitt er sannsynlig diagnose, da pasienten har smerter, lysskyhet og tåreflod. Iridocyclitt er vanligvis ensidig, og øyet er blandingsinjisert. Pupillen er miotisk. Da smertene kommer av betennelse i iris og corpus ciliare vil det ikke hjelpe med lokalbedøvelse, som kun bedøver de overfladiske øyestrukturene. Det vil ikke være fluoresceinopptak ved iridocyclitt, siden cornea ikke er rammet.

C
- Akutt trangvinkel anfall/høyt trykk

Ved akutt trangvinkelanfall vil det være ensidig blandingsinjisert øye. Det vil vanligvis være veldig sterke smerter, og pasienten kan ha kvalme og oppkast. Pupillen vil være semidilatert, og ikke miotisk som hos denne pasienten. Hornhinnen kan være ødematøs, som gir den et litt grålig utseende. Det vil ikke hjelpe med oxibuprocain. Trykket vil være veldig høyt, og øyet vil være hardt når en palperer (noe du ikke gjorde denne gangen).

D
- Konjunktivitt

Ved en konjunktivitt er symptomene milde; kløe, svie, ubehag. Sterkere smerter og lysskyhet passer ikke med konjunktivitt. Konjunktivitt rammer vanligvis begge øyne. Øynene er konjunktivalt injiserte, ikke blandingsinjisert, og det er sekresjon eller puss fra øynene.

0000164d22acdea08b

119
En 76 år gammel mann kommer til deg på legevakten. Han forteller at han plutselig mistet synet på sitt høyre øye for to timer siden, det var som en svart gardin ble trukket ned foran øyet hans og det ble « helt svart» i løpet av ett sekund. Det var ingen smerter. Ved undersøkelsen finner du: Korrigert visus o. dext: fingertelling 3 meter. Visus o.sin: 0,8+. Tensjon 15 mmHg o.u. Det er vanskelig å gjennomføre Donders på høyre øye, men Donders er normal på venstre øye. Relativ afferent pupilledefekt høyre øye. Frisk rød refleks o.u. Ved ofalmoskopi av høyre øye finner du en velavrenset papille med CD ratio 0,3. Du strever med oftalmoskopien og greier ikke å finne makula, men ser i hvert fall ingen blødninger på øyebunnen.
Hva er mest sannsynlig diagnose?

A
- Netthinneløsning høyre øye

En netthinneløsning som involverer makula kan gi visus på fingertellingsnivå. En netthinneløsning kommer ikke hyperakutt, netthinnen løsner litt og litt, og en svart skygge vil øke på i størrelse i løpet av timer/dager, ikke i løpet av ett sekund som her. Ved netthinneløsning vil det også være svekket/utslukket rød refleks svarende til området for netthinneløsning.

B
- Occipitalt infarkt venstre hemisfære.

Ved et occipitalt infarkt i venstre hemisfære vil pasienten plutselig miste synsfeltet til høyre på begge øyne. Dette kan pasienten selv oppfatte som plutselig høyresidig synstap. Ved Donders undersøkelse vil en oppdage synsfeltutfall til høyre i begge øynes synsfelt. Her var Donders normal på venstre øye, noe en ikke ville forventet ved et occipitalt infarkt

C
- Sentralvenetrombose høyre øye

En sentralveneokklusjon kan gi synstap på ett øye, men synstapet kommer mer gradvis; i løpet av timer, eller at pasienten våkner med det. I tillegg er det rikelige blødninger på øyebunnnen.

D X
- Sentralarterieokklusjon høyre øye

Ved en sentralarterieokklusjon kommer synstapet helt akutt, i løpet av et sekund. Utredningsmessig sidestilles dette med hjerneslag. En vil kunne se en avbleket netthinne med en «cherry red spot» i fovea, men det krever en del erfaring med oftalmoskopi for å finne dette funnet. Det er ingen blødninger på øyebunnen, og papillen ser normal ut. Synet er gjerne betydelig redusert, og pga den store netthinneskaden vil en her finne en relativ afferent pupilledefekt på dette øyet.

0000164d22acdea08b

120
En eldre dame har bestilt time hos deg på legekontoret på grunn av smerter i høyre øye. Hun forteller at hun den siste tiden også har merket at hun ser litt dobbelt, at hun blir blendet av motgående trafikk og at farger er mattere når hun ser med høyre øye. Du tenker at dette kan være grå stær, som jo er veldig vanlig med alderen. Men ett av symptomene hennes stemmer ikke med den diagnosen.
Hvilket symptom er det?

A X
- Smerter

Katarakt vil ikke gi smerter.

B
- Dobbeltsyn

Ved katarakt kan brytningen i linsen endres, lyset kan bli brutt i ulike retninger, noe som kan gi dobbeltsyn/dobbelkonturerer i ett og samme øye.

C
- Mattere farger

En frisk linse er gjennomsiktig. Ved katarakt blir linsen mer gul i fargen, noe som kan gi en mer gulskjær til fargene i omgivelsene. I tillegg blir linsen mer uklar, noe som gjør at fargene også kan oppleves mattere.

D
- Blending

Ved katarakt kan den uklare linsen forårsake ujevn brytning i linsen, som igjen kan gi blendingsfenomener. Pasienter kan merke dette når de kjører bil i mørket eller i en tunnell, pga pupillen utvider seg. Ved en stor pupille og katarakt, vil mer av linsen og dens uklarheter blir eksponert og blendingsfenomene øke.

0000164d22acdea08b

Testen har 120 oppgaver. På utskriftstidspunktet var 0 oppgaver blitt trukket og det var gjort fasitendringer på 0 oppgaver.