# 2022 - IID - MD4043 - Eksamen 1
# Eksamensdato: 2022-05-25

**1**
En 1 år gammel gutt er henvist akuttmottaket på en barneavdeling pga anemi med Hb på 7,1 g/dL (ref: 10,5-13,1 g/dL). Han er født i Norge, foreldrene er av afrikansk herkomst. Han fremstår som frisk og i god allmenntilstand. Ved klinisk undersøkelse er han noe blek i huden og på slimhinner, muligens forstørret milt. Videre blodprøver viser MCV 75 fL (ref: 70 - 83 fL), MCH 27 pg (ref: 24.0 – 30.0 pg) og total-bilirubin 20 µmol/L (ref: < 12 µmol/L) .
Som ledd i utredningen blir det laget et perifert blodutstryk.
Hva er mest sannsynlige diagnose?

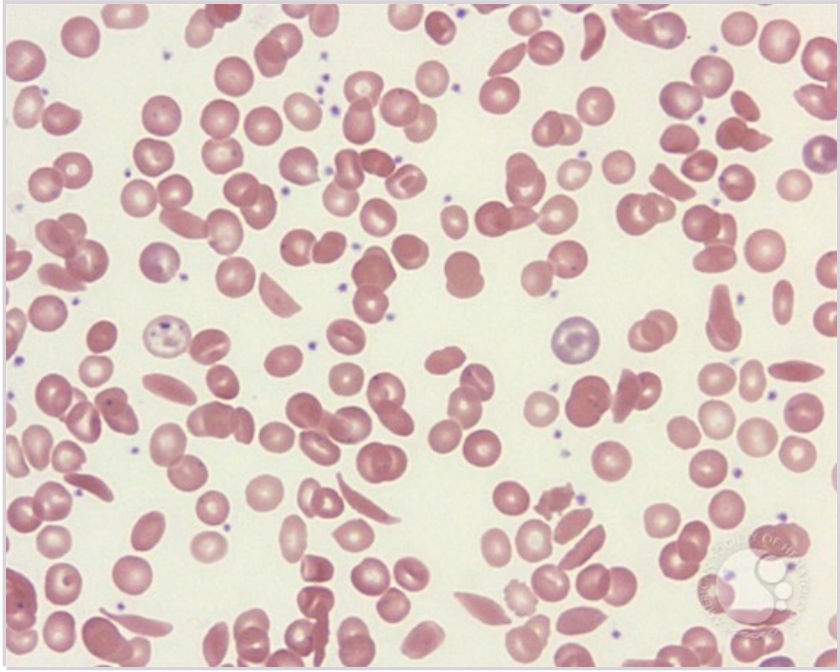

**A** Thalassemi
**B** Jernmangelanemi
**C** Sigdcelleanemi
**D** Hemolytisk-uremisk syndrom

0000162b161af19fde

**2**
En jente ble født i svangerskapsuke 28 på grunn av preeklampsi hos moren. Hun veide 1150 g og trengte pustestøtte med CPAP etter fødselen. På levedag 5 har hun en systolisk bliyd, og hun henvises til en ultralyd av hjertet (ekkokardiografi). I svaret står det at hun har en volumbelastet venstreside av hjertet med et forstørret venstre atrium.
**Hva er årsaken til dette spesifikke funnet?**

**A** Blod shuntes fra aorta til arteria pulmonalis via ductus arteriosus, og et høyere blodvolum går til hjerne og hjerte og kommer tilbake til venstre side av hjertet
**B** Blod shuntes fra aorta til arteria pulmonalis via ductus arteriosus, og et høyere blodvolum går til lungene og kommer tilbake til venstre side av hjertet
**C** Blod shuntes fra arteria pulmonalis til aorta via ductus arteriosus, og venstre hjertehalvdel blir forstørret p.g.a. for liten tilgang på på oksygenert blod
**D** Blod shuntes fra arteria pulmonalis til aorta via ductus arteriosus, og et høyere blodvolum går til systemkretsløpet og kommer tilbake til venstre side av hjertet

0000162b161af19fde

**3**
Du blir tilkalt til fødestuen p.g.a. fosterbradycardi og truende asfyxi ved en terminfødsel. Fødelegene skal til å legge vakuum (sugekopp), og de forbereder deg på at det kan være et dårlig barn. Mens du venter bruker du tiden til å finne frem nødvendig utstyr og tenke gjennom hva du skal gjøre når barnet kommer.
**Hva er det viktigste hjelpemiddelet du trenger?**

**A** en medhjelper som er trent i hjertekompresjoner
**B** et stort sugekateter i tilfelle mekoniumaspirasjon
**C** en bag med maske som passer til en nyfødt
**D** et navlevenekateter for intravenøs tilgang

0000162b161af19fde

**4**
Du har legevakt og får telefon fra omsorgsboligene om en 14 år gammel jente med psykisk utviklingshemming som står på multi-injeksjonsregime for type 1 diabetes. Personalet tok feil av pennene og satte nå nettopp ved leggetid 20 enheter hurtigvirkende insulin (NovoRapid) i stedet for kveldsdosen med langtidsvirkende insulin (Lantus).
Hva ville vært det beste rådet?

**A** De kan sette en dose (1 mg) glukagoninjeksjon raskt og gjenta én gang ved behov
**B** Jenta bør legges inn til observasjon på sykehus
**C** Ingen tiltak nå, men de må inn å sjekke til henne om ca 2 timer og deretter etter 4 timer
**D** Hun bør få opp mot 200 gram karbohydrater og de må følge med blodsukkeret jevnlig

0000162b161af19fde

**5**
Hvordan defineres fedme for barn under 2 år?

**A** Fedme under 2 års alder defineres ut fra vekt- for-lengde percentilkurver (>97,5 percentilen)
**B** For de yngste barna defineres fedme ut fra iso-BMI percentiler (>75 percentilen)
**C** Det eksisterer ikke klare definisjoner av fedme for barn under 2 år
**D** Fedme før 2 års alder defineres som kryssing oppover av to percentiler ut fra percentilkurver for vekt- for- alder

0000162b161af19fde

**6**
Etnisk norsk jente på 7 år som i flere år har vært plaget med intermitterende magesmerter. Smertene er oftest verst rett etter middag, og hun kan våkne om natten pga av smerter. Noen ganger kan smertene være uttalte slik at hun ikke vil på skolen eller fritidsaktiviteter. Hun har mye flatulens, som ofte er spesielt illeluktende og det er ofte spor av avføring i trusa. Hun har vokst normalt. Hun går på do hver dag, men er usikker på hvor mye hun bæsjer. Følgende prøver er alle normale: Hgb, leukocytter med diff. telling, ferritin, kreatinin, CRP og SR. Urinstix negativ.
Hvilken tilstand er mest sannsynlig

**A** Kronisk inflammatorisk tarmsykdom
**B** Kronisk obstipasjon
**C** Cøliaki - glutenintoleranse
**D** Primær laktoseintoleranse

0000162b161af19fde

**7**
En 6 måneder gammel baby kommer til rutinekontroll på poliklinikken pga rosa Fallots tetrade. Hun er uoperert. Hun spiser bra og legger godt på seg.
Hvilke kliniske funn vil man forvente å finne hos babyen?

**A** O2 metning <80% og forstørret lever, begynnende hjertesvikt
**B** O2 metning <80% og kraftig ventrikkel-septum-defekt bilyd
**C** O2 metning >85%, kraftig forstørret lever og tachykardi
**D** O2 metning >85% og kraftig pulmonal-stenose bilyd

0000162b161af19fde

**8**
På nyfødt intensivavdelingen er det innlagt et barn født i svangerskapsuke 26. Barnet er intubert, ligger på respirator og har sentralt venekateter. Tre uker etter fødsel blir barnet ustabilt med økt oksygenbehov, synkende diurese og mange metningsfall. CRP er forhøyet (60), og det startes bredspektret antibiotika på mistanke om infeksjon.
Hva er den mest sannsynlige mikroben?

**A** Haemophilus influenzae
**B** Gruppe B streptokokker
**C** Escherichia coli
**D** Staphylococcus epidermidis

0000162b161af19fde

**9**
En 8 år gammel jente som går i 3. klasse kommer til deg som fastlege. Hun plages med at hun til stadighet tisser på seg om dagen. Hun må ofte på do, forteller hun, og selv om hun løper til toalettet, rekker hun ofte ikke fram før det har kommet en skvett i trusa. Hun er snar til å komme seg ut til vennene sine etter dobesøkene, men ofte går det galt igjen kort etter at hun har vært på do. Hun blir veldig lei seg over at hun tisser på seg, og springer på do stadig oftere. Hun kan også tisse på seg om natten. Fastlegen hennes har gitt henne Movicol som hun tar hver dag, og avføringen har blitt helt regelmessig med myk konsistens. Ampullen er tom og magen myk og hun har ikke urinveisinfeksjon.
Hva bør fastlegen gjøre?

**A** Instruere i blæretrening med regelmessige dotider, gode toalettvaner med tid nok og råd om dobbelt-tissing
**B** Skrive ut antidiuretisk hormon (Minirin), en smeltetablett daglig i 3 måneder, samt blå resept på bleier og laken
**C** Henvise til BUP pga kompleks tilstand med kombinert natt- og dagenurese, tristhet og manglende effekt av obstipasjonsbehandling
**D** Henvise til barnepoliklinikken for utredning hos uroterapeut med flowmetri, ultralyd og miksjonscystouretrografi

0000162b161af19fde

**10**
En 5 år gammel jente som er tidligere frisk kommer til deg som fastlege. De siste 3 dagene har hun klaget over svie ved vannlating og tisset oftere enn hun pleier. Hun har ikke feber. En urin stix tatt fra en nylig latt urinprøve tatt etter at mor hadde vasket henne godt i skrittet, viser fullt utslag på nitritt og leukocytter.
Hva bør legen gjøre?

**A** Starte umiddelbar behandling med trimetoprim p.o. i 5-7 dager og henvise til utredning ved barneavdelingen etter at hun er blitt frisk
**B** Sende urin til dyrkning, starte behandling med Amoxicillin – klavulansyre p.o. i 7-10 dager, henvise til ultralyd av nyrer og miksjonscystoureterografi
**C** Behandle med pivmecillinam i 5-7 dager, sjekke for inkontinens, toalettvaner og obstipasjon og henvise til ultralyd av nyrene
**D** Sette opp en uricult, sende positiv prøve til mikrobiologen og i mellomtiden starte behandling med nitrofurantoin p.o. i 5-7 dager

0000162b161af19fde

**11**
En tidligere frisk 2,5 år gammel gutt kommer til fastlegen fordi bestemor syns han så blek ut. Han er i fin form og har vært i barnehagen som normalt, bortsett fra da han var syk med en øvre luftveisinfeksjon for to måneder siden. Han har hatt normal utvikling og vekst og har et variert kosthold. Det er ingen hematologisk sykdom i familien. Ved undersøkelse er han i god allmenntilstand, blek i huden, pulsen er 15 slag/min over øvre normalområde for alderen og det er en systolisk bilyd langs venstre sternalrand. Øvrig klinisk undersøkelse er normal.

| Prøve: | Svar: | Referanseområdet: |
|---|---|---|
| Hb | 5,6 g/dl | 10,5 - 13,1 g/dl |
| Trombocytter | 346 x 10^9/l | 228 - 435 x 10^9/l |
| Leukocytter | 12,3 x 10^9/l | 3,7 - 14,7 x 10^9/L |
| MCV | 80 fL | 70 - 83 fL |
| MCH | 26,3 pg | 24.0 - 30.0 pg |

**A** Sfærocytose
**B** Transitorisk erytroblastopeni of childhood
**C** Autoimmun hemolytisk anemi
**D** Jernmangelanemi

0000162b161af19fde

**12**
6 år gammel nøtteallergiker. Hun er liten og spinkel. Under en bursdag blir hun plutselig stille og blek, hovner opp på leppene og får pipende respirasjon. Hun har ikke Epi-pen med seg. Når du ankommer som legevaktslege er hun kraftig obstruktiv med cyanotiske lepper. Du gir henne først oksygen på maske. Hvilken behandling bør du gi deretter?

**A** Adrenalin 0.1 mg/ml i dose 0.2 ml intramuskulært.
**B** Adrenalin 0.1 mg/ml i dose 0.5 ml intramuskulært
**C** Adrenalin 1 mg/ml i dose 0.2 ml intramuskulært
**D** Adrenalin 1 mg/ml i dose 0.5 ml intramuskulært

0000162b161af19fde

**13**
3 år gammel jente med forkjølelsesutløst langvarig hoste. Hun har ikke atopi og har utmerket allmenntilstand. Legen ønsker å starte inhalasjonsbehandling med korttidsvirkende β2 agonist, 2 doser ved behov. Hvordan bør fastlegen informere foreldrene om behandlingen?

**A** Hun skal puste på kammerets munnstykke mens foreldrene rister sprayen, gir en dusj i kolben og observer at ventilen beveger seg, gjentar det sammme.
**B** Rist sprayen, dusj en gang i kolben, la henne puste på maske 5-7 pust og observer at ventilen beveger seg. Gjenta det samme en gang til.
**C** Åpne pulverinhalatoren, puste ut, la henne ta munnen over åpningen og trekke pusten inn dypt og langsomt og gjenta.
**D** Endose-forstøvervæske helles i kammeret til forstøverapparatet, Hun skal puste på masken til væsken er brukt opp

0000162b161af19fde

**14**
Gutt på 6 år er henvist fra helsestasjonslegen fordi han har vokst dårlig i høyden. Han har falt fra 50 percentilen til 2,5 percentilen fra 4 til 6 års alder. Vekt i forhold til høyde ligger på 2,5 percentilen. Han hadde atopisk eksem i spedbarnsalderen. Han føler seg frisk, men mor angir at han ofte har løs avføring som er vanskelig å skylle ned i toalettet. Den primære utredningen viste bl. a.: Hb 9,8 g/dL (ref.: 11,5-14,5 g/dL), ferritin 3 µmol/L (ref.: 15-100 µmol/L), calprotektin i avføring negativ. Prøvene tyder på at Even har jernmangelanemi, men trolig ikke pga inflammatorisk tarmsykdom. Hvilken prøve vil med størst sannsynlighet avdekke årsaken til hans jernmangelanemi?

**A** Hemofec for å påvise blod i avføring
**B** Anti-vevstransglutaminase
**C** Prikktest med matvareallergener
**D** Spesifikk IgE mot kumelkprotein

0000162b161af19fde

**15**
En to år gammel jente legges inn i mottaket på sykehuset. Foreldrene forteller at hun hadde litt løs avføring dagen før, men at hun de siste 12 timene har kastet opp flere ganger. Når du undersøker henne er hun trøtt og slapp, men gir litt respons når du snakker til henne. Hun har normal O2-metning, normalt blodtrykk og temp 37.6 grader Celsius.
Hvilken undersøkelse vil du prioritere for avklaring av årsak til denne tilstanden?

**A** Spinalpunksjon
**B** Rtg oversikt abdomen
**C** Ultralyd abdomen
**D** MR/CT caput

0000162b161af19fde

**16**
Mona, Peter og Maxima går i 7. klasse og i dag skal det vaksineres mot HPV. Monas foreldre har gitt beskjed om at de ikke ønsker at Mona skal få vaksinen, Petter er forkjølet, men går på skolen og har ikke feber. Maxima har en kronisk betennelsessykdom, står på immundempende medisin, og helsesykepleier vet at hun ikke skal ha levende vaksiner.
Hvem av de tre får HPV-vaksinen i dag?

**A** Alle tre
**B** Ingen av dem
**C** Petter og Maxima
**D** Bare Petter

0000162b161af19fde

**17**
Du er fastlege til ei 6 år gammel jente som du følger opp pga. kronisk residiverende magesmerter de siste 6 måneder. Ved undersøkelse har du observert at hun har flere tenner som er angrepet av tannråte. Hun klager over smerter fra munnen og dårlig matlyst. Jenta har fortalt at hun vanligvis pusser tennene selv, dette gjør hun før hun legger seg.
Hva bør du gjøre nå?

**A** Du avtaler et møte med begge foreldre med formål å bedre munnhygienen.
**B** Du kontakter kommunetannlegen og ber om snarlig behandling.
**C** Du kontakter kommunetannlegen, samtidig som du sender bekymringsmelding til Barnevernet.
**D** Du sender bekymringsmelding om omsorgssvikt til Barnevernstjenesten.

0000162b161af19fde

**18**
En gutt på 8 år blir innlagt barneavdelingen på bakgrunn av magesmerter over de siste 6-12 måneder, vekttap uten veksthemming, tidvis diare med episodisk blodtilblanding, og tidvis klaget på vondt i knær og ankler. Ved undersøkelse finner du en relativt slank gutt som er litt blek, et par-tre sårdannelser i munnslimhinnen, samt et par restforandringer ved anus som mor til gutten sier lignet mer på byller i forrige uke.
Hva er mest sannsynlige diagnose?

**A** Ulcerøs colitt
**B** Morbus Hirschsprung
**C** Cøliaki med assosiert eczema herpeticum
**D** Morbus Crohn

0000162b161af19fde

**19**
Ved debut av akutt leukemi hos barn og ungdom har pasienten ofte svingende feber, kan være slapp og bleik, og har noen ganger petekkier. Før pasienten legges i narkose for beinmargsundersøkelser skal det alltid tas røntgen thorax.
Hva er den viktigste grunnen til det?

**A** Pasienten kan ha stor hjerteskygge/hjertesvikt som man må være klar over før narkosen
**B** Pasienten kan ha pneumothorax som man må være klar over før narkosen
**C** Pasienten har nedsatt immunforsvar og kan ha pneumoniske infiltrater
**D** Pasienten kan ha mediastinal tumor som man må være klar over før narkosen

0000162b161af19fde

**20**
En tidligere frisk 6 år gammel gutt kommer til fastlege på grunn av det de siste dagene har tilkommet utslett, og i dag hatt neseblødning som har pågått over 20 minutter. Ved undersøkelse finner du 120 petekkier spredt rundt på hele kroppen og 7 ekkymoser ventralt på legg og hoftekam. Han er i god AT og bortsett fra hudblødningene og neseblødningen er det ingen funn. Fastlegen mistenker at det foreligger økt blødningstendens og henviser akutt til nærmeste barneavdeling. Blodprøvene som tas på sykehus viser trombocytter på 2*10^9/l (ref: 229 – 497 x 10^9/L).
Hvilken av følgende behandlinger bør du nå iverksette?

**A** Gi rituximab
**B** Gi trombocytter
**C** Gi eltrombopag
**D** Gi prednisolon

0000162b161af19fde

**21**
Du har legevakt. Et foreldrepar kommer med sin 3 uker gamle gutt. Han har hele dagen vært utilpass og grått mye. Han kaster opp og får ikke i seg mat. Mor forteller at oppkastet er grønnlig/gallefarget. Når du undersøker barnet, er buken utspilt og gutten skriker når du palperer.
Hva er riktig tiltak?

**A** Du mistenker malrotasjon volvolus og henviser barnet som øyeblikkelig hjelp til nærmeste sykehus
**B** Du mistenker melkeproteinallergi og henviser til elektiv utredning ved nærmeste barneavdeling
**C** Du mistenker gastroøsofageal refluks og henviser til elektiv pH-måling ved nærmeste barneavdeling
**D** Du mistenker gastroenteritt og sender de hjem med anbefaling om godt væskeinntak

0000162b161af19fde

**22**
Du har legevakt. En 13 år gammel jente kommer på ettermiddagen. Siden i går har hun hatt magesmerter. Smertene begynte rundt navlen, men nå har hun mest vondt i nedre høyre del. Når du undersøker magen er hun trykkøm og slippøm i høyre nedre kvadrant. Hun har temperatur 37,9. CRP er 9 mg/L. Urin-stix er negativ.
Hva er riktig tiltak?

**A** Du mistenker appendisitt og legger henne inn på sykehuset som øyeblikkelig hjelp
**B** Du mistenker forstoppelse og anbefaler Microlax
**C** Du anbefaler paracet mot smertene og observasjon hjemme, kontrolltime til fastlege påfølgende dag
**D** Du mistenker inflammatorisk tarm sykdom og rekvirerer FeCal test

0000162b161af19fde

**23**
Som fastlege har du fulgt en nå 71 år gammel pasient med PSA kontroller over flere år. Verdien var for 4 år siden 2,5 ug/l og var stabil i noen år men nå har verdien økt til 4,1 ug/l. (Ref. omr for 60-70 år: < 4,1 ug/l; Ref. omr for: >70 år: 4,4 ug/l). Ved rektal eksplorasjon kjennes en lett forstørret normal kjertel.
Hvordan bør du informere og vurdere dette?

**A** Du informerer om at PSA verdien har doblet seg over de siste årene og at utredning derfor er nødvendig. Du informerer om pakkeforløp prostatakreft og henviser pasienten
**B** Du informerer om at PSA verdien er normal etter alder og at du ikke har mistanke om kreft i kjertelen. Du råder pasienten til å ta kontakt dersom han får vannlatingproblem
**C** Du informerer om en viss økning i PSA og at pasienten derfor bør komme til kontroll igjen om ett år selv om det ikke er mistanke om prostatakreft
**D** Du informerer om at PSA er en dårlig tumormarkør og at det er økning hos den enkelt man vurderer og at det anbefales utredning når doblingstiden er under 3 år.

0000162b161af19fde

**24**
Du har henvist en 78 år gammel mann til utredning på grunn av makroskopisk hematuri og det påvises en blæretumor ved cystoskopi. 3 fase CT viser en tumor på 5 cm i urinblæren. Det er ingen tegn til metastaser. Han informeres. Hva skal gjøres nå ?

**A** Man avventer svar på biopsiene som er tatt i forbindelse med cystoskopien, og videre behandling avhenger av svaret
**B** Pasienten søkes til kreftavdelingen for neoadjuvant kjemoterapi før operasjon
**C** Pasienten søkes innlagt for radikal cystectomi med Brickerblære da svulster over 3 cm invaderer muscularis propria
**D** Pasienten søkes innlagt for TUR-B (transuretral reseksjon av blæretumor)

0000162b161af19fde

**25**
Hva menes med begrepet ukomplisert nyrestein?

**A** En nyrestein som ikke forårsaker obstruksjon eller infeksjon
**B** En calsium-oxalat stein som lett lar seg knuse siden den ikke er så hard
**C** En nyrestein under 5mm som i de fleste tilfeller vil avgå spontant
**D** En nyrestein hvor innleggelse på sykehus ikke er nødvendig

0000162b161af19fde

**26**
En av dine pasienter ved fastlegekontoret, en 82 år gammel kvinne, har vært til CT av abdomen på grunn av smerter i venstre fossa og du har mistanke om divertikulitt. CT undersøkelsen viser at pasienten har mange divertikler i sigmoideum, men ingen pågående infeksjon nå. Tilfeldig påvises et konkrement i slankt høyre nyrebekken på 11mm. Hva skal du gjøre med dette funnet?

**A** Siden steinen er 11 mm henviser du til ESWL for steinknusing
**B** Siden steinen er 11 mm henviser du pasienten til PCNL
**C** Siden steinen er 11 mm vil det bli mye steinmasse som skal ut, og du henviser pasienten til JJstent og steinknusing med ESWL
**D** Siden steinen påvises tilfeldig og pasienten ikke har plager relatert til høyre side, anbefaler du ingen behandling

0000162b161af19fde

**27**
En mann i 60 årene oppsøker legekontoret og ønsker henvisning til urolog på grunn av urinlekkasje. Han må gå med bleier og synes dette er svært plagsomt. Hvilken undersøkelse på legekontoret er spesielt viktig ved urinlekkasje hos menn?

**A** Undersøke om det er resturin
**B** Nevrologisk underøkelse
**C** Digital rektal eksplorasjon
**D** Måle PSA

0000162b161af19fde

**28**
Risikofaktorer for utvikling av testikkelkreft er testikkelkreft i nær familie og tidligere testikkelkreft. Hva er den tredje etablerte risikofaktoren?

**A** Residiverende epididymoorchitt
**B** Kryptorchisme
**C** Testiculær mikrocalsifisering
**D** Prematuritet

0000162b161af19fde

**29**
Pasienter som behandles for blærekreft med cystectomi behøver en alternativ urinavledning. Hvilken metode brukes hyppigst i Norge?

**A** Urostomi ad modum Bricker.
**B** Ileostomi ad modum Bricker.
**C** Nefroureterostomi ad modum Bricker.
**D** Ureterostomi ad modum Bricker.

0000162b161af19fde

**30**
En 50 år gammel mann har vært involvert i en bilkollisjon og bringes til akuttmottaket på sykehuset. Han er ved bevissthet og hemodynamisk stabil ved ankomst. CT viser et stabilt brudd i bekkenet og et hematom i bekkenet. Du ser det kommer et par dråper blod fra urinrørsåpningen.
Hvilken behandlingsstrategi i akuttsituasjonen er den beste for denne pasienten?

**A** Pasienten bør snarest få lagt inn et kateter for å sikre kontinuiteten i uretra. For å hindre koagulering av blod velger du et et treveis hematurikateter med skyll
**B** Pasienten bør opereres akutt for å stanse blødninger i bekkenet før pasienten blir hemodynamisk ustabil. Urinrøret kan da visualiseres og kateter legges inn enten via uretra eller suprapubisk
**C** Pasienten bør til akutt cystoskopi på operasjonsstuen for vurdering av uretra
**D** Pasienten bør til uretragrafi før evnt innleggelse av kateter

0000162b161af19fde

**31**
Hva er den vanligste behandlingen av parafimose?

**A** Circumcitio.
**B** Manuell reponering i narkose.
**C** Manuell reponering uten narkose.
**D** Ventral spalting.

0000162b161af19fde

**32**
En frisk 37 årig kvinne oppsøker fastlegen pga et nyoppstått generalisert utslett. Hun fikk en antibiotikakur mot UVI for ca to uker siden, og har ikke hatt UVI-symptomer siden. BT er 115/65, p 64, afebril.
Du tar orienterende blodprøver som er normale bortsett fra kreatinin som er forhøyet 275 mikromol/l (ref.45-90), tilsvarende eGFR 19 (ref. ≥90). Urin stix: 2+ leukocytter, 1+ albumin, ellers neg. uACR 45 mg/mmol (ref. <3)
Hva er mest sannsynlige diagnose?

**A** Vaskulitt
**B** Akutt interstitiell nefritt
**C** Akutt glomerulonefritt
**D** Akutt pyelonefritt

0000162b161af19fde

**33**
Du har vakt i akuttmottaket hvor en 69 år gammel mann legges inn pga tungpust. Han er tidligere frisk, men har hanglet litt de siste ukene. Han forteller at vannlatningen har vært problematisk de siste ukene med dårlig trykk på strålen og hesitasjon. Urinstix er neg. BT 150/88, p 88. Ved anamneseopptak puster han raskt og dypt. Ellers intet å bemerke ved klinisk undersøkelse.
Arteriell blodgass:

| | Prøvesvar | Ref.omr. |
|---|---|---|
| pH | 7,17 | 7,38-7,46 |
| pO2 | 17,8 | > 10,6 |
| pCO2 | 1,72 | 4,3-6,0 |
| Bikarbonat | 3,4 | 21-27 |
| BE | -22 | -3 - +3 |

Venøse prøver:

| | Prøvesvar | Ref.omr. |
|---|---|---|
| Kreatinin | 1358 | 60-105 |
| eGFR | <5 | ≥90 |
| Karbamid | 59 | 3,5-8,1 |
| Kalium | 6,4 | 3,6-4,6 |

Hva er mest sannsynlige forklaring på pasientens tungpust?

**A** Han har en respiratorisk acidose
**B** Han hyperventilerer pga metabolsk acidose
**C** Han har rapid forløpende glomerulonefritt (ANCA-vaskulitt eller anti-GBM nefritt) med lungeaffeksjon
**D** Han er overhydrert med lungestuvning pga nyresvikt

0000162b161af19fde

**34**
Hva er definisjonen på nefrotisk syndrom?

**A** Urin albumin/kreatinin ratio >300 mg/mmol
**B** Urin albumin/kreatinin ratio >300 mg/mmol, eGFR <60 ml/min/1.73m2, og BT >140/90 mmHg
**C** Albuminutskillelse i urin over 3,5 g /døgn, serum albumin < 35 g/l, og perifere ødemer
**D** Albuminutskillelse i urin over 3,5 g /døgn, serum albumin < 35 g/l, perifere ødemer, og eGFR <60 ml/min/1.73m2

0000162b161af19fde

**35**
Du er fastlege til en pasient på 65 år som nettopp har vært innlagt på medisinsk avdeling pga. gradvis fallende nyrefunksjon over de siste to årene. Det er gjort nyrebiopsi som viser «hypertensiv nefropati / nefrosklerose». Han har fått litt informasjon ved utskrivelse, men husker veldig lite av det som ble sagt, slik at du må derfor informere han på nytt.
Hva er riktig informasjon?

**A** Sykdommen skyldes en kombinasjon av alder, blodtrykk og andre risikofaktorer for hjerte-kar sykdom, og han trenger derfor ascetylsalisylsyre og statin i tillegg til blodtrykksmedisiner.
**B** Sykdommen skyldes en kombinasjon av høyt blodtrykk og ischemi i nyrevevet, slik at det er viktig med antihypertensiv medikasjon, i tillegg til at nefrologen vil søke om å få godkjent refusjon på en ny og lovende behandling (blokkering av hypoksi-induserbar-faktor-1, anti-HIF1).
**C** Dette er kun normale aldersforandringer som ikke kan/bør behandles
**D** Sykdommen skyldes høyt blodtrykk over lang tid, og blodtrykket må senkes til ekstra lave verdier (<120/80 mmHg)

0000162b161af19fde

**36**
Du har en mannlig pasient (35 år) som har hypertensjon i ett år som har vært vanskelig å behandle. Han driver et lite firma på kysten med lang veg til sykehus, og han har vært litt vanskelig å få til å følge opp behandlingen. Han bruker nå relativt høye doser av ACE hemmer, kalsium kanalblokker og tiazid. Til tross for dette, er blodtrykket ved siste kontroll 170/120 mmHg. Han ønsker ikke å bli henvist til spesialist nå pga stor arbeidmengde og anstrengt økonomi i firmaet, men kan vurdere det til våren (dvs om ca 6 mnd). Han føler seg litt sliten og kanskje litt tungpust, men det er intet galt å finne ved klinisk undersøkelse.
Hvordan skal denne pasienten behandles fremover?

**A** Ny kontroll av blodtrykket om 2 mnd.
**B** Legge til en aldosteron reseptor blokker i lav-moderat dose, f.eks. Spirix 25 mg x1. Ny blodprøve og BT kontroll om 2 uker.
**C** Ny BT kontroll om 4 uker og da også analysere s-aldosteron og s-renin etter å ha seponert ACE hemmer i 2 uker.
**D** Legge til en betablokker i lav-moderat dose, f.eks. Metoprolol 50 mg x1. Ny BT kontroll om 4 uker.

0000162b161af19fde

**37**
Du har en mannlig pasient (35 år) som har fått målt BT 143/90 (snitt av 3 konsultasjoner). Han er ellers frisk og ikke-røyker, men han er overvektig (BMI 35) og ser ingen muligheter for å gå ned i vekt. Orienterende prøver viser følgende:

| | | ref.omr. |
|---|---|---|
| Na | 140 mmol/l | 135-145 |
| K | 3,7 mmol/l | 3,5-4,5 |
| kreatinin | 95 umol/l | 60-105 |
| HbA1c | 40 mmol/mol | 28-40 |
| Total kolesterol | 4,7 mmol/l | 3,5-6,9 |
| u-stix | blod +, albumin ++ | neg |
| u- albumin/kreatinin ratio | 55 mg/mmol | <3 |

Hvordan skal denne pasienten behandles fremover?

**A** Starte en moderat dose ACE hemmer som så økes etter 4 uker (feks Lisinopril 10mg x1 som økes til 20x1)
**B** Starte en moderat dose kalsium kanal blokker (feks Amlodipin 5mg x1).
**C** Ingen antihypertensiv behandling nødvendig da trykket er kun marginalt forhøyet.
**D** Starte en moderat dose ACE hemmer (feks Lisinopril 10 mg x1)

0000162b161af19fde

**38**
70 år gammel mann, er i hemodialyse. Blir dialysert via kateter i vena jugularis.
Blir innlagt pga feber og slapphet. BT 100/70. Angir ømhet og stikninger ved kateterinngang.
Hva er den mest sannsynlige diagnosen her?

**A** sepsis med staphylococcus aureus
**B** CMV infeksjon
**C** Pneumoni
**D** overhydrert

0000162b161af19fde

**39**
Langtkommen nyresvikt fører med seg mange metabolske forandringer. Hva er typiske funn hos en pasient med CKD stadium 4 (f.eks eGFR 25 ml/min/1.73m2) ?

**A** Moderat hyperkalemi med K 5.7 (ref.omr. 3,6-4,6 mmol/l) og hypokloremisk metabolsk alkalose med s-bikarbonat 31 (ref.omr. 24-31 mmol/l)
**B** Mild hypokalemi med K 3.1 (ref.omr. 3,6 - 4,6 mmol/l) pga tubulær dysfunksjon, moderat-alvorlig hyperfosfatemi med s-fosfat 2.6 (ref.omr. 0,75-1,35 mmol/l) og mild metabolsk acidose med s-bikarbonat 20 (ref.omr. 24-31 mmol/l)
**C** Alvorlig hyperkalemi med K 6.1 (ref.omr. 3,6-4,6 mmol/l) og moderat metabolsk acidose med s-bikarbonat 17 (ref.omr. 24-31 mmol/l)
**D** Mild hyperkalemi med K 5.1 (ref.omr. 3,6-4,6 mmol/l), mild metabolsk acidose med s-bikarbonat 22 (ref.omr. 24-31 mmol/l) og moderat anemi med Hb 10.2 (ref.omr. 12,3-16,7 g/dl)

0000162b161af19fde

**40**
Akutt nyre skade (AKI) er en relativt hyppig problemstilling hos sykehuspasienter. Hvilket av følgende kriterier bruker man for å stille denne diagnosen?

**A** Stigning av s-kreatinin med minst 25 i løpet av 48 timer eller fall av urinproduksjon til mindre enn 0,5 ml/kg/time i 6 timer
**B** Stigning av s-kreatinin til over 200 umol/l
**C** Stigning av s-kreatinin med minst 50 i løpet av 48 timer og fall av urinproduksjon til mindre enn 500 ml/døgn
**D** Stigning av s-kreatinin med minst 100, feks fra 120 til 230

0000162b161af19fde

**41**
En 74 år gammel kvinne blir innlagt akutt pga redusert almentilstand og hun klarer seg ikke hjemme. Hun har vært syk et par uker og klager over ryggsmerter. I mottakelsen påvises s-kreatinin 320 umol/l (ref.omr. 45-90), hvilket oppfattes som akutt nyreskade da hun inntil nylig har hatt normal nyrefunksjon. Det kommer svært lite urin. Klinisk mistenker man prerenal nyresvikt og man gir 2 liter Ringer acetat intravenøst, men neste dag er det fortsatt oliguri og stigende s-kreatinin.
Hva er riktige tiltak?

**A** Informere pasient og sykepleiere om væske- og saltrestriksjon, monitorere væskebalansen for å forhindre overhydrering. Bestille daglige prøver for monitorere elektrolytter, karbamid og syrebasestatus. Vente på spontan bedring.
**B** Ytterligere væskeinfusjon og i tillegg furixinfusjon for å få igang diuresen slik at det blir mindre tendens til sylinderdannelse og obstruksjon av proximale tubuli
**C** Lavdose dopamin infusjon (2 ml/time) for å dilatere nyrearteriene slik at sirkulasjonen bedres og det blir mindre ischemi av proximale tubulus og dype medulla
**D** Gjøre ytterligere diagnostikk: Bestille UL urinveier for å se etter avløpshinder, serum elektroforese for å utelukke myelomatose, og serologiske prøver som ANCA og ANA for å utelukke vaskulitt. Evt seponsere blodtrykksmedisiner, evt. vurdere nyrebiopsi hvis uklar diagnose.

0000162b161af19fde

**42**
Hvilken blodprøve er vanligvis best egnet til å utelukke thyroideasykdom (høyt/lavt stoffskifte)?

**A** Fritt tyroksin (FT4) i serum
**B** Antistoff mot thyroideaperoksidase (anti-TPO) i serum
**C** Fritt trijodtyronin (FT3) i serum
**D** Thyroideastimulerende hormon (TSH) i serum

0000162b161af19fde

**43**
Hva bør man først og fremst måle i blodet ved initial utredning av akromegali?

**A** insulinlignende vekstfaktor 1 (IGF-1)
**B** veksthormon (hGH)
**C** kortisol og ACTH
**D** prolaktin

0000162b161af19fde

**44**
Kvinne 66 år oppsøker fastlegen pga at hun nylig har hatt en radiusfraktur etter fall på isen. Bentetthetsmåling viser T-score på -3.0 SD i lumbalkolumna, -2.8 i lårhals og -2.5 i total hofte. Pasienten har mye dyspepsiplager og bruker protonpumpehemmer. Hun startet med Calcigran forte etter bruddet. Blodprøver viser normal kalsium, tilfredsstillende nivå av 25(OH) vitamin D og normal nyrefunksjon.
Hvilken behandling bør du gi pasienten?

**A** zoledronsyre (Aclasta) iv
**B** denosumab (Prolia) sc
**C** Alendronat uketablett
**D** teriparatid (Forsteo) sc

0000162b161af19fde

**45**
En 30 år gammel mann oppsøker deg som lege pga smerter på halsen, ubehag ved svelging og litt opp mot ørene. Han har skjelvinger, svetter lett og har rask puls på 120. Blodprøver viser CRP 140, SR 80, Hb 11,0, leukocytter 10,6, fritt T4 54,4 pmol/l (13,5-21,2) og TSH <0,01 IU/l (ref 0,2-3,8).
Hvilken behandling tilbyr du?

**A** Betablokker og NSAIDS, evt prednisolon
**B** Karbimazole, NSAIDS og betablokker
**C** Antiobiotika/penicillin og betablokker
**D** Betablokker og karbimazole

0000162b161af19fde

**46**
Binyrebarksvikt kan være primær eller sekundær. Hvilket av følgende funn er mest spesifikt for primær binyrebarkinsuffisiens?

**A** Hyponatremi
**B** Lavt blodtrykk
**C** Hyperpigmentering av hud.
**D** Tretthet

0000162b161af19fde

**47**
En kvinne på 65 år har følt seg økende trøtt og sliten det siste året, og hun er ofte frossen. Hun har hatt et hjerteinfarkt for 2 år siden, ellers har hun ingen kjente sykdommer. Hun oppsøker deg som fastlege, og du måler BT 113/61 og puls 57. Orienterende blodprøver viser TSH 1,4 mIE/L (0,5-4,0) og fritt T4 7,4 pmol/l (12,2-22,0).
Du konkluderer med at hun har hypotyreose. Hva gjør du nå?

**A** Du starter behandling med levotyroksin (Levaxin, Euthyrox) i dosen 1,6 µg/kg/dag, og avtaler blodprøvekontroll om 6-8 uker
**B** Du supplerer utredningen med følgende blodprøver: gonadotropiner (FSH og LH), IGF-1, prolaktin og kortisol i serum (morgen)
**C** Du starter behandling med levotyroksin (Levaxin, Euthyrox) 25 µg daglig, lav dose grunnet tidligere hjertesykdom, og avtaler blodprøvekontroll om 4 uker.
**D** Du starter behandling med levotyroksin (Levaxin, Euthyrox) 75 µg daglig, og avtaler blodprøvekontroll om 6-8 uker

0000162b161af19fde

**48**
Kari 65 år får påvist hyperkalsemi ved en rutinekontroll. For å avklare diagnosen bestiller fastlegen flere prøver.
Hvilke av disse prøvesvarene taler for at hun har en primær hyperparatyreoidisme?

**A** høy kalsium, lav PTH, høy kalsiumutskillelse i urin
**B** høy kalsium, normal PTH, normal kalsiumekskresjon i urin
**C** høy kalsium, høy PTH, lav kalsiumekskresjon i urin
**D** høy kalsium, høy PTH, høy kalsiumekskresjon i urin

0000162b161af19fde

**49**
Du er i akuttmottaket når det kommer inn en kvinne på 82 år i meget redusert allmenntilstand. Hun er somnolent og puster raskt og tungt. Pårørende forteller at hun har hatt dårlig matlyst i et par uker og hun har vært i gradvis dårligere form siste uke. Hun har kastet opp noen ganger siste døgn. Blodtrykk 96/67, puls 96. Hun har ifølge kjernejournal hentet ut følgende medikamenter siste halvår: Metformin, Candesartan (A2-blokker), Jardiance (SGLT2-hemmer) og Acetylsalisylsyre.
Arteriell blodgass: pH 7,08 (7,38-7,46), pO2 10,1 kPa (>8,0), pCO2 3,6 kPa (4,3-6). HCO3- 8 (21-27), BE -16 (-3-3), laktat 2,2 mmol/l (0,5-2,1), glukose 11,3 mmol/l (4-6)
Øvrig lab: kreatinin 117 µmol/l (45-90), Hb 15,3 g/dl (11,7-15,3)
Hva er mest sannsynlige diagnose?

**A** Diabetisk ketoacidose
**B** Ketoacidose grunnet bruk av SGLT2-hemmer
**C** Laktacidose grunnet bruk av Metformin
**D** Metabolsk acidose grunnet nyresvikt

0000162b161af19fde

**50**
En mann på 36 år oppsøker deg med spørsmål om testosteronmangel og ønske om substitusjon. Han er slapp og sliten, angir ereksjonsproblemer. Han bruker ingen faste medisiner. BMI 34,2 kg/m2. Blodtrykk 158/88, p 74. Du tar blodprøve etter konsultasjonen som viser testosteron 6,9 nmol/l (ref. 6,73-31,9). Hva gjør du videre?

**A** Testosteron ligger helt lavt i referanseområdet, og han har typiske symptomer på testosteronmangel. Du starter substitusjon med testosteron, Nebido inj. hver 12. uke.
**B** Testosteronnivået ligger helt lavt i referanseområdet og han har sannsynligvis testosteronmangel som årsak til plagene. Du mistenker hypofysesvikt, og utreder videre med MR hypofyse og s-prolaktin og gonadotropiner.
**C** Testosteronnivået kan ikke vurderes sikkert, du tar nye fastende blodprøver med analyse av testosteron og SHBG

0000162b161af19fde

**51**
Hvilket utsagn stemmer om hypoglykemi?

**A** Monobehandling med SGLT2-hemmer gir ofte hypoglykemi
**B** Tap av bevissthet skjer alltid ved blodsukker < 2 mmol/l
**C** Monobehandling med GLP-1 analog gir hypoglykemi
**D** Glukagon øker blodsukkeret innen 10-15 minutter etter intramuskulær injeksjon

0000162b161af19fde

**52**
En 50 år gammel mann med type 1 diabetes kommer for første gang til årskontroll hos deg. Han har de siste 10 år hatt HbA1c 64-75 mmol/mol (ref. 28-40). Han bruker Insulatard 12 E + 4 E, og 2-4 E Humalog til hovedmåltidene. Han har lagt på seg etter at han sluttet å røyke for 5 år siden, veier nå 95 kg ved 175 cm høyde. Blodtrykk 160/90, kolesterol 8 mmol/l (ref. 3,9-7,8 mmol/l ), HDL 1,1 mmol/l (ref. 0,8-2,1 mmol/l ), LDL 6,6 mmol/l (ref. 2,2-5,8 mmol/l ) og triglyserider 1,25 mmol/l (ref. 0,45-2,6 mmol/l). Av faste medisiner bruker han nevnte insulindoser samt B12-sprøyter hver 3. måned.
Hvilke tiltak ser du at du bør gjøre ved konsultasjonen ?

**A** Intensivere insulinbehandlingen med HbA1c på 64 mmol/mol (8 %) som målsetting siden det er det beste han har fått til, oppfordre til fysisk aktivitet, sunn kost, henvise til fedmepoliklinikken, samt tilråde ham oppstart med statin for kolesterolet og en Angiotensin 2 blokker for blodtrykket
**B** La glukoseregulerингen være som den er, og heller fokusere på fysisk aktivitet, sunn kost og vektreduksjon, samt tilråde ham oppstart med statin for kolesterolet og en Angiotensin 2 blokker for blodtrykket
**C** Intensivere insulinbehandlingen med HbA1c på 53 mmol/mol som målsetting, oppfordre til fysisk aktivitet, sunn kost, vektreduksjon om mulig, samt tilråde ham oppstart med statin for kolesterolet og bestille en 24 timers blodtrykksmåling for å utelukke situasjonsbetinget hypertensjon
**D** Intensivere insulinbehandlingen med HbA1c på 53 mmol/mol som målsetting, oppfordre til fysisk aktivitet, sunn kost, vektreduksjon om mulig, samt tilråde ham oppstart med statin for kolesterolet og en Angiotensin 2 blokker for blodtrykket

0000162b161af19fde

**53**
Hva er den minst relevante undersøkelsen ved en årskontroll for diabetes ?

**A** Palpere puls på føttene, teste sensibiliteten med monofilament og stemmegaffel
**B** Kontrollere kreatinin, eGFR og urin (albumin/kreatinin-ratio)
**C** Auskultere hjerte og lunger
**D** Vurdere siste epikrise fra øyelege

0000162b161af19fde

**54**
Alle pasienter som skal opereres, skal ha god informasjon om inngrepet og aktuelle komplikasjoner.
**Hvilke 3 spesifikke komplikasjoner er de viktigste i forbindelse med thyroidea og parathyroideakirurgi?**

**A** Blødning, sårinfeksjon og hypothyreose
**B** Sårinfeksjon, serom og sårruptur
**C** Hypothyreose, hypoparathyroidisme og recurrensparese
**D** Blødning, recurrensparese og hypoparathyroidisme

0000162b161af19fde

**55**
En 28 år gammel kvinne kommer til deg som fastlege etter at hun oppdaget en kul i det ene brystet. Kulen er velavgrenset, bevegelig, uøm, ca 2 cm. Hun er ellers frisk, og det er ingen opphopning av sykdom i familien.
**Skal dette utredes videre?**

**A** Det skal gjøres videre utredning kun hvis det er palpable lymfeknuter i aksillen.
**B** Nei, det er ikke nødvendig med videre utredning. Kulen kjennes benign ut.
**C** Ja, det skal utredes videre. Man kan ikke utelukke malignitet ved palpasjon.
**D** Nei, det er ikke nødvendig med videre utredning. Hun er for ung til å få brystkreft.

0000162b161af19fde

**56**
En 60 år gammel kvinne er hos deg som fastlege fordi hun har oppdaget en inndragning nedenfor areola i venstre bryst. Hun ble oppmerkosom på den for 2 uker siden. Pasienten har fulgt mammografiscreeningprogrammet, og var til mammografi for ca 18 mnd siden. Hun har ingen andre plager.
**Hvordan skal du håndtere dette?**

**A** Først gjøres en klinisk undersøkelse med palpasjon av bryst og regionale glandelstasjoner. Pasienten skal henvises til utredning pga klinisk mistanke om brystkreft enten det er en palpabel tumor eller ikke.
**B** Først gjøres en klinisk undersøkelse med palpasjon av bryst og regionale glandelstasjoner. Hvis det er normale funn ved undersøkelsen, er det ikke nødvendig med videre utredning da inndragning er normalt.
**C** Siden hun er i mammografoscreeningprogrammet er det ikke nødvendig med videre utredning nå. Hun var til siste mammografi for ca 18 mnd siden, og hun blir innkalt på nytt om ca 6 mnd.
**D** Først gjøres en klinisk undersøkelse med palpasjon av bryst og regionale glandelstasjoner. Videre tas det blodprøver inkludert tumormarkører. Resultatet av undersøkelsene avgjør om hun skal henvises til utredning eller ikke.

0000162b161af19fde

**57**
En 26 år gammel kvinne fødte sitt første barn for 3 uker siden. Hun ammer, men syns det er strevsomt. De siste 2-3 dagene syns hun det ene brystet har blitt mer hovent, rødt og ømt. Hun syns det kommer mindre melk fra det brystet enn fra det andre. Hun har temperatur 38 grader, men føler seg i dårligere form. Ved inspeksjon ser du tydelig rubor og noe sår mamille. Palpasjon er vanskelig fordi det er så ømt, men du kjenner ingen lokaliserte oppfylninger.
**Hvilke råd har du til henne?**

**A** Dette er sannsynligvis melkeretensjon, og det er ikke nødvendig med antibiotika. Hun bør sørge for ro til seg og barnet, og passe på at brystet tømmes ved hver amming.
**B** Hun har sannsynligvis mastitt, og det bør behandles med antibiotika. I tillegg bør hun sørge for ro til seg og barnet, og passe på at brystet tømmes ved hver amming.
**C** Hun har sannsynligvis en brystabscess, og det bør behandles med antibiotika. Hun bør ta pause fra amming på det brystet, men fortsette på det andre.
**D** Hun har sannsynligvis mastitt, og det bør behandles med antibiotika. Hun bør slutte å amme på det brystet siden bakterier fra morsmelka kan smitte barnet.

0000162b161af19fde

**58**
En pasient har vært til en CT-undersøkelse etter et biluhell. Det ble ikke funnet noen skader, men en tumor på 3 cm i venstre binyre. Pasienten er en mann på 54 år. Han har kjent hypertensjon, men er ellers frisk. Han hadde ingen spesielle plager før biluhellet.
**Hvordan skal dette tilfeldige funnet i binyre håndteres videre?**

**A** Pasienten bør henvises for CT-veiledet bioipsi av tumor for å få avklart om den er benign eller malign.
**B** Pasienten bør henvises til endokrinolog for hormonutredning, og CT-bildene må vurderes av radiolog med binyreerfaring.
**C** Binyretumores over 2 cm må alltid fjernes fordi det er en stor risiko for at det er en malign tumor.
**D** Det er ikke nødvendig med videre utredning siden pasienten ikke har plager av det, og tumor ble funnet tilfeldig.

0000162b161af19fde

**59**
Du jobber på legevakten og tar imot en 1,5-åring med forkjølelsessymptomer de siste 2-3 uker. Aktuell sykehistorie er 3 dagers febrilia, det siste døgnet stønnende og hurtig respirasjon. CRP 140 (ref: <5). Temp 39,8. Du rekvirerer et røntgen thorax (bilde nedenfor) og henviser pasienten til barnemottaket for vurdering.
Hvilket utsagn er korrekt?

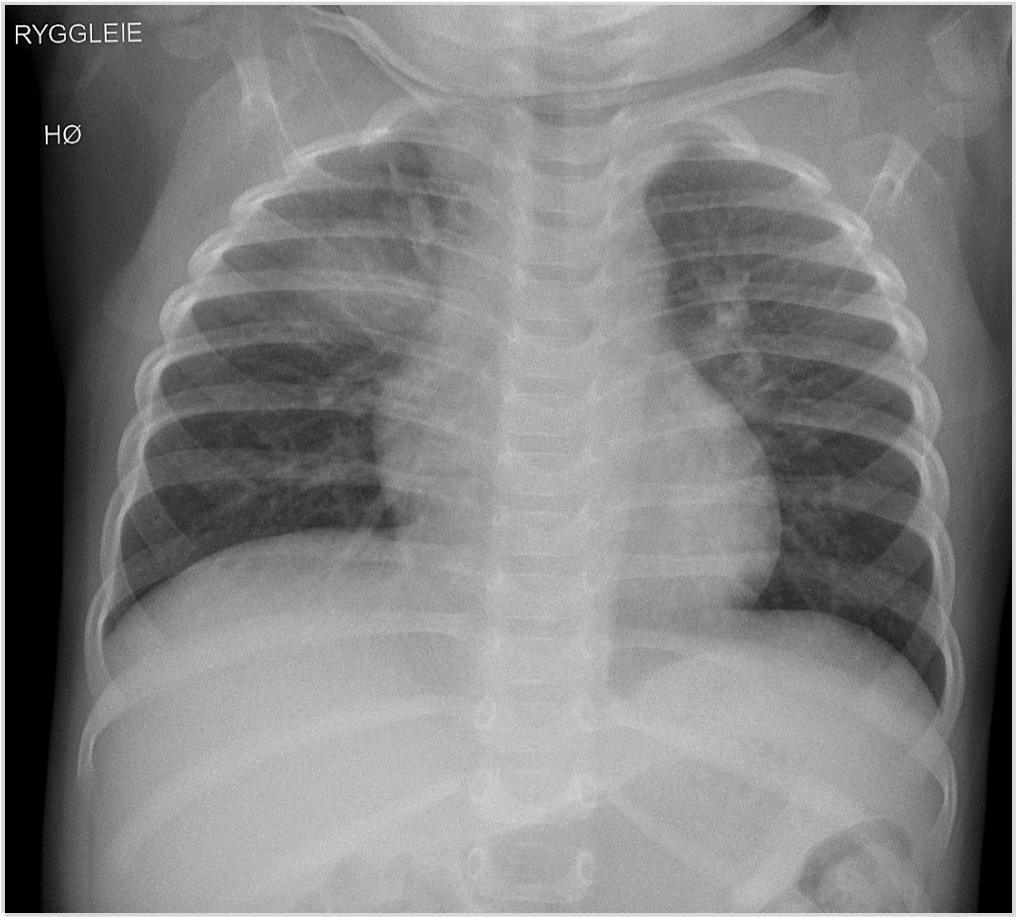


**A** Det foreligg en hilusnær rundtfortetning på høyre side. Dette er svært malignitetssuspekt og må utredes videre med CT thorax.
**B** Ingen aktuell patologi, normal thymus på høyre side. Det trengs nesten aldri røntgen thorax for å diagnostisere pneumonier.
**C** Det foreligg en hilusnær rundtfortetning på høyre side. Dette må kontrolleres med et nytt røntgen thorax bilde om 4-6 uker etter avsluttet antibioitka behandling.
**D** Det foreligg en hilusnær rundtfortetning på høyre side. Dette trengs ikke kontrolleres dersom klinisk og biokjemisk bedring.

0000162b161af19fde

**60**
Du jobber som assistentlege ved barneavdelingen og undersøker et nyfødt barn som er født i natt til termin. Du finner en vital gutt uten dysmorfe trekk, men kjenner en oppfylling over symfysen. Utfra morens journal ble det prenatalt anmerket lett dilaterte samlesystem bilateralt. Du henviser han til UL urinveier og røntgen MCUG på dag 2.
Hvilken tilstand får du bekreftet utfra røntgen bildet nedenfor?

**A** Vesicoureteral refluks (grad 5)
**B** Overgangsstenose
**C** Distal ureterstenose
**D** Bakre urethraklaff

0000162b161af19fde

**61**
Vesikoureteral refluks (VUR) er en tilstand der urin strømmer tilbake frå blæren og opp i urinleder, og ev. til nyrebekken. VUR antas å forekomme hos 1-2% av alle barn. Hos barn med urinveisinfeksjoner påvises refluks hos 15-50%.
Hvilken bildemodalitet skal ikke brukes for deteksjon av VUR eller i kontroll av ev. nyreskader?

**A** DMSA scintigrafi
**B** Røntgen MCUG
**C** UL urinveier
**D** Røntgen urografi

0000162b161af19fde

**62**
En kvinne fikk prenatalt hos fosteret påvist to atresier i GI-trakten. Dette har du som er assistentlege v/ nyfødtavdelingen avklart klinisk samt ved hjelp av røntgenbilder av thorax og abdomen. Du husker fra medisinstudiet at det kan foreligge flere anomalier samtidig.
Hvilken bildediagnostisk modalitet (-er) kan vere lurt å henvise i tillegg?

**A** MR caput, UL urinveier og røntgen totalskjelett
**B** MR caput og UL abdomen
**C** UL caput, UL abdomen og røntgen totalskjelett
**D** UL caput og UL urinveier

0000162b161af19fde

**63**
En 72 år gammel kvinne utredes med CT abdomen/bekken for forhøyede leverprøver og får tilfeldig påvist en 12 mm eksofyttisk lesjon i venstre nyre. På bildet under ser du en homogent attenuerende cortical lesjon på 50 HU, ingen forkalkninger eller septeringer. En legestudent følger deg på vakt og lurer på om det er indikasjon for videre utredning eller kontroll. Hva svarer du?

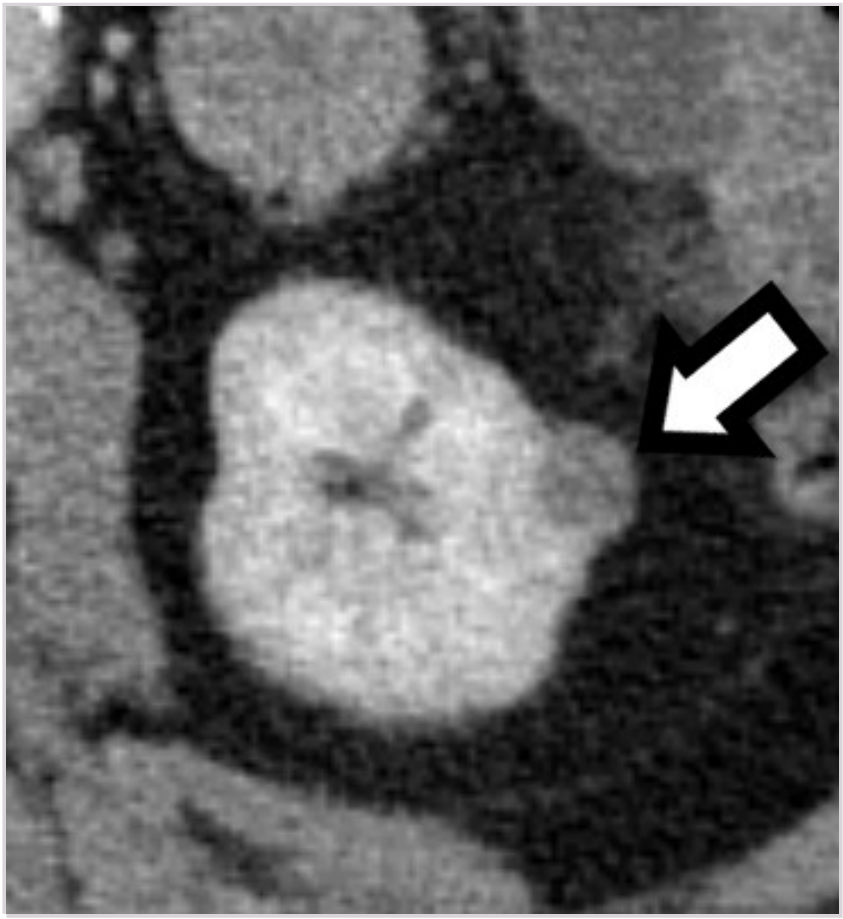

**A** Ingen indikasjon for videre utredning, kontroll eller behandling
**B** Henvise til CT-kontroll om 1 år for å se om den vokser
**C** Henvises til 3-fase CT urinveier for å utelukke solid tumor
**D** Henvise til ultralydveiledet biopsi

0000162b161af19fde

**64**
En 75 år gammel mann med lang røykeanamnese og KOLS kommer til deg i allmennpraksis grunnet litt treg og hyppig vannlating, må opp om natten. Ingen svie ved vannlating eller øvrige infeksjonstegn. Ved rektaleksplorasjon finner du normalt stor prostata med normal konsistens. PSA i serum er 2,1 (ref. < 4,4). Urinstix viser blod 3+, leukocytter neg, nitritt neg, protein neg. Dyrkning er negativ. Kontroll-stix 2 uker senere viser samme funn med blod 4+, leukocytter neg, nitritt neg, protein neg. Hvilken videre utredning henviser du til?

**A** Henviser til CT abdomen/bekken
**B** Henviser til ultralyd av nyrer og urinveier
**C** Henviser til urolog i pakkeforløp for prostatakreft
**D** Henviser til 3-fase CT urinveier

0000162b161af19fde

**65**
En 27 år gammel mann blir utredet med ultralyd av scrotum grunnet kul i venstre testikkel. Han har normal urinstix og ingen symptomer foruten palpabel kul i venstre testikkel. Radiolog konkluderer med "18 mm høyst sannsynlig malign tumor i venstre testikkel". Hvordan skal pasienten utredes videre?

**A** CT thorax/abdomen/bekken for stadieinndeling
**B** Biopsi av testikkel for å bekrefte diagnose
**C** MR scrotum for å bekrefte diagnose, deretter evt. CT thorax/abdomen/bekken for stadieinndeling
**D** Ultralyd bakre bukvegg for stadieinndeling

0000162b161af19fde

**66**
Her ser du noen bildeeksempler av en hodeundersøkelse til et barn som har blitt utsatt for barnemishandling.
Hvilket utsagn er korrekt?

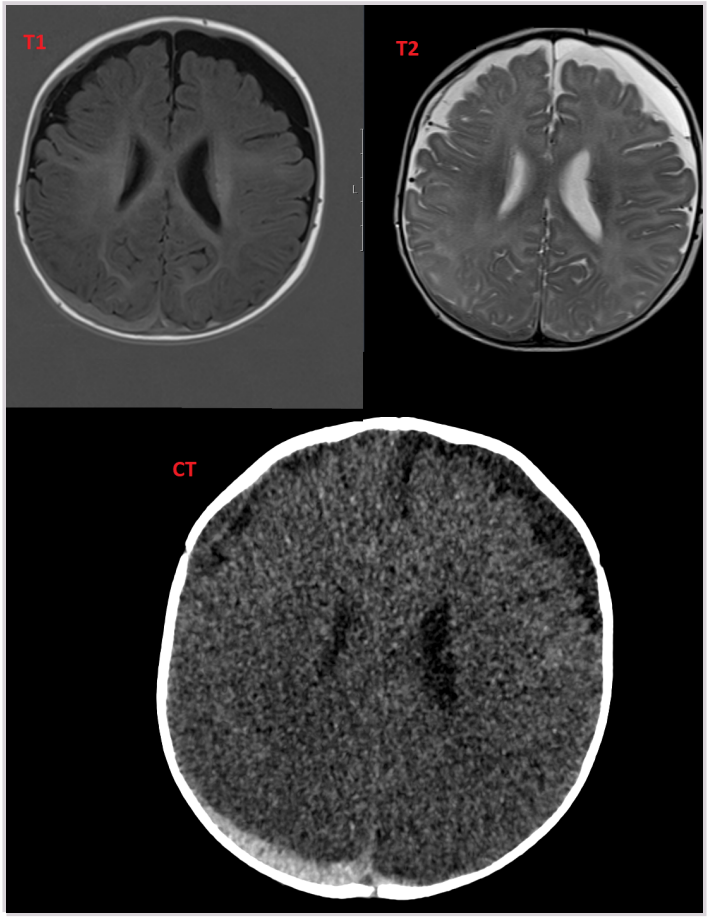


**A** Kun kroniske hematomer
**B** Blanding av akutte og kroniske hematomer
**C** Kun akutte hematomer
**D** Aldersnormale funn (ingen patologi)

0000162b161af19fde

**67**
En 74-årig pasient er utredet med funn av carcinomatose i buk og ovarialtumor, men samtidig en tumor i høyre mamma. Hun er ikke aktuell for primær bukkirurgi grunnet utbredt carcinomatose, men kan være aktuell for neoadjuvant cytostatika for preoperativ tumorreduksjon.
Før neoadjuvant behandling er det ønskelig å vite hvilken cancer carcinomatosen har opphav fra. Bildet viser en drøyt 3 cm bred "carcinomatosekake" langs ventrale bukvegg, samt tumor i høyre ovarium. Hvilket utredningsalternativ foreslår du?

**A** Ultralydveiledet carcinomatosebiopsi.
**B** MR av bekken for vevskarakterisering.
**C** Laparoskopisk biopsi.
**D** Ingen ytterligere utredning nødvendig. Carcinomatosen stammer høyst sannsynlig fra ovarialcancer.

0000162b161af19fde

**68**
En 70 år gammel mann ble etter diverse utredning operert med fjerning av prostata. Under er et bilde fra operasjonspreparatet (prostata; hematoxylin-eosin-farget snitt). Det ble også gjort immunhistokjemisk undersøkelse, som viste at det ikke var basalt myoepitel i kjertlene som er vist på bildet.
**Hva er riktig fortolkning av bildet sammenholdt med immunhistokjemisk undersøkelse?**

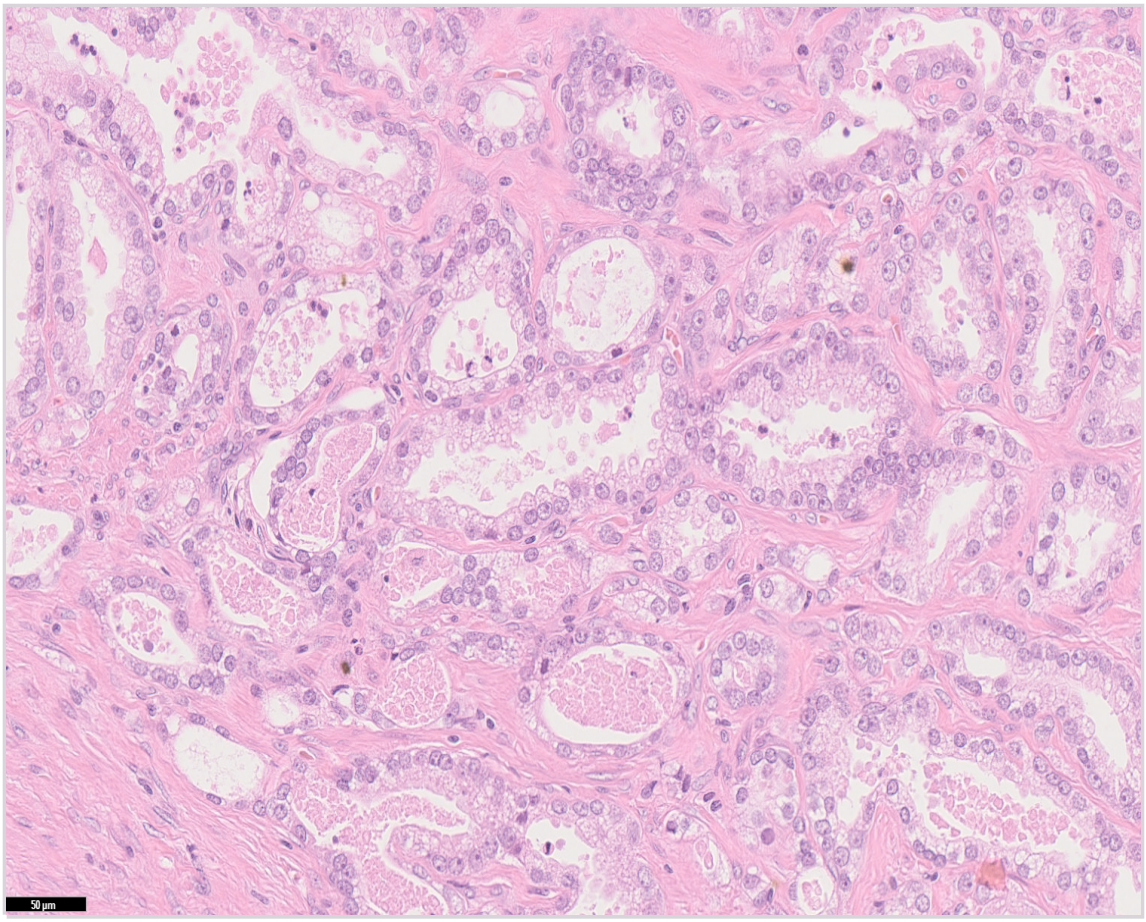


**A** Normal prostata
**B** Adenokarsinom
**C** Prostatitt
**D** Godartet prostatahyperplasi

0000162b161af19fde

**69**
En 36 år gammel mann har en velavgrenset tumor på 4 cm i diameter i venstre tyroideahalvdel. Bildene viser et histopatologisk snitt fra tumoren farget med hematoxylin, eosin og safran (HES), x100 forstørrelse og x400 forstørrelse.

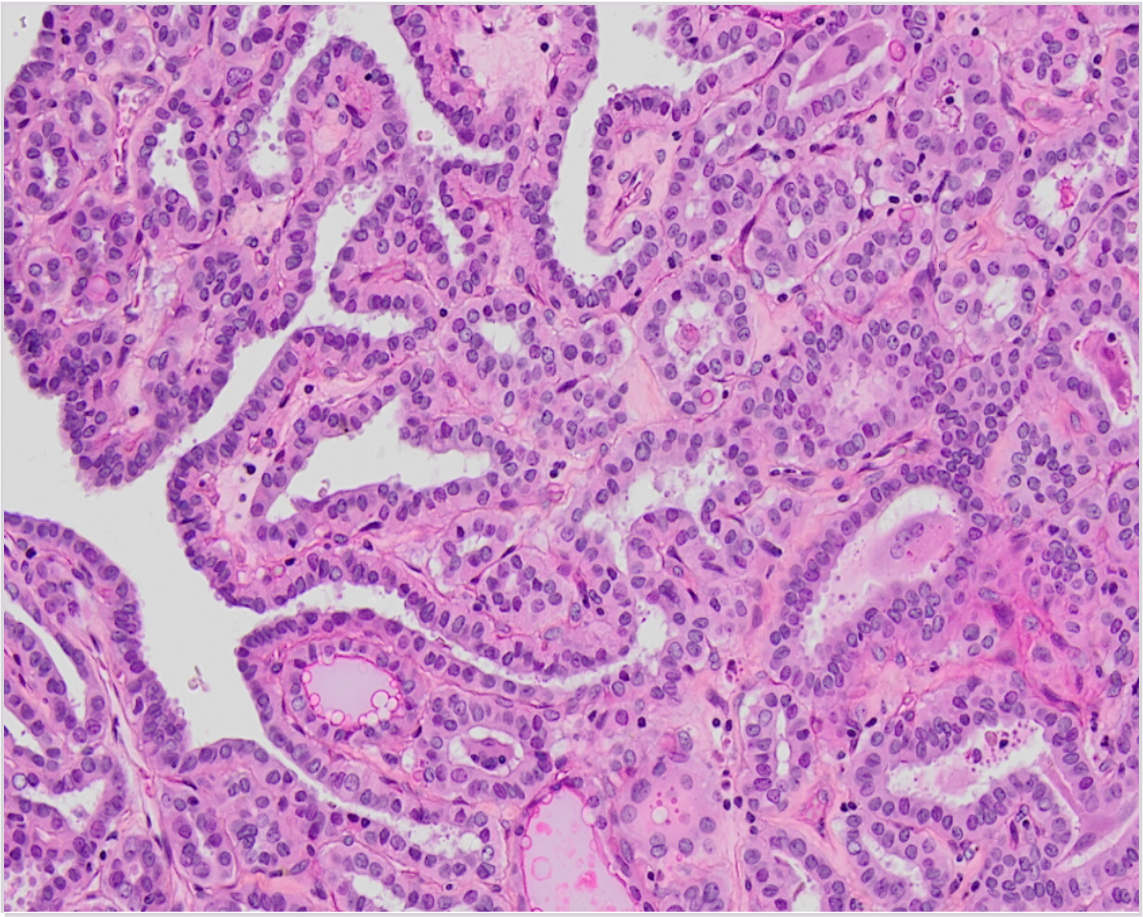

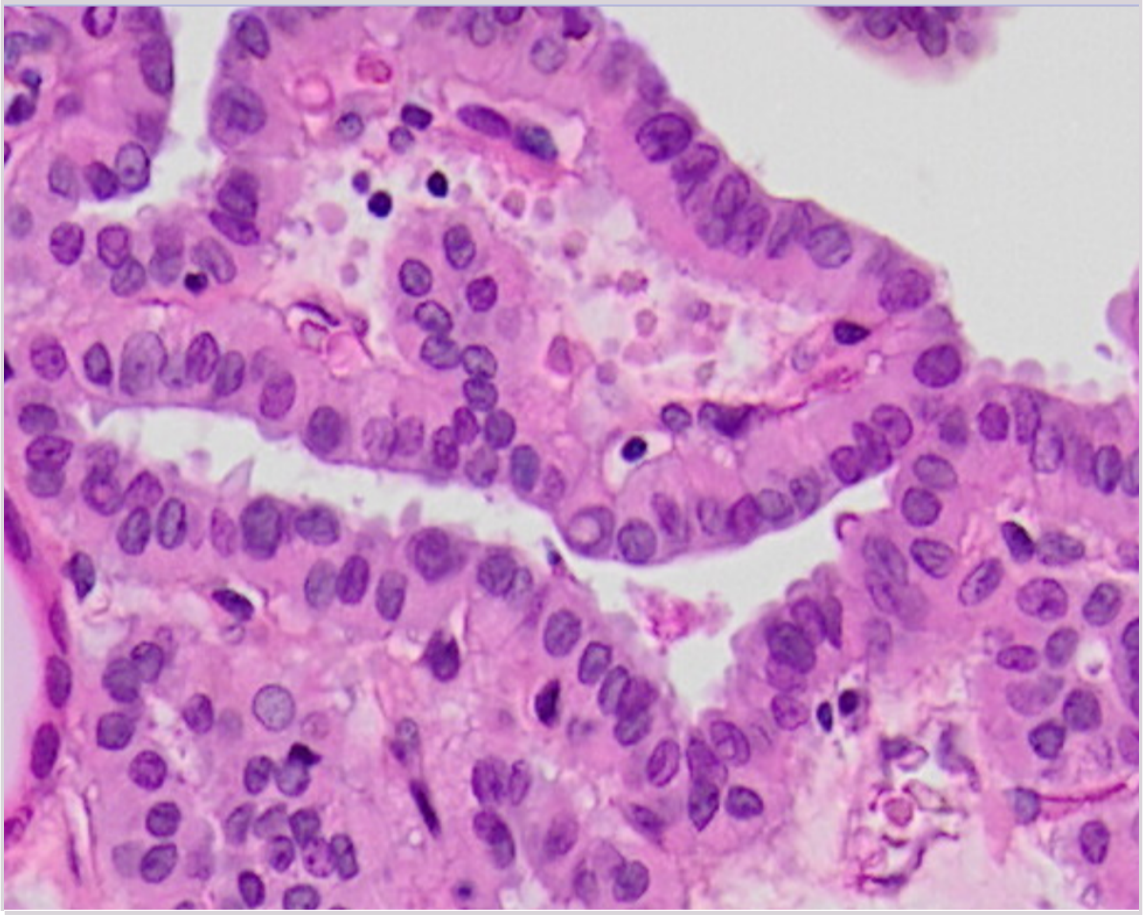

Hvilken diagnose passer best med det histopatologiske bildet?

**A** Granulomatøs betennelse
**B** Papillært karsinom
**C** Knutestruma
**D** Lymfocytær tyreoiditt

0000162b161af19fde

**70**
En 45 år gammel mann oppsøker fastlegen pga. en kul i den ene testikkelen. Etter utredning blir han operert, og høyre testikkel blir fjernet. Ved makroskopisk undersøkelse er testikkelen betydelig forstørret, og snittflaten fremstår homogen og gråhvit. Under er et bilde fra operasjonspreparatet (hematoxylin-eosin-farget snitt).
**Hva er riktig fortolkning av dette bildet?**

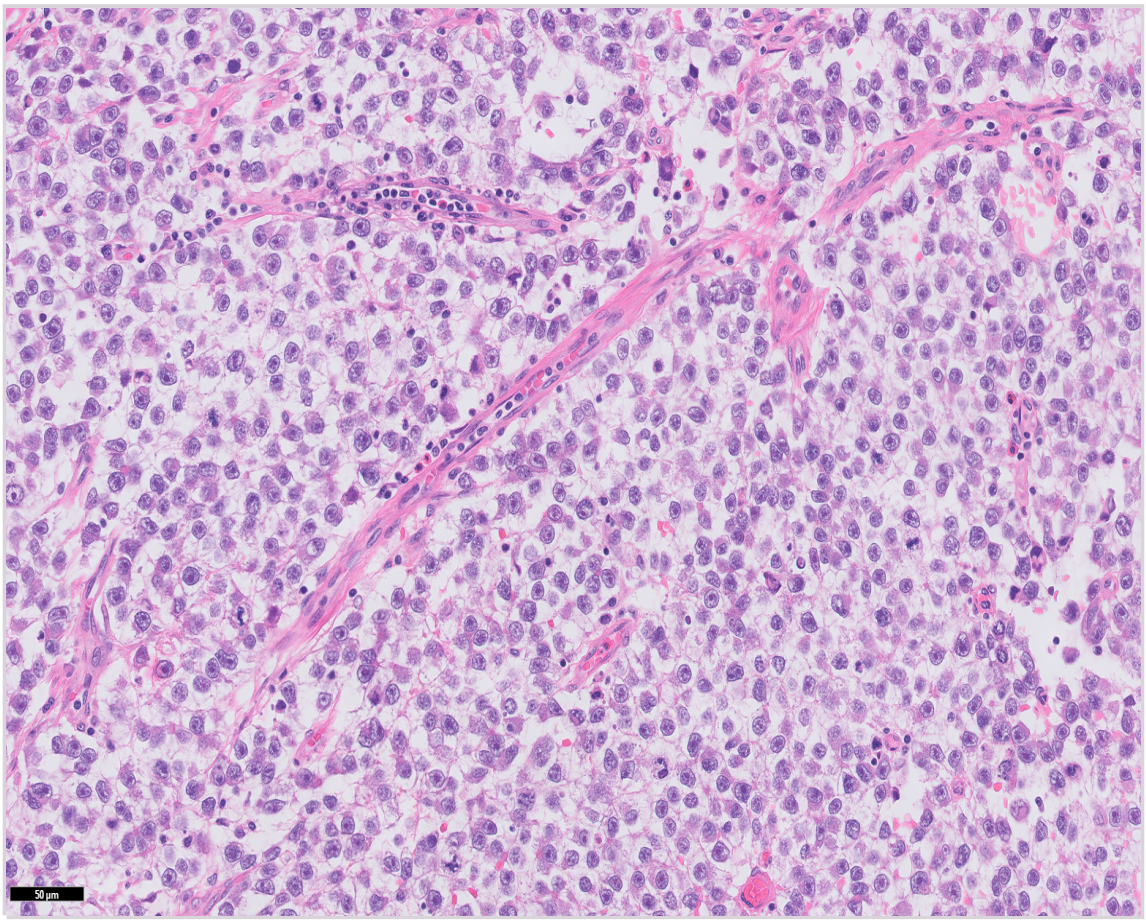


**A** Benign germinalcellesvulst
**B** Betennelse
**C** Normal testis
**D** Seminom

0000162b161af19fde

**71**
En 45 år gammel mann oppsøker lege pga. blod i urinen og flankesmerter. Etter utredning blir han operert, med fjerning av høyre nyre. Ved makroskopisk undersøkelse av nyren sees en velavgrenset guloransje lesjon. Under er et bilde fra operasjonspreparatet (hematoxylin-eosin-farget snitt).

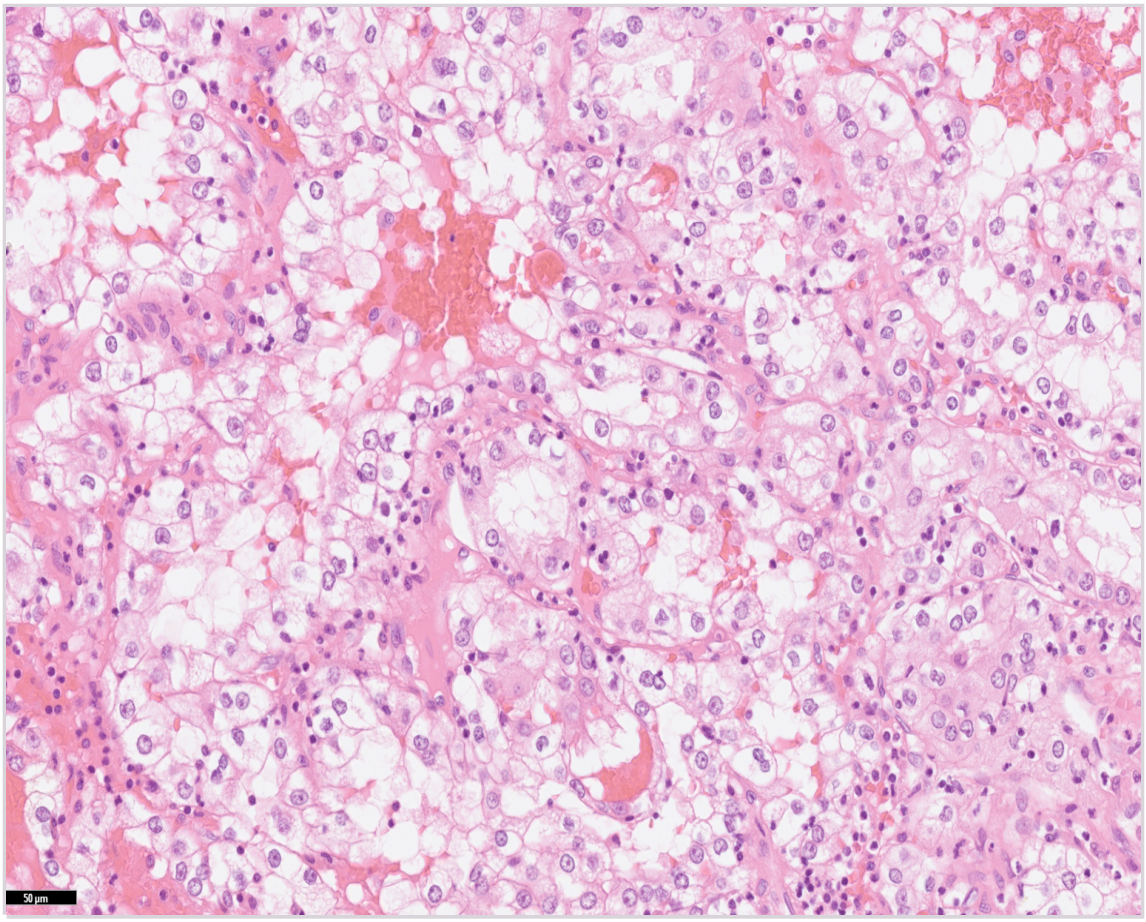


**Hva er riktig fortolkning av dette bildet?**

**A** Glomerulonefritt
**B** Nyrecellekarsinom
**C** Normalt nyrevev
**D** Nefritt

0000162b161af19fde

**72**
En 21 år gammel kvinne har en tumor i det venstre brystet. Den måler 30 mm i diameter og er fast og bevegelig ved palpasjon. Pasienten opplyser at hennes mor og mormor har hatt brystkreft. Bildet viser to bilder fra et histopatologisk snitt fra tumoren farget med hematoxylin, eosin og safran (HES) (x100 og x400 forstørrelse).

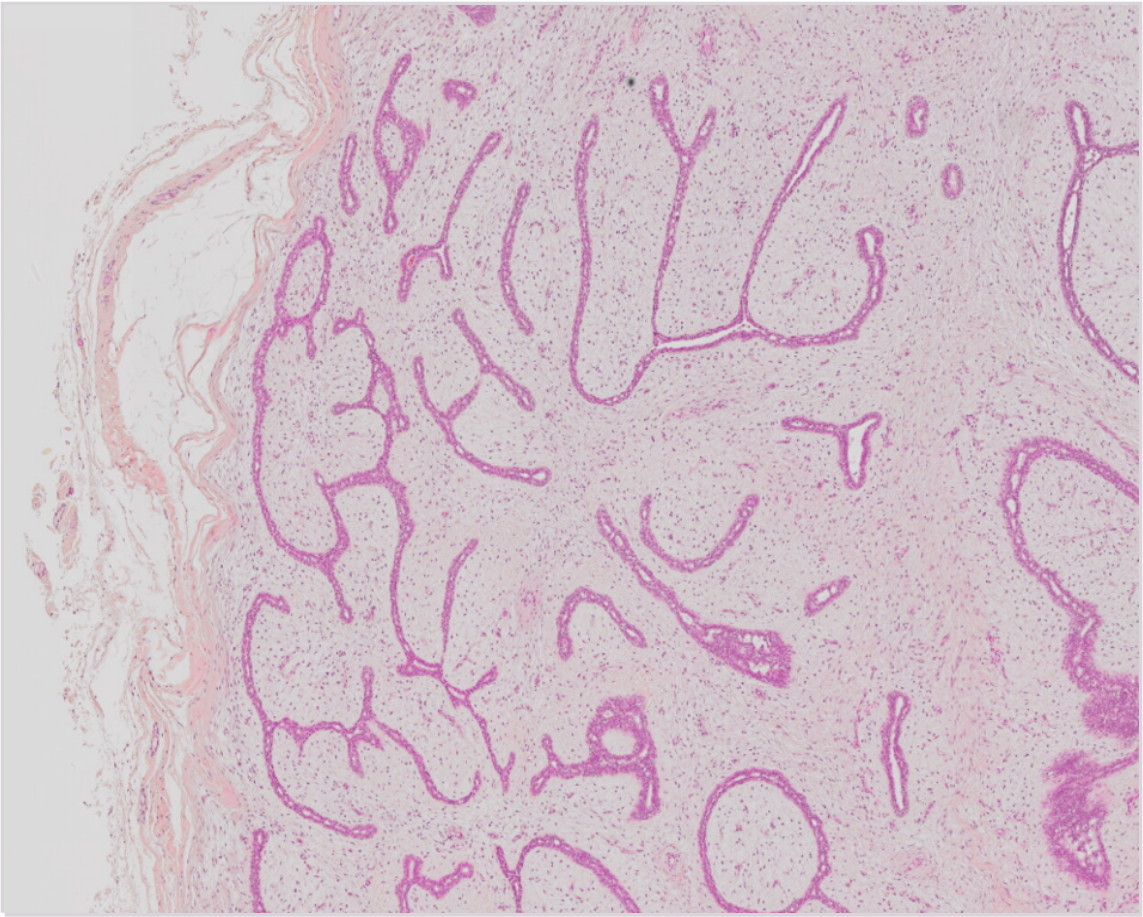

Hva er diagnosen?

**A** Intraduktalt papillom
**B** Invasivt karsinom
**C** Duktalt karsinom *in situ*
**D** Fibroadenom

0000162b161af19fde

**73**
En 58 år gammel kvinne har en tumor i det høyre brystet. Den er fast, men ikke velavgrenset, og måler 25 mm i diameter. Bildet viser et histopatologisk snitt fra tumoren, farget med hematoxylin, eosin og safran (HES), x100 forstørrelse.

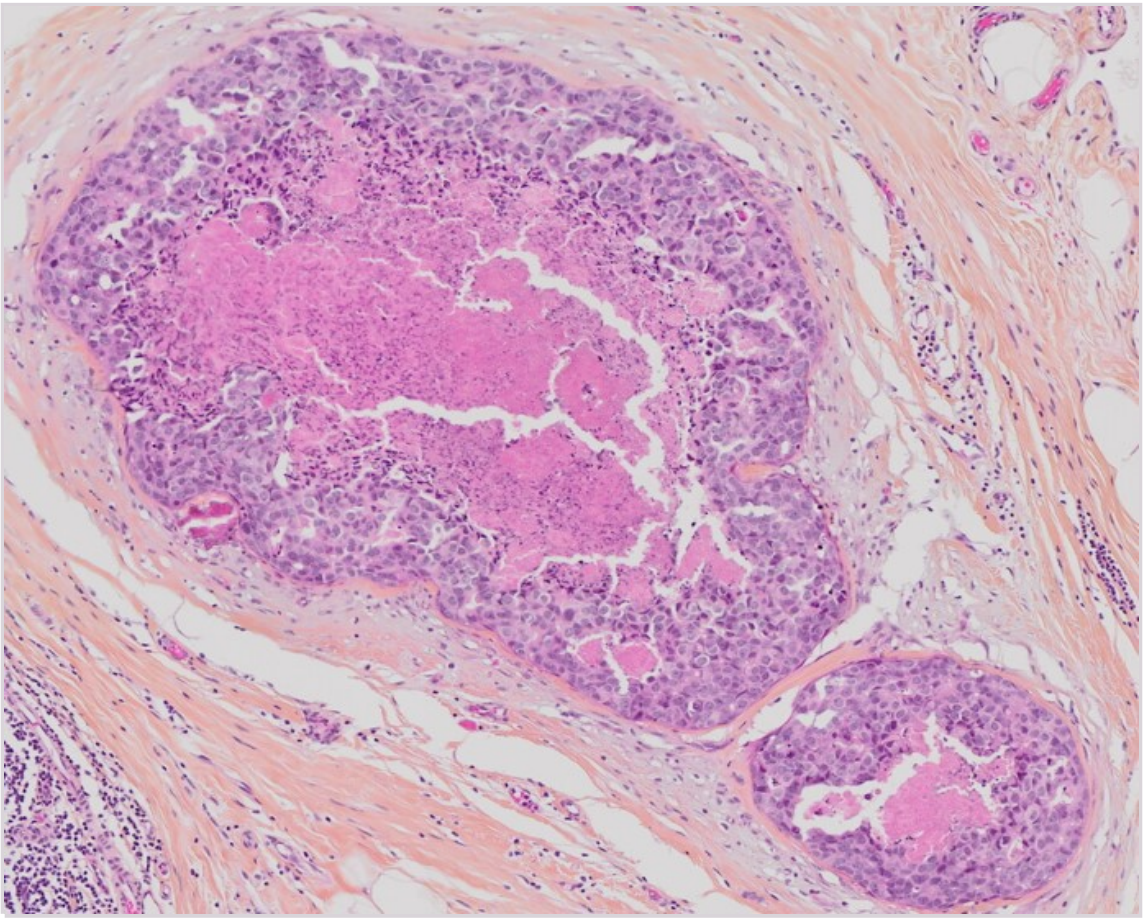

Basert på det du ser i dette bildet, hva er den mest sannsynlige diagnosen?

**A** Duktalt karsinom *in situ*
**B** Fibroadenom
**C** Intraduktalt papillom
**D** Laktasjonsforandringer

0000162b161af19fde

**74**
Du er LIS2 ved Avdeling for patologi og leser en mikroskopibeskrivelse hvor det er beskrevet forandringer i myometriet i uterus. Det er flere foci med endometriekjertler omgitt av endometriestroma i myometriet.
**Hva er mest sannsynlige diagnose?**

**A** Adenokarsinom
**B** Adenomyose
**C** Endometriose
**D** Leiomyosarkom

0000162b161af19fde

**75**
Hva betyr begrepet «hyperplasi», når man snakker om histologiske vevsforandringer?

**A** At cellene endrer funksjon
**B** At det er for mange celler
**C** At det er for store celler
**D** At cellene endrer form

0000162b161af19fde

**76**
En 55 år gammel kvinne er blitt operert for en tumor i det venstre brystet. Den histopatologiske undersøkelsen viser et infiltrerende duktalt karsinom, histopatologisk grad 1.
Hvilke tre histopatologiske kriterier ligger til grunn for patologens vurdering av tumorens grad?

**A** Antall mitoser i 10 synsfelt, andel tubulære strukturer og grad av kjernepleomorfi.
**B** Tumorens størrelse, antall lymfeknutemetastaser, og innvekst i overliggende hud.
**C** Antall apoptotiske cellekjerner i 10 synsfelt, proliferasjonsindeks, og grad av kjernepleomorfi.
**D** Tumorens størrelse, hormonreseptorstatus og proliferasjonsindeks.

0000162b161af19fde

**77**
En 35 år gammel kvinne kommer til første svangerskapskontroll. Hun er gravid i 12. svangerskapsuke. Hun har ingen symptomer fra urinveiene. Du rekvirerer urinprøve til screening for asymptomatisk bakteriuri og dyrkningsvaret viser renkultur av E. coli med $10^4$ CFU/ mL.
Hvordan bør dette funnet tolkes?

**A** Funnet klassifiseres foreløpig ikke som ikke asymptomatisk bakteriuri, men det bør tas en kontrollprøve i svangerskapsuke 35-37
**B** Funnet klassifiseres ikke som asymptomatisk bakteriuri på grunn av lav bakteriekonsentrasjon i prøven
**C** Det er en mulig asymptomatisk bakteriuri, men funnet må bekreftes i en ny prøve etter 1- 2 uker
**D** Det er en sikker asymptomatisk bakteriuri fordi E. coli er en primær urinveispatogen bakterie

0000162b161af19fde

**78**
Et bakterieisolat av Staphylococcus aureus viser seg å være resistent mot penicillin G, oxacillin og tredje generasjon cefalosporiner, men følsom for vankomycin.
**Hva er denne følsomhetsprofilen mest forenlig med?**

**A** ESBL-produksjon
**B** Meticillin-resistens
**C** Glykopeptid-resistens
**D** Penicillinase-produksjon

0000162b161af19fde

**79**
Det mikrobiologiske laboratoriet mottar en urinprøve på et glass med tilsatt borsyre. Glasset er kun halvfullt.
**Hvordan vil dette kunne dyrkningsresultatet?**

**A** Analyseresultatet vil ikke påvirkes fordi borsyre stabiliserer bakteriene i urinprøven
**B** Analyseresultatet vil ikke påvirkes fordi det kun behøves noen få mikroliter urin til urin dyrkning
**C** Analyseresultatet vil kunne bli feil fordi høy borsyrekonsentrasjon vil kunne indusere bakterievekst
**D** Analyseresultatet vil kunne bli feil fordi høy borsyrekonsentrasjon vil kunne drepe bakterier

0000162b161af19fde

**80**
Du mistenker denguefeber hos en 26 år gammel kvinne som har fått høy feber og muskelverk få dager etter at hun kom hjem fra opphold i Thailand. Hun har et makulopapulært utslett i ansikt, på overkroppen og armene.
Hvilken mikrobiologisk test bør benyttes til å avklare dette?

**A** PCR av hudbiopsi
**B** Mikroskopi av blod
**C** Antigen/antistofftest på blod
**D** Blodkultur

0000162b161af19fde

**81**
En ung mann på 22 år legges inn på sykehus med feber av ukjent årsak. Han har nylig kommet hjem fra et opphold i Thailand. Feberen har vart i 2 uker. Han har samtidig orale ulcerasjoner, makulopapuløst utslett på brystet og magen og hovne lymfeknuter på halsen.
Hvilken undersøkelse vil du ta først hos denne pasienten?

**A** Antinøytrofile cytoplasmaautoantistoffer (ANCA) med tanke på granulomatose med polyangitt (Wegeners granulomatose)
**B** HIV-test da du mistenker akutt HIV-infeksjon
**C** CT-collum da du mistenker at de hovne lymfeknutene er lymfom
**D** Dengue hurtigtest da du mistenker Denguefeber som forekommer hyppig i Thailand

0000162b161af19fde

**82**
Pasienter med revmatoid artritt bruker tocilizumab (RoActemra®) som immunsuppressiv behandling. Dette medikamentet blokkerer Interleukin-6 reseptoren.
Hvike problemer medfører dette medikamentet i diagnostikken av infeksjoner?

**A** Svekket opplevelse av dyspne og manglende dannelse av infiltrater på røntgen thorax
**B** Svekket feberrespons og manglende CRP-stigning
**C** Svekket smerterespons og manglende stigning av D-dimer
**D** Svekket produksjon av koagulasjonsfaktorer (med stigende INR) og hemmet komplementaktivering

0000162b161af19fde

**83**
En 25 år gammel kvinne returnerer etter en ferietur til Malawi. Der badet hun i ferskvann. Like etter hun badet fikk hun et kløende utslett på beina, men dette gikk over. Etter hjemkomst får hun feber, magesmerter med diare og elveblest på magen. I blodprøver er antallet eosinofile tydelig forhøyet.
Hvilken tilstand er den mest sannsynlig årsak til dette symptombildet?

**A** Akutt schistosomiasis (Katayamafeber)
**B** Tyfoidfeber
**C** Rickettsia-infeksjon
**D** Malaria

0000162b161af19fde

**84**
En 45 år gammel mann kommer tilbake fra Sør-Afrika hvor han har vært på safari. En uke etter hjemkomst får han feber (39.5°C), et makulopapuløst utslett og hovne lymfeknuter i lysken. Han sier han fikk flere flåttbitt, og legen finner flere lesjoner med svarte kruster etter sannsynlig flåttbitt på beina. Hvilken diagnose er mest nærliggende?

**A** Denguefeber
**B** Malaria
**C** Tyfoidfeber
**D** Rickettsia-infeksjon

0000162b161af19fde

**85**
Du tilser en 75 år gammel mann på sengepost som er innlagt med sepsis. Han har blitt stadig dårligere utover natten. Det er tatt nye blodprøver og disse viser INR: 2.8 (normalområdet 0.8-1.2) og trombocytter: 30 x 10^09/L(normalområde: 150 - 450 x 10^09/L). Du er usikker på om dette funnet representer disseminert intravaskulær koagulasjon (DIC) eller akutt leversvikt.
Hvilken blodprøve kan hjelpe deg til å avgjøre hvilken av de to tilstandene som er mest sannsynlig?

**A** Kreatinin
**B** D-dimer
**C** Fibrinogen
**D** Bilirubin

0000162b161af19fde

**86**
En mann på 80 år legges inn ved medisinsk avdeling med blodtrykk på 85/50, puls på 120 og feber (39˚C). Urin-stix viser 3+ for leukocytter. Han har flere ganger tidligere hatt nyresten, og man gjør derfor ultralyd urinveier. Denne viser betydelig hydronefrose av høyre nyrebekken. Du er vakthavende lege på sykehuset.
Hvordan er det best å behandle denne pasienten?

**A** Gi pasienten intravenøst mecillinam og henvis han for innleggelse av nefrostomikateter
**B** Gi pasienten intravenøst mecillinam og henvis han til stenknusing (ESWL, Extracorporeal Shock Wave Lithotripsy)
**C** Gi pasienten intravenøst ampicillin og gentamicin og henvis han for innleggelse av nefrostomikateter
**D** Gi pasienten intravenøst ampicillin og gentamicin og henvis han til stenknusing (ESWL, Extracorporeal Shock Wave Lithotripsy)

0000162b161af19fde

**87**
En 65 år gammel mann med feber (over 39 grader om kveldene) av ukjent årsak over 3-4 uker legges inn til videre utredning. Han har hatt nattesvette og 6 kg vekttap. Ut over det har han ingen symptomer eller funn. Blodprøver viser Hb: 9.8 g/dL (ref: 13,4-17,0 g/dL), SR: 70 mm (ref: <20 mm), CRP: 210 mg/L (ref: < 5 mg/L).
Hvilken billedundersøkelse bestiller du først i utredningen av denne pasienten?

**A** Ekkokardiografi for å se etter endokarditt
**B** CT-abdomen for å se etter intraabdominal abscess eller malignitet
**C** MR-columna for å se etter spondylodiskitt
**D** PET-scan for å se etter lymfom

0000162b161af19fde

**88**
Du arbeider som LIS på en ortopedisk sengepost og behandler en mann på 79 år for bruddskader. Han har sterke akutte smerter og behov for behandling med opioider, men har betydelig redusert nyrefunksjon.
Hvilket opioid bør du være spesielt forsiktig med hos denne pasienten?

**A** Oksykodon
**B** Buprenorfin
**C** Morfin
**D** Fentanyl

0000162b161af19fde

**89**
Du påviser essensiell hypertensjon hos en 74-årig kvinne som er din pasient. Du bestemmer deg for å starte behandling med en angiotensinreseptorantagonist.
Hvilke blodprøver bør pasienten følges opp med?

**A** Kalium og hematologisk status (hemoglobin, leukocytter, trombocytter)
**B** Kalium og tyroideastatus (TSH, fritt T4)
**C** Kalium og kreatinin
**D** Kalium og leverenzymer (ALAT, gamma-GT)

0000162b161af19fde

**90**
Noen blodtrykksmidler kan øke risikoen for torsades de pointes-arytmier når de kombineres med legemidler som øker QT-tiden i EKG, selv om midlene selv ikke påvirker ionekanaler i hjertet.
Hvilken gruppe blodtrykksmidler gjelder dette for?

**A** Betablokkere
**B** Tiaziddiuretika
**C** Karselektive kalsiumantagonister
**D** ACE-hemmere

0000162b161af19fde

**91**
En pasient med et nylig gjennomgått hjerteinfarkt og hypertensjon har begynt med behandling med acetylsalisylsyre, en antgiotensin-II-reseptorantagonist, en selektiv betablokker og et statin. På kontroll noen uker senere klager pasienten over at han er slapp og blir fort sliten ved moderate anstrengelser, slik som å gå i trapper. Han føler at kroppen går på "lavgir". Ved klinisk undersøkelse er det ikke annet å bemerke enn at pasienten har noe langsom puls.
Hvilket legemiddel er den mest sannsynlige årsaken til disse symptomene?

**A** Statinet
**B** Acetylsalisylsyren
**C** Angiotensin-II-reseptorantagonisten
**D** Betablokkeren

0000162b161af19fde

**92**
En 70 år gammel mann bruker acetylsalisylsyre (en platehemmer), atorvastatin (et statin), enalapril (en ACE-hemmer) og digoksin (et digitalisglykosid). Han utvikler et ulcus ventriculi.
Hvilket av pasientens legemidler gir typisk denne bivirkningen?

**A** Atorvastatin
**B** Acetylsalisylsyre
**C** Enalapril
**D** Digoksin

0000162b161af19fde

**93**
I preparatomtalen til bisfosfonatet alendronat står det: "Invasiv tannbehandling bør om mulig unngås hos pasienter under behandling med bisfosfonater".
Hva er årsaken til dette?

**A** For å unngå calcinose i tannkjøttet
**B** For å unngå periodontitt
**C** For å unngå osteonekrose i kjeven
**D** For å unngå interaksjon med lokalanestesimidler

0000162b161af19fde

**94**
Women's Health Initiative (WHI)-studien, som ble publisert i 2002, betraktes av mange som den definitive sikkerhetsstudien om hormonell substitusjonsbehandling (HRT) etter menopause. WHI fant at HRT gav økt risiko for en rekke sykdommer eller tilstander, men redusert risiko for andre.
**Nevn to som WHI har vist at HRT kan beskytte mot.**

**A** Demens og koloncancer
**B** Osteoporose og endometriecancer
**C** Demens og osteoporose
**D** Koloncancer og osteoporose

0000162b161af19fde

**95**
Inntak av grapefruktjuice kan ha konsekvenser ved bruk av fosfodiesterase 5-hemmere mot erektil dysfunksjon på grunn av interaksjon.
Hvilken konsekvens vil dette typisk kunne ha?

**A** Grapefruktjuice kan redusere halveringstiden til slike legemidler
**B** Grapefruktjuice kan redusere AUC til slike legemidler
**C** Grapefruktjuice kan redusere metabolismen til slike legemidler
**D** Grapefruktjuice kan redusere biotilgjengeligheten til slike legemidler

0000162b161af19fde

**96**
En 25 år gammel kvinne behandles med isoniazid og rifampicin mot tuberkulose. Hun ønsker nå prevensjon.
Hvilken av følgende prevensjonsmetoder er mest korrekt å anbefale?

**A** Hormonspiral
**B** P-ring
**C** P-plaster
**D** Kombinasjons P-pille

0000162b161af19fde

**97**
Du behandler en mann på 50 år med bipolar lidelse med litium. Han forteller til deg at han den siste tiden har tatt ibuprofen mot smerter i ryggen.
Hvilken betydning kan dette ha for litium-doseringen, og hvorfor?

**A** Ingen betydning, ikke relevant interaksjon
**B** Redusert dosebehov på grunn av redusert utskillelse av litium via nyrene
**C** Økt dosebehov på grunn av økt tap av litium via nyrene
**D** Redusert dosebehov på grunn av økt utskillelse av litium via nyrene

0000162b161af19fde

**98**
En pasient bruker levotyroksin på indikasjon hypotyreose. Pasienten utvikler jernmangel etter en større operasjon og får behov for jerntilskudd. Interaksjonssøk viser at det foreligger en interaksjon mellom levotyroksin og peroralt administrert jern.
Hvordan bør denne interaksjonen håndteres?

**A** Peroralt jerntilskudd og levotyroksin kan ikke kombineres og pasienten må få intravenøst administrert jerntilskudd.
**B** Peroralt jerntilskudd og levotyroksin kan tas samtidig da interaksjonen ikke er klinisk relevant.
**C** Peroralt jerntilskudd og levotyroksin må tas med minst tolv timers mellomrom.
**D** Peroralt jerntilskudd og levotyroksin må tas med minst to timers mellomrom.

0000162b161af19fde

**99**
Du bestemmer deg for å behandle en pasient med høyt blodtrykk med en ACE-hemmer.
Hvilke fysiologiske endringer vil behandlingen medføre?

**A** Dilatasjon i afferente (tilførende) arteriole. Økt aldosteronproduksjon.
**B** Dilatasjon i efferente (fraførende) arteriole. Økt aldosteronproduksjon.
**C** Dilatasjon i afferente (tilførende) arteriole. Redusert aldosteronproduksjon.
**D** Dilatasjon i efferente (fraførende) arteriole. Redusert aldosteronproduksjon.

0000162b161af19fde

**100**
Svangerskapsomsorgen i Norge foregår for en stor del i primærhelsetjenesten, ved fastlege og jordmor. En av undersøkelsene man gjør er å måle symfyse-fundus mål (SF-mål).
Hvilken påstand om SF-mål er mest riktig?

**A** Det er ingen vits å ta SF-mål på kvinner med BMI over 35
**B** Det er viktig at man måler på samme måte og helst av samme person hver gang
**C** Man begynner å ta SF-mål fra slutten av første trimester (ca 12 uker)
**D** SF-mål MÅ måles av samme person hver gang for å ha noe verdi

0000162b161af19fde

**101**
Hva er mest riktig om GBS (Gruppe B streptokokker) i svangerskapet?

**A** Funn av GBS i dyrkningssvar fra urinprøve krever kun behandling ved vaginal fødsel for å redusere faren for neonatal sepsis
**B** Funn av GBS i dyrkningssvar fra urinprøve skal alltid behandles
**C** Ved funn av GBS i dyrkningssvar fra urinprøve er profylaktisk antibiotika under fødsel anbefalt
**D** Det er anbefalt å screene for GBS i svangerskapsuke 37

0000162b161af19fde

**102**
21 år gammel kvinne med fast partner siste 2 år. Alltid hatt smerter ved samleie, forverring siste 6 mnd. Tatt flere kurer med soppbehandling. Nå så vondt at hun unngår samleie og dette går utover forholdet. Siden menarke hatt smerter ved hver menstruasjon. Også dette er forverret siste 6 mnd. Under menstruasjon har hun smerter ved avføring. Hun bruker kondom som prevensjon og vurderer barn i løpet av et par år.
Mest sannsynlige diagnose er:

**A** Spastisk bekkenbunn
**B** Vulvodyni
**C** Klamydiainfeksjon
**D** Endometriose

0000162b161af19fde

**103**
Du er LiS i gynekologi. En 42 år gammel kvinne er henvist for vurdering av hysterektomi pga. kraftige og langvarige blødninger. Hun er stort sett frisk, men adipøs. Hun sier hun uansett ikke trenger livmoren da hun ikke skal ha flere barn. Hun er sliten av å blø 14 dager hver måned. Hb er 10.2 g/dL (normalområde 11,7-15,3 g/dL). Ultralyd viser normalkonfigurert uterus og en enkamret, glattvegget cyste på 3,5 cm i høyre ovarium.
Hva anbefaler du henne helst som førstevalg av behandling?

**A** Kontinuerlige p-piller
**B** Endometrieablasjon
**C** Hysterektomi
**D** Hormonspiral

0000162b161af19fde

**104**
Enke, 87 år, kommer med sin datter til undersøkelse. Datteren forteller at personalet ved sykehjemmet har observert en kul utenfor skjedeåpningen når de setter inn Vagifem, og at moren er urolig og går svært hyppig på toalettet. Du undersøker henne og finner et cystocele til 3 cm forbi introitus plan. Pasienten benekter plager, men virker å være kognitivt svekket. Hun har diabetes type II, aortastenose, KOLS og bruker medisiner for dette.
Hvordan vil du best behandle henne?

**A** Ingen behandling av descens uten symptomer
**B** Descensringbehandling
**C** Descensoperasjon
**D** Bekkenbunnstrening

0000162b161af19fde

**105**
En 30 år gammel kvinne kommer inn til kirurgisk avdeling med 2 dagers relativt akutt innsettende magesmerter, feber og førhøyede infeksjonsparameter med LPK på 16 (ref: 3,5 - 10,0 x 10^9/L) og CRP på 250 (ref: < 5 mg/L). Hun har purulent utflod.
Du er gynekolog på vakt og blir bedt om å tilse pasienten, da kirurgisk årsak er utelukket. Hun har født 2 barn, og bruker spiral som prevensjon. Hun er tidligere appendectomert. Du gjør vaginal ultralyd og finner en 7 cm stor oppfylning med varierende ekko i det lille bekken
Hva er den mest sannsynlige diagnosen?

**A** Torkvert adnex
**B** Tuboovarial abscess
**C** Nekrotisert myom
**D** Ekstrauterint svangerskap

0000162b161af19fde

**106**
38 år gammel kvinne, fra tidligere langvarige underlivssmerter og kraftige mensblødninger. Har for ett år siden gjennomgått endeometrieablasjon, hun fikk da samtidig innlagt en kobberspiral.
Pasienten meldes fra AMK, hun har falt om på badegulvet, synkopert. Hun innkommer i mottakelsen, klam og kaldsvett. Du er LiS1 og blir tilkalt. Anamnesen er vanskelig da pasienten er uklar, men samboer forteller at hun har fortsatt å menstruere etter behandlingen og at siste mens var for et par måneder siden.
Hvilke undersøkelser bør du først ta i et slikt tilfelle?

**A** BT, puls, spinalpunksjon og MR caput
**B** BT, puls, s-Hb og u-HCG, samt ultralyd abdomen
**C** BT, puls, respirasjonsfrekvens, blodgass og røntgen thorax
**D** BT, puls, temp, CRP og blodkultur

0000162b161af19fde

**107**
Pasienten er 45 år og har kjente myomer i uterus, de har ikke vokst vesentlig det siste året. Pasienten har noe trykksymptomer og ganske kraftig mensblødning. Hun ønsker seg ikke lenger barn. Hun har prøvd hormonspiral, men denne blødde hun ut. Hun har en BMI på 40.
Du er LiS i gynekologi og har pasienten på poliklinikken. Hvilken behandling er det beste å foreslå her?

**A** Embolisering
**B** Hysterektomi
**C** Hormonerstatning (kombinasjon av østrogen og gestagen som for postmenopausale)
**D** Myomectomi

0000162b161af19fde

**108**
Du skal som helsestasjonslege informere en 17 år gammel jente om effekt og bivirkninger av p-staven. Hvordan vil du da best formulere deg?

**A** P-staven er like sikker som minipillen fra første dag, men kan gi kraftige blødninger innimellom
**B** P-staven er sikker fra første dag, den er veldig sikker, men det er kun gynekologer som kan sette den inn og fjerne den
**C** P-staven er sikker fra første dag, den er veldig sikker, men gir en del blødningsforstyrrelser
**D** P-staven er sikker etter at det er gått 1 mnd etter innsettingen, den er da veldig sikker, den kan gi en del smerter på innsettingsstedet

0000162b161af19fde

**109**
Hvilke kvinner anbefales screening for svangerskapsdiabetes med glukosebelastning?

**A** Gravide kvinner med tidligere svangerskapsdiabetes eller førstegradsslektninger med diabetes
**B** Gravide kvinner som har BT > 140/90, glukosuri i svangerskapet eller som er etnisk fra Asia eller Afrika
**C** Gravide kvinner (førstegangsfødende) > 25 år, med KMI >25 kg/m$^2$, med førstegradsslektninger med diabetes eller som er etnisk fra Asia eller Afrika
**D** Gravide kvinner (første- eller flergangsfødende) > 25 år, med KMI >25 kg/m$^2$ eller som har glukosuri i svangerskapet

0000162b161af19fde

**110**
Tredjegangsfødende kvinne med to tidligere keisersnitt og placenta previa (foranliggende morkake). Hun har økt risiko for placenta accreta (fastvokst morkake) og stor blødning under fødsel. Hva sier du til pasienten?

**A** Verken ultralyd eller CT kan avklare risiko for placenta accreta. Hun må føde på spesialavdeling
**B** Hun kan føde på lokalsykehuset dersom det er gynekolog i tilstedevakt, og man har gjort nødvendige forberedelser (bestilt blod)
**C** Hun skal undersøkes med ultralyd på spesialavdeling. Undersøkelsen vil som regel kunne avklare risiko og bestemme om hun kan føde på lokalsykehus
**D** Hun skal undersøkes med CT på spesialavdeling. Undersøkelsen vil som regel kunne avklare risiko og bestemme om hun kan føde på lokalsykehuset

0000162b161af19fde

**111**
Andregangsfødende kvinne på 32 år som ble forløst med keisersnitt i uke 34 pga alvorlig preeklampsi forrige gang. I epikrisen står det at hun skal ha profylakse med acetyl-salicylsyre (ASA) i neste svangerskap. Hun er tidlig gravid.
Hva er mest korrekt om ASA profylakse?

**A** ASA profylakse må startes så tidlig som mulig og før uke 20 for å ha effekt
**B** Man bør gjøre Doppler i arteria umbilikalis og arteria uterina i uke 12-14 for å bestemme hvem som kan ha nytte av ASA profylakse
**C** Man bør gjøre Doppler ultralyd av arteria uterina i uke 22-24 for å bestemme hvem som kan ha nytte av ASA profylakse
**D** ASA profylakse må startes mellom uke 12 og uke 16 for å ha effekt

0000162b161af19fde

**112**
En 31 år gammel kvinne blir innlagt på sykehuset i svangerskapsuke 32+5 med preterm vannavgang (pPROM). Hun har ingen kontraksjoner. Hvilket av følgende utsagn er mest korrekt?

**A** Antibiotika gis kun dersom mor utvikler feber
**B** Candidavaginitt er en kjent risikofaktor for pPROM
**C** Preterm fødsel er den hyppigst forekommende komplikasjonen etter pPROM
**D** Magnesiumsulfat bør gis i dette tilfellet for redusere risikoen for cerebral parese hos for tidlig fødte barn

0000162b161af19fde

**113**
2 uker etter fødsel henvender en ammende kvinne seg til sin fastlege grunnet smerter, hevelse og varme i begge brystene, men mest uttalt på lateralsiden av venstre bryst. CRP <5 (ref: < 5 mg/L). Temp. 37,5. Du klarer ikke å palpere noen distinkt oppfylning i venstre bryst men hele brystet kjennes spent. Hva er riktigste første behandlingsskritt?

**A** Starte antibiotika før det danner seg abscess i brystet
**B** Anbefale kontakt med jordmor for ammeveiledning, for effektiv og hyppig tømming av brystet
**C** Henvise ø-hjelp til radiologisk avdeling for ultralydundersøkelse med tanke på abscess
**D** Anbefale brystpumpe for tømning av brystet, samt smertelindring

0000162b161af19fde

**114**
Du er fersk LiS på fødeavdelingen. Kvinnen er Para 0, opprinnelig fra Brasil, og er nå i fødsel etter induksjon grunnet overtidig svangerskap. Hun angir nå akutte og intense magesmerter. Du legger merke til at smertene har konstant karakter og at riene ikke lenger vises på tokogrammet. Det er språkproblemer. Hennes mor viser deg en operasjonsbeskrivelse fra Brasil hvor det er angitt at pasienten tidligere har gjennomgått myomektomi av et 7 cm stort myom i fundus av uterus. Hva gjør du helst nå?

**A** Du alarmerer bakvakt da kvinnen har klinikk forenelig med uterusruptur og umiddelbar forløsning må vurderes
**B** Du finner ansvarlig jordmor og gir beskjed om at pasienten ønsker smertelindring
**C** Du beroliger pasienten med at det er forventet at smertene øker på som et tegn på progresjon av fødsel
**D** Du spør pasienten om hun tidligere har hatt gallestein eller andre kirurgiske tilstander som kan gi slike smerter

0000162b161af19fde

**115**
Ultralyd i første trimester blir nå et tilbud til alle gravide. Det er flere begrensinger ved denne undersøkelsen. Hvilken er den mest korrekte begrensingen?

**A** Ultralydapparatene er ikke gode nok for ultralyd i første trimester
**B** Man bør vente med ultralyd til andre trimester slik at man kan screene for trisomi 21
**C** En del fosteravvik kan ikke oppdages før i andre trimester
**D** Undersøkelsen skal være kortere i første enn i andre trimester pga ultralydsikkerhet

0000162b161af19fde

**116**
Operativ vaginal forløsning med vakuum kan gjøres på forskjellige indikasjoner. Hvilken av disse er den mest korrekte maternelle forløsningsindikasjonen?

**A** Truende fosterasfyksi
**B** Sliten mor
**C** Seteleie
**D** Occuput posterior innstilling hos fosteret

0000162b161af19fde

**117**
Monochoriote (MC) tvillinger blir regnet som høyrisikosvangerskap. De har også høyere risiko for komplikasjoner enn de dichoriote (DC) tvillingsvangerskapene. Hvorfor det?

**A** Fordi MC-tvillinger har høyere risiko for komplikasjoner som preeklampsi og svangerskapsdiabetes enn DC-tvillinger
**B** Fordi MC-tvillinger er eneggede tvillinger, og derfor kommer fra ett befruktet egg som har delt seg, har de økt risiko for anatomiske avvik
**C** Fordi MC-tvillinger er eneggede tvillinger, og derfor kommer fra ett befruktet egg som har delt seg, har de økt risiko for kromosomfeil
**D** Fordi MC-tvillinger deler morkake er det større eller mindre grad av anastomoser mellom dem som kan lede til komplikasjoner i opp til 30% av svangerskapene

0000162b161af19fde

**118**
Hva er den vanligste primærbehandlingen for endometriecancer?

**A** Hysterektomi
**B** Kjemoterapi
**C** Myomektomi
**D** Radioterapi (strålebehanding)

0000162b161af19fde

**119**
En 63 år gammel kvinne tar kontakt med lege pga vekttap og økende bukomfang de siste 3 måneder. Ved utredning påvises en ovarialtumor. Hva er den mest sannsynlige type tumor hos denne pasienten?

**A** Epitelial tumor
**B** Germinalcelletumor
**C** Sex cord tumor
**D** Trofoblast tumor

0000162b161af19fde

**120**
Ei 30 år gammel kvinne møter til første svangerskapskontroll i uke 8. Pasienten ønsker å få tatt en screening celleprøve fra livmorhalsen, da det er 4 år siden forrige prøve. Hun har hatt regelmessige menstruasjoner før hun ble gravid, ingen blødninger i svangerskapet. Ved undersøkelse ser cervix makroskopisk upåfallende ut, men det blør litt etter prøvetakingen.
Hva er det riktigst å gjøre?

**A** Henvise pasienten til øyeblikkelig vurdering ved gynekologisk avdeling med spørsmål om spontanabort
**B** Berolige pasienten om at dette er normalt og avvente svar på cervixcytologi
**C** Henvise pasienten til gynekologisk avdeling for snarlig biopsering av cervix
**D** Henvise pasienten til ultralydundersøkelse

0000162b161af19fde