2022 - IID - MD4043 - Eksamen 1
Eksamensdato: 2022-05-25

1
En 1 år gammel gutt er henvist akuttmottaket på en barneavdeling pga anemi med Hb på 7,1 g/dL (ref: 10,5-13,1 g/dL). Han er født i Norge, foreldrene er av afrikansk herkomst. Han fremstår som frisk og i god allmenntilstand. Ved klinisk undersøkelse er han noe blek i huden og på slimhinner, muligens forstørret milt. Videre blodprøver viser MCV 75 fL (ref: 70 - 83 fL), MCH 27 pg (ref: 24.0 – 30.0 pg) og total-bilirubin 20 µmol/L (ref: < 12 µmol/L) .
Som ledd i utredningen blir det laget et perifert blodutstryk.
Hva er mest sannsynlige diagnose?

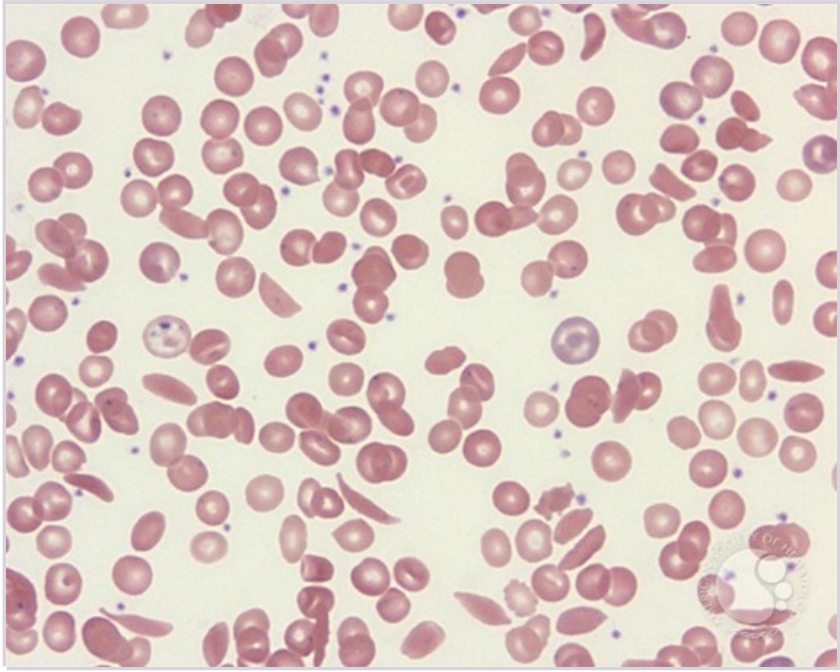

A Thalassemi
Feil, se kommentar.
B Jernmangelanemi
Feil. Ikke sigdceller ved jernmangel. Lav MCV/MCH ved jernmangel.
C X Sigdcelleanemi
Korrekt. I utstryket sees sigdceller, target celler, polykromasi og Howell-Jolly legemer, i tillegg forhøyet bilirubin som tyder på hemolyse, klart mest forenlig med sigdcelleanemi.
D Hemolytisk-uremisk syndrom
Feil. Ofte flere og tydeligere schistocytter, ikke sigdceller.

00001628e2a80c8d50

2
En jente ble født i svangerskapsuke 28 på grunn av preeklampsi hos moren. Hun veide 1150 g og trengte pustestøtte med CPAP etter fødselen. På levedag 5 har hun en systolisk bliyd, og hun henvises til en ultralyd av hjertet (ekkokardiografi). I svaret står det at hun har en volumbelastet venstreside av hjertet med et forstørret venstre atrium.
Hva er årsaken til dette spesifikke funnet?

A Blod shuntes fra aorta til arteria pulmonalis via ductus arteriosus, og et høyere blodvolum går til hjerne og hjerte og kommer tilbake til venstre side av hjertet
Riktig om retningen på blodstrøm men feil både når det gjelder effekten på hjerne- pg hjerteblodstrøm og virkningsmekaniskme for forstørrelse av venstrce hjertehalvdel
B X Blod shuntes fra aorta til arteria pulmonalis via ductus arteriosus, og et høyere blodvolum går til lungene og kommer tilbake til venstre side av hjertet
Riktig svar
C Blod shuntes fra arteria pulmonalis til aorta via ductus arteriosus, og venstre hjertehalvdel blir forstørret p.g.a. for liten tilgang på på oksygenert blod
Feil både når det gjelder retning på blodstrømmen og virkningsmekaniskme
D Blod shuntes fra arteria pulmonalis til aorta via ductus arteriosus, og et høyere blodvolum går til systemkretsløpet og kommer tilbake til venstre side av hjertet

---
00001628e2a80c8d50

3
Du blir tilkalt til fødestuen p.g.a. fosterbradycardi og truende asfyxi ved en terminfødsel. Fødelegene skal til å legge vakuum (sugekopp), og de forbereder deg på at det kan være et dårlig barn. Mens du venter bruker du tiden til å finne frem nødvendig utstyr og tenke gjennom hva du skal gjøre når barnet kommer.
Hva er det viktigste hjelpemiddelet du trenger?

A en medhjelper som er trent i hjertekompresjoner
Luftveishåndtering og ventilasjon er utelatt.
B et stort sugekateter i tilfelle mekoniumaspirasjon
Suging av lufteveiene ved mekonium skal ikke komme i steden for ventilasjon. Det viktigste er bag/maske.
C X en bag med maske som passer til en nyfødt
Adekvat ventilasjon er det aller viktigste
D et navlevenekateter for intravenøs tilgang

00001628e2a80c8d50

4
Du har legevakt og får telefon fra omsorgsboligene om en 14 år gammel jente med psykisk utviklingshemming som står på multi-injeksjonsregime for type 1 diabetes. Personalet tok feil av pennene og satte nå nettopp ved leggetid 20 enheter hurtigvirkende insulin (NovoRapid) i stedet for kveldsdosen med langtidsvirkende insulin (Lantus).
Hva ville vært det beste rådet?

A De kan sette en dose (1 mg) glukagoninjeksjon raskt og gjenta én gang ved behov
B Jenta bør legges inn til observasjon på sykehus
C Ingen tiltak nå, men de må inn å sjekke til henne om ca 2 timer og deretter etter 4 timer
D X Hun bør få opp mot 200 gram karbohydrater og de må følge med blodsukkeret jevnlig
Riktig. Prinsippet er viktigst her, men faktisk kan man anta at 20E Lantus tilsvarer ca 40% av døgnbehov insulin (vanlig råd er 30-50% i langtidsvirkende (ev. 'basal'dose ved pumpebruk), som gir 50E total døgndose, og da er insulin:karbohydrat ratio etter 500-regelen; 500/50=10 som det antall gram karbohydrat 1E insulin 'tar seg av'. Så derfor burde i teorien 200g være lurt og som et utgangspunkt, i praksis iallefall spise bra med karbohydrater og følge med blodsukkeret tett de nærmeste timer. De andre alternativ er ikke bedre da det ville være unødvendig å legge inn, glukagon skal brukes ved bevisstløshet og ikke profylaktisk på denne måten, kort og ikke prediktabel effekt, gir bivirknigner og tømmer egne glykogenlagre og måtte uansett spise osv. Å sjekke etter to og fire timer er inadekvat da hun ville rekke å kunne få alvorlig hypoglykemi.

00001628e2a80c8d50

5
Hvordan defineres fedme for barn under 2 år?

A X Fedme under 2 års alder defineres ut fra vekt- for-lengde percentilkurver (>97,5 percentilen)
Riktig. Dette er vist i kurver i forelesningen
B For de yngste barna defineres fedme ut fra iso-BMI percentiler (>75 percentilen)
Det eksisterer ikke isoBMI percentiler < 2 års alder. Dette er vist i forelesningen
C Det eksisterer ikke klare definisjoner av fedme for barn under 2 år
D Fedme før 2 års alder defineres som kryssing oppover av to percentiler ut fra percentilkurver for vekt- for- alder
Dette er et upresist mål som ikke justerer for bl.a. innhentningsvekst, og brukes derfor ikke til definisjon av fedme

---

00001628e2a80c8d50

6
Etnisk norsk jente på 7 år som i flere år har vært plaget med intermitterende magesmerter. Smertene er oftest verst rett etter middag, og hun kan våkne om natten pga av smerter. Noen ganger kan smertene være uttalte slik at hun ikke vil på skolen eller fritidsaktiviteter. Hun har mye flatulens, som ofte er spesielt illeluktende og det er ofte spor av avføring i trusa. Hun har vokst normalt. Hun går på do hver dag, men er usikker på hvor mye hun bæsjer. Følgende prøver er alle normale: Hgb, leukocytter med diff. telling, ferritin, kreatinin, CRP og SR. Urinstix negativ.
Hvilken tilstand er mest sannsynlig

A Kronisk inflammatorisk tarmsykdom
Symptomer over flere år uten patologiske funn som blod/slim i avføring, normale prøver er ikke forenelig med IBD.
B X Kronisk obstipasjon
Typisk klinikk. Normal vekst og blodprøver. Kan være uttalte plager som ikke erkjennes som obstipasjon fordi det er små mengder avføring nesten daglig.
C Cøliaki - glutenintoleranse
Ofte påvikret absorbsjon og mer diare enn hard avføring
D Primær laktoseintoleranse
Ikke grunn til å mistenke laktoseintoleranse som årsak til uspesifikke mageplager/obstipasjon hos etnisk norske barn

---

00001628e2a80c8d50

7
En 6 måneder gammel baby kommer til rutinekontroll på poliklinikken pga rosa Fallots tetrade. Hun er uoperert. Hun spiser bra og legger godt på seg.
Hvilke kliniske funn vil man forvente å finne hos babyen?

A O2 metning <80% og forstørret lever, begynnende hjertesvikt
Dette er ingen «rosa» Fallot, men cyanotisk (O2 <80%). Fallot gir dessuten ikke hjertesvikt
B O2 metning <80% og kraftig ventrikkel-septum-defekt bilyd
Dette er ingen «rosa» Fallot, men cyanotisk og dermed en mer alvorlig type. Fallot gir dessuten ikke VSD-bilyd
C O2 metning >85%, kraftig forstørret lever og tachykardi
«Rosa» Fallot gir har O2 metning >85, men gir ikke forstørret lever og tachykardi (hjertesvikt): Med hjertesvikt ville hun heller ikke spist og lagt på seg
D X O2 metning >85% og kraftig pulmonal-stenose bilyd
Riktig: «Rosa» Fallot er den mildeste formen for Fallot og barna er stabile de første månedene/ året fram til planlagt opereasjon, det vil si O2 >85% og ingen synlig cyanose, ingen hjertesvikt og ingen VSD-bilyd, men tydelig pulmonal stenoselyd

---

00001628e2a80c8d50

8
På nyfødt intensivavdelingen er det innlagt et barn født i svangerskapsuke 26. Barnet er intubert, ligger på respirator og har sentralt venekateter. Tre uker etter fødsel blir barnet ustabilt med økt oksygenbehov, synkende diurese og mange metningsfall. CRP er forhøyet (60), og det startes bredspektret antibiotika på mistanke om infeksjon.
Hva er den mest sannsynlige mikroben?

A Haemophilus influenzae
Uvanlig årsak til neonatal sepsis
B Gruppe B streptokokker
Gir vanligvis «Early onset neonaltal sepsis» med symptomer 0-48 timer etter fødsel pga smitte fra fødselskanalen hos (asymptomatisk) fødende som er bærer av GBS
C Escherichia coli
Gir vanligvis Early onset sepsis med symptomer 0-48 timer etter fødsel pga smitte fra fødselskanalen hos mor med symptomatisk (urinveis) infeksjon, ofte med feber under fødselen
D X Staphylococcus epidermidis
Riktig svar,: Langvarig innlagt med sentrale katetre, tyder på kateterassosiert sepsis som ofte skyldes hvite stafylokokker («late onset neonatal sepsis»)

00001628e2a80c8d50

9
En 8 år gammel jente som går i 3. klasse kommer til deg som fastlege. Hun plages med at hun til stadighet tisser på seg om dagen. Hun må ofte på do, forteller hun, og selv om hun løper til toalettet, rekker hun ofte ikke fram før det har kommet en skvett i trusa. Hun er snar til å komme seg ut til vennene sine etter dobesøkene, men ofte går det galt igjen kort etter at hun har vært på do. Hun blir veldig lei seg over at hun tisser på seg, og springer på do stadig oftere. Hun kan også tisse på seg om natten. Fastlegen hennes har gitt henne Movicol som hun tar hver dag, og avføringen har blitt helt regelmessig med myk konsistens. Ampullen er tom og magen myk og hun har ikke urinveisinfeksjon.
Hva bør fastlegen gjøre?

A X Instruere i blæretrening med regelmessige dotider, gode toalettvaner med tid nok og råd om dobbelt-tissing
Riktig: Blæretrening og toalettvaner må utprøves før det er aktuelt å henvise til spesialisttjenesten for dem som ikke har effekt av gode råd og tålmodighet under toalettbesøkene.
B Skrive ut antidiuretisk hormon (Minirin), en smeltetablett daglig i 3 måneder, samt blå resept på bleier og laken
Dette kan fungere på nattenuresen, men her er det dagenuresen som dominerer og må behandles (først)
C Henvise til BUP pga kompleks tilstand med kombinert natt- og dagenurese, tristhet og manglende effekt av obstipasjonsbehandling
Her må først enkle råd forsøkes først. Tristheten er naturlig reaksjon på bæreproblemene hennes.
D Henvise til barnepoliklinikken for utredning hos uroterapeut med flowmetri, ultralyd og miksjonscystouretrografi
Henvisning kan bli aktuelt dersom råd om blæretrening og toalettvaner er utprøvet lenge nok. Flowmetri og ultralyd blære gjøres ofte i spesialisthelsetjenesten, mens miksjonscystografi først blir aktuelt ved gjentatte urinveisinfeksjoner.

00001628e2a80c8d50

10
En 5 år gammel jente som er tidligere frisk kommer til deg som fastlege. De siste 3 dagene har hun klaget over svie ved vannlating og tisset oftere enn hun pleier. Hun har ikke feber. En urin stix tatt fra en nylig latt urinprøve tatt etter at mor hadde vasket henne godt i skrittet, viser fullt utslag på nitritt og leukocytter.
Hva bør legen gjøre?

A Starte umiddelbar behandling med trimetoprim p.o. i 5-7 dager og henvise til utredning ved barneavdelingen etter at hun er blitt frisk
Hyppig resistens mot trimetoprim gjør at dette medikamentvalget kun brukes etter dyrkning og resistensundersøkelse av cystitter. Det er ikke indikasjon for utredning i spesialisthelsetjenesten ved første gangs lav UVI, spesielt ikke hos jenter.
B Sende urin til dyrkning, starte behandling med Amoxicillin – klavulansyre p.o. i 7-10 dager, henvise til ultralyd av nyrer og miksjonscystoureterografi
Amoxicillin – klavulansyre p.o. i 7-10 dager er behandling for høy urinveisinfeksjon som det ikke er mistanke om. Ved høy urinveisinfeksjon og ingen risikofaktorer ville det holdt med ultralyd av nyrene i etterkant av behandling. MUCG ville vært forbeholdt utredning av høy UVI med risikofaktorer (som hun ikke har)
C Behandle med pivmecillinam i 5-7 dager, sjekke for inkontinens, toalettvaner og obstipasjon og henvise til ultralyd av nyrene
Dette kunne vært aktuelt ved recidiverende urinveisinfeksjoner hos jenter. Nitrofurantoin og pivmecillinam i 5-7 dager er begge adekvat behandling av lave urinveisinfeksjoner.
D X Sette opp en uricult, sende positiv prøve til mikrobiologen og i mellomtiden starte behandling med nitrofurantoin p.o. i 5-7 dager
Riktig: Dette vil være førstevalgs behandling ved førstegangs cystitt hos en jente > 1-2 år.

00001628e2a80c8d50

11
En tidligere frisk 2,5 år gammel gutt kommer til fastlegen fordi bestemor syns han så blek ut. Han er i fin form og har vært i barnehagen som normalt, bortsett fra da han var syk med en øvre luftveisinfeksjon for to måneder siden. Han har hatt normal utvikling og vekst og har et variert kosthold. Det er ingen hematologisk sykdom i familien. Ved undersøkelse er han i god allmenntilstand, blek i huden, pulsen er 15 slag/min over øvre normalområde for alderen og det er en systolisk bilyd langs venstre sternalrand. Øvrig klinisk undersøkelse er normal.

Prøve:	Svar:	Referanseområdet:
Hb	5,6 g/dl	10,5 - 13,1 g/dl
Trombocytter	346 x 10^9/l	228 - 435 x 10^9/l
Leukocytter	12,3 x 10^9/l	3,7 - 14,7 x 10^9/L
MCV	80 fL	70 - 83 fL
MCH	26,3 pg	24.0 - 30.0 pg

A Sfærocytose
B X Transitorisk erytroblastopeni of childhood
Jernmangelanemi er lite sannsynlig pga normal MCV/MCH og normalt kosthold. Ved sfærocytose og autoimmun hemolytisk anemi ville man forventet ikterus, ev. splenomegali og påvirket barn. Ved sfærocytose også vanligvis positiv famiileanamnese. Transitorisk erytroblastopeni of childhood er en tilstand som rammer barn mellom 1-5 år og gir en midlertidlig stopp i erytropoiesen. Dette medfører en gradvis utvikling av normocytær anemi som barna kompenserer godt for og blekhet er ofte eneste funn. Ofte er dette utløst av en uskyldig infeksjon.
C Autoimmun hemolytisk anemi
D Jernmangelanemi

00001628e2a80c8d50

12
6 år gammel nøtteallergiker. Hun er liten og spinkel. Under en bursdag blir hun plutselig stille og blek, hovner opp på leppene og får pipende respirasjon. Hun har ikke Epi-pen med seg. Når du ankommer som legevaktslege er hun kraftig obstruktiv med cyanotiske lepper. Du gir henne først oksygen på maske. Hvilken behandling bør du gi deretter?

A Adrenalin 0.1 mg/ml i dose 0.2 ml intramuskulært.
Feil. Dette er styrken vi kun bruker på nyfødt-resuscitering
B Adrenalin 0.1 mg/ml i dose 0.5 ml intramuskulært
Feil. Dette er styrken vi kun bruker på nyfødt-resuscitering. Riktig svar er 1 mg/ml, og 0.1 ml/10kg
C X Adrenalin 1 mg/ml i dose 0.2 ml intramuskulært
Dette er riktig styrke for adrenalinet som brukes ved anafylaksi og som finnes i ambulansen. Riktig dose er 0.1ml/10 kg og vi må anta at ei sped jente på 6 år er ca 20 kilo
D Adrenalin 1 mg/ml i dose 0.5 ml intramuskulært
Dette er riktig styrke for adrenalinet som brukes ved anafylaksi og som finnes i ambulansen. Riktig dose er 0.1ml/10 kg og vi må anta at jenta på 6 år er ca 20 kilo, derfor er 0.5 ml en altfor stor dose.

00001628e2a80c8d50

13
3 år gammel jente med forkjølelsesutløst langvarig hoste. Hun har ikke atopi og har utmerket allmenntilstand. Legen ønsker å starte inhalasjonsbehandling med korttidsvirkende β2 agonist, 2 doser ved behov. Hvordan bør fastlegen informere foreldrene om behandlingen?

A Hun skal puste på kammerets munnstykke mens foreldrene rister sprayen, gir en dusj i kolben og observer at ventilen beveger seg, gjentar det sammme.
Feil, alderen tilsier at hun mest sannsynlig ikke klarer å puste på munnstykket
B X Rist sprayen, dusj en gang i kolben, la henne puste på maske 5-7 pust og observer at ventilen beveger seg. Gjenta det samme en gang til.
Riktig. Aldersadekvat inhalasjonsbehandling
C Åpne pulverinhalatoren, puste ut, la henne ta munnen over åpningen og trekke pusten inn dypt og langsomt og gjenta.
Kommentar: Altfor ung til å mestre teknikken. Skal ha spray på kolbe
D Endose-forstøvervæske helles i kammeret til forstøverapparatet, Hun skal puste på masken til væsken er brukt opp
Feil, forstøverbehenalding brukes sjelden hjemme, og aldri ved mild astma/»happy wheezer » som her.

00001628e2a80c8d50

14
Gutt på 6 år er henvist fra helsestasjonslegen fordi han har vokst dårlig i høyden. Han har falt fra 50 percentilen til 2,5 percentilen fra 4 til 6 års alder. Vekt i forhold til høyde ligger på 2,5 percentilen. Han hadde atopisk eksem i spedbarnsalderen. Han føler seg frisk, men mor angir at han ofte har løs avføring som er vanskelig å skylle ned i toalettet. Den primære utredningen viste bl. a.: Hb 9,8 g/dL (ref.: 11,5-14,5 g/dL), ferritin 3 µmol/L (ref.: 15-100 µmol/L), calprotektin i avføring negativ. Prøvene tyder på at Even har jernmangelanemi, men trolig ikke pga inflammatorisk tarmsykdom. Hvilken prøve vil med størst sannsynlighet avdekke årsaken til hans jernmangelanemi?

A Hemofec for å påvise blod i avføring
Okkult blod vil oftest ikke avsløre årsak til jernmangelanemi hos barn, der årsaken oftest er lavt inntak eller malabsorbsjon
B X Anti-vevstransglutaminase
Cøliaki kan ofte gi lite symptomer og påvirket vekst og jermangelanemi
C Prikktest med matvareallergener
Vil oftest gi mer uttalte hud- og GI-symptomer og sjelden vekstavvik
D Spesifikk IgE mot kumelkprotein
Kumelkproteinallergi gir oftest mer uttalte hud- og GI-symptomer og sjelden vekstavvik eller anemi

---

00001628e2a80c8d50

15
En to år gammel jente legges inn i mottaket på sykehuset. Foreldrene forteller at hun hadde litt løs avføring dagen før, men at hun de siste 12 timene har kastet opp flere ganger. Når du undersøker henne er hun trøtt og slapp, men gir litt respons når du snakker til henne. Hun har normal O2-metning, normalt blodtrykk og temp 37.6 grader Celsius.
Hvilken undersøkelse vil du prioritere for avklaring av årsak til denne tilstanden?

A Spinalpunksjon
Brekninger kan ha en sammenheng med meningitt, men uten feber kommer denne diagnosen litt ned på lista
B X Rtg oversikt abdomen
Sykehistorien gir mistanke om en ileustilstand. Rtg oversikt abdomen er en rask undersøkelse og er ikke avhengig av erfaren radiolog for tolkning.
C Ultralyd abdomen
Dette er en relevant undersøkelse, men er avhengig av en erfaren radiolog og kan noen ganger være vanskelig pga mye luft i tarmene og derfor inkonklusiv som første undersøkelse.
D MR/CT caput
Økt intrakranielt trykk pga hjernetumor eller blødning kan gi brekninger, men sykehistorien er kort og derfor litt mindre sannsynlig og undersøkelsen kan avventes til andre diagnoser er avklart.

00001628e2a80c8d50

16
Mona, Peter og Maxima går i 7. klasse og i dag skal det vaksineres mot HPV. Monas foreldre har gitt beskjed om at de ikke ønsker at Mona skal få vaksinen, Petter er forkjølet, men går på skolen og har ikke feber. Maxima har en kronisk betennelsessykdom, står på immundempende medisin, og helsesykepleier vet at hun ikke skal ha levende vaksiner.
Hvem av de tre får HPV-vaksinen i dag?

A Alle tre
B Ingen av dem
C X Petter og Maxima
Riktig. Barnevaksinasjonsprogrammet er frivillig. Må foreligge foreldresamtykke. Mona skal derfor ikke ha. Forkjølelse uten feber er ingen kontraindikasjon, HPV er en ikke-levende vaksine.
D Bare Petter

00001628e2a80c8d50

17
Du er fastlege til ei 6 år gammel jente som du følger opp pga. kronisk residiverende magesmerter de siste 6 måneder. Ved undersøkelse har du observert at hun har flere tenner som er angrepet av tannråte. Hun klager over smerter fra munnen og dårlig matlyst. Jenta har fortalt at hun vanligvis pusser tennene selv, dette gjør hun før hun legger seg.
Hva bør du gjøre nå?

A Du avtaler et møte med begge foreldre med formål å bedre munnhygienen.
Dette ivaretar ikke de akutte problemer, men har et forebyggende potensiale.
B Du kontakter kommunetannlegen og ber om snarlig behandling.
Dette ivaretar sykdommen, men ikke det sosiale.
C X Du kontakter kommunetannlegen, samtidig som du sender bekymringsmelding til Barnevernet.
Dette ivartar begge perspektiver.
D Du sender bekymringsmelding om omsorgssvikt til Barnevernstjenesten.
Dette ivaretar det sosiale, men ikke det helsemessige.

00001628e2a80c8d50

18
En gutt på 8 år blir innlagt barneavdelingen på bakgrunn av magesmerter over de siste 6-12 måneder, vekttap uten veksthemming, tidvis diare med episodisk blodtilblanding, og tidvis klaget på vondt i knær og ankler. Ved undersøkelse finner du en relativt slank gutt som er litt blek, et par-tre sårdannelser i munnslimhinnen, samt et par restforandringer ved anus som mor til gutten sier lignet mer på byller i forrige uke.
Hva er mest sannsynlige diagnose?

A Ulcerøs colitt
B Morbus Hirschsprung
C Cøliaki med assosiert eczema herpeticum
D X Morbus Crohn
Riktig. Forløp og symptomer forenlig med dette især informasjon i retning systemiske manifestasjoner, samt involvering flere avsnitt GI-traktus.

00001628e2a80c8d50

19
Ved debut av akutt leukemi hos barn og ungdom har pasienten ofte svingende feber, kan være slapp og bleik, og har noen ganger petekkier. Før pasienten legges i narkose for beinmargsundersøkelser skal det alltid tas røntgen thorax.
Hva er den viktigste grunnen til det?

A Pasienten kan ha stor hjerteskygge/hjertesvikt som man må være klar over før narkosen
Kan forekomme, men er svært sjelden
B Pasienten kan ha pneumothorax som man må være klar over før narkosen
Kan forkommme, men er svært sjelden
C Pasienten har nedsatt immunforsvar og kan ha pneumoniske infiltrater
Ikke beste svar
D X Pasienten kan ha mediastinal tumor som man må være klar over før narkosen
Korrekt. Dette er den viktigste grunnen. Ved stor mediastinal tumor kan det være farlig å legge pasienten i narkose. Man må da utrede videre med CT-thorax og bestemme om det er trygt å legge barnet i narkose, evt utsette narkosen. Mediastinal tumor er mest vanlig ved T-ALL. De andre svaralternativene forekommer, men er sjeldne.

00001628e2a80c8d50

20
En tidligere frisk 6 år gammel gutt kommer til fastlege på grunn av det de siste dagene har tilkommet utslett, og i dag hatt neseblødning som har pågått over 20 minutter. Ved undersøkelse finner du 120 petekkier spredt rundt på hele kroppen og 7 ekkymoser ventralt på legg og hoftekam. Han er i god AT og bortsett fra hudblødningene og neseblødningen er det ingen funn. Fastlegen mistenker at det foreligger økt blødningstendens og henviser akutt til nærmeste barneavdeling. Blodprøvene som tas på sykehus viser trombocytter på 2*10^9/l (ref: 229 – 497 x 10^9/L).
Hvilken av følgende behandlinger bør du nå iverksette?

A Gi rituximab
B Gi trombocytter
C Gi eltrombopag
D X Gi prednisolon
Det foreligger blødningsgrad 3, prednisolon (eller immunglobulin) er førstelinjebehandling. De har like god effekt, men immunoglobuliner gir noe raskere stigning i trc-verdier. Ved akutt livstruende blødning skal det gis både steroider, IVIg og trombocyttransfusjon (problemet er at trc har kort virketid pga antistoffer). Trombopoietinanaloger og rituximab brukes vanligvis som andrelinjebehandling ved persisterende/kronisk ITP.

00001628e2a80c8d50

21
Du har legevakt. Et foreldrepar kommer med sin 3 uker gamle gutt. Han har hele dagen vært utilpass og grått mye. Han kaster opp og får ikke i seg mat. Mor forteller at oppkastet er grønnlig/gallefarget. Når du undersøker barnet, er buken utspilt og gutten skriker når du palperer.
Hva er riktig tiltak?

A X Du mistenker malrotasjon volvolus og henviser barnet som øyeblikkelig hjelp til nærmeste sykehus
RIKTIG. Gallefarget oppkast er et tegn på alvorlig patologi/obstruksjon i gastrointestinal systemet, hos barn under 1 år må man da tenke på malrotasjon volvolus.
B Du mistenker melkeproteinallergi og henviser til elektiv utredning ved nærmeste barneavdeling
C Du mistenker gastroøsofageal refluks og henviser til elektiv pH-måling ved nærmeste barneavdeling
D Du mistenker gastroenteritt og sender de hjem med anbefaling om godt væskeinntak

00001628e2a80c8d50

22
Du har legevakt. En 13 år gammel jente kommer på ettermiddagen. Siden i går har hun hatt magesmerter. Smertene begynte rundt navlen, men nå har hun mest vondt i nedre høyre del. Når du undersøker magen er hun trykkøm og slippøm i høyre nedre kvadrant. Hun har temperatur 37,9. CRP er 9 mg/L. Urin-stix er negativ.
Hva er riktig tiltak?

A X Du mistenker appendisitt og legger henne inn på sykehuset som øyeblikkelig hjelp
RIktig. Typisk klnikk for appendisitt
B Du mistenker forstoppelse og anbefaler Microlax
C Du anbefaler paracet mot smertene og observasjon hjemme, kontrolltime til fastlege påfølgende dag
D Du mistenker inflammatorisk tarm sykdom og rekvirerer FeCal test

00001628e2a80c8d50

23
Som fastlege har du fulgt en nå 71 år gammel pasient med PSA kontroller over flere år. Verdien var for 4 år siden 2,5 ug/l og var stabil i noen år men nå har verdien økt til 4,1 ug/l. (Ref. omr for 60-70 år: < 4,1 ug/l; Ref. omr for: >70 år: 4,4 ug/l). Ved rektal eksplorasjon kjennes en lett forstørret normal kjertel.
Hvordan bør du informere og vurdere dette?

A Du informerer om at PSA verdien har doblet seg over de siste årene og at utredning derfor er nødvendig. Du informerer om pakkeforløp prostatakreft og henviser pasienten
Når det ikke foreligger unormale verdier er utredning ikke indisert selv om verdien øker. På grunn av prostatahyperplasi er en økning i PSA forventet med årene.
B X Du informerer om at PSA verdien er normal etter alder og at du ikke har mistanke om kreft i kjertelen. Du råder pasienten til å ta kontakt dersom han får vannlatingproblem
Det er ikke nødvendig å gjøre PSA kontroller på pasienter hvor man hverken ved blodprøve eller undersøkelse har mistanke om prostatakreft
C Du informerer om en viss økning i PSA og at pasienten derfor bør komme til kontroll igjen om ett år selv om det ikke er mistanke om prostatakreft
Kontroll av normal PSA er ikke anbefalt
D Du informerer om at PSA er en dårlig tumormarkør og at det er økning hos den enkelt man vurderer og at det anbefales utredning når doblingstiden er under 3 år.
En normal økning er forventet. Det er først når verdien øker utover referanseverdi utredning er anbefalt. Doblingstid gjelder for pasienter med canser prostata i aktiv overvåkning.

00001628e2a80c8d50

24
Du har henvist en 78 år gammel mann til utredning på grunn av makroskopisk hematuri og det påvises en blæretumor ved cystoskopi. 3 fase CT viser en tumor på 5 cm i urinblæren. Det er ingen tegn til metastaser. Han informeres. Hva skal gjøres nå ?

A Man avventer svar på biopsiene som er tatt i forbindelse med cystoskopien, og videre behandling avhenger av svaret
Det tas ikke biopsier når man finner en klinisk sikker canser siden det ikke gir svar på dybdeveksten som vi er interessert i for T staging
B Pasienten søkes til kreftavdelingen for neoadjuvant kjemoterapi før operasjon
Neoadjuvant kjemo gis kun til pasienter som har fått påvist muskelinvasi blærekreft og som skal til cystectomi. Det må alltid gjøres TURB først for diagnostisering
C Pasienten søkes innlagt for radikal cystectomi med Brickerblære da svulster over 3 cm invaderer muscularis propria
Det må alltid gjøæres TURB for T- stadie vurdering. CT er ikke godt nok for å avklare dette
D X Pasienten søkes innlagt for TUR-B (transuretral reseksjon av blæretumor)
Pasienten søkes til TURB og denne operasjonen gir informasjon om hvor dypt tumor vokser og dermed hvilken videre behandling som er riktig for pasienten

---

00001628e2a80c8d50

25
Hva menes med begrepet ukomplisert nyrestein?

A X En nyrestein som ikke forårsaker obstruksjon eller infeksjon
Ved ukomplisert nyrestein, i motsetning til komplisert stein, er smertestillende behandling uten sykehusinnleggelse ofte tilstrekkelig
B En calsium-oxalat stein som lett lar seg knuse siden den ikke er så hard
Calsium-oxalatsteiner kan også være harde
C En nyrestein under 5mm som i de fleste tilfeller vil avgå spontant
Større steiner kan også være ukompliserte
D En nyrestein hvor innleggelse på sykehus ikke er nødvendig
Dersom pasienter ikke blir smertelindret må også pasienter med ukomplisert nyrestein innlegges for smertebehandling men ofte er det ikke nødvendig med sykehusinnleggelse når pasienter har en ukomplisert nyrestein

---

00001628e2a80c8d50

26
En av dine pasienter ved fastlegekontoret, en 82 år gammel kvinne, har vært til CT av abdomen på grunn av smerter i venstre fossa og du har mistanke om divertikulitt. CT undersøkelsen viser at pasienten har mange divertikler i sigmoideum, men ingen pågående infeksjon nå. Tilfeldig påvises et konkrement i slankt høyre nyrebekken på 11mm. Hva skal du gjøre med dette funnet?

A Siden steinen er 11 mm henviser du til ESWL for steinknusing
B Siden steinen er 11 mm henviser du pasienten til PCNL
Dersom en stein på 11 mm i nyrebekkenet skal behandles er ESWL eller ureterorenoskopi URS den beste behandlingsmetoden. PCNL forbeholdes større steiner
C Siden steinen er 11 mm vil det bli mye steinmasse som skal ut, og du henviser pasienten til JJstent og steinknusing med ESWL
D X Siden steinen påvises tilfeldig og pasienten ikke har plager relatert til høyre side, anbefaler du ingen behandling
Steiner på eldre som oppdages tilfeldig og som ikke forårsaker smerter eller obstruksjon behøver man ikke å behandle. En stein på 11 mm vil trolig heller ikke forårsake obstruksjon men holde seg i nyrebekkenet. Du informerer om at pasienten må ta kontakt dersom hun får smerter relatert til hø nyre

---

00001628e2a80c8d50

27
En mann i 60 årene oppsøker legekontoret og ønsker henvisning til urolog på grunn av urinlekkasje. Han må gå med bleier og synes dette er svært plagsomt. Hvilken undersøkelse på legekontoret er spesielt viktig ved urinlekkasje hos menn?

A X Undersøke om det er resturin
Det er viktig å se om pasienten har resturin siden resturin kan gi overflowinkontinens som er en av de hyppigste årsakene til urinlekkasje hos menn
B Nevrologisk underøkelse
Er også viktig men først resturin
C Digital rektal eksplorasjon
Viktig for å vurdere prostata men aller viktigst er resturin
D Måle PSA
Kan være aktuelt om du får mistanke om prostatakreft men resturin først

---

00001628e2a80c8d50

28
Risikofaktorer for utvikling av testikkelkreft er testikkelkreft i nær familie og tidligere testikkelkreft. Hva er den tredje etablerte risikofaktoren?

A Residiverende epididymoorchitt
Ingen risikofaktor
B X Kryptorchisme
Barn som er operert for retinert testikkel har en liten økt risiko for testikkelkreft og foreldrene skal informeres om dette.
C Testiculær mikrocalsifisering
Ingen risikofaktor
D Prematuritet
Ikke bekreftet risiko

00001628e2a80c8d50

29
Pasienter som behandles for blærekreft med cystectomi behøver en alternativ urinavledning. Hvilken metode brukes hyppigst i Norge?

A X Urostomi ad modum Bricker.
Denne metoden regnes for den mest pålitelige og er den mest brukte. For å oppnå tilstrekkelig lengde brukes en del av distale ileum som skjøtes på ureteres før tarmbiten trekkes ut på abdomen som en urostomi.
B Ileostomi ad modum Bricker.
Selv om distale ileum brukes som en forlengelse av ureteres kalles Brickerblæren en urostomi siden det er urin som avledes og ikke tarminnhold.
C Nefroureterostomi ad modum Bricker.
Brickerblære er en metode hvor ileum brukes som forlengelse av ureteres.
D Ureterostomi ad modum Bricker.
Ureteres brukes bare unntaksvis som en avledning direkte til huden og benevnes da ureterostomi, men ikke ad modum Bricker som betyr at man bruker tarm som en forlengelse av ureteres.

00001628e2a80c8d50

30
En 50 år gammel mann har vært involvert i en bilkollisjon og bringes til akuttmottaket på sykehuset. Han er ved bevissthet og hemodynamisk stabil ved ankomst. CT viser et stabilt brudd i bekkenet og et hematom i bekkenet. Du ser det kommer et par dråper blod fra urinrørsåpningen.
Hvilken behandlingsstrategi i akuttsituasjonen er den beste for denne pasienten?

A Pasienten bør snarest få lagt inn et kateter for å sikre kontinuiteten i uretra. For å hindre koagulering av blod velger du et et treveis hematurikateter med skyll
Stabile pasienter med blod fra uretra skal alltid før innleggelse av kateter bli undersøkt med uretragrafi for å se om uretra kan være revet over. I så fall skal pasienten få et suprapubisk kateter som akuttbehandling.
B Pasienten bør opereres akutt for å stanse blødninger i bekkenet før pasienten blir hemodynamisk ustabil. Urinrøret kan da visualiseres og kateter legges inn enten via uretra eller suprapubisk
Stabile brudd i bekkenet behøver ikke operasjon og heller ikke pasienter som er hemodynamisk stabile selv om man finner hematom i bekkenet.
C Pasienten bør til akutt cystoskopi på operasjonsstuen for vurdering av uretra
Det finnes enklere måte å undersøke pasienten på i akuttsituasjonen.
D X Pasienten bør til uretragrafi før evnt innleggelse av kateter
Stabile pasienter skal alltid bli undersøkt med uretragrafi ved blod fra meatus uretra før evnt innleggelse av kateter. Uretra kan være revet over og innleggelse av kateter kan i så fall øke risikoen for infeksjon i bekkenet og kan også evnt medføre en total avriving av en skadet uretra; noe som vil kunne gjøre senere operasjon vanskeligere. På ustabile pasienter kan man imidlertid forsøke forsiktig en gang å legge inn et tynt kateter.

00001628e2a80c8d50

31
Hva er den vanligste behandlingen av parafimose?

A Circumcitio.
Er kun nødvendig en sjelden gang.
B Manuell reponering i narkose.
Som regel er narkose ikke nødvendig.
C X Manuell reponering uten narkose.
Det er som regel greit å få forhuden reponert manuellt uten narkose ved å skvise glans mellom fingrene til forhuden reponeres.
D Ventral spalting.
Aldri. Om spalting er nødvendig så gjøres dette dorsalt på penis.

00001628e2a80c8d50

32
En frisk 37 årig kvinne oppsøker fastlegen pga et nyoppstått generalisert utslett. Hun fikk en antibiotikakur mot UVI for ca to uker siden, og har ikke hatt UVI-symptomer siden. BT er 115/65, p 64, afebril.
Du tar orienterende blodprøver som er normale bortsett fra kreatinin som er forhøyet 275 mikromol/l (ref.45-90), tilsvarende eGFR 19 (ref. ≥90). Urin stix: 2+ leukocytter, 1+ albumin, ellers neg. uACR 45 mg/mmol (ref. <3)
Hva er mest sannsynlige diagnose?

A Vaskulitt
B X Akutt interstitiell nefritt
AIN kan utløses av forskjellige medikamenter; Ofte antibiotika, NSAID, PPI etc. Typisk er sparsomme funn på urinstix, men da gjerne leukocytter og (oftest mild/moderat) albuminuri. Ved akutt glomerulonefritt og vaskulitt ville man forventet hematuri. Ved pyelonefritt forventes feber og infeksjonsklinikk, gir sjelden akutt nyreskade
C Akutt glomerulonefritt
D Akutt pyelonefritt

00001628e2a80c8d50

33
Du har vakt i akuttmottaket hvor en 69 år gammel mann legges inn pga tungpust. Han er tidligere frisk, men har hanglet litt de siste ukene. Han forteller at vannlatningen har vært problematisk de siste ukene med dårlig trykk på strålen og hesitasjon. Urinstix er neg. BT 150/88, p 88. Ved anamneseopptak puster han raskt og dypt. Ellers intet å bemerke ved klinisk undersøkelse.
Arteriell blodgass:

	Prøvesvar	Ref.omr.
pH	7,17	7,38-7,46
pO2	17,8	> 10,6
pCO2	1,72	4,3-6,0
Bikarbonat	3,4	21-27
BE	-22	-3 - +3

Venøse prøver:

	Prøvesvar	Ref.omr.
Kreatinin	1358	60-105
eGFR	<5	≥90
Karbamid	59	3,5-8,1
Kalium	6,4	3,6-4,6

Hva er mest sannsynlige forklaring på pasientens tungpust?

A Han har en respiratorisk acidose
han har metabolsk acidose
B X Han hyperventilerer pga metabolsk acidose
Riktig. Metabolsk acidose pga nyresvikt. For å forsøke å normalisere pH, hyperventilerer man for å puste ut CO2
C Han har rapid forløpende glomerulonefritt (ANCA-vaskulitt eller anti-GBM nefritt) med lungeaffeksjon
Ville forventet utslag på u-stix (hematuri og som regel litt albuminuri)
D Han er overhydrert med lungestuvning pga nyresvikt
Ingen kliniske funn som tyder på overhydrering/lungestuvning, og forventer da lav pO2

00001628e2a80c8d50

34
Hva er definisjonen på nefrotisk syndrom?

A Urin albumin/kreatinin ratio >300 mg/mmol
B Urin albumin/kreatinin ratio >300 mg/mmol, eGFR <60 ml/min/1.73m2, og BT >140/90 mmHg
C X Albuminutskillelse i urin over 3,5 g /døgn, serum albumin < 35 g/l, og perifere ødemer
Det er dette som er definisjonen. Man trenger ikke å ha høyt BT eller redusert GFR
D Albuminutskillelse i urin over 3,5 g /døgn, serum albumin < 35 g/l, perifere ødemer, og eGFR <60 ml/min/1.73m2

00001628e2a80c8d50

35
Du er fastlege til en pasient på 65 år som nettopp har vært innlagt på medisinsk avdeling pga. gradvis fallende nyrefunksjon over de siste to årene. Det er gjort nyrebiopsi som viser «hypertensiv nefropati / nefrosklerose». Han har fått litt informasjon ved utskrivelse, men husker veldig lite av det som ble sagt, slik at du må derfor informere han på nytt.
Hva er riktig informasjon?

A X Sykdommen skyldes en kombinasjon av alder, blodtrykk og andre risikofaktorer for hjerte-kar sykdom, og han trenger derfor ascetylsalisylsyre og statin i tillegg til blodtrykksmedisiner.
Det er mange flere årsaker enn bare høyt BT, og effekten av BT senking er ikke stor nok til å hindre progresjon. Anti-HIF finnes ikke for klinisk bruk.
B Sykdommen skyldes en kombinasjon av høyt blodtrykk og ischemi i nyrevevet, slik at det er viktig med antihypertensiv medikasjon, i tillegg til at nefrologen vil søke om å få godkjent refusjon på en ny og lovende behandling (blokkering av hypoksi-induserbar-faktor-1, anti-HIF1).
C Dette er kun normale aldersforandringer som ikke kan/bør behandles
D Sykdommen skyldes høyt blodtrykk over lang tid, og blodtrykket må senkes til ekstra lave verdier (<120/80 mmHg)

00001628e2a80c8d50

36
Du har en mannlig pasient (35 år) som har hypertensjon i ett år som har vært vanskelig å behandle. Han driver et lite firma på kysten med lang veg til sykehus, og han har vært litt vanskelig å få til å følge opp behandlingen. Han bruker nå relativt høye doser av ACE hemmer, kalsium kanalblokker og tiazid. Til tross for dette, er blodtrykket ved siste kontroll 170/120 mmHg. Han ønsker ikke å bli henvist til spesialist nå pga stor arbeidmengde og anstrengt økonomi i firmaet, men kan vurdere det til våren (dvs om ca 6 mnd). Han føler seg litt sliten og kanskje litt tungpust, men det er intet galt å finne ved klinisk undersøkelse.
Hvordan skal denne pasienten behandles fremover?

A Ny kontroll av blodtrykket om 2 mnd.
B X Legge til en aldosteron reseptor blokker i lav-moderat dose, f.eks. Spirix 25 mg x1. Ny blodprøve og BT kontroll om 2 uker.
BT er farlig høyt og bedre behandling må iverksettes. Han nekter å reise til spesialist, og da blir det å legge til Spirix ihht til gjeldende internasjonale retningslinjer. Betablokker har dårlig effekt. Spirix kan startes uten ytterligere utredning på forhånd, men man må kontrollere s-K etter oppstart.
C Ny BT kontroll om 4 uker og da også analysere s-aldosteron og s-renin etter å ha seponert ACE hemmer i 2 uker.
D Legge til en betablokker i lav-moderat dose, f.eks. Metoprolol 50 mg x1. Ny BT kontroll om 4 uker.

00001628e2a80c8d50

37
Du har en mannlig pasient (35 år) som har fått målt BT 143/90 (snitt av 3 konsultasjoner). Han er ellers frisk og ikke-røyker, men han er overvektig (BMI 35) og ser ingen muligheter for å gå ned i vekt. Orienterende prøver viser følgende:

		ref.omr.
Na	140 mmol/l	135-145
K	3,7 mmol/l	3,5-4,5
kreatinin	95 umol/l	60-105
HbA1c	40 mmol/mol	28-40
Total kolesterol	4,7 mmol/l	3,5-6,9
u-stix	blod +, albumin ++	neg
u- albumin/kreatinin ratio	55 mg/mmol	<3

Hvordan skal denne pasienten behandles fremover?

A X Starte en moderat dose ACE hemmer som så økes etter 4 uker (feks Lisinopril 10mg x1 som økes til 20x1)
Trykket bør senkes ca 15 mmHg slik at man må nok litt opp i doser. CCB bør ikke brukes som førstevalg/ene-behandling pga proteinuri. Det er viktig å senke proteinurien så mye som mulig, og derfor er høye doser RAS-blokkade viktig
B Starte en moderat dose kalsium kanal blokker (feks Amlodipin 5mg x1).
C Ingen antihypertensiv behandling nødvendig da trykket er kun marginalt forhøyet.
D Starte en moderat dose ACE hemmer (feks Lisinopril 10 mg x1)

00001628e2a80c8d50

38
70 år gammel mann, er i hemodialyse. Blir dialysert via kateter i vena jugularis.
Blir innlagt pga feber og slapphet. BT 100/70. Angir ømhet og stikninger ved kateterinngang.
Hva er den mest sannsynlige diagnosen her?

A X sepsis med staphylococcus aureus
Mest sannsynlig diagnose med utgangspunkt i kateter relatert staph aureus infeksjon.
B CMV infeksjon
Uvanlig infeksjon hos dialyse pasienter
C Pneumoni
Mindre sannsynlig pga funn relatert til dialysekateter.
D overhydrert
Mindre sannsynlig pga feber og hypotensjon.

00001628e2a80c8d50

39
Langtkommen nyresvikt fører med seg mange metabolske forandringer. Hva er typiske funn hos en pasient med CKD stadium 4 (f.eks eGFR 25 ml/min/1.73m2) ?

A Moderat hyperkalemi med K 5.7 (ref.omr. 3,6-4,6 mmol/l) og hypokloremisk metabolsk alkalose med s-bikarbonat 31 (ref.omr. 24-31 mmol/l)
B Mild hypokalemi med K 3.1 (ref.omr. 3,6 - 4,6 mmol/l) pga tubulær dysfunksjon, moderat-alvorlig hyperfosfatemi med s-fosfat 2.6 (ref.omr. 0,75-1,35 mmol/l) og mild metabolsk acidose med s-bikarbonat 20 (ref.omr. 24-31 mmol/l)
C Alvorlig hyperkalemi med K 6.1 (ref.omr. 3,6-4,6 mmol/l) og moderat metabolsk acidose med s-bikarbonat 17 (ref.omr. 24-31 mmol/l)
D X Mild hyperkalemi med K 5.1 (ref.omr. 3,6-4,6 mmol/l), mild metabolsk acidose med s-bikarbonat 22 (ref.omr. 24-31 mmol/l) og moderat anemi med Hb 10.2 (ref.omr. 12,3-16,7 g/dl)
Dette er typiske forandringer man finner.
Mer alvorlig hyperkalemi kommer først ved CKD 5, og man får aldri alkalose ved alvorlig nyresvikt, likedan får man ikke hypokalemi (unnatt ved tubulære forstyrrelser og da får man samtidig hypofosfatemi også). Ergo er B beste svar.

00001628e2a80c8d50

40
Akutt nyre skade (AKI) er en relativt hyppig problemstilling hos sykehuspasienter. Hvilket av følgende kriterier bruker man for å stille denne diagnosen?

A X Stigning av s-kreatinin med minst 25 i løpet av 48 timer eller fall av urinproduksjon til mindre enn 0,5 ml/kg/time i 6 timer
Det er dette som er definisjonen, de andre alternativene er feil.
B Stigning av s-kreatinin til over 200 umol/l
C Stigning av s-kreatinin med minst 50 i løpet av 48 timer og fall av urinproduksjon til mindre enn 500 ml/døgn
D Stigning av s-kreatinin med minst 100, feks fra 120 til 230

00001628e2a80c8d50

41
En 74 år gammel kvinne blir innlagt akutt pga redusert almentilstand og hun klarer seg ikke hjemme. Hun har vært syk et par uker og klager over ryggsmerter. I mottakelsen påvises s-kreatinin 320 umol/l (ref.omr. 45-90), hvilket oppfattes som akutt nyreskade da hun inntil nylig har hatt normal nyrefunksjon. Det kommer svært lite urin. Klinisk mistenker man prerenal nyresvikt og man gir 2 liter Ringer acetat intravenøst, men neste dag er det fortsatt oliguri og stigende s-kreatinin.
Hva er riktige tiltak?

A Informere pasient og sykepleiere om væske- og saltrestriksjon, monitorere væskebalansen for å forhindre overhydrering. Bestille daglige prøver for monitorere elektrolytter, karbamid og syrebasestatus. Vente på spontan bedring.
B Ytterligere væskeinfusjon og i tillegg furixinfusjon for å få igang diuresen slik at det blir mindre tendens til sylinderdannelse og obstruksjon av proximale tubuli
C Lavdose dopamin infusjon (2 ml/time) for å dilatere nyrearteriene slik at sirkulasjonen bedres og det blir mindre ischemi av proximale tubulus og dype medulla
D X Gjøre ytterligere diagnostikk: Bestille UL urinveier for å se etter avløpshinder, serum elektroforese for å utelukke myelomatose, og serologiske prøver som ANCA og ANA for å utelukke vaskulitt. Evt seponsere blodtrykksmedisiner, evt. vurdere nyrebiopsi hvis uklar diagnose.
Dopamin og furix er studert nøye og har ingen effekt. Alt C er ikke helt feil, men man bør gjøre ytterligere diagnostikk når man ikke får noen særlig bedring av rehydreringen og pasienten klager over ryggsmerter

---

42
Hvilken blodprøve er vanligvis best egnet til å utelukke thyroideasykdom (høyt/lavt stoffskifte)?

A Fritt tyroksin (FT4) i serum
B Antistoff mot thyroideaperoksidase (anti-TPO) i serum
C Fritt trijodtyronin (FT3) i serum
D X Thyroideastimulerende hormon (TSH) i serum
TSH er en sensitiv test for thyroideasykdom og dermed god til å utelukke sykdom i thyroidea

---

43
Hva bør man først og fremst måle i blodet ved initial utredning av akromegali?

A X insulinlignende vekstfaktor 1 (IGF-1)
ja, fremfor veksthormon som har varierende kons i blodet
B veksthormon (hGH)
mindre egnet initialt
C kortisol og ACTH
lite relevant
D prolaktin
lite relevant

44
Kvinne 66 år oppsøker fastlegen pga at hun nylig har hatt en radiusfraktur etter fall på isen. Bentetthetsmåling viser T-score på -3.0 SD i lumbalkolumna, -2.8 i lårhals og -2.5 i total hofte. Pasienten har mye dyspepsiplager og bruker protonpumpehemmer. Hun startet med Calcigran forte etter bruddet. Blodprøver viser normal kalsium, tilfredsstillende nivå av 25(OH) vitamin D og normal nyrefunksjon.
Hvilken behandling bør du gi pasienten?

A X zoledronsyre (Aclasta) iv
bisfosfonat er førstevalg. Siden hun har dyspepsi og bruker protonpumpehemmer bør hun ha bisfosfonat intravenøst.
B denosumab (Prolia) sc
fås på blåresept hos kvinner >75 år, er også dyrere enn zoledronsyre. Alternativ hvis bivirkninger av zoledronsyre
C Alendronat uketablett
kan gi gastrointestinale bivirkninger. Kombinasjon med protonpumpehemmer synes å redusere effekten av Alendronat
D teriparatid (Forsteo) sc
dyr behandling, kan være aktuell i tilfelle bivirkninger av zoledronsyre eller ny fraktur under pågående behandling. Det må i tilfelle søkes Helfo.

00001628e2a80c8d50

45
En 30 år gammel mann oppsøker deg som lege pga smerter på halsen, ubehag ved svelging og litt opp mot ørene. Han har skjelvinger, svetter lett og har rask puls på 120. Blodprøver viser CRP 140, SR 80, Hb 11,0, leukocytter 10,6, fritt T4 54,4 pmol/l (13,5-21,2) og TSH <0,01 IU/l (ref 0,2-3,8).
Hvilken behandling tilbyr du?

A X Betablokker og NSAIDS, evt prednisolon
Riktig. Dette er en subakutt tyreoiditt og riktig behandling er symptomdempende med NSAIDS, evt prednisolon mot lokalt ubehag og betablokker som symptomdempende mot hjertebank og takykardi
B Karbimazole, NSAIDS og betablokker
Feil. Dette er en subakutt tyreoiditt og skal ikke behandles med karbimazole.
C Antiobiotika/penicillin og betablokker
Feil. Det er svært uvanlig med bakteriell tyreoiditt og antibiotika vil derfor ikke være første valg.
D Betablokker og karbimazole
Feil. Dette er en subakutt tyreoiditt og skal ikke behandles med karbimazole.

00001628e2a80c8d50

46
Binyrebarksvikt kan være primær eller sekundær. Hvilket av følgende funn er mest spesifikt for primær binyrebarkinsuffisiens?

A Hyponatremi
Feil: Både sekundær og primær binyrebarksvikt kan gi hyponatremi pga kortisolmangel
B Lavt blodtrykk
Feil: Både sekundær og primær binyrebarksvikt kan gi hypotensjon pga kortisolmangel
C X Hyperpigmentering av hud.
Riktig. Dette har sammenheng med forhøyet ACTH (og proopiomelancortin) som stimulerer melanocyttene til å produsere melanin.,
D Tretthet
Feil: tretthet kan foreligge ved både primær og sekundær binyrebarksvikt

---

00001628e2a80c8d50

47
En kvinne på 65 år har følt seg økende trøtt og sliten det siste året, og hun er ofte frossen. Hun har hatt et hjerteinfarkt for 2 år siden, ellers har hun ingen kjente sykdommer. Hun oppsøker deg som fastlege, og du måler BT 113/61 og puls 57. Orienterende blodprøver viser TSH 1,4 mIE/L (0,5-4,0) og fritt T4 7,4 pmol/l (12,2-22,0).
Du konkluderer med at hun har hypotyreose. Hva gjør du nå?

A Du starter behandling med levotyroksin (Levaxin, Euthyrox) i dosen 1,6 µg/kg/dag, og avtaler blodprøvekontroll om 6-8 uker
B X Du supplerer utredningen med følgende blodprøver: gonadotropiner (FSH og LH), IGF-1, prolaktin og kortisol i serum (morgen)
Riktig svar. Prøvene er forenlig med sekundær/hypofysær hypotyreose, dvs hypofysesvikt. Dersom det også skulle foreligge svikt i kortisolaksen også, så er det viktig å substituere med kortison før en starter med levotyroksin. Dersom en starter tilskudd med levotyroksin uten å ha erstattet en evt kortisolmangel på forhånd, er det risiko for utvikling av akutt binyrebarkkrise.
C Du starter behandling med levotyroksin (Levaxin, Euthyrox) 25 µg daglig, lav dose grunnet tidligere hjertesykdom, og avtaler blodprøvekontroll om 4 uker.
D Du starter behandling med levotyroksin (Levaxin, Euthyrox) 75 µg daglig, og avtaler blodprøvekontroll om 6-8 uker

---
00001628e2a80c8d50

48
Kari 65 år får påvist hyperkalsemi ved en rutinekontroll. For å avklare diagnosen bestiller fastlegen flere prøver.
Hvilke av disse prøvesvarene taler for at hun har en primær hyperparatyreoidisme?

A høy kalsium, lav PTH, høy kalsiumutskillelse i urin
sees ved cancer, vitamin D intoksikasjon m.fl.
B høy kalsium, normal PTH, normal kalsiumekskresjon i urin
C høy kalsium, høy PTH, lav kalsiumekskresjon i urin
typisk for familiær hypokalsiurisk hyperkalsemi
D X høy kalsium, høy PTH, høy kalsiumekskresjon i urin
Disse verdiene er forenlig med primær hyperparatyreoidsme med økt PTH-utskillelse fra paratyreoideakjertlene som årsak til hyperkalsemien. Til tross for at PTH stimulerer reopptaket fra kalsium i urin er urinkalsium forhøyet

---
00001628e2a80c8d50

49
Du er i akuttmottaket når det kommer inn en kvinne på 82 år i meget redusert allmenntilstand. Hun er somnolent og puster raskt og tungt. Pårørende forteller at hun har hatt dårlig matlyst i et par uker og hun har vært i gradvis dårligere form siste uke. Hun har kastet opp noen ganger siste døgn. Blodtrykk 96/67, puls 96. Hun har ifølge kjernejournal hentet ut følgende medikamenter siste halvår: Metformin, Candesartan (A2-blokker), Jardiance (SGLT2-hemmer) og Acetylsalisylsyre.
Arteriell blodgass: pH 7,08 (7,38-7,46), pO2 10,1 kPa (>8,0), pCO2 3,6 kPa (4,3-6). HCO3- 8 (21-27), BE -16 (-3-3), laktat 2,2 mmol/l (0,5-2,1), glukose 11,3 mmol/l (4-6)
Øvrig lab: kreatinin 117 µmol/l (45-90), Hb 15,3 g/dl (11,7-15,3)
Hva er mest sannsynlige diagnose?

A Diabetisk ketoacidose
B X Ketoacidose grunnet bruk av SGLT2-hemmer
Riktig svar. Ketoacidose er en kjent bivirkning av SGLT2-hemmere, og blodsukkerverdiene kan da også være nær normale (euglykemisk ketoacidose). Ved type 2 diabetes er det liten risiko for vanlig diabetisk ketoacidose, selv om det forekommer, men da har pasientene oftest en betydelig hyperglykemi. Her er det kun så vidt forhøyet nivå av laktat, ikke mer enn det en vil forvente ved hypoperfusjon og dårlig sirkulasjon. Hennes nyresvikt er ikke av så uttalt grad at en vil forvente så alvorlig metabolsk acidose.
C Laktacidose grunnet bruk av Metformin
D Metabolsk acidose grunnet nyresvikt

00001628e2a80c8d50

50
En mann på 36 år oppsøker deg med spørsmål om testosteronmangel og ønske om substitusjon. Han er slapp og sliten, angir ereksjonsproblemer. Han bruker ingen faste medisiner. BMI 34,2 kg/m2. Blodtrykk 158/88, p 74. Du tar blodprøve etter konsultasjonen som viser testosteron 6,9 nmol/l (ref. 6,73-31,9). Hva gjør du videre?

A Testosteron ligger helt lavt i referanseområdet, og han har typiske symptomer på testosteronmangel. Du starter substitusjon med testosteron, Nebido inj. hver 12. uke.
B Testosteronnivået ligger helt lavt i referanseområdet og han har sannsynligvis testosteronmangel som årsak til plagene. Du mistenker hypofysesvikt, og utreder videre med MR hypofyse og s-prolaktin og gonadotropiner.
C X Testosteronnivået kan ikke vurderes sikkert, du tar nye fastende blodprøver med analyse av testosteron og SHBG
Riktig svar. Blodprøven tatt etter konsultasjonen er neppe tatt fastende. Ikke-fastende testosteron er lavere enn fastende verdi som ref.området er basert på, opptil 30 % lavere. I tillegg må testosteronnivået alltid vurderes i sammenheng med bindeproteiner, hvor SHBG er viktigst. Ved overvekt er ikke sjelden SHBG lavt, som gjør at måling av total-testosteron i serum også er noe lav, mens det er normal estimert fritt testosteron. Det er viktig å ikke starte med testosteronsubstitusjon før en sikkert har påvist testosteronmangel, og også utredet årsaken til testosteronmangelen. Dette fordi påbegynt substitusjonsbehandling gjør det umulig å vurdere lab. prøvene som tas i ettertid, med mindre en tar en lang behandlingspause (minst 3, helst minst 6 måneder).

00001628e2a80c8d50

51
Hvilket utsagn stemmer om hypoglykemi?

A Monobehandling med SGLT2-hemmer gir ofte hypoglykemi
SGLT2-hemmer reduserer renal glukosereabsorpsjon. Dette skjer uavhengig av betacellefunksjon og insulin, som bidrar til lav risiko for hypoglykemi.
B Tap av bevissthet skjer alltid ved blodsukker < 2 mmol/l
Feil, stramt regulerte pasienter som har hyppige følinger, utvikler ofte "impaired awareness", og kan ha såpass manglende følingsymptomer, at det første symptomet de får er alvorlig nevroglykopeni, der de får lite til ingen varslingssymptomer, før de får nevrologiske symptomer med kramper og/eller bevissthetstap. Risikoen for at dette skjer øker med bruk av alkohol
C Monobehandling med GLP-1 analog gir hypoglykemi
Behandling med GLP-1 analog øker insulin og hemmer glukagon bare ved hyperglykemi, men ikke ved normalt eller lavt blodsukker.
D X Glukagon øker blodsukkeret innen 10-15 minutter etter intramuskulær injeksjon
Ved behandling av alvorlig hypoglykemi sees virkningen på blodglukose vanligvis innen 10 minutter.

00001628e2a80c8d50

52
En 50 år gammel mann med type 1 diabetes kommer for første gang til årskontroll hos deg. Han har de siste 10 år hatt HbA1c 64-75 mmol/mol (ref. 28-40). Han bruker Insulatard 12 E + 4 E, og 2-4 E Humalog til hovedmåltidene. Han har lagt på seg etter at han sluttet å røyke for 5 år siden, veier nå 95 kg ved 175 cm høyde. Blodtrykk 160/90, kolesterol 8 mmol/l (ref. 3,9-7,8 mmol/l), HDL 1,1 mmol/l (ref. 0,8-2,1 mmol/l), LDL 6,6 mmol/l (ref. 2,2-5,8 mmol/l) og triglyserider 1,25 mmol/l (ref. 0,45-2,6 mmol/l). Av faste medisiner bruker han nevnte insulindoser samt B12-sprøyter hver 3. måned.
Hvilke tiltak ser du at du bør gjøre ved konsultasjonen ?

A Intensivere insulinbehandlingen med HbA1c på 64 mmol/mol (8 %) som målsetting siden det er det beste han har fått til, oppfordre til fysisk aktivitet, sunn kost, henvise til fedmepoliklinikken, samt tilråde ham oppstart med statin for kolesterolet og en Angiotensin 2 blokker for blodtrykket
Meste er litt feil, med unntak av at det er riktig å tenke statin, og oppfordre til fysisk aktivitet og sunt kosthold, men insulinbehandlingen bør intensiveres mer for å spare ham for mikro og makrovaskulær sykdom.

B La glukosereguleringen være som den er, og heller fokusere på fysisk aktivitet, sunn kost og vektreduksjon, samt tilråde ham oppstart med statin for kolesterolet og en Angiotensin 2 blokker for blodtrykket
Feil, for insulinbehandlingen bør intensiveres mer for å spare ham for mikro og makrovaskulær sykdom, samt er det for tidlig å sette ham på blodtrykksbehandling.

C X Intensivere insulinbehandlingen med HbA1c på 53 mmol/mol som målsetting, oppfordre til fysisk aktivitet, sunn kost, vektreduksjon om mulig, samt tilråde ham oppstart med statin for kolesterolet og bestille en 24 timers blodtrykksmåling for å utelukke situasjonsbetinget hypertensjon
For de fleste pasienter bør behandlingsmålet for HbA1c være omkring 53 mmol/mol (7 %) når det kan oppnås med god livskvalitet og uten uakseptable hypoglykemiske episoder. Det anbefales å gi statinbehandling til alle personer med diabetes i alderen 40 - 80 år uten kjent kardiovaskulær sykdom hvis LDL-kolesterol overstiger 2,5 mmol/l eller når samlet risiko er høy.
Det anbefales at personer med diabetes og blodtrykk over 140/90 mm Hg behandles med blodtrykkssenkende legemidler, men det er for tidlig å starte blodtrykksmedisiner på enkeltblodtrykk som kan være stressrelatert, så det er mer riktig å følge dette over litt tid, og supplere med en 24 timers blodtrykksmåling

D Intensivere insulinbehandlingen med HbA1c på 53 mmol/mol som målsetting, oppfordre til fysisk aktivitet, sunn kost, vektreduksjon om mulig, samt tilråde ham oppstart med statin for kolesterolet og en Angiotensin 2 blokker for blodtrykket

00001628e2a80c8d50

53
Hva er den minst relevante undersøkelsen ved en årskontroll for diabetes ?

A Palpere puls på føttene, teste sensibiliteten med monofilament og stemmegaffel
B Kontrollere kreatinin, eGFR og urin (albumin/kreatinin-ratio)
C X Auskultere hjerte og lunger
Auskultere hjerte og lunger gjøres på indikasjon, de andre svaralternativene hører alltid med på en årskontroll for diabetes, jfr helsedirektoratets retningslinje for diabetesbehandling
D Vurdere siste epikrise fra øyelege

00001628e2a80c8d50

54
Alle pasienter som skal opereres, skal ha god informasjon om inngrepet og aktuelle komplikasjoner.
Hvilke 3 spesifikke komplikasjoner er de viktigste i forbindelse med thyroidea og parathyroideakirurgi?

A Blødning, sårinfeksjon og hypothyreose
Feil svar. Blødning er riktig. Sårinfeksjon er svært sjelden etter kirurgi på halsen (vanligere andre steder på kroppen). Hypothyreose blir det nødvendigvis etter total thyroidektomi. Det informeres pasientene om, men er et forventet resultat, ikke en komplikasjon.
B Sårinfeksjon, serom og sårruptur
Feil svar. Sårinfeksjon og sårruptur er svært sjelden. Serom skjer nok av og til, men er sjelden et problem
C Hypothyreose, hypoparathyroidisme og recurrensparese
Feil svar. Hypoparathyroidisme og recurrensparese er riktig. Hypothyreose blir det nødvendigvis etter total thyroidektomi. Det informeres pasientene om, men er et forventet resultat, ikke en komplikasjon.
D X Blødning, recurrensparese og hypoparathyroidisme
Riktig svar. Disse mulige komplikasjonene blir alle informert om før operasjonen

---

00001628e2a80c8d50

55
En 28 år gammel kvinne kommer til deg som fastlege etter at hun oppdaget en kul i det ene brystet. Kulen er velavgrenset, bevegelig, uøm, ca 2 cm. Hun er ellers frisk, og det er ingen opphopning av sykdom i familien.
Skal dette utredes videre?

A Det skal gjøres videre utredning kun hvis det er palpable lymfeknuter i aksillen.
Feil svar. Nyoppstått kul hos voksen kvinne skal utredes selvom den sannsynligvis er benign i dette tilfellet.
B Nei, det er ikke nødvendig med videre utredning. Kulen kjennes benign ut.
Feil svar. Brystkreft i 20-årene er sjelden, men det skjer. Nyoppstått kul hos voksen kvinne skal utredes selvom den sannsynligvis er benign i dette tilfellet.
C X Ja, det skal utredes videre. Man kan ikke utelukke malignitet ved palpasjon.
Riktig svar. Brystkreft i 20-årene er sjelden, men det skjer. Nyoppstått kul hos voksen kvinne skal utredes selvom den sannsynligvis er benign i dette tilfellet.
D Nei, det er ikke nødvendig med videre utredning. Hun er for ung til å få brystkreft.
Feil svar. Brystkreft i 20-årene er sjelden, men det skjer. Nyoppstått kul hos voksen kvinne skal utredes selvom den sannsynligvis er benign i dette tilfellet.

00001628e2a80c8d50

56
En 60 år gammel kvinne er hos deg som fastlege fordi hun har oppdaget en inndragning nedenfor areola i venstre bryst. Hun ble oppmerkosom på den for 2 uker siden. Pasienten har fulgt mammografiscreeningprogrammet, og var til mammografi for ca 18 mnd siden. Hun har ingen andre plager.
Hvordan skal du håndtere dette?

A X Først gjøres en klinisk undersøkelse med palpasjon av bryst og regionale glandelstasjoner. Pasienten skal henvises til utredning pga klinisk mistanke om brystkreft enten det er en palpabel tumor eller ikke.
Riktig svar: En inndragning som er nyoppstått gir mistanke om brystkreft. Hun skal henvises for utredning.

B Først gjøres en klinisk undersøkelse med palpasjon av bryst og regionale glandelstasjoner. Hvis det er normale funn ved undersøkelsen, er det ikke nødvendig med videre utredning da inndragning er normalt.
Feil svar: En inndragning som er nyoppstått gir mistanke om brystkreft. Hun skal henvises for utredning.

C Siden hun er i mammografoscreeningprogrammet er det ikke nødvendig med videre utredning nå. Hun var til siste mammografi for ca 18 mnd siden, og hun blir innkalt på nytt om ca 6 mnd.
Feil svar: En inndragning som er nyoppstått gir mistanke om brystkreft. Hun skal henvises for utredning.

D Først gjøres en klinisk undersøkelse med palpasjon av bryst og regionale glandelstasjoner. Videre tas det blodprøver inkludert tumormarkører. Resultatet av undersøkelsene avgjør om hun skal henvises til utredning eller ikke.
Feil svar: En inndragning som er nyoppstått gir mistanke om brystkreft. Hun skal henvises for utredning. Tumormarkører har ingen plass i utredning ved mistanke om brystkreft

---

00001628e2a80c8d50

57
En 26 år gammel kvinne fødte sitt første barn for 3 uker siden. Hun ammer, men syns det er strevsomt. De siste 2-3 dagene syns hun det ene brystet har blitt mer hovent, rødt og ømt. Hun syns det kommer mindre melk fra det brystet enn fra det andre. Hun har temperatur 38 grader, men føler seg i dårligere form. Ved inspeksjon ser du tydelig rubor og noe sår mamille. Palpasjon er vanskelig fordi det er så ømt, men du kjenner ingen lokaliserte oppfylninger.
Hvilke råd har du til henne?

A Dette er sannsynligvis melkeretensjon, og det er ikke nødvendig med antibiotika. Hun bør sørge for ro til seg og barnet, og passe på at brystet tømmes ved hver amming.
Siden hun har feber, er det sannsynlig at det er en infeksjon. Det bør behandles med antibiotika.

B X Hun har sannsynligvis mastitt, og det bør behandles med antibiotika. I tillegg bør hun sørge for ro til seg og barnet, og passe på at brystet tømmes ved hver amming.
Skikkelig tømming av begge bryst er viktig for å unngå melkeretensjon.

C Hun har sannsynligvis en brystabscess, og det bør behandles med antibiotika. Hun bør ta pause fra amming på det brystet, men fortsette på det andre.
Det kunne vært en abscess, men det behandles ikke med antibiotika. En abscess bør dreneres. Ofte er det en lokalisert oppfylning, men ikke alltid. Hvis du mistenker abscess, bør hun henvises til brystdiganostisk senter. Hun kan amme på begge bryst selvom det skulle være abscess

D Hun har sannsynligvis mastitt, og det bør behandles med antibiotika. Hun bør slutte å amme på det brystet siden bakterier fra morsmelka kan smitte barnet.
Hun kan fortsette amming, det er ikke skadelig for barnet

00001628e2a80c8d50

58
En pasient har vært til en CT-undersøkelse etter et biluhell. Det ble ikke funnet noen skader, men en tumor på 3 cm i venstre binyre. Pasienten er en mann på 54 år. Han har kjent hypertensjon, men er ellers frisk. Han hadde ingen spesielle plager før biluhellet.
Hvordan skal dette tilfeldige funnet i binyre håndteres videre?

A Pasienten bør henvises for CT-veiledet bioipsi av tumor for å få avklart om den er benign eller malign.
Selvom det er et tilfeldig funn, bør han henvises for hormonutredning. Ved hormonproduserende tumor kan det bli aktuelt med kirurgi. En erfaren radiolog bør vurdere bildene. Hvis det CT-messig er uavklart om tumor er benign eller malign, kan det blir aktuelt med adrenalektomi for diagnostikk. Biopsi vil ikke avklare det.

B X Pasienten bør henvises til endokrinolog for hormonutredning, og CT-bildene må vurderes av radiolog med binyreerfaring.
Selvom det er et tilfeldig funn, bør han henvises for hormonutredning. Ved hormonproduserende tumor kan det bli aktuelt med kirurgi. En erfaren radiolog bør vurdere bildene. Hvis det CT-messig er uavklart om tumor er benign eller malign, kan det blir aktuelt med adrenalektomi for diagnostikk. Biopsi vil ikke avklare det.

C Binyretumores over 2 cm må alltid fjernes fordi det er en stor risiko for at det er en malign tumor.
Selvom det er et tilfeldig funn, bør han henvises for hormonutredning. Ved hormonproduserende tumor kan det bli aktuelt med kirurgi. En erfaren radiolog bør vurdere bildene. Hvis det CT-messig er uavklart om tumor er benign eller malign, kan det blir aktuelt med adrenalektomi for diagnostikk. Biopsi vil ikke avklare det.

D Det er ikke nødvendig med videre utredning siden pasienten ikke har plager av det, og tumor ble funnet tilfeldig.
Selvom det er et tilfeldig funn, bør han henvises for hormonutredning. Ved hormonproduserende tumor kan det bli aktuelt med kirurgi. En erfaren radiolog bør vurdere bildene. Hvis det CT-messig er uavklart om tumor er benign eller malign, kan det blir aktuelt med adrenalektomi for diagnostikk. Biopsi vil ikke avklare det.

00001628e2a80c8d50

59
Du jobber på legevakten og tar imot en 1,5-åring med forkjølelsessymptomer de siste 2-3 uker. Aktuell sykehistorie er 3 dagers febrilia, det siste døgnet stønnende og hurtig respirasjon. CRP 140 (ref: <5). Temp 39,8. Du rekvirerer et røntgen thorax (bilde nedenfor) og henviser pasienten til barnemottaket for vurdering.
Hvilket utsagn er korrekt?

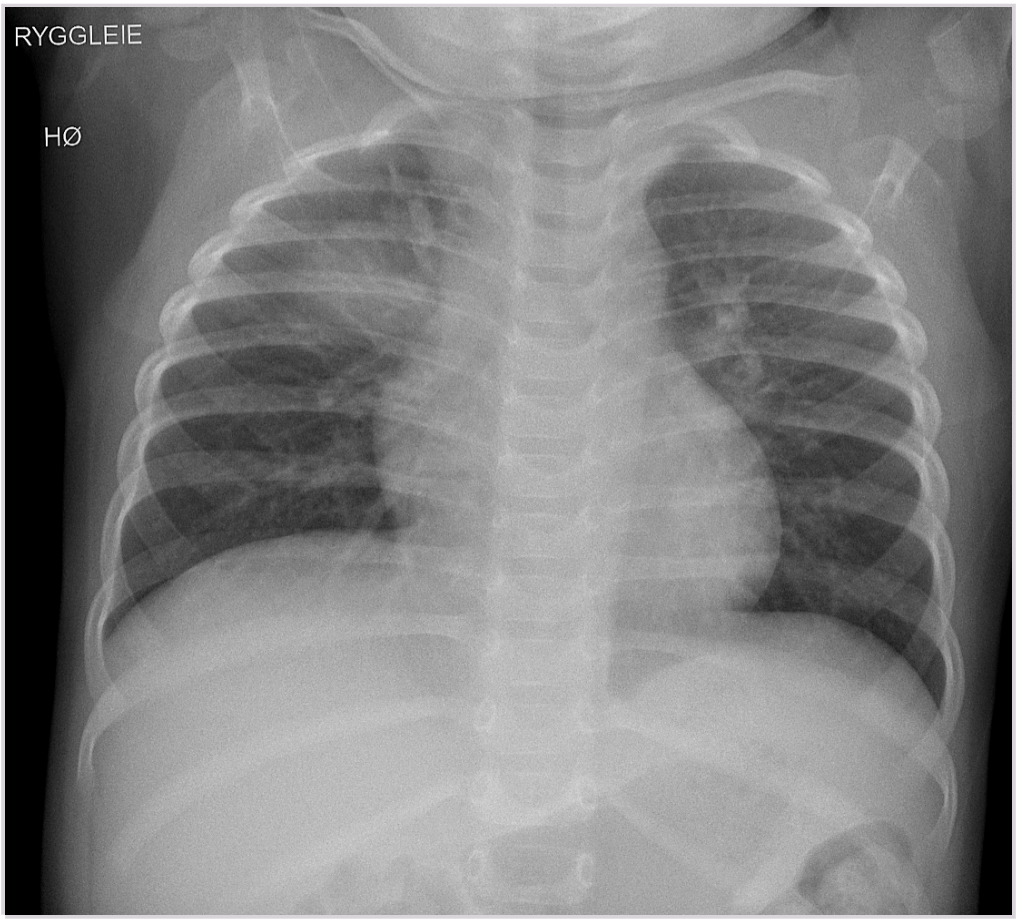

A Det foreligg en hilusnær rundtfortetning på høyre side. Dette er svært malignitetssuspekt og må utredes videre med CT thorax.
Infeksjonsklinikk og lav sannsynlighet for lungeparenchym malignitet i den alderen (barn generelt). Ingen indikasjon til CT thorax.

B Ingen aktuell patologi, normal thymus på høyre side. Det trengs nesten aldri røntgen thorax for å diagnostisere pneumonier.
Ikke thymus, den kan ses i den aldersgruppen, men har annen konfigurasjon (gjerne mere bredbaset mot mediastinum).
Bidlediagnostikk (rtg thorax) kan bidra til verifisering av klinisk mistenkt pneumoni, men dette trengs ikke alltid. Og er etter min mening gjøres nok for mye bilder av barn med slik klinikk. Dette er dog avhenging av klinisk tilstand til pasienten; er pasienten istand til inntak av mat og drikke (+ ev. AB) kan dette forsøkes behandels empirisk. Dersom ingen bedring eller forverring kan man alltid supplere med et røntgen thorax bilde etter dette.

C Det foreligg en hilusnær rundtfortetning på høyre side. Dette må kontrolleres med et nytt røntgen thorax bilde om 4-6 uker etter avsluttet antibioitka behandling.
Aktuell rundtfortetning nokså typisk for rundpneumoni (nærmest patognomisk utseende for barn). https://radiopaedia.org/articles/round-pneumonia-1 - https://radiopaedia.org/articles/round-pneumonia-1
Dette kasus er tatt fra hverdagen. Et kontrollbilde ble bestilt 4 uker femrover i tid, men henvisiningen ble gjort samme dagen som pasienten har blitt vurdert i barnemottak. Eg håper at studentene lærer litt av det og heller foretrekker klinisk vurdering i regi av fastlege i steden for bilddiagnostisk oppfølging (hos barn! når det gjelder voksne er det så klart annerledes).

D X Det foreligg en hilusnær rundtfortetning på høyre side. Dette trengs ikke kontrolleres dersom klinisk og biokjemisk bedring.
Aktuell rundfortenting som nevnt ovenfor. Kontroll eller ev. supplerende utredning er kun nødvendig om pasienten ikke blir klinisk / biokjemisk "frisk" eller får nye symptomer. F.eks. utvikling fra rundpneumoni -> løbær pneumoni med parapneumonisk effusjon -> lungeempyem og lungenerkose; da kan CT thorax vere neste utredningssteg. Ved residiverende infeksjoner bør en også ha underliggende sykdom i mente (immunsvikt, kongenitale lungeanomalier, osv.).

00001628e2a80c8d50

60
Du jobber som assistentlege ved barneavdelingen og undersøker et nyfødt barn som er født i natt til termin. Du finner en vital gutt uten dysmorfe trekk, men kjenner en oppfylling over symfysen. Utfra morens journal ble det prenatalt anmerket lett dilaterte samlesystem bilateralt. Du henviser han til UL urinveier og røntgen MCUG på dag 2.
Hvilken tilstand får du bekreftet utfra røntgen bildet nedenfor?

A Vesicoureteral refluks (grad 5)
Foreligger ingen bilde av øvre abdomen (hvor nyrene ligger). Høygradig refluks (grad 5) kan således ikke vurderes ved dette bildet.

B Overgangsstenose
Foreligger ikke bildet av øvre abdomen. Overgangsstenoser be-/avkreftes ved røntgen urografi (med intravenøs kontrasmiddel) eller nukleærmedisinske undersøkelser.

C Distal ureterstenose
Her foreligg kun bilde av kontrasfylt urinblære og urethra. Distale ureterstenoser kartlegges med røntgen urografi og gjerne inneliggende kateter, ev. andre modaliteter (CT eller MR).

D X Bakre urethraklaff
Utvidelse av proksimale urethra (fom. blærehals tom. hele pars prostatica et membranosa). Markert, skarp kaliberveksling ved overgangen i pars bulbosa med syltynn kontrastfylt urethra og deretter normal kaliber distalt.
I tillegg uttalt trabekulær urinblære (patologisk) og liten refluks til Cowpers kjertel (den lille kontrastfylte lommen baktil utvidete urethra pars prostatica; sekundært til høy trykk proksimalt for stenosen).

00001628e2a80c8d50

61
Vesikoureteral refluks (VUR) er en tilstand der urin strømmer tilbake frå blæren og opp i urinleder, og ev. til nyrebekken. VUR antas å forekomme hos 1-2% av alle barn. Hos barn med urinveisinfeksjoner påvises refluks hos 15-50%.
Hvilken bildemodalitet skal ikke brukes for deteksjon av VUR eller i kontroll av ev. nyreskader?

A DMSA scintigrafi
Forsatt å betrakte som gullstandard for deteksjon av nyrearr. Barn med VUR har høyere forekomst av pyelonefritt som i sin tur kan medføre til nyrearr og permanent redusert nyrefunksjon (varierende grad).
B Røntgen MCUG
Primærdiagnostikken av VUR; deteksjon og gradering
C UL urinveier
Kan sei noe om:
- Indirekte tegn til VUR (fortykket urotel i nyrens samlesystem, hydronefrose)
- Nyrearr (veldig brukeravhneging)
- Nyrestørrelse og konfuigurasjon (små nyrer med dårlig skille mellom kortex og medulla, samt nyrarr: refluksnefropati)
D X Røntgen urografi
Modaliteten for evaluering av pasassjehinder i nyrenes samlesystem og ureteres. Blir primært brukt til diagnostikk av overgangsstenoser (PUJO) eller distale ureterstenoser.

00001628e2a80c8d50

62
En kvinne fikk prenatalt hos fosteret påvist to atresier i GI-trakten. Dette har du som er assistentlege v/ nyfødtavdelingen avklart klinisk samt ved hjelp av røntgenbilder av thorax og abdomen. Du husker fra medisinstudiet at det kan foreligge flere anomalier samtidig.
Hvilken bildediagnostisk modalitet (-er) kan vere lurt å henvise i tillegg?

A MR caput, UL urinveier og røntgen totalskjelett
MR caput er en omfattende og tidsmessig krevene undersøkelse. Det burde foreligge ein sterk klinisk grunn (asfyksi, kramper, osv.) og gjerne en UL caput før man henviser til denne.
Det ble allerede gjort rtg thorax og abdomen som gir avklaring av sentral skjelettpatologi (gjerne vertebra, costae og bekkenet). Indikasjon til røntgen totalskjelett er avvikende kliniske funn (synlige anomalier, syndromutredning) eller v/spm. om barnemishandling.
B MR caput og UL abdomen
MR caput er en omfattende og tidsmessig krevene undersøkelse. Det burde foreligge en sterk klinisk begrunnelse (asfyksi, kramper, osv.) og gjerne en UL caput før man henviser til denne.
C UL caput, UL abdomen og røntgen totalskjelett
Ja til UL. Nei til suppl. røntgen. Det ble allerede gjort rtg thorax og abdomen som gir avklaring av sentral skjelettpatologi (gjerne vertebra, costae og bekkenet). Indikasjon til røntgen totalskjelett er avvikende kliniske funn (synlige anomalier, syndromutredning) eller v/spm. om barnemishandling.
D X UL caput og UL urinveier
Kjapt gjennomførbare undesøkelser som kan gjøres på avdelingen og gir adekvat avklaring om relevant tilleggspatologi (anomalier).
Dere må berre henvise til UL abdomen istedenfor; UL urinveier (nyrer+ureteres+blære) inngår jo som en del i den undersøkelsen. Poenget med å henvise kun til sistnevte er at de vanligste anomalier i abdomen er urogenitalt.

00001628e2a80c8d50

63
En 72 år gammel kvinne utredes med CT abdomen/bekken for forhøyede leverprøver og får tilfeldig påvist en 12 mm eksofyttisk lesjon i venstre nyre. På bildet under ser du en homogent attenuerende cortical lesjon på 50 HU, ingen forkalkninger eller septeringer. En legestudent følger deg på vakt og lurer på om det er indikasjon for videre utredning eller kontroll. Hva svarer du?

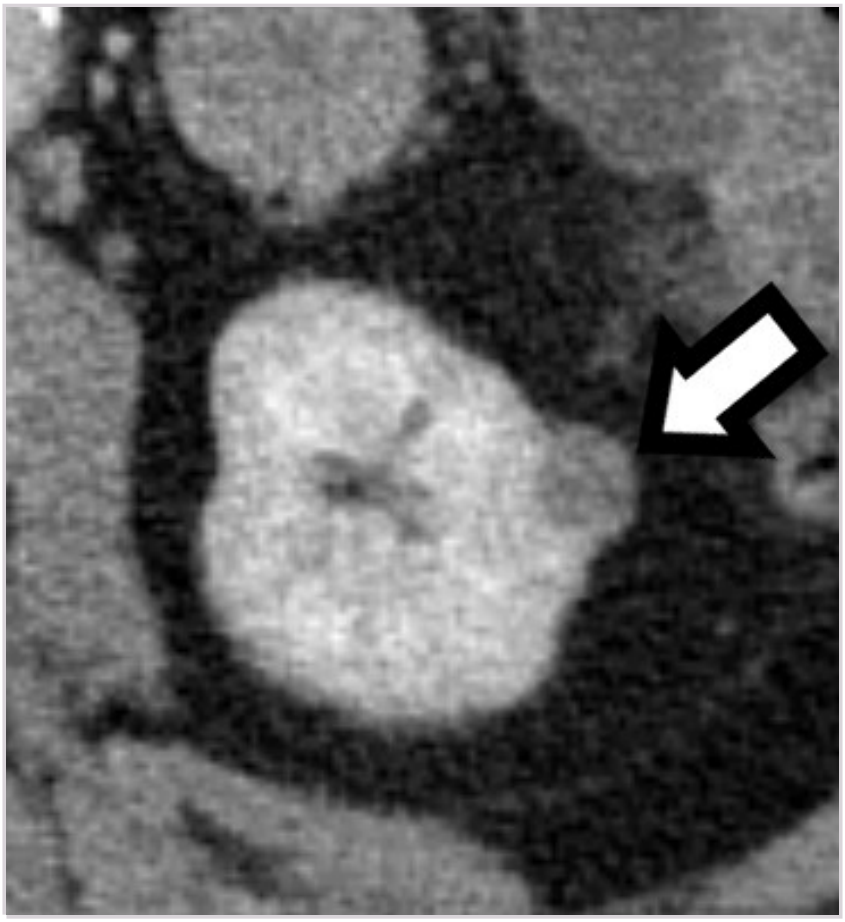

A Ingen indikasjon for videre utredning, kontroll eller behandling
Feil. For høy attenuasjon for vanlig, simpel cyste (skal være < 20 HU). Må utredes videre.
B Henvise til CT-kontroll om 1 år for å se om den vokser
C X Henvises til 3-fase CT urinveier for å utelukke solid tumor
Korrekt. Med attenuasjon > 20 HU kan man ikke sikkert si at lesjonen er rent væskeholdig og ikke solid.
D Henvise til ultralydveiledet biopsi
Feil. Lesjonen kan representere hyperdens cyste, som kan avklares med 3-fase CT, evt. UL. Dersom hyperdens cyste ikke indikasjon for biopsi.

00001628e2a80c8d50

64
En 75 år gammel mann med lang røykeanamnese og KOLS kommer til deg i allmennpraksis grunnet litt treg og hyppig vannlating, må opp om natten. Ingen svie ved vannlating eller øvrige infeksjonstegn. Ved rektaleksplorasjon finner du normalt stor prostata med normal konsistens. PSA i serum er 2,1 (ref. < 4,4). Urinstix viser blod 3+, leukocytter neg, nitritt neg, protein neg. Dyrkning er negativ. Kontroll-stix 2 uker senere viser samme funn med blod 4+, leukocytter neg, nitritt neg, protein neg. Hvilken videre utredning henviser du til?

A Henviser til CT abdomen/bekken
Feil. Kan påvise urinveispatologi, men risikerer for lav sensitivitet for urothelialcancer.
B Henviser til ultralyd av nyrer og urinveier
Feil. For lav sensitivitet for malignitet i nyrer og urinveier.
C Henviser til urolog i pakkeforløp for prostatakreft
Klinisk ikke indikasjon for utredning av prostatakreft med normalfunn ved PSA og prostatapalpasjon. LUTS (lower urinary tract symptoms) utløser ikke i seg selv pakkeforløp prostatakreft.
D X Henviser til 3-fase CT urinveier
Korrekt. Behov for 3 faser over abdomen for kartlegging og karakterisering av evt. nyrelesjoner, samt fullgod vurdering av urinveier.

00001628e2a80c8d50

65
En 27 år gammel mann blir utredet med ultralyd av scrotum grunnet kul i venstre testikkel. Han har normal urinstix og ingen symptomer foruten palpabel kul i venstre testikkel. Radiolog konkluderer med "18 mm høyst sannsynlig malign tumor i venstre testikkel". Hvordan skal pasienten utredes videre?

A X CT thorax/abdomen/bekken for stadieinndeling
Korrekt. Staging før videre behandling
B Biopsi av testikkel for å bekrefte diagnose
Biopsi av testikkel brukes ikke ved mistanke om testikkelkreft - testikkelen må ut uansett, da ultralyd har høy positiv prediktiv verdi
C MR scrotum for å bekrefte diagnose, deretter evt. CT thorax/abdomen/bekken for stadieinndeling
MR er ikke del av ordinær utredning av testikkelkreft
D Ultralyd bakre bukvegg for stadieinndeling
Ultralyd har for dårlig sensitivitet, og testikkelkreft sprer seg ofte til lunger, der UL ikke vil kunne brukes til aktuelt formål.

00001628e2a80c8d50

66
Her ser du noen bildeeksempler av en hodeundersøkelse til et barn som har blitt utsatt for barnemishandling.
Hvilket utsagn er korrekt?

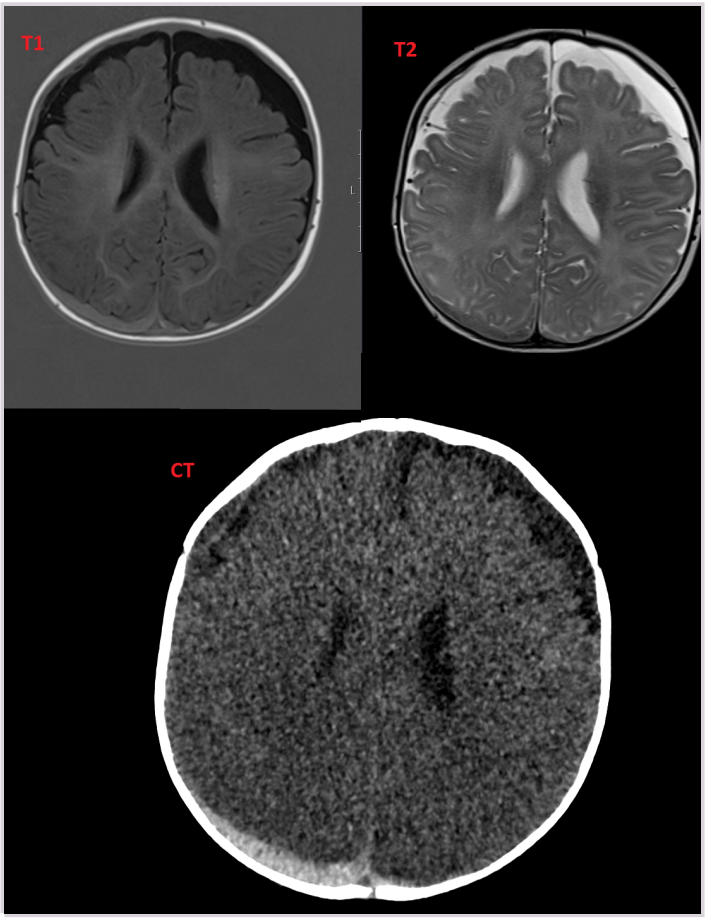

A Kun kroniske hematomer
B X Blanding av akutte og kroniske hematomer
Ferskt subduralt hematom baktil (parietalt) høyre side; hyperattenuerende (hvit) ved CT. Eldre subdurale hygromer og kronifiserte subdurale hematomer fortil bilateralt (Hygrom = ansamling av spinalvæske uten blod). Ingen forøket attenuasjon (tetthet) ved CT fortil venstre side, men lettgradig fortil høyre side.
C Kun akutte hematomer
D Aldersnormale funn (ingen patologi)

00001628e2a80c8d50

67
En 74-årig pasient er utredet med funn av carcinomatose i buk og ovarialtumor, men samtidig en tumor i høyre mamma. Hun er ikke aktuell for primær bukkirurgi grunnet utbredt carcinomatose, men kan være aktuell for neoadjuvant cytostatika for preoperativ tumorreduksjon.
Før neoadjuvant behandling er det ønskelig å vite hvilken cancer carcinomatosen har opphav fra. Bildet viser en drøyt 3 cm bred "carcinomatosekake" langs ventrale bukvegg, samt tumor i høyre ovarium. Hvilket utredningsalternativ foreslår du?

A X Ultralydveiledet carcinomatosebiopsi.
Denne carcinomatosekaken ligger lett tilgjengelig langs ventrale bukvegg, og er såpass tykk at det er god avstand til naboorganer som tarm og blodkar. Dermed liten risiko for komplikasjoner. Ultralyd gir også god oversikt i sanntid når man biopserer så nært overflaten, og er relativt billig og enkel å utføre logistikkmessig.

B MR av bekken for vevskarakterisering.
Selv om MR har både god rom- og kontrastoppløsning, er det fortsatt ikke godt nok til at man kan stille histologiske diagnoser.

C Laparoskopisk biopsi.
Dette kan være et alternativ, men er betydelig mer ressurskrevende da det krever dagopphold/ innleggelse, operasjonstid og -rom, samt kirurg- og anestesiressurser. Prosedyren er også mer invasiv, og forbeholdes derfor tilfeller hvor carcinomatosen ligger utilgjengelig for ultralyd- eller CT-veiledet biopsi.

D Ingen ytterligere utredning nødvendig. Carcinomatosen stammer høyst sannsynlig fra ovarialcancer.
Selv om dette statistisk sett nok er riktig, er det et generelt godt prinsipp å vite hva man behandler. Også mammacancere kan metastasere til bukhulen og ovarier. Den histologiske diagnosen kan også ha innvirkning på valg av kjemoterapi, og det nasjonale handlingsprogrammet krever bioptisk verifikasjon før oppstart med neoadjuvant behandling.

00001628e2a80c8d50

68
En 70 år gammel mann ble etter diverse utredning operert med fjerning av prostata. Under er et bilde fra operasjonspreparatet (prostata; hematoxylin-eosin-farget snitt). Det ble også gjort immunhistokjemisk undersøkelse, som viste at det ikke var basalt myoepitel i kjertlene som er vist på bildet.
Hva er riktig fortolkning av bildet sammenholdt med immunhistokjemisk undersøkelse?

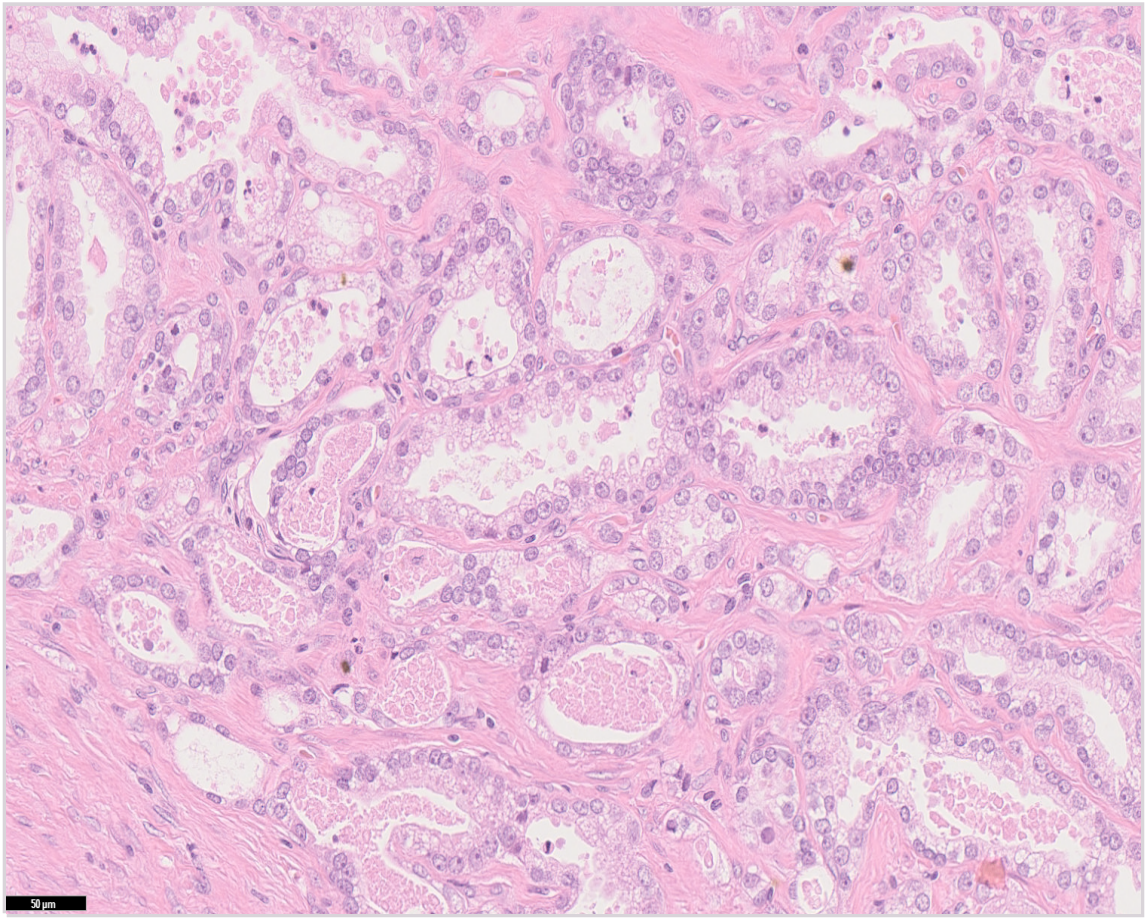

A Normal prostata
Feil. Det er ikke normalt prostatavev i bildet og tap av basalt myoepitel taler for adenokarsinomutvikling.

B X Adenokarsinom
Riktig. Bildet viser fravær av normal prostataarkitektur. Det er grupper av atypiske celler og kjertler kledd av atypisk epitel. Kjertlene er uryddig anordnet, og dels sammenflytende. Basalt myoepitel mangler. Samlet er disse forandringene diagnostisk for adenokarsinom.

C Prostatitt
Feil. Det er infiltrerende vekst av atypiske kjertler som dominerer bildet.

D Godartet prostatahyperplasi
Feil. Ved godartet prostatahyperplasi er det hyperplasi av både kjertler og stroma, og ikke infiltrerende vekst, som vist i bildet.

00001628e2a80c8d50

69
En 36 år gammel mann har en velavgrenset tumor på 4 cm i diameter i venstre tyroideahalvdel. Bildene viser et histopatologisk snitt fra tumoren farget med hematoxylin, eosin og safran (HES), x100 forstørrelse og x400 forstørrelse.

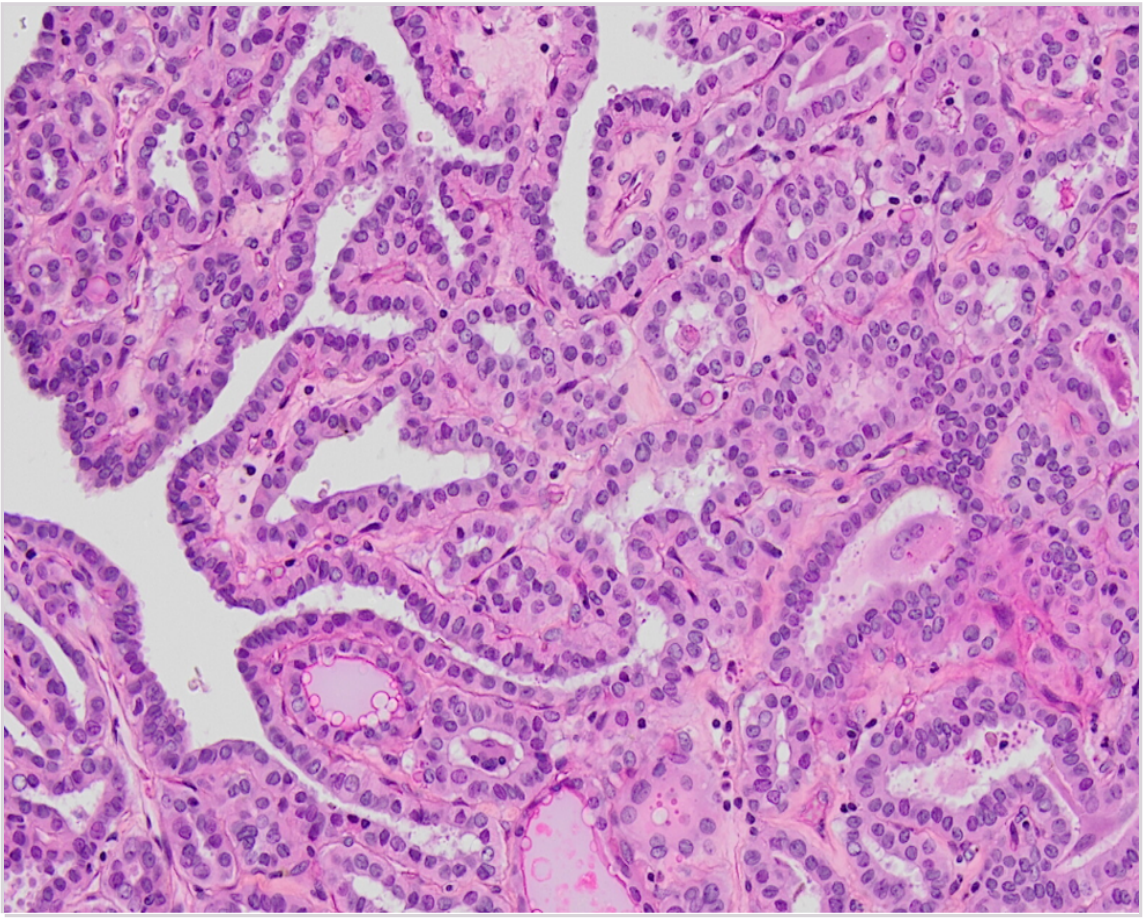

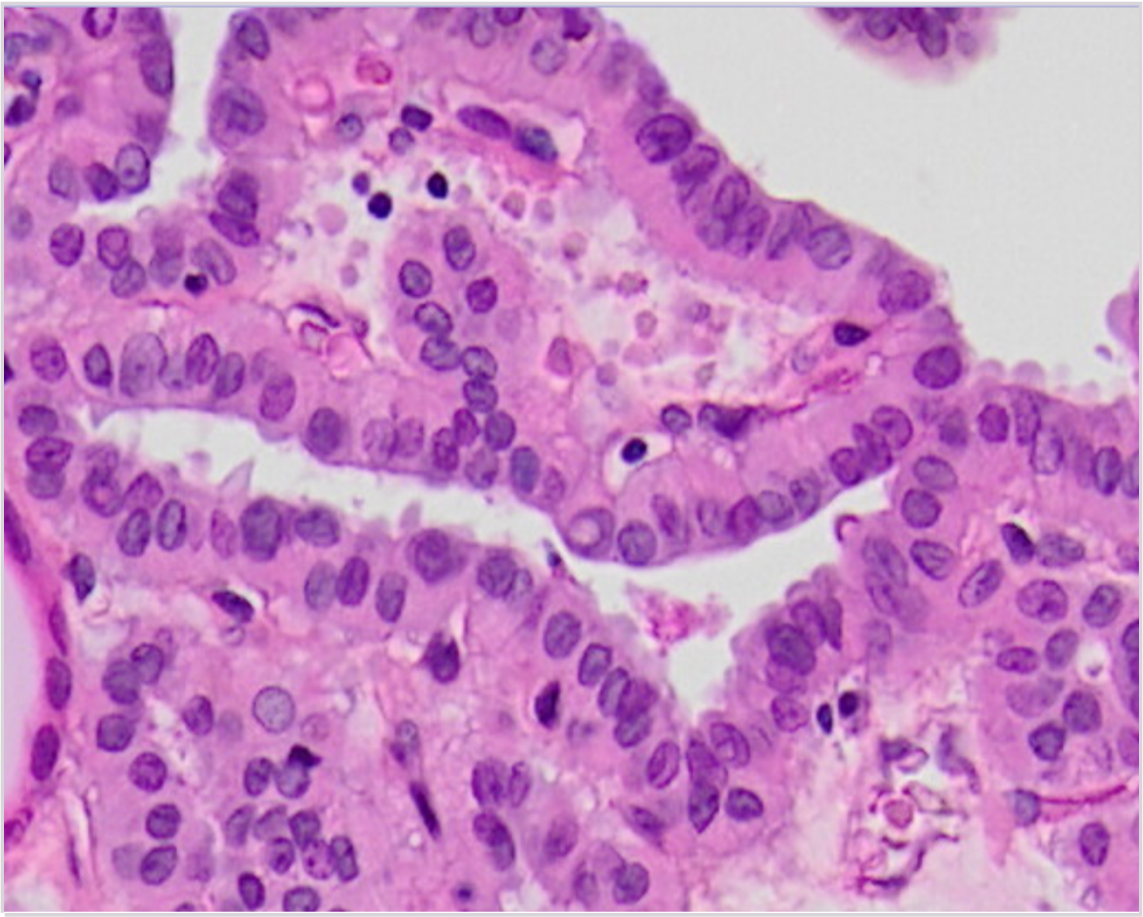

Hvilken diagnose passer best med det histopatologiske bildet?

A Granulomatøs betennelse
Feil svar. Ved granulomatøs betennelse venter vi å se epitelioide knuter med flerkjernede kjempeceller, epitelioide celler, lymfocytter og varierende grader av nekrose.

B X Papillært karsinom
Riktig svar. På bilde (x100) ser vi papillære strukturer som ligger ganske tett. De er kledt av et enradet, epitel. Ved nærmere undersøkelse (x400) ser vi at kjernene i cellene ligger apikalt, de har langsgående folder i kjernemembranen som gjør at de ligner kaffebønner, og noen kjerner her og der har utvisket kromatin - såkalte matt glass kjerner. Det er få eller ingen mitoser.

C Knutestruma
Feil svar. Ved knutestruma venter vi å finne follikkelstrukturer av varierende størrelse, ofte ganske store, med kolloid i lumen.

D Lymfocytær tyreoiditt
Feil svar. Det er få lymfocytter her. Ved lymfocyttær tyreoiditt venter vi å finne rikelig med lymfocytter og rester av tyreoideafollikler med metaplastiske forandringer - såkalte Hürtleceller/ Ashkanaziceller/onkocytter.

00001628e2a80c8d50

70
En 45 år gammel mann oppsøker fastlegen pga. en kul i den ene testikkelen. Etter utredning blir han operert, og høyre testikkel blir fjernet. Ved makroskopisk undersøkelse er testikkelen betydelig forstørret, og snittflaten fremstår homogen og gråhvit. Under er et bilde fra operasjonspreparatet (hematoxylin-eosin-farget snitt).
Hva er riktig fortolkning av dette bildet?

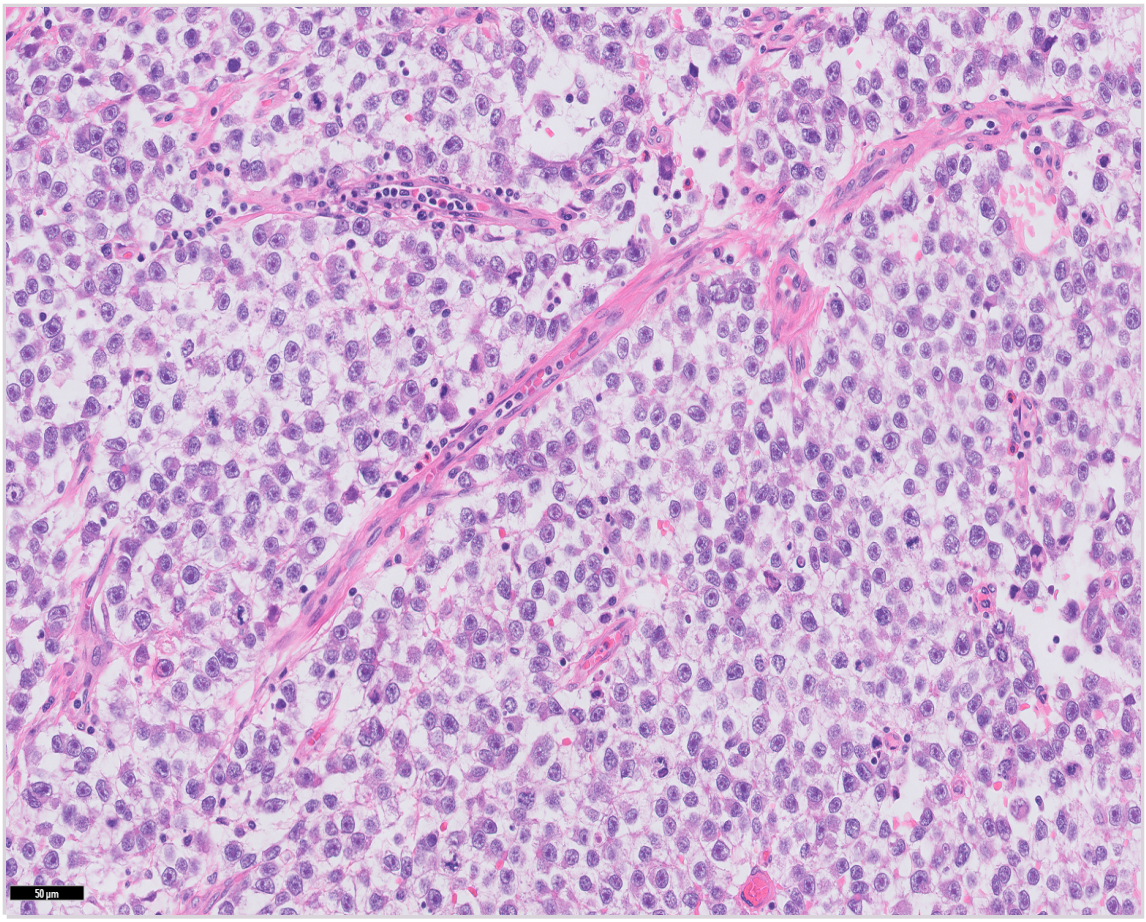

A Benign germinalcellesvulst
Feil. Bildet passer med seminom. 95% av testistumorene stammer fra germinalceller og nesten alle er maligne.

B Betennelse
Feil. Det er noen betennelsesceller her men bildet domineres av seminom-cellene.

C Normal testis
Feil. Her mangler normal testis-arkitektur

D X Seminom
Riktig. Bildet viser klassisk bilde av seminom. Store, uniforme celler med tydelige cellegrenser, prominente nukleoli, fibrøse septae med sparsomt lymfocyttinfiltrat.

00001628e2a80c8d50

71
En 45 år gammel mann oppsøker lege pga. blod i urinen og flankesmerter. Etter utredning blir han operert, med fjerning av høyre nyre. Ved makroskopisk undersøkelse av nyren sees en velavgrenset guloransje lesjon. Under er et bilde fra operasjonspreparatet (hematoxylin-eosin-farget snitt).

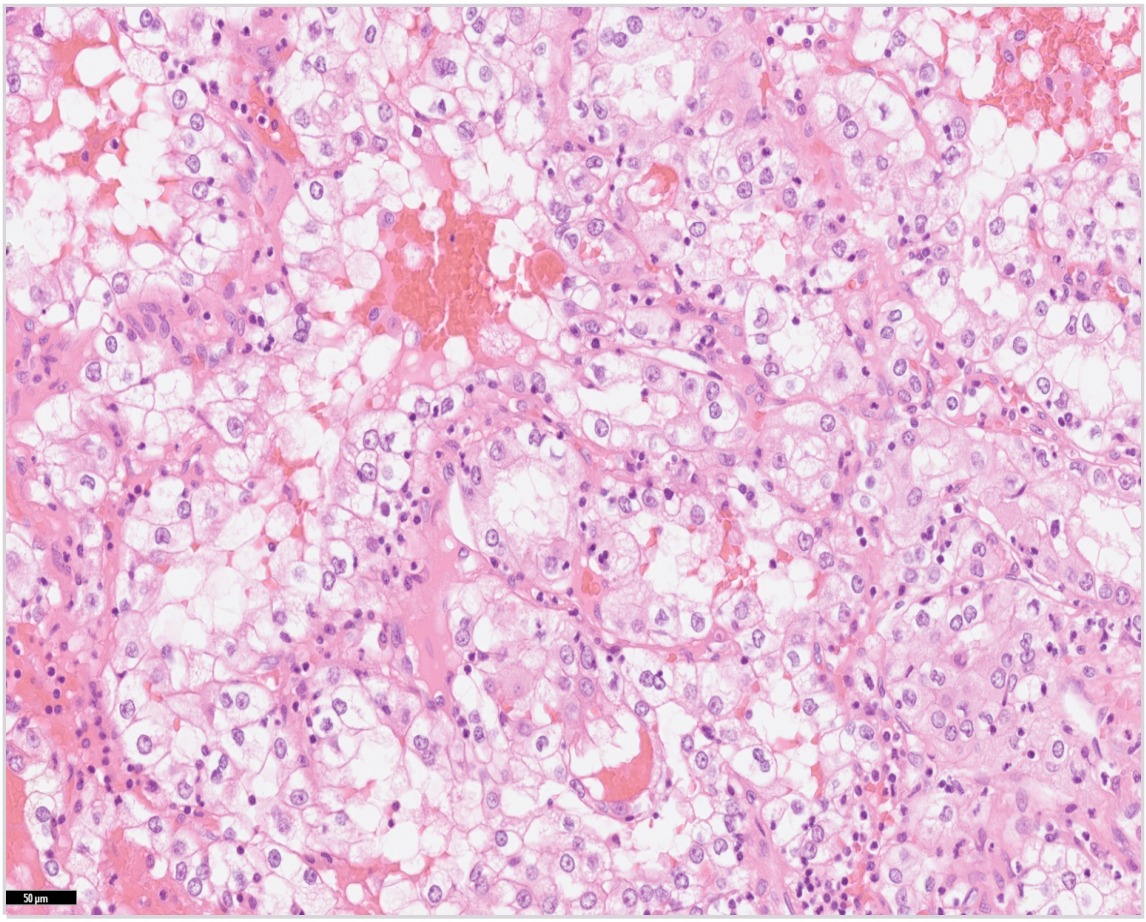

Hva er riktig fortolkning av dette bildet?

A Glomerulonefritt
Feil: Dette er en tumoraktig proliferasjon av epiteliale celler.

B X Nyrecellekarsinom
Riktig. Det viser en tumor bygget opp av atypiske epiteliale celler med klart cytoplasma: et klarcellet nyrecellekarsinom. Normalt nyrevev er fraværende.

C Normalt nyrevev
Feil. Normalt nyrevev er fraværende.

D Nefritt
Feil: Dette er en tumoraktig proliferasjon av epiteliale celler.

00001628e2a80c8d50

72
En 21 år gammel kvinne har en tumor i det venstre brystet. Den måler 30 mm i diameter og er fast og bevegelig ved palpasjon. Pasienten opplyser at hennes mor og mormor har hatt brystkreft. Bildet viser to bilder fra et histopatologisk snitt fra tumoren farget med hematoxylin, eosin og safran (HES) (x100 og x400 forstørrelse).

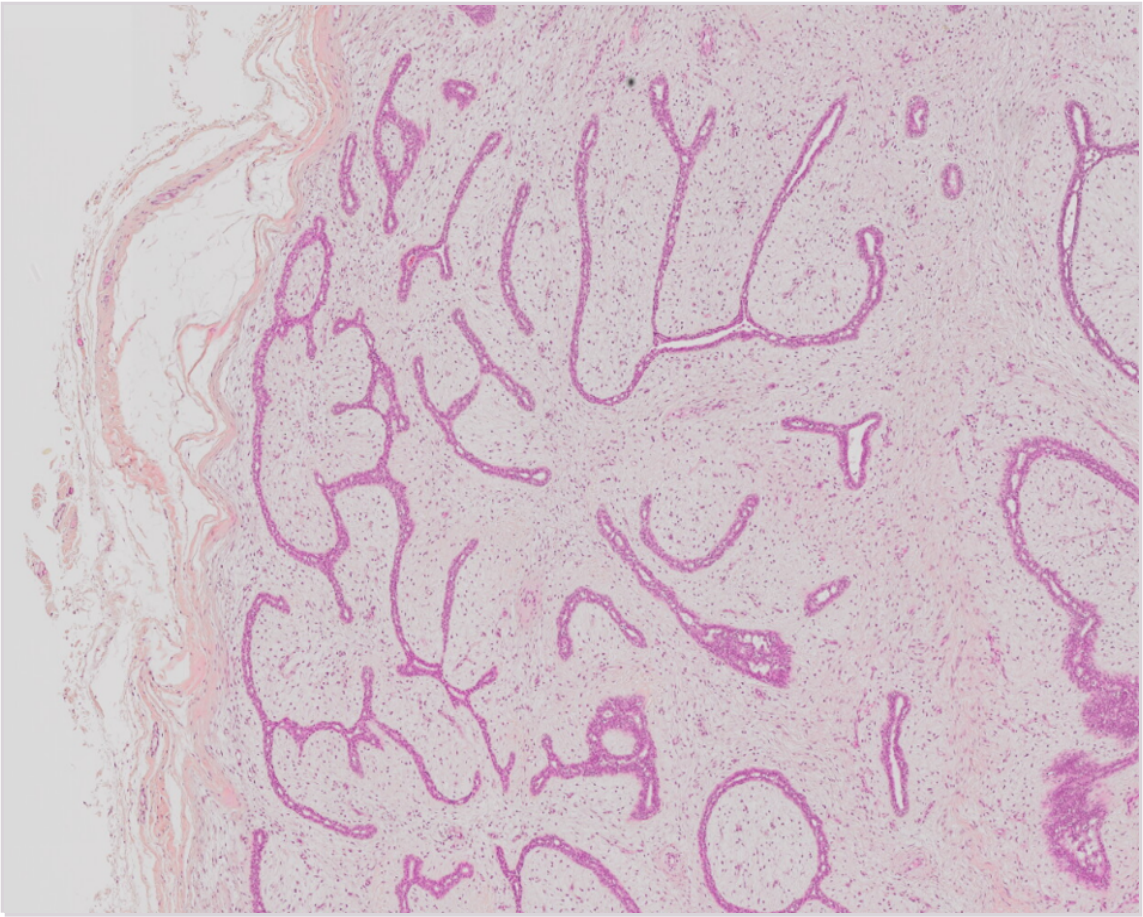

Hva er diagnosen?

A Intraduktalt papillom
Feil svar. Et papillom består av epitelkledde fingerlignende strukturer. Det er relativt lite stroma. Papillom gir ofte et blodig sekret fra mamillen og er vanligvis ikke fast i konsistens.

B Invasivt karsinom
Feil svar. Denne tumoren er overveiende en proliferasjon av stroma, men det kan også sees epitelhyperplasi i noen tilfeller. Det er ingen atypi og ingen holdepunkter for malignitet.

C Duktalt karsinom *in situ*
Feil svar. DCIS er en premalign tilstand med proliferasjon at atypiske celler i melkegangen uten gjennombrudd av basalmembranen. Her er det ingen atypiske celler.

D X Fibroadenom
Riktig svar. FA er en proliferasjon av stroma mellom kjertelendestykkene. Noen ganger ledsages dette av hyperplasi av epitelet. Tumorens overflate er glatt, og det er en tydelig grense mellom tumor og omkringliggende vev. FA oppstår oftest i denne aldersgruppen.

00001628e2a80c8d50

73
En 58 år gammel kvinne har en tumor i det høyre brystet. Den er fast, men ikke velavgrenset, og måler 25 mm i diameter. Bildet viser et histopatologisk snitt fra tumoren, farget med hematoxylin, eosin og safran (HES), x100 forstørrelse.

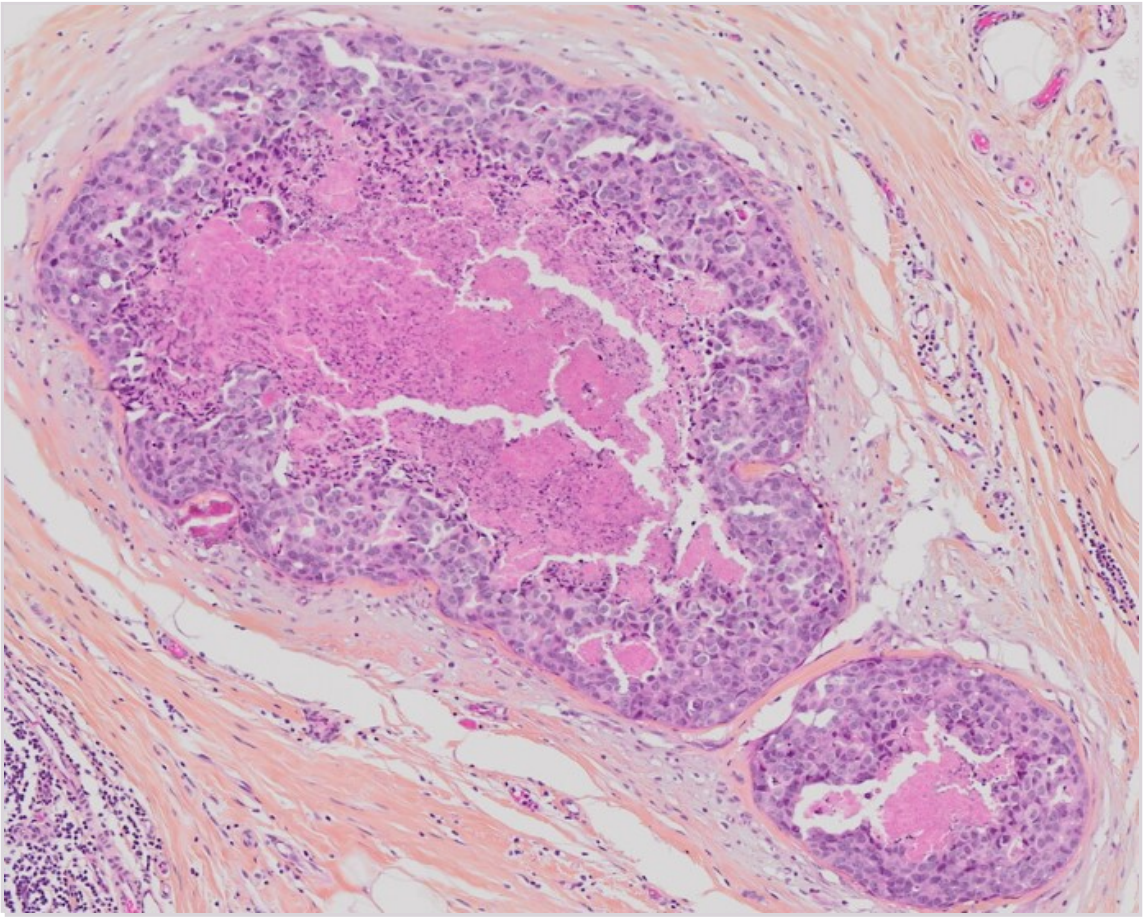

Basert på det du ser i dette bildet, hva er den mest sannsynlige diagnosen?

A X Duktalt karsinom *in situ*
Riktig svar. DCIS er en premalign tilstand. Kreft defineres som infiltrerende vekst av atypiske celler. Ved DCIS er det proliferasjon av atypiske cellene som er fortsatt lokalisert i melkegangen og har ikke brutt gjennom basalmembranen. Ofte er det nekrose sentralt fordi blodkar som forsyner epitelet er på utsiden av melkegangen og følgelig er de langt unna tumorcellene i midten.

B Fibroadenom
Feil svar. FA er en proliferasjon av stroma mellom kjertelendestykkene. Noen ganger ledsages dette av hyperplasi av epitelet. FA oppstår ikke så ofte i denne aldersgruppen.

C Intraduktalt papillom
Feil svar. Et papillom består av epitelkledde fingerlignende strukturer. Papillom gir ofte et blodig sekret fra mamillen.

D Laktasjonsforandringer
Feil svar. Ved laktasjonsforandringer ser man økt antall kjertelstrukturer (hyperplasi) og epitelceller er større enn de er i hvile, og inneholder lipidrikt materiale. Kjernene er større, men runde, har nukleoler og ligner hverandre.

00001628e2a80c8d50

74
Du er LIS2 ved Avdeling for patologi og leser en mikroskopibeskrivelse hvor det er beskrevet forandringer i myometriet i uterus. Det er flere foci med endometriekjertler omgitt av endometriestroma i myometriet.
Hva er mest sannsynlige diagnose?

A Adenokarsinom
Feil. Ved adenokarsinom som infiltrerer i myometriet er ikke kjertlene ledsaget av endometriestroma.

B X Adenomyose
Riktig. Adenomyose er foci med endometriekjertler omgitt av endometriestroma i myometriet

C Endometriose
Feil. Tilsvarende forandringer som beskrevet her (endometriekjertler omgitt av endometriestroma) kalles endometriose når det er lokalisert utenfor corpus uteri.

D Leiomyosarkom
Feil. Leiomyosarkom er en malign glatt muskel-tumor.

00001628e2a80c8d50

75
Hva betyr begrepet «hyperplasi», når man snakker om histologiske vevsforandringer?

A At cellene endrer funksjon
Når celler i vev endrer form og funksjon på grunn av mekanisk eller toxisk/irritativ påvirkning kalles det metaplasi.

B X At det er for mange celler
Hyperplasi betyr at det er for mange celler i vevet. For store celler i vevet kalles hypertrofi.

C At det er for store celler
Hyperplasi betyr at det er for mange celler i vevet. For store celler i vevet kalles hypertrofi.

D At cellene endrer form
Når celler i vev endrer form og funksjon på grunn av mekanisk eller toxisk/irritativ påvirkning kalles det metaplasi.

00001628e2a80c8d50

76
En 55 år gammel kvinne er blitt operert for en tumor i det venstre brystet. Den histopatologiske undersøkelsen viser et infiltrerende duktalt karsinom, histopatologisk grad 1.
Hvilke tre histopatologiske kriterier ligger til grunn for patologens vurdering av tumorens grad?

A X Antall mitoser i 10 synsfelt, andel tubulære strukturer og grad av kjernepleomorfi.
Riktig svar. Antall mitoser/areal sier noe om proliferativt aktivitet. Når tumorceller danner tubulære eller kjertellignende strukturer, forteller det oss at tumorcellene fortsatt «husker» at de er epiteliale og skal lage kjertler - mao, de er forholdsvis høyt differensierte. Grad av kjernepleomorfi (variasjon i størrelse og form) er enda et uttrykk for graden av avviket fra det normale. Få mitoser, mange tubulære strukturer og lite variasjon i kjernenes størrelse og form passer godt med histopatologisk grad 1.
B Tumorens størrelse, antall lymfeknutemetastaser, og innvekst i overliggende hud.
Feil svar. Alle tre er viktige deler av patologens beskrivelse av tumoren, men inngår ikke i bestemmelse av histopatologisk grad.
C Antall apoptotiske cellekjerner i 10 synsfelt, proliferasjonsindeks, og grad av kjernepleomorfi.
Feil svar. Antall apoptoser vurderes ikke som ledd i brystkreftdiagnostikk. Proliferasjonsindeks (Ki67) rapporteres og gir nyttig informasjon om prognose og i valg av behandling, men er ikke en av faktorene som bestemmer histopatologisk grad.
D Tumorens størrelse, hormonreseptorstatus og proliferasjonsindeks.
Feil svar. Alle tre er viktige deler av patologens beskrivelse av tumoren, men inngår ikke i bestemmelse av histopatologisk grad.

00001628e2a80c8d50

77
En 35 år gammel kvinne kommer til første svangerskapskontroll. Hun er gravid i 12. svangerskapsuke. Hun har ingen symptomer fra urinveiene. Du rekvirerer urinprøve til screening for asymptomatisk bakteriuri og dyrkningsvaret viser renkultur av E. coli med 10^4 CFU/ mL.
Hvordan bør dette funnet tolkes?

A Funnet klassifiseres foreløpig ikke som ikke asymptomatisk bakteriuri, men det bør tas en kontrollprøve i svangerskapsuke 35-37
B X Funnet klassifiseres ikke som asymptomatisk bakteriuri på grunn av lav bakteriekonsentrasjon i prøven
Hos kvinner er kravet til diagnosen asymptomatisk bakteriuri renkultur av en bakterieart med > 100 000 kolonidannende enheter/mL med samme resistensmønster i to påfølgende urinprøver hos en person uten symptomer fra urinveiene
C Det er en mulig asymptomatisk bakteriuri, men funnet må bekreftes i en ny prøve etter 1- 2 uker
D Det er en sikker asymptomatisk bakteriuri fordi E. coli er en primær urinveispatogen bakterie

00001628e2a80c8d50

78
Et bakterieisolat av Staphylococcus aureus viser seg å være resistent mot penicillin G, oxacillin og tredje generasjon cefalosporiner, men følsom for vankomycin.
Hva er denne følsomhetsprofilen mest forenlig med?

A ESBL-produksjon
B X Meticillin-resistens
Resistens mot penicillin kan skyldes at bakterien produserer en penicillinase, men det at bakterien også er resistent mot oxacillin (og 3. generasjon cefalosporiner) er mest forenelig med at det foreligger meticillin-resistens. Resistens mot vankomycin som er et glykopeptid) er meget sjelden forekommende hos S. aureus, og dette bakterieisolatet var jo også følsomt for vankomycin. ESBL forekommer kun hos gram-negative bakterier, og ikke hos S. aureus.
C Glykopeptid-resistens
D Penicillinase-produksjon

00001628e2a80c8d50

79
Det mikrobiologiske laboratoriet mottar en urinprøve på et glass med tilsatt borsyre. Glasset er kun halvfullt.
Hvordan vil dette kunne dyrkningsresultatet?

A Analyseresultatet vil ikke påvirkes fordi borsyre stabiliserer bakteriene i urinprøven
B Analyseresultatet vil ikke påvirkes fordi det kun behøves noen få mikroliter urin til urin dyrkning
C Analyseresultatet vil kunne bli feil fordi høy borsyrekonsentrasjon vil kunne indusere bakterievekst
D X Analyseresultatet vil kunne bli feil fordi høy borsyrekonsentrasjon vil kunne drepe bakterier
Borsyre tilsettes til urinprøven for å sikre at bakteriene ikke dør eller formeres under prøvetransporten. dersom konsentrasjonen av borsyre blir for høy er det fare for at bakterer i prøven dør.

00001628e2a80c8d50

80
Du mistenker denguefeber hos en 26 år gammel kvinne som har fått høy feber og muskelverk få dager etter at hun kom hjem fra opphold i Thailand. Hun har et makulopapulært utslett i ansikt, på overkroppen og armene.
Hvilken mikrobiologisk test bør benyttes til å avklare dette?

A PCR av hudbiopsi
B Mikroskopi av blod
C X Antigen/antistofftest på blod
Denguefeber er forårsaket av Denguevirus. Mikrobiologisk diagnostikk av denguefeber gjøres vanligvis ved antigentest (positiv fra dag 1 etter symptomdebut), antistofftest (positiv fra dag 3-4 etter symptomdebut). En kan også benytte PCR for påvisning av Denguevirus nukleinsyrer i blod men ikke i hudbiopsi. Mikroskopi av blod er egnet for malaria ao andre parasitter, men ikke for påvisning av virusinfeksjon. Blodkultur er egnet for påvisning av blodstrømsinfeksjon med bakterier og sopp.
D Blodkultur

00001628e2a80c8d50

81
En ung mann på 22 år legges inn på sykehus med feber av ukjent årsak. Han har nylig kommet hjem fra et opphold i Thailand. Feberen har vart i 2 uker. Han har samtidig orale ulcerasjoner, makulopapuløst utslett på brystet og magen og hovne lymfeknuter på halsen.
Hvilken undersøkelse vil du ta først hos denne pasienten?

A Antinøytrofile cytoplasmaautoantistoffer (ANCA) med tanke på granulomatose med polyangitt (Wegeners granulomatose)
B X HIV-test da du mistenker akutt HIV-infeksjon
Akutt HIV skal mistenkes hos yngre ved feber av ukjent årsak. Feber, orale ulcerasjoner, hovne lymfeknuter og utslett er typisk for akutt HIV, men ikke for de andre svaralternativene.
C CT-collum da du mistenker at de hovne lymfeknutene er lymfom
D Dengue hurtigtest da du mistenker Denguefeber som forekommer hyppig i Thailand

00001628e2a80c8d50

82
Pasienter med revmatoid artritt bruker tocilizumab (RoActemra®) som immunsuppressiv behandling. Dette medikamentet blokkerer Interleukin-6 reseptoren.
Hvike problemer medfører dette medikamentet i diagnostikken av infeksjoner?

A Svekket opplevelse av dyspne og manglende dannelse av infiltrater på røntgen thorax
B X Svekket feberrespons og manglende CRP-stigning
IL-6 hemming svekker signalet til temperatursenteret i hypothalamus og hemmer leverens evne til å produsere CRP
C Svekket smerterespons og manglende stigning av D-dimer
D Svekket produksjon av koagulasjonsfaktorer (med stigende INR) og hemmet komplementaktivering

00001628e2a80c8d50

83
En 25 år gammel kvinne returnerer etter en ferietur til Malawi. Der badet hun i ferskvann. Like etter hun badet fikk hun et kløende utslett på beina, men dette gikk over. Etter hjemkomst får hun feber, magesmerter med diare og elveblest på magen. I blodprøver er antallet eosinofile tydelig forhøyet. Hvilken tilstand er den mest sannsynlig årsak til dette symptombildet?

A X Akutt schistosomiasis (Katayamafeber)
Katayamafeber er allergisk reaksjon på at Schistosomiasis-cerkarier i ferskvann penerterer huden når man bader. Dette gir "svømmekløe" og senere Katayamafeber med feber, eosinofili, magesmerter og diare, og elveblest.
B Tyfoidfeber
Smitte gjennom inntak av kontaminert mat. Ikke urtikaria.
C Rickettsia-infeksjon
Overføres med flåttbitt. Ikke urtikaria. Ikke magesmerter og diare.
D Malaria
Overføres med byggbitt. Sjelden utslett og urtikaria

00001628e2a80c8d50

84
En 45 år gammel mann kommer tilbake fra Sør-Afrika hvor han har vært på safari. En uke etter hjemkomst får han feber (39.5°C), et makulopapuløst utslett og hovne lymfeknuter i lysken. Han sier han fikk flere flåttbitt, og legen finner flere lesjoner med svarte kruster etter sannsynlig flåttbitt på beina. Hvilken diagnose er mest nærliggende?

A Denguefeber
Overføres med myggstikk.
B Malaria
Overføres med myggstikk. Sjelden utslett.
C Tyfoidfeber
Forårsaket av bakterien Salmonella typhi som smitter gjennom inntak av kontaminerte matvarer
D X Rickettsia-infeksjon
Rickettsia er gram-negative bakterier som overføres med flåttbitt. Flåttbittene gir typiske svarte kruster (eschar). Symptomene er ofte feber, utslett og hovne lymfeknuter. Sykdommen opptrer ofte etter reiser til Afrika og Asia, og særlig i forbindelse med safari og reiser ut av byene.

00001628e2a80c8d50

85
Du tilser en 75 år gammel mann på sengepost som er innlagt med sepsis. Han har blitt stadig dårligere utover natten. Det er tatt nye blodprøver og disse viser INR: 2.8 (normalområdet 0.8-1.2) og trombocytter: 30 x 10^09/L(normalområde: 150 - 450 x 10^09/L). Du er usikker på om dette funnet representer disseminert intravaskulær koagulasjon (DIC) eller akutt leversvikt.
Hvilken blodprøve kan hjelpe deg til å avgjøre hvilken av de to tilstandene som er mest sannsynlig?

A Kreatinin
B D-dimer
C Fibrinogen
D X Bilirubin
INR stiger ved økt forbruk av koagulasjonsfaktorer ved DIC og ved redusert produksjon av disse ved leversvikt. Foruten INR så er den beste markøren for leversvikt bilirubin. Den stiger ikke særlig ved DIC og er til hjelp for å skille disse to tilstandene. D-dimer vil sannsynligvis være forhøyet ved begge tilstandene. Fibrinogen vil være vanskelig å tolke da det både er en akuttfasereaktant som produseres i lever og som forbrukes ved DIC.

00001628e2a80c8d50

86
En mann på 80 år legges inn ved medisinsk avdeling med blodtrykk på 85/50, puls på 120 og feber (39˚C). Urin-stix viser 3+ for leukocytter. Han har flere ganger tidligere hatt nyresten, og man gjør derfor ultralyd urinveier. Denne viser betydelig hydronefrose av høyre nyrebekken. Du er vakthavende lege på sykehuset.
Hvordan er det best å behandle denne pasienten?

A Gi pasienten intravenøst mecillinam og henvis han for innleggelse av nefrostomikateter
B Gi pasienten intravenøst mecillinam og henvis han til stenknusing (ESWL, Extracorporeal Shock Wave Lithotripsy)
C X Gi pasienten intravenøst ampicillin og gentamicin og henvis han for innleggelse av nefrostomikateter
Dette er en pasient med urosepsis som må behandles empirisk med intravenøst ampicillin og gentamicin og hvor det haster å få avlaste hydronefrosen med nefrostomikateter
D Gi pasienten intravenøst ampicillin og gentamicin og henvis han til stenknusing (ESWL, Extracorporeal Shock Wave Lithotripsy)

00001628e2a80c8d50

87
En 65 år gammel mann med feber (over 39 grader om kveldene) av ukjent årsak over 3-4 uker legges inn til videre utredning. Han har hatt nattesvette og 6 kg vekttap. Ut over det har han ingen symptomer eller funn. Blodprøver viser Hb: 9.8 g/dL (ref: 13,4-17,0 g/dL), SR: 70 mm (ref: <20 mm), CRP: 210 mg/L (ref: < 5 mg/L).
Hvilken billedundersøkelse bestiller du først i utredningen av denne pasienten?

A Ekkokardiografi for å se etter endokarditt
B X CT-abdomen for å se etter intraabdominal abscess eller malignitet
Den første billedundersøkelsen som bør gjøres ved feber av ukjent årsak er CT-abdomen da dette avslører intraabdominale abscesser, levermetastaser og koloncancer som er hyggige årsaker.
C MR-columna for å se etter spondylodiskitt
D PET-scan for å se etter lymfom

00001628e2a80c8d50

88
Du arbeider som LIS på en ortopedisk sengepost og behandler en mann på 79 år for bruddskader. Han har sterke akutte smerter og behov for behandling med opioider, men har betydelig redusert nyrefunksjon.
Hvilket opioid bør du være spesielt forsiktig med hos denne pasienten?

A Oksykodon
B Buprenorfin
C X Morfin
Se: Valg av smertestillende legemidler hos personer med nedsatt nyrefunksjon (relis.no) - https://relis.no/Aktuelt/Arkiv/2013/Valg_av_smertestillende_legemidler_hos_personer_med_nedsatt_nyrefunksjon/
D Fentanyl

00001628e2a80c8d50

89
Du påviser essensiell hypertensjon hos en 74-årig kvinne som er din pasient. Du bestemmer deg for å starte behandling med en angiotensinreseptorantagonist.
Hvilke blodprøver bør pasienten følges opp med?

A Kalium og hematologisk status (hemoglobin, leukocytter, trombocytter)
B Kalium og tyroideastatus (TSH, fritt T4)
C X Kalium og kreatinin
Virkningsmekanismen til legemiddelgruppen fører redusert glomerulært filtrasjonstrykk og dermed økning i serumkonsentrajonen av kreatinin og kalium.
D Kalium og leverenzymer (ALAT, gamma-GT)

00001628e2a80c8d50

90
Noen blodtrykksmidler kan øke risikoen for torsades de pointes-arytmier når de kombineres med legemidler som øker QT-tiden i EKG, selv om midlene selv ikke påvirker ionekanaler i hjertet.
Hvilken gruppe blodtrykksmidler gjelder dette for?

A Betablokkere
B X Tiaziddiuretika
Tiazider kan gi hypokalemi og hypomagnesemi, noe som øker risikoen for torsades-arytmier ved lang QT-tid.
C Karselektive kalsiumantagonister
D ACE-hemmere

00001628e2a80c8d50

91
En pasient med et nylig gjennomgått hjerteinfarkt og hypertensjon har begynt med behandling med acetylsalisylsyre, en antgiotensin-II-reseptorantagonist, en selektiv betablokker og et statin. På kontroll noen uker senere klager pasienten over at han er slapp og blir fort sliten ved moderate anstrengelser, slik som å gå i trapper. Han føler at kroppen går på "lavgir". Ved klinisk undersøkelse er det ikke annet å bemerke enn at pasienten har noe langsom puls.
Hvilket legemiddel er den mest sannsynlige årsaken til disse symptomene?

A Statinet
B Acetylsalisylsyren
C Angiotensin-II-reseptorantagonisten
D X Betablokkeren
Betablokkere senker hjertets frekvens og inotropi, og kan resultere i bivirkninger som bradykardi og slitenhet ved fysiske anstrengelser.

00001628e2a80c8d50

92
En 70 år gammel mann bruker acetylsalisylsyre (en platehemmer), atorvastatin (et statin), enalapril (en ACE-hemmer) og digoksin (et digitalisglykosid). Han utvikler et ulcus ventriculi.
Hvilket av pasientens legemidler gir typisk denne bivirkningen?

A Atorvastatin
B X Acetylsalisylsyre
Albyl-E «Orifarm Healthcare» - Felleskatalogen - https://www.felleskatalogen.no/medisin/albyl-e-orifarm-healthcare-545831
C Enalapril
D Digoksin

00001628e2a80c8d50

93
I preparatomtalen til bisfosfonatet alendronat står det: "Invasiv tannbehandling bør om mulig unngås hos pasienter under behandling med bisfosfonater".
Hva er årsaken til dette?

A For å unngå calcinose i tannkjøttet
B For å unngå periodontitt
C X For å unngå osteonekrose i kjeven
1 (legemiddelsok.no) - https://www.legemiddelsok.no/_layouts/15/Preparatomtaler/Spc/05-3742.pdf
Alendronat 70 mg «Mylan» - Felleskatalogen - https://www.felleskatalogen.no/medisin/alendronat-70-mg-mylan-606173
D For å unngå interaksjon med lokalanestesimidler

00001628e2a80c8d50

94
Women's Health Initiative (WHI)-studien, som ble publisert i 2002, betraktes av mange som den definitive sikkerhetsstudien om hormonell substitusjonsbehandling (HRT) etter menopause. WHI fant at HRT gav økt risiko for en rekke sykdommer eller tilstander, men redusert risiko for andre.
Nevn to som WHI har vist at HRT kan beskytte mot.

A Demens og koloncancer
B Osteoporose og endometriecancer
C Demens og osteoporose
D X Koloncancer og osteoporose
Korrekt svar

00001628e2a80c8d50

95
Inntak av grapefruktjuice kan ha konsekvenser ved bruk av fosfodiesterase 5-hemmere mot erektil dysfunksjon på grunn av interaksjon.
Hvilken konsekvens vil dette typisk kunne ha?

A Grapefruktjuice kan redusere halveringstiden til slike legemidler
B Grapefruktjuice kan redusere AUC til slike legemidler
C X Grapefruktjuice kan redusere metabolismen til slike legemidler
Eneste riktige svaralternativ.
D Grapefruktjuice kan redusere biotilgjengeligheten til slike legemidler

00001628e2a80c8d50

96
En 25 år gammel kvinne behandles med isoniazid og rifampicin mot tuberkulose. Hun ønsker nå prevensjon.
Hvilken av følgende prevensjonsmetoder er mest korrekt å anbefale?

A X Hormonspiral
«Rifampicin har en kraftig induserende effekt på endoteliale ekskresjonsproteiner og på cytokrom P450-enzymsystemet i leveren. Følgene er minsket tarmabsorpsjon og/eller øket metabolisme av visse andre legemidler, med påfølgende redusert effekt av disse.» (SPC Rimactan). Antibiotika Rifampicin reduserer serum ethinyl østradiol og progestin nivåer67. Gjelder også p-plaster Evra® og NuvaRing®.
Cu-IUD og LNG-IUD anbefales. https://legeforeningen.no/Fagmed/Norsk-gynekologisk-forening/Veiledere/Veileder-i-gynekologi-2015/Prevensjon/
B P-ring
C P-plaster
D Kombinasjons P-pille

00001628e2a80c8d50

97
Du behandler en mann på 50 år med bipolar lidelse med litium. Han forteller til deg at han den siste tiden har tatt ibuprofen mot smerter i ryggen.
Hvilken betydning kan dette ha for litium-doseringen, og hvorfor?

A Ingen betydning, ikke relevant interaksjon
B X Redusert dosebehov på grunn av redusert utskillelse av litium via nyrene
Eneste riktige svaralternativ. NSAIDs (som ibuprofen) reduserer renal eliminasjon av litium.
C Økt dosebehov på grunn av økt tap av litium via nyrene
D Redusert dosebehov på grunn av økt utskillelse av litium via nyrene

00001628e2a80c8d50

98
En pasient bruker levotyroksin på indikasjon hypotyreose. Pasienten utvikler jernmangel etter en større operasjon og får behov for jerntilskudd. Interaksjonssøk viser at det foreligger en interaksjon mellom levotyroksin og peroralt administrert jern.
Hvordan bør denne interaksjonen håndteres?

A Peroralt jerntilskudd og levotyroksin kan ikke kombineres og pasienten må få intravenøst administrert jerntilskudd.
B Peroralt jerntilskudd og levotyroksin kan tas samtidig da interaksjonen ikke er klinisk relevant.
Nedsatt absorpsjon av levotyroksin (3-4 gangers økning i TSH er beskrevet; i en kasuistikk måtte tyroksindosen økes med 60-70 %). Interaksjonen er vist for jernsulfat, men den gjelder trolig alle jernsalter gitt peroralt.
C Peroralt jerntilskudd og levotyroksin må tas med minst tolv timers mellomrom.
D X Peroralt jerntilskudd og levotyroksin må tas med minst to timers mellomrom.
Jern og levotyroksin danner uløselige komplekser in vitro, og bør tas med minst 2 timers mellomrom. ref felleskatalogtekst Levaxin

---

99
Du bestemmer deg for å behandle en pasient med høyt blodtrykk med en ACE-hemmer.
Hvilke fysiologiske endringer vil behandlingen medføre?

A Dilatasjon i afferente (tilførende) arteriole. Økt aldosteronproduksjon.
B Dilatasjon i efferente (fraførende) arteriole. Økt aldosteronproduksjon.
C Dilatasjon i afferente (tilførende) arteriole. Redusert aldosteronproduksjon.
D X Dilatasjon i efferente (fraførende) arteriole. Redusert aldosteronproduksjon.
ACE-hemmere blokkerer dannelsen av angiotensin 2, som er en potent vasokonstriktor, spesielt på efferente arteriole. Angiotensin 2 er også en viktig signalsubstans for å stimuere til økt aldosteronproduksjon.

100
Svangerskapsomsorgen i Norge foregår for en stor del i primærhelsetjenesten, ved fastlege og jordmor. En av undersøkelsene man gjør er å måle symfyse-fundus mål (SF-mål).
Hvilken påstand om SF-mål er mest riktig?

A Det er ingen vits å ta SF-mål på kvinner med BMI over 35
B X Det er viktig at man måler på samme måte og helst av samme person hver gang
Mange måler på forskjellig måte, dersom det er flere forskjellige som måler øker sjansen for avvikende SF-mål/avvik fra fosterets kurve og antall henvisninger til UL øker
C Man begynner å ta SF-mål fra slutten av første trimester (ca 12 uker)
D SF-mål MÅ måles av samme person hver gang for å ha noe verdi

---

101
Hva er mest riktig om GBS (Gruppe B streptokokker) i svangerskapet?

A Funn av GBS i dyrkningssvar fra urinprøve krever kun behandling ved vaginal fødsel for å redusere faren for neonatal sepsis
Gjelder også ved akutt sectio
B Funn av GBS i dyrkningssvar fra urinprøve skal alltid behandles
GBS behandles på diagnosetidspunktet dersom det er signifikant oppvekst i dyrkning fra urinprøvene (> 100.000 CFU/ml).
C X Ved funn av GBS i dyrkningssvar fra urinprøve er profylaktisk antibiotika under fødsel anbefalt
Kvinner med GBS bakteriuri, uavhengig av bakteriemengde, skal tilbys antibiotika intrapartum. Det er i norske retningslinjer anbefalt profylaktisk antibiotika under fødselen for å redusere risikoen for neonatal sepsis dersom det er funn av GBS i dyrkning av urinen i løpet av svangerskapet.
D Det er anbefalt å screene for GBS i svangerskapsuke 37

102
21 år gammel kvinne med fast partner siste 2 år. Alltid hatt smerter ved samleie, forverring siste 6 mnd. Tatt flere kurer med soppbehandling. Nå så vondt at hun unngår samleie og dette går utover forholdet. Siden menarke hatt smerter ved hver menstruasjon. Også dette er forverret siste 6 mnd. Under menstruasjon har hun smerter ved avføring. Hun bruker kondom som prevensjon og vurderer barn i løpet av et par år.
Mest sannsynlige diagnose er:

A Spastisk bekkenbunn
Mulig, men ikke vanlig med forverring av smerter under menstruasjon
B Vulvodyni
Mulig, en utelukkelsesdiagnose, men ikke vanlig med forverring av smerter under menstruasjon
C Klamydiainfeksjon
Mindre sannsynlig, fast partner, syklisk forvering av smerter
D X Endometriose
Mest riktig og mest sannsynlig, pga. sykliske smerter

00001628e2a80c8d50

103
Du er LiS i gynekologi. En 42 år gammel kvinne er henvist for vurdering av hysterektomi pga. kraftige og langvarige blødninger. Hun er stort sett frisk, men adipøs. Hun sier hun uansett ikke trenger livmoren da hun ikke skal ha flere barn. Hun er sliten av å blø 14 dager hver måned. Hb er 10.2 g/dL (normalområde 11,7-15,3 g/dL). Ultralyd viser normalkonfigurert uterus og en enkamret, glattvegget cyste på 3,5 cm i høyre ovarium.
Hva anbefaler du henne helst som førstevalg av behandling?

A Kontinuerlige p-piller
Kontraindisert pga adipositas
B Endometrieablasjon
Andre valg, mer invasivt enn hormonspiral
C Hysterektomi
Tredjevalg, mer invasivt enn hormonspiral og endometrieablasjon
D X Hormonspiral
Mest riktig, minst invasivt. Ingen kontraindikasjoner

00001628e2a80c8d50

104
Enke, 87 år, kommer med sin datter til undersøkelse. Datteren forteller at personalet ved sykehjemmet har observert en kul utenfor skjedeåpningen når de setter inn Vagifem, og at moren er urolig og går svært hyppig på toalettet. Du undersøker henne og finner et cystocele til 3 cm forbi introitus plan. Pasienten benekter plager, men virker å være kognitivt svekket. Hun har diabetes type II, aortastenose, KOLS og bruker medisiner for dette.
Hvordan vil du best behandle henne?

A Ingen behandling av descens uten symptomer
Mindre riktig da hun sannsynligvis har symptomer i form av pollakisuri, kognitiv svikt med vanskelig anamnese
B X Descensringbehandling
Førstevalg i denne settingen
C Descensoperasjon
Mindre riktig, ikke førstevalg med risikoprofil/komorbiditet
D Bekkenbunnstrening
Mindre riktig, vanskelig å gjennomføre for denne kvinnen, og et for avansert prolaps for at bekkenbunnstrening alene skal lykkes som behandling

---

00001628e2a80c8d50

105
En 30 år gammel kvinne kommer inn til kirurgisk avdeling med 2 dagers relativt akutt innsettende magesmerter, feber og førhøyede infeksjonsparameter med LPK på 16 (ref: 3,5 - 10,0 x 10^9/L) og CRP på 250 (ref: < 5 mg/L). Hun har purulent utflod.
Du er gynekolog på vakt og blir bedt om å tilse pasienten, da kirurgisk årsak er utelukket. Hun har født 2 barn, og bruker spiral som prevensjon. Hun er tidligere appendectomert. Du gjør vaginal ultralyd og finner en 7 cm stor oppfylning med varierende ekko i det lille bekken
Hva er den mest sannsynlige diagnosen?

A Torkvert adnex
Differensialdiagnose, kan ha infeksjonsparameter, akutt innsettende, vanligvis ikke purulent utflod
B X Tuboovarial abscess
Mest riktig med infeksjon, raskt utviklet med smerter, utflod og infeksjonsklinikk
C Nekrotisert myom
Reell differensialdiagnose, kan ha forhøyede infeksjonsprøver, ofte homogent utseende på ultralyd, men ikke typisk med purulent utflod
D Ekstrauterint svangerskap
Mindre sannsynlig diagnose med infeksjonsklinkk

00001628e2a80c8d50

106
38 år gammel kvinne, fra tidligere langvarige underlivssmerter og kraftige mensblødninger. Har for ett år siden gjennomgått endeometrieablasjon, hun fikk da samtidig innlagt en kobberspiral.
Pasienten meldes fra AMK, hun har falt om på badegulvet, synkopert. Hun innkommer i mottakelsen, klam og kaldsvett. Du er LiS1 og blir tilkalt. Anamnesen er vanskelig da pasienten er uklar, men samboer forteller at hun har fortsatt å menstruere etter behandlingen og at siste mens var for et par måneder siden.
Hvilke undersøkelser bør du først ta i et slikt tilfelle?

A BT, puls, spinalpunksjon og MR caput
Ja, det kan være f.eks. en meningitt, men man må først utelukke e.x.u.
B X BT, puls, s-Hb og u-HCG, samt ultralyd abdomen
Her kan det være en rumpert ex.u. og da vil vi forvente positiv graviditetstest og ev. (etter hvert) lavere Hb, lavt BT, høyere puls, og ultralyd abdomen vil vise fri væske i abdomen
C BT, puls, respirasjonsfrekvens, blodgass og røntgen thorax
Akutt lungeemboli eller pneumoni/sepsis kan også være mulig, men blødende ex.u. må utelukkes først
D BT, puls, temp, CRP og blodkultur
Sepsis er også en mulig diagnose, men ex.u. er viktigere å utelukke med det samme, pga. potensielt livstruende indre blødninger som er mulig å stoppe ved rask operasjon (laparoskopi/tomi og salpingektomi)

00001628e2a80c8d50

107
Pasienten er 45 år og har kjente myomer i uterus, de har ikke vokst vesentlig det siste året. Pasienten har noe trykksymptomer og ganske kraftig mensblødning. Hun ønsker seg ikke lenger barn. Hun har prøvd hormonspiral, men denne blødde hun ut. Hun har en BMI på 40.
Du er LiS i gynekologi og har pasienten på poliklinikken. Hvilken behandling er det beste å foreslå her?

A X Embolisering
Emolisering vil kunne krympe myomene, gi henne mindre blødninger og mindre trykksymptomer, og er lite invasivt
B Hysterektomi
Dette er jo et alternativ, men kan være forbundet med mer komplikasjoner siden hun har så høy BMI
C Hormonerstatning (kombinasjon av østrogen og gestagen som for postmenopausale)
Ikke å anbefale her, da vil myomene sannsynligvis vokse enda mer
D Myomectomi
Dette er et inngrep som kan gi komplikasjoner i form av kraftige blødninger, og gjøres kun ved fortsatt barneønske

00001628e2a80c8d50

108
Du skal som helsestasjonslege informere en 17 år gammel jente om effekt og bivirkninger av p-staven. Hvordan vil du da best formulere deg?

A P-staven er like sikker som minipillen fra første dag, men kan gi kraftige blødninger innimellom
Minipillen (conludag) er ikke særlig sikker, men virkningsmekanismen er lik bare at p-staven vil være langtidsvirkende. Og den gir blødningsforstyrrelser men som regel mer sparsomme, uregelmessige blødninger
B P-staven er sikker fra første dag, den er veldig sikker, men det er kun gynekologer som kan sette den inn og fjerne den
C X P-staven er sikker fra første dag, den er veldig sikker, men gir en del blødningsforstyrrelser
Dette er rett, den er veldig sikker og virker på cervixsekretet fra første dag, men den gir desverre en del blødningsforstyrrelser.
D P-staven er sikker etter at det er gått 1 mnd etter innsettingen, den er da veldig sikker, den kan gi en del smerter på innsettingsstedet
Det er feil, da p-staven er sikker med det samme

00001628e2a80c8d50

109
Hvilke kvinner anbefales screening for svangerskapsdiabetes med glukosebelastning?

A Gravide kvinner med tidligere svangerskapsdiabetes eller førstegradsslektninger med diabetes
B Gravide kvinner som har BT > 140/90, glukosuri i svangerskapet eller som er etnisk fra Asia eller Afrika
C X Gravide kvinner (førstegangsfødende) > 25 år, med KMI >25 kg/m^2, med førstegradsslektninger med diabetes eller som er etnisk fra Asia eller Afrika
Nyere studier viser at tidligere risikokriteria for glukosebelastning gjør at om lag 50 prosent av gravide med svangerskapsdiabetes ikke oppdages.

De nye diagnostiske kriteriene vil identifisere gravide som har størst utbytte av behandling. Det vil si gravide som har en doblet risiko for ugunstige utfall for mor og barn, som høy fødselsvekt, prematur fødsel, fastsittende skuldre, hyperbilirubinemi og neonatal hypoglykemi og for keisersnitt og preeklampsi. Ved å gi gravide tilpassede kostholdsråd og opplæring i glukosemåling, samt råd om fysisk aktivitet kan risikoen for disse uheldige utfallene reduseres.
D Gravide kvinner (første- eller flergangsfødende) > 25 år, med KMI >25 kg/m^2 eller som har glukosuri i svangerskapet

---

00001628e2a80c8d50

110
Tredjegangsfødende kvinne med to tidligere keisersnitt og placenta previa (foranliggende morkake). Hun har økt risiko for placenta accreta (fastvokst morkake) og stor blødning under fødsel. Hva sier du til pasienten?

A Verken ultralyd eller CT kan avklare risiko for placenta accreta. Hun må føde på spesialavdeling
Ultralyd kan som regel avklare risiko og dermed nivå på beredskap i forbindelse med fødsel
B Hun kan føde på lokalsykehuset dersom det er gynekolog i tilstedevakt, og man har gjort nødvendige forberedelser (bestilt blod)
Kvinne med høy risiko for placenta accreta bør ikke føde på lokalsykehuset uten at det er gjort nødvendige undersøkelser på spesialavdeling først
C X Hun skal undersøkes med ultralyd på spesialavdeling. Undersøkelsen vil som regel kunne avklare risiko og bestemme om hun kan føde på lokalsykehus
Ultralyd utført av fostermedisinske eksperter vil som regel avklare om det er høy eller lav risiko for placenta accreta og om hun kan føde ved lokalsykehuset
D Hun skal undersøkes med CT på spesialavdeling. Undersøkelsen vil som regel kunne avklare risiko og bestemme om hun kan føde på lokalsykehuset
CT har ingen plass i diagnostikk av placenta accreta (unødvendig strålebelastning i graviditet). MR kan brukes.

00001628e2a80c8d50

111
Andregangsfødende kvinne på 32 år som ble forløst med keisersnitt i uke 34 pga alvorlig preeklampsi forrige gang. I epikrisen står det at hun skal ha profylakse med acetyl-salicylsyre (ASA) i neste svangerskap. Hun er tidlig gravid.
Hva er mest korrekt om ASA profylakse?

A ASA profylakse må startes så tidlig som mulig og før uke 20 for å ha effekt
B Man bør gjøre Doppler i arteria umbilikalis og arteria uterina i uke 12-14 for å bestemme hvem som kan ha nytte av ASA profylakse
Doppler ultralyd av arteria uterina i uke 12-14 kan bestemme hvem som kan ha nytte av ASA profylakse. Doppler ultralyd av arteria umbilikalis kan ikke avgjøre dette. Svaret blir derfor feil.
C Man bør gjøre Doppler ultralyd av arteria uterina i uke 22-24 for å bestemme hvem som kan ha nytte av ASA profylakse
Doppler ultralyd av arteria uterina i uke 22-24 kan avgjøre hvem som har økt risiko for preeklampsi, men det er for sent å begynne med ASA profylakse
D X ASA profylakse må startes mellom uke 12 og uke 16 for å ha effekt
Det er ikke dokumentert effekt av profylakse ved oppstart før 12 uker. Det er grundig dokumentert at profylakse må starte før 16 uker for å ha forebyggende effekt

---

00001628e2a80c8d50

112
En 31 år gammel kvinne blir innlagt på sykehuset i svangerskapsuke 32+5 med preterm vannavgang (pPROM). Hun har ingen kontraksjoner. Hvilket av følgende utsagn er mest korrekt?

A Antibiotika gis kun dersom mor utvikler feber
Antibiotika skal alltid gies i denne situasjonen
B Candidavaginitt er en kjent risikofaktor for pPROM
Er ikke en kjent risikofaktor.
C X Preterm fødsel er den hyppigst forekommende komplikasjonen etter pPROM
pPROM medfører ofte enten spontan fødsel eller at fødselen blir framskyndet grunnet infeksjon eller andre komplikasjoner
D Magnesiumsulfat bør gis i dette tilfellet for redusere risikoen for cerebral parese hos for tidlig fødte barn
Magnesiumsulfat som nevroproteksjon gies ikke ved denne svangerskapslengden, kun opp til uke 31+6

00001628e2a80c8d50

113
2 uker etter fødsel henvender en ammende kvinne seg til sin fastlege grunnet smerter, hevelse og varme i begge brystene, men mest uttalt på lateralsiden av venstre bryst. CRP <5 (ref: < 5 mg/L). Temp. 37,5. Du klarer ikke å palpere noen distinkt oppfylning i venstre bryst men hele brystet kjennes spent. Hva er riktigste første behandlingsskritt?

A Starte antibiotika før det danner seg abscess i brystet
B X Anbefale kontakt med jordmor for ammeveiledning, for effektiv og hyppig tømming av brystet
Konservative tiltak er riktig som første tiltak.
C Henvise ø-hjelp til radiologisk avdeling for ultralydundersøkelse med tanke på abscess
D Anbefale brystpumpe for tømning av brystet, samt smertelindring

---

00001628e2a80c8d50

114
Du er fersk LiS på fødeavdelingen. Kvinnen er Para 0, opprinnelig fra Brasil, og er nå i fødsel etter induksjon grunnet overtidig svangerskap. Hun angir nå akutte og intense magesmerter. Du legger merke til at smertene har konstant karakter og at riene ikke lenger vises på tokogrammet. Det er språkproblemer. Hennes mor viser deg en operasjonsbeskrivelse fra Brasil hvor det er angitt at pasienten tidligere har gjennomgått myomektomi av et 7 cm stort myom i fundus av uterus. Hva gjør du helst nå?

A X Du alarmerer bakvakt da kvinnen har klinikk forenelig med uterusruptur og umiddelbar forløsning må vurderes
Uterusruptur er en fryktet komplikasjon ved fødsel etter tidligere kirurgi på livmoren inkludert myomektomi som her eller tidligere keisersnitt. Igangsetting av fødsel er en kjent risikofaktor. Akutt endring av smertenes karakter og intensitet, samt at riene ikke lenger er tilstede og ikke registerers på tokogrammet skal føre til umiddelbar vurdering da både foster og mors liv er i akutt fare.
B Du finner ansvarlig jordmor og gir beskjed om at pasienten ønsker smertelindring
Smertene tolkes da som rier, se begrunnelse under A.
C Du beroliger pasienten med at det er forventet at smertene øker på som et tegn på progresjon av fødsel
Ville gitt smerter ved kontaksjoner, ingen plutselig endring, riene ville vært registrert på tokogrammet.
D Du spør pasienten om hun tidligere har hatt gallestein eller andre kirurgiske tilstander som kan gi slike smerter
Rier ville vært synlig på tokogrammet.

00001628e2a80c8d50

115
Ultralyd i første trimester blir nå et tilbud til alle gravide. Det er flere begrensinger ved denne undersøkelsen. Hvilken er den mest korrekte begrensingen?

A Ultralydapparatene er ikke gode nok for ultralyd i første trimester
B Man bør vente med ultralyd til andre trimester slik at man kan screene for trisomi 21
C X En del fosteravvik kan ikke oppdages før i andre trimester
Ca 30 % av alle fosteravvik kan oppdages i første trimester, mens over 50% ikke kan oppdages før i andre trimester. Ultralyd apparatene er mer enn gode nok til å utføre en god undersøkelse i første trimester, men det krever mer av den som utfører undersøkelsen i forhold til kunnskap om normal anatomi da denne er under en kontinuerlig utvikling. Ultralydoperatøren skal være bevisst på sikkerhetsaspektene når man gjør ultralyd, men det er ikke vist at det er farligere med ultralyd i første trimester enn i andre. Screening for trisomi 21 må gjøres i første trimester.
D Undersøkelsen skal være kortere i første enn i andre trimester pga ultralydsikkerhet

00001628e2a80c8d50

116
Operativ vaginal forløsning med vakuum kan gjøres på forskjellige indikasjoner. Hvilken av disse er den mest korrekte maternelle forløsningsindikasjonen?

A Truende fosterasfyksi
Truende fosterasfyksi ert en føtal indikasjon og ikke en maternell indikasjon.
B X Sliten mor
Sliten mor er her den eneste maternelle indikasjonen
C Seteleie
En forutsetning for operativ vaginal forløsning med vakuum er at fosteret ligger i et hodeleie. Seteleie er en kontraindikasjon.
D Occuput posterior innstilling hos fosteret
Occuput posterior innstilling hos fosteret kan være en grunn for langsom fremgang som igjen kan være en indikasjon for en operativ vaginal forløsning, men er ikke en indikasjon i seg selv.

00001628e2a80c8d50

117
Monochoriote (MC) tvillinger blir regnet som høyrisikosvangerskap. De har også høyere risiko for komplikasjoner enn de dichoriote (DC) tvillingsvangerskapene. Hvorfor det?

A Fordi MC-tvillinger har høyere risiko for komplikasjoner som preeklampsi og svangerskapsdiabetes enn DC-tvillinger
Alle tvillinger har økt risiko for preeklampsi og svangerskapsdiabetes i forhold til single gravide og det er ikke forskjell på MC eller DC-tvillinger.
B Fordi MC-tvillinger er eneggede tvillinger, og derfor kommer fra ett befruktet egg som har delt seg, har de økt risiko for anatomiske avvik
MC-tvillinger har en liten økt risiko for medfødte hjertefeil, men denne er veldig liten
C Fordi MC-tvillinger er eneggede tvillinger, og derfor kommer fra ett befruktet egg som har delt seg, har de økt risiko for kromosomfeil
MC-tvillinger har ikke økt risiko for kromosomfeil.
D X Fordi MC-tvillinger deler morkake er det større eller mindre grad av anastomoser mellom dem som kan lede til komplikasjoner i opp til 30% av svangerskapene
Alle MC-tvillinger har mer eller mindre grad av anastomoser mellom seg og har derfor risiko for komplikasjoner som Tvilling tvilling transfusjonssyndrom og selektiv intrauterin tilveksthemning på bakgrunn av skjev placentadeling. Dette er tilstander som ikke oppstår hos DC-tvillinger.

00001628e2a80c8d50

118
Hva er den vanligste primærbehandlingen for endometriecancer?

A X Hysterektomi
De aller fleste endometriecancere opereres med hysterektomi (+ bilateral salpingoophorektomi + evt glandeleksisjon i bekkenet). Det er ingen aldersgrense for kirurgi, kun vurdering av pasientens allmenntilstand.
B Kjemoterapi
Kjemoterapi gis sjeldent som primærbehandling, kan gis i enkelte avanserte tilfeller der kirurgi ikke er mulig.
C Myomektomi
Myomektomi er feilbehandling, hele uterus må fjernes.
D Radioterapi (strålebehanding)
Dette gis kun i enkelte tilfeller der pasienten er for syk til å tåle operasjon, og da kun i palliativt øyemed (slik som å redusere blødning, smerter).

00001628e2a80c8d50

119
En 63 år gammel kvinne tar kontakt med lege pga vekttap og økende bukomfang de siste 3 måneder. Ved utredning påvises en ovarialtumor. Hva er den mest sannsynlige type tumor hos denne pasienten?

A X Epitelial tumor
M;est sannsynlig diagnose i denne alderen.
B Germinalcelletumor
Forkommer hyppigst hos unge kvinner (fertil alder).
C Sex cord tumor
D Trofoblast tumor
Forekommer hos kvinner i fertil alder / graviditet.

00001628e2a80c8d50

120
Ei 30 år gammel kvinne møter til første svangerskapskontroll i uke 8. Pasienten ønsker å få tatt en screening celleprøve fra livmorhalsen, da det er 4 år siden forrige prøve. Hun har hatt regelmessige menstruasjoner før hun ble gravid, ingen blødninger i svangerskapet. Ved undersøkelse ser cervix makroskopisk upåfallende ut, men det blør litt etter prøvetakingen.
Hva er det riktigst å gjøre?

A Henvise pasienten til øyeblikkelig vurdering ved gynekologisk avdeling med spørsmål om spontanabort
B X Berolige pasienten om at dette er normalt og avvente svar på cervixcytologi
Det er normalt at cervix kan blø litt i forbindelse med prøvetaking. Ved inspeksjon ser cervix her makroskopisk helt upåfallende ut, derfor ingen grunn til å henvise henne til gynekolog før du har fått svaret på cervixcytologien. det er trygt å ta en vanlig celleprøve i svangerskap og viktig å berolige pasienten
C Henvise pasienten til gynekologisk avdeling for snarlig biopsering av cervix
D Henvise pasienten til ultralydundersøkelse

00001828e2a80c8d50

Testen har 120 oppgaver. På utskriftstidspunktet var 0 oppgaver blitt trukket og det var gjort fasitendringer på 0 oppgaver.