2021 - IIAB - MD4030 - Forskerlinje
Eksamensdato: 2022-01-17

1
39 år gammel dame gjennomgår utredning på grunn av vedvarende muskelsvakhet og økt trettbarhet. På en CT-thorax undersøkelse finner man en 5 cm stor homogen og glatt avgrenset rundfortetning i fremre øvre mediastinum.
Hvilken diagnose er mest sannsynlig hos denne pasienten?

A Schwannom
Dette er en nervecellesvulst som vanligvis ligger i bakre mediastinum.
B Leiomyosarkom
Dette er en veldig sjelden svulst i mediastinum. Thymom er mye hyppigere.
C Lymfangiosarkom
Dette er også en veldig sjelden svulst i mediastinum. Thymom er mye hyppigere.
D X Thymom
Pasientens sykehistorie og svulstens beliggenhet taler for at det er et thymom. Thymom er den hyppigste svulsten i fremre mediastinum.

0000161e51ebb19209

2
På vedlagte CT-thorax undersøkelse ser du et snitt gjennom thorax på hilusnivå. En karstruktur er målt til en diameter på 56.7 mm.
Hvilket råd vil du gi pasienten?

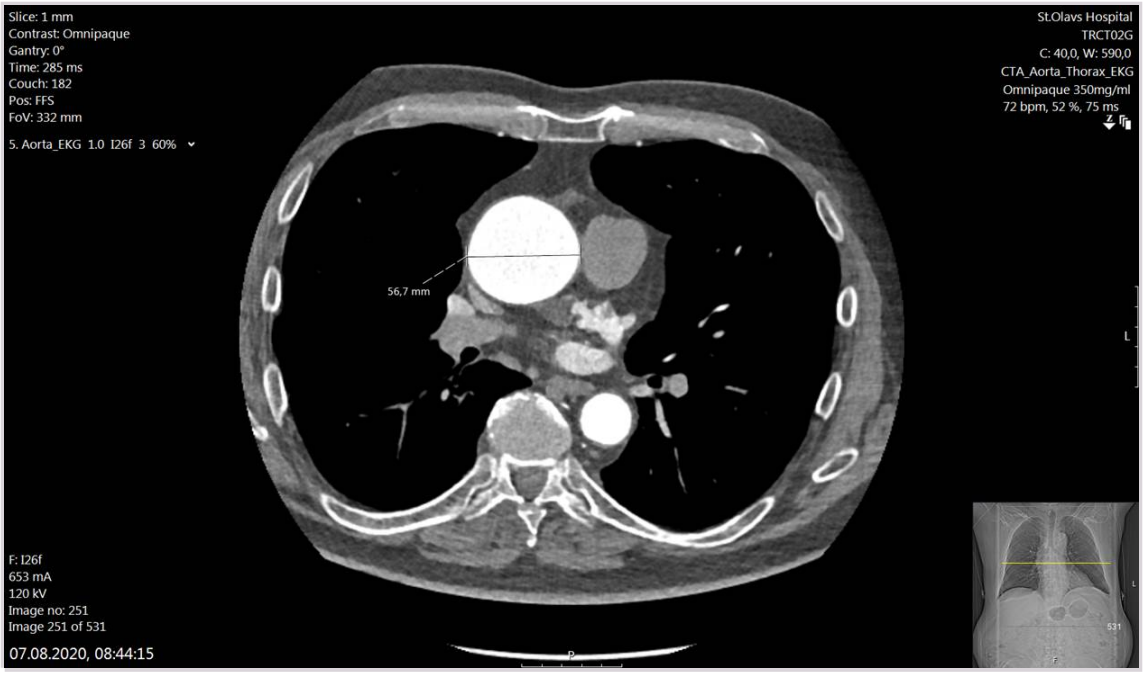

A A pulmonalis er sterk utvidet og plastisk rekonstruksjon av a pulmonalis bør diskuteres.
A. pulmonalis har nomal diameter.

B Det foreligger ingen operasjonsindikasjon og pasienten bør følges med CT-thorax om et halvt år.
Diameter på 56 mm tilsvarer vurdering for kirurgi

C Det foreligger en indikasjon til stentgraft behandling i aorta descendens.
Aorta descends er uten patologi.

D X Det foreligger en operasjonsindikasjon pga dilatert aorta ascendens og pasienten bør henvises til videre utredning.
Diameter er over 55 og pasienten bør derfor utredes.

0000161e51ebb19209

3
Under en koronaroperasjon kobler kirurgen et stykke av v. saphena magna først til en gren fra ramus circumflexus (marginalgren) og deretter samme vene til en diagonalgren. Etterpå kobles a. mammaria til fremre nedstigende gren. Til slutt kobles venen til aorta ascendens.
Hvordan beskrives koblingen mellom venen og diagonalgrenen?

A X Distal sekvensanastomose til diagonalgren
Det er rett beksrivelse

B Proksimal anastomose til diagonalgren
Anastomosen med diagonal er en distal anastomose. Proximal er ved aorta ascendens.

C Singelvenenbypass til diagonalgren
Bypassen har 2 koblinger og det er derfor ikke en singel bypass

D Distal ende-til-side anastomose til diagonalgre
Diagonalgrenen er koblet på i sekvens altså ikke ende-til-side.

0000161e51ebb19209

4
Kombinasjonspreparatet valsartan/sacubitril kan være aktuelt ved hjertesvikt med redusert ejeksjonsfraksjon. Hvilke farmakologiske effekter utøves av dette preparatet?

A X Angiotensin II reseptor-blokkade og hemmet neprilysin-mediert nedbryting av BNP.
Riktig svar

B Angiotensin II reseptor-aktivering og økt neprilysin-mediert nedbryting av BNP.

C Angiotensin II reseptor-aktivering og hemmet neprilysin-mediert nedbryting av BNP.

D Angiotensin II reseptor-blokkade og økt neprilysin-mediert nedbryting av BNP.

0000161e51ebb19209

5
En 76 år gammel kvinne behandles for diabetes mellitus og hypertensjon. Det siste året har hun blitt stadig mer tungpust og får nå symptomer når hun går på flatt gulv i hjemmet. I tillegg har det kommet til hevelser rundt anklene som er særlig uttalt om kvelden. Fastlegen mistenker hjertesvikt og henviser henne til hjertemedisinsk poliklinikk. Her gjøres det ekkokardiografi som viser en hypertrof venstre ventrikkel med systolisk ejeksjonsfraksjon (EF) på 52% og tegn til økte fylningstrykk.
Hvordan vil du klassifisere foreliggende hjertesvikt basert på disse opplysningene, og i hvilken funksjonsklasse er pasienten?

A Pasienten har hjertesvikt med redusert ejeksjonsfraksjon (HFrEF) og er i funksjonsklasse NYHA II.
B X Pasienten har hjertesvikt med bevart ejeksjonsfraksjon (HFpEF) og er i funksjonsklasse NYHA III.
HFpEF: Hjertesvikt med EF > 50% og tegn til diastolisk dysfunksjon (økte fylningstrykk). Hun har symptomer ved lett fysosk aktivitet, tilsvarende NYHA funksjonsklasse III.
C Pasienten har hjertesvikt med redusert ejeksjonsfraksjon (HFrEF) og er i funksjonsklasse NYHA III.
D Pasienten har hjertesvikt med bevart ejeksjonsfraksjon (HFpEF) og er i funksjonsklasse NYHA II.

0000161e51ebb19209

6
En 86 år gammel kvinne kommer inn i akuttmottaket på sykehuset. Hun har betydelig tungpust og bruker aksessorisk respirasjonsmuskulatur. Du tilkalles som vakthavende lege og auskulterer knatrelyder over begge lungers bakflater. Perifer O2-metning måles til 78% på tross av 8 l/min O2 på nesebrille-kateter. Blodtrykk 218/116 mmHg. EKG: sinusrytme med frekvens 112/min. Røntgen thorax viser økt hjertestørrelse, markerte lungekar og et ukarakteristisk infiltrat basalt i høyre lunge.
Hvilken medikamentell behandling vil du iverksette i akuttmottaket?

A X Pasienten bør umiddelbart få nitroglycerin i.v. for venøs og arteriell vasodilatasjon samt diuretikum i.v. for avvæsking.
Riktig svar.
B Pasienten bør umiddelbart få betablokker p.o. for å senke puls og blodtrykk samt diuretikum i.v. for avvæsking.
Betablokker p.o. er utilstrekkelig behandling ved akutt stuvningssvikt.
C Pasienten bør umiddelbart få ACE-hemmer i.v. for arteriell vasodilatasjon samt diuretikum i.v. for avvæsking.
ACE-hemmer i.v. har ingen plass ved behandling av akutt hjertesvikt.
D Pasienten bør umiddelbart få kalsiumblokker p.o. for å senke perifer motstand samt diuretikum i.v. for avvæsking.
Kalsiumblokkere p.o. har ingen åpenbar plass i behandlingen av akutt stuvningssvikt.

0000161e51ebb19209

7
Du har legevakt og blir oppsøkt av en 33 år gammel kvinne som har et anfall med hjertebank. Du får tatt et EKG som er presentert nedenfor. Papirhastigheten er 50 mm/s, dvs en rute (5 mm) på EKG er 100 ms. Du ser en liten negativ P-bølge like etter QRS i avledningene II, III og aVF.
Hva er mest sannsynlige arytmidiagnose?

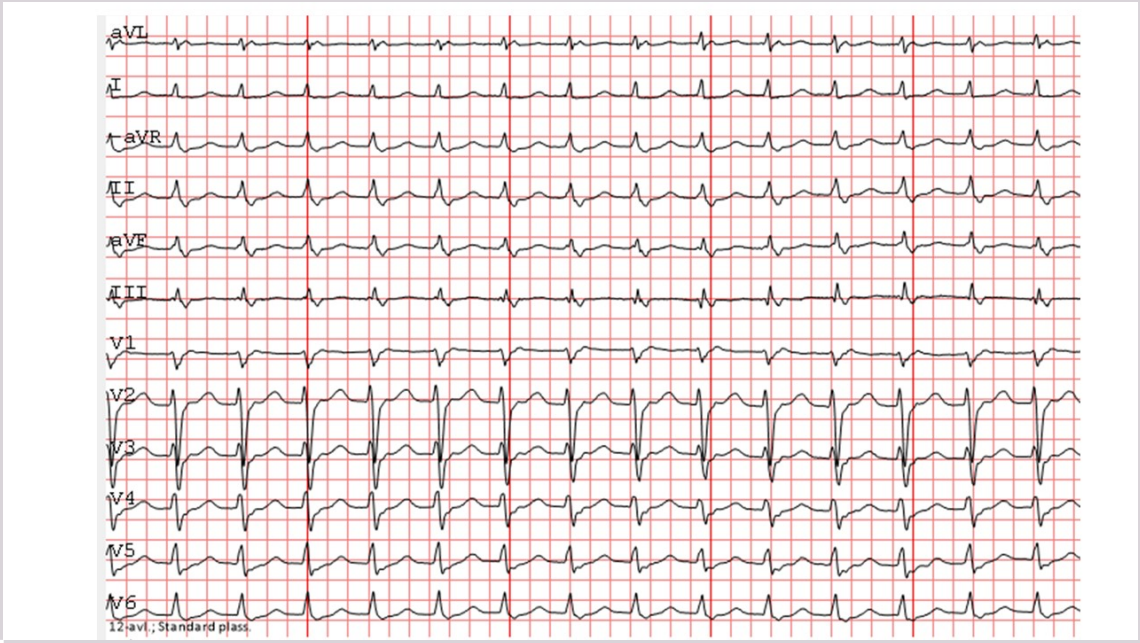

A Typisk atrieflutter med 2:1 blokk
B X AV-nodal reentrytakykardi
Pasienten har en regelmessig smalkomplekstakykardi med frekvens ca 180/min. P-bølgen ligger like etter QRS. Denne ses tydeligst som en negativ bølge helt i slutten av QRS i II, III og aVF. Atriene aktiveres nedenfra. Start QRS til start P er ca 3 mm = 60 ms. Det er kun ved AVNRT at tiden er så kort fra aktivering av QRS til P. Det er en teoretisk mulighet for at det er en atrietakykardi med PQ tid som er litt kortere enn PP-avstanden.
C AV reentrytakykardi
D Atrietakykardi

0000161e51ebb19209

8
Stetoskopets membran og klokke har ulike fortrinn ved stetoskopi av hjerteklaffer. Hvilket utsagn om stetoskopi er riktig?

A X Klokken er best for lave frekvenser.
Med stetoskopets membrandel blir de lavere frekvenser filtrert vekk, og dermed fremheves høyfrekvente lyder. Membranen er derfor spesielt egnet for å auskultere lyse og skarpe hjertetoner og ikke minst de myke og svake diastoliske decrescendobilydene ved lekkasje av aorta- og pulmonalklaffen. Stetoskopets klokke er best egnet til å lytte etter lave frekvenser, som 3. og 4. hjertetone eller den diastoliske bilyden ved mitralstenose. Disse auskultasjonsfenomenene er vanskelig å høre med membrandelen. Vi bør derfor auskultere den enkelte pasient med både membran og klokke. Ved bruk av membrandelen bør den presses med et visst trykk mot huden, mens ved bruk av klokken bør det utøves bare et lett trykk. Presser man klokken hardt mot huden, vil huden fungere som membran, og lavfrekvente lyder filtreres vekk.
B Membranen er best for lave frekvenser.
C Ved bruk av klokken bør man trykke litt hardt.
D Alle utsagnene over er riktig.

0000161e51ebb19209

9
Karl er en 73 år gammel mann som møter på sykehusets medisinske poliklinikk. Han hadde hjerteinfarkt som 40-åring, og ble operert for aortastenose som 50-åring. Siden har han brukt Marevan. De siste 10 årene har han i perioder drukket litt mye øl. Han bor alene på et småbruk og steller noen griser i fjøset. Han føler at han «hangler». Når du spør mer konkret har han fortsatt gjort arbeidet i fjøset, men ikke orket så mye annet. Auskultatorisk høres ventilklikk og det er en relativt svak systolisk bilyd over aortaostiet. Temperaturen er 37,3 grader C målt i øret. Puls 110 / min, blodtrykk 117/65 mmHg. Orienterende blodprøver viser Hb 13,5 (13,4-17,0) g/dL, INR 2,5 (0,9-1,2), CRP 33 (<5) mg/L. Hva gjør du med pasienten?

A Anbefaler febernedsettende og rekontakt ved forverring
B X Bestiller blodkulturer på mistanke om endokarditt
Pasienten er en aleneboende mann, hvor man kan anta ut ifra opplysningene at han kan ha redusert tannhygiene og sykehistorien forteller om operasjon for aortastenose. Begge disse delene representerer i så fall risikofaktorer for endokarditt. Ut ifra auskultasjonsfunnet og marevanbruk har han mekanisk aortaventil. Sykehistorien gir ingen opplysninger som peker i retning av trombosering av aortaventil. Han angir sykdomsfølelse og man kan mistenke at det har pågått en tid. Undersøkelsesfunnene er ikke spesifikke, men hemoglobin i nedre normalområde og moderat økning av CRP ses. INR er midt i målområdet for pasienter med mekanisk aortaventil. Svak systolisk bilyd og ventilklikk er vanlig ved mekaniske ventiler i aortaposisjon. Endokarditt er en aktuell diagnose. Det er viktig at det ikke gis antibiotika før blod til bakteriedyrkning er sikret. Endokarditdiagnosen blir ofte forsinket, og registerdata kan tyde på at pasienter ofte har hatt symptomer så mye som i gjennomsnitt ca 2 måneder før diagnosen stilles.
C Henviser til CT da aortaventilen synes å ha trombosert
D Gir antibiotika snarest da han kan ha en alvorlig infeksjon

0000161e51ebb19209

10
En 75 år gammel hjemmeboende kvinne er lagt inn på slagavdelingen grunnet TIA. Hun er tidligere frisk og bruker ingen medisiner. Symptomer besto av nedsatt kraft i høyre arm, som nå er normalisert. Det er gjort duplex (ultralyd) av halskar som viser en stenose i venstre carotis interna på 60 % og en på høyre carotis interna på 70 %.
Hvilken karkirurgisk behandling skal pasienten ha videre?

A X Carotisendarterektomi på venstre side
Denne pasienten skal tilbyes carotisendarterektomi som forebygging mot fremtidige slag. TIA er ofte et forvarsel om cerebralt insult, og man skal derfor tilby operativ behandling innen 14 dager. Hennes symptomer med høyresidig utfall tilsvarer påvirkning av venstre hemisfære. Stenosen i venstre carotis interna er derfor symptomatisk og skal vurderes for
B Carotisendarterektomi på høyre side
Denne pasienten skal tilbyes carotisendarterektomi som forebygging mot fremtidige slag. TIA er ofte et forvarsel om cerebralt insult, og man skal derfor tilby operativ behandling innen 14 dager. Hennes symptomer med høyreresidig utfall tilsvarer påvirkning av venstre hemisfære. Det er derfor venstre sides carotisstenose som skal behandles. Høyre side er asymptomatisk
C Endovaskulær stenting av carotisstenose på aktuelle side
Endovaskulær behandling for carotisstenoser gir høyere risiko for peroperativt slag. Det brukes i Norden ikke på lik linje som åpen operasjon med carotisendarterektomi, kun i spesielle tilfeller hvor man tenker at åpen operasjon er utfordrende (operert i samme område flere ganger tidligere, strålebehandlet mot området).
D Beste medisinske behandling
Pasienten skal innsettes på medikamentell sekundærprofylakse, men i tillegg til dette skal hun tilbys operasjon av høyresidig carotisstenose.

0000161e51ebb19209

11
En 72 år gammel mann kommer til fastlegen og klager over smerter i venstre legg etter 500 meters gange. Han har ingen smerter i beinet i hvile, og sover godt om natten. Han røyker 20 sigaretter om dagen. Ankel-brachial index måles til 0,7 på venstre side mot 0,9 på høyre side. Hva bør legen gjøre?

A Stille diagnosen røykebein, og henvise pasienten til karkirurgisk poliklinikk
B X Stille diagnosen claudicatio intermittens på vaskulært grunnlag, anbefale røykeslutt og gangtrening og ta pasienten tilbake kontroll etter 3 måneders tid
Sykehistorie og redusert ankeltrykk passer med aterosklerose i beinet. Han har lang gangdistanse, og har ikke kritisk iskemi. Røykeslutt og trening kan føre til bedring, og det er ikke nødvendig med bildeutredning eller invasiv behandling i første omgang.
C Bestille MR-angiografi av underekstremitetene, for å se om det foreligger aterosklerotiske forandringer i venstre bein.
D Stille diagnosen røykebein, og gi smertestillende tabletter for å øke gangdistansen

0000161e51ebb19209

12
En mann på 69 år er på tur med sin kone da han får akutte smerter, faller om og mister bevisstheten. Han våkner til og beskriver sterke mage- og ryggsmerter, som stråler nedover mot venstre lyske. Du er turnuslege i akuttmottaket. Ved innleggelse er pasienten våken, blek og har fortsatt sterke smerter. Han er fra tidligere frisk, men er overvektig og røyker. Hans far døde brått 72 år gammel av ukjent årsak. Ved palpasjon av buken er han øm, men ingen sikre oppfylninger.
Hva er mest sannsynlig diagnose hos denne pasienten?

A Akutt venstreesidig ureterstein
Nyresten kan ha et klinisk bilde som ligner rumpert abdominalt aortaaneurisme. Hos pasienter som har passert 65 år uten tidligere kjente episoder med nyresten skal man ved slik klinikk alltid utelukke rumpert abdominalt aortaaneurisme. Nyresten gir sjelden synkope. Her er også familiehistorien med å peke mot rumpert abdominalt aortaaneurisme
B Akutt divertikulitt i colon sigmoideum
Akutt divertikulitt vil ha enmindre akutt innsettende klinikk og sjelden lede til akutt synkope.
C X Abdominalt Aortaaneurisme med ruptur
Dette er en typisk klinikk for rumpert abdominalt aortaaneurisme. Akutte smerter og synkope i forbindelse med ruptur hos pasient sent i 60 årene med lang røykeanamnese, og familieanamnese med plutselig død hos far. Ved ruptur vil blødning kunne lede til fallende blodtrykk som i de tilfeller hvor peritoneum er inntakt vil kunne medføre at pasienten når sykehus i live. Hos overvektige pasienten er det ikke enkelt å palpere et bukaorta aneurisme, og klinisk undersøkelse kan dermed ikke utelukke et AAA.
D Akutt inneklemming av venstresidig lyskebrokk
Ved inneklemt lyskebrokk vil ofte pasienten ha merket en smertefull kul i lysken. Selv om lyskebrokk kan inkarsererer vil sjelden smertene være av slik art at pasienten synkoperer. Eventuelle ledsagende generaliserte magesmerter vil ofte utvikles over noen timer, ikke akutt som her, da slike smerter ved inneklemt lyskebrokk skyldes ileusutvikling.

0000161e51ebb19209

13
Du møter Nils Hansen (76 år) på sykehusets poliklinikk. Han har tidligere arbeidet som rørlegger og har lettgradig KOLS samt claudicatio. Siste 2 måneder har han hatt ubehag og smerter i venstre thoraxhalvdel, hoste med litt vekslende ekspektorat og følt seg tungpustet ved anstrengelser. Nå er han henvist fra sin fastlege på grunn av økende symptomer siste 2 uker.
Ved undersøkelsen er pasienten i noe redusert allmenntilstand, respirasjonsfrekvens 26/min, SpO2 89%, temp 37,6. Dempning og nedsatt respirasjonslyd basale 1/3 del venstre thoraxhalvdel.
Du mistenker at pasienten har pleuravæske og bestiller tapping. Hvilke undersøkelser er viktigst å ta av pleuravæsken her nå?

A Glukose, Hb, pH og differensialtelling av leukocytter
Det bør tas flere analyser enn disse ved initial utredning.
B LD, amylase, differensialtelling av leukocytter og cytologi
Her bør man i tillegg ta mikrobiologiske prøver og totalprotein. Amylase ikke viktig i første utredning.
C Glukose, amylase og differensialtelling av leukocytter
Ved utredning bør man ta flere enn disse prøvene og amylase er ikke så viktig i inital utredning.
D X LD, total protein, cytologi og dyrkning
Ved utredning bør man ta prøver til klinisk kjemi (LD og total protein bl.a.) for å vurdere om dette er transudat eller eksudat, samt undersøkelse vedr. atypiske celler (cytologi) og dyrkning for evt infeksjon.

0000161e51ebb19209

14
En 60 år gammel mann med kjent KOLS kommer til sykehusets akuttmottak på grunn av økende tungpust. Det mistenkes forverring av KOLS utløst av luftveisinfeksjon. Blodgass uten oksygen viser pH 7.40 (7.35-7.45), pCO_2 6.8 kPa (4.70-5.90 kPa), pO_2 8.86 kPa (10.0-14.4 kPa), Base Excess 8.2 mmol/L (-3.0-3.0 mmol/L), HCO_3 34.2 mmol/L (21.0-27.0 mmol/L), SO_2 89% (95.0-98.0%).
Ved hvilken annen tilstand vil det kunne foreligge tilsvarende blodgass?

A X Adipositas hypoventilasjonssyndrom
Blodgassen viser kompansert type 2 respirasjonssvikt. En rekke tilstander gir risiko for utvikling av type 2 respirasjonssvikt. I tillegg til pasienter med KOLS gjelder dette pasienter med ekstrapulmonal restriktiv ventilasjonsinnskrenkning som nevromusklulære tilstander (ALS, myopatier osv), adipositashypoventilasjons syndrom og thoaksdeformiteter (feks alvorlig kyfose og skoliose).
B Lungeemboli
Kan gi type 1 respirasjonssvikt, dvs blodgass med lav pO2
C Lungefibrose
Kan gi respirasjonssvikt type 1, dvs blodgass med lav pO2
D Metanolforgiftning
Kan gi metabolsk acidose: PH er lav, pCO2 er normal initialt, men lav, ned mot 1-2 kPa i maksimalt kompenserte tilfeller etter 12-24 timer. BE er lav, pO2 er normal

0000161e51ebb19209

15
62 år gammel tidligere frisk mann fikk under utredning av monosymptomatisk hoste påvist lungekreft (NSCLC, adenocarcinom, 2cm tumor venstre overlapp uten lymfeknutemetastaser). MR caput påviste singel 10mm hjernemetastase. cT1bN0M1b, klinisk stadium IVB. Tumormarkører: EGFR pos, PD-L1 pos (PTS 50%). Han er i full jobb, har normal spirometri og DLCO. Ingen faste medisiner.
Hva er anbefalt 1. linje behandling for denne tilstand og pasient?

A Stereotaktisk strålebehandling av hjernemetastase og lungetumor, supplert med behandling med tyrosinkinase hemmer (TKI)
Se kommentar Svar A
B Kombinert immunterapi og kjemoterapi, ledsaget av stereotaktisk strålebehandling eller operasjon av hjernemetastase
Se kommentar Svar A
C Kjemoterapi, ledsaget av stereotaktisk strålebehandling eller operasjon av hjernemetastase
Feil svar: Utbredt lungekreft som debuterer med singel hjernemetastase og liten singel lungetumor uten andre metastaser skal vurderes for kurativ behandling av både lungetumor (primært operasjon, alternativt stereotaktisk strålebehandling) og hjernemetastase (primært operasjon, alternativt stereotaktisk strålebehandling), da det er dokumentert langtidsoverlevelse for slik tilstand. Nasjonale retningslinjer åpner for slik behandling hos ellers klinisk og respiratorisk kjekke pasienter, tross tilstanden definisjonsmessig er utbredt ut fra cTNM klassifikasjon
D X Kirurgisk behandling (lobektomi) og operasjon (alternativt stereotaktisk strålebehandling) av hjernemetastase
Se kommentar Svar A

0000161e51ebb19209

16
En ung norsk lege som har arbeidet for Leger Uten Grenser kommer på fastlegekontoret. Hun har arbeidet på et sykehus i Sør-Sudan i fire måneder. Nå lurer hun på om det er nødvendig å ta noen undersøkelser før hun starter i jobb igjen på sykehus i Norge.
Hvilke tester/undersøkelser må denne legen ta?

A X Hun må en MRSA-test og lungerøntgen og få negativt svar på begge før oppstart. Quantiferon (IGRA) må også tas, men kan vente til det er gått åtte uker etter hjemkomst.
Hun må ta MRSA-test og lungerøntgen og få negativt svar før oppstart. Quantiferon skal også tas men bør tas ca 8 uker etter hjemkomst for å sikre at en får med smitte like før hjemreise.
B Hun er ikke påbudt å ta noen undersøkelser, men kan ta en HIV-test for ordens skyld og en avføringsprøve for å sjekke om hun har pasrasitter.
HIV-test er ikke påbudt i Norge. Før en kan praktisere i helsevesent eller med barn, er en pliktig til å bli undersøkt for tuberkulsoe, og i helsevesent må en også undersøke for MRSA. Avføringsprøve på parasitter tas kun ved symptomer.
C Hun må ta en MRSA-test og få negativt svar før oppstart. Andre tester som HIV-test og lungerøntgen for tuberkulose er frivillig.
MRSA-test er påbudt. HIV-test er frivillig, men lungerøntgen er påbudt.
D Hun må ta en HIV-test, MRSA og lungerøntgen for tuberkulose. Quantiferon (IGRA)-test må også tas men kan vente til det er gått åtte uker etter hjemkomst.
HIV-test er frivillig, MRSA påbudt, lungerøntgen og Quantiferon (IGRA) er også påbudt og kan tas etter ca 8 uker.

0000161e51ebb19209

17
En pasient som er under behandling for lungekreft kommer inn med raskt økende tungpust og hevelse på begge sider av halsen. Hva er mest sannsynlig diagnose?

A Hjertesvikt
B Lungeemboli
C Pneumoni
D X Vena cava superior syndrom
Kombinasjonen tungpust og hevelse på halsen er typisk for VCSS.

0000161e51ebb19209

18
En 60 år gammel mann med kjent KOLS kommer til sykehusets akuttmottak på grunn av forverring av tungpust. Det mistenkes forverring av KOLS utløst av luftveisinfeksjon. Blodgass uten oksygen viser pH 7.36 (7.35-7.45), pCO_2 8.21 kPa (4.70-5.90 kPa), pO_2 6.26 kPa (10.0-14.4 kPa), Base Excess 8.2 mmol/L (-3.0 - 3.0 mmol/L), HCO_3 34.2 mmol/L (21.0-27.0 mmol/L), SO_2 82% (95.0-98.0%). Det gis forstøver behandling med Atrovent/Ventoline, Prednisolon og 4 liter/min oksygen på nesebrille kateter. Ny blodgass en time senere viser pH 7.31, pCO_2 9.61 kPa, pO_2 8.73 kPa, HCO3 35.5 mmol/L, Base Excess 9.2 mmol/L og SO_2 93%.
Hvilke tiltak bør du først gjøre?

A X Redusere O2 og ta ny blodgass om 30 minutter
En rekke tilstander gir risiko for utvikling av type 2 respirasjonssvikt ved akutt sykdom. I tillegg til pasienter med kols gjelder dette pasienter med ekstrapulmonal restriktiv ventilasjonsinnskrenkning som nevromusklulære tilstander (ALS, myopatier osv), adipositashypoventilasjons syndrom og thoaksdeformiteter (feks alvorlig kyfose og skoliose). Hos disse er anbefalt saturasjonsmål 88-92 %(BTS guidlines 2017) pga risiko for utvikling av type 2 respirasjonssvikt. Hos de fleste uten slik risiko anbefales 94-98% som mål.

B Starte CPAP behandling
Ved type 2 respirasjonssvikt ved kols med pH < 7.35 eller sliten pasient er det indikasjons for oppstart av BiPAP, ikke CPAP

C Observere og avvente effekt av behandling med ny blodgass om 30 minutter
En rekke tilstander gir risiko for utvikling av type 2 respirasjonssvikt ved akutt sykdom. I tillegg til pasienter med kols gjelder dette pasienter med ekstrapulmonal restriktiv ventilasjonsinnskrenkning som nevromusklulære tilstander (ALS, myopatier osv), adipositashypoventilasjons syndrom og thoaksdeformiteter (feks alvorlig kyfose og skoliose). Hos disse er anbefalt saturasjonsmål 88-92 %(BTS guidlines 2017) pga risiko for utvikling av type 2 respirasjonssvikt. Hos de fleste uten slik risiko anbefales 94-98% som mål. Ved å forsette behandling med 4 l oksygen hos denne pasienten vil det sannsynligvis føre til ytterligere stigning i pCO2 (noe det gjorde). Blodgass 2 timer senrere viste pCO2 på ca 11 og pH 7.22. Pasienten ble flyttet til lungeovervåkning og det ble startet BiPAP behandling.

D Gi ytterligere runde med antiobstruktiv behandling
En rekke tilstander gir risiko for utvikling av type 2 respirasjonssvikt ved akutt sykdom. I tillegg til pasienter med kols gjelder dette pasienter med ekstrapulmonal restriktiv ventilasjonsinnskrenkning som nevromusklulære tilstander (ALS, myopatier osv), adipositashypoventilasjons syndrom og thoaksdeformiteter (feks alvorlig kyfose og skoliose). Hos disse er anbefalt saturasjonsmål 88-92 %(BTS guidlines 2017) pga risiko for utvikling av type 2 respirasjonssvikt. Hos de fleste uten slik risiko anbefales 94-98% som mål. Ny runde med fortøver kan ha effekt, men pga fare for å utvikle ytterligere CO2 stigning bør O2 reduseres.

0000161e51ebb19209

19
En 30 år gammel ikke-røykende mann utredes på lungemedisinsk poliklinikk med mistanke om sarkoidose. Hvillke funn på CT/HRCT thorax er mest typisk for sarkoidose?

A Bilateral, hovedsakelig basal og subpleural retikulering assosiert med traksjonsbronkiektasier og bikakemønster med minimale mattglassfortetninger.
Feil svar, begrunnelse: Usual insterstital pneumonia (UIP)-mønster, som ses for eksempel ved idiopatisk lungefibrose.

B X Peribronkovaskulære mikronoduli perihilært, mest uttalt i overlappene og midtlappen, samt patologisk forstørrede, men ikke konfluerende lymfeknuter i mediastinum og begge lungehili med en symmetrisk distribusjon.
(Riktig svar).Begrunnelse: Typisk beskrivelse ved sarkoidose.

C Bilateralt periferere konsolideringer i lungevev, med skarpt avgrensning.
Feil svar, begrunnelse: Kan blandt annet ses ved organiserende pneumoni.

D Diffuse mattglassfortetninger bilateralt, med overvekt i overlapper, dårlig definerte centrilobulære noduli og tegn til mosaikkperfusjon. På ekspirasjonsserie ses tegn til air-trapping.
Feil svar, begrunnelse: Klassiske funn ved hypersensitivitetspneumonitt.

0000161e51ebb19209

20
En 26 år gammel mann er innlagt på sykehus til rehabilitering etter en moped-ulykke hvor han pådro seg ustabilt brudd i virvelcorpus L1. Han kjenner ikke vannlatingstrang, og har ingen voluntær blæretømmingsevne. Ved klinisk undersøkelse finner du sidelike pareser grad 3 i begge underekstremiteter for dorsal- og plantarfleksjon i anklene, nedsatt sensibilitet i setet og underlivet og hyperrefleksi.
Hva er mest sannsynlig årsak?

A X Skade på conus medullaris
Funn som ved skade på medulla / CNS med hyperrefleksi. Symmetriske pareser støtter også mistanken om medullær skade, altså conusskade.
B Ikke erkjent bekkenfraktur
C Skade på plexus lumbosacralis
D Skade på cauda equina

0000161e51ebb19209

21
Hvilke ryggmargskaderelaterte autonome kroppsfunksjoner rangeres vanligvis som mest problematisk av en ryggmargsskadd person?

A Svikt i temperatur regulering / svetting
B Stadig rødme og gåsehud.
C Ortostatisk / treningsutløst hypotensjon
D X Svikt i blære, tarm og seksualfunksjon
Svikt i blære, tarm og seksual funksjon rangeres som klart mest problematisk når det kommer til autonom reguleringssvikt relatert til ryggmargsskade , uansett skadens art og omfang.

0000161e51ebb19209

22
En 56 år gammel mann har utstrålende smerter i venstre arm helt ut i hånden. Symptomene framprovoseres ved ekstensjon av nakken. Du er hans fastlege og undersøker han. Du finner venstresidig kraftsvekkelse, svekket senerefleks i venstre overekstremitet og positiv Spurlings test med utstråling til venstre hånd. Du henviser han til MR-cervicalcolumna. I svaret på MR-undersøkelsen står det: «Det ses et prolaps med venstresidig overvekt i skive C6/C7 med trange forhold for C7 nerverot.» Du konkluderer med at klinikk og bildefunn passer sammen og at pasienten har symptomer fra C7 nerverot på venstre side.
Hvilke sensibilitets-, kraft- og refleksutfall forventer du ut fra svaret på MR-undersøkelsen?

A I venstre overekstremitet er det nedsatt sensibilitet i 1. og 2. finger venstre hånd, nedsatt kraft ved test av håndleddsekstensjon og redusert brachioradialisrefleks.
Galt. Alle tre opplysningen peker i retning av C6 rotaffeksjon venstre side, og ikke C7 som MR bildet beskriver.
B X I venstre overekstremitet er det nedsatt sensibilitet i 3. finger og tilgrensende håndområde, nedsatt kraft ved test av albueekstensjon og redusert tricepsrefleks.
Riktig. Alle tre opplysningen peker i retning av C7 rotaffeksjon venstre side som svaret på MR undersøkelsen viser.
C I venstre overekstremitet er det nedsatt sensibilitet i 3. finger og tilgrensende håndområde, nedsatt kraft ved test av håndleddsekstensjon og redusert bicepsrefleks.
Galt. Her er det et sammensurium av symptomer fra ulike nerverøtter, og ikke kun fra C7 rot.
D I venstre overekstremitet er det nedsatt sensibilitet på ulnarsiden av underarm og hånd og 4. og 5. finger, nedsatt kraft ved fingerfleksjon og symmetriske reflekser.
Galt. Alle tre opplysningen peker i retning av C8 rotaffeksjon venstre side, og ikke C7 som MR bildet beskriver.

0000161e51ebb19209

23
En mann på 74 år kommer til deg på fastlegekontoret grunnet økende ryggsmerter de siste 4 ukene. Han har tidligere i livet vært lite plaget med ryggsmerter. Smertene er til stede uavhengig av tid på døgnet og er lokalisert til lumbalavsnittet. Du undersøker han og finner smerter i lumbalcolumna ved alle bevegelsesretninger, mest uttalt ved ventralfleksjon. Det er bankømhet over processus spinosi L4 og L5. Han har normal kraft og sensibilitet i underekstremiteter og normale og symmetriske reflekser.
Hva blir mest riktig å gjøre videre?

A Gi NSAIDs og oppfordre til fysisk aktivitet inntil smertegrensen.
Galt. Obs nyoppståtte ryggsmerter i eldre alder (rødt flagg). Bør utredes nærmere.
B X Henvisning til MR og oppfordre til vanlig aktivitet i påvente av MR-svar.
Riktig. Rødt flagg; nyoppståtte ryggsmerter i eldre alder, obs malignitet. Bør utredes nærmere.
C Anbefaler fysioterapibehandling med aktiv tilnærming med kontroll om 4 uker.
Galt. Bør utredes nærmere før behandling igangsettes.
D Anbefaler fysioterapibehandling og ber pasienten ta kontakt dersom ikke behandlinger har effekt på smertene.
Galt. Bør utredes nærmere før behandling igangsettes.

0000161e51ebb19209

24
En 24 år gammel mann oppsøker legevakten fordi han har trismus og feber som har tilkommet siste døgnet. Han klarer ikke å spise eller drikke.
Hvilken tilstand skal du som legevaktslege mistenke?

A Epiglotitt
Epiglotitt gir svelgsmerter, men ingen trismus
B Akutt tonsilitt
Akutt tonsilitt gir svelgsmerter, men ingen trismus
C Laryngitt
Laryngitt gir heshet, men ikke trismus.
D X Peritonsillær abscess
Peritonsillær abscess gir trismus

0000161e51ebb19209

25
En 2 år gammel jente kommer til deg på legevakt. Hun har feber 39 grader, er utilpass og gråter mye. Ved undersøkelse finner du hevelse over ørebeinsknuten bak øret, og huden er rød.
Hvilken sykdomstilstand mistenker du?

A Akutt ørebetennelse
Akutt ørebetennelse er betennelse i mellomøret og gir ikke hevelse eller rubor bak øret.
B Sekretorisk mediaotitt
Sekretorisk mediaotitt er væske i mellomøret og gir ikke hevelse eller rubor bak øret
C Ekstern otitt
Ekstern otitt er ytre øregangsbetennelse og gir ikke hevelse eller rubor bak øret.
D X Mastoiditt
Dette er betennelse i ørebeinsknuten bak øret og gir hevelse og rubor bak øret.

0000161e51ebb19209

26
Du er allmennlege og har en mannlig pasient på 60 år på besøk på kontoret. Han har de siste ukene merket en 2 cm stor kul på halsen like foran den skrå halsmuskelen. Den er uøm, og ved palpasjon kjenner du at den er myk og fluktuerer som en cyste. Mannen har ingen feber. Han har hørt av noen venner at det kan være en lateral halscyste.
Hva kommer disse fra?

A Et teratom
Medfødt solid tumor med differensiert innhold
B 8. gjellebue
Denne finnes ikke
C Duktus thyroglossus
Mediane halcyster kommer herfra
D X 2. gjellebue
Rest av denne gjellebuen som ikke har lukket seg

0000161e51ebb19209

27
Du har en 60 år gammel mann på legekontoret. Han har de siste ukene fått en kul i kjevevinkelen på ca 2 cm. Den palperes fluktuerende og myk. Huden over er normal. Han har like lenge hatt ubehag i halsen og svelgsmerter. Han er ellers i bra form, afebril, men har gått litt ned i vekt.
Hva er viktigste årsak å tenke på først og fremst når det gjelder kulen?

A Atypiske mykobakterier
Passer ikke med alder og huden blir da tynn og misfarget
B X Cystisk metastase
Sannsynlig primærtumor i svalg eller tonsiller
C En abscess utgående fra en halsinfeksjon
Ingen infeksjonstegn
D Lateral halscyste
Passer ikke med alder, gir ikke vekttap og svelgsmerter

0000161e51ebb19209

28
En 49 år gammel mann røyker 10 sigaretter daglig og har gjort det siden han var 15 år gammel. Han oppsøker deg i allmennpraksis fordi han de siste 6 ukene har blitt tiltagende hes. Du gjør indirekte laryngoskopi, men han brekker seg og du får ikke fullgodt innsyn. Han får beskjed om røykestopp.
Hva gjør du videre?

A Du gir pasienten en resept på antibiotika og ber ham ta kontakt på nytt ved manglende bedring.
Pasienter med heshet over 4 uker varighet skal henvises ØNH spesialist.
B X Du henviser han til nærmeste ØNH avdeling for videre utredning.
Pasienter med heshet over 4 uker varighet skal henvises ØNH spesialist.
C Du gir han en kur med steroider. Kontroll etter 4 uker.
Pasienter med heshet over 4 uker varighet skal henvises ØNH spesialist.
D Du henviser pasienten til spirometri.
Pasienter med heshet over 4 uker varighet skal henvises ØNH spesialist.

0000161e51ebb19209

29
En 36 år gammel mann presenteres for deg i akuttmottaket med økende ansiktssmerter og hevelse i ansiktet. Han rapporterer om en båttur for 2 dager siden der han falt mot rekken og slo ansiktet med påfølgende stor epistaxis (ingen alkohol ombord, husker alle hendelser). Pasienten er palpasjonsøm over høyre kinn, ingen åpne sår. Ingen anamnese på intrakraniell skade. Han er bekymret i dag da hevelsen "bare blir værre".
Hva er årsaken til økende hevelse i ansiktet og bør gjøres videre?

A Pasienten har uttalt subcutant emfysem i ansiktet som han fikk under traumet. Dette er uproblematisk og det er ikke nødvendig med noen videre tiltak eller oppfølging.
Det er ikke mulig da det ikke foreligger åpne sår i ansiktet somm kan forklare luft i bløtdeler.

B Pasienten har uttalt subcutant emfysem i ansiktet som følge at frakturer som involverer paranasale sinuser og åpne slimhinnelaserasjoner i luftveier. Dette er uproblematisk og det er ikke nødvendig med noen videre tiltak eller oppfølging.
Infeksjonsfare da bakterier fra sinuser/øvre luftveier kan kontaminere frakturområdet.

C X Pasienten har snytt seg etter traume og som følge av dette fått uttalt subcutant emfysem i ansiktet. Profylaktisk antibiotika er indisert.
Som følge av frakturer som involverer paranasale sinuser og åpne slimhinnelaserasjoner i luftveier blåses luft inn i bløtdeles av ansiktet når man snyter seg etter traume.
Luft fra sinus kan kontaminere frakturområdet før fiksasjon med osteocyntesemateriale.

D Pasienten har en sen blødning fra frakturer i ansiktet, dette kan være potenielt livstruende og pasienten må øyeblikkelig få evakuert hematomet i ansiktet.
Det er ingen hematom på CT bildene.

0000161e51ebb19209

30
En 27 år gammel kvinne oppsøker sin fastlege. Hun beklager seg over klikkelyder fra venstre kjeveledd når hun spiser. Har hatt dette i 3-4 års tid. Hun opplevde en episode der hun ikke klarte å lukke munnen for 3 måneder siden, hun måtte bryte munnen igjen og følte at det "revnet" inne i leddet, det har i etterkant av dette ikke vært noen spesielle symptomer bortsett fra litt knaselyder.
Ved klinisk undersøkelse gjennfinnes knaselyder fra venstre kjeveledd. Munnåpning på ca 40mm. Ingen palpasjonsømhet. Ingen varmeøkning. Ingen rødme.
Hva blir videre forløp hos denne pasienten?

A Dette er en akutt reumatisk tilstand og pasienten henvises til reumatologisk avdeling for videre utredning og behandling. Det er ikke nødvendig med henvisning til kjevekirurgisk avdeling.
Se tidligere kommentarer

B Pasienten har mulig revet av bakre feste for diskus og pasienten henvises til kjevekirurgisk avdeling. Det er nødvendig med MR for å kunne si noe om tilstanden i kjeveleddet og du henviser til dette.
Dette er vanlighvis en selvbegrensende tilstand. Kun i kompliserte og behandlingsrefraktære tilfeller er det indikasjon for billeddiagnostikk i form av MR kjeveledd. I de fleste tilfeller er det tilstrekkelig med cone bean computer tomografi (CBCT).

C X Pasienten har mulig revet av bakre feste for diskus og pasienten henvises til manuellterapeut med spesialisering innen kjeveledd. Det er ikke nødvendig med henvisning til kjevekirurgisk avdeling.
Dette er smertefullt når det skjer, men smertene avtar vanlighvis i løpet av noen uker. Denne pasienten har fått tilbake normalfunksjon med normal munnåpning. I de fleste tilfeller regenerer kjeveleddet en form for pseudodisk og det er ikke nødvedig med videre kirugiske tiltak hos denne pasinetgruppen.

D Dette er en akutt reumatisk tilstand og pasienten henvises til reumatologisk avdeling for videre utredning og behandling. Som ledd i utredning bør det takes MR kjeveledd og du henviser for dette.
Anterior diskusdislokasjon med reduksjon er en tilstand som en finner hos 40% av alle pasienter med symptomer fra kjeveledd. Ikke typisk relatert til akutt reumatisk sykdom der en ville ha funnet lokal palpasjonsømhet, varmeøkning og rødme. Det er ikke nødvendig med MR kjeveledd som del av primærutredningen av diskusdislokasjon.

0000161e51ebb19209

31
En mann på 70 år har vært med i en el-sykkelulykke med en fart på ca 25 km i timen, han brukte sykkelhjelm. Du undersøker ham på skadestedet, han er våken og klar. Han sier at tennene ikke passer sammen. Ved undersøkelse finner du ved palpasjon infraorbitalt step bilateralt, tydelig eksoftalmus, du gjennomfører "skuffetest" og finner denne negativ ved palpasjon av sutura frontozygomatica bilat.
Er dette tilstrekkelig undersøkelse for å kunne diagnostisere aktuelle skade?

A Nei, "skuffetest" er en klinisk nivådiagnostikk for å kunne vurdere hvor stor grad av intraokulært trykk som foreligger ved å trykke med tommel mot bulbus.
"Skuffetest" har ingen ting med eksoftalmus å gjøre. Eksoftalmus i dette tilfellet representerer sannsynlig en volumøkning i orbita og om pasienten bemerker sviktende eller manglende visus på affiserte øye må det gjennomføres akutt lateral kantotomi.

B X Nei, "skuffetest" er en klinisk nivådiagnostikk for ansiktsfrakturer. For å presist kunne diagnostisere skadene er det nødvendig med CT ansikt.
Det er nødvendig med billeddiagnostikk for å presist nok kunne vurdere større ansiktsskader. Mobilitet i ansiktet testes ved å ta tak i anteriore alveolarkam og drar fremover mens en stabiliserer pasienten med den andre haånden på forskjellige "nivåer" i ansiket.

C Ja, dette er en isolert LeFort II fraktur som er en klinisk diagnose og videre utredning er ikke nødvendig
Det er nødvendig med billeddiagnostikk for å presist nok kunne vurdere større ansiktsskader. LeFort II fraktur er possitiv ved "skuffetest" ved at den er løs fra resten av ansiktsskjelettet infraorbitalt, dette ved at man gjennfinner step infraorbitalt som er bevegelig ved "skuffetest".

D Ja, dette er en isolert LeFort I fraktur som er en klinisk diagnose og videre utredning er ikke nødvendig
Da ville det ikke vært frakturlinje infraorbtalt

0000161e51ebb19209

32
En 55 år gammel kvinne kommer til deg som fastlege. Hun kommer til å nevne at hun har sett en reklame med utsagnet «Bli brillefri!», og har vurdert å gjøre en laseroperasjon som vil korrigere hennes nærsynthet slik at begge øynene hennes blir emmetrope. For øyeblikket trenger hun briller for å kunne se godt på avstand, men hun klarer fint å lese uten briller. Hun har ingen astigmatisme. Hun lurer på om du vet noe om hvordan lesesynet hennes trolig vil være etter en slik laserkorreksjon.
Hva velger du å si til pasienten?

A Hun vil trolig ikke ha behov for briller etter korrigerende laserkirurgi
Da kvinnen er 55 år, vil hennes evne til akkomodasjon trolig være nedsatt. Dette betyr at hun vil trenge lesebriller om øynene opereres til å være emmetrope.
B X Hun vil trolig kun ha behov for lesebriller etter korrigerende laserkirurgi
Dersom kvinnens øyne korrigeres og blir emmetrope, vil hun trolig trenge lesebriller ettersom linsen hennes har mistet mye av evnen til akkomodasjon (presbyopi). Dette er et normalfenomen som skjer omtrent fra 40-årsalderen, og grunnen til at kvinnen ikke har trengt lesebriller er fordi hun er myop (nærsynt).
C Hun vil trolig fortsatt kun ha behov for briller for å se på avstand etter korrigerende laserkirurgi
Korreksjonen vil gjøre at kvinnen ser godt på avstand uten briller.
D Hun vil trolig ha behov for briller både for å se på avstand og for å lese, etter korrigerende laserkirurgi
Korreksjonen vil gjøre at kvinnen ser godt på avstand uten briller.

0000161e51ebb19209

33
Det kommer en 25 år gammel kvinne til allmennlege kontoret ditt i ordinær arbeidstid. Hun har i tre dager merket at begge øynene er røde med litt ubehag og irritasjon. Noe pussekresjon. Hun er forøvrig frisk.
Hvilke tre kliniske manøvre vil du utføre for å sikre rett diagnose?

A Pupillereaksjon og bemerke om det foreligger mydriase eller miose
Visusregistrering
Palperere intraokulært trylkk
B X Måle intraokulært trykk
Pupillereaksjon og bemerke mydriase eller miose
En dråpe lokalbedøvelse i conjunctivalsekken og notere hvordan pasienten opplever det
Vi står ovenfor en klassisk klinisk øyeproblemstiiling i almenpraksis. Det dreier seg her om 4 differensialdiagnoser.
Keratitt som vanligvis har kraftige smerter på grunn av corneas rikelige sensoriske innervasjon. Smertene vil med en dråpe loklalbedøvelse fordufte umiddelbart. Videre akutt iridocyclitt som vanligvis vil ha miose. Videre trangvinkelglaucomanfall som har semidilatert pupilleog høyt intraokulært trykk, og vi må her måle dette. Alle disse tre tilstandene har vanligvis sterke smerter i motsetning til conjunctivitt. De ovenevnte kliniske manøvre vil kunne sikre diagnosen
C Måle intraokulært trykk
Synsfelt ad modum Donders
Palpere temporalisarteriene med henblikk på ømhet, nodularitet og pulsasjon
D Registrere visus
Måle intraokulært trykk
Gjøre oftalmoskopi

0000161e51ebb19209

34
En 65 år gammel kvinne kommer til deg som fastlege på grunn av nedsatt syn. Hun forteller at hun ble kataraktoperert på begge øyne for omtrent to år siden. Etter operasjonen var hun kjempefornøyd, hun syntes hun "så som en ørn", men det siste året har hun fått gradvis dårligere syn på begge øyne. Hun føler at hun ser gjennom en tåke, mest på venstre øye. Hun er skuffet og lurer på om det går an å få grå stær flere ganger? Du undersøker henne og finner at hun har korrigert visus 0,8 på det høyre øyet og 0,5 på det venstre øyet. Tensjonen er 16 mmHg på begge øyne. Øynene er bleke, hornhinnene klare og forkammerdybden normal. Ved undersøkelse av rød refleks på dilatert pupille, ser du sentral, knudrete fordunkling (sorte områder) i rød refleks på begge øyne, mest venstre øye. Når pasienten ser oppover, beveger fordunklingen seg nedover i rød refleks. Når pasienten ser nedover, beveger fordunklingen seg oppover i rød refleks. Du ser ingen flytere i rød refleks. Du tror du vet hva pasienten feiler, og tar deg ikke bryet med å oftalmoskopere.
Hva tror du pasienten feiler, og kan det behandles?

A Det er antagelig aldersbetinget corpussammenfall på begge øyne. Det pleier en ikke å operere, men du henviser til en elektiv time hos privat øyelege for ordens skyld.
Corpussammenfall kommer med alderen. Noen merker det som flytende uklarheter (edderkopp i et edderkoppnett, blondegardin, fluer) i synsfeltet. Når en undersøker med rød refleks, kan en se disse uklarhetene som duver rundt. Denne pasienten hadde ingen flytere i rød refleks.

B X Pasienten har antagelig etterstær. Det kan fjernes med laserbehandling av øyelege. Du henviser til en elektiv poliklinisk time hos en privat øyelege.
Kvinnen har trolig «etterstær». Ved kataraktoperasjon fjernes cortex og kjernen, men ikke linsekapselen. Den nye linsen plasseres inni den gamle kapselen. Kapselen er i utgangspunktet helt gjennomsiktig, men etter kataraktoperasjon kan en få uklarheter i bakre kapsel, noe som kalles "etterstær" (migrasjon ,proliferasjon og differensiering av epitelceller fra kapselen). Omtrent 1/5 som er operert for katarakt får dette. Pasienten opplever det ofte ganske likt som når hun fikk grå stær, med gradvis sløret syn, derav navnet "etterstær". Bakre kapsel blir gradvis mer uklar, og synet svekkes. Dette kan behandles med laser, der en skyter vekk området med etterstær, og lager et hull sentralt i bakre kapsel. Da kan pasienten se klart igjen. Uklarheten sitter bak irisplanet, og derfor vil fordunklingen i rød refleks bevege seg motsatt av blikkretningen.

C Kvinnens nye linse er trolig også blitt fordunklet, og man kan forsøke en ny lik kataraktoperasjon.
Det er ikke aktuelt å gjøre en ny lik operasjon da det ikke er selve linsen som er satt inn som fordunkles.

D Kvinnen har trolig corpusblødning på begge øyne. Dette kan i verste fall tyde på netthinnerift på begge øyne. Hun er kataraktoperert på begge øyne, og således i risikiogruppen for netthinneløsning. Hun bør tilses av øyelege som øyeblikkelig hjelp.

0000161e51ebb19209

35
En 40 år gammel kvinne kommer på kontoret ditt som Ø.H. Hun kan fortelle at for 5 timer siden fikk hun akutt innsettende kraftige smerter i høyre hodehalvdel. Smertene er fremdeles tilstede og øker i styrke. Hun noterte samtidig at venstre øyelokk hang noe. Hun har ikke dobbeltsyn, tyggesmerter, leddsmerter eller generelt nedsatt almentilstand.
Ved undersøkelsen finner du at hun har en lett venstresidig ptose, og det foreligger en åpenbar miotisk venstre pupille. Temporalisarteriene har normal pulsasjon, er uømme ved palpasjon og er ikke nodulære. Det er normal okulær motilitet uten angivelse av diplopi.
Hva er diagnosen?

A Tumor i sinus cavernosus
Her ville man ikke forvente et såpass "rent " klinisk bilde på bakgrunn av det store antall nerver som er lokalisert her.

B Kjempecellearteritt
Kjempecellearteritt sees i praksis ikke hos pasienter under 50 år.
Videre har hun ikke symptomer som peker i retning av den diagnosen.

C X Cervical arteriedisseksjon
Bildet er typisk for denne diagnosen med skade av ganglion cervicale superior og irritasjon av smertefibrene i karveggen på bakgrunn av ischemisk og mekanisk skade forårsaket av disseksjonen med påfølgende Horners syndrom og smerter

D Aneurysme på arteria comunicans posterior
Aneurysme på arteria communicans posterior gir en skade av nervus oculomotorius med mydriase, ikke miose, på grunn av skade av de parasympatiske fibrene i nerven som innerverer m. sphincter pupille. Videre forventer man skade av fibrene til de eksterne øyemusklene med diplopi som hun ikke har.
Alle disse poengene her er drøftet i resymeet av nevrooftalmologiforelesningen som er lagt ut på Blacboard.

0000161e51ebb19209

36
En mor kommer til deg som fastlege med sitt barn på 14 mnd. Hun mener at barnet kanskje skjeler litt, og har også med seg et fotografi hun har reagert på:

Ved undersøkelse finner du en manifest exotropi på venstre øye som anslås til tre millimeter, i tillegg til en mer hvitaktig rød refleks på venstre side.
Hvordan vil du vurdere dette som fastlege?

A Det er ikke uvanlig at små barn skjeler. Foreldrene beroliges. Settes opp til kontroll om 6 måneder.

Skjeling hos barn kan føre til amblyopi og skal behandles.

B Det er helt normalt for barn å ha en slik forskjell i rød refleks. Skjelingen må derimot behandles
Man bør her tenke på alvorlige tilstander som f.eks. retinoblastom og Coats sykdom, og øyeblikkelig henvisning er berettiget.

C Skjelingen er trolig årsak til forskjell i rød refleks, og forskjellen vil forsvinne når skjelingen er korrigert.
Det er mulig skjelingen kan være årsaken, men man bør hos et slikt barn uansett mistenke f.eks. retinoblastom eller Coats sykdom, og dette medfører at man bør henvise så snarlig som mulig.

D X Alvorlig patologi bør mistenkes, og øyeblikkelig henvisning til øyelege er nødvendig
Man bør her tenke på f.eks. retinoblastom og Coats sykdom, og øyeblikkelig henvisning er berettiget.

0000161e51ebb19209

37
I en diskusjon i lunsjen på legekontoret er tema hvorvidt dere bør ta CRP eller ikke på alle med KOLS når de kommer med forverring. Dere blir enige om å sjekke opp dette, og ved søk finner du en ny artikkel fra New England Journal of Medicine *(Butler, C. C., et al. (2019). "C-Reactive Protein Testing to Guide Antibiotic Prescribing for COPD Exacerbations." New England Journal of Medicine 381(2): 111-120)*. Her finner du figuren under og leser følgende i sammendraget: "A total of 653 patients underwent randomization. Fewer patients in the CRP-guided group reported antibiotic use than in the usual-care group (57.0% vs. 77.4%; adjusted odds ratio, 0.31; 95% confidence interval [CI], 0.20 to 0.47)".

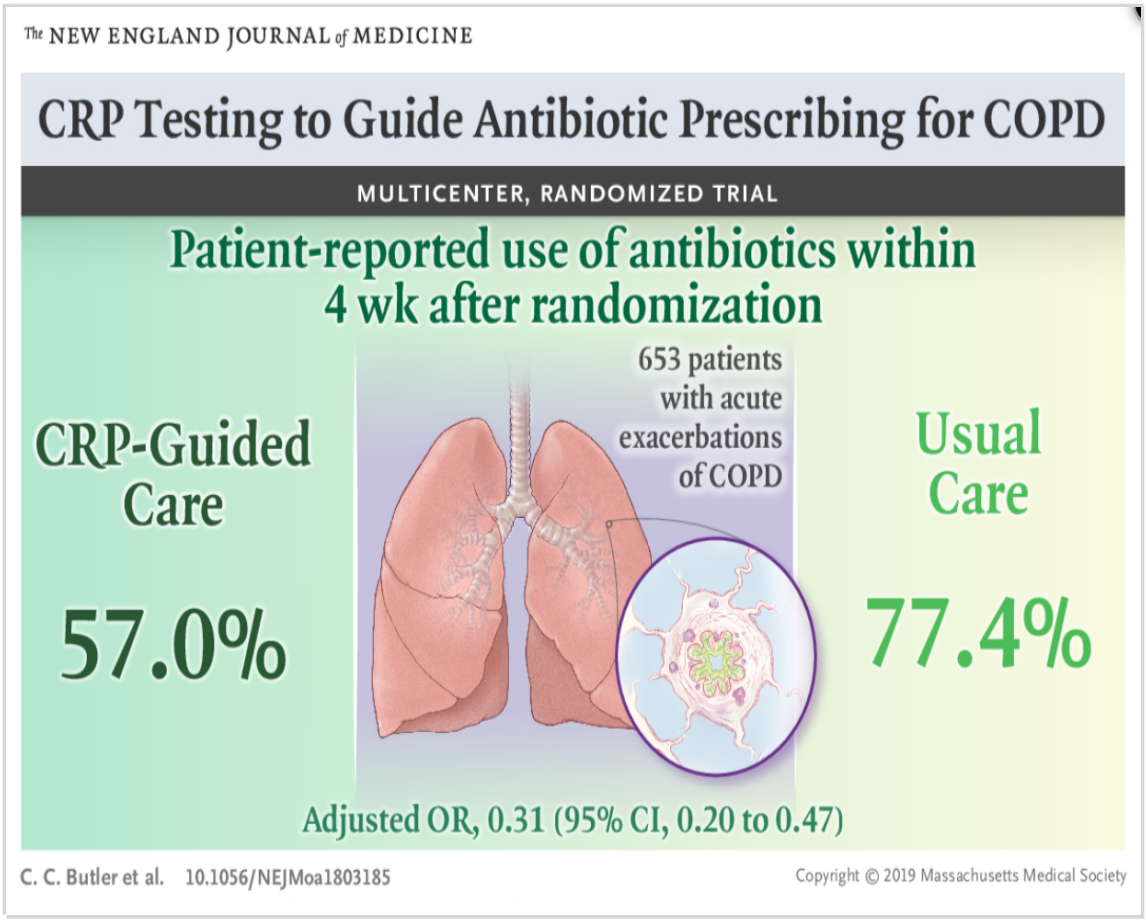

Hvilken tolkning av resultatene er mest riktig?

A Det er vanskelig å si noe sikkert om forskjellen mellom gruppene ettersom vi mangler p-verdi for å vurdere statistisk signifikans.
Vi foretrkker å benytte punktestimat med et spredningsmål (her er 95% KI benyttet) - ettersom dette både sier noe om størrelsen på sammengengen og usikkerheten av denne. ("Statistisk signifikans" kan dessuten også vurderes ved 95% KI - her overlapper dette ikke 1 (=veridien for ingen forskjell mellom gruppene) og forskjellen mellom gruppene er dermed statistisk signifikant.

B Det er 31% færre (mellom 20 og 47%) som blir behandlet med antibiotika ved måling av CRP som beslutningsstøtte ved KOLS-forverring
Tolkning av OR 0,31: Det er 69% lavere odds for antibiotikabruk ved måling av CRP som beslutningsstøtte, sammenlignet med "vanlig" vurdering.

C X Av 100 pasienter med KOLS-forverring sparer man 20 pasienter for en antibiotikakur ved å benytte måling av CRP som beslutningsstøtte
Forekomst av antibiotikabruk var 20% poeng (77%-57%) lavere i gruppen som fikk tatt CRP - altså 20 av 100

D 4 uker etter randomisering er det fortsatt mellom 57 og 77% av KOLS-pasientene som behandles med antibiotika
4 uker etter randomisering hadde 57% av pasientene i CRP-gruppen gjennomgått en antibiotikakur, mens 77% av pasientene i gruppen med "vanlig" vurdering/behandling hadde gjennomgått en antibiotikakur.

0000161e51ebb19209

38
Konfundere (confoundere) kan føre til feil i epidemiologiske studier.
Hvilken sammenheng er det mellom slike variabler og henholdsvis eksponerings- og utfallsvariabelen i en studie?

A Konfundere må være assosiert med enten eksponerings- eller utfallsvariabelen
Konfundere må være assosiert med både eksponerings- og utfallsvariabel
B Konfundere må være assosiert med både eksponerings- og utfallsvariabel, og må også være en følge av utfallsvariabelen
Nei, en konfunder kan ikke være en følge av verken eksponerings- eller utfallsvariabel
C Konfundere må være assosiert med både eksponerings- og utfallsvariabel, og må også være en følge av eksponeringsvariabelen
Nei, en konfunder kan ikke være en følge av verken eksponerings- eller utfallsvariabel
D X Konfundere må være assosiert med både eksponerings- og utfallsvariabel, men kan ikke være en følge av noen av dem
Det stemmer, det er en klassisk (dog noe forenklet) definisjon på en konfunder.

0000161e51ebb19209

39
En serologisk test for cøliaki har sensitivitet 92% og spesifisitet 96%.
Hvor stor andel av pasienter med cøliaki har falskt negativt testresultat?

A Kan ikke anslås uten å kjenne pre-test sannsynlighet
B X 8%
Det stemmer. Sensitivitet på 92% betyr at 92% av personer med cøliaki har positivt testsvar, og de resterende 8% har falskt negativt testsvar.
C 4%
D 96%

0000161e51ebb19209

40
En 40 år gammel mann ble operert med Whipples for ca. pancreas for 3 måneder siden. Han får nå adjuvant kjemoterapi i form av Folfirinox med 2 ukers tidsintervall. Han plages med kvalme etter kuren. Høyde 172 cm, vekt 56 kg, BMI 18.9 kg/m2. Habituell vekt har vært 68 kg. Gikk ned 8 kg i forbindelse med operasjon og frem til start med kjemoterapi. Totalt vekttap er 18 %. Han har et moderat underskudd av følgende muskler; pektoralis, deltoid, quadriceps og gastrocnemius.
Han spiser små måltider hver tredje time, til sammen 5-6 måltid. Det er tyngre å spise utover ettermiddag og kveld. Kjenner seg da oppfylt. Uken etter kjemoterapi spiser han lite på grunn av kvalmen. Uken før behandling er matinntaket normalisert, men han klarer ikke å spise seg opp til vekt før kur. Han har daglig avføring, denne er voluminøs, avfarget og flyter i doskåla. Han bruker Creon 25000 (enterokapsel med fordøyelsesenzymer) til alle måltid.
Hva er beste ernæringstiltak til denne pasienten?

A Anbefal fettredusert kost

I den gitte situasjonen er det viktig at pasienten ikke taper mer vekt, og et realistisk mål må være å vedlikeholde vekta så lenge kuren pågår. Opplysningen om farge og konsistens på avføringen forteller oss at pasienten, til tross for tilførselen med fordøyelsesenzymer (Creon enterokapsler), fortsatt ikke fordøyer fettet godt nok. Avføringen inneholder fett når den er avfarget og flyter i doskåla. Slik tapes viktig energi som finnes i ernæringen han får, men når fettet ikke fordøyes, tas ikke energien opp i kroppen.

Svaralternativ A er ikke uvanlig praksis. Vi kjenner til at pasienter med ca. pancreas kan få beskjed om å kutte ut fett i kosten for å få kontroll med symptomet fettholdig avføring. Det er krevende for pasienter å få til å få i seg nok energi når fettinntaket reduseres og det er vanskelig å sette sammen en kost med stor andel karbohydrater. Vi vurderer at det er bedre å beholde fett i kosten og heller gi hjelp til fettfordøyelsen, enn å forordne fettredusert kost. Derfor er ikke dette det beste tiltaket.

B Anbefal proteintilskudd for å bygge opp igjen muskelmassen

I den gitte situasjonen er det viktig at pasienten ikke taper mer vekt, og et realistisk mål må være å vedlikeholde vekta så lenge kuren pågår. Opplysningen om farge og konsistens på avføringen forteller oss at pasienten, til tross for tilførselen med fordøyelsesenzymer (Creon enterokapsler), fortsatt ikke fordøyer fettet godt nok. Avføringen inneholder fett når den er avfarget og flyter i doskåla. Slik tapes viktig energi som finnes i ernæringen han får, men når fettet ikke fordøyes, tas ikke energien opp i kroppen.

Svaraltarnativ C er ikke uvanlig å foreslå (støttet av at pasienten kan ha et sterkt ønske om det selv, han er fortvilet over vekttapet og de tapte musklene). Behandlere kan (ubevisst?) ha holdningen at «det beste er nok å være litt forsiktig med fett», og da er det lurt å få i seg mye protein, og denne holdningen formidles pasienten, og en gir rådet i tiltak 3, eller støtter pasienten om han foreslår dette selv. Dette tiltaket vil ikke bedre malaborpsjonen.

C X Titrer opp dosen Creon til avføringen er normalisert

I den gitte situasjonen er det viktig at pasienten ikke taper mer vekt, og et realistisk mål må være å vedlikeholde vekta så lenge kuren pågår. Opplysningen om farge og konsistens på avføringen forteller oss at pasienten, til tross for tilførselen med fordøyelsesenzymer (Creon enterokapsler), fortsatt ikke fordøyer fettet godt nok. Avføringen inneholder fett når den er avfarget og flyter i doskåla. Slik tapes viktig energi som finnes i ernæringen han får, men når fettet ikke fordøyes, tas ikke energien opp i kroppen.

Svaralternativ B er det beste ernæringstiltaket. Det er ikke uvanlig å gi for lite Creon, og det er viktig å øke dosen til avføringen har normal farge og konsistens. DA har en fått den riktige mengden fordøyelsesenzymer, fettet fordøyes og all energi i ernæringen utnyttes og vekttap kan forebygges.

Siden dette er en reell pasient kan det gis opplysning om hva som faktisk ble gjort. Svaralternativ B ble valgt, men han måtte suppleres med intravenøs ernæring (SmofKabiven 1100 kcal) dagene etter kur da han var som kvalmest og ikke klarte spise nok. Uten kvalmen greide han å dekke dagsbehovet på 1600-1700 kcal med mat, uten noen begrensning på fettinnholdet. Han økte Creondosen sin gradvis til 100.000 til middag og 50.000-75.000 på andre måltid (til sammen 15 x 25.000). Avføringen ble normal.

D Gi intravenøs ernæring SmofKabiven 1600 kcal

I den gitte situasjonen er det viktig at pasienten ikke taper mer vekt, og et realistisk mål må være å vedlikeholde vekta så lenge kuren pågår. Opplysningen om farge og konsistens på avføringen forteller oss at pasienten, til tross for tilførselen med fordøyelsesenzymer (Creon enterokapsler), fortsatt ikke fordøyer fettet godt nok. Avføringen inneholder fett når den er avfarget og flyter i doskåla. Slik tapes viktig energi som finnes i ernæringen han får, men når fettet ikke fordøyes, tas ikke energien opp i kroppen.

Svaralternativ Der riktig nok i seg selv, siden energitilførselen er adekvat når energibehovet er 1680 kcal/dag (beregnet etter tommelfingerregelen 30 kcal/kg/dag) og målet er å vedlikeholde vekta. Dessuten, med intravenøs ernæring trengs ingen tilførsel av fordøyelsesenzymer fordi ernæringen gis «ferdigfordøyd», rett i blodet. Men, det kan ikke betraktes som beste ernæringstiltak når pasienten tydelig greier å spise vanlig mat og er dessuten i gang med tilskudd av fordøyelsesenzymer. Det er viktig og riktig å bruke tarmen når den tross en alvorlig kreftdiagnose og omfattende operasjon fungerer så godt som i dette tilfellet. Å gi intravenøs ernæring som supplement hvis en ikke greier å spise nok selv (av ulike årsaker), er en annen sak.

0000161e51ebb19209

41
Immunforsvaret er viktig for å beskytte oss mot framvekst av kreftceller. Hvordan kan immunceller hos mennesker vite at kreftceller bør elimineres?

A Kreftceller oppstår ofte fra celler som er infiserte av onkogenholdige virus. Virusproteiner presenteres av MHC-molekyler på kreftcellene, og forteller immuncellene at dette er celler som bør drepes.
Virusonkogener forårsaker vanligvis ikke kreft hos mennesker.

B Kreftceller må som regel nedregulere nivået av adhesjonsmolekyler på overflaten for å kunne vokse invasivt. Immunceller kan gjenkjenne og drepe celler som ikke viser fram riktige adhesjonsmolekyler.
Første del av påstanden er riktig, men det er liten grunn til å tro at immunforsvaret kan påvise denne nedreguleringen.

C Kreftceller må som regel oppregulere nivået av visse adhesjonsmolekyler for å kunne danne en svulst. Immunceller kan gjenkjenne og drepe celler som viser fram adhesjonsmolekyler som ikke hører til i det aktuelle organet.
Begge påstandene har liten støtte i forskning.

D X Kreftceller inneholder muterte gener. De produserer dermed «fremmede» proteiner som presenteres av MHC-molekyler på kreftcellene og forteller immuncellene at dette er celler som bør drepes.
Riktig. Disse proteinene er har neoantigener som immunforsvaret kan reagere mot.

0000161e51ebb19209

42
En 35 år gammel mann oppsøker legen sin med dyspne og stikkende brystsmerter. Det blir tatt røntgen thorax (se bilde nedenfor). Hva feiler pasienten?

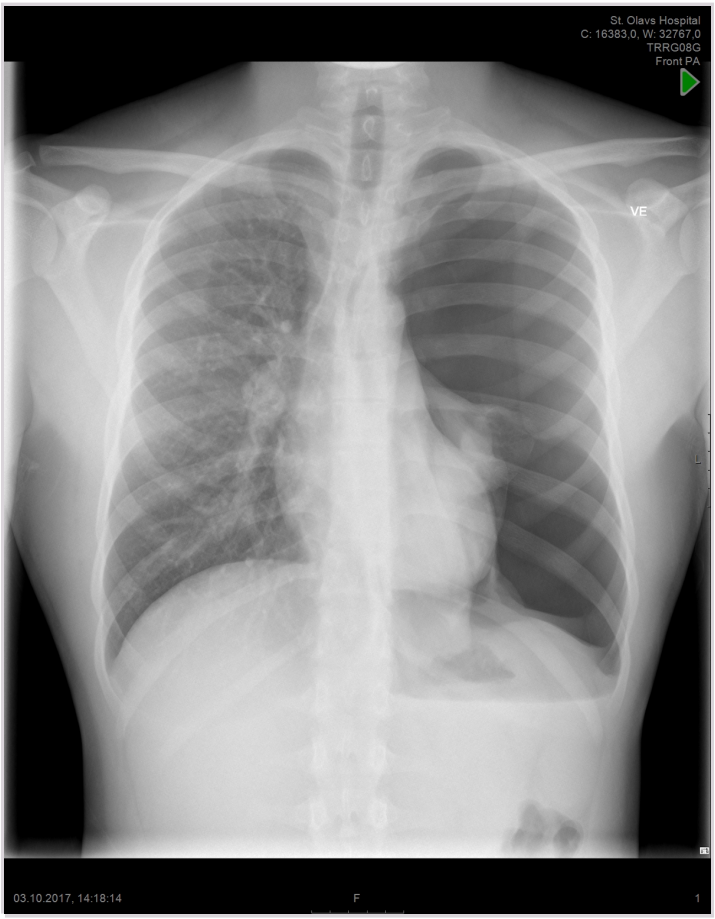

A Lungestuvning
B X Pneumothorax
Bildet viser en stor venstresidig pneumothorax. På venstre side ses ingen kartegninger og redusert tetthet forenlig med en stor pneumothorax. Lungen har klappet helt sammen.
C Atypisk pneumoni
D Pneumoni

0000161e51ebb19209

43
En 68 år gammel mann kommer til ditt legekontor med sin bekymrede kone. Kona forteller at ektemannen den siste uken har hatt fluktuerende hodepine, tretthet, økt søvnbehov, forvirring, dårlig hukommelse og falltendens. Det kommer frem at han for 2 uker siden falt ned ca 2 meter fra hyttetaket da skulle måke taket for snø. Du mistenker at pasientens symptomer kan komme av subakutt subduralt hematom og du bestemmer deg for å ta CT-caput.
Hvilket CT-bilde nedenfor passer best med subakutt subduralt hematom?

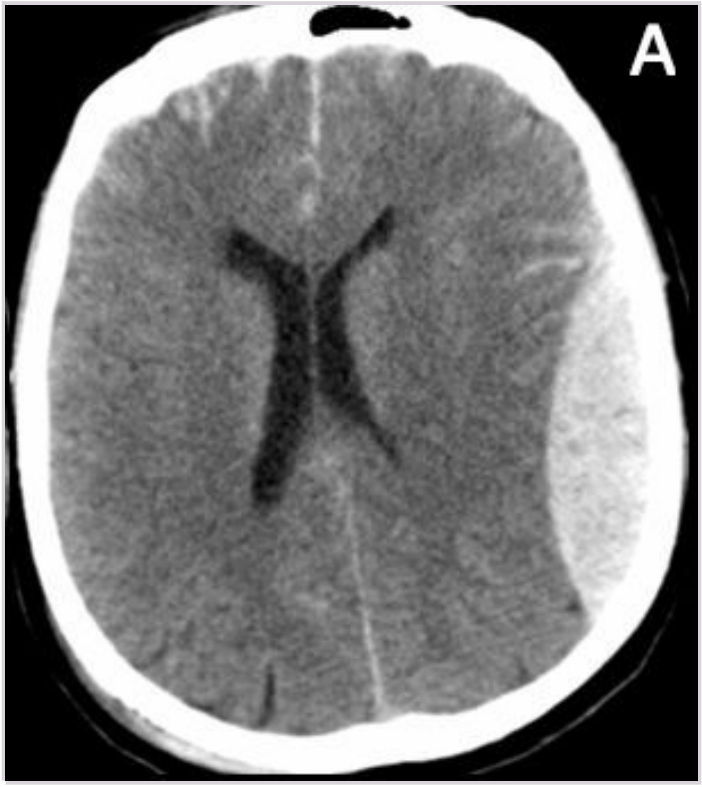

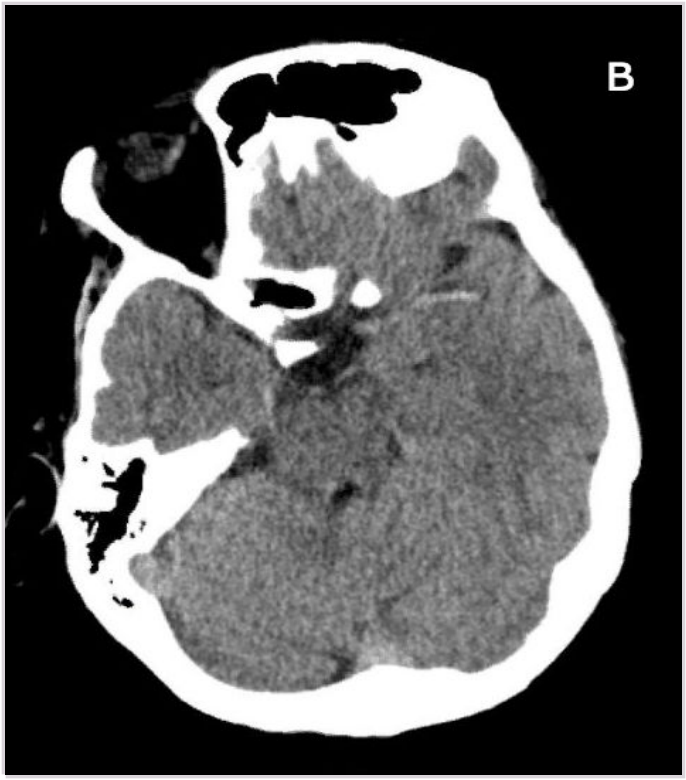
B

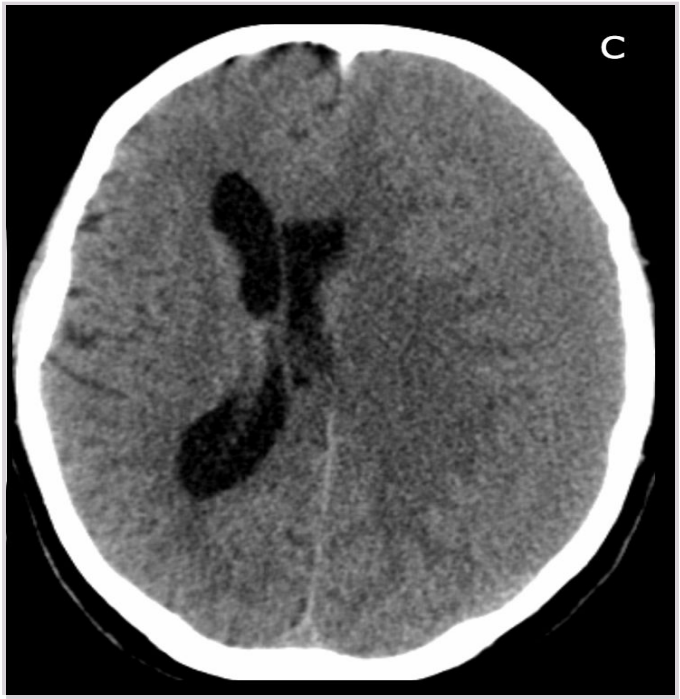
C

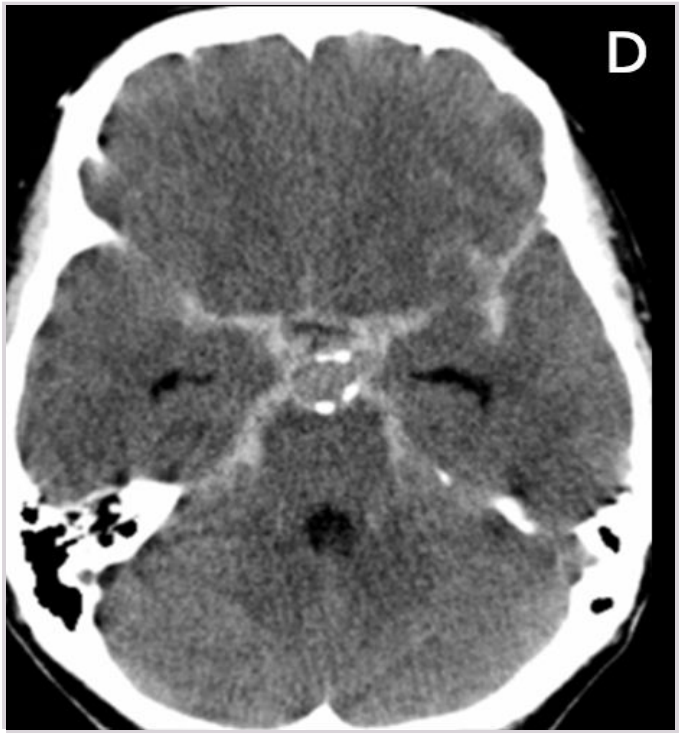

A A
Bilde viser epiduralt hematom. Epidurale hematomer skylles nesten alltid traume. Hematomet er avgrenses av suturlinjene og er linse formet. Det kan i motsettning til subdurale hematomer krysse midtlinjen. Epidurale hematomer skylles som skallebeinfraktur og overrivelse av a. meningea media. På bilde er blødningen hyperdens (hvit på CT) noe som tyder på at det er en fersk blødning.

B B
Bilde viser trombe i venstre a. cerebri media med hyperdens media tegn.

C X C
Bilde viser subakutt subduralt hematom. Subduralt hematom skylles overrivelse av brodvener mellom dura og arachnoidea og er vanlig hos eldre grunnet hjerneatrofi og strørre avstand mellom dura og arachnoidea. Blødningen følger hjernens overflate (halvmåneformet) og kan krysse suturlinjene (ikke midtlinjen). Hjernens overflaterelieff utviskes under hematomet (se bilde). Hyperakutte og akutte subdurale hematomer er hyperdense, men samtidig som blodet brytes ned blir hematomet mindre hyperdens og ved subakutte hematomer (3-21 dager) kan blødninge være isodens (se bilde) og være vanskelig å skille fra normalt hjernevev. Kroniske hematomer (over 21 dager) er ofte hypodense (kan også være blanding av hyper- og hypodense områder) https://radiopaedia.org/articles/subdural-haemorrhage

D D
Bilde viser et subaraknoidalt hematom (SAB) med samling av blod i subaraknoidalrommet rundt circulus of Willisi. SAB skylles som oftest spontan rumpert aneurisme.

0000161e51ebb19209

44
En 38 år gammel kvinne har gjennomgått et anfall med hodepine og fokale nevrologiske utfall hvor det har blitt påvist en subarachnoidalblødning. På den initale bildeundersøkelsen får man mistanke om en arteriovenøs-malformasjon (AVM).
Hvilken bildeundersøkelse er gullstandard ved videre utredning for denne tilstanden ?

A MR Angiografi (MRA)
Vil også kunne framstille malformasjonen, men man får ikke like mye informasjon om arterielle tilførende og venøse fraførende kar som ved DSA.
B CT Angiografi (CTA)
Vil også kunne framstille malformasjonen, men man får ikke like mye informasjon om arterielle tilførende og venøse fraførende kar som ved DSA, da man bare har et "stillbilde" av kontrasten i mange eller alle karene i AVM'en.
C CT Venografi (CTV)
Vil bare framstille venefasen, og brukes f.eks. ved spørsmål å venesinustrombose.
D X Digital Subtraksjon Angiografi (DSA)
DSA (konvensjonekk angiografi) er gullstandaren for utredning av AVM'er, da denne undersøkelsen gir informasjon om dynamikken i malformasjonen. Man får avbildet den arterielle fasen med arterielle feedere til et nidus, og man får avbildet den venøse fasen med fraførende drenerende vener. AV malformasjoner er ofte komplekse strukturer med flere tilførende og fraførende kar som bare kan forsta°s ved at man injiserer kontrastvæske selektivt i de ulike intrakranielle arteriene.

0000161e51ebb19209

45
Du er lege i spesialisering ved geriatrisk avdeling på St Olavs Hospital. Tirsdag 13.10 2020 hadde du poliklinikk. En 80 år gammel mann kom til kognitiv utredning. Du gjorde MMSE, på orienteringsspørsmål svarte han at det er onsdag 14.09 2019, han sa at sykehuset heter Regionsykehuset i Trondheim.
Hvordan er det riktig å skåre disse svarene?

A 1 poeng for «Regionsykehuset i Trondheim» da han demonstrerer at han vet hvor han er, men de andre svarene gir ikke poeng
Regionsykehuset i Trondheim er feil svar (riktig svar er St Olavs Hospital) og skal ikke gi poeng. De andre svarene er heller ikke poenggivende.
B X 0 poeng da ingen av svarene er korrekte
Man skal skåre utfra hva pasienten faktisk svarer. Hensikten med dette er at man ved å runde av, antar at pasienten egentlig vet. Ved å være "snill" osv risikerer en å underrapportere grad av kognitiv svikt og dermed frata pasienten tiltak vedkommende kan ha nytte og glede av (hjemmesykepleie, avlastningsopphold, dagsenter, medikamentell behandling osv.)
C Du runder av til 2 poeng da alle svarene er nesten riktige og 0/5 poeng avgjort er for strengt
Man skal skåre utfra hva pasienten faktisk svarer. Han svarer ikke rett på noen av de 5 spørsmålene og skal derfor ha 0 poeng.
D 1 poeng da feil dato betraktes som en følgefeil av feil ukedag
Man skal skåre utfra hva pasienten faktisk svarer, jamfør tidligere kommentarer.

0000161e51ebb19209

46
Du har vakt på akuttmottaket når det kommer inn en 45 år gammel, bevistløs mann etter en bilulykke. Du bestemmer deg for å teste pupillerefleks. Pasienten har sidelike pupiller og når du lyser inn i venstre øye ser du bilateral symmetrisk pupillekontraksjon, mens når du lyser inn i høyre øye ser du bilaterale dilaterte pupiller. Hvor sitter lesjonen?

A N. Oculomotorius
Gir ensidig dilatert pupille
B Tractus opticus
Tractus opticus deltar ikke i pupillerefleksen
C Ganglion ciliaris
Gir ensidig dilatert pupille (ganglion ciliaris tilhører N. Oculomotorius
D X N. Opticus
Ved N. Opticus skade vil man få bortfall av den direkte og indirekte pupillerefleksen når man lyser inn i det aktuelle øyet. Altså vil man se bilaterale dilaterte pupiller. Det friske øyet vil derimot gi bilateral pupillekontraksjon fordi både den direkte og indirekte refleksen virker normalt.

0000161e51ebb19209

47
En kvinne på 70 år kommer inn med mistenkt akutt hjerneslag. Ved klinisk undersøkelse finner du nedsatt kraft i høyre sides ekstremiteter, og du har mistanke om at hun har ekspressiv afasi.
I hvilken hjernelapp ligger området (Broca) som er påvirket ved ekspressiv afasi?

A Temporallappen
Brocos område ligger i frontallappen, hos de aller fleste på venstre side (>90%). Wernickes område ligger i temporallappen og er i hovedsak ansvarlig for impressiv funksjon.
B Parietallappen
C X Frontallappen
Brocos område ligger i frontallappen, hos de aller fleste på venstre side (>90%). Wernickes område ligger i temporallappen og er i hovedsak ansvarlig for impressiv funksjon.
D Occipitallappen

0000161e51ebb19209

48
En 45 år gammel kvinne tar kontakt med fastlegen ettersom hun de siste to årene har fått gradvis økende nummenhet i hender og føtter. Ved klinisk undersøkelse avdekkes nedsatt sensibilitet for stikk distalt i ekstremitetene. Hvilken del av nervesystemet er mest sannsynlig påvirket?
Hvilken del av nervesystemet er mest sannsynlig påvirket?

A Ryggmargen
Lesjoner i ryggmargen ville normalt sett gitt andre ledsagende symptomer og utfall i tillegg.
B X Det perifere nervesystem
Mange systemiske sykdommer kan typisk gi gradvis innsettende og langsomt utviklende polynevropati. Mange vil typisk få sensoriske utfall tidlig og noen også senere motoriske utfall.
C Hjernestammen
Lesjoner i hjernestammen ville normalt sett gitt andre ledsagende symptomer og utfall i tillegg, inkludert hjernenerveutfall.
D Sensorisk korteks begge sider
Symmetrisk affeksjon av sensorisk korteks på begge sider forekommer svært sjelden, og da oftest i kombinasjon med annen kortikal involvering.

0000161e51ebb19209

49
Du undersøker en 45 år gammel mannlig pasient med kraftige ryggsmerter. Smertene var ikke utløst av aktivitet og kom plutselig for få dager siden. Smertens stråler ut i høyre bein og er intense selv etter at smertelindring med morfin er forsøkt. Ved sensibilitetsundersøkelse finner du redusert sensibilitet for nålestikk posterolateralt på høyre lår/legg og ut i lilletåa. Ved kraftundersøkelse finner du redusert kraft (grad 1) for plantarfleksjon av høyre fot. Achillesrefleksen er utslukket. Lasegues test er positiv. MR av lumbal-columna viser et lateralt skiveprolaps forenelig med sykehistorie og funn.
Hva er rett behandling av denne pasienten?

A Pasienten bør overvåkes på nevrologisk avdeling den første uken før han sendes hjem. Operasjon er indisert dersom blære- og/eller tarmfunksjon påvirkes eller om symptomene ikke går over innen 6 måneder.
Svaralternativet tar ikke hensyn til at han har en uttalt parese i ankelen
B Skiveprolaps har god prognose uten operativ behandling og pasienten kan skrives ut og sendes hjem med smertestillende behandling
C X Pasienten bør innlegges på nevrologisk avdeling og operasjon bør vurderes hvis sympotomene ikke bedres innen få dager etter debut.
Pasienten har et lumbalt skiveprolaps med nerverotsaffeksjon. Alvorlighetsgraden (pareser og intense smerter) tilsier at pasienten bør legges inn. Det er ingen tegn til affeksjon av blære- og tarmfunskjon, akutt operasjon er derfor ikke indisert. Det er imidlertid en uttalt parese og operasjon innen få dager bør planlegges hvis ikke rask spontan bedring inntrer.
D Pasienten bør opereres innen 24 timer.
Dette tidskriteriet gjelder mistenkt cauda equina-syndrom, hvor man er bekymret for varig svikt i vannlating, avføring eller seksualfunksjon.

0000161e51ebb19209

50
En 68 år gammel mann overføres fra sykehus i Hellas etter en trafikkulykke hvor han blant annet fikk et brudd i leggen som ble behandlet med ekstern fiksasjon. Det gjøres dyrkning av puss fra inngangsporten til fiksasjonspinnene hvor det finnes vekst av Klebsiella pneumoniae. Antibiotikaresistensprofilen til isolatet ses under.

Antibiotikum	**S-I-R**
Ampicillin (aminopenicillin)	R
Cefuroxim (2. gen cefalosporin)	R
Cefotaxim (3. gen cefaosporin)	R
Ceftazidim (3. gen cefaosporin)	R
Ciprofloxacin (kinolon)	R
Doksycyclin (tetrasyklin)	S
Gentamicin (aminoglykocid)	R
Meropenem (karbapenem)	S
Trimetoprim sulfa	R

Hvordan bør denne resistensprofilen tolkes?

A Multiresistens
B Karbapenemresistens
C Ekstendert spektrum betalaktamase
D X Ekstendert spektrum betalaktamase og multiresistens
Reststens (R) overfor 3 generasjon cefalosporiner (cefotaxim og ceftazidim) indikerer at bakterien produserer ekstendert spektrum betalatamase (ESBL). S overfor karbapenem viser at det ikke er en karbapenemase. I tillegg ses R overfor tre andre antibiotikaklasser (kinoloner, aminoglykosid og trimetoprim -sulfa) og dette klassifisres som multiresistens. Multiresistens har ofte grunnlag i plamsidoverført resistens me d plasmider som inneholder gener for flere ulike resistensmekanismer.

0000161e51ebb19209

51
Du er LIS på en medisinsk avdeling og blir oppringt på morgenkvisten fra mikrobiologisk avdeling om vekst av Staphylococcus aureus i en av fire blodkulturflasker tatt fra en 73 år gammen mann som ble innlagt kvelden før på grunn infeksjon uten fokale symptomer. Pasienten behandles med intravenøs penicillin og gentamicin.
Hvordan vurderer og handterer du dette?

A Du opprettholder antibiotikabehandlingen fordi de fleste Staphylococcus aureus isolater i Norge er følsomme for penicillin, og rekvirerer ekkokardiografi med tanke på endokarditt
B X Du endrer behandlingen fordi penicillin og gentamicin ikke er fortrukket behandling mot Staphylococcus aureus, og rekvirerer ekkokardiografi med tanke på endokarditt
Vekst av Staphylococcus aureus i blodkultur kan ikke håndteres som forurensning uavhengig av antall flasker det vokser i. Penicillin og gentamicin er ikke foretrukket behandling mot S. aureus. De fleste S. aureus isolater i Norge er resistente mot penicillin. Ved blodstrømsinfeksjon med S. aureus må man forsøke å identifisere et infeksjonsfokus samt undersøke for endokarditt sekundær til bakteriemi. Ekkokardiografi skal normalt alltid utføres ved S. aureus bakteriemi. CT toraks kan bli aktuelt senere i utredningen avhengig av andre funn og klinikk.
C Du endrer behandlingen fordi penicillin og gentamicin ikke er fortrukket behandling mot Staphylococcus aureus, og rekvirerer CT toraks med tanke på lungeabscess
D Penicillin og gentamicin er ikke foretrukket behandling ved Staphylococcus aureus infeksjon, men du avventer tiltak fordi vekst i kun en av fire flasker kan representere forurensning

0000161e51ebb19209

52
Jens på 12 år har blodtype A RhD- og negativ antistoffscreening. Hvilket erythrocyttkonsentrat bør han motta?

A X 0 RhD-
Dette blodproduktet er ABO og RhD forlikelig.
B AB RhD-
ABO uforlikelig.
C A RhD+
Dette blodproduktet kan medføre RhD immunisering.
D 0 RhD+
Dette blodproduktet kan medføre RhD immunisering.

0000161e51ebb19209

53
En eldre mann med Parkinsons sykdom behandles med levodopa og COMT-hemmeren entakapon. Han plages mye med kvalme. Dosejustering har ikke vært mulig på grunn av symptomforverring. Alternative legemidler som kan brukes for å behandle kvalme er blant annet metoklopramid, ondansetron, aprepitant og meklozin.
Hvilket av disse midlene er det spesielt viktig å unngå hos denne pasienten?

A Ondansetron
B Meklozin
C X Metoklopramid
Metoklopramid virker ved å blokkere dopamin D2-reseptorer, og vil dermed motvirke effekten av antiparkinsonmidlene og forverre grunnsykdommen.
D Aprepitant

0000161e51ebb19209

54
Du er fastlege for en moderat overvektig mann på 66 år. Han røyker, har hatt diabetes mellitus type II i noen år som er behandlet med kostholdstiltak og metformin, og har høyt blodtrykk som han bruker et tiazid og en ACE-hemmer for. Nylig har han hatt episoder med brystsmerter ved anstrengelser. Diagnosen angina pectoris er stilt. Som del av utredningen er det tatt lipidstatus:

Analyse	Målt verdi	Referanseområde
Totalkolesterol	7,7 mmol/L	>=50 år: 3,9 - 7,8 mmol/L
LDL-kolesterol	3,6 mmol/L	>=50 år: 2,0 - 5,3 mmol/L
HLD-kolesterol	0,9 mmol/L	Menn: 0,80 - 2,10 mmol/L
Triglyserider	3,0 mmol/L	0,45 - 2,60 mmol/L

Hvilken lipidmodifiserende behandling vil du tilby pasienten?

A Medikamentell lipidmodifiserende behandling er ikke indisert som primærprofylakse. Livsstilsendring samt kosttilskudd av omega-3 grunnet triglyseridemi bør vurderes.
Dette er ikke primærprofylakse, pasienten har etablert hjerte/kar-sykdom.
B En gallesyrebinder som f.eks. kolestyramin vil være førstevalg her, siden statiner ikke kan kombineres med metformin.
Statiner er ikke kontraindisert sammen med metformin. Gallesyrebindere er mindre effektive medikamenter enn statiner, spesielt i sekundærforebygging, der også andre effekter av statiner enn lipideffekter sannsynligvis er viktige.
C X Et statin som f.eks. atorvastatin bør startes umiddelbart, gitt at pasienten samtykker og ikke har kontraindikasjoner. I tillegg bør pasienten veiledes til kostholdsomlegging og økt fysisk aktivitet.
Her er det klar indikasjon for medikamentell kolesterolsenkende behandling med et statin. Pasienten har dyslipidemi, mange kardiovaskulære risikofaktorer, og har etablert hjerte/kar-sykdom. Dette er altså sekundærforebygging.
D Livsstilsendring med kostholdsomlegging og økt fysisk aktivitet skal forsøkes alene i minst seks måneder før medikamentell behandling med et statin eventuelt vurderes.
I denne situasjonen, med multiple kardiovaskulære risikofaktorer, dyslipidemi og, aller viktigst, etablert hjerte/kar-sykdom, vil det ikke være adekvat med livsstilstiltak alene.

0000161e51ebb19209

55
Den smertestillende effekten av tramadol er i stor grad avhengig av at tramadol omdannes til metabolitten O-desmetyltramadol, som formidler hoveddelen av opioideffekten. Denne omdanningen skjer via enzymet CYP2D6, som er gjenstand for både genetisk variasjon og potensielle interaksjoner med andre legemidler.
Hva blir konsekvensen ved samtidig bruk av en CYP2D6-hemmer (for eksempel fluoksetin, bupropion, terbinafin)?

A X Redusert omdanning til O-desmetyltramadol og redusert/manglende smertestillende effekt
Riktigste svaralternativ.
B Redusert omdanning til O-desmetyltramadol og økt sannsynlighet for bivirkninger
C Økt omdanning til O-desmetyltramadol og økt sannsynlighet for bivirkninger
D Økt omdanning til O-desmetyltramadol og redusert/manglende smertestillende effekt

0000161e51ebb19209

56
Paracetamol og alkohol (etylalkohol/etanol) har et felles metaboliserende enzym. Hva heter dette enzymet?

A X CYP2E1
Korrekt svar
B Aldehyd dehydrogenase
C CYP2D6
D Alkohol dehydrogenase

0000161e51ebb19209

57
En 28-årig kvinne med migrene behandles med sumatriptan tabletter. Hun oppsøker deg som fastlege og forteller at hun trenger ny resept, siden migrenen har forverret seg den siste tiden. Hun har de siste månedene hatt rundt 6 migreneanfall hver måned og følgelig tatt ca. 6 doser sumatriptan hver måned, mot tidligere 3-4 anfall og 3-4 sumatriptandoser i måneden. Hun har lest at hyppig bruk av triptaner gir risiko for å utvikle medikamentoverforbrukshodepine, og lurer på om det er derfor anfallsfrekvensen har økt.
Hva sier du?

A Det er ikke risiko for å utvikle medikamentoverforbrukshodepine ved bruk av triptaner 2-3 ganger i måneden, men ved bruk 6 ganger i måneden er det risiko for å utvikle medikamentoverforbrukshodepine.
B X Verken bruk av triptaner 3-4 ganger i måneden eller 6 ganger i måneden er problematisk. Det er ikke risiko for å utvikle medikamentoverforbrukshodepine før man bruker triptaner 8-10 ganger i måneden.
Det er først ved bruk av triptaner 8-10 ganger i måneden av det er risiko for medikamentoverforbrukshodepine. Referanse: Norsk legemiddelhåndbok: Migrene. https://www.legemiddelhandboka.no/T6.2.1/Migrene - https://www.legemiddelhandboka.no/T6.2.1/Migrene
C Verken bruk av triptaner 3-4 ganger i måneden eller 6 ganger i måneden er problematisk. Det er ikke risiko for å utvikle medikamentoverforbrukshodepine før man bruker triptaner 12-15 ganger i måneden.
D Allerede ved bruk av triptaner 2-3 ganger i måneden er det risiko for å utvikle medikamentoverforbrukshodepine.

0000161e51ebb19209

58
46 år gammel mann plaget av tretthet, slapphet og slitenhetsfølelse møter til fastlegen. Siste år tungpustet ved fysiske anstrengelse som går over når han stopper opp. Han har luftveisinfeksjon 1 gang per år, ledsaget av tetthet i pusten og piping i brystet. Plaget med hoste i mange år, får opp hvitt slim. Han har røkt 30 pakkeår. Snorker. Ligger flatt om natten uten økt tungpustet. Ved undersøkelse høyde 182 cm, Vekt 92 kg. Normal organstatus. Han har ikke ankelødemer. Ved CAT skår 18 poeng. Spirometri med reversibilitetstest viser følgende verdier:

	Predikert verdi	Pre.	% pred.	Post.	%pred.	% endring.
FVC (Liter)	4,95	4,44	90	5,05	102	14
FEV1 (Liter)	4,00	2,69	67	2,86	71	6
FEV1/FVC		0,61		0,57		

Hvilken medikamentell behandling er ifølge GOLD guidelines anbefalt hos denne pasienten?

A Kombinasjonspreparat med inhalasjonssteroid (ICS) og langtidsvirkende beta-2 agonist (LABA)
B Inhalasjonssteroid (ICS)
Ikke indiser som monoterapi ved kols.
C X Langtidsvirkende beta-2 agonist (LABA)
Pasienten har kols med ca 1 forverring årlig, ikke sykehus innleggelse og relativt mye symptomer (CAT 18), han er i gruppe B etter GOLD og skal ha en langtidsvirkende bronkodilatator, enten LABA eller LAMA.
D Kortidsvirkende beta-2 agonist (SABA)
Han har mye symptomer og bør derfor ha en langtidsvirkende bronkodilatator

0000161e51ebb19209

59
En helsetilstand kan grovt modelleres i en subjektiv og objektiv dimensjon. Hvis man lager en vertikal linje av den subjektive dimensjonen hvor ytterpunktene er «føler seg dårlig» og «føler seg ikke dårlig», og krysser den med en horisontal linje hvor «legen finner sikre funn som kan forklare helsetilstanden » og «legen finner ingen sikre funn som kan forklare helsetilstanden» er ytterpunkter, får man fire helsekategorier.
I hvilken kategori finner vi irritabel colon syndrom (IBS)?

A Det foreligger det ingen sikre funn ved legeundersøkelse som kan forklare helsetilstanden + pasienten føler seg ikke dårlig
B X Det foreligger ingen sikre funn ved legeundersøkelse + pasienten føler seg dårlig
Ved IBS kan pasientene kan føle seg dårlige, men det foreligger ingen sikre funn ved legeundersøkelse som kan forklare tilstanden. IBS er kriteriebasert og en eksklusjonsdiagnose.
C Det foreligger sikre funn ved legeundersøkelse som kan forklare helsetilstanden + pasienten føler seg dårlig
D Det foreligger sikre funn ved legeundersøkelse + pasienten føler seg ikke dårlig.

0000161e51ebb19209

60
En 91 år gammel kvinne med hjertesvikt på grunnlag av mange tidligere hjerteinfarkt kommer inn med et lårhalsbrudd. Heldigvis er det ledig kapasitet på operasjonsstua, og hun tas raskt til operasjon. Før anestesi legger du en arteriekran og tar følgende blodgass: pH 7.2, BE -8, pO2 10 kPa, pCO2 4.2 kPa
Hvilken syre/base tilstand er dette?

A Kompensert respiratorisk alkalose
B X Kompensert metabolsk acidose
Dette er fortsatt en acidose med pH<7,4 metabolsk med BE - 8 og en (til viss grad) hyperventilasjon (PCO2 4,2)
C Kompensert respiratorisk acidose
D Kompensert metabolsk alkalose

0000161e51ebb19209

61
En frisk og vital herre på 80 år kommer til «rutinekontroll» i forbindelse med førerkortfornyelse. Han har litt høyt blodtrykk, men er ellers frisk. Ved auskultasjon over hjertet hører du en systolisk bilyd. Han har ikke hatt noen synkoper. Han skal reise til en datter i Tyskland på besøk, og er ikke så interessert i bilyden.
Hva forslår du?

A Dette er en livstruende tilstand, han må undersøkes og opereres med en gang
B Sannsynligvis er dette en fysiologisk bilyd som skyldes høyt blodtrykk. Han bør få blodtrykksmedisiner
C X Han bør komme tilbake til kontroll hos deg etter 3 måneder når han er tilbake fra reisen
Systolisk bilyd skal utredes men må ikke skje umiddelbart. Han har ikke hatt synkoper og er ellers frisk. Legen kan selvfølgelig ring bakvakt på kardiologen som aldri er feil men som noen ganger bør vel primærlegen kunne gi pasienten sin et begrunnet råd.
D Du ringer sykehuset for å snakke med kardiologisk bakvakt om hva du skal gjøre

---

0000161e51ebb19209

62
En 20 år gammel mann kommer inn til akuttmottaket etter en trafikkulykke. Han er intubert på skadestedet, og ved “bagging” hører du sidelike respirasjonslyder. Det er mye blod, men du ser at han har en åpenbar feilrotasjon av høyre femur og blør fra hodet
Med luftveier og respirasjon avklart, hva prioriterer du nå å gjøre?

A X Tilkoble EKG og måle blodtrykk
Nå er det C (Circulation) i algoritmen og da er det EKG samt blodtrykk (sirkulasjonssjekk). Sjekker man ekstremitetspuls kan man få et kvalitativt indisium på sirkulasjon men frekvens og BT er viktigere for å vurdere grad av blødning. En kirurg ville prioritert perfifer puls for å vurdere en evt karskade
B Vurdere bevissthetsnivå med Glascow Coma Scale
C Inspisere og om nødvendig grovreponere femur
D Palpere etter ekstremitetspulser

0000161e51ebb19209

63
En 91 år gammel kvinne med hjertesvikt på grunnlag av mange tidligere hjerteinfarkt kommer inn med et lårhalsbrudd (fractura colli femoris). Heldigvis er det ledig kapasitet på operasjonsstua, og hun tas raskt til operasjon. Du er med vakthavende anestesilege denne kvelden.
Hvordan vil anestesilegen velge å bedøve henne?

A Gassanestesi innledet med ketamin, fentanyl og cisatracurium (nevromuskulær blokker)
B X Spinalanestesi med innstikk i lumbal-columna og bolus med lokalanestesi
Spinalanestesi er en foretrukket metode i denne aldersgruppen. Den gir utmerket smertelindring og god muskelrelaksasjon som er viktig ved reponering av bruddet før åpen fiksasjon.
C Epiduralanestesi med innstikk lavt i thorakal-columna, og innlegging av kateter for kontinuerlig tilførsel av lokalanestesi
D Gassanestesi innledet med propofol, fentanyl og cisatracurium

---

0000161e51ebb19209

64
Hvilke faktorer har vist seg å ha best dokumentert effekt på overlevelse ved hjertestans hos voksne? (ROSC= return of spontaneous circulation)

A God kvalitet HLR, tidlig intubasjon, adekvat strømstyrke på defibrillator, nedkjøling dersom ROSC

B X Tidlig varsling, god kvalitet HLR, tidlig defibrillering, gode postresusciterings-tiltak
Riktig svar
C Gode ventilasjoner, adekvat strømstyrke på defibrillator, tidlig intubasjon, gode postresusciterings-tiltak
D Tidlig varsling, gode ventilasjoner, gode hjertekompresjoner, nedkjøling dersom ROSC

0000161e51ebb19209

65
Du er lege i akuttmottaket på lokalsykehuset, og det kommer inn en mann på 67 år til innleggelse. Han har hatt gradvis innsettende smerter i øvre del av abdomen de siste 2-3 dagene. Han har hatt kvalme og brekninger. Ved undersøkelse er han diffust øm ved palpasjon av abdomen. Du synes han virker litt gul i huden. Du mistenker at årsaken kan skyldes sykdom i lever eller gallesystem.
Hvilke blodprøver er mest relevant å rekvirere?

A P-ASAT, P-ALAT, P-gamma GT og P-CRP
P-Bilirubin bør rekvireres
B P-Bilirubin, P-ALAT, P-Haptoglobin og P-CRP
Du mistenker ikke hemolyse
C P-Bilirubin, P-ALAT, P-ASAT og P-CRP
Ikke nødvendig med både ALAT og ASAT initialt
D X P-Bilirubin, P-ALAT, P-gamma GT og P-CRP
Fordi de andre alternativene er mindre riktige

0000161e51ebb19209

66
Du er på opplæring ved avdeling for medisinsk mikrobiologi og jobber med prøver fra primærhelsetjenesten. Du vurderer en blodagar hvor det vokser betahemolytiske kolonier. Prøven er fra et overfladisk sår med infeksjonstegn. Du utfører noen supplerende tester på koloniene og finner ut at de er positive på både katalase- og koagulasetest.
Hvordan tolker du disse funnene?

A Betahemolytiske kolonier som er katalase og koagulase positive er forenlig med Staphylococcus epidermidis som er den vanligste årsaken til sårinfeksjon
Staphylococcus epidermidis er ikke vanligste årsak til sårinfeksjon og er ikke koagulase positiv.
B Betahemolytiske kolonier som er katalase og koagulase positive er forenlig med Staphylococcus epidermidis, og representerer vanlig hudflora
Staphylococcus epidermidis vil i en sårprøve representere vanlig hudflora, men er ikke koagulase positiv.
C Betahemolytiske kolonier som er katalase og koagulase positive er forenlig med Streptococcus pyogenes, som er den vanligste årsaken til sårinfeksjon
Streptococcus pyogenes og andre betahemolytiske streptokokker kan gi sårinfeksjon, men er ikke den vanligste årsaken, og disse mikrobene er ikke katalase positive
D X Betahemolytiske kolonier som er katalase og koagulase positive er forenlig med Staphylococcus aureus som er den vanligste årsaken til sårinfeksjon
Staphylococcus aureus er vanligste årsak til sårinfeksjon og er katalase og koagulase positiv.

0000161e51ebb19209

67
En 6 mnd gammel jente legges inn på sykehus med feber og usikkert infeksjonfokus. Hun har før dette fått antibiotika av typen erytromycin hos fastlegen på grunn av mistenkt luftveisinfeksjon. Hun har også diare, og det tas derfor avføringsprøve til påvisning av tarmpatogene agens. Prøvesvar neste dag viser funn av toksigen Clostridioides difficile i lav konsentrasjon.
Hvordan bør dette funnet tolkes?

A Toksigen C. difficile oppfattes som årsak til infeksiøs gastroenteritt, trolig på grunn av forutgaående antibiotikabehandling
B Funnet oppfattes som sannsynlig årsak til infeksiøs gastroenteritt, siden antibiotika av typen erytromycin ofte utløser C. difficile infeksjon
C Funnet oppfattes som et tilfeldig funn uten relevans til aktuelle symptomer, siden funn av bakterien i lav konsentrasjon er mest forenelig med kolonisering
D X Funnet oppfattes som et tilfeldig funn siden asymptomatisk kolonisering med toksigen C. difficile er svært vanlig hos barn < 1 år
Friske barn < 1 år er svært ofte kolonisert (15- 70%) med toksigen C. difficile, og det anbefales derfor vanligvis ikke å teste så små barn for denne bakterien. Likevel blir dette gjort i enkelte tilfelle fordi noen laboratorier benytter kommersielle multipleks-tester som inkluderer denne bakterien på alle prøver. Da er det viktig at rekvirent forstår betydningen av prøvesvar og ikke starter videre utredning eller antibiotikabehandling basert på et slikt prøvesvar.

0000161e51ebb19209

68
En fastlege kontakter deg som er vakthavende lege ved mikrobiologisk fordi hun har fått positivt svar på IGRA-test hos en 35 år gammel mann fra Sudan som har litt hoste noen uker. PCR for Mycobacterium tuberculosis i ekspektoratprøve er negativ og mykobakteriedyrkning er foreløpig (etter 2 ukers dyrkning) ikke besvart. Fastlegen lurer på om IGRA-funnet betyr at pasienten har tuberkulose.
Hvordan vil du svare fastlegen?

A Positiv IGRA-test betyr vanligvis at pasienten har aktiv tuberkulose. Negativ PCR utelukker ikke infeksjon. Dyrkning av M. tuberculosis tar ofte mer enn to uker. Pasienten har mest sannsynlig aktiv tuberkulose
Positiv IGRA-test sier ingenting om aktiv tuberkulose, og tillater ikke å konkludere med aktiv tuberkulose i fravær av andre funn.

B X Positiv IGRA-test bekrefter at pasienten har vært smittet med bakterier tilhørende tuberculosis komplekset. Negativ PCR utelukker ikke infeksjon. Dyrkning av M. tuberculosis tar ofte mer enn to uker. Aktiv tuberkulose er ikke utelukket
Positiv IGRA-test betyr at pasienten har vært smittet, men sier ingenting om aktiv sykdom. PCR kan være negativ ved aktiv sykdom. M. tuberculosis bruker ofte mer enn to uker på å vokse. Aktiv tuberkulose er ikke utelukket, men det kan like gjerne dreie seg om latent tuberkulose.

C Positiv IGRA-test kan skyldes tidligere vaksinering med BCG. Negativ PCR taler mot, men utelukker ikke infeksjon. Det burde kommet vekst av M. tuberculosis etter to uker. Pasienten har mest sannsynlig ikke aktiv tuberkulose
BCG-vaksine gir ikke positiv IGRA-test. Negativ PCR er vanlig også ved aktiv infeksjon. Dyrkning av M. tuberculosis tar ofte mer enn 2 uker. Vi kan derfor ikke konkludere med at pasienten mest sannsynlig ikke har aktiv tuberkulose basert på de laboratoriesvar som foreligger.

D Positiv IGRA-test kan skyldes infeksjon med andre mykobakteriearter enn M. tuberculosis. Negativ PCR utelukker ikke infeksjon. Dyrkning av M. tuberculosis tar ofte mer enn to uker. Atypisk mykobakterieinfeksjon er mest sannsynlig
Det er korrekt at aktiv tuberkulose ikke er utelukket. Men de fleste non-tuberkuløse mykobakterier, inkludert Mycobacterium leprae, gir ikke positiv IGRA-test, og annen mykobakterieinfeksjon er ikke like sannsynlig.

0000161e51ebb19209

69
Du er lege i spesialisering på avdeling for patologi. Du skal besvare en prøve fra en pasient med Crohns sykdom hvor deler av tynntarmen er fjernet.
Hvilke forandringer forventer du å finne i tarmen?

A X Transmural betennelse i tarmen.
Dette er et karakteristisk funn ved Crohns sykdom.

B Tynn tarmvegg med stort lumen.
Klassiske funn ved Crohns sykdom er tykk vegg og trangt lumen.

C Kontinuerlig betennelse langs tarmen.
Crohns sykdom kjennetegnes av flekkvis betennelse ("skip lesions") i tarmen.

D Granulomer med nekrose sentralt.
Granulomer ved Crohns sykdom består av epiteloide makrofager med en brem av lymfocytter omrking, uten nekrose.

0000161e51ebb19209

70
Det tas benmargsbiopsi av en 73 år gammel kvinne som sendes inn til histopatologisk undersøkelse. I rapporten fra patologen er det beskrevet lett økning av plasmaceller. Ved immunhistokjemisk undersøkelse sees jevn fordeling av celler som uttrykker kappa og lambda immunglobulin lett kjede blant plasmacellene.
Hvilken tilstand beskriver patologen?

A Non-Hodgkins B-cellelymfom
B MGUS (monoklonal gammopati av usikker signifikans)
C X Reaktiv plasmacellehyperplasi
Normale plasmaceller vil uttrykke enten kappa eller lambda immunglobulin lett kjede der fordelingen i en populasjon vil være ganske jevn, ofte med en liten overvekt av celler som uttrykker kappa i forhold til lambda. Ved myelomatose og MGUS er plasmacellene monoklonale og de neoplastiske plasmacellene uttrykker alle samme lette kjede. Funnet her tyder på en reaktiv populasjon av plasmaceller. NB: Små monoklonale plasmacellepopulasjoner vil man ikke kunne oppdage i benmargsbiopsi hvis de utgjør en liten andel av den totale mengden av plasmaceller i benmargen. De vil da «skjules» av de reaktive/normale plasmacellene som finnes i benmarg. Benmargsbiopsi har slik sett en litt lavere sensitivitet for monoklonal plasmacellepopulasjon enn serumelektroforese med deteksjon av M-komponent.
D Myelomatose

0000161e51ebb19209

71
En eldre mann oppsøkte sin fastlege pga rektalblødning. Videre utredning gav indikasjon for segmental colonreseksjon, og bildet viser operasjonspreparetet med lesjonen som antas å ha forårsaket blødningen.
Hva er den mest sannsynlige diagnosen?

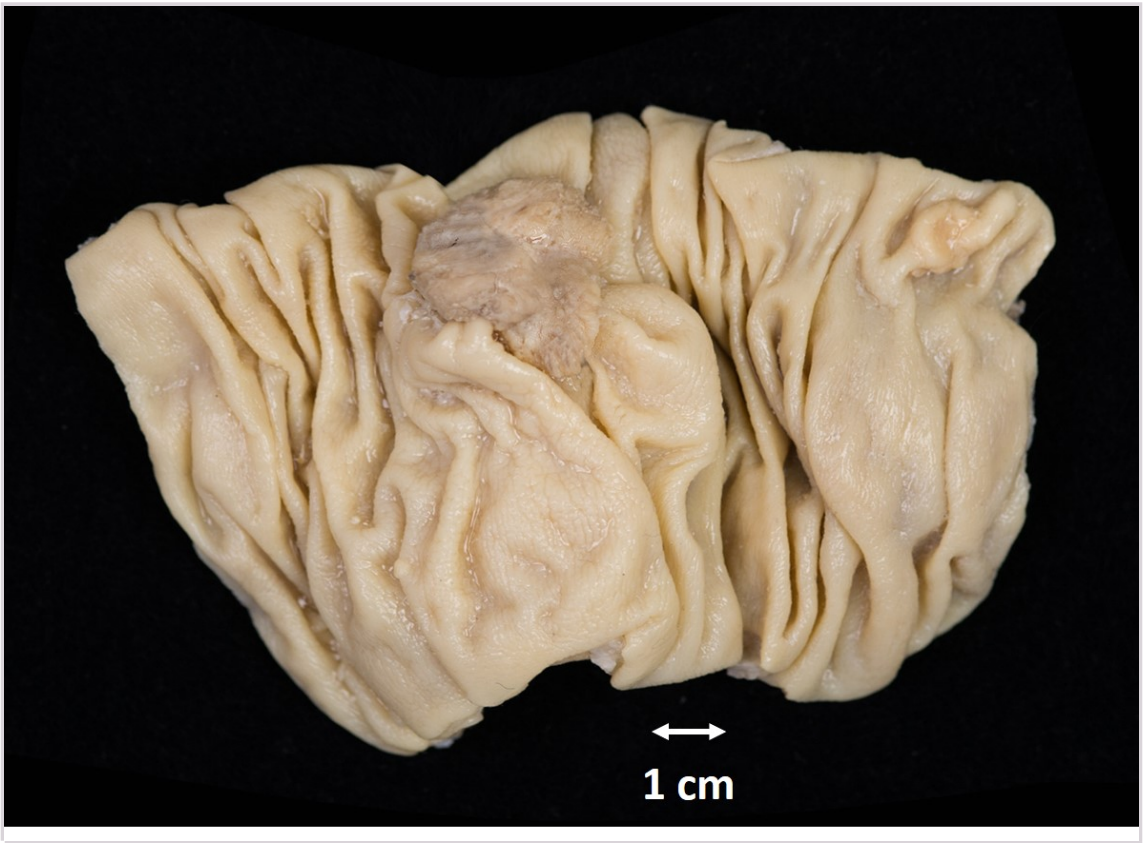

A Mb. Crohn
B Karsinoid tumor
C X Adenomatøs polypp
Bildet viset en adenomatøs polypp. Hyperplastiske polypper er oftest mindre, har mer glatt overflate og blør ikke. Mb. Crohn kan ha såkalte pseudopolypper, men øvrige deler av slimhinnen vil også vise patologi (sårflater m.m.). Nevroendokrine tumores kan gi slimhinneaffeksjon, men vil oftest bare heve slimhinnen uten tydelig makroskopisk affeksjon, den kan f.eks. være mer "strukket", dvs. glatt.
D Hyperplastisk polypp

0000161e51ebb19209

72
Det fins forskjellige epiteliale polypper i colon og rectum med ulikt potensiale for malignitet.
Hvilken av følgende polypper i colon og rectum disponerer i størst grad for karsinomutvikling?

A Hyperplastisk polypp
B X Villøst adenom
Villøst adenom er den adenomatøse polypp som i størst grad disponerer for adenokarsinomutvikling.
C Hamartomatøs polypp
D Tubulært adenom

0000161e51ebb19209

73
En pasient var under utredning for rektalblødning og i den anledning ble det utført en koloskopi med biopsitaking. Pasienten hadde tidligere fått diagnosen ulcerøs kolitt, og man mistenkte nå en forverring av denne sykdommen. Tarmen var ikke optimalt tømt, hvilket vanskeliggjorde undersøkelsen, men skopøren mente han fikk tatt noen representative biopsier. Bildet er fra et område i en av biopsiene.
Hva er den mest sannsynlige diagnosen?

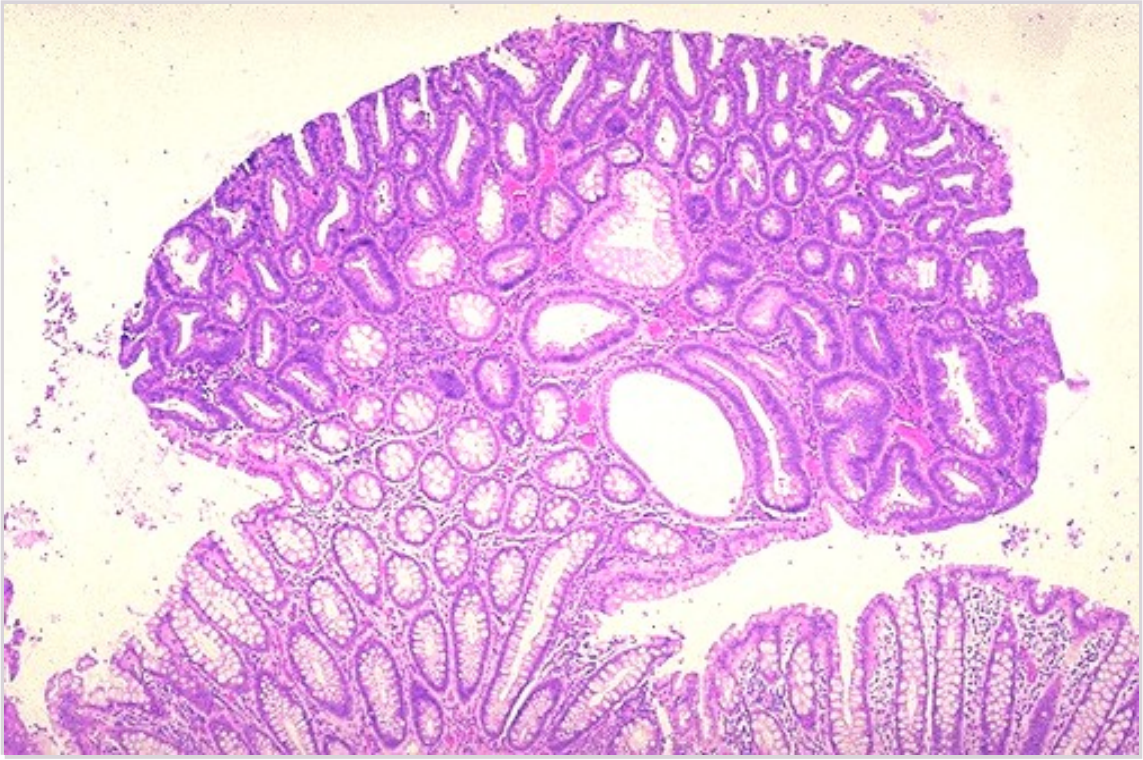

A Hyperplastisk polypp
Det er dysplasi i kjertelepiteliet og derfor ikke en hyperplastisk polypp.
B Pseudopolypp
En pseudopolypp representerer bevart slimhinne som står frem som en polypp i en ellers skadet slimhinne, f.eks. med sårflater, typisk ved IBD. Her er det en intakt slimhinne med en polypp med dysplastisk kjertelepitel.
C X Adenomatøs polypp
Det foreligger en adenomatøs polypp av typen tubulært adenom med lavgadig dysplasi.
D Slimhinnefold
Ikke rent sjelden kan foldinger i tykktarmslimhinnen fremstå som en polypøs lesjon.

0000161e51ebb19209

74
Avdeling for patologi mottar et resektat fra lever med en subkapsulær tumor med største mål 1,5 mm. I svaret fra patologen beskrives forandringer forenlig med hemangiom.
Hvilke forandringer er typiske ved denne lesjonen?

A X Tumor bygget opp av varierende store kar kledt av endotel
Kar og svulster utgående fra kar er kledt av endotel, ikke epitel.
B Tumor bygget opp av varierende store kar kledt av urotel
C Tumor bygget opp av varierende store kar kledt av kubisk epitel
D Tumor bygget opp av varierende store kar kledt av enlaget plateepitel

---

0000161e51ebb19209

75
Hvor i leveren finner man som regel Ito-cellene/de stellate cellene?

A I gallegangene
B I portalfeltene
C X I Disses rom
Ito cellene omtales også som stellate celler eller hepatiske lipocytter, disse er lokalisert i Disses rom. Disse cellene kan lagre vitamin A, og kan prodsere ekstracellulært matrix og collagen
D I sinusoiderommet

0000161e51ebb19209

76
En mann på 30 år har blodtype A RhD-. Hvilke typer plasma kan han motta?

A Kun A
Han vil også kunne motta AB plasma
B Kun A, AB og O
Plasma med blodtype O vil være ABO uforlikelig
C Kun 0 og A
Plasma med blodtype O vil være ABO uforlikelig
D X Kun A og AB
Både plasma fra A og AB er forlikelig, da ingen av disse plasmatypene vil inneholde anti-A antistoff.

0000161e51ebb19209

77
En 52 år gammel kvinne oppsøker fastlegen da hun har opplevd økende nummehet i venstre hånd og arm den senere tiden. Ved klinisk undersøkelse finner du noe økte senereflekser i venstre overekstremitet og redusert tempo, men rimelig normal kraft. Du bestiller MR caput som viser en 4 cm delvis kontrastoppladende, delvis nekrotisk tumor ventralt i høyre side frontalt. Billedmessig suspekt på glioblastom. Hva slags behandling kommer hun sannsynligvis til å få?

A Biopsi etterfulgt av cellegift
Feil. Svulsten sitter ventralt i frontallappen og burde kunne opereres med reseksjon. Biopsi alene er noen ganger aktuelt ved "inoperable svulster" i sårbare områder eller der radiologen er usikker på om det er svulst eller ikke, men cellegift bør uansett kombineres med strålebehandling hos pasienter som er i rimelig god forfatning (Karnofsky Performance status 70 eller bedre) og ikke er for gamle (<70 år)
B Kirurgisk reseksjon etterfulgt av strålebehandling
Feil. Temozolomide (alkylerende kjemoterapi) gis som hovedregel både konkomittant og adjuvant hos så unge pasienter
C Kirurgisk reseksjon, deretter ekspektans
Feil. Kirurgi alene har lite effekt ved glioblastom. Eldre og svekkede pasienter vil av og til oppleve uakseptabel toksisitet ved kombinasjon av strålebehandling og celllegift, men hun er rimelig ung og det er ikke grunn til å "holde tilbake" strålebehandling her. Kombinasjon kirurgisk reseksjon + fraksjonert strålebehandling (30 behandlinger) og konkommitant Temozolomide (samtidig med strålebehandlingen) etterfulgt av adjuvant Temozolomide (etter avsluttet strålebehandling) er standard behandlingsregime hos glioblastompasienter som tåler det.
D X Kirurgisk reseksjon etterfulgt av strålebehandling og cellegift
Riktig. Primærbehandling er typisk "maximal safe resection" etterfult av fraksjonert strålebehandling med konkommitant og siden adjuvant Temozolomide

0000161e51ebb19209

78
Du jobber som LIS på nevrokirurgisk avdeling og får beskjed om at du skal ta i mot en pasient med GCS skår på 7 etter en traffikulykke. Hvilken av følgende GCS skårer har pasienten mest sannsynlig?

A Øyerespons= 2, verbal respons = 2, motorisk respons =3
B X Øyerespons= 1, verbal respons = 1, motorisk respons= 5
Motorisk respons blir sist påvirket
C Øyerespons = 1, verbal respons = 3, motorisk respons = 3
D Øyerespons = 4,verbal respons = 1, motorisk respons = 2

0000161e51ebb19209

79
En kvinne på 45 år har syklet i høy fart ned en bakke mot et tre i kanten av stien. Hun er umiddelbart bevisstløs. Da hun ikke ser ut til å våkne, ringer venninnen 113. Du kommer som LIS1 på legevakt til skadestedet samtidig med ambulanse etter 10 min. Du forsikrer deg om at hun har stabil respirasjon og sirkulasjon før du undersøker videre og konstaterer at pasienten kan ha en alvorlig hodeskade.
Hvilket klinisk funn vil bety spesielt stor grad av hast for videre transport og behandling av pasienten?

A Rennende blank væske fra høyre øre
Dette er trolig tegn på basisfraktur med spinalvæske (CSF)- lekkasje. Hverken basisfraktur eller CSF-lekkasje er livstruende. Oftest stopper CSF-lekkasjen etter noen dager uten kirurgiske tiltak.
B 4-5 cm svært blodig kutt i hodebunn
Stor blødning fra et kutt i hodebunnen, KAN i noen tilfelle bli livstruende p.g.a. blodtap. Imidlertid, er det muligheter til å stoppe/begrense blødning med kompresjon e.l., og kuttet er såpass lite at dette skulle være mulig
C X En pupill er betydelig tydelig større en den andre
Ensidig pupilldilatasjon kan tyde på at pasienten har høyt intrakranialt trykk (ICP) med tegn til herniering. Dette kan derfor være en livstruende tilstand, som vil kreve at en reduserer ICP raskt for at pasienten skal overleve (ulike typer behandling kan være indisert). En anisokori kan skyldes andre forhold, men i en slik ulykkes-situasjon skal en alltid ta det som et tegn på mulig herniering.
D Glasgow Coma Scale-skår (GCS) 3
Hvis en så lav GCS-skår ikke skyldes andre faktorer, kan dette tyde på en veldig alvorlig hodeskade. Imidlertid er det bare gått 10 min siden ulykken og respirasjon er tilfredstillende. Hvis pasienten ikke har pupilledilatasjon, er denne situasjonen mindre prekær enn om pasienten tydelig har hernieringstegn p.g.a. høyt intrakranialt trykk (ICP).

0000161e51ebb19209

80
Petter (67år) har nylig blitt pensjonist, og endelig har han fått tid til å utbedre noen løse takstein som har irritert ham i over 15 år. På tur opp så kommer det et vindkast, og stigen sklir bortover husveggen. Han faller sidelengs og tar en slags salto, før han lander på ryggen. Han kjenner umiddelbart et «knas » i nakken, som blir stiv og vond. Utredningen påviser en ensidig fasettleddsfraktur i C6, som synes å stå i god stilling. Klinisk-nevrologisk undersøkelse er uten anmerkning.
Hva er riktig håndtering videre?

A Ensidige fasettleddfrakturer er per definisjon ustabile og behandles vanligvis med Halo-vest.
B Ensidige fasettleddsfrakturer er per definisjon ustabile og må opereres med fremre fiksasjon som øyeblikkelig hjelp.
C Ensidige fasettleddsfrakturer er per definisjon ustabile og må opereres med bakre fiksasjon som øyeblikkelig hjelp.
D X Anlegge stiv nakkekrage og følge ham regelmessig med billeddiagnostikk for å utelukke tegn til glidning.
Udisloserte fasettleddsfrakturer vil vanligvis gro fint med nakkekragebehandling, men må følges med billedkontroller f.eks etter 1, 4, 8 og evt 12 uker for å utelukke tegn til glidning, samt tegn til tilheling. Dersom glidning må man vurdere operativ behandling. Dette er derfor riktig svar.

0000161e51ebb19209

81
En sprek 65 år gammel mann med kjent lokalavanser prostatakreft blir innlagt med ustøhet og styringsvansker i høyre bein. Han er kjemisk kastrert (bruker LHRH-analog). CT caput og MR caput viser en 1 cm, rund, solitær metastasesuspekt lesjon medialt i venstre parietallapp. Det er omkringliggende ødem som affiserer gyrus precentralis. Hva er beste forslag til utredning/behandling?

A Docetaxel er beste behandling ved kastrasjonsresistent metastatisk cancer prostata
Feil. Docetaxel (kjemoterapi) kan være aktuelt ved metastatisk cancer prostata, men det er neppe prostatakreften som er opphav til hjernemetastasen. Han må utredes med tanke på primærtumor og histologisk diagnose må sikres.

B Helhjernebestråling. Dette vil være god behandling for eventuelle mikrometastaser som enda ikke er synlig ved bildediagnostikk.
Feil. Det er lite sannsynlig at han har metastase fra cancer prostata til hjerne. Det må dermed letes etter primærtumor. Helhjernebestråling skal ikke brukes ved solitære hjernemetastaser da det gir betydelig risiko for kognitiv svikt og tap av livskvalitet

C Kraniotomi med ekstripasjon av hjernemetastase.
Han bør først utredes mhp annen cancersykdom. Dersom man finner annen cancer som er lett tilgjengelig for biopsi bør dette foretrekkes fremfor hjerneoperasjon da stereotaktisk strålebehandling er en god behandling av en så liten hjernemetastase. Man bør imidlertid sikre histopatologisk diagnose og dersom man ikke påviser annen kreft (enn cancer prostata) bør han nok opereres med ekstripasjon av hjernemetastasen

D X Klinisk undersøkelse (inspeksjon av hud, palpasjon lymfeknuter) og CT thorax abdomen/bekken. Kraniotomi med ekstripasjon av tumor dersom man ikke finner andre nye lesjoner.
Cancer prostata metastaserer så og si aldri til hjerne og han har nok en annen cancersykdom som årsak bak hjernemetastasen. En så liten hjernemetastase kan vel så godt behandles med stereotaktisk strålebehandling som kirurgi, men dersom man ikke finner origo for primærcanceren (og får histologi fra denne) bør han opereres med kraniotomi for å sikre histopatologisk diagnose

0000161e51ebb19209

82
Hva er det viktigste medikamentet i behandlingen av Parkinsons sykdom?

A MAO-B hemmer
B Dopaminagonister
C X Levodopa
Levodpoa er det viktigste medikamentet i behandlingen av Parkinsons sykdom.
D SSRI

0000161e51ebb19209

83
En 55 år gammel kvinnelig lærer henvises grunnet ustødig gange som har utviklet seg de siste dagene. Ved undersøkelse finner du at pasienten er lett forvirret og har bilaterale abducenspareser, nystagmus samt ataksi i underekstremitetene. Hvilken tilstand mistenker du?

A X Wernicke syndrom
Den klassiske triaden ved Wernicke er øyemotilitetsforstyrrelser, ataksi (særlig i underekstremitetene) og mentale symptomer som kan variere fra helt subtile forandringer til koma.
B Carotisstenose
C Atypisk parkinsonisme
D Guillain Barré-Syndom

0000161e51ebb19209

84
En 65 år gammel kvinne innlegges nevrologisk avdeling grunnet svelgevansker.
Ved undersøkelse påvises dysartri, redusert tempo i tungen samt atrofi, fasciculasjoner og livlige dype senereflekser i venstre arm.
Hvilke av symptomene og funnene ved nevrologisk undersøkelse peker på at hun har affeksjon i det perifere nervesystemet?

A Langsomt tempo i tungen
Redusert tempo (og finmotorikk) er sentrale funn
B Dysartri
Dysartri kan være både betinget i skade av det sentrale og i det perifere nervesystemet. Her er det ikke angitt om pasienten har slapp dysartri (perifer), spastisk dysartri (sentral) eller blanding. Det er derfor ikke mulig å konkludere ut fra oppgaven.
C Atrofi og livlige dype senereflekser
Atrofi er et perifert funn, men livlige dype senereflekser er et sentralt funn.
D X Atrofi og fasciculasjoner
Atrofi og fasciculasjoner er typiske funn ved skade lokalisert i det perifere nervesystemet.

0000161e51ebb19209

85
En 50 år gammel mann har hatt global hodepine i en måned. Samboer angir endret adferd de siste månedene. Han blir innlagt med et generalisert tonisk-klonisk anfall. Spinalpunksjon viser forhøyet protein 1,2 G/dL (normal <0,45 G/dL). MR viser subakutte og kroniske infarkter i begge cerebrale hemisfærer. Klinikken gir sterk mistanke om CNS vaskulitt. Hva er beste utredning for å komme nærmere diagnosen?

A Amyloid PET
B CSF beta-amyloid og tau
C Måling av protein 14-3-3 i CSF
D X Konvensjonell angiografi
Konvensjonell angiografi er gullstandard utredning for å vise kalibervekslingi blodårene som ved vaskulitt. Andre undersøkelser er ikke aktuelt ved mistenkt vaskulitt

0000161e51ebb19209

86
En 40 år gammel mann har vært til kiropraktisk behandling for nakkesmerter. Tre dager etter behandlingen fikk han akutt venstresidig ptose og miose. Samme dag fikk han også en venstresidig hodepine. Hva er mest sannsynlige diagnose?

A X Carotis disseksjon
Disseksjon i a.carotis kan forekomme etter nakkemanipulasjon, som fører til Horners syndrom. Apikale lungetumores kan også føre til disseksjon, men akutt presentasjon er uvanlig
B Apikal lungetumor
C Hjerneblødning
D Migrene med aura

0000161e51ebb19209

87
En 55 år gammel mann kommer til nevrologisk poliklinikk fordi han siste 2 dager ikke har vært i stand til å ekstendere i håndleddet og fingrene. Ved undersøkelsen har han tydelig parese for ekstensjon i håndledd og fingre tilsvarende grad 3. Hvilken nervestruktur er mest sannsynlig affisert?

A X Nervus radialis
Drophand er det mest typiske symptom ved radialisparese, dvs at man mister evnen til å ekstendere håndledd og fingre. I tillegg kan man ha redusert følelse i 1.-3. finger. Følesansen på håndbaken er ofte også nedsatt.

B Nervus medianus
Proksimale lesjoner i n. medianus gir smerter i underarmens fleksormuskulatur og evt. parese for pronasjon av underarmen.
Affeksjon av n.medianus i karpaltunnellen gir typisk smerter/ nummenhet i de radiale fingrene eller i hele hånden om natten, i tillegg kan det være atrofi av tenarmuskulaturen.

C Nervus ulnaris
Typiske symptomer ved affeksjon av ulnarisnerven er smerter og nummenhetsfølelse i den ulnare del av håndflaten og 4. og 5. finger. Eventuelle smerter er vanligvis lokalisert til underarmen og i albueregionen. Plagene forverres gjerne ved bøyning i albuen. Det er sjelden atrofi, men pasienten kan merke redusert kraft i hånden.

D Plexus brachialis
Hos de aller fleste med affeksjon av plexus brachialis er første symptom intense vedvarende smerter i arm, nakke eller brystkasse. Samtidig med eller etter smerter tilkommer progredierende pareser i skulder/arm/hånd og sensibilitetsutfall med "flekkvis" utbredelse. Paresene har variabel utbredelse og alvorlighet, manifesterer seg ofte som skapula alata, svakhet for skulder utadrotasjon, eller manglende evne til å flektere ytterleddet i peke- og tommelfinger. Utfallene kjennetegnes av at de ikke korresponderer med en bestemt rot, perifer nerve eller generell polynevropati.

0000161e51ebb19209

88
Du arbeider som fastlege. For 2 uker siden undersøkte du en 13 år gammel jente som da hadde hatt økende smerter i nedre del av korsryggen gjennom 3-4 uker, mest uttalt under og etter fotballtrening. For videre utredning bestilte du MR undersøkelse av lumbosacral kolumna. MR undersøkelsen viste spondylolyse i buen på L5 (buespalte i nederste virvel i korsryggen), men ingen spondylolistese (ingen virvelglidning). Hun kommer nå sammen med sin far for å få vite svaret på undersøkelsen. Hvilket råd vil du gi henne for videre trening og evt behandling?

A X Hun bør avstå fra fotballtrening og annen trening og aktivitet som fremprovoserer ryggsmertene de nærmeste 3 månedene. Vurdering og behandling hos fysioterapeut kan forsøkes. Mange blir smertefrie etter en slik avlastning.
Spondylolyse forekommer hos 6-7 % av befolkningen, vanligst i L5. Det er en vanlig årsak til smerter i korsryggen hos ungdom som driver idrett. Ved avlastning fra smerteutløsende aktivitet og trening gjennom 3 måneder blir mange symptomfrie. Det er sjelden indikasjon for operativ behandling av spondylolyse, men en bør følge barn og ungdom for å avdekke om det oppstår spondylolistese (virvelglidning).

B Hun bør være svært forsiktig med aktivitet som belaster ryggen gjennom 4-6 månder. Hvis hun kjenner smerter bør hun ligge til sengs. Dersom hun følger disse rådene vil spondylolysen nesten alltid gro og hun vil bli bra i ryggen.

C Hun bør avstå fra fotballtrening og annen trening og aktivitet som fremprovoserer ryggsmertene de nærmeste 3 månedene. Vurdering og behandling hos fysioterapeut kan forsøkes, men hun må mest sannsynligvis opereres dersom hun skal bli bra i ryggen.

D Hun kan fortsette fotballtrening som tidligere dersom hun greier det. Om nødvendig kan hun bruke smertestillende tabletter for å opprettholde aktiviteten. Vurdering og behandling hos fysioterapeut kan forsøkes, men de fleste blir bra etter 3-4 måneder uansett hva de foretar seg.

0000161e51ebb19209

89
I kreftbehandlingen brukes ofte begrepet palliativ og kurativ
Hvilken påstand er riktig om palliativ behandling?

A Det er ikke mulig å bli frisk av palliativ behandling
Feil svar: Med palliativ behandling er ikke målsettingen at pasienten blir frisk, men det kan skje
B Palliativ behandling er det samme som symptomlindring etter aktiv tumorrettet behandling.
Feil svar: Ren symptomlindrinde (ikke tumorrettet) behandling er en viktig del av den palliative behandling, men palliativ behandling inkluderer også i stor grad livsforlengende tumorretttet behandling
C X Pasienter kan leve i mange år med palliativ behandling
Riktig svar: Palliativ tumorrettet behandling kan i mange tilfeller forlenge livet med flere år.
D Kirurgi har ingen plass i palliativ behandling
Feil svar: I enkelte tilfeller kan kirurgi av metastaser som truer funksjon og gir store plager være både symptomlindrende og gi lengre levetid

0000161e51ebb19209

90
Du er fastlege og skal henvise en pasient med nyoppdaget tykktarmskreft til vurdering ved lokalsykehuset. Du ønsker å imponere med en god henvisning og har plan om å angi allmentilstanden etter WHO PS kriteriene. Din pasient angir at hun har redusert allmentilstand, orker ikke å gå turer lenger, men klarer å stelle seg selv og huset. Hun hviler mer enn før.
Hvilken påstand er riktigst?

A Pasienten er i WHO PS 1
Feil svar: Pasienten har økt hvilebehov og er derfor i WHO PS >1
B X Vet ikke
Riktig svar: Du kan ikke avgjøre om pasienten er i WHO 2 eller 3 uten å vite i hvilken grad hvilebehovet er økt (hviler mer eller mindre enn 50% av det våkne døgnet)
C Pasienten er i WHO PS 2
Feil svar: Du kan ikke avgjøre om pasienten er i WHO 2 eller 3 uten å vite i hvilken grad hvilebehovet er økt (hviler mer eller mindre enn 50% av det våkne døgnet)
D Pasienten er i WHO PS 0
Feil svar: PS 0 tilsier ingen reduksjon i allmentilstand

0000161e51ebb19209

91
Hvilket av følgende utsagn om kreftkakeksi er sann?

A Kreftkakeksi ses bare hos pasienter som har lavt kaloriinntak
B Kreftkakeksi oppstår som et resultat av cellegift, men ikke strålebehandling
C Kreftkakeksi er det samme som sult fordi den generelle metabolske hastigheten øker som respons på svulstvekst
D X Kreftkakeksi oppstår som et resultat av tumorinduserte endringer
Tumor og pasientens respons på tumor fører til økt inflammasjon og metabolske endringer. Disse fører blant annet til økt nedbryting og redusert oppbygging av muskel og fettvev samt redusert appetitt og fysisk funksjon

0000161e51ebb19209

92
55 år gammel mann søker deg som lege da han har oppdaget at han er gul i øynene og i huden. Du finner en tydelig ikterisk pasient. Blodprøvene viser forhøyet bilirubin, GT og ALP.
Hvilken av nedenstående opplysninger gjør deg mest bekymret for en bakenforliggende kreftsykdom?

A Ved undersøkelse er pasienten bankeøm over høyre costalbue.
B X Pasienten har ingen av ovenstående symptomer.
Hvis årsaken til gallestase med ikterus var gallesteinsykdom (choledochusstein) ville man forvente symptomer. "Stille ikterus" kan indikere malign okklusjon, og skal føre til utredning med tanke på dette.
C Pasienten har siden igår hatt feber og frysninger.
D Pasienten har siste døgnet hatt episoder med takvise smerter under høyre costalbue.

0000161e51ebb19209

93
En 65 år gammel kvinne er operert for ca. coli, stadium III. Hun er nå under behandling med adjuvant CapOx kurer (kapecitabin og oksaliplatin). Totalt er det planlagt 4 kurer som gis med 3 ukers intervaller.
Hvilke 2 blodprøver skal alltid kontrolleres før hver kur?

A CRP og trombocytter
B Nøytrofile og CRP
C Hb og trombocytter
D X Nøytrofile og trombocytter
Nøytrofile granulocytter og trombocytter skal alltid kontrolleres før cellegift gis til en pasient, slik at riktig svaralternativ er D. Hemoglobin (Hb) er vanligvis ingen kritisk parameter, Hb kan være relativt lav uten at det er fare ved å gi kur. CRP gjenspeiler mulig infeksjon, men dersom pasienten ikke har kliniske symptomer på infeksjon er ikke CRP en obligat blodprøve.

0000161e51ebb19209

94
Kreftsykdommer er en svært heterogen gruppe sykdommer, som kan behandles på ulikt vis. Strålebehandling, kjemoterapi, immunterapi og kirurgi er noen av de metodene vi bruker for å behandle kreftsykdommer.
Hvilken av disse behandlingsmodalitetene er viktigst for å kurere kreftpasienter i Norge?

A Hormonbehandling
Viktig behandlingmodalitet ved blant annet brystkreft og prostatakreft. Benyttes ikke som kurativ behandling alene.
B X Kirurgi
Absolutt viktigste behandlingsmodalitet av kreftsykdom
C Strålebehandling
Strålebehandling er behandling som kan kurere sykdommer som prostatakreft, øre/nese/halskreft og analkreft og er den nest viktigste behandlingsmodaliteten
D Kjemoterapi
Kun få kreftformer som testikkelkreft, leukemier og lymfomer kan kureres med cellegift alene
E Immunterapi
Moderne behandling som mulig kan gi langvarig overlevelse selv ved metastatisk sykdom

---

0000161e51ebb19209

95
En 72 år gammel kvinne oppsøker fastlegen sin på grunn av frisk blod i avføringen og endret avføringsmønster (obstipasjon). Utredning avdekker en T4N0M0 svulst i midtre del av rectum. Pasienten er i brukbar allmenntilstand og uten særlig komorbiditet.
Hvilken behandling skal pasienten ha?

A Palliativ kjemoterapi
B Primær kirurgi
C Kjemoterapi og deretter strålebehandling før kirurgi
D X Kjemoradioterapi før kirurgi
Ved lokalavansert T4 svulst i rektum er det anbefalt radiokjemoterapi (strålebehandling kombinert med samtidig cellegift) før kirurgi for å redusere sjansen for lokalt recidiv. Korrekt svar er derfor B. Disse pasientene opereres derfor ikke primært. Siktemålet er kurasjon, slik at palliativ kjemoterapi er feil svaralternativ. Det å kombinere kjemoterapi samtidig med strålebehandling har vist å forsterke effekten av strålebehandlingen, slik at svaralternativ C er feil.

0000161e51ebb19209

96
Hvilke tiltak vil du anbefale pasienter med steatohepatitt og leverfibrose uten diabetes mellitus?

A Metformin, alkoholreduksjon og vektreduksjon
Metformin gis til diabetikere, men har ikke dokumentert god nok effekt hos ikke-diabetikere.
B Økt fysisk aktivitet, et statin og metformin.
Effekten av statiner mot leversykdom som eneste indikasjon er fortsatt for dårlig dokumentert. Metformin anbefales bare til pasienter med diabetes.
C X Vektreduksjon, økt fysisik aktivitet og alkoholavhold
Tre tiltak som hver for seg reduserer risiko for progresjon av leversykdom.
D Vitamin D-tilskudd, vektreduksjon og alkoholavhold
vitamin D-tilskudd har ikke dokumentert effekt

0000161e51ebb19209

97
En pasient er operert med ileocøcal reseksjon med fjerning av 50 cm tynntarm og har fått diare postoperativt som vedvarer. En avføringsprøve (PCR) er negativ for Clostridium difficile.
Hva er den mest sannsynlige årsaken?

A Bakteriell overvekst i tynntarm.
Mulig forklaring, men oppstår oftere dersom pasienter har stenoser. Det er sjeldnere enn gallesyremalabsorbsjon som årsak til diare i denne situasjonen.
B X Gallesyremalabsorbsjon
Reseksjon av terminale ileum reduserer reabsorbsjon av gallesyrer, som kan gi diare.
C Clostridium difficile. Falsk negativ PCR er vanlig.
PCR er sensitiv og med en negativ prøve i denne situasjonen er gallesyremalabsorbsjon mer sannsynlig.
D For trang ileocolisk anastomose.
Svært sjelden med mindre pasienten har Mb Crohn og etter en tid får neoterminal ileitt.

0000161e51ebb19209

98
En 67 år gammel mann kommer til akuttmottak med sterke abdominalsmerter. Han er urolig og vil ikke ligge på undersøkelsesbenken da han klarer ikke finne en stilling som bedrer smertene. Ved klinisk undersøkelse er han mulig lett ikterisk og har temp 38,9 grader
Hvilken diagnose er mest sannsynlig?

A Ulcus pepticum
B Akutt pankreatitt
C Akutt hepatitt
D X Akutt kolangitt
Smerter + ikterus + feber = Charcots triade = kolangitt pga gallesten til det motsatte er bevist

0000161e51ebb19209

99
En mann på 70 år kommer til deg som fastlege og klager over plager med halsbrann og sure oppstøt. Han har forsøkt kona sine tabletter med pantoprazol (protonpumpehemmer) 40 mg, og han har hatt effekt av disse. Han har aldri hatt slike plager før. Han angir ingen svelgevansker eller vekttap. Han er overvektig og har røykt siden han var 15 år. Du lurer på om pasienten skal henvises til gastroskopi, men du er usikker på om det indikasjon for dette.
Hvilket utsagn er riktig for denne pasienten?

A Pasienten har ikke alarmsymptomer, så det er ikke indikasjon for gastroskopi.
Alarmsymptomene er seine symptomer på kreftsykdom, men denne pasienten har flere risikofaktorer for kreftsykdom (høy alder, mann, overvekt, røyker) som gjør at han bør henvises til gastroskopi.

B Pasienten har kun hatt kortvarige plager med typiske reflukssymptomer, ingen alarmsymptomer og han har har hatt effekt av protonpumpehemmer. Det er ikke nødvendig med gastroskopi.
Hos en yngre pasient (<45-55 år) er dette riktig, men ikke hos en eldre pasient med flere risikofaktorer (høy alder, mann, overvekt og røyker) hvor risiko for komplisert reflukssykdom, inkludert kreftsykdom er større.

C X Nyoppståtte plager med halsbrann og oppstøt hos en 70 år gammel mann med flere risikofaktorer (overvekt og røyking) bør avklares med gastroskopi, siden det er risiko for komplisert reflukssykdom, inkludert kreftsykdom.
Dette er korrekt. Pasienten har flere risikofaktoerer for komplisert reflukssykdom, inkludert kreftsykdom (høy alder, mann, overvekt, røyker) og nyoppståtte plager bør gjøre at man tenker på dette.

D Pasienten kan ha spiserørskreft, men hos en 70 år gammel mann som er overvektig og røyker vil det ikke være aktuelt med behandling for spiserørskreft, så det er best for pasienten ikke å vite om den eventuelle kreften. Det er ikke indikasjon for gastroskopi.
Alderen og risikofaktorene er ikke kontraindikasjoner for behandling av spiserørskreft, så pasienten bør henvises til gastroskopi. Det kan også være andre tilstander eller komplikasjoner som kan trenge behandling.

0000161e51ebb19209

100
En 35 år gammel kvinne kommer til deg som fastlege grunnet ubehag øverst i magen. Hun angir at hun har hatt plagene det siste året, og hun blir fort mett og oppfylt etter måltider. Hun er ellers frisk og bruker ingen medisiner. Hun har ikke gått ned i vekt. Ved klinisk undersøkelse er hun øm ved palpasjon i epigastiet, men ellers er det normal somatisk status. Du tar orienterende blodprøver, inkluder hemoglobin og ferritin, som er normale. Du lurer på om det er indikasjon for gastroskopi.
Hvilken av påstandene er riktig for denne pasienten?

A X Pasienten er ung og har typiske symptomer på dyspepsi og ingen alarmsymptomer eller alarmfunn. Det er ikke indikasjon for gastroskopi.
Dette er riktig. Det er ikke indikasjon for gastroskopi hos en ung (<45-65 år) pasient med typisk dyspepsi uten alarmsymptomer (svelgevansker, vekttap) eller alarmfunn (oppfylning i epigastriet, anemi).

B Alle pasienter med ubehag øverst i magen skal til gastroskopi for å utelukke organisk sykdom, inkludert kreft.
Dette er ikke riktig. Dyspepsi er svært vanlig (20 % av befolkningen). Det vil ikke være mulig å undersøke alle med dyspepsi, og hos denne pasienten som er ung (<45-65 år) og uten alarmsymptomer (svelgevansker, vekttap) eller alarmfunn (oppfylning i epigastriet, anemi) er det svært liten risiko for alvorlig organisk sykdom, inkludert kreft.

C Pasienten er øm i epigastriet og dette tyder på organisk sykdom i øvre gastrointestinaltraktus. Hun skal derfor til gastroskopi.
Dette er ikke riktig. Ømhet i epigastriet er typisk ved dyspepsi og vil som eneste funn ikke være indikasjon for gastroskopi.

D Pasienten kan ha Helicobacter pylori infeksjon og må derfor til gastroskopi for å få tatt biopsi til påvisning av Helicobacter pylori.
Helicobacter pylori er assosiert med dyspepsi, men hos en ung pasient i Norge er det liten sannsynlighet for Helicobacter pylori infeksjon, og det er ikke indikasjon for gastroskopi for å påvise Helicobacter pylori hos en pasient med dyspepsi uten alarmsymptomer (svelgevansker, vekttap) eller alarmfunn (oppfylning i epigastriet, anemi).

0000161e51ebb19209

101
En 57 år gammel mann har over flere år hatt et betydelig alkohol overforbruk, men siste tre årene vært avholdende. Han har kjente esofagus varicer og ascites. Han har klaget på ufrivillig vekttap og utredes med CT abdomen/bekken. Denne viser en lever med tre svulster antatt å være hepatocellulært carcinom (HCC). Den største er 4 cm.
Hvilken behandling kan være aktuelt for denne pasienten?

A Mer enn en svulst i cirrhotisk lever er et sikkert tegn på disseminert sykdom selv om det ikke alltid vises på CT. Behandlingen er derfor systemisk kjemoterapi.
Pasient kan ha både tre og flere svulster uten at det er synonymt med systemisk spredning. HCC er ikke sjeldent multifokal hvilket reflekterer en globalt syk lever. Tradisjonell kjemoterapi har dårlig effekt på denne sykdommen.

B Siden det kun påvises tre svulster og største ikke er mer enn 4cm, kan han tilbys operasjon med reseksjon av svulstene, gitt at man tar hensyn til tilstrekkelig gjenværende levervolum
Ca 50% av pasienter med HCC har cirrhose. Pasienten må antas å være i denne kategori. Det kan utføres resekjson av en cirrhotisk lever så lenge volumkrav er innfridd, og både store svulster og flere svulster kan fjernes. Situasjonen er imidlertid helt annerledes ved portal hypertensjon. Forsøk på reseksjon medfører overhengende fare for postoperativ leversvikt og død.

C X Ascites og varicer gir høy mistanke om portal hypertensjon pga cirrhose. Med tre svulster kan han ikke leverreseseres, men vurderes for transplantasjon av lever.
Høyt alkoholforbruk over mange år disponerer for levercirrhose. Få med cirrhose kan leverreseseres fordi krav til gjenværende levervolum er høyt. Dersom portal hyptertensjon også foreligger (esofagus varicer og ascites) er faren for postoperativ leversvikt og død betydelig, selv om volumkrav er innfridd. Transplantasjon vil fungere som behandling både av cirrhosens komplikasjoner og kreftsykdommen.

D Det legges dren i bukhule for å tømme ascites parallelt med blodtrykkssenkende medikasjon for å få ned portal hypertensjon. Pasienten kan normalt etter 2-4 uker tilbys operasjon.
Pasienten har cirrhose og portal hypertensjon skyldes betydelig økt motstand i porta blodgjennomstrømning av lever. Dette medfører bl.a ascites og esofagusvaricer. Å drenere ascites påvirker ikke leverens beskaffenhet eller volum. Portal hypertensjon er venøs og lar seg ikke vesentlig endre med vanlig blodtrykkssenkende medikasjon slik at leverkirurgi blir mulig.

0000161e51ebb19209

102
Akutt pankreatitt kan ha flere årsaker. Hvilke er vanligste i vår del av verden?

A Diabetes og alkohol
Diabetes per se gir ikke akutt pankreatitt.

B Medikamenter og forhøyet S-calcium nivå
Begge kan gi akutt pankreatitt, men ikke blant de hyppigste årsakene

C Innkilt gallesten i ductus cysticus og forhøyede serum triglycerider (TG)
Innkilt stein i ductus cysticus gir ikke pankreatitt - det er migrerende stein til papilla Vateri som kan gi det. Forhøyet serum TG kan gi akutt pankreatitt, men må da være betydelig forhøyet målt på fastende pasient

D X Alkohol og migrerende gallesten
Dette regnes som de to vanligste årsakene i vår del av verden

---

0000161e51ebb19209

103
En kvinne på 62 år får ved gastroskopi bioptisk bekreftet adenocarcinom i magesekken. Beliggenhet av tumor er i distale del, prepylort. Hun utredes videre med CT etter ventrikkel protokoll uten at man finner tegn til metastaser. Svulsten vurderes som teknisk resektabel, uten innvekst i nabo organ.
Hva er riktig behandling av pasienten?

A Man gjør en kilereseksjon av ventrikkelen og fjerner svulst med minst 2 cm margin. Deretter lukkes defekten med sutur og forsterkes ved å legge oment over.
Kilereseksjon er ikke tilstrekkelig. Det vil ikke gi nødvendig avstand i ventrikkel til selve svulstvevet, en makroskopisk margin på 5 cm etterstreves. Kilereseksjon tillater heller ikke adekvat lymfeknutedisseksjon som er standard ved kirurgi ved malignitet

B Kreft i magesekken kan vokse langsetter i veggen uten å være synlig ved endoskopi eller på CT. For å være sikker på å få med alt svulstvev skal pasienten til total gastrectomi med Roux-Y rekonstruksjon
Vi skiller mellom distale svulster som behandles med distal/subtotal gastrectomi og proksimale som behandles med total gastrectomi. Ønsket er 5 cm makroskopisk fri margin. Alle pasienter skal altså ikke i utgangspunktet ha total gastrectomi.

C Kurativ behandling består av kjemoterapi m/u radioterapi i form av FLOT4 kuren. Kirurgi brukes kun for å avlaste eventuelle obstruksjoner eller dersom svulsten blør signifikant
Kurativ behandling inkluderer alltid kirurgi i en eller annen form. Det finnes ingen kjemoterapi med kurativt potensial alene ved ventrikkel cancer

D X Standardbehandling for pasienter under 80 år er i denne situasjonen kirurgi med perioperativ kjemoterapi i form av FLOT4, dvs kjemoterapi både før og etter operasjon
Kurativ behandling er multimodal og består av regimet beskrevet ovenfor. Per i dag gis 4 kurer FLOT4 kjemoterapi før kirurgi og 4 kurerer etter kirurgi, såkalt sandwich behandling

0000161e51ebb19209

104
En 70 år gammel mann har hatt ulcerøs colitt med et mildt sykdomsforløp i mange år. For et par år siden var det forbigående litt blod med hans løse avføringer/diareer. Han ble da coloscopert og det ble påvist en moderat totalcolitt med endel blodige ulcerasjoner i colon descendens og sigmoideum, men kun sparsom inflammasjon i rectum. De siste par ukene har han hatt svært økende colitt og han ble innlagt ved medisinsk avdeling for 4 dager siden pga. 8-10 blodige avføringer i døgnet. Det ble startet behandling med steroider, tromboseprofylakse og i.v. væske- og ernæring. Dette har ikke hatt ønsket effekt, tvert imot har hans blodige diareer økt på og allmentilstanden hans er svekket. Det finnes klar operasjonsindikasjon.
Hva er beste operasjonstype for denne pasienten?

A X Colectomi og ileostomi
Klart beste svar hos en pasient på 70 år med svekket allmentilstand fordi inngrepet skal være så lite belastende som mulig.
Dessuten vil han ikke være kandidat for bekkenreservoar pga. > 60 år.

B Colectomi og ilorectostomi
Nei, selv om rectum ikke var så affisert, så vil en anastomose være en risiko hos en svekket 70-åring, og forventet funksjon mht. på kontinens er også en kontraindikasjon for å koble tynntarmen til rectum. Selv om rectum p.t. ikke hadde blodige ulcerasjoner, kan de komme senere, og en evt. ny operasjon vil bli en ny belatsning. Hovedmålet er nå p.t. å berge livet på pasienten, og lage en endelig løsning uten behov for senere kirurgi.

C Proctocolectomi og ileostomi
Nei, det er unødvendig å fjerne en tilnærmet frisk rectum, noe som ville økt det kirurgiske traumet hos en svekket 70-åring. Dessuten kan hans rectum kontrolleres med rectoscopi med noen års mellomrom mht. mulighet for øket cancreutvikling ved ulcerøs colitt.

D Proctocolectomi og bekkenresrvoar
Dette er klart kontraindisert hos en svekket 70-åring, også fordi bekkenreservoar vanlig vis ikke anlegges hos personer > 60 år, og spesielt ikke hos noen med fulminant colitt.

0000161e51ebb19209

105
En pasient får bioptisk påvist cancer i midtre esofagus. Standard behandling er esofagectomi med preoperativ radiokjemoterapi eller kjemoterapi alene. De fleste kommer imidlertid aldri i posisjon til operasjon.
Hvilket utsagn nedenfor er riktig ift preoperativ utvelgelse ved kreft i spiserøret?

A Esofagus har nær relasjon til vitale thoracale strukturer. PET (positron emmisjon tomografi) scanning brukes derfor rutinemessig til å kartlegge om svulsten vokser inn i f.eks aorta eller sentrale bronchus.
Alle GI-cancere stages etter TNM systemet vha CT. PET scanning er ikke egnet til å uttale seg om T- eller N-status, fordi man evt bare får et stort lysende punkt som ikke kan gi opplysninger om underliggende detaljer. PET brukes hovedsakelig til å vurdere evt fjernmetastaser, dvs kartlegge M-status.

B Dersom levermetastaser oppdages i utredningen, må de være resektable for at man går videre med radikal operasjon av spiserøret med primærsvulst.
For alle cancere i øvre GI-tractus er M+ status - ofte i form av spredning til lever - et uttrykk for disseminert sykdom og dermed ikke tilgjengelig for kurativ behandling. Hverken primærtumor eller metastasene blir operert bort med mindre palliative hensyn tilsier det. Colorectal cancer har en annen biologi, og flere kan tilbys også metastase kirurgi.

C X Pga høy morbiditet ved esofagectomi må pasienten på forhånd utredes for medisinsk operabilitet med bl.a arbeids EKG (AKG) og spirometri før eventuell aksept til thoracotomi/thoracoscopi
Esofagectomi er en omfattende kirurgisk prosedyre, og store deler av operasjon foregår i thorax. Det er derfor rutine ikke bare å spørre om hjerte-lungesykdom hos pasient, men objektivt kvantitere det og å lete etter evt subklinisk sykdom med AKG og spirometri.

D Mortalitet ved esofagectomi ligger rundt 20%. Det er derfor kun pasienter under 75 år uten kjent hjerte- eller lungesykdom som tilbys operasjon
Mortalitet ligger rundt 5% og det er ingen fastsatt øvre aldersgrense for å kunne vurderes for kirurgisk esofagectomi.

0000161e51ebb19209

106
En 60 år gammel mann som var utskrevet fra sykehuset for to dager siden etter en operasjon for cancer coli sigmoidei for seks dager siden møter hos fastlegen pga. smerter i operasjonssåret. Ved undersøkelsen virker han være i god allmentilstand, han beveger seg greit, også når han legger seg ned på undersøkelsesbenken. Han har temperatur 37.5, puls 85, BT 140/85 og normal respirasjon. Han hadde avføring dagen før. Abdomen er lett utspilt, har normale tarmlyder og han får smerter fra midtlinje-såret ved forsøk på palpasjon. Når bandasjen over såret fjernes ser du at det rødt og hovent i hudkantene omkring de nederste to hud-suturene, og det pipler litt gulig væske/puss ut mellom disse.
Hva vil være beste strategi for denne pasienten?

A Gi antibiotika tabletter for en uke
Nei, en mulig subcutan abscess bør åpnes slik at puss kan komme ut

B Søke pasienten til kirurgisk poliklinikk
Nei, det er unødvendig for en slik liten sårinfeksjon

C X Fjerne de to nederste suturene og legge såret åpent i dette området
Dette er klart beste alternativ for en mindre sårabscess

D Legge inn et dren mellom de to nederste suturene
Nei, en subcutan abscess bør legges åpen

0000161e51ebb19209

107
En 51 år gammel mann innlegges sykehus for smerter og hevelse i høyre ben. D-dimer er positiv og ultralyd viser dyp venetrombose i vena poplitea. Pasienten er tidligere frisk, og du finner ingen utløsende årsak til trombosen. Det er normal klinisk status. Orienterende blodprøver er også normale, inkludert alat, alp, bilirubin og kreatinin.
Hvilke tiltak vil du gjøre som lege i akuttmottaket?

A Legge inn pasienten for observasjon og oppstart warfarin med terapeutisk INR 2.0-3.0 i 3 måneder, deretter INR 1.5-2.0 varig.
B Legge inn pasienten for observasjon og oppstart warfarin med terapeutisk INR 2.0-3.0 i 3 måneder.
C Starte poliklinisk behandling med terapeutisk dose DOAK i tre måneder.
D X Starte poliklinisk behandling med terapeutisk dose DOAK i tre måneder, deretter profylaksedose DOAK varig.
Faren for lungeemboli avtar raskt etter at man har startet antikoagulasjonsbehandling, så pasienter med dyp venetrombose kan behandles poliklinisk. Både i Norge og internasjonalt er DOAK førstevalg. DOAK og warfarin er like gode mhp behandling av trombosen, men warfarin gir litt økt risiko for hjerneblødning. Andre fordeler med DOAK er at man har profylaksedose, og at man ikke trenger monitorering. Vena poplitea regnes som en proksimal trombe til forskjell fra leggvenetromboser. Etter en spontan/idiopatisk proksimal trombose anbefales varig antikoagulasjon fordi tilbakefallsfaren er omlag 50% innen 5 år. Det tar 2-3 måneder å behandle en trombose, deretter kan man gå over på profylaksedose. Profylaksedose beskytter godt mot re-trombose samtidig som blødningsfaren er liten.

0000161e51ebb19209

108
En 32 år gammel kvinne som er gravid i uke 32, kommer til akuttmottaket for vurdering av rød, hoven og smertefull venstre legg. Det blir gjort en ultralyd som viser DVT.
Hvilken antikoagulasjonsbehandling ville du startet?

A Marevan
Marevan er teratogent
B Trombolyse
Trombolyse er kontraindisert ved svangerskap
C X Lavmolekylært heparin
Eneste alternativ i svangerskap, da de andre nevnte midlene er eller kan være teratogene
D DOAK (Direkte virkende orale antikoagulantia)
DOAK er ikke godkjent til gravide

0000161e51ebb19209

109
Du har diagnostisert en pasient med dyp venetrombose og har bestemt deg for å starte behandling med et direktevirkende oralt antikoagulasjonsmiddel (DOAK) i gruppen antitrombin-hemmer (dabigatranetexilat) eller faktor Xa-hemmer (apiksban, rivaroksaban eller edoksaban).
Nedenfor er noen påstander om disse medikamentgruppene. Hvilken er mest riktig ?

A Pasienten behøver ikke å starte med lavmolekylært heparin samtidig.
Denne fordelen gjelder bare for 2 av medisinene. Ved Pradaxa og Lixiana skal vi starte med minst 5 dager med lavmolekylært heparin på samme måte som for Marevan fordi orginalstudiene ble utført på denne måten
B X De er praktiske å bruke fordi pasienten slipper å kontrollere graden av antikoagulasjon.
Dette er hovedsaklig en fordel, selv om det i noen tilfelle også kan være en ulempe hos pasienter som ikke er så nøye med å ta medisinene eller der det er leversvikt/nyresvikt eller interagerende medikamenter.
C De har bedre antitrombotisk effekt enn warfarin
Galt. De har omtrent lik antitrombotisk effekt som warfarin, men gir noe mindre risiko for hjerneblødnig
D Mange er allergiske mot faktor Xa-hemmere.
Galt. Allergi er ikke noe problem av betydning

0000161e51ebb19209

110
En 61 år gammel mann ankommer akuttmottaket med økende forvirring. Han har de siste dagene vært kvalm og kastet opp. Han har også vært forstoppet. Han har vært svært tørst i det siste og har hatt hyppig vannlating. Fra tidligere har han kjent myelomatose, men bruker ingen medikamenter for dette for øyeblikket. Har ellers ingen sykdommer. Han har ikke fått cytostatikakurer de siste månedene. Ved undersøkelse finner man ingen utslett eller ødemer. Han benekter tung pust. Ifølge komparentopplysninger har han i løpet av morgenen og formiddagen blitt stadig mer forvirret. For øyeblikket er han ikke orientert for tid og sted.
Vitale parametre: *Puls 88, regelmessig. Blodtrykk 115/70. Respirasjonsfrekvens 14. SpO2: 99%. Temp.: 37,2 ˚C*
Man har ikke fått svar på blodprøver enda. Du mistenker at det kan dreie seg om en komplikasjon til hans kreftsykdom.
Hvilken tilstand passer best med det kliniske bildet her?

A Tumorlysesyndrom
Denne tilstanden kunne gitt et delvis liknende klinisk bilde, men gjerne med akutt nyresvikt og oliguri. Kunne også gjerne medført arytmi (her regelmessig, normofrekvent, til tross for litt høy, puls) og tetani. Opptrer i forbindelse med cytostatikakurer, og hurtigvoksende tumorsykdommer som leukemi og lymfomer (særlig ved stor tumormasse).
B X Hyperkalsemi
Særlig personer med myelomatose er utsatt for dette. Symptomene som presenteres her er typiske. Hyperviskositetssyndrom gir gjerne primært CNS-symptomer men er også svært aktuelt å tenke på hos myelomatosepasienter. Kilde: Wisløff m.fl. (2014): Blodsykdommer, 7 utg. s. 19-26.
C Disseminert intravaskulær koagulasjon (DIC)
Man ville da gjerne forvente feber og blødningstendens med petekkier/purpura/ekkymoser.
D Lungeembolisme
Har ikke dyspnoe. Ingen ødem som kan indikere samtidig venetrombose. Ikke brystsmerter eller hemoptyse. Normal saturasjon og RF. Dermed i utganspunktet lite sannsynlig.

0000161e51ebb19209

111
En 56 år gammel kvinne oppsøker deg for diffuse plager (slapp, trett og leddsmerter). Du har tatt mange blodprøver, og blant de er ferritin forhøyet 1200. Når du ser tilbake på hennes historiske prøver, ser du at hun for 1 år siden hadde ferritin på 1100 (15-200 µg/L). Transferrinmetningen er 62% (15-50%). TSH, ALAT, ALP, HbA1C og CRP er normale. Det er fredag kl 15:45 når du har fått svar på alle prøvene.
Hvordan går du videre?

A X Innkalles for HFE gentest.
Sterk mistanke om arvelig hemorkomatose.
B Henvises til ultralyd lever med spørsmål om hepatosteatose.
C Henviser til MR cor og lever med spørsmål om jernopphopning.
D Ringer hematolog og legger inn pasienten for snarlig behandling.

0000161e51ebb19209

112
En 68 år gammel kvinne som for 15 år siden hadde tykktarmkreft og som ble vellykket behandlet med operasjon, strålebehandling og cytostatika. Ved rutinekontroll hos deg har hun Hb 11,0 (11,7-15,3), trc 88 (164-370), granulocytter 0,9 (ref. 1,8-6,9). LD, CRP, ALAT, ALP, Bilirubin og kreatinin normale.
Hva er den mest sannsynlige diagnosen?

A Immuologisk trombocytopeni
B Kronsik lymfatisk levkemi
C Kronisk myelogen levkemi
D X Myelodysplastisk syndrom
Pancytopeni og tidligere strålebehandling/cytostatika er en risikofaktor.

0000161e51ebb19209

113
60 år gammel mann, som påvist osteolytisk lesjon i høyere skulder er utredet av ortoped med biopsitaking av lesjonen som vist ansamling av plasmaceller.
Hvilke primære undersøkelser (bortsett fra S-elektroforese) rekvirerer du for å gå videre i utredningen?

A PET og cytogenetisk undersøkelser.
Benmargsundersøkelse er obligat i diagnostikken.
B Blodutstryk, LD.
C X CT totalskjellett og benmargsundersøkelse
Benmargsundersøkelse er obligat, og Ct totalskjelett vil vise om det foreligger flere lesjoner.
D Benmargsundersøkelse og væskestrøm (flow) cytometri.

0000161e51ebb19209

114
Som primærlege har du utredet en 65 år gammel mann pga normocytær anemi Hb 11,0 (ref 13,4-17,0). Utvidete prøver med følgende funn. S-kappa 125 mg/l, S-lambda 5 mg/l, kappa/lambda ratio (25) S elektroforese påvist M komponent av type IgGkappa 5 gram/l. Han har klaget over smerter i ryggen på senere tid.
Hvilken type billedundersøkelse rekvirerer du for kartlegging av skjelett affeksjon?

A MR
Utmerket metode for kartlegging av bløtdeler og også eventuelle forandringer i benmargen, men anvendes ikke primært for skjellett.
B Skjelett røntgen
Ikke like sensitiv som CT, og anvendes ikke.
C X CT
Mest sensitive metoden for skjelettlesjoner.
D PET
God metode for å påvise høy metabolisme i tumores.

0000161e51ebb19209

115
En 33 år gammel mor fra Syria kommer til ditt legekontor med sin 6 mnd gamle sønn. Hun sier at sønnen i de to siste ukene har vært svært slapp og irritabel. Hun forteller at han har hatt feber på 38,0-38,5 ºC . Ved inspeksjon ser du han er gulfarget på sclera og huden. Palpasjon av abdomen avslører førstørret milt. Du tar noen enkle blodprøver som viser; Hb 8,2g/dl (10,0 - 14,5), hematokritt 0,20 (0,29 - 0,41), trombocytter 201*10^8/L (164 – 370), MCV 75fL (72 - 98), bilirubin 46 µmol/ (< 16 µmol/L) og laktat dehydrogenase (LD) 682 U/L (169 - 435 U/L). Siden du har akkurat kjøpt et splitter nytt mikroskop og det er en rolig dag på legekontoret, bestemmer du deg derfor å ta et blodutstryk (se bilde under). Hva feiler gutten?

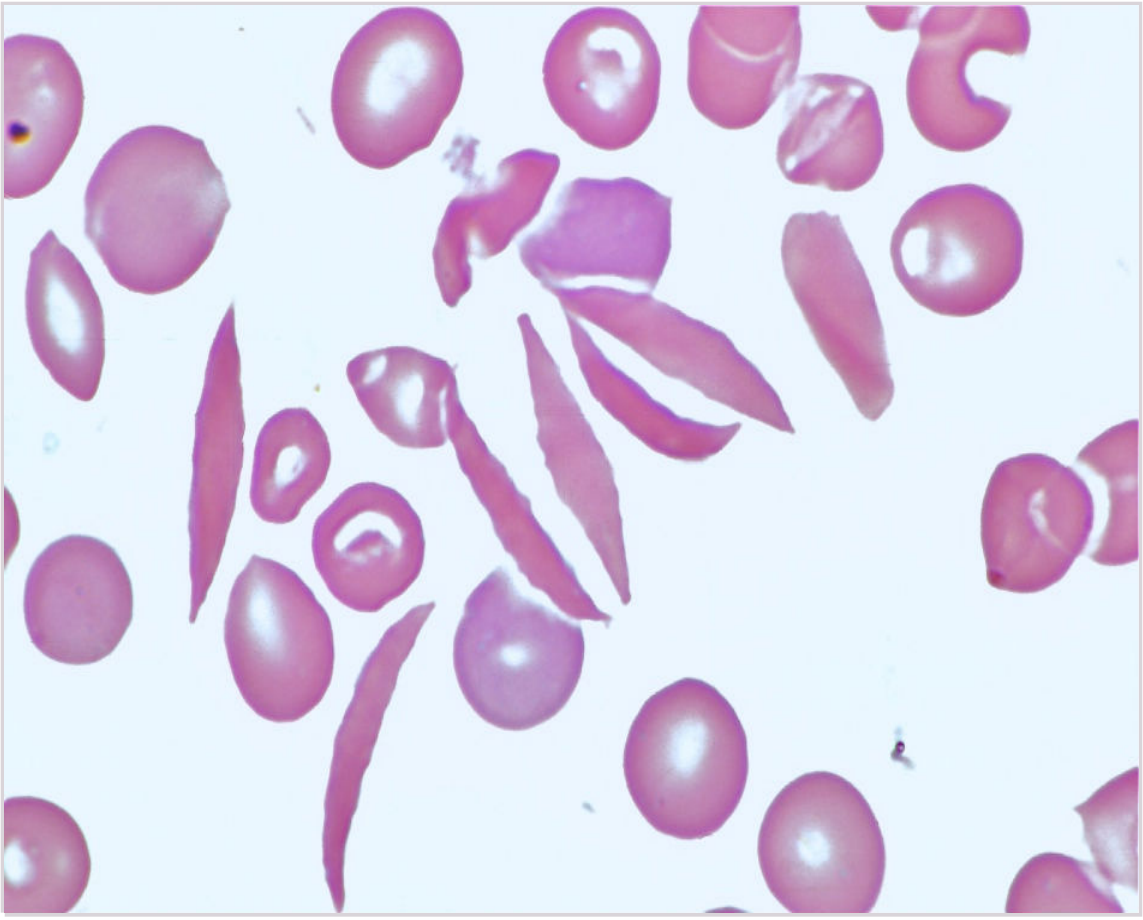

A X Sigdcelleanemi
Typisk blodutstryk. Sykdommen debuterer ofte 6 måneders alder fordi på dette tidspunktet er alt det føtale hemoglobinet HbF utskiftet med unormalt hemoglobin HbS som polymeriserer ved deoksygenering og gir cellenes typiske form. Milten er ofte forstørret ved debut av sykdommen siden sigdcellene fanges i milten. Men dette vil medføre hypoksi og infarkter. Milten vil derfor over tid bli erstattet av fibrotisk vev og redusere i størrelse (autosplenektomi).
Kilde: robbins basic pathology 9e, kap. 11 s411
Bilde hentet fra pathologystudent (http://www.pathologystudent.com/?p=310)

B Arvelig sfærocytose
Gir runde hyperkromatiske erytocytter uten sentral oppklaring

C Autoimmun hemolytisk anemi
Antistoff dekkede erytocytter blir delvis spist av makrofager og omgjordt til sfærocytter som destrueres i milt.

D Thalassemi
Gir mikrocytære, hypokromatiske erytocytter med som oftest normal form.

0000161e51ebb19209

116
Galleblærekonkrementer er et vanlig bifunn ved CT-undersøkelse hos eldre pasienter. Hva er sensitiviteten for galleblærekonkrementer ved CT?

A 20-30%
Feil

B 90-100%
Feil

C 40-50%
Feil

D X 70-80%
Rett

0000161e51ebb19209

117
En 75 år gammel dame innlegges akutt grunnet plutselig inntredende pareser i høyre arm. Det blir gjort en CT caput i akuttmottaket én time etter symptomdebut:

Hva viser bildet?

A CT caput er normal
B X Trombe i venstre a. cerebri media
På bildet ser man en hyperdens media på ve. side, som kan forklare pasientens symptomer.
Kilde: Radiopaedia "Hyperdense MCA sign (brain)" https://radiopaedia.org/articles/hyperdense-mca-sign-brain, nedlastet: 15.05.2017
Bilde: "Acute cerebral infarct" courtesy of Dr Prashant Mudgal, https://radiopaedia.org/cases/acute-cerebral-infarct-1
C Subarachnoidalblødning i fissura Sylvii på venstre side
Den hyperdense lesjonen er tromboembolisk materiale i a. cerebri media, og ikke en blødning
D Ødem som uttrykk for ischemi i venstre temporallapp

0000161e51ebb19209

118
Hydroxychloroquine var ikke beskyttende mot Covid-19 i en randomisert kontrollert studie (p=0.35).
Hvilket utsagn om begrepet p-verdi er korrekt?

A P-verdi gir direkte informasjon bare om styrken til assosiasjonen
P-verdien er påvirket av både styrken til assosiasjonen og dens presisjon og gir oss derfor ikke direkte informasjon om noen av disse
B X P-verdien er påvirket av både styrken og presisjonen til assosiasjonen og gir oss derfor ikke direkte informasjon om noen av disse
Riktig
C P-verdi gir direkte informasjon bare om presisjon
P-verdien er påvirket av både styrken til assosiasjonen og dens presisjon og gir oss derfor ikke direkte informasjon om noen av disse.
D P-verdi gir direkte informasjon både om styrken til assosiasjonen og om presisjonen
P-verdien er påvirket av både styrken til assosiasjonen og dens presisjon og gir oss derfor ikke direkte informasjon om noen av disse

---

0000161e51ebb19209

119
En 32 år gammel kvinne med etnisk bakgrunn fra Somalia har leddgikt og har følt seg slapp over lang tid. Hun bruker Ibuprofen mot leddsmerter.
Du finner følgende prøvesvar:
Hgb 9,5 g/dl (13,5-17,4), MCV 80 fl (82-98), s-Fe 3,5 uMol/l (9-34), TIBC 35 uMol/l (47-83), Ferritin 103ug/l (10-167).
Hva er mest sannsynlige årsak til anemien?

A Anemi sekundært til thalassemibærertilstand
Thalassemi vil ikke gi lav s-Fe, lav TIBC og vil vanligvis ha mye lavere MCV
B Anemi pga akutt blødning fra sår i ventrikkel/duodenum pga ibuprofen
Sykehistorien passer ikke med akutt blødning. Akutt blødning gir ikke forandringer i MCV, S-fe etc. Det sees førs t ved kronisk blødning
C Jernmangelanemi pga kronisk blodtap fra tarm pga ibuprofen
Ved jernmangel ville man vente lavere ferritin og høy TIBC
D X Anemi sekundært til inflammasjon
Passer godt. Grunnsykdom, lav s-fe og lav TIBC gjør inflammasjon sannsynlig. Hva er CRP, tro???

0000161e51ebb19209

120
Asgeir (67) har kjent hyperkolesterolemi og kommer til avtalt kontroll etter gjennomgått PCI. Han viser frem en stor boks med Omega-3 kapsler som han har bestilt på nett og lurer på om dette vil redusere hans risiko for ny hjertesykdom. Du sier at du ikke tror dette vil gjøre noen forskjell, men at du kan sjekke det opp. Ved søk finner du en artikkel i JAMA fra November 2020 av Nicholls et al.: “Effect of High-Dose Omega-3 Fatty Acids vs Corn Oil on Major Adverse Cardiovascular Events in Patients at High Cardiovascular Risk. The STRENGTH Randomized Clinical Trial”.
Tabell 1 viser pasientenes kjennetegn ved studiestart/randomisering. Hvilken konklusjon er den mest rette å trekke fra denne?

Table 1. Patient Characteristics and Medication Use in a Trial of Omega-3 Fatty Acids to Reduce Major Adverse Cardiovascular Events

	No. (%)	
	Omega-3 CA (n = 6539)	Corn oil (n = 6539)
Age, mean (SD), y	62.5 (9.0)	62.5 (9.0)
Sex		
Male	4250 (65.0)	4260 (65.1)
Female	2289 (35.0)	2279 (34.9)
Body mass index, mean (SD)	32.2 (5.7)	32.2 (5.6)
Race		
White	5341 (81.7)	5382 (82.3)
Asian	698 (10.7)	657 (10.0)
Black	180 (2.8)	166 (2.5)
Other[a]	320 (4.9)	334 (5.1)
Ethnicity: Hispanic or Latino	264/4647 (5.7)	268/4675 (5.7)
Comorbidities		
Established CVD at baseline	3638 (55.6)	3678 (56.2)
Coronary disease	3009 (46.0)	3026 (46.3)
Cerebrovascular disease	536 (8.2)	512 (7.8)
Peripheral vascular disease	227 (3.5)	257 (3.9)
Aortic disease	214 (3.3)	244 (3.7)
Diabetes at baseline[b]	4608 (70.5)	4562 (69.8)
Hypertension	5732 (87.7)	5688 (87.0)
eGFR,[c] mean (SD), mL/min/1.73 m^2	77.2 (19.9)	77.5 (19.7)
Medication use		
RAAS blockers	5315 (81.3)	5310 (81.2)
Antiplatelet agents	4623 (70.7)	4700 (71.9)
β-Blockers	4347 (66.5)	4348 (66.5)
High-intensity statin	3255 (49.8)	3273 (50.1)
Other statin	3284 (50.2)	3266 (49.9)
Ezetimibe	234 (3.6)	245 (3.7)

Abbreviations: CA, carboxylic acid formulation; CVD, cardiovascular disease; eGFR, estimated glomerular filtration rate; RAAS, renin-angiotensin aldosterone system.

[a] The "other" category included American Indian or Alaska Native; Native Hawaiian or other Pacific Islander; multiple races; and unknown.

[b] Diabetes on or before the first dose of study medication, defined by patient self-report, chart review, or use of diabetes medications.

[c] Estimated glomerular filtration rate was estimated using the CKD-EPI formula: eGFR = 141 × min(SCr/κ, 1)α × max(SCr /κ, 1) − 1.209 × 0.993Age × 1.018 [if female] × 1.159 [if Black]; where k = 0.7 for females or 0.9 for males and α = −0.329 for females or −0.411 for males.

A Tabellen illustrerer at det ikke er noen var noen sammenheng mellom intervensjonen og utfallet
Tabellen viser gruppene ved start av studien, før utfallet ble vurdert.

B X Tabellen illustrerer en god randomisering
Dette er en randomisert kontrollert forsøk (undertittel). Selve forskningsspørsmålet kommer klart frem i tittelen, inkludert P (populasjon = pasienter med høy CVD-risiko), I (intervensjon = høydose Omega-3 fettsyrer), C (comparison = maisolje) og O (outcome/utfall = større kardiovaskulære hendelser). For å kunne trekke slutninger angående årsak-virkning i en RCT-studie forutsettes det at intervensjonsgruppene er helt like med unntak av intervensjonen som testes (dvs. ingen systematiske forskjeller mellom gruppene). Dette ivaretas blant annet ved en adekvat randomiseringsprosedyre som sikrer tilfeldig fordeling mellom gruppene av alle egenskaper forutsatt at det er et tilstrekkelig stort antall deltakere. Tabellen viser at de to intervensjonsgruppene etter randomisering er nesten helt like – som forventet ved en adekvat randomisering av såpass mange studiedeltakere.

C Tabellen indikerer at det ved sammenligning av utfallet i de to intervensjonsgruppene vil være avgjørende å justere for de bakenforliggende egenskapene som inngår i tabellen, da disse har høy forekomst.
Fordelen med en RCT-studie er randomiseringen (forutsatt at det er gjort på en god måte og av nok deltakere) som gjør at alle andre egenskaper enn intervensjonen er tilfeldig fordelt mellom gruppene – dvs ingen confounding. Det betyr at vi på gruppenivå i stor grad kan se bort fra bakenforliggende forskjeller – både de som er beskrevet og alle andre. Her er det ingen store forskjeller i egenskapene mellom de to gruppene og dermed ingenting som tyder på at slik justering er avgjørende.

D Tabellen indikerer at det ved sammenligning av utfallet i de to intervensjonsgruppene vil være avgjørende å justere for de bakenforliggende egenskapene som ikke inngår i tabellen (som f.eks. sosioøkonomisk posisjon og røykestatus)
Fordelen med en RCT-studie er randomiseringen (forutsatt at det er gjort på en god måte og av nok deltakere) som gjør at alle andre egenskaper enn intervensjonen er tilfeldig fordelt mellom gruppene – dvs ingen confounding. Det betyr at vi på gruppenivå i stor grad kan se bort fra bakenforliggende forskjeller – både de som er beskrevet og alle andre.

0000161e51ebb19209

Testen har 120 oppgaver. På utskriftstidspunktet var 0 oppgaver blitt trukket og det var gjort fasitendringer på 0 oppgaver.