2022 - IIAB - MD4030 - Eksamen 2
Eksamensdato: 2022-05-25

1
En 72 år gammel mann kommer til deg på fastlegekontoret og angir at han har følt litt mindre energi de siste 2-3 måneder. Han hoster kanskje litt mer enn før og den siste tiden har det kommet opp litt slim. Han sluttet å røyke for 10 år siden da han fikk diagnosen KOLS grad II. Du auskulterer og finner sparsomme bilaterale obstruksjonsfysikalia, men ingen dempning.
Hvilken diagnose mistenker du og hvordan håndterer du dette videre?

A Pasienten kan ha lungekreft. Du legger pasienten inn samme dag i henhold til pakkeforløp for lungekreft
Feil svaralternativ. Selv om Oddvar kan ha lungekreft, foreligger det ikke grunnlag for å legge inn pasienten i sykehus

B Pasienten har mest sannsynlig en KOLS-forverring grunnet infeksjon. Riktig behandling er antibiotika og steroider for å dempe inflammasjon.
Feil svaralternativ. Risikoen for alvorlig underliggende kreftsykdom er ikke vurdert selv om Oddvar er i risikogruppen grunnet alder, røykeanamnese og komorbiditet

C X Pasienten kan ha lungekreft. Etter videre undersøkelser finner du ikke grunnlag for steroider eller antibiotika og henviser til røntgen av lungene i første omgang.
Mest riktig svaralterantiv. Man skal ha lav terksel for røntgen thorax hos pasienter med risiko for lungekreft (alder, tidligere røyker) og med endret allmentilstand og hostevaner. Det er viktig å vite at en normal røntgen thorax ikke utelukker lungekreft dersom pasienten har overbevisende sympomer som f.eks hemoptyse. Pasienter som har symptomer og funn forenlig med lungekreft skal utreddes med CT i pakkeforløp lungekreft.

D Pasienten har mest sannsynlig en KOLS-forverring grunnet infeksjon. Riktig behandling er steroider for å dempe inflammasjon og antibiotika dersom CRP er forhøyet.
Feil svaralternativ. Risikoen for alvorlig underliggende kreftsykdom er ikke vurdert selv om Oddvar er i risikogruppen grunnet alder, røykeanamnese og komorbiditet og har endret hoste samtidig med redusert allmentilstand

---

00001628e44eca5eea

2
I kreftbehandling brukes begrep som palliativ og kurativ om behandling.
Hva menes med kurativ behandling?

A Kurativ behandling er behandling hvor flertallet (>50%) av pasientene er i live etter 5 år
Feil svar: Kurativ behandling er behandling hvor målsettingen er overlevelse

B X Kurativ behandling er behandling med målsetting om å bli frisk
Riktig svar. Kurativ behandling har som mål og er rettet mot at pasienten skal bli frisk. Det er stor variasjon i hvor stor andel av pasientene som faktisk blir friske.

C Kurativ behandling er behandling som gir pasientene en median overlevelse >5 år
Feil svar: Kurativ behandling er behandling hvor målsettingen er overlevelse

D Kurativ behandling er behandling hvor de fleste pasientene (>75%) er i live etter 5 år
Feil svar: Kurativ behandling er behandling hvor målsettingen er overlevelse

---

00001628e44eca5eea

3
Målrettet behandling ("targeted therapy") er etablert som en viktig behandling ved lungekreft siden tidlig på 2000-tallet. Generelt er effekten veldig rask og god hos flertallet av pasientene og det er færre som får alvorlige bivirkninger enn av tradisjonell cellegift som den har erstattet. Det er likevel noen viktige begrensninger når det gjelder nytte-effekt for pasientene.
Hvilken begrensning av denne typen behandling er per i dag den viktigste for norske lungekreftpasienter?

A Pasienter utvikler resistens og får tilbakefall av kreftsykdommen sin.
Stemmer, men de har likevel lenger og bedre sykdomskontroll enn mange andre lungekreftpasienter.
B Behandlingen er så kostbar at norske pasienter i liten grad får målrettet behandling ved offentlige norske sykehus.
De viktigste målrettede behandlinger er tilgjengelige. Men det er en utfordring at det er små subgrupper av pasienter og man kan hevde at systemet for vurdering av kost/nytteverdi ikke er velegnet for denne type behandling.
C Pasienter som har fått målrettet behandling har i liten grad effekt av immunterapi og går derfor glipp av muligheten for å oppnå veldig langvarig sykdomskontroll.
Pasienter som er aktuelle for målrettet behandling har generelt liten effekt av immunterapi men det skyldes egenskaper ved tumor og ikke behandlingen.
D X Kun et mindretall av pasienter har driver-mutasjoner som man kan rette målrettet behandling mot.
Dette er per i dag hovedbegrensningen når det gjelder bruk av målrettet behandling.

00001628e44eca5eea

4
Immunterapi (Hemming av PD-1 og CTLA-4), benyttes ved mange kreftformer.
På hvilken celle er det direkte angrepspunktet for hemming av PD1 og CTLA-4?

A B-celler
Er ikke involvert
B Makrofager
Makrofager nært svulsten vil ofte virke hemmende på immunresponsen.
C X T-cellen
PD-1 hemmere interagerer med T-celler for å fremme immunrespons som så kan angripe kreftceller.
D Kreftcellen
Kreftcellen er det endelige målet for immunterapi, men PD-1 hemming virker ikke direkte på kreftcellen

---

00001628e44eca5eea

5
En pasient ankommer akutt fredag kveld. Hun har over de siste 10 dagene utviklet et typisk vena cava superior syndrom med hevelse og rødme i ansiktet, hovne fingre på begge hender, respirasjonsfrekvens 30 og puls 90, og foretrekke å sitte fremfor å ligge i sengen. CT tatt på lokalsykehuset viser en 8 cm stor tumor i høyre lunges overlapp og lymfeknutemetastaser til høyre hilus og subcarinalt. Det er tydelig kompresjon av vena cava superior. NSE er kraftig forhøyet med verdi 140 som tilsier at dette er en småcellet lungekreft.
Hva gjør du?

A Du ringer umiddelbart thoraxkirurgisk bakvakt og ber om akutt kirurgi. Dette er den eneste behandlingen som har rask nok effekt til at man kan hindre at pasienten dør av vena cava superior syndrom. Deretter kan pasienten få cytostatika og strålebehandling.
Kirurgi har ingen plass i denne situasjonen. Det vil være kompleks kirurgi, utsette pasienten for stor risiko, og effekten av cytostatika og stråling er så god at kirurgi ikke er indisert dersom man MÅ starte akutt behandling.

B Du rekvirerer akutt strålebehandling mot tumor siden dette er behandlingen som raskest kan forhindre at pasienten utvikler en fatal okklusjon av vena cava superior.
Strålebehandling kan ha en rask og god effekt, men det er ikke mulig å få gitt optimal behandling uten riktig utredning først. Det haster omtrent aldri så mye at behandling må startes akutt. Man vil dessuten starte med cytostatika først om man MÅ gi akutt behandling.

C X Gir steroider, rekvirerer MR caput i løpet av helgen og PET CT samt biopsi over helgen. Pasienten kan potensielt kureres, og det er viktig å få full oversikt over sykdomsutbredelse før behandling starter.
Det er meget sjelden at det haster veldig, og steroider kan ha meget god effekt. Denne pasienten kan potensielt kureres og det er derfor viktig å utrede henne ordentlig før behandling starter.

D Du ringer sykehusapoteket og rekvirerer en akutt cytostatikakur. Småcellet lungekreft er alltid mye mer utbredt enn det man ser på bilder og det er derfor viktig å gi systemisk behandling både for å få hindre et fatalt vena cava superior syndrom og for å få gitt best mulig behandling for sykdommen generelt.
Cytostatika kan virke raskt og godt, men kan også maskere lesjoner dersom behandlingen starter før all billeddiagnostikk er utført. Det haster sjelden så mye at ikke muligheten for kurativ behandling må prioriteres.

00001628e44eca5eea

6
Småcellet lungekreft utgjør kun ca. 13% av alle lungekrefttilfeller, men er en viktig undergruppe fordi den aggressive biologien medfører at det er viktig å utrede pasienter raskt og komme i gang med behandling så snart som mulig.
Hvilken behandling er det som kurerer flest pasienter med denne typen lungekreft?

A Kirurgi etterfulgt av cellegift og thoraxbestråling
Kurerer noen pasienter, men det er ekstremt få som er operable fordi nesten alle har spredning ved diagnosetidspunktet.

B Kombinert cellegift, strålebehandling og immunterapi
Det er vist at immunterapi gir lenger sykdomskontroll enn cellegift alene ved utbredt sykdom, men ikke i kombinasjon med stråleterapi.

C Cellegift og immunterapi
Standard behandling for de med spredning, men ikke undersøkt om noen blir kurert.

D X Kombinert cellegift og strålebehandling etterfulgt av forebyggende hjernebestråling
Denne behandlingen kurerer ca. 30% av de som har sykdom i begrenset stadium.

00001628e44eca5eea

7
Hvilke kreftpasienter skal henvises til palliativ strålebehandling?

A Pasienter med metastaser til skjelettet
Feil svaralternativ: Metastaser til skjelettet er ikke i seg selv en indikasjon for palliativ strålebehandling
B Pasienter som ikke lenger responderer på medikamentell behandling
Feil svar: Det at kreftsykdommen ikke responderer på medikamentell behandling er ikke i seg selv en indikasjon
C Pasienter med smerter eller truet funksjon på grunn tumor og som ikke lenger har effekt av medikamentell kreftbehandling
Feil svaralternativ: Også pasienter som har effekt av medikamentell kreftbehandling kan ha nytte av palliativ strålebehandling
D X Pasienter med smerter eller truet funksjon på grunn tumor
Riktigst svaralternativ: Palliativ strålebehandling kan være nyttig for pasienter med smerter eller truet funksjon på grunn av primærtumor eller metastaser - uavhengig av om medikamentell behandling fortsatt kan forventes å ha nytte.

00001628e44eca5eea

8
Dyspnoe er vanlig hos pasienter i livets siste dager.
Hvordan kan dette best håndteres?

A Tilførsel av oksygen bør være den primære behandlingen selv hos pasienter uten hypoksemi.
Det finnes ingen evidens for dette.
B Ikke-farmakologiske tiltak.
Vi kan ha nytte av bla fysioterapi, leie-endring mm som kan bedre tungpustheten, men dette alene gir sjelden nok bedring hos pasienten.
C Behandlingen av dyspnoe må være rettet mot de underliggende årsakene.
Dette er et riktig prinsipp ved ulike sykdommer, men her snakker vi om de siste dagene i livet hvor de underliggende årsakene kan være mange og ofte ikke helt avklart. Her retter vi behandlingen mot symptomet dyspnoe.
D X Morfin lindrer ofte dyspnoe hos pasienter som er i livets siste dager.
Opioider og da spesielt morfin er førstevalget for å behandle dyspnoe i livets siste dager uavhengig av underliggende årsak.

00001628e44eca5eea

9
En kvinne i 50-årene har fått påvist en cancer i anus. Svulsten er ca. 2 cm i diameter og lokalisert i nedre del av anus. CT thorax-abdomen-bekken viser ingen tegn til metastaser, og anal ultralyd og MR av bekkenet viser at svulsten ikke vokser inn i anale sphincter. Biopsi viser at det er et plateepitelcarcinom.
Hva er den beste behandlingen for denne kvinnen?

A X Strålebehandling kombinert med kjemoterapi
Ja, dette er standard behandling ved analcancer
B Rectumamputasjon
Nei, kjemoterapi kombinert med stråling er standard behandling ved primær analcancer
C Kjemoterapi
Nei, kjemoterapi benyttes, men i kombinasjon med strålebehandling
D Strålebehandling
Nei, strålebahndling benyttes, men i kombinasjon med kjemoterapi

---

00001628e44eca5eea

10
Arne er 52 år og har ikke vært hos fastlegen før nå. Han kontakter deg da han opplever pustebesvær ved trappegang og tåler mindre anstrengelse enn før. Han må nå stoppe om han forsøker å gå raskt i motbakke. Ved undersøkelse hører du en ru systolisk bilyd. Bilyden høres best i 2.-. interkostalrom høyre side og du synes den er kraftigst ca 2/3 ut i systolen før den avtar litt i styrke. Den andre hjertetonen er mindre tydelig enn den første. Ved undersøkelsen har han ingen ødemer, halsvenestase eller andre organspesifikke funn.
Hva er mest sannsynlig årsak til Arnes symptomer?

A X Alvorlig aortastenose
Bilyden ved aortastenose er oftest ru/sagende/grov og har crescendo-decrescendo karakter (dvs økende-så avtakende intensitet). Punktum maksimum er oftest i 2. høyre intercostalrom, men kan være langs venstre sternalrand og hos mange høres den også tydelig over apeks. Forplantning til halskar kan være vanlig. Når maksimal styrke er hørbar sent i systolen er dette gjerne tegn på at stenosegraden er alvorlig, og likeså er svekket annen hjertetone oftest assosiert med alvorlig grad av aortastenosen. Pulmonalstenose høres vanligvis best til venstre for sternum.
B Mild eller moderat aortastenose
C Mild eller moderat pulmonalstenose
D Alvorlig pulmonalstenose

00001628e44eca5eea

11
Blodgrupper 0 og Rh- var beskyttende mot Covid-19 i en kohortstudie (p=0.03) **Hva er korrekt for begrepet p-verdi?**

A P-verdi gir direkte informasjon bare om presisjon
P-verdien er påvirket av både styrken til assosiasjonen og dens presisjon og gir oss derfor ikke direkte informasjon om noen av disse.
B X P-verdien er påvirket av både styrken og presisjonen til assosiasjonen og gir oss derfor ikke direkte informasjon om noen av disse
Riktig
C P-verdi gir direkte informasjon både om styrken til assosiasjonen og om presisjonen
P-verdien er påvirket av både styrken til assosiasjonen og dens presisjon og gir oss derfor ikke direkte informasjon om noen av disse
D P-verdi gir direkte informasjon bare om styrken til assosiasjonen
P-verdien er påvirket av både styrken til assosiasjonen og dens presisjon og gir oss derfor ikke direkte informasjon om noen av disse

00001628e44eca5eea

12
En mann på 64 år har fått påvist anemi på bakgrunn av følgende laboratorieresultater:

Analyse	Svar	Referanseområde
S-Ferritin	232 µg/L	30-383 µg/L
B-MCH	31,1 pg	27,1-32,6 pg
S-Haptoglobin	<0,1 g/L	0,5-2,1 g/L
S-Vitamin B12	200 pmol/L	186-645 pmol/L
B-Trombocytter	$250x10^{9/L}$	164-370 $x10^{9/L}$
B-Leukocytter	6 $x10^{9/L}$	4,1-9,8 $x10^{9/L}$
B-Hemoglobin	9,5 g/dL	13,4-17,0 g/dL
B-Retikulocytter	0,20 x 10^{12}/L	0,03-0,11 x 10^{12}/L

Hva er mest sannsynlig årsak?

A Jernmangel
Ikke sannsynlig pga normal ferritin og MCH, samt lav haptoglobin
B Aplastisk anemi
Ville forventet påvirkning av andre cellerekker
C Vitamin B12-mangel
Pasienten har B12 i nedre del av referanseområdet og kunne i teorien hatt en B12-mangel som årsak til anemi, men man ville da forventet megaloblast-anemi med økt MCH. Økt antall retikulocytter taler også mot dette og hemolyse som primærårsak til anemi er mer sannsynlig.
D X Hemolyse
Lav haptoglobin er svært spesifikk for hemolyse hos voksne pasienter. Han har også økt mengde retikulocytter som tyder på destruksjon av RBC og ikke et produksjonsproblem.

00001628e44eca5eea

13
Hvilken egenskap er viktigst hos tumormarkører?

A X Markørene bør ha høy sensitivitet og spesifisitet
Kreftmarkører til klinisk bruk bør ha så høy sensitivitet og spesifisitet som mulig for å forhindre falske positive og falske negative prøvesvar, som kan få alvorlige kliniske konsekvenser.
B Analyseresultatet bør føre til endret behandling
C Analysekostnadene bør være så lave som mulig
D Markørene bør kun brukes i screening for kreft

00001628e44eca5eea

14
En 14 år gammel jente har de siste 2 måneder hatt økende plager med smerter nederst i korsryggen, spesielt i forbindelse med fotballtrening. Smertene er nå så uttalte at hun har sluttet å spille fotball. Hvilken diagnose mistenker du først og fremst?

A X Spondylolyse /spondylolistese
Vanlig årsak til smerter i lumbosacralovergangen i denne alderen. Økt forekomst hos ungdom som driver med idrett.
B Brudd på grunn av benskjørhet (osteoporose)
Benskjørhet er uvanlig i denne alderen
C Morbus Scheuermann
Oftest lokalisert lenger opp i ryggsøylen og ikke typsik knyttet til aktivitet initialt
D Skoliose
Gir oftest ikke smerter og er oftest lokalisert lenger opp i ryggsøylen

---

00001628e44eca5eea

15
Korsryggsmerter er vanlig forekommende i befolkningen. I mange tilfeller kan man ikke finne noen helt sikker årsak til at smertene oppstår. Slike korsryggsmerter benevnes ofte som uspesifikke korsryggsmerter. I hvor stor andel av personer som har korsryggsmerter regner man med at smertene er såkalte uspesifikke korsryggsmerter?

A I 10-20 %
B X I 80 -90 %
Ut fra vår viten i dag kan vi ikke påvise noen sikker årsak til korsryggsmerter i 80 -90 % av personer som har slike smerter
C I 30- 40 %
D I 60 -70 %

00001628e44eca5eea

16
Hypotermibehandling brukes som nevroproteksjon ved hjertestans, men til nå har dette i mindre grad vært benyttet hos pasienter uten sjokkbar rytme. I en artikkel publisert i desember 2019 i New England Journal of Medicine (Lascarrou, J.-B., et al. (2019). "Targeted Temperature Management for Cardiac Arrest with Nonshockable Rhythm." New England Journal of Medicine 381(24): 2327-2337) beskrives en studie som ser på effekten av hypotermi for denne pasientgruppen. Under ser du et utdrag fra sammendraget, samt hovedresultatene i tabellform. Hva viser studien?

METHODS

We performed an open-label, randomized, controlled trial comparing moderate therapeutic hypothermia (33°C during the first 24 hours) with targeted normothermia (37°C) in patients with coma who had been admitted to the intensive care unit (ICU) after resuscitation from cardiac arrest with nonshockable rhythm. The primary outcome was survival with a favorable neurologic outcome, assessed on day 90 after randomization with the use of the Cerebral Performance Category (CPC) scale (which ranges from 1 to 5, with higher scores indicating greater disability). We defined a favorable neurologic outcome as a CPC score of 1 or 2. Outcome assessment was blinded. Mortality and safety were also assessed.

Table 2. Neurologic Outcomes and Hospitalization Characteristics.*

Outcome	Hypothermia (N=284)	Normothermia (N=297)	Difference or Hazard Ratio (95% CI)
CPC score of 1 or 2 on day 90 — no. (%)	29 (10.2)	17 (5.7)	4.5 (0.1 to 8.9)†
CPC score distribution on day 90 — no. (%)			
CPC score of 1	16 (5.6)	11 (3.7)	
CPC score of 2	13 (4.6)	6 (2.0)	
CPC score of 3	22 (7.7)	31 (10.4)	
CPC score of 4	1 (0.4)	0	
CPC score of 5	231 (81.3)	247 (83.2)	
Loss to follow-up	1 (0.4)	2 (0.7)	
Death by day 90 — no. (%)	231 (81.3)	247 (83.2)	−1.9 (−8.0 to 4.4)†

* The primary outcome was survival with a favorable neurologic outcome, assessed on day 90 after randomization with the use of the Cerebral Performance Category (CPC) scale. CPC scores range from 1 to 5, with higher scores indicating greater disability; a CPC score of 5 indicates death. For this trial, a favorable neurologic outcome was defined as a CPC score of 1 (good cerebral performance or minor disability) or 2 (moderate disability).[20] Confidence intervals for secondary efficacy end points were not adjusted for multiplicity, and therefore inferences drawn from these intervals may not be reproducible. ICU denotes intensive care unit.

† Differences between percentages in the analyses of CPC score of 1 or 2 on day 90 and death by day 90 are shown in percentage points.

A X Hvis 100 pasienter får hypotermibehandling vil 4 - 5 flere pasienter overleve med et fordelaktig nevrologisk utfall, sammenlignet med dersom de blir holdt normoterme
Gruppen med pasienter som ble hypotermibehandlet hadde 4,5 %-poeng høyere forekomst av fordelaktig nevrologisk utkomme etter 90 dager (CPC skår 1 eller 2), sammenlignet med pasienter som ikke fikk slik behandling. Dette tilsvarer mellom 4 og 5 pasienter av 100.

B 4,5 ganger så mange pasienter som ble hypotermibehandlet hadde et fordelaktig nevrologisk utkomme etter 90 dager (CPC skår 1 eller 2), sammenlignet med pasienter som ikke fikk slik behandling
Gruppen med pasienter som ble hypotermibehandlet hadde 4,5 %-poeng høyere forekomst av fordelaktig nevrologisk utkomme etter 90 dager (CPC skår 1 eller 2), sammenlignet med pasienter som ikke fikk slik behandling

C Det er vanskelig å si noe sikkert om forskjellen mellom gruppene ettersom vi mangler p-verdi for å vurdere statistisk signifikans.
Vi foretrekker å benytte punktestimat med et spredningsmål (her er 95% KI benyttet) - ettersom dette både sier noe om størrelsen på sammenhengen og usikkerheten av denne. ("Statistisk signifikans" kan dessuten også vurderes ved 95% KI)

D Normotermi reduserte 90-dagers dødelighet med 90% sammenlignet med hypotermi
Det var ingen forskjell mellom gruppene i forhold til 90 dagers dødelighet (Death by day 90). Punktestimatet indikerer nesten 2%-poeng lavere forekomst av død i gruppen med normotermi, men konfidensintervallet er vidt og inneholder tallverdien 0.

00001628e44eca5eea

17
En 68 år gammel koronarsyk mann skal gjennomgå et hjertekirurgisk inngrep. Det forutsettes at hjerte-lunge maskin må brukes for å gjennomføre inngrepet.
Hvordan kobles en slik pasient vanligvis til hjerte-lunge maskinen?

A Blod dreneres fra v. cava inferior og returneres via a. axillaris.
Det er ikke vanlig å gjøre slik, bare under spesielle omstendigheter.
B Blod dreneres fra a. femoralis og returneres via v. iliaka
Da vil blodet strømme feil vei.
C Blod drenes fra aorta v. femoralis of returneres via a. femoralis.
Det er ikke vanlig å gjøre slik, bare under spesielle omstendigheter.
D X Blod dreneres fra høyre atrium og returneres via aorta ascendens
Korrekt svar

18
En 73 år gammel mann ble behandlet for cancer coli for to år siden. Ved nylig gjennomført kontroll er det nå mistanke om en metastase i høyre leverlapp og to metastaser i høyre lunges overlapp. Pasienten spør deg om råd med tanke på indikasjon for metastasekirurgi.
Hvilket utsagn om behandling av pasientens tilstand er riktig?

A Det gjøres vanligvis lobektomi ved lungemetastasekirurgi.
Man prøver å spare mest mulig lungevev, og unngår derfor lobektomi.
B X Behandling av lungemetastasene vil sannsynligvis ikke gi en overlevelsesgevinst.
Dessverre er det fremdeles meget usikkert om metastasekirurgi i slike til feller medfører en overlevelsesgevinst.
C I slike tilfeller opereres lungemetastasen først og levermetastasen senere.
Siden gevinsten med lungemetastasekirurgi er usikker, opereres først levermetastasen.
D Ut ifra sykehistorien er det mest sannsynlig at det foreligger lungekreft med spredning, og derfor anbefales palliativ stråling.
Pasientens sykehistorie og samtidig funn av svulster i leveren og lungen passer best med metastaser fra cancer coli.

19
I en studie fikk covid-19-pasientene som ble behandlet med fluoxetine, reduksjon i mortalitet sammenlignet med dem som fikk konvensjonell behandling, P=0.01.
Hvilken konklusjon kan du trekke av p-verdien her?

A Fluoxetine er ikke bedre enn den konvensjonelle behandlingen til å redusere mortalitet.
Åpenbart feilaktig utsagn.
B X Dataene er ikke forenlige med nullhypotesen, som er at fluoxetine påvirker mortaliteten like mye som den konvensjonelle behandlingen.
P-verdi refererer vanligvis til sannsynligheten, under forutsetning av at nullhypotesen er sann, for at dataene fra en studie vil vise en assosiasjon minst så langt fra nullhypotesen som det som faktisk ble observert. Kort fortalt viser p-verdien til samsvar mellom dataene og nullhypotesen, og i dette tilfellet tilsier den lave p-verdien at dataene ikke er forenlige med nullhypotesen.
C Sannsynligheten for nullhypotesen, det vil si at fluoxetine ikke påvirker mortalitet mer enn den konvensjonelle behandlingen, er 0.01.
Det er en misoppfatning å tro at p-verdien er sannsynligheten for nullhypotesen.
D Sannsynligheten for at tilfeldigheter forklarer resultatet (som er at bedringen er større med fluoxetine), er 99%.
Det er en misoppfatning å tro at p-verdien er sannsynligheten for at tilfeldigheter forklarer resultatene.

20
En 56 år gammel tidligere frisk mann fikk brystsmerter under gåtur. Kraftig retrosternalt press med utstråling til kjeve. Han stoppet, smertene vedvarte. Fikk nitroglyserin og morfin av ambulansepersonell etter 30 minutter. Ble da raskt smertefri. Sendt til akuttmottaket i Molde, der smertefri.
EKG tatt i akuttmottaket:

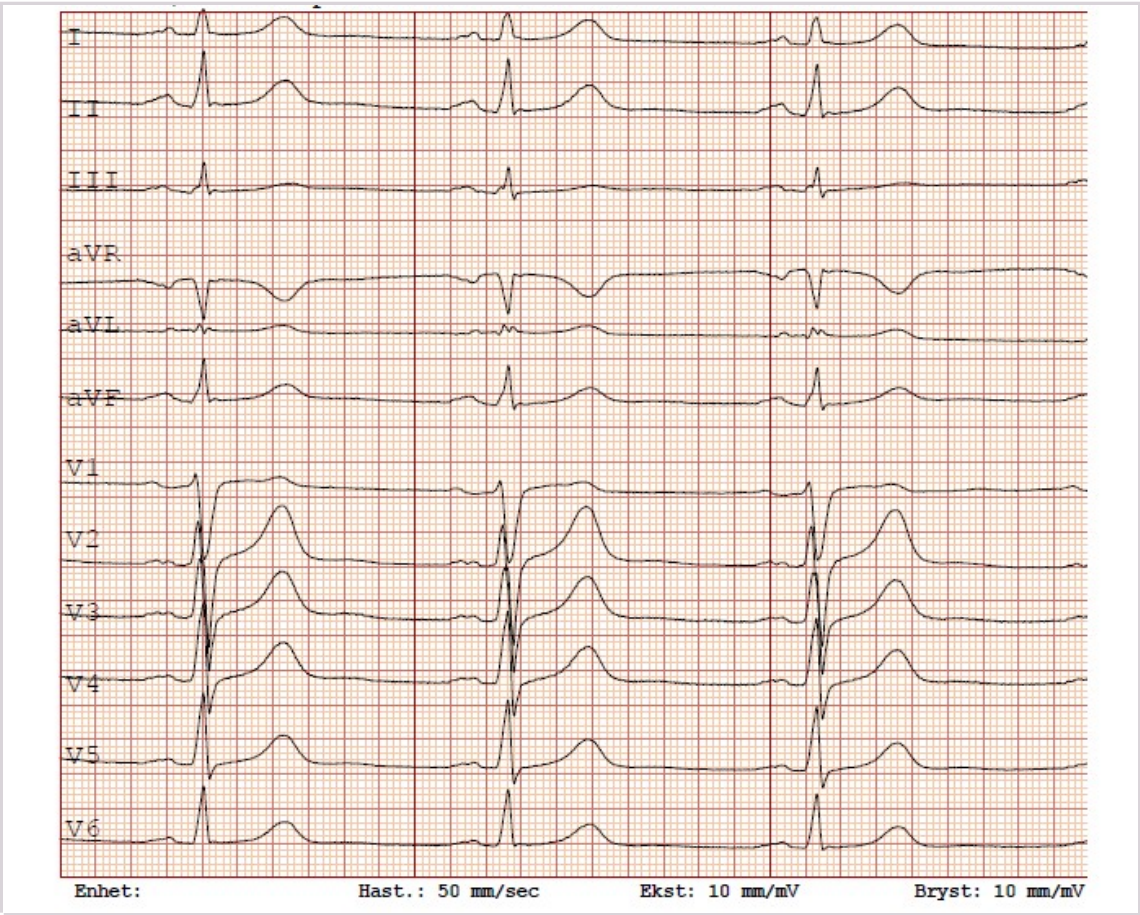

Troponin-t måles til 121 ng/L (normalt <=14 ng/L).
Hva er riktig håndtering videre?

A Han er nå smertefri og har stabil angina pectoris. Start opp med Albyl-E og statin. Resept på nitroglyserin som kan brukes ved behov. Henvises poliklinisk koronar angiografi.
Troponin-t er forhøyet og smertene ga seg ikke da han stoppet. Han har ikke stabil angina pectoris, men NSTEMI.

B Han har et hjerteinfarkt og skal sendes umiddelbart til St. Olav for akutt PCI.
Han har et hjerteinfarkt, men det er ikke ST-elevasjoner i EKG og han er smertefri. Han skal da ikke ha akutt PCI eller trombolyse.

C Han har et hjerteinfarkt. Fra Molde er tiden til St. Olav for lang for akutt PCI. Han må få trombolyse i Molde og så umiddelbart transporteres til St. Olav med tanke på rescue PCI hvis trombolyse viser seg å ikke ha effekt.
Han har et hjerteinfarkt, men det er ikke ST-elevasjoner i EKG og han er smertefri. Han skal da ikke ha akutt PCI eller trombolyse.

D X Han innlegges i Molde, oppstart antitrombotisk behandling og statin. St. Olav kontaktes mtp. overflytting til koronar angiografi i løpet av de nærmeste dagene.
Riktig svar. Har har typiske symptomer og forhøyet troponin-t. Man har kun en verdi, og således enda ikke et "rise-and fall" mønster enda, men med klassiske symptomer og troponinstigning dreier dette seg om et NSTEMI og skal behandles som anført i svaralternativet.

00001628e44eca5eea

21
Eksponering for bly kan medføre en rekke negative helseeffekter innen flere organsystem. Skadevirkningene ved akutt høy eksponering/akutt forgiftning skiller seg fra effektene ved lavgradig langvarig eksponering. Nervesystem i utvikling er også mer utsatt for skadevirkninger ved blyeksponering.

Hva er ansett som en av de vanligste nevrologiske effektene fra lavgradig blyeksponering hos foster og barn?

A Nedsatt syn
Nei, ikke ansett som en av de mest vanlige nevrologiske effektene hos barn

B X Nedsatt IQ
Riktig, rammer dessverre et svært høyt antall barn, kanskje først og fremst i andre deler av verden. Tapet av IQ kan gjerne være "subklinisk" og vil ikke nødvendigvis medføre funksjonssvikt, men er likevel en vesentlig uønsket konsekvens av blyeksponering og utgjør et av flere viktige argument for at gravide og barn skal beskyttes i særlig grad mot blyeksponering. Ut fra at befolkningen i Norge generelt sett antas å være lite blyeksponert, (særlig etter at det ble forbudt å bruke bly som tilsetning til bensin,) så både håper og tror vi at dette ikke er et omfattende problem i Norge, men det er likevel fare for at enkelte grupper kan være mer blyeksponerte enn gjennomsnittet av befolkningen. Ellers kan det forøvrig være greit å merke seg at det amerikanske "Environmental Protection Agency" (EPA) rapporterer at mindre enn 1 % av kjemikaliene i miljøet er evaluert med tanke på deres potensiale til å påvirke og forstyrre nervesystem i utvikling. Mangel på slik kunnskap er en utfordring både ved vurdering av årsak til nevrologiske sykdommer og i forebyggingssammenheng. Det er i dag en rekke restriksjoner i bruken av bly, og det kan forventes at flere av de kjemikaliene vi omgir oss med i dag, vil bli strengere regulert etter hvert som man får kunnskap om deres negative helsevirkninger.

C Nedsatt hørsel
Nei, ikke ansett som en av de mest vanlige nevrologiske effektene hos barn

D Nedsatt sensibilitet
Nei, kanskje ikke utenkelig, men hvertfall ikke ansett som en av de mest vanlige nevrologiske effektene hos barn

---

22
En 19 år gammel mann oppsøker fastlegen i slutten av mai. Han har snart eksamen og er mye trett. Det klør i øyne og nese og han må hele tiden snyte seg og rense nesen for blankt sekret. Du ser han er rød i øynene, og ved rhinoskopia anterior ser du blankt sekret og røde, hovne slimhinner.
Hva mistenker du at feiler pasienten?

A Gresspollenallergi
Bjørkepollenallergi er riktig svar pga symptomene kom i mai, og dette er høysesong for bjørkepollenallergi.

B OSAS
Bjørkepollenallergi er riktig svar pga symptomene kom i mai, og dette er høysesong for bjørkepollenallergi.

C X Bjørkepollenallergi
Bjørkepollenallergi er riktig svar pga symptomene kom i mai, og dette er høysesong for bjørkepollenallergi.

D Lokal infeksjon
Bjørkepollenallergi er riktig svar pga symptomene kom i mai, og dette er høysesong for bjørkepollenallergi.

23
En kvinne på 61 år oppsøker fastlegen sin fordi hun har forferdelige øresmerter. Du undersøker henne med otoskopi og finner kraftig injisert trommehinne høyre side, normal trommehinne venstre side. Du gir råd angående slimhinneavsvellende øredråper og smertestillende.
Hva bør du gjøre videre med denne pasienten?

A Du henviser henne til audiometri
Ensidig ørebetennelse hos voksne skal utredes mtp om det kan være romoppfyllende prosess i epipharynx. Slike pasienter skal henvises til ØNH lege.
B X Du henviser henne til ØNH lege
Riktig. Ensidig ørebetennelse hos voksne skal utredes mtp om det kan være romoppfyllende prosess i epipharynx. Slike pasienter skal henvises til ØNH lege.
C Du gir henne antibiotika
Ensidig ørebetennelse hos voksne skal utredes mtp om det kan være romoppfyllende prosess i epipharynx. Slike pasienter skal henvises til ØNH lege.
D Du setter henne opp til kontroll om 6 uker
Ensidig ørebetennelse hos voksne skal utredes mtp om det kan være romoppfyllende prosess i epipharynx. Slike pasienter skal henvises til ØNH lege.

00001628e44eca5eea

24
Du har fått besøk på legevakt kl 1800 av en mann på 24 år som har falt av sykkelen for en time siden. Han har fått et kutt i leppa og tunga. Du ser også at den ene fortanna er løs og henger så vidt på plass. Den andre fortanna er slått ut. Han har den med seg i en plastpose.
Hva vil du gjøre i denne situasjonen?

A Ikke gjøre noe akutt, men be pasienten oppsøke tannlege neste dag
Utslåtte tenner som er oppbevart tørt skal på plass i løpet av en time, det samme gjelder løse tenner. Ved å vente til neste dag er det gått for lang tid og prognosen for tennene er dårlig
B X Trykke begge tenner på plass
Utslåtte tenner som er oppbevart tørt skal på plass i løpet av en time, det samme gjelder løse tenner
C Fjerne den løse tanna og la den andre være, samt legge på en salvetampong
Utslåtte tenner som er oppbevart tørt skal på plass i løpet av en time. Løse tenner skal også på plass
D Trykke på plass den løse tanna, og la den andre være
Utslåtte tenner som er oppbevart tørt skal på plass i løpet av en time. Løse tenner skal også på plass

---

00001628e44eca5eea

25
En kvinne på 40 år har falt ned fra en stige og slått hodet. Hun hører dårlig på venstre øre. Ved otoskopi finner du blod i øregangen på venstre side. Når du renser øregangen finner du at det er blod i mellomøret (hematotympanon). Du håper at hørselstapet bare er mekanisk pga dette og at det ikke foreligger skade på hørselsnerven (nevrogent tap).
Hvilke funn ved stemmegaffelprøver passer med dette?

A Weber lateraliserer mot høyre og Rinne er ikke utløsbar venstre side.
Tyder på døvhet. Ved mekanisk tap lateraliserer Weber mot affisert side og Rinne er negativ her
B Weber lateraliserer mot venstre og Rinne er positiv på høyre side.
Tyder på nevrogent tap høyre side. Ved mekanisk tap lateraliserer Weber mot affisert side og Rinne er negativ her
C X Weber lateraliserer mot venstre og Rinne er negativ venstre side.
Ved mekanisk tap lateraliserer Weber mot affisert side og Rinne er negativ her
D Weber lateraliserer mot høyre og Rinne er negativ på høyre side.
Tyder på mekanisk hørseltap på høyre side

00001628e44eca5eea

26
En mann på 30 år besøker deg på allmennlegekontoret på grunn av to kuler på 2 og 3 cm like foran den skrå halsmuskelen. De har kommet i løpet av få dager etter at han kom ned fra fjellhytte med egen brønn etter en vellykket småviltjakt. Du kjenner på den at den er er myk og fluktuerende og noe øm. Blodprøver viser CRP 50 og hvite på 14,5 og.
Hva er mest sannsynlige diagnose?

A X Tularemi (harepest)
Infeksjonssykdom som smitter fra gnagere (f eks hare) og gjerne via brønnvann
B Lymfom
Lymfom er ikke fluktuerende
C Lateral halscyste
Finnes som enkel kul, ikke multicystisk
D Cystisk metastase
Sjelden i denne alderen - gir ikke infeksjonsparametre

00001628e44eca5eea

27
En ung mann på 24 år besøker deg på allmennlegekontoret på grunn av en kul på ca 3 cm like foran den skrå halsmuskelen. Den har vært tilstede i noen måneder og du kjenner på den at den er er myk og fluktuerende og uøm. Blodprøver viser CRP<5 og hvite på 7,0.
Hva er mest sannsynlige diagnose

A X Lateral halscyste
Vanligst i denne alder, symptomfri og fluktuerende
B Cystisk metastase
Usannsynlig i denne alderen, vanligere > 40 år
C Lymfom
Lymfom er ikke fluktuerende
D Tularemi (harepest)
Er ofte fluktuerende, man gir økning i infeksjonsparametre

00001628e44eca5eea

28
Det kommer en pasient til deg som snorker mye og har pustestopp. Han har en skjev neseskillevegg, er 180cm høy og veier 110 kg. Han forteller han sover dårlig og har hodepine når han våkner. Det er gjort søvnregistering og han har en AHI på 19.
Hvordan håndterer du dette videre?

A Du forteller han må slanke seg og setter han opp til operasjon av den skjeve neseskillevggen
Den skjeve neseskilleveggen opereres dersom han ikke puster nok med nesen og han ikke klarer å bruke CPAP pga tett nese.
B Du forteller han må slanke seg å begynne å trene
Begge deler vil være bra for han men han har en søvn apne som trenger behandling i tillegg
C Du forteller han må slanke seg og ber han kontakte tannlege for tilpassing av apneskinne
Apneskinne kan være god behandling av moderat søvnapne dersom ikke CPAP tilpassing fungerer eller pasienten ikke vil bruke CPAP
D X Du forteller han bør slanke seg og setter han opp til CPAP tilpassing
CPAP er første valgt til behandling av alvorlig søvnapne

00001628e44eca5eea

29
En pasient kommer til deg i allmennpraksis. Han plages mye med nesetetthet og han sover dårlig på grunn av dette. Han snorker. Luktesansen har blitt borte og han har mye sekret som renner bak i svelget, spesielt om morgenen.
Hvilken diagnose er mest sannsynlig?

A X Kronisk rhinosinusitt med nesepolypper
Nesepolypper kan gi symptomer på nesetetthet, sekresjon og redusert luktesans. Luktesansen blir påvirket av at polypper dannes i området til lukteepitelet men også av at polyppene forhindrer at luft kommer opp til lukteepitelet.
B Hypertrofi av concha inferior
Kan gi plager med nesetetthet, men luktesansen er normal
C Skjev neseskillevegg
kan føre til nesetetthet og snorking, men ikke sekret i svelget og redusert luktesans
D Allergisk rhinitt
Kan gi nesetetthet og sekresjon, men sjelden redusert luktesans

00001628e44eca5eea

30
I hvilken blodkomponent finner du koagulasjonsfaktorer?

A Erytrocyttkonsentrat
B Serum
C Trombocyttkonsentrat
D X Plasma
Koagulasjonsfaktorer finnes i plasma.

00001628e44eca5eea

31
Du er lege i spesialisering (LIS) ved kirurgisk avdeling. En 51 år gammel mann legges inn som øyeblikkelig hjelp, og ultralyd bekrefter akutt cholecystitt med stein i galleblæren. CRP er 110 (normal < 5). Almentilstanden er god, men han er distinkt trykkøm under høyre costalbue med lokal defense.
Hva er mest riktige behandling?

A Akutt cholecystitt med høy CRP og lokal defense tyder på perforasjon, og pasienten må henvises til UL-veiledet percutan drenasje av galleblæren innen 12 timer
Lokal defense er vanlig symptom hos nesten alle - sier intet om truende perforasjon. GB drenasje benyttes der hvor galleblæren er truende perforert, f.eks ved synlig vegg nekrose på CT eller ved sviktende respons på adekvat antibiotika behandling. Drenasje er sjelden en del av behandlingen innkomstdøgnet.
B Akutt cholecystitt trenger ikke behandling, kun observasjon så lenge almentilstanden er god. Det er en selvbegrensende sykdom på lik linje med ukomplisert colon divertikulitt
Standard behandling ved etablert diagnose er antibiotika. Det er ikke rom for ubehandlet observasjon etter dagens retningslinjer.
C X Det er en bakteriell infeksjon og det skal startes antibiotika iv. Pasienten kan så opereres i kald fase rundt 3 mnd senere.
På sykehus startes i.v. antibiotika, i almenpraksis er det lov å prøve per oral behandling dersom klinikk er mild og CRP ikke så høy (f.eks under 100). Senere operasjon tilbys de som er i rimelig almentilstand og ikke for gamle, f.eks under 75 år eller deromkring. Faren for å oppleve ny cholecystitt er da definitivt til stede. Operasjon utsettes til 3 mnd etter infeksjon sa ødem og lokal reaksjon har gått tilbake. (Finnes tilbud om operasjon i akutt fase også - da må man komme til innen 3-4 dager ut i sykdomsforløpet. Om tilbudet eksisterer på et sykehus er litt avhnegig av lokal kompetanse og logistikk)
D Man starter med antibiotika for å slå ned infeksjonen og operer med cholecystectomi etter en uke når CRP er lav.
Det er direkte farlig. Inflammasjonen har da rukket å gi betydelig ødem og faren for peroperativ skade på dype galleveier øker. Dersom avdelingen praktiserer tidlig operasjon, skal det gjøres innen 3-4 dager ut i sykdomsforløpet.

00001628e44eca5eea

32
En mann i 30-årene har hatt Crohns sykdom siden tenårene. Han er operert tre ganger i løpet av de siste ti årene med reseksjon av tynntarm på grunn av Crohn-stenoser. Nå er han innlagt i kirugisk avdeling etter fire dager med sterke magesmerter, og har feber 39,5, svært redusert allmentilstand og CRP 150.
Hvilken utredning er det mest hensiktsmessig å starte med?

A Rtg. abdomen
Nei, det vil ikke gi særlig meningsfull informasjon ved en slik septisk tilstand ved Crohns sykdom som fistler med abscesser
B Ultralyd abdomen
Nei, det vil ikke kunne gi nødvendig informasjon om tynntarmen og evt. abscesser og fistler, noe som sykdomsbildet peker mot
C MR tynntarm
Nei, dette benyttes mest for utredning av Crohn-utbredelse i tynntarm, og ikke ved akutt abdomen som tyder på fistulering og abscesser
D X CT abdomen
Klart beste alternativ for pasient med nyutviklet sepsis ved Crohns sykdom, med god kartlegging av tynntarm og evt. fistler og abscesser

---

00001628e44eca5eea

33
Hva er riktig om pulspalpasjon ?

A Man kan normalt palpere pulser tilsvarende a. tibialis posterior, a. tibialis anterior og a. femoralis.
Man kan normalt ikke palpere pulser tilsvarende a tibialis anterior, dog i dorsalis pedis som er forlengelsen ut på forfoten.
B Man kan normalt palpere pulser tilsvarende a. carotis communis, a. radialis og a. fibularis.
Man kan normalt ikke palpere pulser tilsvarende a fibularis
C X Pulspalpasjon er en grov vurdering av trykk = perfusjonstrykk.
Ja ! Palpabel puls innebærer en notabel trykkbølge som kan ses som en grov vurdering av perfusjonstrykk.
D Hvis man er usikker på om puls finnes så kan dette vurderes ved bruk av et Dopplerapparat som man kan ha i lomma.
Nei, et Dopplerapparat vurderer bare om det finnes blodstrøm men sier ingen ting om trykk da må Dopplerapparatet kombineres med en trykkmansjett for måling av ankeltrykk.

00001628e44eca5eea

34
Du er LIS1 i akuttmottaket og ringes opp av legevakten som ønsker å sende inn en pasient med mistanke om akutt iskemi i et bein. Hva er de 5 karakteristiske symptomene/funnene du bør vurdere?

A Smerte, sårdannelse, redusert ankel-arm-index, diabetes og redusert behåring
B Smerte, ødem, varmeøkning, rødhet og forhøyet D-dimer
C Smerte, ødem, tyngdefornemmelse, synlige åreknuter og eksem
D X Smerte, blekhet, parestesier, paralyse og pulsløshet
Dette er de klassiske tegnene på akutt iskemi i beina.

00001628e44eca5eea

35
Du jobber som fastlege på et lite tettsted et godt stykke unna nærmeste sykehus. En dag møter en mann på 75 år på kontoret, han kommer sjelden på time. Pasienten klager over smerter i leggene når han går, og dette har forverret seg de siste årene. Han har kjent hypertensjon, og røyker 20 sigaretter daglig. Pasienten går tur til butikken hver dag, det er ca 500 meter hver vei. Han må stoppe flere ganger, men kommer seg fram og tilbake uten for store vansker. Han har en oppoverbakke til postkassa på ca 100 meter, og har smerter i leggene når han kommer fram til posten. Må stoppe en liten stund før han går tilbake. Han har ingen smerter om natta eller i hvile, og har ikke hatt problemer med sårdannelse på beina. Ved undersøkelse finner du ankel-arm index på 0.7 i begge bein. Hvilken diagnose er mest sannsynlig, og hvilke tiltak vil du gjøre ved denne første timen?

A Hofteartrose, og du henviser til røntgen av bekken og gir smertestillende tabletter.
B Kritisk iskemi i beina, og du henviser til karkirurg for vurdering av operasjon for trange blodårer.
C Spinal stenose, og du vurderer henvisning til MR av ryggen og mulig vurdering hos nevrokirurg.
D X Claudicatio intermittens, og du anbefaler røykestopp og gangtrening i 3 måneder før ny kontroll.
Flere faktorer i spørsmålet bør gjøre at studenten kan resonnere seg fram til at det dreier seg om claudicatio intermittens

---

00001628e44eca5eea

36
Du jobber som legevikar på Hitra, og du blir ringt opp fra sykehjemmet på fredags ettermiddag. En 89 år gammel dement beboer har falt om, var borte et lite øyeblikk, men har nå kommet til seg selv, har smerter i magen og er noe lav i blodtrykk. Du gjør en klinisk undersøkelse av buken, og finner en øm, pulserende oppfylling like i overkant av navlen. Hva gjør du?

A Du mistenker en alvorlig tarmslyng, tar kontakt med vakthavende ved gastrokirurgisk avdeling og blir enig om å flytte pasienten til St.Olavs hospital for nærmere undersøkelse.
B X Du mistenker rumpert abdominalt aortaaneurisme. Pårørende kontaktes, og du behandler han med smertestillende og lar han være på sykehjemmet, noe som er i henhold til pasientens egne ønsker.
Etisk moment - nesten 90 år gammel pasient, ønsker selv ikke behandling. Konservativ tilnærming riktig alternativ.
C Du mistenker rumpert abdominalt aortaaneurisme og tar kontakt med AMK og bestiller akutt helikoptertransport til St. Olavs Hospital. Du ber bestyreren ringe nærmeste pårørende.
D Du er opptatt med noe annet, ber sykepleier ved sykehjemmet legge inn en venflon og henge opp iv saltvann og ber om at dette skal gå inn litt raskt slik at blodtrykket stiger. Samtidig ber du om at personellet ordner med ambulansetransport til nærmeste sykehus.

00001628e44eca5eea

37
En 67 år gammel mann kontakter deg som legevakt da han har følt seg svimmel de siste dagene og pulsklokken har vist en hjertefrekvens på 45/min. Han er tidligere frisk og bruker ingen medisiner. Bortsett fra hjertfrekvens på 45/min er klinisk undersøkelse normal. Du tar et EKG som vises nedenfor. Avspillingshastighet er 50 mm/s og 1 mV er 10 mm.
Hva slags arytmi viser EKG?

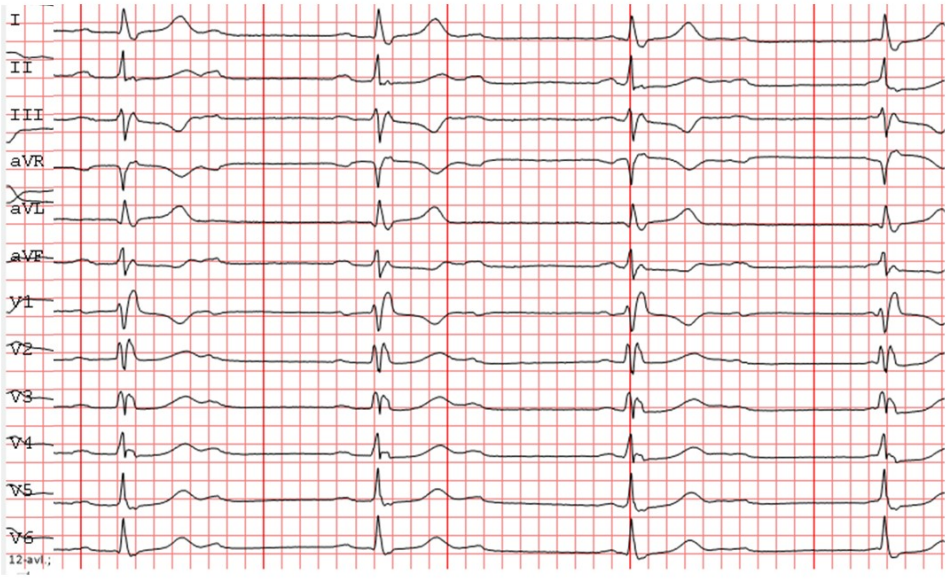

A AV-blokk grad 2 Mobitz type 1 og høyre grenblokk
B AV-blokk grad 1 og høyre grenblokk
C Sinusknutesvikt
D X AV-blokk grad 3
P-bølge avstanden er regelmessig frekvens ca 80/min og ventrikkelfrekvensen er regelmessig 45/min. Det foreligger total AV-dissosiasjon. Fokus for erstatningsrytmen sitter i trolig i venstre gren og gir et høyre grenblokkmønster, men det er altså ikke et høyre grenblokk.

00001628e44eca5eea

38
Du tilser en pasient som har nyoppstått diplopi. Du finner venstre øye i esodeviasjon og nedsatt abduksjon på venstre øye.
Hvilken hjernenerve som innerverer øyemuskulatur til pasientens venstre øye er sannsynligvis affisert?

A Nervus oculomotorius (III)
Feil, se kommentaren til riktig svaralternativ.
B Nervus trochlearis (IV)
Feil, se kommentaren til riktig svaralternativ.
C X Nervus abducens (VI)
Riktig. N. abducens innerverer m. rectus lateralis og ved nedsatt funksjon vil øyet stå i esodeviasjon og ha nedsatt abduksjon.
D Nervus facialis (VII)
Feil, se kommentaren til riktig svaralternativ.

00001628e44eca5eea

39
En 45 år gammel mann kommer til deg på fastlegekontoret for å få en helseattest for fornying av førerkortet sitt for buss. Pasienten har ingen sykdom som utelukker rett til førerkort. Han hører tale på 4 meter avstand, har 1,0 i visus på begge øyne med korreksjon og har ikke dobbeltsyn.
Hvilken undersøkelse står igjen som et absolutt minimum?

A Perimetri
Perimetri kreves bare hvis undersøkelse ved Donders metode ikke er konklusiv. Det er en mer omfattende undersøkelse som krever utstyr, derfor blir førstevalget i denne sammenhengen Donders metode.
B Audiogram
Det finnes krav til hørsel for førerkort for buss. Kravet er å høre talestemme på 4 meter, og det oppfylles her. Det er ikke indikasjon for å gå videre med ytterligere hørselsundersøkelser.
C Oftalmoskopi
Det er ikke indikasjon for å utføre oftalmoskopi på denne pasienten og det er ikke en rutineundersøkelse for helseattest til fornyelse av førerkort for noen av kjøretøysklassene.
D X Donders metode
Riktig svar. Forskriften for førerkort uansett klasse krever undersøkelse av synsfeltet, dog ulike krav gjelder avhengig av klasse. Donders metode skal utføres for å sjekke dette.

00001628e44eca5eea

40
En 42 år gammel kvinne kommer som ØH på kontoret ditt der du driver allmennpraksis. Hun er overvektig og har diabetes type 2 og hypertoni.
Hun kan fortelle at hun de siste 3 dagene har hatt et smertefullt og rødt venstre øye. Tidligere øyefrisk.

Ved undersøkelsen finner du et rødt venstre øye med blandingsinjeksjon. Pupillene er sidelike (ingen anisokori) og responderer normalt på lysstimulering. Trykket med Icare er normalt, 15 mm Hg. Øyesmertene forsvinner prompte med en dråpe lokalbedøvelse. Hornhinnen er klar.
Hva er den mest sannsynlige diagnosen?

A Conjunctivitt.
Har ikke egentlig smerter, men mer irritasjon. Bilateral.
B Akutt iridocyclitt.
Akutt iridocyclitt har liten pupille på grunn av irisinflammasjon. Pasienten hadde normale pupiller. Videre responderer ikke smertene ved iridocyclitt på lokalanestetika.
C X Keratitt.
Smertene forsvinner umiddelbart med en dråpe lokalbedøvelse som er typisk for keratitt. Kornea er rikt innervert med smertefibre som ligger relativt overflatisk i hornhinnen.
D Akutt trangvinkelglaucomanfall
Pupillene er nomale hos pasienten, trykket er normalt, hornhinnen er klar. Trangvinkelglaucomanfall har stor pupille som er en del av sykdomsmekanismen, høyt trykk og corneaødem. Det siste forårsaket av det høye intraokulære trykket. Smertene reagerer hos disse pasientene ikke på lokalbedøvelse.

00001628e44eca5eea

41
En 50 år gammel kvinne kommer på kontoret ditt som ØH der du driver allmennpraksis.
Hun kan forteller at hun i en ukes tid har merket gradvis økende flytere i synsfeltet. De kom ikke akutt.
Ved undersøkelsen finner du presipitater på corneas bakflate (du bruker oftalmoskopet som lupe).
Videre finner du sorte flak som beveger seg i rød refleks. Vanskelig å få oversikt over netthinnen på grunn av slør i corpus vitreum.
Hvor i øyet befinner de sorte flakene seg?
Hvor befinner sykdomsprosessen seg?
Hva gjør du ?

A De svarter flakene er i corpus vitreum.
Sykdomsprosessen er i retina og i choroidea
Påbegynner utredning i min allmennlgepraksis med henblikk på underliggende sykdom.
Feil, se kommentaren til riktig svaralternativ.
B X De sorte flakene er i corpus vitreum.
Sykdomsprossen er i choroidea eller retina eller begge steder
Pasienten henvises til nærmeste Øyeavdeling
De sorte flakene er i corpus vitreum.
Corpus vitreum er en gel , og det som beveger seg i rød refleks er i corpus vitreum.
Det dreier seg her ikke om en corpusblødning der flyterne kommer akutt. Det er derfor snakk om en inflammasjon enten i choroidea eller netthinnen elller begge steder.
Pasienten henvises til nærmeste Øyeavdeling
C De sorte flakene er i linsen.
Sykdomsprosessen er i choroidea.
Pasienten henvises til nærmeste Øyeavdeling
Feil, se kommentaren til riktig svaralternativ.
D De svarte flakene befinner seg i corpus vitreum.
Sykdomsprosessen er i retina
Det påbegynnes utredning med henblikk på underliggende systemsykdom
Feil, se kommentaren til riktig svaralternativ.

00001628e44eca5eea

42
Hvilke tre hovedfaktorer kan påvirkes for å bedre oksygentilbudet ut i vevet til en kritisk syk pasient?

A X Hemoglobin, cardiac output og oksygenmetning
Riktig svar
B Lungefunksjon, cardiac output og oksygenmetning
C Hemoglobin, lungefunksjon og cardiac output
D Hemoglobin, lungefunksjon og oksygenmetning

00001628e44eca5eea

43
Du blir som LIS på sykehus bedt om å komme til akuttmottaket umiddelbart. En 79 år gammel kvinne kom inn med lårhalsbrudd og var helt stabil sirkulatorisk for en halvtime siden. Nå har hun plutselig fått en annerledes hjerterytme, som er uregelmessig med smale QRS-komplekser. Frekvensen svinger mellom 170 og 190. Blodtrykket har falt til 70/40 mmHg og hun er kald, klam og omtåket. Hva vil være riktigst å gjøre nå?

A Gir en bolus med 5 mg seloken (Betablokker) for å bremse hjertefrekvensen
B Ber om et 12-avlednings EKG for å se nærmere hvilken rytme dette er
C Gir 1 L krystalloid væske raskt i en grov kanyle
D Starter amiodarone-infusjon for å konvertere tilbake til sinusrytme
E X Tilkaller anestesi for assistanse med umiddelbar elkonvertering
Hemodynamisk ustabil pasient med nyoppstått arytmi, etter alt å dømme atrieflimmer, nærmere avklaring av rytme er ikke nødvendig før tiltak. Amiodarone vil dempe kontraktilitet og perifer motstand, og slik senke et allerede lavt blodtrykk, samt at det vil trolig ta tid før ønsket rytmekorrigerende effekt. Seloken kan redusere høyst nødvendig kontraktilitet i denne situasjonen. Krystalloid vil muligens tolereres bra, men kan også forverre situasjonen, man bør i så fall gjøre en orienterende ekko først. Med hensyn på pasientens akutte forverring, og at hun var stabil før omslag til atrieflimmer, vil det riktigste være en akutt konvertering.

00001628e44eca5eea

44
En 82 år gammel mann har gjennomgått operasjon for aortastenose med innsetting av biologisk aortaklaff. Preoperativ ultralyd har vist betydelig hypertrofi av venstre ventrikkel. Første postoperative dag har han en hjertefrekvens på 100 slag/minutt, andre parametre i tabellen.
Hva er den mest sannsynlige patofysiologiske mekanisme bak pasientens kliniske situasjon

Parameter	Pasientens verdi	Normalområdet
Hjerteminuttvolum (Cardiac Output)	1,5	3,5 - 5,0 liter/min
Blandet venøs oksygenmetning (SvO2)	48 %	> 60-70 %
Innkilt lungetrykk (Pulmonary Capillary Wedge Pressure)	6	6-15 mmHg
Timediurese	20 ml/time	1 ml/kg/time

A Pasientens situasjon er preget av takykardi på grunn av postoperativ blødning og fysiologisk kompensasjon.
Situasjonen tyder først og fremst på hypovolemi. Væske kan ev kombineres med betablokker når blodtrykket stiger.

B X Pasienten er takykard og rask puls reduserer slagvolum og hjerteminuttvolum hos pasienter med hypertrofi av venstre ventrikkel
Tachykardi reduserer fylling av ventrikkelkavitet og vil redusere slagvolum og minuttvolum. Lav preload tyder på dårlig fylning av hjertet. Postoperativ kan pasienten blø og det er sannsynlig at han er hypovolem og vi trenge væsketilførsel.

C SvO2 er lavt og det tyder på at tilstrekkelig oksygen er fordelt til kroppen og dette tyder på god sirkulasjon
Lav SvO2 betyr at oxygen er trukket ut av blod pga lavt oxygentilbud. Alternativ er å øke hjertets minuttvolum. Væske vil være det beste initialbehandling. Sammen med væske kan det vurderes forsiktig betablokkade når blodtrykket stiger. Nøye monitorering av effekten av behandling er nødvendig.

D Pasienten har tachycardi på grunn av postoperative smerter og stress
Det er alltid noe smerter ved slike operasjoner som kan gi tachycardi, men det forklarer ikke hypotensjon

00001828e44eca5eea

45
Du står overfor en voksen, ellers frisk pasient med vekt 80 kg. Han har sterke smerter på grunn av et benbrudd.
Du ønsker å lindre pasientens smerte så godt som mulig før transport til sykehuset
Hva er anbefalt første dose av Morfin ved intravenøs dosering ?

A X 2,5-7,5 mg
Dette er doseringen som alltid undevises. Erfaring tilisier at unge, friske vil ha behov for store doser liggende bak i en ambulanse men initialdosen er som anført

B 30 mg
C 20 mg
D 15 mg

00001828e44eca5eea

46
En 20 år gammel mann kommer inn til akuttmottaket etter en trafikkulykke. Han er intubert på skadestedet, og ved “bagging” hører du sidelike respirasjonslyder. Det er mye blod, men du ser at han har en åpenbar feilrotasjon av høyre femur og blør fra hodet. EKG viser hjertefrekvens på 120/min, og blodtrykket måles til 80/40 mmHg.
Hvilken tilstand har pasienten mest sannsynlig?

A X Hypovolemt sjokk
Det mest åpenbare er et hypovolemt sjokk (lavt blodtrykk og høy hjertefrekvens) selv om de andre alternativene aldri kan helt utelukkes før man ser effekt av volum. Volumtilførsel (blod/ væske) er en langt enklere initial behandling og med mindre potensielt alvorlige komplikasjoner slik at riktig svar er a.
B Traumatisk hjertetamponade
C Trykkpneumothorax
D Vasoplegisk sjokk

00001628e44eca5eea

47
Du er allmennpraktiker. En dag kommer det på legekontoret ditt en 50 år gammel mann som de siste dagene har merket relativt akutt innsettende smerter i venstre øye.
Han har hatt diabetes type 2 i 15 år.
Han har falt ut av øyelegesystemet for oppfølging av diabetikere og har ikke vært til øyelegekontroll på flere år.
Ved undersøkelsen finner du at høyre øye er normalt før opftalmoskopi.
Venstre øye er rødt. Kammerdybden er normal. Pupillene er sidelike og med normal størrelse. Du bruker oftalmoskopet som lupe og ser dilaterte slyngede kar på iris på venstre side som ikke gjenfinnes på høyre side.
Du dilaterer pupillene og finner mange retinale blødninger i netthinnen på begge sider. Det er også litt blod i corpus vitreum på venstre side.
Hvilken sykdom er mest sannsynlig?

A Akutt iridocylitt med sekundært glaucom.
En akutt iridocyclitt gir liten pupille, og det har ikke denne pasienten. Den lille miotiske pupillen ved denne tilstanden skyldes inflammasjon i iris
B X Hemorragisk glaucom.
Hemorragisk glaucom skyldes en ischemisk retinopati der det i netthinen produseres et cytokin, VEGF (vascular endothelial growth factor) som induserer karnydannelse i iris, og disse karene vokser ut i kammervinkelen og lukker den med påfølgende manglende kammervanndrenasje og høyt trykk. I dette tilfelle skyldes den ischemiske retinopatien pasientens diabetiske retinopati.
C Åpenvinkelglaucom
Åpenvinkelglaucom kommer gradvis og gir ikke smerter.
D Trangvinkelglaucomanfall.
Trangvinkelglaucomanfall gir stor pupille og grunt fremre kammer. Det har ikke denne pasienten.

00001628e44eca5eea

48
På vedlagte CT-thorax undersøkelse ser du et snitt gjennom thorax på hilusnivå. En karstruktur er målt til en diameter på 55.5 mm. Øvrige karstrukturer har normal diameter.
Hvilket råd vil du gi pasienten?

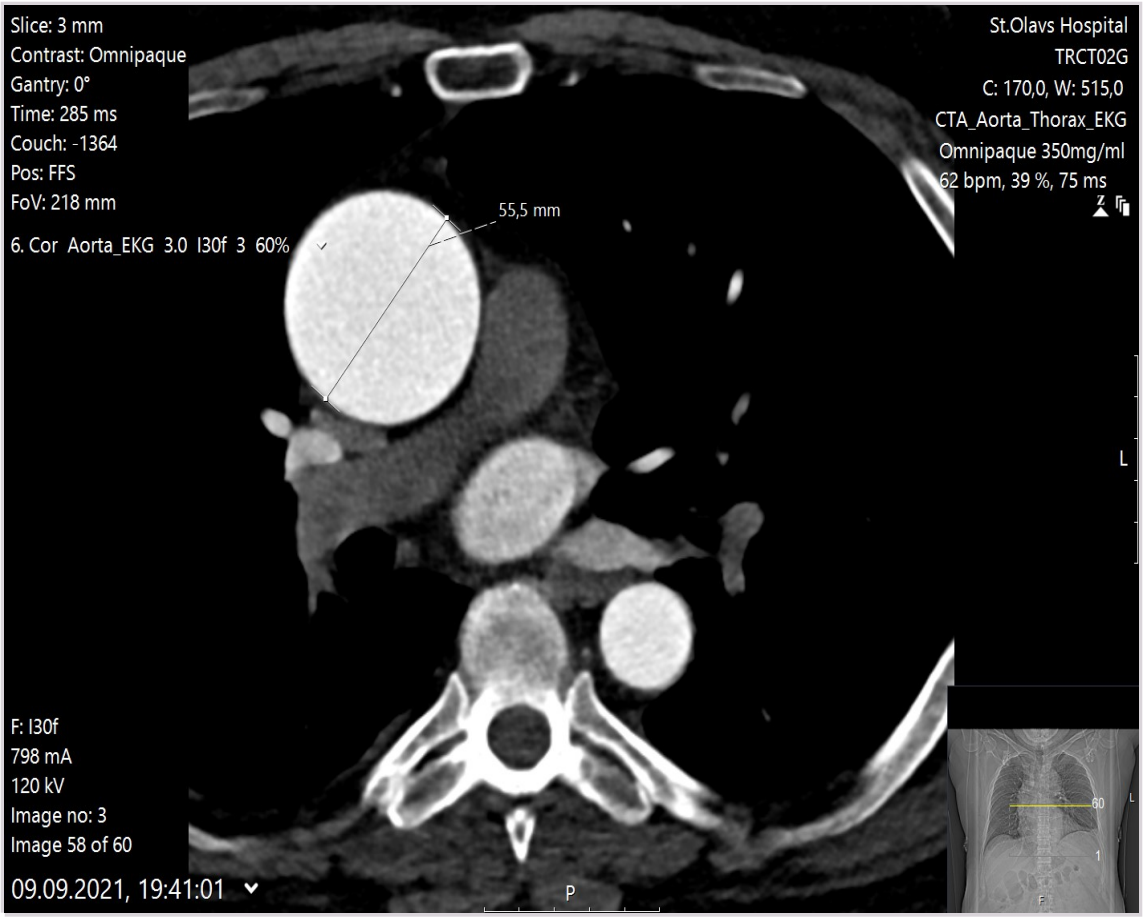

A Det foreligger ingen operasjonsindikasjon og pasienten bør følges med CT-thorax om et halvt år.
Diameter på 56 mm tilsvarer vurdering for kirurgi.

B Det foreligger en indikasjon til stentgraft behandling i aorta descendens.
Aorta descends er uten patologi.

C X Det foreligger en operasjonsindikasjon pga dilatert aorta ascendens og pasienten bør henvises til videre utredning.
Diameter er over 55 og pasienten bør derfor utredes.

D A. pulmonalis er sterk utvidet og plastisk rekonstruksjon av a pulmonalis bør diskuteres.
A. pulmonalis har nomal diameter.

00001628e44eca5eea

49

Som lege ved et universitetssykehus underviser du i kirurgi. Under videoframvisning av en hjerteoperasjon besvimer en 23 år gammel mannlig student. Du ser at han reiser seg opp for å gå ut og ser at han faller sammen på gulvet. Han får gispende respirasjon og generelle kramper i armer og bein. Etter 30 sekunder våkner han til og er da helt klar. Han forteller at han følte seg uvel og kvalm, med ringing i ørene og ville skynde seg ut før han ble dårlig.

Hva er den mest sannsynlige årsaken til bevissthetstapet?

A En hjerterytmeforstyrrelse

B Et epileptisk anfall

C X En reflekssynkope
Sykehistorien er typisk for en reflekssynkope (vasovagal synkope). Trolig reaksjon på videoen, forvarsel i form av kvalme og uvelhet, synkope i det en reiser seg opp og rask oppvåkning når en ligger ned. Ved ortostatisk synkope er det vanligvis ikke forvarsel før en reiser seg opp. En kan ha kramper under en reflekssynkope og ved epileptiske anfall er pasienten ofte lengre bevisstløs og trøtt og forvirret etterpå. Ved synkope på grunn av rytmefortyrrelser har en som oftest ikke forvarsel, bortsett fra eventuelt hjertebank ved takykardier.

D En ortostatisk synkope

00001628e44eca5eea

50
En 68 år gammel kvinne har tidligere gjennomgått et hjerteinfarkt. Hun har nå funksjonsdyspnoe i NYHA klasse II. Ved ekkokardiografi sees hypokinesi i hjertets forvegg, og EF estimeres til 36%. Blodtrykket er 137/78 mmHg. EKG viser sinusrytme med ventrikkelfrekvens 86/min. Fra blodprøvene anmerkes normal nyrefunksjon.
Hvilken medikamentell basisbehandling anbefales for denne pasienten i henhold til gjeldende retningslinjer for hjertesvikt?

A Betablokker, sløyfediuretikum, SGLT2-hemmer samt ACE-hemmer eller sacubitril/valsartan.
B Betablokker, aldosteronantagonist, ivabradin samt ACE-hemmer eller sacubitril/valsartan.
C Betablokker, angiotensin II reseptorblokker, SGLT2-hemmer samt ACE-hemmer eller sacubitril/valsartan.
D X Betablokker, aldosteronantagonist, SGLT2-hemmer samt ACE-hemmer eller sacubitril/valsartan.
Riktig svar.

51
Olga Olgesen er 83 år. Hun har brukt blodtrykksmedisin siden hun var 44 år. Hun forteller at hun har hatt «fibromyalgi» siden hun var gravid med sin eneste sønn. Hun har ofte vært hos fastlegen sin for mange ulike plager, men det er ikke funnet alvorlig organsykdom. Som turnuslege ved legekontoret treffer du Olga da fastlegen er i permisjon. Hun er lite aktiv og sitter mye i godstolen sin. Hun har hatt tendens til hovne legger og føtter i noen måneder. Den siste måneden har hun våknet litt tidlig på natten med behov for å late vannet, og dette gjentar seg et par-tre ganger gjennom natten. Hun blir ikke spesielt andpusten når hun går rundt i leiligheten sin, men kan bli svimmel når hun reiser seg. Hun forklarer seg greit uten plager ved undersøkelsen. Du tar blodprøver som viser Hb 13 (normal), Troponin T 14 (øvre normalområde), CRP <5 (normal) og NT-proBNP 1150 (noe forhøyet).
Hva er mest riktige vurdering med tanke på sannsynlighet for hjertesvikt?

A X NT-proBNP er noe forhøyet og sammen med nyoppstått nattlig vannlating gjør dette at hjertesvikt er en aktuell diagnose
NT-proBNP har øvre normalgrense 738 (ng/L) hos kvinner over 75 år. Verdien er forhøyet, men alene er spesifisiteten for hjertesvikt bare moderat. Sykehistorien beskriver hypertensjon som er en risikofaktor for utvikling av hjertesvikt. Tendensen til leggødemer kan være hjertesvikt, men er også et uspesifikt funn. Den nyoppståtte nattlige vannlatingen (nokturi) er suspekt på overvæsking og redistribusjon av væske i horisontalt leie. Om dette symptomet ikke er fulgt av hyppig vannlating ellers i løpet av døgnet vil dette sammen med forhøyet NT-proBNP være det som samlet gir størst mistanke om hjertesvikt hos pasienten.
B NT-proBNP er noe forhøyet og sammen med hovne bein gjør det at annen årsak enn hjertesvikt er usannsynlig eller lite trolig
C NT-proBNP er noe forhøyet og sammen med svimmelhet når hun reiser seg sannsynliggjør dette diagnosen hjertesvikt
D NT-proBNP er noe forhøyet, men Troponin T er bare i øvre normalområde. Sammen utelukker dette hjertesvikt

---

52
Du har henvist en 47 år gammel kvinne til MR av lumbosacralcolumna på grunn av lokaliserte korsryggsmerter uten utstråling. I MR-svaret beskrives det artrose i fasettledd i flere nivå lumbalt.
Hvordan vil du tolke dette?

A X Artrose i i fasettledd er like vanlig hos friske kontroller som hos pasienter med smerter i denne aldersgruppen, så det er vanskelig å legge vekt på MR-funnet
Studier har vist at forekomsten av artroseforandringer i fasettledd øker med alder og at omtrent halvparten av 60-åringer vil ha artrose på MR. Det er dårlig korrelasjon mellom disse funnene og smerter slik at vi ikke kan si så mye om betydningen av disse funnene ut fra et MR-bilde.
B Artrose i fasettledd er ikke smertefullt, så det må være en annen forklaring på smertene
Vi vet ikke hvor stor betydning fasettledd har for smerter i ryggen, men vi har ikke noe grunnlag for å si at fasettledd ikke kan forårsake smerter. Vi har imidlertid ingen gode metoder for å skille slike smerter fra smerter forårsaket av andre strukturer.
C Artrose i fasettledd gir ofte smerter og nedsatt bevegelighet i korsryggen og en bør starte behandling med hyaluronsyre så tidlig som mulig
D Artrose i fasettledd er degenerative forandringer som kan være forbundet med korsryggsmerter og bør behandles med aktivitet og NSAIDs

---

53
Du er lege på en rehabiliteringsavdeling på et stort sykehus. Det er nå én ledig døgnplass på sengeposten for tidlig rehabilitering. Du har fått forespørsel om tilsyn på fire pasienter der avdelingen er usikker på om de bør henvises til rehabiliteringsavdelingen på sykehuset eller kommunehelsetjenesten.
Hvilken type pasient bør ha spesialisert rehabilitering i sykehus?

A En mann på 76 år med KOLS og overvekt, som skal utskrives fra ortopedisk avdeling etter et komplisert hoftebrudd. Han er så vidt mobilisert opp i prekestol (gåbord) et par ganger om dagen, ellers er han mye sengeliggende.
Det er høyst aktuelt å søke han til heldøgns rehabilitering, men her vil kommunalt nivå, evt en privat institusjon, være tilstrekkelig.

B En kvinne på 86 år som er ferdigbehandlet på ortopedisk avdeling etter et fall der hun fikk en lett hodeskade, uten funn ved bildediagnostikk, og et brudd i skulderen. Hun er desorientert og vandrer urolig rundt på sengeposten og ser etter mannen sin.
Dette er sannsynligvis et delir etter et traume, og en kommunal institusjon med god omsorg og riktig medikamentell behandling er tilstrekkelig nivå etter utskrivelsen

C En gutt på 19 år som er operert for et meningeom og nå skal skrives ut fra nevrokirurgisk avdeling. Han har pareser i høyre ben, med kraftverdier på rundt 4 proksimalt og 3 i ankel og tær.
Dette er ikke riktig fordi man ikke vil tenke at han trenger rehabilitering i heldøgnsinstitusjon.

D X En kvinne på 42 år som skal skrives ut fra slagenhet etter et hjerneslag. Hun har afasi, lette svelgvansker, pareser i høyre ben, typisk med 3-4 verdier, og paralyse høyre arm.
Dette er riktig fordi det i «Veileder om rehabilitering, habilitering, individuell plan og koordinator», poengteres at spesialisthelsetjenesten sjal ta ansvar for høyspesialisert rehabilitering, bl. a ved komplekse utfall etter hjerneslag. Det er også av betydning at hun er i arbeidsfør alder og sannsynligvis har ansvar for hjemmeboende barn.

00001628e44eca5eea

54
Du er fastlege for en mann på 63 år som nå skrives ut fra rehabilitering etter et stort hjerneslag.
Hva er ditt ansvar som hans fastlege?

A Å utarbeide individuell plan.
Det står i "Veileder om rehabilitering, habilitering, individuell plan og koordinator" at fastlege plikter å delta i arbeidet med individuell plan, men ikke at fastlege har ansvar for å lage planen.

B X Være en medisinsk-faglig koordinator og henvise til rehabilitering ved behov.
Dette er riktig og står både i "Veileder om rehabilitering, habilitering, individuell plan og koordinator", og i fastlegeforskriften.

C Å sørge for at han får tilstrekkelig antall timer fra hjemmetjenesten.
Det er andre kommunale instanser som bedømmer dette.

D Å kalle han inn til kontroll.
Det er fint om fastlege tar ekstra initiativ overfor pasienter som de skjønner kan ha store behov, men det er ikke et formelt ansvar.

00001628e44eca5eea

55
En 82 år gammel mann med hypertensjon, diabetes og lett redusert nyrefunksjon har fått utført PCI av circumflexa med implantasjon av medikamentavgivende stent i forløpet av et mindre hjerteinfarkt. Han har atrieflimmer og bruker Eliquis (apixaban) som antikoagulasjon.
Hvilken antitrombotisk behandling vil du anbefale ved utreise?

A Trippelbehandling med Eliquis, acetylsalicylsyre og klopidogrel.
Feil. Se kommentar under a.
B Seponere Eliquis og fortsette med kombinasjonen acetylsalicylsyre og klopidogrel (Plavix)
Dett er en pasient med økt blødningsrisiko pga. alder og redusert nyrefunksjon. Samtidig har han klar indikasjon for antikoagulasjon med CHADS-VASc score på 5 og en nyimplantert stent. Det er derfor en balansegang mellom risiko for blødning og risiko for tromboembolisk hendelse. Med moderne stenter er risiko for stenttrombose mindre enn tidligere. I tilfeller som dette opprettholdes derfor Eliquis og man reduserer platehemmerbehandlingen til kun klopidogrel ved utreise. Hvis det hadde vært stenting av hovedstamme kunne man vurdert å gi trippelbehandling i 4 uker, men med en stent i circumflexa er det ikke grunn til det.
C Kun acetylsalicylsyre.
Feil. Se kommentar under a.
D X Fortsette med Eliquis og klopidogrel.
Riktig svar. Se kommentar under a.

00001628e44eca5eea

56
Jente 20 år har falt 2 meter fra en klatrevegg. Hun var trolig bevisstløs i noen få sekunder og har amnesi for hendelsen. Hun har lett hodepine, og hun kaster opp ved ankomst mottak en halvtime senere. GCS-skår er 15, otoskopi viser hematotympanon på venstre side, og nevrologisk orienterende undersøkelse er ellers normal. Som LIS1 bestemmer du at det skal utføres CT caput.
Hva er det mest sannsynlig at du finner på CT ?

A X Basisfraktur
Hematotypanon er et indirekte tegn på basisfraktur ved hodeskader
B Traumatisk subaraknoidal blødning
Hun kan ha traumatisk subaraknoidal blødning, selv om hun har GCS-skår 15, men dette er mye mindre sannsynlig enn basis-fraktur i denne kasuistikken.
C Normale funn
Pasienten kan ha en helt normal CT, d.v.s. at en ikke kan påvise intrakranial patologi eller fraktur. Noen ganger klarer en ikke å se frakturen/tegn på fraktur selv ved hematotympanon, men dette er mindre sannsynlig.
D Epiduralt hematom
Pasienten har GCS-skår 15, og hun har derfor ikke redusert bevisshet. Hun kunne imidlertid hatt et lite EDH uten masse-effekt, men slike hematom er mye sjeldnere enn fraktur (som hun jo har et klinisk tegn på).

00001628e44eca5eea

57
Gjertrud på 74 år har i 8 mnd hatt økende nummenhet i begge hender. Hun har fått problemer med å gjøre håndarbeid og mister ting lett ut av hånden. I tillegg har hun de siste mnd følt seg mer ustødig ved gange utendørs og ved dårlig belysning. Hun har begynt å bruke staver utendørs. Ved den kliniske undersøkelsen finner du at hun har ustødig gange, tar ekstraskritt når hun snur seg raskt. Hun har nedsatt tempo i fingrene bilateralt, økte reflekser i over- og underekstremitetene og invertert plantarrefleks på den ene siden.
Hvilken tilstand mistenker du?

A En intraspinal tumor i nivå Th2.
Denne diagnosen kan forklare utfallene i underextremitetene, men ikke nummenhet, dårlig finmotorikk og hyperrefleksi i overekstremitetene.
B X Cervikal myelopati på grunn av cervikal spinal stenose.
Mest sannsynlig med bakgrunn i pasientens alder, den langsomme utviklingen og at hun har symptomer og funn i både over og underekstremiteter.
C Carpal Tunnel syndrom bilateralt
Diagnosen kan forklare nummenhet i hendene med dårlig finmotorikk, men ikke gangproblemer, hyperrefleksien i over- og underekstremiteter og invertert plantarrefleks.
D Cervikal radikulopati med affeksjon av nerverøtter på begge sider
Lite sannsynlig da pasienten har kliniske tegn til affeksjon av sentrale motoriske nevroner og har utfall i bena.

00001628e44eca5eea

58
En 58 år gammel mann med kjent hypertensjon kjøres direkte til akuttmottaket på grunn av hodepine, konfusjon, dysartri og mulig lettgradig kraftsvikt i høyre sides ekstremiteter. Han ble sist observert i velbefinnende for to timer siden. Det tas CT caput få minutter etter innleggelse. Det øverste bildet er i transversalplan og bildet under er i sagittalplan.
Hvordan behandler vi best denne pasienten?

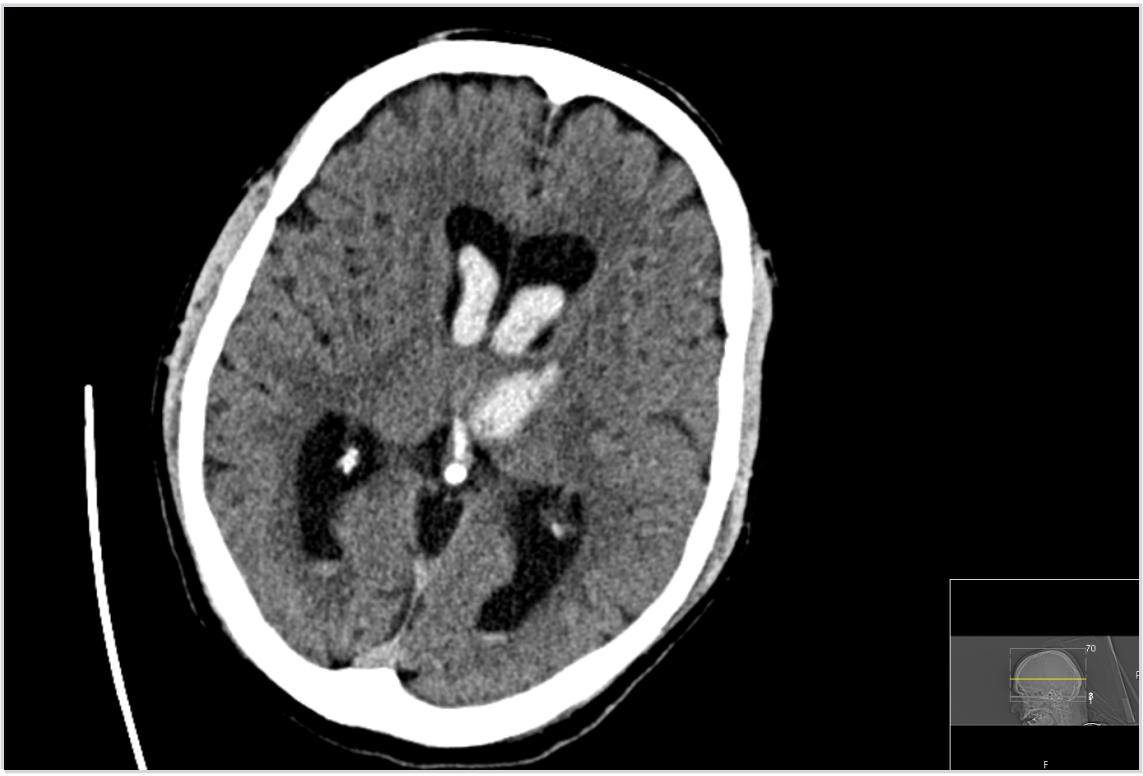

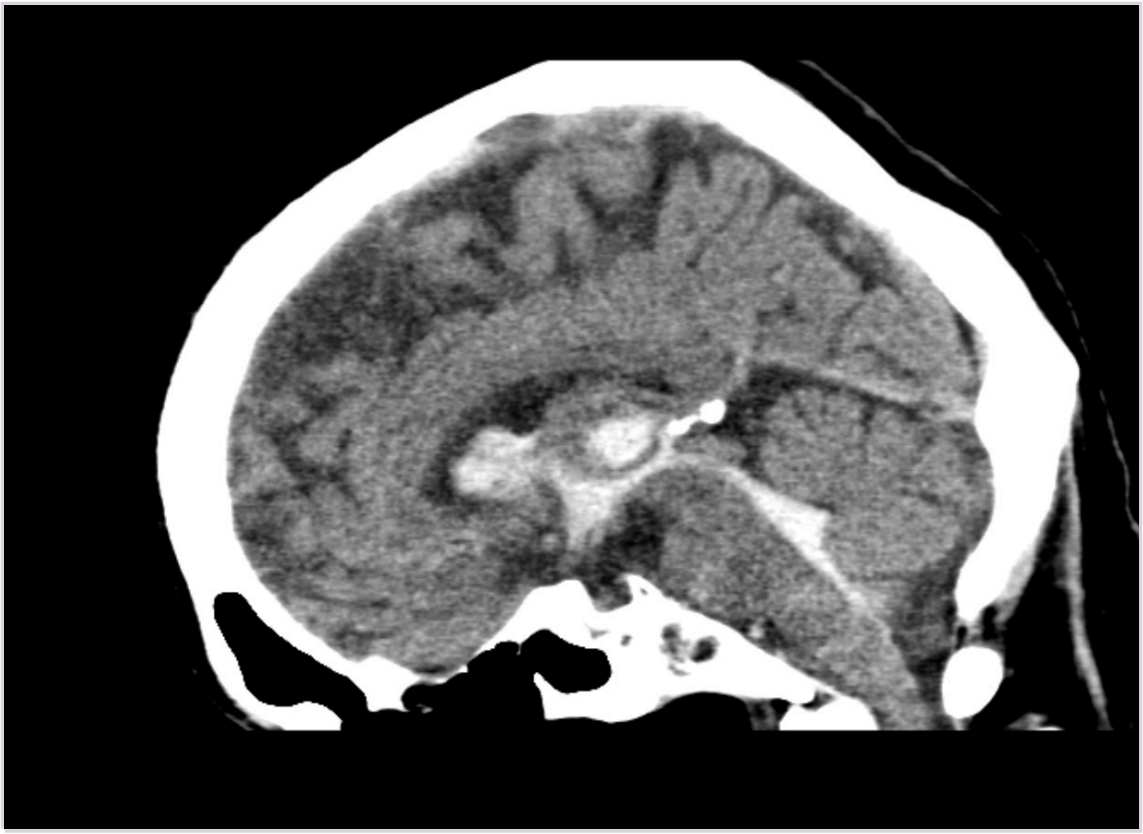

A Dekompressiv hemikraniektomi
Dette kan være et alternativ ved store ischemiske hjerneslag, spesielt ved store mediainfarkter hos pasienter <65 år. Pasienten har en intracerebral blødning med gjennombrudd til ventrikkelsystemet. Blødningen er dyp og ikke spesielt stor, men gir i dette tilfellet hydrocephalus. Det er svært lite sannsynlig at det vil tilkomme større ødemutvikling i venstre hemisfære som nødvendiggjør dekompressiv hemikraniektomi.

B X Ekstern ventrikkeldrenasje
Pasienten har en venstresidig thalamusblødning, sannsynligvis sekundært til hypertensjon. Det foreligger gjennombrudd til ventrikkelsystemet og hydrocephalusutvikling.

C Valproatinfusjon (Orfiril-infusjon)
Behandlingsalternativ ved epileptiske anfall. Det er ingen holdepunkter for at pasienten har epilepsianfall.

D Intravenøs trombolytisk behandling
Kan gis ved akutt ischemisk hjerneslag. Kontraindisert ved hjerneblødninger.

00001828e44eca5eea

59
Du har vakt og får inn en kvinnelig pasient på 86 år som har falt på badet. Hun er fra tidligere frisk, ingen hypertensjon, røyker ikke. Hun bruker ingen medisiner og er fysisk aktiv. Hun var ikke bevisstløs i forbindelse med fallet og kom seg opp ved egen hjelp. Hun klager over smerter i nakken og utstråling til bakhodet. Hun har normal bevegelse uten nummenhet eller parestesier i armer og ben. Ved undersøkelse er hun våken og klar med GCS 15, ingen lysskyhet eller nakkestivhet utover at hun har smerter i nakken. Normal nevrologisk status. Nakken er i normal anatomisk stilling.
Smertene forværres ved forsøk på å bevege nakken.
Hvilken diagnose tror du er mest sannsynlig?

A Atlantoaxial luksasjon
Pasienten har ingen rotasjonsfeilstilling i nakken og dette er en skade som oftest sees hos barn pga skade av leddkapslene i atlantoaksial leddet.
B Subaxial fraktur i nakken med kompresjon av medulla.
Lite sannsynlig da pasienten har helt normal nevrologisk status
C Subaraknoidalblødning
Lite sannsynlig da smertene i nakken oppsto etter fall og hun var ikke bevisstløs. Hun har ingen risikofaktorer. Hun har normal nevrologisk status. Hun har ikke lysskyhet eller nakkestivhet, men smerter ved forsøk på å bevege på nakken.
D X Densfraktur
Vanligste nakkeskade hos eldre og fall i hjemmet er vanligste årsak. Smerter oppsto etter traume og forværres ved bevegelse av nakken. Normal nevrologisk status sees hos nesten alle pasienter som blir innlagt med denne diagnosen.

00001628e44eca5eea

60
Kari er 3 måneder gammel og er født til termin. På helsestasjonskontrollene ser en at hodeomkretsen øker mye. Foreldrene synes ikke hun utvikler seg like fint som storebror gjorde på samme alder. Hun henvises til barneavdelinga, og legen som undersøker henne ser en slapp og irritabel unge med spent fontanelle. Far forteller at hun helst ikke vil ligge flatt. I det siste har hun ikke villet spise og gulper mye. Ultralyd caput viser store sideventrikler, stor 3. ventrikkel, liten 4. ventrikkel. Det blir tatt MR i narkose samme dag. Denne bekrefter funnet og en ser at akvedukten trolig ikke er åpen. Vakthavende nevrokirurg tilkalles for å vurdere henne.
Hvilket av følgende behandlingsalternativer er riktig?

A Spinalpunksjon der en tapper ut 10 ml/kg som engangsbehandling og deretter kontroll på poliklinikken om 2 uker med ultralyd.
B Her kan en vente og se det an. Kontroll på poliklinikken hos nevrokirurg om 2 uker, med ultralyd caput samme dag.
C Operasjon der en gjør 3. ventrikulostomi under denne innleggelsen. Videre kontroll på poliklinikken.
D X Operasjon der en legger inn VP shunt under denne innleggelsen. Videre kontroll på poliklinikken.
Dårlig unge med uttalt hydrocefalus og symptom på høyt intrakranielt trykk må behandles umiddelbart.
Hun er så liten at det er svært lite sannsynlig at endoskopisk 3. ventrikulostomi vil lykkes. De pleier å gro igjen hos så små barn og en velger derfor å legge inn shunt hos barn under ca 1 års alder.

00001628e44eca5eea

61
Du er på jobb på den lokale legevakten da det kommer inn en 87 år gammel kvinne som har falt og slått hodet. Hun sier at hun har vært uheldig og snublet i en teppekant. Hun har ingen amnesi, og benekter bevissthetstap. Hun har et blåmerke i pannen, og et lite kutt som du må suturere, men ellers ingen andre ytre tegn på skade. Du gjør en normal nevrologisk undersøkelse. Hun er fra tidligere relativt frisk og selvhjulpen, og bor hjemme sammen med ektemannen, men han er bortreist på rypejakt denne uken. Videre kommer det frem at hun står på antikoagulasjonsbehandling med warfarin på grunn av en kjent atrieflimmer, men ingen andre faste medisiner. Hun føler seg i kjekk form nå, og vil helst reise hjem.
Hva er i følge de skandinaviske retningslinjer for voksne pasienter med minimal, lett eller moderat hodeskade riktig håndtering videre av denne pasienten?

A X Hun må henvises til CT caput som øyeblikkelig hjelp og uavhengig av resultat på denne skal hun innlegges for observasjon i 24 timer pga økt risiko for intrakranielle blødninger ved antikoagulasjonsbehandling.
I følge de skandinaviske retningslinjer for voksne pasienter med minimal, lett eller moderat hodeskade skal pasienter som står på antikoagulasjonsbehandling utredes med CT caput og deretter observasjon i minst 24 timer uavhengig av CT-funn grunnet forhøyet risiko for intrakranielle blødninger.
B Hun kan i utgangspunktet reise hjem, men siden ektemannen er bortreist legges hun i stedet inn på sykehuset til observasjon over natten.
C Hun må henvises til CT caput som øyeblikkelig hjelp, men dersom denne viser normale forhold kan hun reise hjem.
D Hun fremstår som uskadd, og kan reise hjem med muntlig og skriftlig informasjon om hodeskader.

00001628e44eca5eea

62
En mann på 53 år legges inn med akutt oppstått, alvorlig tungpust. Ved innkomst er pasienten våken, blek og klam. Respirasjonsfrekvensen er 28/min. Blodtrykket måles til til 82/46 mmHg. O2-metningen med 4 l/min O2 på nesebrille er 92%. EKG følger vedlagt.
Hva er nå det viktigste tiltaket?

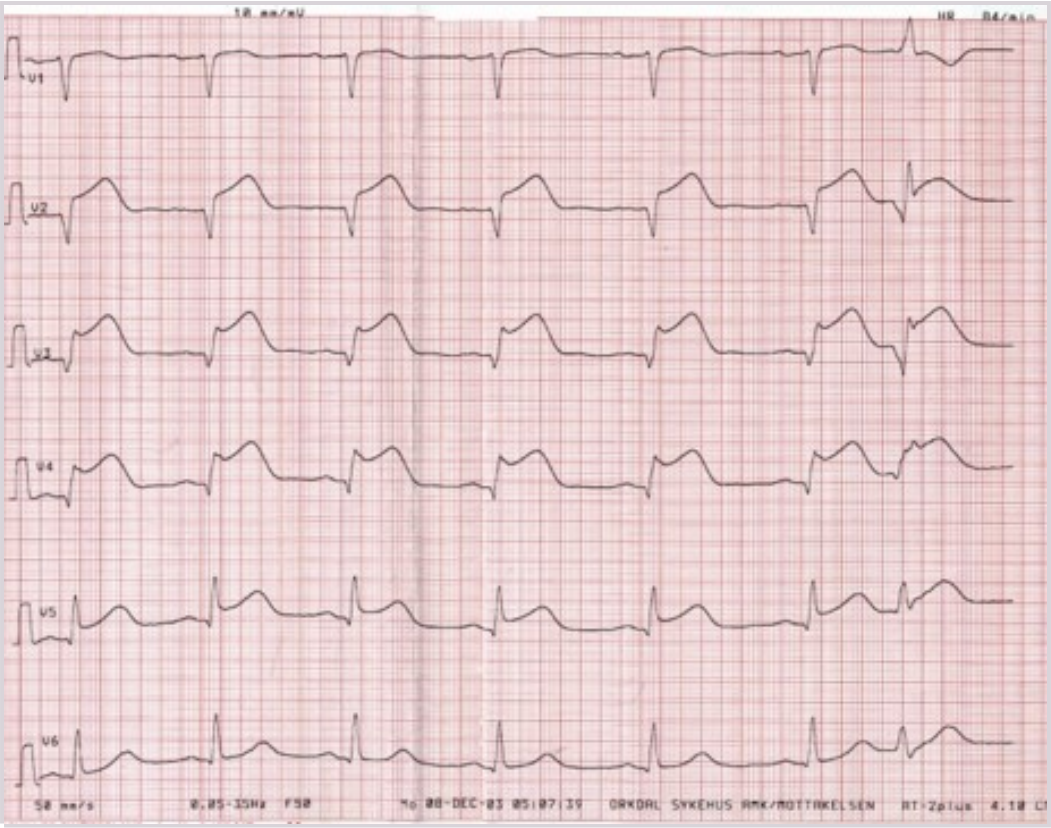

A Umiddelbar etablering av mekanisk sirkulasjonsstøtte (MCS).
MCS kan være aktuelt, men skal først vurderes i forbindelse med invasiv koronarutredning.
B X Umiddelbar vurdering av revaskulariseing (trombolyse eller PCI).
Dette er et akutt ST-elevasjonsinfarkt i forvegg. Umiddelbar revaskularisering er det viktigste tiltak.
C Umiddelbar, intravenøs adminstrasjon av vasopressor og inotropi.
Det kliniske bildet krever umiddelbart ikke vasopressor eller inotropi IV.
D Umiddelbar non-invasiv ventilasjonsstøtte samt intravenøs administrasjon av vasodilatator og diuretikum.
Pasienten trenger ikke ventilasjonsstøtte, og vasodilatasjon er relativt kontraindisert gitt blodtrykket.

00001628e44eca5eea

63
En 35 år gammel mann blir innlagt etter ett døgn sykehistorie med feber/frostfølelse og smerter i halsen ved svelging. Han hadde for noen uker siden startet behandling med Dapson og kortikosteroider for vaskulitt. Ved undersøkelsen i akuttmottaket ble det funnet injeksjon/rubor i fauces og betydelig ømhet i huden på halsen. BT 110/77, P 90 RM, PaO2 90%, RF 20. Det kom oppvekst av Serratia Marcescens i blodkultur. Innkomstblodprøvene viste:

Blodprøvesvar	Referanseverdi
Hb 10.7 g/dl	11.7-15.3 g/dl
Hvite 0.3 x 10^9/l	4.1-9.8 x 10^9/l
Neutrofile granulocytter <0.07 x 10^9/l	1.8-6.9 x 10^9/l
Trombocytter 179 x 10^9/l	164-370 x 10^9/l
Bilirubin 38 umol/l	5-25 umol/l
CRP 76 mg/l	<5 mg/l
ALAT 52 U/l	10-45 U/l
Kreatinin 53 umol/l	45-90 umol/l

Hva er mest sannsynlige forklaring på neutropenien?

A X Medikamentell agranulocytose
Dapson har agranulocytose som en relevant bivirkning. Sepsis kan i startfasen gi neutropeni, men ikke agranulocytose. Normale plater og nær normal Hb usannsynliggjør akutt leukemi. Autoimmun netropeni gir sjelden agranulocytose. Det ble tatt blod- og benmargsutstryk som var forenlig med medikamentell agranulocytose med bortfall av myelopoiese. Dapson ble seponert og det ble gitt granulocytt kolonistimulerende faktor sammen med antibiotika i sepsisdoser. Etter ca en uke kom det tilbake neutrofile i blod.
B Autoimmun neutropeni
C Akutt leukemi
D Sepsis med økt forbruk av neutrofile granulocytter

00001628e44eca5eea

64
En 23 år gammel tidligere frisk kvinne fra Uganda innlegges pga kraftig og vedvarende menstruasjonsblødning. Hun fikk menstruasjon for 16 dager siden, og blør fortsatt kraftig. Hun har hatt rikelige menstruasjonsblødninger fra 16 års alder. Det er gitt flere blodtransfusjoner i Uganda. Utover blødningene føler hun seg frisk. Ved undersøkelse finner man petekkier spredt omkring på hele huden. Det er større blåmerker foran på begge legger. Det er ellers normal klinisk status uten forstørrede lymfeknuter, milt eller lever. Blodprøvene tatt ved innkomst viser:

Blodprøvesvar	Referanseverdi
Hb 7.0 g/dl	11.7-15.3 g/dl
Hvite 6.4 x 10^9/l	4.1-9.8 x 10^9/l
Neutrofile granulocytter 52%	39-73%
Trombocytter 1 x 10^9/l	164-370 x 10^9/l
Bilirubin 11 umol/l	5-25 umol/l
CRP <5 mg/l	<5 mg/l
ALAT 29 U/l	10-45 U/l
Kreatinin 59 umol/l	45-90 umol/l
MCH 18.6 pg	27.1-32.6 pg
Ferritin 28 ug/l	20-167 ug/l
P-Jern 7 umol/l	9-34 umol/l
P-TIBC 71 umol/l	47-83 umol/l

Hva er mest sannsynlige diagnose?

A X Immunologisk trombocytopenisk purpura og jernmangelanemi
Ved immunologisk trombocytopenisk purpura er det typisk at pasienten føler seg frisk og at alle andre blodprøver er normale, evt med unntak av jernmangelanemi pga rikelig trombocytopeni-medierte blødninger. Ved Thalassemi er det typisk høyt jernlager. Ved trombotisk trombocytopenisk purpura og disseminert intravaskulær koagulasjon vil pasientene være syke og ha avvik på andre blodprøver. Den ledsagende anemien ved disse to tilstandene vil være av typen mikroangiopatisk hemolyse.
B Disseminert intravaskulær koagulasjon
C Immunologisk trombocytopenisk purpura og Thalassemi
D Trombotisk trombocytopenisk purpura

00001628e44eca5eea

65
En 18 år gammel mann blir lagt inn etter sykdomsfølelse i 8-9 dager med slapphet, hodepine, ubehag under høyre ribbebue, kvalme, oppkast, svimmelhet, besvimelse og feber til 39.7 på det høyeste. Han er tidligere vesentlig frisk. Ved undersøkelse gjøres funn av sterkt redusert allmentilstand, gul sklera/hud og forstørret lever og milt. Blodtrykk 115/72, Puls 100/min, respirasjonsfrekvens 30/min, SpO2 98%, Tp 36.6. CT thorax, abdomen og bekken bekrefter forstørret lever/milt, men viser ingen øvrig vesentlig patologi. Blodprøvene viser:

Blodprøvesvar	Referanseverdi
Hb 12.5 g/dl	11.7-15.3 g/dl
Hvite 1.8 x 10^9/l	4.1-9.8 x 10^9/l
Neutrofile granulocytter 1.0 x 10^9/l	2.1-9.6 x 10^9/l
Trombocytter 37 x 10^9/l	164-370 x 10^9/l
Bilirubin 81 umol/l	5-25 umol/l
CRP 94 mg/l	<5 mg/l
ALAT 232 U/l	10-45 U/l
Kreatinin 173 umol/l	45-90 umol/l
Ferritin 25862 ug/l	20-167 ug/l
D-dimer 116 mg/l	<0.5 mg/l
INR 1.3	0.8-1.2

Hva vil du som vakthavende ved medisinsk klinikk sette i gang med?

A X Starte antibiotika i sepsis-doser og starte med etoposid og høy-dose kortikosteroider.
Vignetten er typisk for HLH (Hemofagocytisk Lymfohistiocytose). Dette er en reaktiv tilstand med ekstrem makrofagaktivering og derav forhøyet ferritin og pancytopeni (pga hemofagocytose). Tilstanden kan utløses av infeksjoner (typisk EBV eller CMV), autoimmun sykdom eller kreft (typisk lymfekreft). I dette tilfelle var det EBV virus som lå til grunn. Det kan være livreddende å komme i gang tidlig med HLH-behandling (Etoposid og kortikosteroider). Da pasienten var kritisk syk og tilstanden også kunne passe med sepsis vil det være riktig å dekke med antibiotika i startfasen.
B Starte antibiotika i sepsis-doser og gi rikelig med intravenøs væske.
C Starte antibiotika i sepsis-doser og gi plasma og fibrinogentilskudd for disseminert intravaskulær koagulasjon.
D Starte utredning/behandling for akutt leukemi, inkludert akutt promyelocyttleukemi og Burkitt leukemi.

00001628e44eca5eea

66
En 25 år gammel kvinne blir innlagt med intrauterin fosterdød uke 22+1. Hun har siste to dager hatt smerter i magen og venstre flanke, hatt rød urin og merket små og blå flekker på huden. Blodtrykket er 130/70. Urin stix viser ingen tegn til proteinuri. Orienterende innkomstblodprøver viser følgende:

Blodprøvesvar	Referanseverdi
Hb 8.2 g/dl	11.7-15.3 g/dl
Hvite 11.0 x 10^9/l	4.1-9.8 x 10^9/l
Neutrofile granulocytter 71%	39-73%
Trombocytter 7 x 10^9/l	164-370 x 10^9/l
Bilirubin 58 umol/l	5-25 umol/l
CRP 42 mg/l	<5 mg/l
ALAT 41 U/l	10-45 U/l
Kreatinin 92 umol/l	45-90 umol/l
LD 3596 U/l	105-205 U/l
PT-INR 1.0	0.8-1.2
APTT 29 s	25-36 s
D-dimer 10.8 mg/l	<0.5 mg/l
Fibrinogen 2.1 g/l	1.9-4.2 g/l
Schistocytter i blodutstryk 30 %	<0.5 %

Du blir konsultert som vakthavende på medisinsk avdeling. Hvilke tiltak bør du iverksette?

A Forordne transfusjon av blodplater og be gynekologene om å forløse fosteret deretter.
B Be gynekologene forløse fosteret umiddelbart, deretter observasjon i påvente av spontan bedring.
C Gi dexametason, fibrinogen og platetransfusjon. Deretter forløsning av fosteret.
D X Starte plasmaferese og be gynekologene om å starte forløsningsprosessen av fosteret.
Basert på vignetten og blodprøvene foreligger trombotisk trombocytopenisk purpura. Det er ikke forbruk av koagulasjonsfaktorer, som utelukker disseminert intravaskulær koagulasjon. Diagnosen ble bekreftet ved at ADAMTS 13 aktiviteten ikke var målbar. Man fant at hun hadde inhibitor mot enzymet, altså ervervet form for TTP. Det er livreddende å komme i gang med plasmaferese så fort som mulig. Å gi plater eller fibrinogen kan forverre tilstanden.

00001628e44eca5eea

67
En 69 år gammel mann har vært slapp en tid med nattesvette og neseblødninger. Ved klinisk undersøkelse finner du små lymfekjertler (opp til 1 cm x 1 cm) bilateralt cervikalt. Du palperer lever 5 cm under høyere costalbue og milt 2 cm under venstre costalbue. Pasienten har følgende blodprøveresultat:
Hb 9.8 g/dL (13,4 - 17,0 g/dL)
Trombocytter 105 x 10^9/L (164 – 370 x 10^9/L)
Leukocytter 6,8 x 10^9/L (4,1 - 9,8 x 10^9/L) med normal differensial telling.
S-elektroforese påvist Monoklonal komponent av IgM type, konsentrasjon 3,4 g/L.
Hva er den mest sannsynlige diagnosen?

A X Waldenströms makroglobinemi
Anemi, lymfadenopati, og splenomegali samt IgM som M-komponent passer best med lymfoplasmacytisk lymfom, Waldenström makroglobinemi.
B Monklonal gammopati av usikker signifikans
Pasienten har både anemi og lymfadenopati. Derfor ikke MGUS.
C Selv om en sjelden gang man kan ha M-komponent ved KLL, er dette meget usannsynlig. Dessuten er det normal differensial telling -dette sammen med normale hvite indikerer at det det ikke foreligger lymfocytose.
Det er ikke lymfocytose.
D Myelomatose
Uvanlig med myelomatose med IgM som M-komponent. Dessuten klinikken og funn ved undersøkelse passer best med Waldenström.

00001628e44eca5eea

68
Høydosebehandling med autolog stamcellestøtte (HMAS) anvendes som en behandling mot myelomatose. Det høstes minimum 2 x 10^6 stamceller (CD34 positive celler)/kg fra pasienten som fryses ned i flytende N_2. Infusjon av stamcellene skjer 1-2 dager etter gitt høydose cytostatika dvs. alkeran (200 mg/m^2).
Hvilken effekt har HMASt?

A Ved høsting av stamcellene filtreres maligne plasmaceller bort, noe som reduserer risiko for tilbakefall.
B Det er høy risiko for dødelighet ved HMAS mot myelomatose, og tilbys derfor kun til pasienter som er yngre enn 60 år.
C HMAS ved myelomatose er en kurativ behandling hvis pasienten er kommet i komplett remisjon ved forbehandling gitt før HMAS.
D X Stamcelleinfusjonen forkorter aplasitiden og derved reduseres risikoen for alvorlige infeksjoner.
Det er lav mortalitet (1%) ved HMAS som myelombehandling. Infusjon av stamcellene etter gitt cellegift reduserer perioden pasienten er i apalsi og derved utsatt for alvorlige infeksjoner.

00001628e44eca5eea

69
En 30 år gammel mann har hatt ulcerøs colitt i 6 år og bruker 5-ASA tabletter. Siste uken diare inntil 8 tømninger pr dag med litt blod. CRP 62 mg/L (normalt< 5mg/L), Hb 12.6 (normalt 13,4 - 17,0 g/dl), BT 129/82 mmHg, regelmessig puls 72/min. Han legges inn på sykehus. Ved undersøkelse noe nedsatt allmenntilstand, men uøm abdomen.
Hvilken behandling er det rimelig å starte fra mottakelsen?

A Protonpumpehemmer og antibiotika
Protonpumpehemmer ikke indisert, lav sannsynlighet for øvre GI-blødning ut fra opplysningene.
B X Glukokortikoider intravenøst
betennelsesdempende er indisert parallelt med utredning
C 5-ASA intravenøst
5-ASA virker lokalt i tarmen og gis ikke i.v.
D Antibiotika mot bakteriell gastroenteritt
ikke indisert uten påvist tarmpatogen bakterie eller høy CRP / magesmerter

---

00001628e44eca5eea

70
En kvinne på 40 år oppsøker deg på fastlegekontoret og klager på smerter i øvre abdomen over tid. Du har ultralydapparat på kontoret og påviser galleblærestein og vurderer om det kan være forklaringen på ubehaget. Alle blodprøver er normale. Hva vil du regne som typisk dersom smertene er forårsaket av de påviste konkrementene?

A Smertene er lokalisert ved høyre costalbue og kommer typisk når hun sitter over lengre tid, eller når hun bøyer seg fremover slik at det kommer trykk mot galleblæren
Dette har ingenting med gallesteinsmerter å gjøre - smerter derfra utløses ikke og er ikke påvirkelige av fysisk beveglese, sittestillinger, mekanisk press eller liknende. Ekte steinsmerter lever sitt eget liv.

B X Smertene er lokalisert ved høyre costalbue, varer gjerne noen få timer. De kommer både dag og natt uavhengig av måltid
Typisk gallesteinssmerter er lokalisert under h.costalbue, gjerne med utstråling mot skulderblad. De begynner gradvis, og varer ikke utover 24 timer. De lever sitt eget liv og kommer ikke bare strengt realtert til måltid

C Pasienten forteller om mye luft i magen, mye romling (borborygemi), imperiøs avføringstrang og avføring som veksler mellom hard og løs.
Dette har ingenting med gallesteinsproblematikk å gjøre. Anamnesen kan heller minne om irritabel colon. Å gjøre cholecsytectomi på en slik pasient vil bare kunne forverre problemene

D Smertene kommer kun ifm med måltid med feit mat. Pasienten kan fremprovosere anfall med feit mat når hun "vil"
Pasienten kan ofte referere en slik sykehistorie på en kirurgisk poliklinkk, og tror med det de har forklart en kopling mellom de påviste steinene og plagene de har. Men gallesteinssmerter er ikke strengt måltidsrelaterte, men lever sitt eget liv. Like mange anfall oppstår utenom måltid, på nattes tid. Det pasienten angir ovenfor kan bedre beskrives som matintoleranse og man vil gi råd om å endret kosthold vekk fra det som utløser smertene.

00001628e44eca5eea

71
En pasient bruker karbamazepin på indikasjon epilepsi. Etter en operasjon har pasienten behov for smertebehandling, og det foreslås oksykodon. Hvordan vil det være mest korrekt å tenke om dosebehovet for oksykodon i kombinasjon med karbamazepin?

A Det vil være lavere, en bør bruke et annet opioid istedet
B Det vil være lavere, dosen må reduseres
C Det vil være lavere hos noen pasienter og høyere hos noen pasienter, avhengig av CYP2D6-genotype
D X Det vil være større, dosen bør økes
Karbamazepin induserer metabolismen av oksykodon via CYP3A4.

00001628e44eca5eea

72
Alfred Georg Knudson lanserte den såkalte to-hit-hypotesen for arvelig kreft i 1971. Gitt vår tids kunnskap, hva er den beste beskrivelsen av innholdet i Knudsons hypotese?

A Hvis en sterk disposisjon for kreft skal nedarves, må mutasjoner i begge alleler av et protoonkogen arves.
Feil, onkogene mutasjoner i protoonkogener nedarves sjelden.

B Hvis en sterk disposisjon for kreft skal nedarves, må mutasjoner i begge alleler av et tumorsuppressorgen arves.
Feil. Det er tilstrekkelig med onkogen mutasjon i det ene allelet.

C X For at en sterk disposisjon for kreft skal nedarves, må mutasjon i ett allel av et tumorsuppressorgen arves og ny mutasjon oppstå i det andre allelet etter befruktningen.
Riktig

D For at en sterk disposisjon for kreft skal nedarves, må mutasjon i ett allel av et protoonkogen arves og ny mutasjon oppstå i det andre allelet etter befruktningen.
Feil, onkogene mutasjoner i protoonkogener nedarves sjelden.

00001628e44eca5eea

73
En kvinne på 34 år kommer til deg som fastlege grunnet flere års plager med halsbrann, sure oppstøt og litt svelgevansker nå og da. Hun har stabil, normal vekt. Du har tatt en hemoglobin på kontoret og denne er normal. Hun er tidligere frisk og bruker ingen medisiner, heller ikke reseptfrie medisiner.
Hva er mest sannsynlig diagnose?

A X Gastroøsofageal reflukssykdom
Hun har typiske symptomer på gastroøsofageal reflukssykdom med halsbrann og sure oppstøt. Hun har også litt svelgevansker, som ikke er uvanlig, men hun har ingen andre alarmsymptomer eller -tegn (ikke vekttap eller anemi).
B Dyspepsi
Pasienter med dyspepsi har symptomer som kan relateres til øvre GI-traktus, men hun har først og fremst symptomer som passer med reflukssykdom.
C Spiserørskreft
Reflukssymptomene som pasienten presenterer er risikofaktorer for spiserørskreft, men dette er svært lite sannsynlig i hennes alder. Hun har litt svelgevansker, som kan være presenterende symptom ved spiserørskreft, men hun har ingen andre alarmsymptomer eller -funn.
D Ulcus pepticum
Noen pasienter med ulcus-sykdom kan ha reflukslignende plager, men det er mer typisk med ubehag/smerter i epigastriet. Hun bruker ingen ulcerogene medikamenter og HP-infeksjon er mindre vanlig i hennes aldersgruppe.

00001628e44eca5eea

74
Du ønsker å henvise en ung pasient til bildediagnostikk grunnet mistenkt ileus. Du ønsker av strålebesparende hensyn å bestille "røntgen oversikt abdon" i stedet for CT. Hvor stor er strålebelastningen ved en slik undersøkelse i forhold til CT av samme område?

A 30-40% av stråledosen ved CT
B 10-20% av stråledosen ved CT
C 40-50% av stråledosen ved CT
D X 1-2 prosent av stråledosen ved CT
Riktig svar

00001628e44eca5eea

75
Pasient med hoste, feber og redusert allmenntilstand i 3 dager. CRP 350. Det tas røntgen thorax av pasienten. Hvordan vil du beskrive patologien i bildet?

A I høyre lunges midtfelt ses en skarpt avgrenset fortetning som passer med atelektase.
Ikke skarpt avgrenset. Atelektase er som regel plateformet/stripeformet og skarpt avgrenset.

B Lateralt på venstre side ses en rund, skarpt avgrenset fortetning som kan passe med tumor.
Feil side. Ikke rund. Ikke skarpt avgrenset. Passer bedre med pneumoni enn tumor.

C Lateralt på høyre side ses et væskelokulament. Sammenholdt med infeksjonsklinikk passer dette med et empyem.
Ser ikke ut som et væskelokulament, men passer med pneumoni.

D X I høyre lunges midtfelt, lateralt, ses en diffust avgrenset fortetning som kan passe med pneumoni.
Dette er korrekt lokalisasjon, utseende og tolkning sammenholdt med kliniske opplysninger.

00001628e44eca5eea

76
Pasient har blitt økende tungpust siste tid. Det tas stående røntgen thorax. Basalt på høyre side, ses økt tetthet. Hva representerer funnet mest sannsynlig?

A Tumor
Tumor på rtg. thorax er som oftest rund og skarpt avgrenset.
B Pneumoni
Pneumoni på rtg. thorax er som oftest diffustavgrenset med utseende som en sky.
C Atelektase
Atelektase på rtg. thorax er som oftest langstrakt, som en stripe eller plate og skarpt avgrenset.
D X Pleuravæske
Pleuravæske er som oftest skålformet basalt på stående rtg. thorax, slik som i dette tilfellet.

00001628e44eca5eea

77
En 65 år gammel mann kommer til deg i allmennpraksis for kontroll av medikamentelt behandlet hypertensjon og antikoagulasjon grunnet atrieflimmer. På vei ut fra legekontoret faller han i trappen, slår hodet i veggen og mister bevisstheten. Han våkner til igjen etter to minutter, men husker ingenting av hendelsen eller konsultasjonen.
Er det indikasjon for bildediagnostisk undersøkelse, og i så fall hvilken er den mest riktige?

A Nei. Man bør ta S100B og spare pasienten for stråledose.
B Nei. Pasienten har nå GCS 15 og trenger da ikke CT.
C X Ja. CT Caput, da den er rask og lett tilgjenglig.
Ja. 65 år og antikoagulasjon gjør at man iht retnigslinjene bør utrede med CT.
D Ja. CT Caput + CT Angiografi, slik at man kan utelukke pågående blødning.

00001628e44eca5eea

78
En 76 år gammel pasient utredes for demens. Det gjøres en rutinemessig PET/MR med følgende svar :
"Aldersnormalt og symmetrisk overflaterelieff og ventrikkelsystem. Mer hippocampal atrofi enn forventet for alder (Scheltens/MTA grad 3 på en skal fra 0-4). Ingen hvitsubstansforandringer (Fazekas grad 0 på en skala fra 0-3). Redusert metabolisme i bakre gyrus cinguli, precuneus og parietallapper"
Hvilken demens-type er mest sannsynlig ut fra dette svaret ?

A Levy-legeme demens
Som regel ikke hippocampusatrofi (ihvertfall ikke så lenge hjerneoverflaten er aldersnormal)
B Vaskulær demens
Ingen hvitsubstansforandringer (Fazekas grad 0) gjør dette lite sannsynlig
C Frontotemporal demens
Vil ha metabolske utfall i framre gyrus cinguli og frontal/temporallapper, samt ofte asymmetrisk atrofi av frontal/temporallapper
D X Alzheimer sykdom
Klassiske funn ved Alzheimer er som beskrevet over

79
Ved MR-undersøkelser av en hjernesvulst får pasienten intravenøs kontrast for å kartlegge svulsten best mulig.
Hva betyr det dersom den er kontrastladende?

A Svulsten er høyst sannsynlig en metastase
B Svulsten er høyst sannsynlig malign
C Svulsten er høyst sannsynlig benign
D X Svulsten kan være både benign og malign
Både maligne og benigne tumorer kan lade kontrast (eksepelvis glioblastomer og schwannomer) og betyr at blod-hjerne-barrieren er brutt

---

80
En 67 år gammel kvinne som nylig er kommet hjem fra ferie i Tyrkia oppsøker legekontoret på grunn av feber, kraftig blodig diare med 15-20 tøminger de siste tre dagene. Hun har også kastet opp. Hun sier hun ikke har tatt noen medisiner. Hun er betydelig dehydrert. Du legger henne inn på sykehus for iv rehydrering. Etterhvert kommer resultat fra mikrobiologisk analyse av avføringsprøve for tarmpatogene agens viser følgende:
Campylobacter jejuni påvist i lav konsentrasjon
Clostridioides difficile påvist i lav konsentrasjon
Enteropatogene E. coli påvist i høy konsentrasjon
Enteroaggregative E. coli påvist i moderat konsentrasjon
Hvordan bør dette resultatet tolkes?

A Enteropatogene E. coli er sannsynlig hovedårsak til diareepisoden siden denne bakterien finnes i høy konsentrasjon
B X Campylobacter jejuni er sannsynlig hovedårsak til diareepisoden siden denne bakterien har det høyeste patogene potensialet
C. jejuni er riktigste svar fordi denne bakterien har høyest patogent potensiale blant disse tarmpatogene bakterieartene. Enteroaggregative E. coli er hyppig årsak til turistdiare, men ses også hyppig hos friske. Det samme gjelder enteropatogene E. coli og C. difficile. Enteropatogene E. coli kan gi mild diare hos små barn, men fører sjelden til sykehusinnleggelse. C. difficile ses oftest som årsak til diare hos eldre pasienter innlagt i helseinstitusjon i forbindelse med behandling som forstyrrer tarmfloraen (oftest antibiotikabehandling).
C Enteroaggregative E. coli er sannsynlig hovedårsak til diareepisoden siden det er en av de hyppigste årsakene til turistdiare
D Clostridioides difficile er sannsynlig årsak til diareepisoden siden denne bakterien er hyppig årsak til diare hos eldre mennesker

---

81
En mann med kjent alkoholisk levercirrhose oppsøker deg pga hovne bein og økende bukomfang. Han føler seg frisk ellers. Ved klinisk undersøkelse har han pitting ødemer i beina og utspilt abdomen suspekt på ascites men ellers ingen funn. Han ønsker behandling for å få bort den store magen da den plager han mye.
Hvilket behandlingstiltak gjør du i første omgang?

A Starter behandling med beta blokker for å senke portvenetrykket
Feil. Dette vil ikke vil ikke ha effekt på retensjon av væske og salt.
B Starter behandling med diuretika
Feil. Dette er neste tiltak etter væske/salt restriksjon
C X Instruerer pasienten i redusert/restriktivt inntak av væske og salt
Korrekt. Dette er det viktigste tiltaket da væskeoverskuddet i kroppen skyldes økt inntak og retensjon av væske og salt
D Henviser pasienten til ultralyd veiledet ascitestapping
Feil. Dette er siste utvei dersom andre tiltak mislykkes. Ascitestapping kan potensielt medføre alvorlige komplikasjoner.

00001628e44eca5eea

82
En pasient med kroniske, sterke smerter bruker morfin depotpreparat i relativt høy dose (60 mg x 2). Under et utenlandsopphold som av ulike grunner varte lenger enn planlagt har hun gått tom for medisin. Hun har derfor vært uten morfin de siste to ukene, og kommer nå til deg for å få ny resept. Hun angir å ha sterke smerter.
Hvordan vil du dosere morfin?

A Starte med samme dose som tidligere
Dette er risikabelt, da hun har mistet toleransen for opioider. Risiko for overdosering og respirasjonsdepresjon.
B X Starte med lavere dose enn tidligere (standard oppstartdose) og eventuelt titrere opp etter behov.
Ved ny oppstart etter en lang pause må man ta hensyn til at opioidtoleransen er borte.
C Starte med samme dose som tidligere, men gi hurtigvirkende tabletter i stedet for depottabletter i starten for å få raskere effekt
Dette gir høy risiko for overdosering.
D Starte med noe høyere dose første dag for å komme raskt opp i et nivå som gir smertelindring, deretter samme dose som tidligere
Dette er risikabelt, da hun har mistet toleransen for opioider. Risiko for overdosering og respirasjonsdepresjon. Det er ikke vanlig å gi bolusdose med opioider.

00001628e44eca5eea

83
Mann, 46 år har ukontrollert astma. Han kommer til akuttmottaket med alvorlig pustebesvær siste 2 timer, rask respirasjonsfrekvens, forlenget expirium og pipelyder. Han er afebril, noe tørrhoste.
Hva er den viktigste differensialdiagnosen røntgen thorax kan utelukke i denne situasjonen?

A Pleuravæske
Pleuravæske kan ikke utelukkes. Pleuravæsske vil først være synlig når væskemengden er over 200 ml
B X Pneumothorax
Pneumothorax kan utelukkes ved ved rtg. thorax, i dette tilfelle vi det være en sekundær pneumothorax hos en astmapasient.
C Lungeemboli
Ved lungeemboli vil røntgen thorax i de fleste tilfeller være normal. Det er ikke mulig å utelukke lungeemboli ved røntgen thorax.
D Kronisk obstruktiv lungesykdom
Kolsdiagnosen kan ikke utelukkes ved rtg. thorax, kols er en spirometrisk diagnose

---
00001628e44eca5eea

84
En patolog har fått nålebiopsier fra tre forskjellige lymfeknuter. I disse sees tre forskjellige lymfomer.
Hvilket av disse er det mest aggressive?

A Follikulært lymfom
B X Diffust storcellet B-cellelymfom
Diffust storcellet B-cellelymfom er et aggressivt lymfom som ubehandlet ofte fører til døden i løpt av uker/måneder. Follikulært lymfom og småcellet lymfocytært lymfom er begge lavgradige/ indolente lymfomer som man ofte lever lenge med (flerer år) med eller uten behandling. NB: Både småcellet lymfocytært lymfom og follikulært lymfom (i prinsippet alle lavgradige lymfomer) kan gradvis blir mer aggeressive og også transformere (gå over til) en en høygradig malign/aggressiv lymfomtype. Vanligvis transformerer da både follikulært lymfom og småcellet lymfocytært lymfom til diffust storcellet B-cellelymfom.
C Småcellet lymfocytært lymfom

00001628e44eca5eea

85
Hvilken påstand om kolangiokarsinomer er riktig?

A Utgår fra hepatocytter.
B Utgår fra Kupffer celler.
C X Utgår fra galletreet.
Kolangiokarsinom er en malign epitelial tumor som danner kjertellignende strukturer, og som utgår fra galletreet.
D Utgår fra sinusoider.

00001628e44eca5eea

86
En 66 år gammel mann er innlagt ved Slagenheten etter plutselig innsettende lammelser i høyre arm og bein, samt afasi. Undersøkelser viser et infarkt i venstre del av hjernen. Pasienten har tidligere vært frisk og i god form. Etter 10 dager i avdelingen viser funksjonsscore målt ved modified Rankin Scale at pasienten har fortsatt funksjonssvikt (mRS=2). Han har taleproblemer og delvis lammelser i høyre arm og bein, men klarer å gå med bruk av hjelpemidler inne. Han er selvhjulpen i basale ADL-aktiviteter, kommer seg på toalettet uten hjelp, og mestrer påkledning. Pasienten vil ha behov for videre opptrening en periode framover, og er svært motivert for trening. Pasienten bor sammen med ektefelle som er nypensjonert. De bor i rekkehus på ett plan.
Hva vil sannsynligvis være det mest effektive pasientforløp for denne pasienten?

A Pasienten reiser hjem og er bedt om å ta kontakt med fastlegen for videre opptrening i kommunen.
B Pasienten blir værende på slagenheten i en periode for videre opptrening
C Pasienten blir innlagt på rehabiliteringsinstitusjon for videre opptrening.
D X Pasienten reiser hjem med oppfølging fra slagenhetens ambulante team og opptrening i kommunen.
Her beskrives en slagpasient i yrkesaktiv alder med akutt innleggelse i sykehus, samt behov for ytterligere rehabiliteringstiltak etter 10 dagers opphold i slagenheten. Han vil ha behov for rehabilitering og tiltak fra det kommunale hjelpeapparatet på flere nivå. Rehabilitering mens pasienten bor hjemme hvis situasjonen tillater det, er i utgangspunktet dokumentert å være bedre behandling enn lengre opphold i sykehus eller etterfølgende opphold i rehabiliteringsinstitusjon på døgnbasis. Det viktigste for denne pasienten vil være å få etablert et helhetlig og koordinert tverrfaglig behandlingsopplegg, med klare og realistiske behandlingsmål på tvers av ulike nivå. Dette fordrer god kommunikasjon mellom de ulike nivå i tjenesten initiert av god overføring av informasjon fra sykehuset til neste ledd i tiltakskjeden. Et oppfølgingsteam i slagenheten kan ivareta det sammen med aktuelle instanser i kommunen.

00001628e44eca5eea

87
Som lege i spesialisering ved en slagenhet blir du varslet om en ny innleggelse.
En 62 år gammel kvinne har blitt innlagt med trombolysealarm. CT caput har vist hjerneblødning i høyre sides basalganglier. Pasienten er våken og har en venstresidig hemiparese. Puls er 100/min og uregelmessig. Blodtrykk (BT) er 200/90 mmHg. Oksygenmetning 90%. Hun har atrieflimmer og bruker Marevan. INR er 2,5.
Pasienten er vurdert i samråd med nevrokirurg, og det er konkludert med at det ikke er indikasjon for operativ behandling. Det skal satses på 'best medisinsk behandling'.
Hvilke behandlingstiltak er best?

A I.v. Ringer, koagulasjonsfaktorer til INR < 2,0, i.v. BT-senkende behandling (Labetolol) til SBT < 160
B X Oksygen, i.v. Ringer, koagulasjonsfaktorer til INR < 1,5, BT-senkende behandling (Labetolol) til SBT < 160
Best medisinsk behandling for denne pasienten med hjerneblødning er å motvirke hypertensjon med mål SBT > 130 og < 160, å motvirke antikoagulasjon med gi koagulasjonsfaktorer med mål INR < 1,5 og å motvirke hypoksi med å gi surstoff med mål O2 metning > 93%.
C Oksygen, i.v. Ringer, koagulasjonsfaktorer til INR < 1,5
D Oksygen, i.v. Ringer, koagulasjonsfaktorer til INR < 2,0, i.v. BT-senkende behandling (Labetolol) til SBT < 185

88
Som turnuslege i akuttmottak får du meldt en 65 år gammel mann, som er på vei inn med ambulanse. Han ble funnet på sofaen av ektefellen med en lammelse i venstre ansikt, utydelig tale og ingen kraft i venstre over- og underekstremitet. Han ble sist observert frisk av nabo da han gikk til postkassen 5 1/2 timer tidligere. Han har ingen kjent sykdommer, bruker ingen medisiner og er fortsatt i arbeid.
CT caput viser infarktdemarkering svarende til fremre, midtre og bakre gren av mediagebetet høyre side, CT angio viser en trombe i a. cerebri media (M1) høyre side.
Hvilken behandling er mest aktuell for denne pasienten?

A Trombolyse til høyre a. cerebri media
B Trombektomi til høyre a. cerebri media
C Endarterektomi til høyre a. carotis interna
D X Acetylsalisylsyre 300 mg som brusetablett eller 250 mg som stikkpille
Pasienten kom til akuttmottaket utenfor tidsvinduet for trombolyse (> 4,5 timer) og har store utfall med venstresidige pareser, dysartri og neglekt, sannsynligvis blir NIHSS > 6. CT caput viser allerede omfattende infarsering i mediagebetet (>2/3 av mediagebetet) høyre side, noe som taler mot trombektomi av tromben som er påvist i arteria cerebri media høyre side. Akuttbehandling blir her acetylsalisylsyre enten per os eller som stikkpille dersom pasienten har svelgevansker.

89
Hvilke nevrofysiologiske metoder kan benyttes ved utredning av lesjoner i sentralnervesystemet som ved multippel sclerose?

A Elektroretinografi (ERG), nevrografi og termotest.
Undersøker bare perifere nervesystemet
B Elektroretinografi (ERG), visuelt fremkalt respons (VEP) og sensorisk fremkalt respons (SEP)
Retinale sykdommer er ikke diagnostisk for MS
C X Visuelt fremkalt respons (VEP), sensorisk fremkalt respons (SEP) og hjernestamme fremkalt respons (BAEP)
Alle undersøkelser undersøker CNS
D Nevrografi, visuelt fremkalt respons (VEP) og sensorisk fremkalt respons (SEP)
Nevrografi er undersøkelse av det perifere nervesystemet

90
Friedreichs ataksi er en arvelig sykdom som skyldes for mange trinukleotid-repetisjoner i FRDA-genet. Tilstanden debuterer typisk i tenårene og medfører en kombinasjon av ataksi og perifer nevropati som er svært typisk for akkurat denne tilstanden. Det finnes mange genetiske årsaker til polynevropati.
Hvilken tilstand er den hyppigste arvelige nevropatien?

A Tangiers sykdom
Nei, Tangiers sykdom er svært sjelden
B Friedreichs ataksi
En nokså sjelden sykdom og på langt nær den hyppigste
C X Charcot-Marie-Tooth sykdom
Riktig svar. Charcot-Marie-Tooth sykdom (CMT) er en betegnelse på et typisk klinisk bilde hvor pasienten utvikler bl.a. klohånd og høy fotrygg, og er den klart hyppigst forekommende arvelige nevropatien. Det er imidlertid en rekke ulike mutasjoner som kan føre til ulike varianter av CMT, hvor nevropatien være både aksonal og demyeliniserende.
D ALS
Amyotrofisk lateralsklerose er en nevrodegenerativ sykdom som rammer motoriske nerver både i CNS og i det perifere nervesystemet. Det oppstår derfor en rent motorisk nevropati. Det er påvist en rekke genvarianter som kan medføre økt risiko for å utvikle ALS, men dette regnes ikke som en genetisk nevropati.

91
En andregangsfødende med postpartumblødning har fått erytrocyttkonsentrat, plasmakonsentrat og trombocyttkonsentrat transfundert. Det var ikke tid til å utføre pretransfusjonstesting før transfusjon. Du er nå tilkalt fordi pasienten er urolig, har frysninger, magesmerter, blodtrykksfall og mørk urin. Hva gjør du med pasienten i tillegg til å stanse transfusjonen?

A Gir adrenalin 1 mg i.m.
B Gir antihistamin (deksklorfeniramin 10 mg) i.m. eller i.v.
C Gir oksygen på nesekateter.
D X Gir væskestøt med NaCl 0.9% og evt. diuretika.
Mørk urin kan tyde på hemolytisk transfusjonsreaksjon. Det viktigste her er å holde en god diurese i gang for å beskytte nyrene.

92
En 52 år gammel kvinne blir urolig og får frysninger, magesmerter og blodtrykksfall etter en transfusjon med erytrocytter. Du mistenker en hemolytisk transfusjonsreaksjon. Hvilke prøvesvar vil du forvente dersom pasienten har hatt en hemolytisk transfusjonsreaksjon?

A Økt laktat dehydrogenase, økt bilirubin, redusert haptoglobin, negativ Direkte agglutinin test (DAT)
B X Økt laktat dehydrogenase, økt bilirubin, redusert haptoglobin, positiv Direkte agglutinin test (DAT)
Hemlyse vil gi økt LD, Økt bilrubin og rduserte haptoglobin. Hvis blodtype-antistoff hos pasienten er årsaken vil det vanligvis gi postiv DAT.
C Økt laktat dehydrogenase, økt bilirubin, økt haptoglobin, positiv Direkte agglutinin test (DAT)
D Normal laktat dehydrogenase, redusert bilirubin, redusert haptoglobin, positiv Direkte agglutinin test (DAT)

93
En gutt 16 år har beta-thalassemia og trenger blodtransfusjon. Han har blodtype A Rh(D) +. Hvilket erytrocyttkonsentrat kan han få?

A Kun A Rh(D) +
B A Rh(D) – , O Rh(D) – eller AB Rh(D)-
C X A Rh(D)+ , A Rh(D) -, O Rh(D)+ eller O Rh(D) -
Han kan få både blodtype A og O, og både RhD+ og RhD – blod. Dette er derfor det riktigste svaret.
D A Rh(D)+ O Rh(D) + eller B Rh(D)+

94
I visse situasjoner bør en være tilbakeholden med transfusjon av erytrocytter. Ved en alvorlig anemi bør du hos noen pasienter være tilbakeholden med å gi erytrocyttransfusjon. Hvilke?

A En 60 år gammel mann som skal benmargstransplanteres.
B En 10 år gammel gutt med jernmangelanemi.
C X En 80 år gammel kvinne med hjertesvikt.
Hos en person med hjertesvikt er det økt risiko for transfusjonsassosiert volumoverbelastning. En bør derfor være ekstra restriktiv med transfusjoner der - særlig hos ikke blødende pasienter. Andre muligheter som i.v. jern ved jernmangelanemi eller EPO ved langsom produksjon bør overveies.
D En 30 år gammel kvinne med postpartumblødning.

00001628e44eca5eea

95
En 45 år gammel mann er henvist til nevrologisk poliklinikk grunnet intermitterende tremor i høyre tommel. Ved undersøkelse finner du høyresidig pille-trille tremor samt antydningsvis rigiditet og bradykinesi bilateralt, som er mest uttalt på høyre side. Han benekter vansker med autonome funksjoner. Du finner ingen retropulsjon på pulltest.
Hva er mest sannsynlig diagnose?

A X Parkinsons sykdom
Parkinsons sykdom kjennetegnes ved asymmetrisk tremor, bradykinesi og rigiditet. Postural instabilitet forekommer sent i forløpet. Pille-trille tremor forekommer så å si aldri ved andre tilstander enn ved Parkinsons sykdom.
B Multippel System Atrofi
MSA er en nevrodegenerativ tilstand karakterisert ved parkinsonisme og/eller cerebellære tegn og autonom svikt.
C Essensiell tremor
Et kjernekriterium for essensiell tremor er at tremor forekommer som isolert aksjonstremor. Tremor er typisk bilateral, men en viss asymmetri er vanlig.
D PSP
PSP er en degenerativ tilstand karakterisert ved symmetrisk parkinsonisme, kognitive forandringer, supranukleær blikkparese, fall tidlige i forløpet, dysartri og dysfagi.

00001628e44eca5eea

96
En 45 år gammel mann er henvist til vurdering grunnet stereotypiske gjentatte anfall med en følelse av at noe som i realiteten er kjent oppleves ukjent («jamais vu»). Hva er mest sannsynlige diagnose?

A TIA
B Panikkangst
C Posttraumatisk stress syndrom
D X Temporallapsepilepsi
Anfallene er fokale og er ledsaget av 1) bevart bevissthet, eller 2) redusert bevissthet. Anfall med bevart bevissthet kan kjennetegnes av flg:
- Epigastrisk aura (Innledende fase i form av et oppadstigende ubehag i epigastriet, gastric rising)
- Somatosensoriske eller sensoriske fenomener; for eks. olfaktoriske, auditive eller gustatoriske hallusinasjoner eller visuelle illusjoner (forstyrret oppfatning av størrelse, fasong, avstand)
- Psykiske og kognitive fenomener; for eks. déjà vu (følelse av at noe ukjent er kjent), jamais vu (følelse av at noe kjent er ukjent), stereotype flashbacks, angst, depersonalisering
- Autonome symptomer; for eks. endringer i hjerterytme, svette, kvalme, gåsehud, m.m.

00001628e44eca5eea

97
En 72 år gammel mann klager over puteføelse under bena når han går og periodevis brennende ubehag i føttene. Plagene har utviklet seg over flere år. Ved klinisk nevrologisk undersøkelse finner du utslukkede achillesreflekser og generelt svake senereflekser. Det er svekket sensibilitet for stikk symmetrisk distalt for nedre 1/3 av leggene. Det er normal kne-hælprøve, men ved Rombergs prøve er han meget ustø. Han kan gå ganske langt uten at det blir noe verre, og plagene lindres ikke av at han sitter eller bøyer seg framover. Du mistenker polynevropati.
Hvilke mulige årsaker bør du først utelukke?

A Spinal stenose
Eksponering for toksiske stoffer i yrkeslivet
Spinal stenose kan føre til perifer nevropati i bena, men symptomene preges vanligvis av ryggsmerter. Pasienter med spinal stenose vil ha problemer med å gå langt, og særlig i nedoverbakke eller ned trapper.
Progredierende symptomer er dårlig forenlig med toksisk påvirkning i yrkeslivet, som må antas å være avsluttet mange år tidligere ut fra hans alder. Yrkesmessig påvirkning av toksiner er dessuten en svært sjelden årsak til perifer nevropati i Norge.

B X Alkoholmisbruk
Diabetes mellitus
Riktig svar. Dette er de to viktigste årsakene til utvikling av perifer nevropati.

C Slektninger med lignende problemer
Cerebrovaskulær sykdom
Det finnes mange genetiske årsaker til perifer nevropati, hvorav Charcot-Marie Tooths sykdom er den hyppigste. Dette er likevel en langt sjeldnere årsak til sykdommen enn diabetes mellitus og alkoholmisbruk. Genetiske nevropatier debuterer sjelden i høy alder.
Cerebrovaskulær sykdom gir ikke bilaterale, symmetriske og langsomt progredierende symptomer.

D Borreliose
Syfilis
Aktiv nevroborreliose kan omfatte perifer nevropati, men denne vil oftest være smertefull, ledsaget av parestesier og generell sykdomsfølelse, og utviklingen vil være subakutt. Her har det utviklet seg over lang tid, symmetrisk i bena og uten opplysning om smerter.
Ubehandlet syfilis kan etter lang tid gi nevrologiske symptomer, også perifer nevropati. Tilstanden kalles "tabes dorsalis". Dette er en ytterst sjelden tilstand i Norge som preges av en rekke andre symptomer enn det denne pasienten byr fram.

00001628e44eca5eea

98
Hvilket av disse trekkene er typisk ved osmotisk diare?

A Man finner økt nivå av calprotectin i avføringen

B X Diare stopper ved faste
Korrekt. Når man stopper inntak av den osmotisk aktive substansen/fødemiddel så vil diare opphøre

C Avføringen er blodig

D Avføringen flyter i toalettskålen

00001628e44eca5eea

99
En 45 år gammel somalisk kvinne kommer på legevakta. Hun har bodd i Norge i 10 år. Hun har følt seg slapp og dårlig i flere måneder, men de siste tre ukene har hun fått gradvis mer hoste og de siste to døgn har det vært blod i oppspyttet. Hun hoster mens hun blir undersøkt. Hva skal legevaktslegen gjøre?

A Han henviser pasienten til røntgen thorax innen noen dager og henviser henne til spesialisthelsetjenesten for snarlig tuberkuloseundersøkelse. HIV test tas på legevakten.
Her må en mistenke aktiv tuberkulose. Hun har hoste med mulig blodtilblandet ekspektorat og hoster mens hun er på kontoret. Hun kan være smittefarlig og bør derfor legges inn øyeblikkelig og isoleres.

B X Han sender pasienten med ambulanse til nærmeste sykehus med luftsmitteisolat hvor hun isoleres umiddelbart og kan undersøkes videre.
Her må en mistenke aktiv tuberkulose. Hun har hoste med mulig blodtilblandet ekspektorat og hoster mens hun er på kontoret. Hun kan derfor være smittefarlig og bør derfor legges inn øyeblikkelig og isoleres.

C Han tar halsprøve med tanke på atypisk pneumoni og starter antibiotika. Han ber pasienten gå til fastlegen om 2 uker hvis hun ikke er frisk.
Pasienten kan muligens ha en atypisk pneumoni men det vil være en eksklusjonsdiagnose. Her må en først hindre videre smittespredning og sikre diagnostikk og behandling dersom hun har tuberkulose.

D Han tar CRP og leukocytter, starter antibiotikabehandling og henviser pasienten til røntgen thorax. Han ber henne gå til fastlegen for kontroll.
Denne pasienten kan ha pneumoni, men det blir i tilfelle en eksklusjonsdiagnose etter at tuberkulose er utelukket

---

100
En mann 67 år har alvorlig KOLS GOLD gruppe 4 (FEV1 < 30% av forventet), røykeslutt for 1 år siden (30 pakkeår). Dyspne ved rolig gange på flatt gulv. Ikke anamnestiske eller kliniske tegn til høyresidig hjertesvikt. Pasienten er henvist til lungepoliklinikk med ønske om at han skal få langtids (= permanent) oksygen behandling (LTOT).
Hva er din vurdering av denne anmodningen?

A X Du gir oksygen dersom der foreligger uttalt hypoksemi fordi retningslinjene sier at en slik pasient skal ha oksygen når SpO2/PaO2 er under en i retningslinjene angitt grense uavhengig om der foreligger tegn på høyresidig hjertesvikt.
Oksygenbehandling er en behandling av hypoksemi, ikke av dyspne. Denne behandlingen tilbys pasienter med kols som har hypoksemi i hvile i stabil fase av kols. Det gjelder også når der ikke ikke foreligger samtidige tegn på kardial høyrebelastning/høyresvikt, men grensen for oksygeninnhold i blodet er høyere (dvs mer liberal indikasjon) når der foreligger høyrebelastning, 8,0 kPa ved tegn på høyrebelastning og 7,3 kPa når der ikke er tegn på høyrebelastning

B Du gir oksygen fordi retningslinjene sier at en slik pasient skal ha oksygen pga uttalt og invalidiserende dyspne uavhengig av blodgassverdier og uavhengig av tegn på høyresidig hjertesvikt.
Feil. Kfr forklaring under korrekt svaralternativ.

C Du gir ikke oksygen fordi retningslinjene sier at en slik pasient skal ha oksygen pga uttalt og invalidiserende dyspne uavhengig av blodgass, men da kun ved tegn på høyresidig hjertesvikt.
Feil. Kfr forklaring under korrekt svaralternativ.

D Du gir ikke oksygen selv om der foreligger uttalt hypoksemi fordi retningslinjene sier at en slik pasient skal ha oksygen når SpO2/PaO2 er under en i retningslinjene angitt grense kun dersom der samtidig foreligger tegn på høyresidig hjertesvikt.
Feil. Kfr forklaring under korrekt svaralternativ.

101
En 79 år år gammel kvinne med KOLS grad II har nylig fått diagnostisert lungekreft (NSCLC, adenocarcinom, 4 cm tumor ve. underlapp, lymfeknutemetastaser til mediastinum/hili bilateralt. EGFR pos, PD-L1 pos (TPS 50%), cT2N3M1b, klinisk stadium IVb (skjelettmetastaser)). Hun er oppegående, selvhjulpen, uten annen kjent komorbiditet og bruker kun inhalasjon (LABA).
Hva er anbefalt 1. linjebehandling hos denne tilstand og pasient?

A X TKI behandling (tyrosinkinase hemmer)
Rett svar: Se kommentar Svar A
B Kombinert kjemoterapi og strålebehandling
Feil svar: denne behandling brukes ved lokoregional sykdom, ikke ved utbredt lungekreft. Se elleres kommentar Svar A
C Kjemoterapi alene
Feil svar: Kjemoterapi alene er ikke aktuelt i første linjes behandling. Se kommentar Svar A
D Ren lindrende behandling (avvente symptomer før eventuelle tiltak)
Feil svar: Alder, type kreft og utbredelse, samt pasientens medisinske tilstand tilsier at det er indikasjon for tumorrettet behandling og at hun er egnet for (vil trolig tolerere) tumorrettet behandling, hvor EGFR positiv (tumormarkør) tilsier at TKI (tyrosinkinase inhibitor, tablettbehandling) er første valg, fremfor systemisk iv immun- eller kjemoterapi (oftest mindre effektiv / mer bivirkninger enn TKI, evt. supplere med strålebehandling mot lokaliserte symptomer (ofte skjelett), og ordinær smertelindrende behandling

---

00001628e44eca5eea

102
En 65 år gammel kvinne ligger på sykehus etter å ha fått innsatt hofteprotese. Tredje postoperative dag blir du tilkalt etter at pasienten har fått akutt innsettende dyspné, hoste og stikkende brystsmerter på høyre side. Blodtrykket er 125/75 og det er ingen unormale auskultasjonsfunn over lungene. På CT-lungearterier ser man fylningsdefekter i en av avgreiningene til høyre lungearterie.
Hvilken behandling skal pasienten ha i akuttfasen?

A Embolektomi
Embolektomi er ekstremt skjelden behandling av lungeembolier nå, men kan overveies hos kritisk dårlige pasienter på følgende indikasjoner: Pasient som er så alvorlig sirkulatorisk kompromittert at medisinsk behandling ansees uaktuelt pga. tidsfaktoren, ved absolutte kontraindikasjoner mot trombolytisk behandling og ved manglende effekt av trombolytisk behandling. (Slik behandling kan være aktuell for embolier i andre organ, eks arterier i ekstremiteter, eller ved hjerneslag) Kilde: Legemiddelhåndboka, T4.6.1.2, 2016
B X Lavmolekylært (fraksjonert) heparin
Pasienten har høy sannsynlighet for lungeemboli. Denne diagnosen skal i de fleste tilfeller behandles akutt med lavmolekylært (fraksjonert) heparin (evt. DOAK, Direct Oral Anticoagulants som f.eks. rivaroksaban eller aviksaban) i akuttfasen. Kilde: Norsk elektronisk legehåndbok, Lungeemboli, 2017
C Trombolyse
Kunne vært riktig dersom pasienten var sirkulatorisk ustabil.
D Høymolekylært (ufraksjonert) heparin
Disse hepariner har mindre antikoagulerende effekt enn lavmolekylære hepariner og er derfor ikke i rutinemessig i klinisk bruk.

00001628e44eca5eea

103
En mann på 55 år oppsøker deg som fastlege. Han er storrøyker og har til vanlig pustebesvær ved gange på flatmark. For 6 timer siden oppstod plutselig respirasjonsavhengige høyresidige brystsmerter ledsaget av økende tungpust i hvile, dette vedvarer. Du finner redusert toraksbevegelighet på høyre side, samt hypersonor perkusjonslyd med svekket til opphevet respirasjonslyd over høyre lunge øvre deler.
Hva er den mest sannsynlige akutte diagnose?

A Akutt lungeembolus
Feil svar: Kliniske funn passer ikke med lungeembolus (som vanligvis ikke gir redusert respirasjonslyd og hypersonor perkusjonslyd på én lunge). Imidlertid kan pleuravæske med redusert respirasjonslyd oppstå ved lungeembolus (helst basalt - opprett eller sittende pas), men pleuravæsken opptrer sjelden så akutt som angitt i vignetten (innom timer), og ved økende pleuravæske avtar gjerne de pleurittiske smerter

B X Spontan pneumotoraks
Rett svar: Kliniske funn gir mistanke om friluft i pleurahulen (redusert til opphevet respirasjonslyd og hypersonor perkusjonslyd). Mest sannsynlig har han underliggende KOLS, og slike pasienter er mer utsatt for sekundær spontan pneumotoraks

C Akutt forverring av KOLS
Feil svar: Kliniske funn passer ikke med anamnese og/ eller funn ved KOLS forverring (ville oftest gi økt hoste og slim, samt obstruktiv dyspnoe - og gir vanligvis ikke akutte respirasjonsavhengige brystsmerter)

D Pneumoni
Feil svar: Kliniske funn passer ikke med pneumoni (gir ikke opphevet respirasjonslyd og hypersonor perkusjonslyd), men derimot det motsatte (ofte bronkial blåst, økt respirasjonslyd og dempet perkusjonslyd og knatrelyder)

00001628e44eca5eea

104
En 50 år gammel ikke-røykende mann kommer til lungemedisinsk poliklinikk. Han fikk diagnosen sarkoidose etter grundig utredning for 14 måneder siden. Han fikk behandling med prednisolon 20 mg daglig initialt, deretter nedtrapping og bruker nå 10 mg, 12 måneder etter oppstart. Han har ikke merket bedring av betydelig anstrengelsesdyspone, men har gått opp ca. 10 kg i vekt. CT thorax med HRCT har vist økende bilateral retikulering hovedsakelig i midtfeltene og apikalt, assosiert med traksjonsbronkiektasier med minimale mattglassfortetninger. Det ses nå ingen forstørrede lymfeknuter i mediastinum eller lungehili. Lungefunksjonsundersøkelser viser moderat reduksjon av FVC og CO-diffusjonskapasitet, markert lavere verdier enn før behandlingsoppstart for 12 måneder siden.
Hvilke tiltak foreslår du?

A Prednisolondose økes til 40 mg for nytt behandlingsforsøk med høy dose.
Feil. Prednisolon har ikke virket, og man bør trappe opp behandlingen med 2. linjes medikament.

B Prednisolon trappes ned til seponering. Ny gjennomgang av pasienten for å sikre at diagnosen er riktig. Pasienten henvises til lungerehabilitering.
Feil. Ny gjennomgang for å sikre at diagnosen er riktig er viktig ved manglende respons på behandling. Men pasienten har fibrotiserende lungeforandringer i forløpet av sarkoidose, og medikamentell behandling må intensiveres ved riktig diagnose.

C Andrelinjesterapi med TNF-alfa hemmer (infliximab).
Feil. Se D.

D X Ny gjennomgang av sykehistorie og resultat av undersøkelser ved primær utredning for å verifisere diagnose. Andrelinjesterapi med for eksempel metotreksat i kombinasjon med prednisolon.
Riktig. Det er viktig å se gjennom primærutredning på nytt ved behandlingssvikt, med økt årvåkenhet for evt. differensialdiagnoser. Pasienten må få tilbud om opptrappet medikamentell behandling med 2. linjes medikament, for eksempel metotreksat, og kan være kandidat for TNF-alfa hemmer (tredjelinjes behandling). Pasienten bør følges tett i fortsetningen, og behandlingen skal trappes opp inntil sykdomskontroll. Det er også behov for steroidesparende medikament (metotreksat) for å kunne senke dose prednisolon, for å unngå bivirkninger slik som vektøkning.

00001628e44eca5eea

105
En pasient med et nylig gjennomgått hjerteinfarkt har begynt med sekundærprofylakse med acetylsalisylsyre, klopidogrel, en betablokker og et statin. På kontroll noen uker senere klager pasienten over at han er litt slapp og blir fort sliten ved moderate anstrengelser, slik som å gå i trapper. Han føler at kroppen går på "lavgir". Ved klinisk undersøkelse er det ikke annet å bemerke enn at pasienten har noe langsom puls.
Hvilket legemiddel er den mest sannsynlige årsaken til disse symptomene?

A Statinet
B Klopidogrel
C X Betablokkeren
Betablokkere senker hjertets frekvens og inotropi, og kan resultere i bivirkninger som bradykardi og slitenhet ved fysiske anstrengelser.
D Acetylsalisylsyre

00001628e44eca5eea

106
Hvilken påstand om farmakokinetikken til digoksin er riktig?

A X Digoksin skilles i all hovedsak ut uendret via nyrene
Ca. 80%. Ref. Norsk legemiddelhåndbok for helsepersonell.
B Digoksin har kort halveringstid og må doseres minst to ganger daglig
Feil - lang halveringstid, 1,5-2 døgn. Ref. Norsk legemiddelhåndbok for helsepersonell.
C Digoksin må metaboliseres i leveren til inaktive metabolitter før det kan skilles ut via nyrene
Feil. Bare en svært liten andel metaboliseres. Ref. Norsk legemiddelhåndbok for helsepersonell.
D Digoksin er ikke gjenstand for farmakokinetiske interaksjoner av betydning
Feil - mange pga. hemming av p-glykoprotein. Ref: www.interaksjoner.no

---

00001628e44eca5eea

107
Du har fått sommerjobb på avdeling for hjerneslag og jobber i dag i akuttmottaket. Du får meldt en 75 år gammel kvinne som ble funnet av hjemmesykepleien med redusert bevissthet, mulig hengende munnvik venstre side og urinavgang. Sist sett frisk kvelden før, men hun er påkledd og har sannsynligvis stått opp om morgenen. Fra tidligere har hun diabetes mellitus og hypertensjon. Faste medisiner: Insulin, blodtrykksmedisin, antidepresssiv og beroligende medisin og sovemedisin.
Ved undersøkelse: Afebril, Blodgass viser begynnende CO_2 retensjon, BT 130/80 P 70, GCS 12. NIHSS 2 pga redusert bevissthet. Normale auskultasjonsfunn over lungene. Blodprøver viser glukose 8 mmol/l, HB 12, Leukocytter 6, CRP 7. Du bestiller CT caput som utelukker blødning.
Hvilken tilstand er det viktigst å avklare først?

A X Intoksikasjon
Pasienten innkommer med nedsatt bevissthet og ingen sikre fokalnevrologiske utfall. Nedsatt bevissthet er uvanlig ved hjerneslag, men forekommer hyppigere hos de som rammes av hjerneblødning. Det er derfor viktig å utelukke hjerneblødning først ved CT caput. Klinisk er det ingen sterk mistanke til infeksjon eller hjertesvikt. Medisinlista indikerer psykiske problemer, med sannsynligvis både depresjon og angst. Det er derfor nærliggende å tenke på medisinintoksikasjon og evt behandling med antidot (Anexate). Symptomene kan også være postiktale, etter et epileptisk anfall. Denne vurderingen kan foretaes på et senere tidspunkt og skal ikke være førsteprioritet i akuttmottaket.
B Hjertesvikt
C Infeksjon
D Epilepsi

00001628e44eca5eea

108
En 28 år gammel sykepleier kommer til akuttmottaket. Hun har over noen dager fått betydelig nedsatt syn på venstre øye. I tillegg opplever hun smerter når hun flytter blikket mot sidene. I anamnesen kommer det frem at hun hadde en periode med nummenhet i høyre ben for et halvt år siden, men det gikk bort av seg selv.
Hvilken av følgende vil være mest rimelig å mistenke?

A Amaurosis fugax
Amaurosis fugax gir akutt innsettende nedsatt visus. Det skal også være kort varighet av symptomene
B Isolert optikusnevritt
Det aktuelle virker forenlig med optikusnevritt, og dette er en aktuell diff-diagnose. Tidligere nevrologiske symptomer i høyre ben trekker imidlertid i retning av MS
C X Multippel sklerose
Ja. Høy mistanke om MS hos ung pasient med symptomer forenlig med optikusnevritt og tidligere utfall andre steder i kroppen.
D Migrene med aura
Usannsynlig med aura som gir nedsatt visus over mange dager, særlig uten hodepine.

00001628e44eca5eea

109
Janne, en 23 år gammel student kommer til allmennlegekontoret med hodepine som problemstilling. Hun opplever halvsidig, bankende hodepine ca 1 gang om måneden, hodepinen er assosiert med kvalme og flimring for synet.
Hva er riktig diagnose, og mest fornuftig behandling?

A X Migrene. Anfallsbehandling med Paracet/Ibux eller triptan.
Riktig diagnose. Halvsidig, pulserende smertekarakteristikk er klassisk for migrene. Kvalme er hyppigst assosierte symptom og flimmerfenomen vanligste aurafenomen.
B Tensjonshodepine. Forebyggende behandling med Sarotex
Feil diagnose. Migrene er mer sannsynlig. Dessuten for sjeldne anfall til å rettferdiggjøre forebyggende behandling
C Migrene. Forebyggende behandling med Atacand
Riktig diagnose. Hun har anfall 1/mnd, hvilket neppe rettferdiggjør forebyggende behandling som også kan gi bivirkninger
D Tensjonshodepine. Anfallsbehandling med Paracet og Ibux.
Mer sannsynlig med migrene gitt symptomer

00001628e44eca5eea

110
En kvinne på 58 år kommer til konsultasjon på nevrologisk poliklinikk. Hun angir at hun er helt frisk, og forstår ikke hvorfor hun skal til undersøkelse. Ektefellen følger med og forteller at hun har gradvis endret personlighet siste 1-2 år. Blant annet mangler hun interesse og empati for familiemedlemmer. I tillegg sier ektefellen at hun ikke forstår det som sies til henne.
Hva er sannsynlig diagnose?

A Alzheimers sykdom
Typis Alzheimers sykdom har svikt i korttidshukommelsen som typisk debutsymptom, diagnosen Alzheimers sykdom er derfor mindre sannsynlig.
Atypisk Alzheimers sykdom kan ha samme klinikk som frontotemporal demens, men du har ikke opplysninger om biomarkører i CSF som tilsier at hun har Alzheimerpatologi som årsak til sine frontale symptomer.
B X Frontotemporal demens
Manglende innsikt, endring av atferd, personlighet og språkfunksjon er typisk ved frontotemporal demens.
C Vaskulær kognitiv svikt
De aktuelle symptomene er knyttet til frontallappene (personlighetsendring) og temporallappen (impressiv afasi) og utviklingen har vært gradvis uten akutte episoder. Vaskulær forklaring er mindre sannsynlig.
D Demens med Lewylegemer
Pasienter med demens med Lewylegemer har parkinsonisme, fluktuasjoner i kognitiv funksjon, synshallusinasjoner og REM-søvnforstyrrelser som mest typiske symptomer.
Personlighetsendring med frontalt preg og impressiv afasi er ikke vanlig.

00001628e44eca5eea

111
Noen nevrologiske sykdommer rammer bestemte deler av nervesystemet selektivt.
Hva er typisk ved amyotrofisk lateralsklerose, ALS?

A Det oppstår rent sensoriske utfall
Utfallene rammer bare det perifere nervesystemet
B Det oppstår rent sensoriske utfall
Utfallene rammer både det sentrale og det perifere nervesystemet
C Det oppstår rent motoriske utfall
Utfallene rammer bare det perifere nervesystemet
D Det oppstår rent motoriske utfall
Utfallene rammer bare det sentrale nervesystemet
E X Det oppstår rent motoriske utfall
Utfallene rammer både det sentrale og det perifere nervesystemet
Korrekt. Amyotrofisk lateral sklerose er en motonevronsykdom som rammer motoriske nevroner i kortikospinale baner både i CNS og i det perifere nervesystemet. Sykdommen rammer ikke det sensoriske nervesystemet.

00001628e44eca5eea

112
En 78 år gammel mann innlegges akutt etter at han besvimte på toalettet. Han ble funnet av sin kone som ser at toalettskålen inneholder mye friskt og gammelt blod. Pasienten har tidligere hatt to hjerteinfarkt og bruker Albyl-E og Lipitor. Ved ankomst mottak er pasienten hypotensiv og har anemi (Hb 7,4).
Hvilke tiltak bør du iverksette først når pasienten ankommer sykehuset?

A Gi blod/SAG for å korrigere Hb til ca 12, deretter endoskopi
Feil. Blodtrykk korrigeres i første omgang med klare væsker. Overtransfusjon med blod/SAG øker dødelighet
B Umiddelbart sende pasienten videre til endoskopi
Feil. Pasienten må stabilseres først
C X Gi i.v. væske for å heve blodtrykk og protonpumpehenmmer i.v.
Korrekt. Det viktigste er å stabilisere pasienten. De fleste GI blødninger stanser av seg selv. Protonpumpehemmer forebygger reblødning og påskynder tilheling ved blødende ulcus pepticum
D Ta blødnings-CT for å kartlegge GI tractus mtp lokalisasjon
Feil. Pasienten må stabilseres først og gastroskopi er første diagnostiske u.s. fremfor CT.

00001628e44eca5eea

113
Legemidler mot Parkinsons sykdom virker ved å tilføre levodopa, stimulere dopaminreseptorer direkte, hemme enzymet MAO og hemme enzymet COMT.
Hvilket av disse behandlingsprinsippene gir en særlig risiko for «on-off»-fenomener?

A Å hemme enzymet COMT
B Å stimulere dopaminreseptorer direkte
C Å hemme enzymet MAO
D X Å tilføre levodopa
Levodopa har kort halveringstid og gir dermed store svingninger i effekt over tid. Dette gir en relativt stor risiko for «on-off»-fenomener.

00001628e44eca5eea

114
Hvilke mikroskopiske forandringer er typiske ved et hjerteinfarkt av inntil 12 timers varighet?

A Hyperemisk randsone, fagocytose av nekrotiske fibre, granulasjonsvev
Feil svar. Dette er forandringer som kan sees etter en uke.
B Grålig myokard, fibroblaster, kollagene fibre
Feil svar. Dette er et tilhelet infarkt.
C X Ødem, tilstrømming av noen få nøytrofile granulocytter, koagulasjonsbåndnekrose
Riktig svar.
D Avbleking av myokard, koagulativ nekrose, rikelig med nøytrofile granulocytter
Feil svar. Dette er forandringer som kan sees etter 4 dager.

00001628e44eca5eea

115
I hvilken type lymfom utgjør tumorcellene minst mengde av det totale tumorvolumet?

A Småcellet lymfocytært lymfom
B X Hodgkin lymfom
Hodgkin lymfom skiller seg ut fra andre lymfomer (og andre tumorer) ved at tumorcellene oftest utgjør en svært liten andel av tumorvolumet. Metsparten av volumet består av varierende mengde av reaktive elementer som lymfocytter, plasmaceller, eosinofile granulocytter, makrofager og fibrose. Dette kan ha stor betydning ved små biopsier av Hodgkin lymfom der biopsien bare viser reaktive elementer som nevnt foran. Biopsien er da ikke representativ for tumorcellene (viser ingen tumorceller). Dette er en av årsakene til at man tilstreber store biopsier ved spm om lymfom som Hodgkin lymfom. De andre lymfomene her nevnt består i større grad av en ren tumorcellepopulasjon og en mye mindre mengde reaktive celler, oftest T-lymfocytter.
C Diffust storcellet B-cellelymfom
D Follikulært lymfom

116
En tidligere stort sett frisk 82 år gammel kvinne legges inn i sykehus med akutt abdomen. Blodprøver viser CRP 190 (normal < 5), og betydelig leukocytose. Hun har generell peritonitt og er allment påvirket med tachycardi og overfladisk, rask respirasjon. CT-abdomen viser fri luft i øvre abdomen og noe væske. Perforert ulcus mistenkes.
Hvilket utsagn er riktig?

A Pasienten er for gammel til å tåle laparotomi, det gis væske intravenøst og startes med antibiotika
Alder per se brukes ikke i avveiningen. Dessuten er ikke 82 år en spesielt høy alder i denne sammenheng. En sjelden gang er pasienter så moribunde at de vurderes som medisinsk inoperable, men det er helt unntaksvis. Man pleier å gi pasienten en sjanse med operativ behandling
B X Pasienten har et perforert hulorgan og skal laparatomeres som øyeblikkelig hjelp
På CT vil radiolog ofte gi en pekepinn på perforasjonsnivå, ventrikkel/duodenum - tynntarm - colon. Men uansett skal pasienten laparotomeres og kilden vil da peroperativt bli identifisert og håndtert deretter
C Det bør legges dren i abdomen for å få ut luften og væsken som antakelig er infisert. Parallelt startes antibiotika. De fleste ulcus vil tette seg selv ved at oment klistrer seg over
Dren vil bare hjelpe midlertidig og vil ikke håndetere en vedvarende lekkasje og vil heller ikke få ut mer solid mage- eller traminnhold som er lekket ut. Noen ganger kan oment forsegle en perforasjon, men man kan ikke la tiden gå i påvente av om det skjer. Denne pasienten er kritisk syk.
D Pasienten kan ha et perforert ulcus ventriculi eller duodeni. Diagnosen må avklares med gastroskopi snarest
Gastroskopi vil bare forsinke adekvat behandling, og dessuten bidra til at mer luft og mageinnhold spres i bukhulen dersom det foreligger en ventrikkel eller duodenal perforasjon

---

117
Du behandler en kvinne på 80 år med warfarin på grunn av gjennomgått hjerneslag og persisterende atrieflimmer. Du får vite at hun har vært hos hudlege på grunn av en brysom soppinfeksjon og startet en behandlingskur med flukonazol. Du husker at warfarin er utsatt for mange mulige interaksjoner, og gjør et interaksjonssøk.
Hvilken interaksjon kan du forvente å finne hos denne pasienten?

A X Økt INR og økt blødningsrisiko fordi flukonazol kan hemme metabolismen av warfarin.
Eneste riktige svaralternativ. Kfr. interaksjonssøk på Legemiddelverkets hjemmesider (www.slv.no).
B Økt INR og økt blødningsrisiko fordi begge legemidlene har antikoagulant effekt.
C Redusert INR og økt tromboserisiko fordi flukonazol kan indusere metabolismen av warfarin.
D Redusert INR og økt tromboserisiko fordi flukonazol har protrombotisk effekt.

118
En mann i 30-årene har hatt Crohn's sykdom i 15 år og er operert to ganger i løpet av de siste tre årene. Han behandles med Humira (adalimumab). Nå er han innlagt i kirurgisk avdeling på grunn av svært dårlig allmentilstand, magesmerter, feber 39,5 og CRP 160 (normalverdi <5). Ved utredningen er det påvist flere stenoser i ileum med svære betennelsesinfiltrater omkring, og en abscess med diameter 15 cm som er lokalisert i høyre fossa iliaca mellom Crohnaffisert tarm i ileum og fremre bukvegg.
Hva vil være beste initiale tiltak for denne mannen?

A Fortsette med Humira og starte med høydose steroider
Nei, det vil være farlig å redusere infeksjonsforsvaret til pasienten
B X Gi antibiotika i.v. og drenere abscessen perkutant
Klart beste alternativ for å bekjempe sepsis, og når pasienten har kommet seg ut av infeksjonen og allmentilstanden er normalisert kan man vurdere kirurgi etter noen uker, evt. mndr.
C Starte med steroider og antibiotika
Nei, det vil være nødvendig å behandle abscessen med drenering
D Øyeblikkelig hjelp operasjon
Nei, her må behandlingen innsettes mot den infeksiøse komplikasjonen til Crohn, dvs. med antibiotika og drenering av abscess

---

00001628e44eca5eea

119
Ifølge Folkehelseinstituttet vil antall personer over 80 år mer enn fordobles fra 2017 til 2040.
Hva skyldes dette?

A Redusert spedbarnsdødelighet, økt utdanningsnivå og mindre livsstilssykdommer
B Redusert spedbarnsdødelighet, økt innvandring fra 1970-tallet, økte fødselstall
C Økte fødselstall etter 2. verdenskrig, mindre livsstilssykdommer, bedre behandling av store sykdomsgrupper som hjerte-karsykdom og kreft
D X Økt levealder, innvandring og økte fødselstall fra midt på 1930-tallet
Riktig svar. Økningen i antall eldre over 80 år skyldes en økning i fødselstallene fra midten av 1930-årene, fallende dødelighet (lengre levealder) både tidligere og sannsynligvis også i årene framover, samt innvandring gjennom mange år. (Kilde: https://www.fhi.no/nettpub/hin/befolkning/befolkningen/#andelen-eldre-oeker)

00001628e44eca5eea

120
Tumorprotein p53 (tp53) er viktig i forsvaret mot kreft, og genet som koder for tp53 er mutert i over 50 % av alle kreftsvulster.
Hva er tp53s normale rolle?

A Tp53 binder seg til syklinavhengig kinase etter DNA-skade.
Ikke riktig.
B X Tp53 er en transkripsjonsfaktor som hindrer celledeling etter DNA-skade.
Riktig. Tp53 regulerer nivået av flere proteiner som bidrar til å hemme celledeling.
C Tp53 binder seg til transkripsjonsfaktoren E2F og hindrer celledeling etter DNA-skade.
Det er Rb-proteinet som er bundet til E2F og som slik hindrer celledeling.
D Tp53 er et viktig enzym som reparerer DNA etter DNA-skade.
Tp53 er en transkripsjonsfaktor, ikke et enzym.

00001628e44eca5eea

Testen har 120 oppgaver. På utskriftstidspunktet var 0 oppgaver blitt trukket og det var gjort fasitendringer på 0 oppgaver.