2022 - IIAB - MD4030 - Eksamen 1
Eksamensdato: 2022-05-25

1
Hvilket av følgende utsagn stemmer for prostata spesifikt antigen (PSA)?

A PSA kan brukes til å skille mellom kreft og BPH
B Hovedandelen av PSA i serum er fritt
C X Det er mange årsaker til økt PSA i serum
Høye verdier av PSA kan forekomme ved BPH, samt etter inngrep prostatapalpasjon (sjelden av betydning), prostatamassasje, biopsi av prostata, cystoskopi, kateterisering av urinblære og TURP.
D Forhøyet PSA er ensbetydende med kreft

2
Hvilken undersøkelse er førstevalg dersom du mistenker spinal stenose i lumbalcolumna?

A Nevrofysiologisk undersøkelse av nerver i underekstremitetene
I utgangspunktet ikke nødvendig ved utredning av lumbal spinal stenose, kan ikke brukes for å påvise spinal stenose
B Røntgen med funksjonsopptak for å påvise instabiiitet i lumbalcolumna
Gir ikke god informasjon om plassforholdene i spinalkanalen
C X MR undersøkelse av lumbosacralcolumna
Den beste undersøkelsen for å fremstille plassforhold og forløp av nervene i lumbalcolumna
D CT undersøkelse av lumbosacralcolumna
Gir dårligere fremstiling av plassforhold og nerver i lumbalcolumna enn MR undersøkelse

---

3
En 58 år gammel kvinne har i ca. 4 uker hatt gradvis økende smerter i midte del av thorakalcolumna. Hun har den siste uken også registrert gangvansker og ustøhet, men har ikke smerter i bena. Fire år tidligere ble hun operert for brystkreft. Hvilken diagnose haster det mest å avklare?

A Skoliose
Det har vanligvis ikke umiddelbar hast med utredning av skoliose
B Osteoporotisk brudd
Det har vanligvis ikke umiddelbar hast med utredning av osteoporotiske brudd
C Spinal stenose
Det har vanligvis ikke umiddelbar hast med utredning og behandling av spinal stenose.
D X Metastase i ryggsøylen
Ryggsmerter og gangvansker er typisk ved metastase i ryggsøylen med affeksjon av ryggmargen. Umiddelbar diagnostikk og behandling haster for å unngå ytterligere skade på ryggmargen, forverring kan inntreffe raskt

---

4
Hvilken modalitet egner seg best til å avdekke obstruerende konkrement i choledochus?

A Ultralyd
B X MR
Høyest sensitivitet
C CT
D Gjennomlysning

5
Det finnes mange MR-sekvenser, og disse gir ulikt vev ulikt signal ved avbildning. Her kan man se bilder hvor man har brukt T1-vekting, T2-vekting og FLAIR.

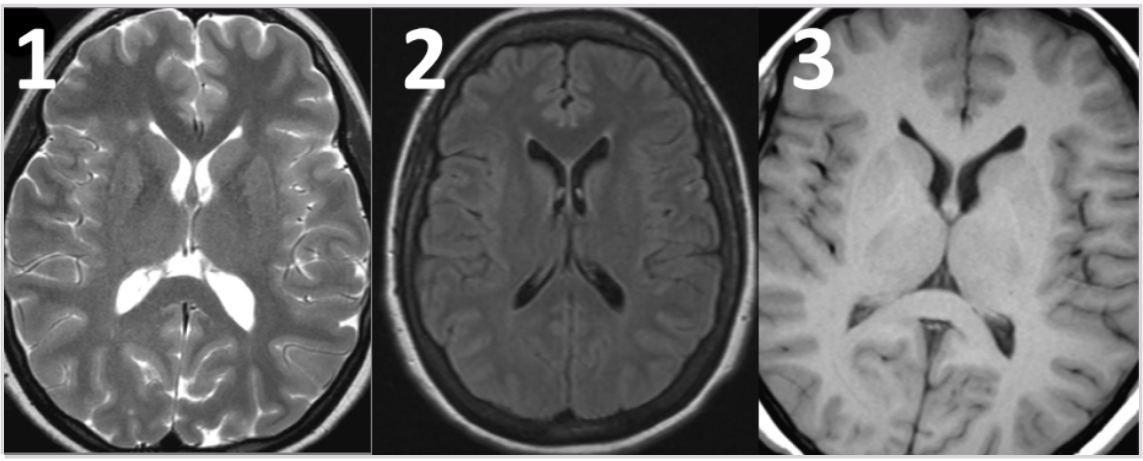

Hvilket bilde tilhører hvilken MR-sekvens?

A 1 = T1 2 = FLAIR 3 = T2
B 1 = T2 2 = T1 3 = FLAIR
C 1 = FLAIR 2 = T2 3 = T1
D X 1 = T2 2 = FLAIR 3 = T1
T2-vekting: høyt signal fra fritt vann (f.eks. CSF), og også høyere signal fra grå substans enn hvit substans.
FLAIR er et T2-vektet bilde hvor man har «nullet ut» signalet fra fritt vann. CSF er dermed ikke hvitt, men ellers er bildet sammenlignbart med et vanlig T2-vektet bilde med mørkere hvit substans enn grå substans.
T1-vekting: lavt signal fra vann (f.eks. CSF) og høyere signal fra fettholdig vev. Hvit substans blir dermed lysere enn grå substans.

6
Du arbeider som LIS på en ortopedisk sengepost og behandler en mann på 79 år for bruddskader. Han har sterke akutte smerter og behov for behandling med opioider, men har redusert nyrefunksjon. Hvilket opioid bør du være spesielt forsiktig med hos denne pasienten?

A Oksykodon
B Buprenorfin
C X Morfin
Kfr. Valg av smertestillende legemidler hos personer med nedsatt nyrefunksjon (relis.no) - https://relis.no/Aktuelt/Arkiv/2013/Valg_av_smertestillende_legemidler_hos_personer_med_nedsatt_nyrefunksjon/
D Fentanyl

7
Du behandler en kvinne på 80 år med warfarin på grunn av gjennomgått hjerneslag og persisterende atrieflimmer. Du får vite at hun har begynt å ta karbamazepin på grunn av epileptiske anfall etter hjerneslaget. Du husker at warfarin er utsatt for mange mulige interaksjoner, og gjør et interaksjonssøk.
Hvilken interaksjon kan du forvente å finne hos denne pasienten?

A Redusert PT-INR og økt tromboserisiko fordi karbamazepin øker aktiviteten i koagulasjonssystemet i seg selv
B Økt PT-INR og økt blødningsrisiko fordi karbamazepin kan hemme metabolismen av warfarin
C Økt PT-INR og økt blødningsrisiko fordi karbamazepin øker blødningstendensen i seg selv
D X Redusert PT-INR og økt tromboserisiko fordi karbamazepin kan indusere metabolismen av warfarin
Eneste riktige svaralternativ.

8
Atrieflimmer er en vanlig arytmi hvor prevalensen øker betydelig med alderen.
Hva er de to viktigste målene ved legemiddelbehandling av denne tilstanden hos eldre pasienter?

A Hindre hjerteinfarkt og redusere risikoen for ventrikkelflimmer
B Hindre lungeemboli og og hemme AV-overledningen
C X Hindre blodpropp i hjernen og hemme AV-overledningen
Legemiddebehandling hos eldre tar sikte på å redusere ventrikkelfrekvensen, men uten å gi sinusrytme. Siden atrieflimmeren fortsatt er til stede, trengs det også antikoagulasjon for å hindre koageldannelse i atriene med cerebrale embolier som det mest dramatiske resultatet av dette.
D Hindre hjerteinfarkt og gi sinusrytme

0000162f2359d18d7e

9
Som LIS-1 på legevakt undersøker du en pasient med moderat halsinfeksjon og mistenker viral tonsilitt. Du mangler tilgang på strep-test og sender en halsprøve til mikrobiologisk avdeling for bakteriologisk dyrking. To dager senere får du svar om at det vokser Staphylococcus aureus (S. aureus).
Hvordan bør dette håndteres videre?

A Man bør henvise pasienten til røntgen av lungene for å utelukke pneumoni forårsaket av S. aureus
S. aureus er en svært sjelden årsak til pneumoni. Denne pasientens klinikk er ikke forenlig med S. aureus pneumoni.
B X Man bør ikke starte antibiotikabehandling fordi S. aureus sannsynligvis representerer normalflora
Ved bakteriologisk dyrkning av halsprøve pga tonsillitt er man ute etter å finne betahemolytiske strepkokker. Staphylococcus aureus er ikke en vanlig årsak til halsbetennelse, men et vanlig funn i halsprøver ettersom minimum 20-30% er halsbærere.
C Man bør be om resistensbestemmelse for å utelukke meticillinresistente S. aureus (MRSA)
D Man bør starte antibiotikabehandling med dicloksacillin for å dekke for antatt S. aureus tonsillitt

---

0000162f2359d18d7e

10
Som LIS på mikrobiologisk avdeling mikroskoperer du en positiv blodkultur fra en 43 år gammel mann innlagt på intensivavdelingen med alvorlig sepsis uten kjent fokus og ser følgende:

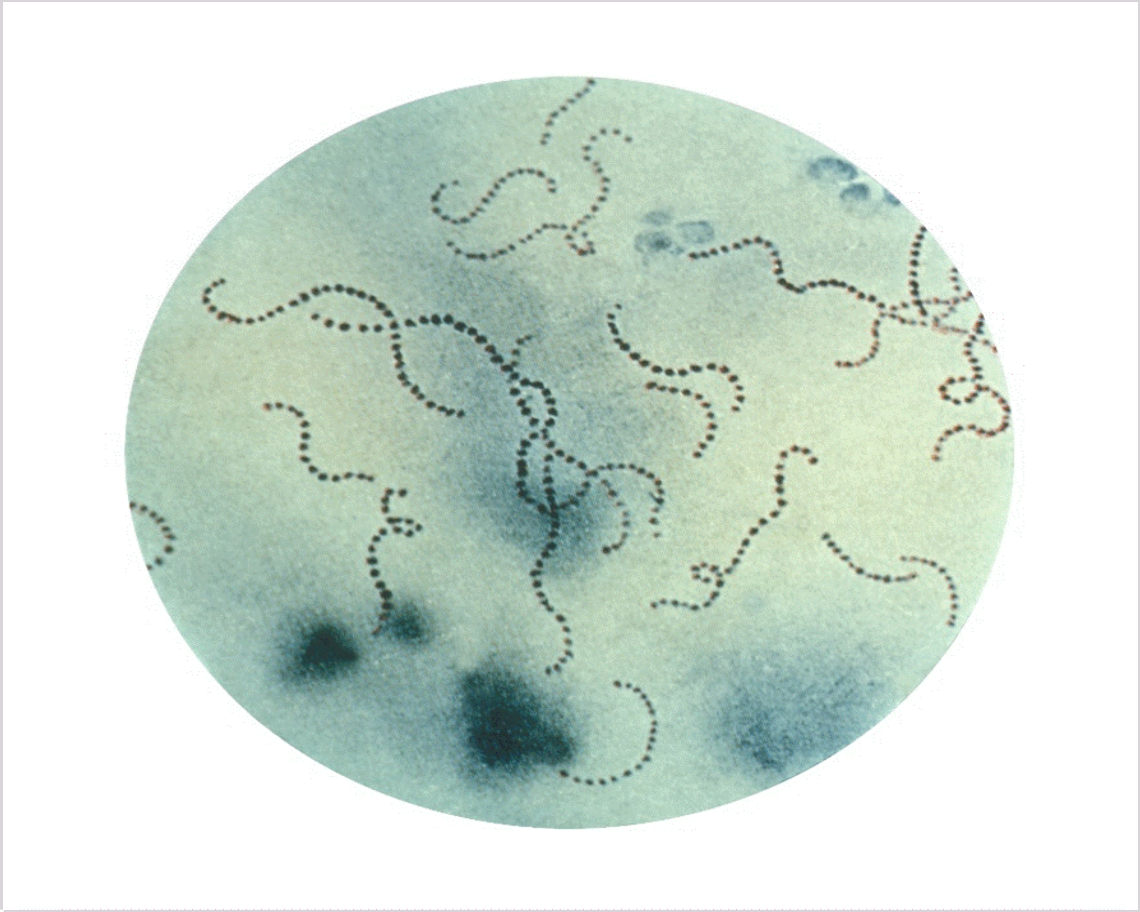

Hva bør du opplyse om når du skal varsle behandlende lege om funnet?

A Pasienten har gram positive kokker i hauger i blodkultur. Dette kan være forenlig med koagulase negative stafylokokker som vanligvis representerer forurensning.
B Pasienten har gram positive kokker i hauger i blodkultur. Dette kan være forenlig med Staphylococcus aureus som kan gi endokarditt.
C X Pasienten har gram positive kokker i kjeder i blodkultur. Dette kan være forenlig med betahemolytiske streptokokker som kan gi nekrotiserende fasciitt
Pasienten har gram positive kokker i kjeder i blodkultur. Dette kan være forenlig med flere typer streptokokker, men betahemolytiske streptokokker er de man bør være mest obs på i denne situasjonen. Nekrotiserende fasciitt kan være vanskelig å diagnostisere klinisk.
D Pasienten har gram positive kokker i kjeder i blodkultur. Dette kan være forenlig med alfahemolytiske streptokokker som vanligvis representerer forurensning.
Alfahemolytiske streptokokker er gram positive kokker i kjeder men representerer vanligvis ikke forurensning.

11
En pasient bruker lamotrigin i kombinasjon med karbamazepin på indikasjon epilepsi. Hvordan vil det være mest korrekt å tenke om dosebehovet for dosebehovet for disse legemidlene ved en slik kombinasjon?

A X Dosebehovet for lamotrigin vil være høyere, dosebehovet for karbamazepin vil være uendret
Interaksjonssøk - Legemiddelverket (legemiddelsok.no) - https://www.legemiddelsok.no/sider/Interaksjoner.aspx?sub1=Karbamazepin&sub2=Lamotrigin
Nedsatt konsentrasjon av lamotrigin (50 %). Mulig økt konsentrasjon av den aktive epoksidmetabolitten til karbamazepin (motstridende data).
B Dosebehovet for lamotrigin vil være lavere, dosebehovet for karbamazepin vil være uendret
C Dosebehovet for lamotrigin vil være uendret, dosebehovet for karbamazepin vil være lavere
D Dosebehovet for lamotrigin vil være uendret, dosebehovet for karbamazepin vil være høyere

---

12
Legemiddelgruppen antiepileptika omfatter et stort antall legemidler med ulike virkningsmekanismer. Hva er den *vanligste* generelle virkemåten for disse legemidlene i sentralnervesystemet?

A Reopptakshemming av nevrotransmittere i synapser
Lite viktig virkningsmekanisme for antiepileptika
B Enzymhemming
Lite viktig virkningsmekanisme for antiepileptika
C X Blokkering av ionekanaler
De vanligst brukte antiepileptika virker som ionekanalblokkere, spesielt natriumkanaler (bl.a. lamotrigin, karbamazepin, okskarbazepin, fenytoin, valproat).
D Reseptorblokade
Lite viktig virkningsmekanisme for antiepileptika

13
På røntgen thorax ses en fortetning apicalt på høyre side, hva representerer fortetningen mest sannsynlig?

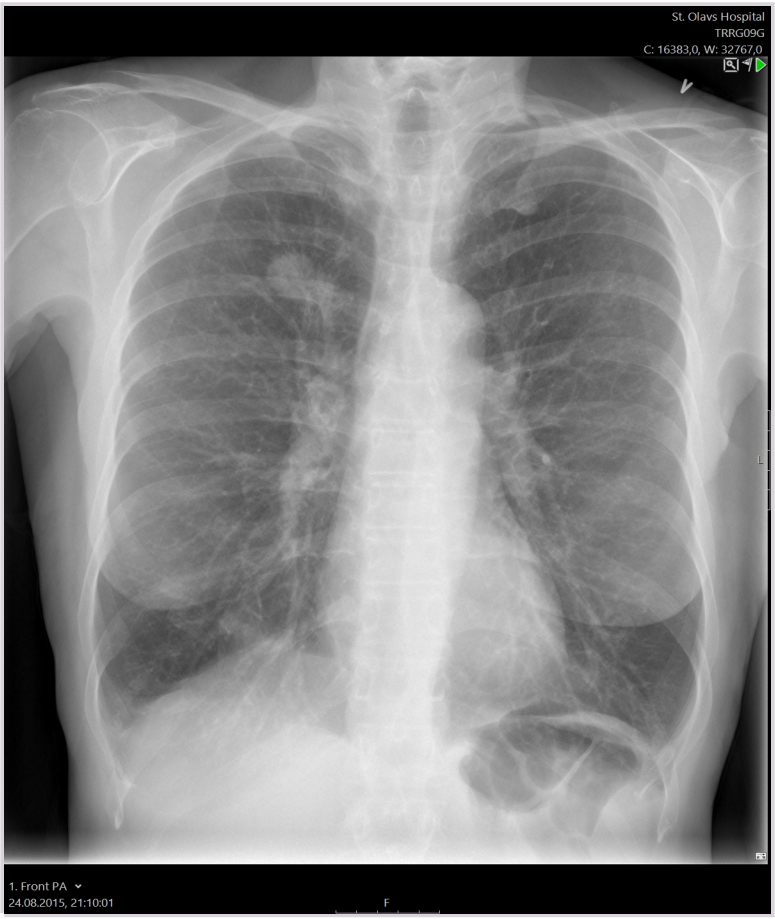

A Pleuravæske
Pleuravæske er som oftest skålformet basalt på stående rtg. thorax.
B X Tumor
Tumor på rtg. thorax er som oftest rund og skarpt avgrenset, slik som i dette tilfellet. Ved et slikt funn, uavhengig av klinikk, så er tumor mest sannsynlige diagnose.
C Atelektase
Atelektase på rtg. thorax er som oftest langstrakt, som en stripe eller plate og skarpt avgrenset.
D Pneumoni
Pneumoni på rtg. thorax er som oftest diffustavgrenset med utseende som en sky.

14
Du skal starte antitrombotisk behandling hos en mann på 72 år etter at han har fått innsatt en mekanisk hjerteventil på grunn av aortastenose.
Hvilken antitrombotisk behandling skal du velge, og hvorfor?

A Et DOAK, fordi denne pasienten er for gammel til å få warfarin
B X Warfarin, fordi dagens kunnskapsgrunnlag tilsier at det kun er warfarin som gir tilstrekkelig antikoagulasjon når slik behandling er indisert ved mekaniske hjerteventiler
Kfr. Norsk legemiddelhåndboks kapittel T8.8 Antikoagulasjonsbehandling ved hjerteklaffproteser: "Antikoagulasjon ved kunstige hjerteklaffer er erfaringsbasert. Denne erfaringen tilsier at det kun er warfarin som gir tilstrekkelig antikoagulasjon når slik behandling er indisert ved kunstige hjerteklaffer. Det er ingen materialer som foreløpig tilsier at det er forsvarlig å anvende nye faktor II- eller faktor Xa-hemmere (DOAK). Tvert i mot er det kasuistiske meddelelser som tilsier at slike legemidler ikke gir tilstrekkelig antikoagulasjonseffekt, med derav følgende alvorlige konsekvenser som ventiltrombose og embolisering."
C Et DOAK, fordi dagens kunnskapsgrunnlag tilsier at denne legemiddelgruppen gir best nytte/risiko-forhold når slik behandling er indisert ved mekaniske hjerteventiler
D En platehemmer, fordi denne pasienten ikke har atrieflimmer

---

15
Når vi inntar og absorberer et giftstoff, blir vi ofte kvalme. Kvalmesignalene formidles til kvalmesenteret i hjernen via både blodet og nervesignaler. Denne signaloverføringen involverer tre forskjellige nevrotransmittorer, som formidler signalene via tre forskjellige typer reseptorer. Hvilke reseptorer er involvert?

A X D_2-reseptorer, NK_1-reseptorer og 5-HT_3-reseptorer
Korrekt svar
B D_2-reseptorer, M_1-reseptorer og 5-HT_3-reseptorer
C M_1-reseptorer, NK_1-reseptorer og 5-HT_3-reseptorer
D H_1-reseptorer, M_1-reseptorer og 5-HT_3-reseptorer

16
En mann som arbeidet på et lastebilverksted fra 1975 til 2005 og har nå blitt diagnostisert med lungekreft.
Hvilke to eksponeringer i hans arbeid er de mest sannsynlige årsakene til hans sykdom?

A Nanopartikler og amorft kvarts
Begrepet nanopartikler brukes ofte om partikler i nanoområdet som er produsert for et formål, mens partikler som oppstår som en bieffekt ved ulike prosesser gjerne kalles ultrafine partikler. Partikler i nanoområdet oppstår typisk ved forbrenningsprosesser, og mistenkes for å kunne ha en rolle i utvikling av lungekreft. Eksempler er dieseleksos og sveiserøyk.
Krystallinsk kvarts er sikkert kreftfremkallende for lungekreft, mens amorft kvarts ikke regnes som kreftfremkallende for lungekreft. Eksponering for kvarts er heller ikke noe man vanligvis forbinder med arbeid i et lastebilverksted.
B Benzen og tjærestoffer/PAH
Benzen er ingen dominerende eksponering i et lastebilverksted ettersom lastebiler vanligvis har dieselmotor.
Tjærestoffer/PAH er knyttet til forbrenning av organisk materiale og er heller ikke en eksponering vi først og fremst knytter til lastebilverksteder utover det som kan finnes i dieseleksos.
C Sveiserøyk og løsemidler
Sveiserøyk kan fremkalle lungekreft og er en aktuell eksponering i et lastebilverksted, men i mindre grad enn asbest og dieseleksos i den aktuelle perioden.
Løsemidler benyttes i et lastebilverksted, men regnes ikke som sannsynlig kreftfremkallende for lungekreft.
D X Asbest og dieseleksos
Ja, både asbest og dieseleksos kan forårsake lungekreft. Asbesteksponering var i den aktuelle perioden gjerne knyttet til arbeid med asbestholdige bremsebånd. Asbest ble forbudt på midten av 1980-tallet, og asbesteksponeringen avtok gradvis etter dette. Det har i bilverksteder blitt vanlig med eksosavsug, men lastebilmekanikere kan fortsatt bli eksponert for dieseleksos i forbindelse med inn- og utkjøring av biler.

17
Dette svært giftige tungmetallet kan gi giftvirkninger hos mennesker selv i små mengder, både hos yrkeseksponerte og i den generelle befolkningen fra eksponering i miljøet. Sentralnervesystemet er et av flere målorgan som kan påvirkes, og her kan det være et spenn av symptomer fra diffuse, generelle symptomer som er vanlig forekommende i befolkningen til mer alvorlige manifestasjoner fra CNS. Det tar lang tid før metallet skilles ut av kroppen. Absorpsjonen av metallet fra tarmen er lav, og slik eksponering representerer derfor liten fare. Grunnet giftigheten er det i Norge, med noen unntak, forbudt å bruke metallet eller stoffblandinger med dette metallet, samt produsere, importere og eksportere dette stoffet.
Hvilket grunnstoff dreier det seg om?

A X Kvikksølv
Korrekt svar
B Arsen
Arsen er ikke et metall. Kronisk forgiftning gir hovedsaklig helseeffekter mht hud, lever og noen krefttyper
C Bly
Absorberes godt via GI-tractus
D Kadmium
Beskrivelsen passer godt for kvikksølv, men ikke for kadmium. Kadmium også tungmetall som har negative helseefffekter. Foreligger restriksjoner, men ikke så omfattende som for kvikksølv. Målorganer spesielt nyre, er kreftfremkallende.

0000162f2359d18d7e

18
Karl er 83 år gammel. Han ble operert for aortastenose som 73-åring med implantasjon av kirurgisk aortaventil. Han er «kårkaill» og hjelper fortsatt til på gården med stell av griser i fjøset. Han føler at han i de siste månedene har «hanglet». Når du spør mer konkret har han fortsatt gjort arbeidet i fjøset, men ikke orket så mye annet. Auskultatorisk høres en ru, kraftig bilyd i 2. interkostalrom til høyre parasternalt. Den har crescendo-decrescendo styrke (øker, og avtar så). Om han går trapp mer enn en til to etasjer må han ta pause grunnet ubehag i brystet og dyspne.
Hva er mest sannsynlige årsak til Karls plager?

A Redusert lokkbevegelse i en mekanisk aortaventil
B X Degenerasjon av en biologisk aortaventil
Sykehistorien forteller om operasjon for aortastenose som 73-åring. Auskultasjonsfunnet sannsynliggjør at klaffeventilen ikke fungerer som den skal. Selv om det er vanlig med bilyd etter implantasjon av aortaventil, er disse bilydene oftest svakere og mer ejeksjonspregede. Pasienter over 65 år får som hovedregel biologiske klaffeproteser, mens pasienter under 60-65 år som hovedregel får mekaniske klaffeproteser. Selv om det kan være vanskelig å skille symptomene ved denne tilstanden fra andre lidelser er det ikke vanlig at tilstanden går over av seg selv. Her har symptomene sannsynligvis minst vart noen måneder. Symptomene kan være helt like ved symptomgivende aortastenose (også ved degenerert aortaventil) og koronarsykdom. Ved koronarsykdom sitter stenosen i koronartreet, mens stenosen sitter i klaffen ved aortastenose. Begge tilstander reduserer perfusjonstrykket i myokard og kan forårsake myokardiskemi.
C Symptomgivende koronarsykdom
D Uspesifikk, forbigående funksjonssvikt

0000162f2359d18d7e

19
En 65 år gammel mann kommer til deg i allmennpraksis på grunn av økende korsryggsmerter de siste 3 månedene. Smertene er tilstede hele tiden, også i hvile. Fysisk aktivitet er blitt gradvis vanskeligere. Smertene lindres noe av paracetamol, men med stadig dårligere effekt. Det er ingen lindring i hvile eller ved noen form for bevegelse. Utover disse ryggsmertene føler han seg i fin form. Fra tidligere har han en medikamentelt behandlet hypertensjon og er antikoagulert grunnet atrieflimmer. Ved klinisk undersøkelse er det ingen pareser eller sensibilitetsutfall.
Du henviser denne pasienten til en bildeundersøkelse av ryggen, men hvilken være den mest riktige å henvise til?

A CT LS-columna
B MR Totalcolumna
MR er riktig modalitet, men siden symptomene kun er fra lumbal columna bør man starte med den. Dessuten, skal man gjøre MR av hele columna vil det ta dobbelt så lang tid i MR-maskinen, altså mer ressurskrevende.
C CT Totalcolumna
D X MR LS-columna
MR er her førstevalget da den er det mest sensitive modaliteten til å påvise / avkrefte alvorlig sykdom (kreft, infeksjon, proplaps) i ryggen, og fordi det her er flere røde flagg som øker sannsynligheten for alvorlig sykdom; a) debut over 55 år, b) økende smerter, c) smerter også i hvile.

0000162f2359d18d7e

20
Det er utført en CT Caput av en 65 år gammel pasient som har falt og slått hodet, med følgende beskrivelse : "Stort intrakranielt hematom med konveks form parietalt med kompresjon av venstre sideventrikkel og midtlinjeoverskyting".
Hvilken type hematom er dette ?

A Subgaleat hematom
Er et ekstrakranielt hematom
B Subduralt hematom
Vil fordele seg med konkav form
C Subarachnoidalt hematom
Blod i subarachonidalrommet vil ikke få noen bestemt form, men fordele seg i cisterner og sulci
D X Epiduralt hematom
Traumatiske pådratte intrakranielle _konvekse_ hematomer er i all hovedsak epidurale.

0000162f2359d18d7e

21
En 75 år gammel kvinne blir lagt inn på sykehus etter flere måneders gradvis økende tungpust og nedssatt fysisk yteevne. Det taes et røntgen thorax hvor det er beskrevet Kerley B linjer.
Hva er disse mest sannsynlig uttrykk for hos denne pasienten ?

A X Økt lungevenetrykk
Den hyppigste årsken til Kerley B linjer er hjertesvikt, som gir økt lungevenetrykk og væskelekkasje ut i interlobulærsepta som blir fortykket og kan sees som Kerley B linjer
B Lungeemfysem
C Vaskulitt
D Økt pulmonalarterietrykk

0000162f2359d18d7e

22
Det fins en rekke kreftmarkører. Hvilke(n) markør kan være økt ved kreft i GI-traktus?

A CA-125
B AFP
C PSA
D X CEA
Karsinoembryonalt antigen produseres normalt i tykktarmslimhinnen. Man antar at proteinet har en funksjon i tarmlumen. Ved en rekke maligne svulster finner økt serum-konsentrasjon av CEA. Dette gjelder i første rekke svulster i mage-tarm-kanalen, spesielt i tykktarmen og i endetarmen, men også ved maligne svulster i andre organer. CEA er således et tumorassosiert protein, men er ikke tumorspesifikt da også flere ikke-maligne sykdommer kan gi CEA-stigning. Analysen kan brukes ved terapikontroll etter behandling av cancer i tykktarm og endetarm.

23
Calprotectinkan måles i avføringsprøve hos pasienter som utrede for diare. Ved hvilken sykdom eller hvilke sykdommer vil calprotectin ofte være forhøyet?

A Bakteriell gastroenteritt
da også, men også ved ikke-infeksiøs nøytrofil inflammasjon
B X Kronisk inflammatorisk tarmsykdom og bakteriell gastroenteritt
rett
C Kronisk inflammatorisk tarmsykdom
også ved annen inflammasjon
D Cøliaci
forhøyet hos kun en andel

24
En 40 år gammel kvinne er godt utredet for forstoppelse uten at man har funnet bakenforliggende sykdom.
Hvilke tiltak vil du anbefale, og i hvilken rekkefølge bør de prøves ut?

A X Økt væskeinntak/fiberinntak/fysisk aktivitet, polyetylenglycol/makrogol, 5-HT4-agonist eller guanlyat cyclase C agonist
Livsstilstiltak der dette er tilstrekkelig, deretter osmotisk virkende medikamenter med lavt bivirkningspotensiale, deretter målrettede preparater.
B Økt vækeinntak/fiberinntak, 5-HT4-agonist eller guanlyat cyclase C agonist, polyetylenglycol/makrogol
Også fysisk aktivitet bør forsøkes, dersom gjennomførbart for pasienten. polyetylenglycol/makrogol kan forsøkes relativt tidlig.
C Økt vækeinntak/fiberinntak, 5-HT4-agonist eller guanlyat cyclase C agonist, polyetylenglycol/makrogol
polyetylenglycol/makrogol er tilstrekkelig hos svært mange og bør prøves før 5-HT4-agonist eller guanlyat cyclase C agonist
D Økt væskeinntak/fiberinntak/fysisk aktivitet, deretter polyetylenglycol/makrogol.
Ikke alle kommet til mål med dette og det finnes flere preparater som gir god effekt hos en andel pasienter.

25
En 63 år gammel tidligere helt frisk kvinne søker lege på grunn av slapphet og nedsatt anstrengelsestoleranse. Hun er blek, ellers normale funn ved undersøkelsen.
Følgende prøvesvar foreligger etter hvert (normalverdier i parentes):
Hemoglobin 8,7 g/l (11,7-15,3)
CRP <5 mg/l (<5)
Serumjern 29 mikromol/l (9-34),
Folat 18 nmol/l (> 7),
Vitamin B12 71 pmol/l (186-645).
Hvilken av disse undersøkelsene forklarer mest sannsynlig dette?

A Coloscopi med biopsi
Ingen sykdom i colon som gir dette. Sykdom i terminale ileum kan en sjelden gang gi nedsatt B12-opptak men da omtrent alltid langt ut i et plagsomt sykdomsforløp.
B CT abdomen og bekken
Ingen sykdom som er aktuell her kan diagnostiseres radiologisk.
C X Øvre endoscopi med ventrikkelbiopsi
Ved isolert B12-mangel hos en ellers frisk person er det absolutt mest sannsynlig at pasienten har atrofisk gastritt og nedsatt opptak av vitaminet.
D Øvre endoscopi med duodenalbiopsi
Vil nok bli gjort under samme undersøkelse som ventrikkelbiopsien, men med normalt jern og folat er det svært usannsynlig at det foreligger cøliaki.

0000162f2359d18d7e

26
Hvilke utfall i leverprøver dominerer ved en akutt hepatitt?

A X ALAT og bilirubin
Korrekt. Ved akutt hepatitt dominerer ALAT. I tillegg blir pasienten ofte ikterisk med forhøyet bilirubin
B ALP (alkalisk fosfatase) og bilirubin
Feil. Dette er typisk for kolestase
C ALP og ALAT
D INR og ALAT
Feil. INR er oftest normal ved akutt hepatitt

0000162f2359d18d7e

27
En 34 år gammel mann kommer til deg på fastlegekontoret grunnet langvarige plager med halsbrann. Han plages noen dager i uken, og han kan våkne på natten av oppstøt med surt innhold i halsen. Han er overvektig og røyker 10 sigaretter om dagen. Han har ikke hatt vekttap og ingen svelgevansker.
Hvilken behandling vil du foreslå i første omgang?

A X Livsstilsintervensjon og medikamentell behandling ved behov
Det vil være første råd å gi. Pasienter med reflukssymptomer som er overvektige og røyker bør anbefales vektnedgang og røykekutt, som kan påvirke årsaken til plagene. I tillegg bør det anbefales å heve hodeenden av sengen og unngå seine kveldsmåltider ved nattlige refluksplager. Disse tiltakene er ofte ikke fullgode, så de fleste pasientene trenger også medikamentell behandling ved behov. Forsøk først antacida eller alginat ved behov. Deretter kan H2-antagnoist forsøkes ved behov, før PPI.

B Protonpumpehemmer morgen og kveld på ubestemt tid
Dette er potent behandling og ikke førstevalget. Den minst potente, effektive behandlingen bør velges. PPI x 2 på ubestemt tid er sjeldent nødvendig, men kan være aktuelt ved residiverende øsofagitt og plager både på dagtid og nattlige plager. Konservative tiltak med å heve hodeenden av sengen og unngå seine kveldsmåltider bør også gjennomføres, i tillegg til råd om vektnedgang og røykekutt. Antacida, alginat og/eller H2-antagnist bør også forsøkes før PPI. PPI x 2 på ubestemt tid bør kun gjennomføres etter spesialistvurdering, inkludert endoskopisk utrening og 24-timers pH-måling. Her bør det også vurderes kirurgisk behandling.

C Ingen spesifikk behandling er nødvendig
Dette kan være et alternativ ved halsbrann, men han har ganske hyppige og nattlige plager, så det vil være indikasjon for å forsøke livsstilsintervensjon og eventuelt medikamentell behandling.

D Vektnedgang og røykekutt
Dette er gode råd som kan påvirke årsakene til sykdommen og ha effekt, men er ofte vanskelig å gjennomføre og effekten er ofte ikke fullgod. Grunnet de nattlige plagene bør det også anbefales å heve hodeenden av sengen og unngå seine kveldsmåltider. I tillegg vil trolig denne pasienten har behov for medikamentell behandling. Den minst potente, effektive behandlingen bør velges. Forsøk først antacida eller alginat ved behov. Deretter kan H2-antagnoist forsøkes ved behov, før PPI.

0000162f2359d18d7e

28
En 22 år gammel mannlig student blir innlagt i kirurgisk avdeling for uvelhet og moderate magesmerter. Fra tidligere har han vært helt frisk og er uten medikasjon. Smertene startet på morgenen og ble litt verre utover dagen. Ved innleggelsen ved 18-tiden føler han seg litt kvalm, men har ikke kastet opp. Han har ikke spist noe ila. dagen, bare drukket noe brus. I kirurgisk mottak har han puls 90, Bt 120/80, CRP 30 (<5), leucocytter 14 (4.1-9.8). Smertene startet sentralt i abdomen, men har flyttet seg ned mot høyre fossa ilaaca, og ved undersøkelsen er han både palpasjonsøm og slippøm her.
Hva er beste strategi for å starte utredningen av denne unge mannen?

A X Ultralyd abdomen
Ja, klart beste alternativ ved aktuelle sykehistorie, lab-verdier og kliniske funn som meget sterkt peker mot akutt appendicitt

B CT abdomen
CT abdomen vil her være 2. alternativ ut fra sykdomsbildet og klinikse funn, da UL abdomen er førstealternativ ved mistenkt akutt appendicitt

C Uriprøve til stix og dyrkning
Nei, akutt appendicitt må først utelukkes før andre mulige diagnoser utredes

D Rtg. oversikt abdomen
Nei, fordi det ikke vil kunne avsløre appendicitt som er mest aktuelle diagnose

---

0000162f2359d18d7e

29
Akutt pankreatitt er en hyppig innleggelsesdiagnose ved akutt abdomen.
Hvilket av utsagnene nedenfor er korrekt?

A Akutt pankreatitt er vanligvis forårsaket av medikamentbivirkninger. Et viktig tiltak er å seponere eventuelle medikament og gradvis gjeninnsette de for å finne hvilket som kan være årsaken
Akutt pankreatitt kan oppstå som følge av medikamentbivirkning, men er ikke en vanlig årsak. Dersom annen årsak ikke påvises og pasienten bruker medikament som har akutt pankreatitt som bivirkning, kan dette ene medikament seponeres/endres i samråd med fastlege. Man seponerer ikke alt med gradvis gjeninnsetting av ett og ett. Det kan gå år før et gitt medikament forårsaker akutt pankreatitt

B Gallesteinspankreatitt er vanligste årsak. De er utsatt for nye anfall, og skal derfor etter det akutte søkes inn til elektiv cholecystectomi innen 6 måneder fra utreise
Som evnt ovenfor er 6 måneder for lang tid. 20% av anfallene regnes som alvolrige, med lange sykehusopphold. Faren for nytt anfall er så stor at forebyggende tiltak skal iverksettes under oppholdet. Er pasienten gammel og skrøpelig eller pankreatitten så alvolrig at det blir mye ødem og nekroser, lar ikke cholecystectomi seg utføre så tidlig, og ERCP velges enten som definitivt (hvis gammel eller meget syk) eller utsettende tiltak til cholecystectomi kan utføres etter 3-6-12 måneder, alt etter hvor lang tid det tar før anatomiske forhold i abdomen er normalisert

C X Ved pankreatitt som vurderes å være gallesteinsutløst skal pasientene enten ha ERCP med papillotomi eller cholecystectomi under oppholdet for å forebygge nye anfall
Ved gallesteinsutløst pankreatitt vil nærmere halvparten få nytt anfall innen 6 måneder dersom ingen forebyggende tiltak iverksettes. Så det er obligat med et tiltak

D Vanligste årsak til akutt pankreatitt i Norge er alkoholisme. Pasientene må derfor få hjelp til livsstilsendringer ved utreise
Etablert alkoholisme gir sjelden klassisk akutt pankreatitt, men kan gi mindre shub/forverringer oppå en kronisk pankreatitt. I vår del av verden er dette langt fra den hyppigste årsak til akutt pankreatitt

---

0000162f2359d18d7e

30
En 65 år gammel mann legges elektivt inn på sykehus etter bioptisk påvist cancer i midtre del av ventrikkelen.
Hvilken utredning skal utføres før endelig behandling bestemmes?

A Mange med cancer ventriculi har metastaser utenfor abdomen på diagnosetidspunktet, og PET-CT er en del av rutineutredningen
De fleste med metastaser har det i abdomen, og CT vil avdekke det. PET-CT er ikke en del av rutineutredning ved kreft i magesekk

B Røntgen thorax for å se etter lungemetastaser. Har pasienten ikke det skal de alltid opereres for å lette obstruksjon ved innløpet fra øsofagus eller utløpet til duodenum
CT thorax/abdomen er standard utredning. Rtg thorax er ikke god nok for å lete etter metastaser. Dersom pasient har metastaser blir de som oftest ikke operert, situasjonen er ikke lenger kurativ. Innløpshinder fra øsofagus behandles med endoluminal stent, likedan evt obstruksjon ved utløp til duodenum

C Cancer ventriculi har oftest carcinomatose, og alle skal ha diagnostisk laparoskopi for å lete etter det.
Det er riktig at man ofte ser det ved ventrikkelcancer, men diagnsotisk laparoskopi brukes ikke rutinemessig. Det er aktuelt ved spesielt avanserte svulster eller hvor CT kan gi mistanke om det, men ikke er konklusiv.

D X Pasienten skal ha CT thorax/abdomen for å vurdere stadium etter TNM-klassifikasjonen og resektablitet
Stadieinndeling og vurdering av resektabilitet er standard utredning ved enhver kreftsykdom. Stadiet beskrives etter TNM-klassifikasjon for det enkelte organ hvor cancer har opphav, og resektabilitet går på om det er innvekst i organ som ikke kan ofres kirurgisk

---

0000162f2359d18d7e

31
En mann i 60-årene går til fastlegen da han har observert litt blod i avføringen ved et par anledninger. De fleste laboratorieverdiene er normale, så som CRP, HBA1c og stoffskifteprøver, men han har Hb 9.0 (normalområde 13.5-17.0). Klinisk undersøkelse viser ikke noe unormalt, annet enn en forstørret prostata med glatt overflate og en stor hemoroide. Hemofec var negativ.
Hva bør første tiltak være for denne mannen?

A X Henvise pasienten til coloscopi
Ja, blod i avføring og anemi er klar indikasjon for coloscopi
B Henvise pasienten til urologisk poliklinikk
Nei, blod i avføring og anemi skal gi utredning av GI
C Henvise pasienten til hematologisk poliklinikk
Nei, pasienten har sett blod i avføring, og han har anemi, og da må GI tractus utredes først
D Henvise pasienten til privatpraktiserende kirurg for fjerning av hemoroide
Nei, blod i avføring og anemi er klar indikasjon for coloscopi

---

32
En mann i 50-årene har fått påvist en svulst i overgangen jejunum til ileum, uten gjennomvekst av tarmveggen. Utredningen viser at det mest sannsynlig er et adenocarcinom. Det er ikke påvist metastaser.
Hvilken behandling vil være mest aktuell?

A Preoperativ strålebehandling og kjemoterapi + kirurgi
Nei, det benyttes ikke preoperativ behandling ved cancer i tynntarm
B Preoperativ strålebehandling + kirurgi
Nei, det benyttes ikke strålebehandling mot kreftsvulster i tynntarm, vesentlig pga. at mye av den friske tynntarmen og omliggende organer kan skades, at området med svulsten flytter seg med bevegelse av tynntarmen noe som gjør det vanskelig å treffe svulstområdet.
C X Kirurgi alene
Ja, dette er standard behandling
D Kombinasjon av stråling og kjemoterapi
Nei, det er kirurgi som er behandlingen. Stråling benyttes ikke ved tynntarmscancer.

33
En 22 år gammel pasient ble behandlet for spontan pneumothorax. Du følger pasienten opp og gir ham råd med tanke på operasjonsindikasjon for elektiv pneumothoraxkirurgi.
Hvilken operasjonsindikasjon er korrekt?

A X Det foreligger indikasjon for operasjon etter andregangs spontan pneumothorax.
Oftest tilbys kirurgi i slike tilfeller.
B Det foreligger indikasjon for operasjon først etter tredje gangs spontan penumothorax.
Operasjonsindikasjon foreligger allerede etter første residiv
C Det foreligger som regel ingen indikasjon for kirurgi ved spontan penumothorax.
De fleste pasienter som opereres for pneumothorax lider av spontan pneumothorax.
D De fleste pasienter med spontan pneumothorax gjennomgår kirurgi.
En god del pasienter blir operert men hos de fleste er konservativ behandling med dren tilstrekkelig.

34
Det vedlagte CT bildet er tatt hos en 60 år gammel kvinne som ble innlagt med akutte brystsmerter.
Hvilken behandling vil du anbefale?

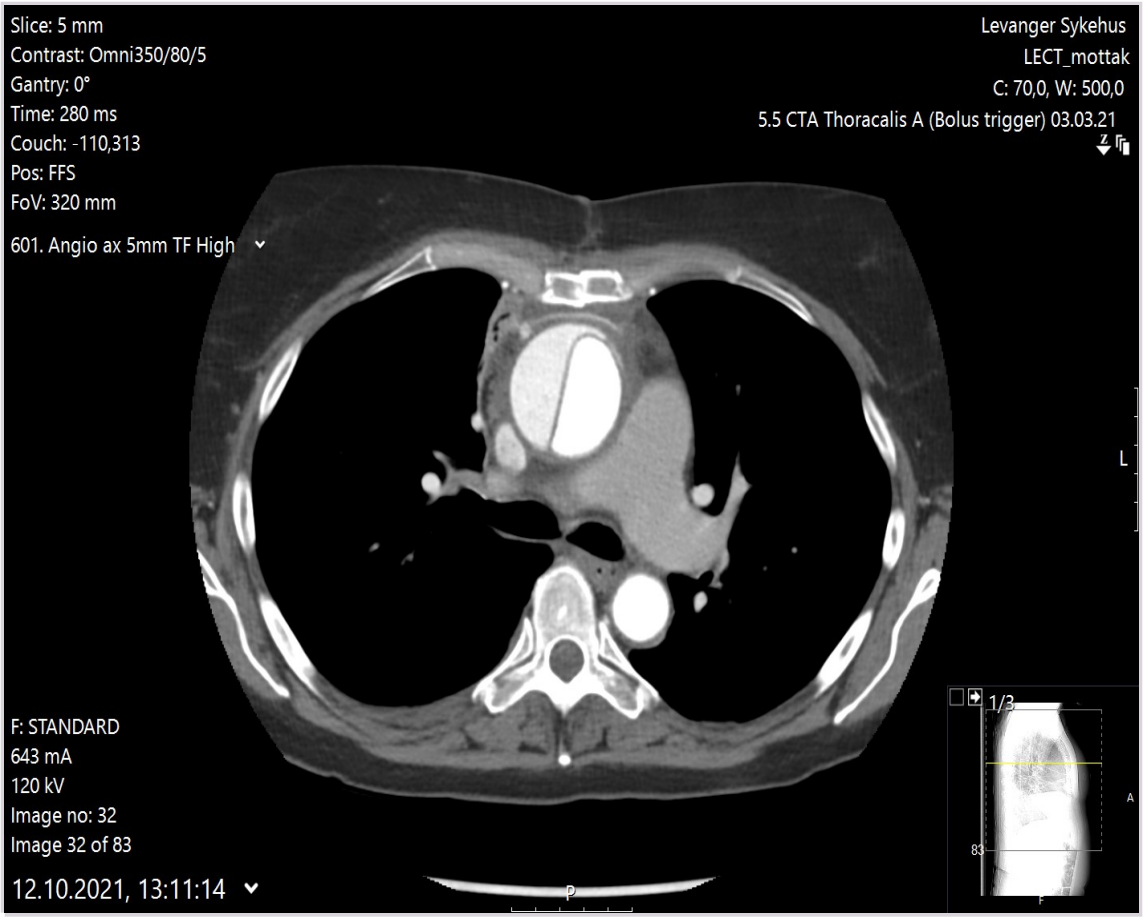

A Kardiolog kontaktes og pasienten sendes til koronar angiografi og sannsynlig pekutan koronar intervensjon.
Det foreligger en type A disseksjon. Det foreligger indikasjon for PCI. I noen tilfeller gjøres koronarangio før kirurgi men pasienten er forholdsvis ung.

B Karkirurg kontaktes og pasienten behandles med stentgraft.
Type A disseksjon behandles ikke med stentgraft

C X Thoraxkirurg må kontaktes og pasienten opereres umiddelbart
Korrekt

D Pasienten legges inn og observeres på en medisinsk sengepost.
Det er høy mortalitet ved type A disseksjon og kirurgi gjøres i de fleste tilfeller som ø-hjelp.

35
En 52 år gammel kvinne, ikke-røyker, er henvist til medisinsk poliklinikk for vurdering av brystsmerter. Det er ingen arvelig belastning av koronarsykdom. Hun har normalt blodtrykk og EKG er normalt. Symptomene består i press noe til venstre i brystet både under anstrengelse og av og til i hvile. Hun har følt seg mer sliten den siste tiden.
Hvilken utredning vil du foreslå nå?

A Henvisning til invasiv koronar angiografi.
Dett er en klinisk situasjon hvor det er lav til intermediær risiko for koronarsykdom. Det er derfor ikke tilstrekkelig grunnlag for henvisning til invasiv koronar angiografi. Arbeids-EKG har begrenset verdi som diagnostisk hjelpemiddel ved mistanke om koronarsykdom. I en klinisk situasjon som dette er CT av koronarkar relevant.

B Henvise til MR av hjertet.
Feil. Se kommentar under a.

C Utføre arbeids-EKG for å bekrefte eller utelukke koronarsykdom.
Feil. Se kommentar under a.

D X Henvise til CT av koronarkar.
Riktig. Se kommentar under a.

36
En 50 år gammel mann får sterke brystsmerter kort tid etter treningsøkt på treningssenter. Standardavledningene i prehospitalt EKG vises nedenfor. EKG er tatt 25 minutter etter symptomdebut. Pasienten befinner seg 110 km fra nærmeste PCI-senter. Det er usikre flyforhold pga tette snøbyger og det er vinterføre på veiene. Antatt transporttid til PCI-senter anslås til 90-100 minutter, men det er usikkert. AMK-sentralen spør deg som vakthavende lege hvordan pasienten skal håndteres.
Hva vil du anbefale?

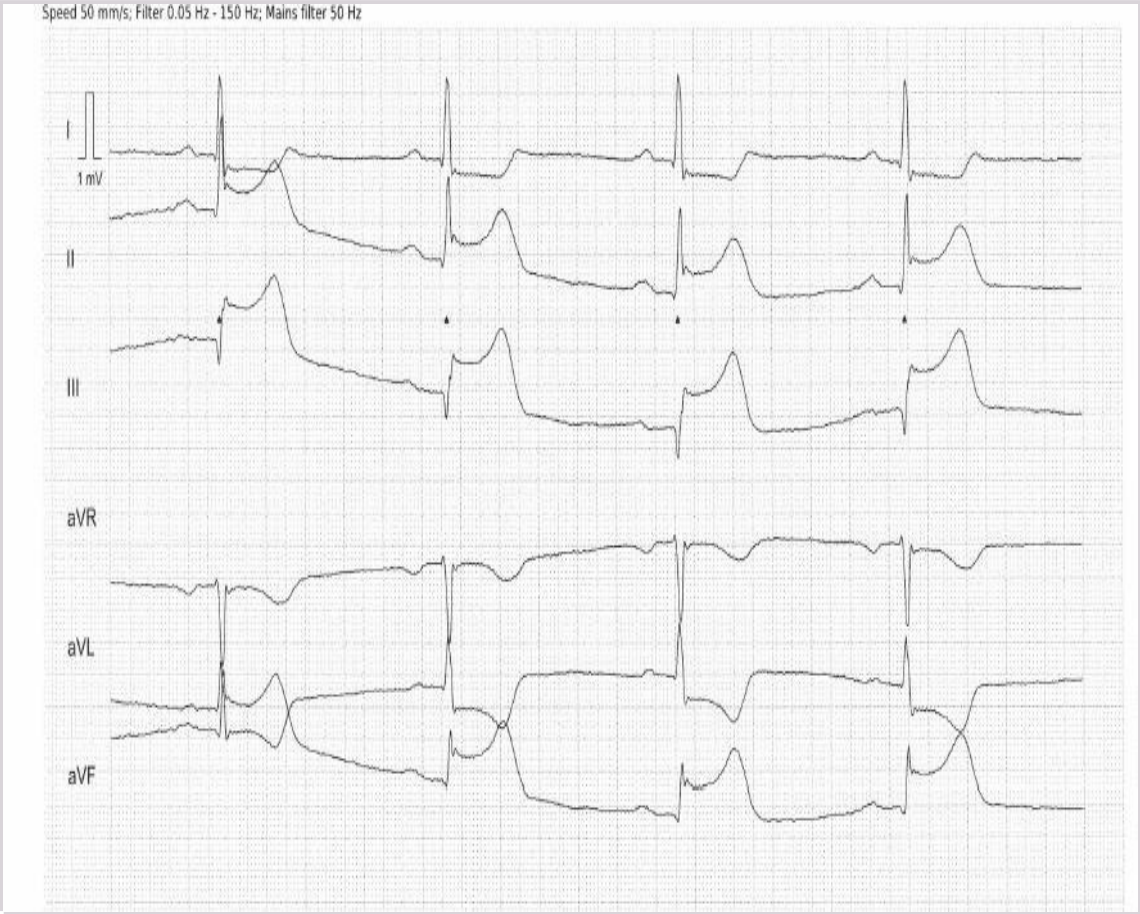

A Starte transport med bilambulanse til PCI-senter fordi flyforholdene er usikre.
Feil. Se kommentar under a.
B Avvente ny værrapport om 15 minutter for å ta avgjørelsen da.
Feil. Se kommentar under a.
C X Gi prehospital trombolytisk behandling.
Dette er en pasienten med akutt nedreveggsinfarkt hvor sykehistorien er kort og hvor ST-elevasjonene er markerte. Dette er en situasjon hvor trombolytisk behandling har god effekt og med den usikkerhet det er rundt transporttid er det riktig å gi trombolytisk behandling i dette tilfellet.
D Rekvirere helikopter og transportere til PCI-senter for primær PCI
Feil. Se kommentar under a.

0000162f2359d18d7e

37
En 56 år gammel mann oppsøker fastlege på grunn av ubehag i brystet. Fastlege tar EKG.
Hva viser EKG?

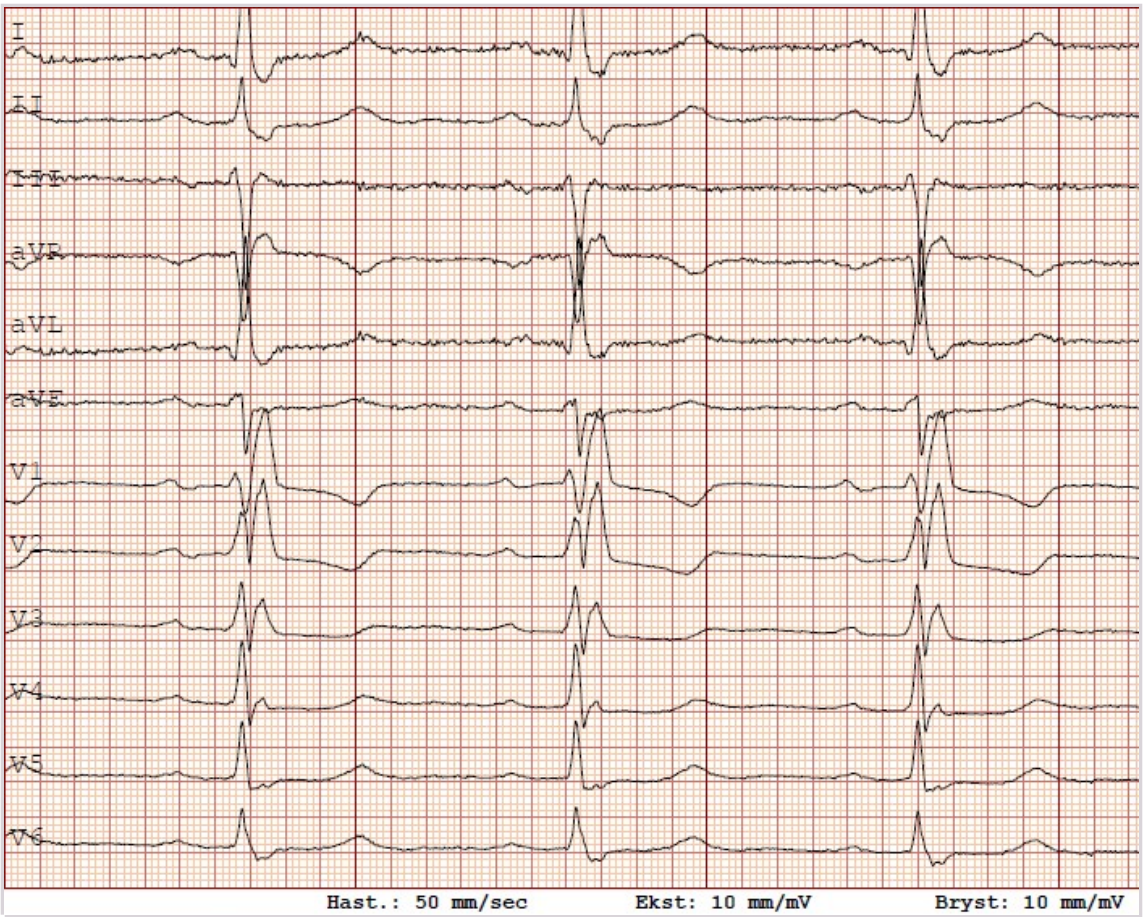

A X Sinusrytme med høyre grenblokk
Riktig svar. QRS er over 120ms, det er RSR' mønster i V1.
B Sinusrytme med AV-blokk grad 2, type 2.
Det er sinusrytme med normal AV-overledning og grenblokk.
C Sinusrytme med VES
Det er sinusrytme med normal AV-overledning og grenblokk. Ingen VES.
D Sinusrytme med venstre grenblokk
QRS er over 120ms, men venstre grenblokk har ingen R' i V1 og vanligvis dyp Q eller S, samt bred R i V5 og V6.

38
En 56 år gammel tidligere frisk mann fikk brystsmerter under gåtur. Kraftig retrosternalt press med utstråling til kjeve. Han stoppet, smertene vedvarte. Fikk nitroglyserin og morfin av ambulansepersonell etter 30 minutter. Ble da raskt smertefri. Sendt til akuttmottaket i Molde, der smertefri. EKG tatt i akuttmottaket er vedlagt:

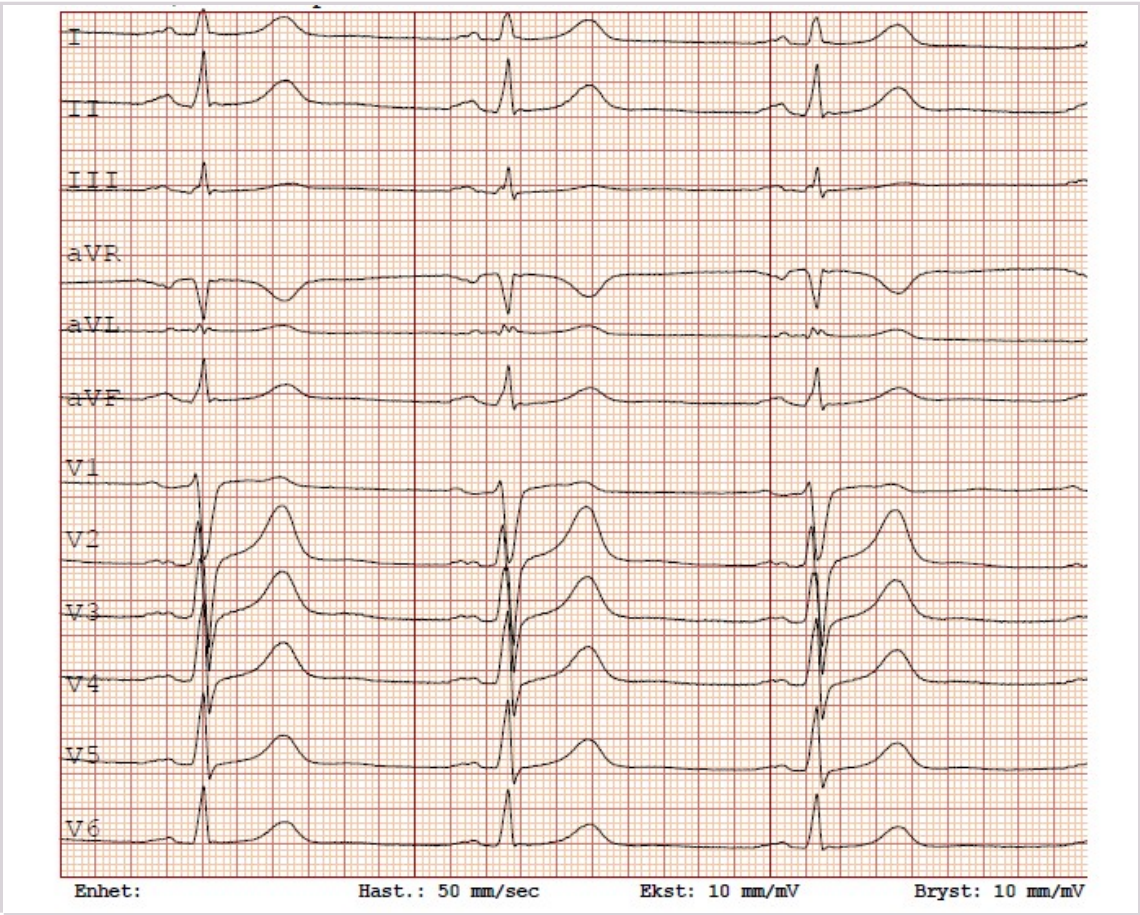

Orienterende ekkokardiografi viste helt normale forhold. Troponin-t måles til 121 og 82 ng/L med 3 timers mellomrom (Normalt <=14 ng/L).
Hva er riktig diagnose?

A Pasienten har et hjerteinfarkt, diagnosen er STEMI.
Pasienten har et hjerteinfarkt, men har ikke ST-elevasjoner i EKG og diagnosen er da NSTEMI.
B Smertene ble utløst av aktivitet, riktig diagnose er stabil angina pectoris.
Smertene vedvarte i hvile i over 40 minutter, ved stabil angina pectoris går smertene over når man stopper opp.
C X Riktig diagnose er NSTEMI.
Riktig svar. Pasienten har et hjerteinfarkt ut fra symptomer, troponin-t med "rise and fall". EKG viser ikke ST-elevasjoner og diagnosen er da NSTEMI.
D Riktig diagnose er ustabil angina pectoris.
Ved ustabil angina pectoris er troponin-t normal, den var her forhøyet.

39
En 76 år gammel mann kommer til konsultasjon hos deg som fastlege. Han har hypertensjon som er godt medikamentelt behandlet. For 5 år siden fikk han påvist atrieflimmer i forbindelse med en episode med plagsom hjertebank. Ekkokardiografi og stoffskifteprøver var normale. Nå har han ikke hatt atrieflimmersymptomer på over et år. Du ser gjennom journalen hans og det er kun registrert sinusrytme det siste året. Han spør om det nå er fornuftig å slutte med antikoagualsjon.
Hva er mest riktige anbefaling med tanke på videre antitrombotisk behandling?

A Han kan slutte med antikoagulasjon og begynne igjen dersom han får arytmisymptomer
B Han kan gå ned til det halve av standard dose med antikoagulasjon ved atrieflimmer
C X Han bør fortsette med oral antikoagulasjon
Han har CHADSVASc-skår på 3 og det er klar anbefaling (IA) i retningslinjene for oral antikoagulasjon på ubestemt tid, selv ved fravær av symptomer.
D Han kan skifte til acetylsalisylsyre 75 mg x 1 i stedet for antikoagulasjon

---

40
En 78 år gammel kvinne som behandles for hypertensjon legges inn med raskt økende pustevansker. Ved innkomst er pasienten våken, klar og orientert. EKG viser sinusrytme med en ventrikkelfrekvens på 112/min. Blodtrykket måles til 196/108 mmHg. I halvt sittende stilling ser du tydelig struttende halsvener, og du palperer pitting ødem opp til knærne bilateralt.
Hvordan vil du beskrive denne pasienten i henhold til Forresters klassifisering av akutt hjertesvikt?

A Våt og kald.
Feil utsagn. Våt og kald beskriver et kardiogent sjokk.
B X Våt og varm.
Våt og varm beskriver et hypertensivt lungeødem som foreligger her. Bildet preges av stuvningssvikt uten hypoperfusjon.
C Tørr og varm.
Feil utsagn. Tørr og varm beskrive normaltilstanden.
D Tørr og kald.
Feil utsagn. Tørr og kald beskriver et hypovolemt sjokk.

0000162f2359d18d7e

41
Nedenfor følger noen utsagn om auskultasjon av bilyder. Hvilket utsagn er mest riktig?
1. Bilyden ved mitrallekkasje er lavfrekvent
2. Lavfrekvente lyder høres best med stetoskopets membran
3. Mitrallekkasje følges av og til av en tredje hjertetone
4. Ingen av utsagnene i punktene 1-3 er riktig

A 2
B 1
C X 3
Bilyden ved aortastenose er lavfrekvent, oftest litt ru, og høres best med klokken i 2. interkostalrom til høyre parasternalt. Hos mange høres den også tydelig over apeks, hvor den kan høres best hos pasienter med lungeemfysem. Den har crescendo-decrescendo styrke (øker, og avtar så). Bilyden ved mitrallekkasje er høyfrekvent. Lavfrekvente lyder høres best med klokken og høyfrekvente lyder høres best med membran, p. Mitrallekkasje har oftest punktum maksimum ved apeksregionen med utstrålning til venstre aksillee men, men av og til også til ryggen eller opp mot aorta. Oftest er bilyden holosystolisk, men ved mitralklaffeprolaps kan den være sensystolisk og starte umiddelbart etter et midtsystolisk klikk. En tredje hjertetone kan forekomme ved mitrallekkasje. Denne høres litt etter andre hjertetone og er gjerne litt svakere. Man tror at den økte volumforflytningen hvor blodstrøm mot myokard kan gi resonans gir opphav til den tredje hjertetonen.
D 4

0000162f2359d18d7e

42

En 17 år gammel gutt kommer på legekontoret med 2 dages sykehistorie med sår hals, svelgsmerter, lett hoste og noe snørr.
Ved undersøkelse finner du store tonsiller med belegg og hovne lymfeknuter på halsen. Temperatur 37.5.
Hvor mange av Centor-kriteriene er oppfylt?

A 1
B X 2
De fire Centor-kriteriene er:
1. Feber over 38.5
2. Store og hissige røde tonsiller, ofte med belegg eller pusspropper
3. Hovne, ømme fremre cervikale lymfeknuter
4. Fravær av hoste
Denne pasienten oppfylte kriterium nr 2 og 3
C 3
D 4

0000162f2359d18d7e

43
Hvilke mikroskopiske forandringer er typiske ved et hjerteinfarkt av 6-8 ukers varighet?

A X Grålig myokard, fibroblaster, kollagene fibre
Riktig svar.
B Hyperemisk randsone, fagocytose av nekrotiske fibre, granulasjonsvev
Feil svar. Dette er forandringer som kan sees etter inntil en uke.
C Avbleking av myokard, koagulativ nekrose, rikelig med nøytrofile granulocytter
Feil svar. Dette er forandringer som kan sees etter inntil 4 dager.
D Ødem, tilstrømming av noen få nøytrofile granulocytter, koagulasjonsbåndnekrose
Feil svar. Dette er forandringer som kan sees etter inntil 12 timer.

44
Hvilke mikroskopiske forandringer er typiske ved et hjerteinfarkt av inntil 4 døgns varighet?

A Ødem, tilstrømming av noen få nøytrofile granulocytter, koagulasjonsbåndnekrose
Feil svar. Dette er forandringer som kan sees etter inntil 12 timer
B Grålig myokard, fibroblaster, kollagene fibre
Feil svar. Dette er forandreinger som kan sees eldre hjerteinfarkt.
C Hyperemisk randsone, fagocytose av nekrotiske fibre, granulasjonsvev
Feil svar. Dette er forandringer som kan sees etter en uke.
D X Avbleking av myokard, koagulativ nekrose, rikelig med nøytrofile granulocytter

Riktig svar.

45
Mann på 62 år har i lengre tid hatt endret avføringsmønster. Han henvises til koloskopi. Legen som utfører undersøkelsen, beskriver en stilket frembuking av slimhinnen med overfladisk blødning.
Hva vil du kalle dette?

A Ulcus
B Adenom
C X Polypp
En stilket frembukning av slimhinnen er en polypp. Dette er en makroskopisk betegnelse. For å kalle det et adenokarsinom eller et adenom trenger man mikroskopisk undersøkelse. Der adenom er en neoplastisk proliferasjon av kjertler med variende grad av dysplasi, mens for å kalle det et adenokarsinom skal det være infiltrerende vekst og gjennombrudd av basalmembranen. En erfaren skopør kan ofte med høy grad av treffsikkerhet si hvilken lesjon det dreier seg om ved makroskopisk underøkelse. En overfladik blødning kan representere mekanisk erosjon på overflaten med tilhørende blødning. Begynnende utvikling av adenokarsinom kan også gi blødning. Men det vet man ikke med sikkerhet før den er undrsøkt mikroskopisk. Den riktige betegnelsen her er polypp.
D Adenokarsinom

46
En patolog har fått nålebiopsier fra tre forskjellige lymfeknuter. I disse sees tre forskjellige lymfomer; et B-cellelymfom, et T-cellelymfom og et Hodgkin lymfom.
Hvilket av disse forekommer hyppigst?

A T-cellelymfom
B Hodgkin lymfom
C X B-cellelymfom
B-cellelymfomer er de hyppigst forekommende lymfomene. Meget grovt sett (og litt avhengig av hvilke entiteter man inkluderer i de forskjellige kategoriene) utgjør disse B-cellelymfomene ca 80% av alle lymfomer, mens T-cellelymfomer utgjør ca 10% og Hodgkin lymfom også 10%

47
Hva er den vanligste maligne svulsten som utgår fra galleblære?

A Sarkom
B Lymfom
C Plateepitelkarsinom
D X Adenokarsinom
De fleste er adenokarsinom. Om lag 5% av tilfeller er plateepitelkarsinom.

0000162f2359d18d7e

48
Se på histologibildet. Det er et HE-snitt fra en biopsi av en radiologisk påvist tumoraktig lesjon i lunge. Hva slags tumor eller annen patologisk prosess passer bildet best med?

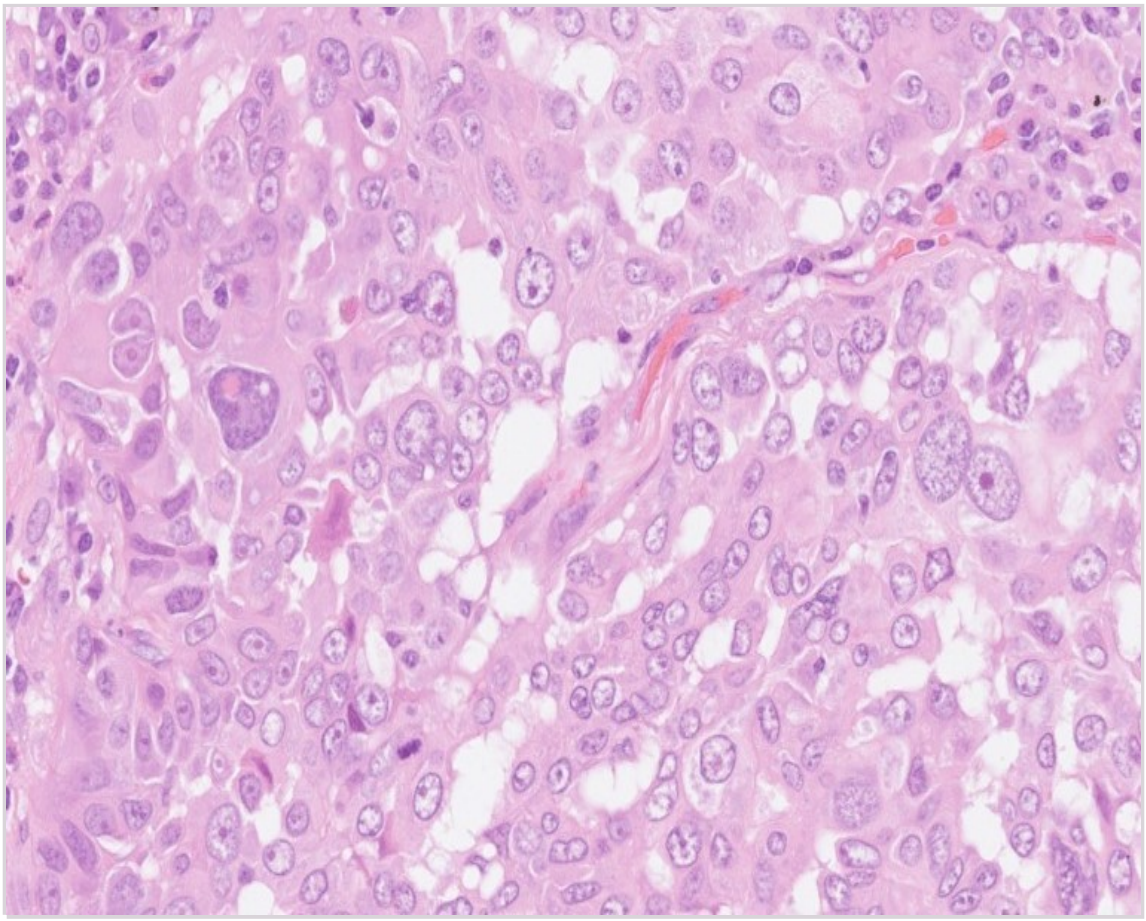

A Småcellet lungekarsinom (SCLC)
Det ses atypiske celler med kjerner som varierer i størrelse og form, flere har tydelig nukleol, og tumorcellene har en god del cytoplasma. Dette passer ikke med småcellet karsinom. Småcellet karsinom kjennetegnes av tettstilte tumorceller med mørke kjerner, som dels tar form av hverandre og som ikke har tydelig nukleol, og tumorcellene har sparsomt cytoplasma.

B X Ikke-småcellet lungekarsinom (NSCLC)
Det er tumoraktig, celletett og uryddig vekst av celler med stor variasjon i kjernestørrelse og – form. Mange av kjernene har tydelig nukleol. Cellene har en del rosa cytoplasma. Det ses en mitose. Disse celleforandringene regnes som atypiske og passer med en malign diagnose. Cellene har litt preg av epitel og kan derfor passe med karsinom. Kjernene med tydelig nukleol og stor variasjon i størrelse og form, samt mengden cytoplasma, passer med et ikke-småcellet lungekarsinom. Her ville man også gjort immunhistokjemiske undersøkelser, for å klassifisere tumor nærmere som f.eks. adenokarsinom eller plateepitelkarsinom.

C Godartet tumor, f.eks. hamartom
Det er tumoraktig, celletett og uryddig vekst av celler med stor variasjon i kjernestørrelse og – form. Mange av kjernene har tydelig nukleol. Det ses en mitose. Disse celleforandringene regnes som atypiske og passer med en malign diagnose.

D Lungeabscess
Ved lungeabscess forventer vi ikke å se atypiske celler, og sentralt i abscessen er vanligvis tallrike nøytrofile granulocytter, som ikke ses her.

0000162f2359d18d7e

49
Det respiratoriske epitelet i luftveiene er pseudoflerlaget og har cilier i overflaten.
Hvordan reagerer epitelet vanligvis på kronisk irritasjon/slitasje?

A Epitelet erstattes av glatt muskulatur.

B Epitelet får lengre cilier og blir tykkere.
Ved kronisk irritasjon av det respiratoriske epitelet vil det etter hvert miste cilieringen og omdannes til flerlaget plateepitel. Flerlaget plateepitel er mye mer slitesterkt enn respiratorisk epitel, som regnes som mer skjørt.

C X Epitelet omdannes til flerlaget plateepitel.
Ved kronisk irritasjon av det respiratoriske epitelet vil det etter hvert miste cilieringen og omdannes til flerlaget plateepitel. Denne prosessen kalles plateepitelmetaplasi. Flerlaget plateepitel er mye mer slitesterkt enn respiratorisk epitel, som regnes som mer skjørt.

D Epitelet blir tynnere på grunn av slitasjen.

0000162f2359d18d7e

50
Hvilke(n) påstand(er) om kolangiokarsinomer er riktig?

A X Alle påstander er riktige.
Tilstander som er forbundet med inflammasjon av galletreet som de nevnt over er forbundet med økt risiko for utvikling av kolangiokarsinom.

B Økt risiko for utvikling av kolangiokarsinom hos pasienter med primær skleroserende cholangitt.

C Økt risiko for utvikling av kolangiokarsinom hos pasienter med kronisk sykdom i lever (f.eks. hepatitt B og C).

D Økt risiko for utvikling av kolangiokarsinom hos pasienter med levercirrhose.

0000162f2359d18d7e

51
Som fastlege blir du oppringt av en fortvilet niese til en 82 år gammel mann. Han er enslig, har til vanlig klart seg bra hjemme, kjørt bil og handlet selv. Siste tiden har han begynt å rote mye
Hva er viktigste opplysning for å avklare hvor raskt pasienten bør vurderes?

A Har han hatt symptomer på infeksjon

B Hvilke aktiviteter klarer han i hverdagen nå

C X Når oppstod endringen
Riktig svar. Tidsforløp er viktig. Har endringen kommet brått ila siste 1-2 uker tyder det på en akutt funksjonssvikt. Dette krever rask utredning/vurdering for å avklare utløsende årsak. Årsak kan for eksempel være infeksjon, men også en rekke andre tilstander.

D Har han våpen

0000162f2359d18d7e

52
Du er ansatt som lege i spesialisering på medisinsk klinikk og vurderer en 82 år gammel kvinne i akuttmottak. Hun gjennomgikk et hjerteinfarkt for 2 år siden og har KOLS, men er funksjonsfrisk og klarer seg i det daglige med hjelp av hjemmesykepleie én gang for dagen. Hun ble i dag morges kl 8 funnet av hjemmesykepleien. Da lå hun på kjøkkengulvet i hverdagsklær, var trøtt, men svarte adekvat på enkle spørsmål. Hun kunne ikke røre på venstre arm eller bein. CT caput viser et infarkt som omfatter hele høyre hemisfære. Du starter behandling med acetylsalisylsyre, oksygen og intravenøs Ringer acetat og legger henne inn på Slagenheten. Deretter tar du en samtale med hennes 2 sønner, som er veldig bekymret. Du forklarer at deres mor har fått et stort hjerneinfarkt og er utsatt for en rekke komplikasjoner.
Hva er hovedårsaken til økt dødelighet i løpet av de første 3 dagene for denne pasienten?

A Hjerteinfarkt
B Aspirasjonspneumoni
C Urinveisinfeksjon
D X Økt intrakranielt trykk
Pasienten har gjennomgått et stort mediainfarkt og er dermed utsatt for ødemutvikling i området rundt. Dette kan føre til økt intrakranielt trykk og muligens herniering. Hemikraniektomi kan utføres for å redusere trykket, men dette inngrepet er reservert for pasienter i yngre alder (< 60 år), der man tror at de har en sjanse for å trene seg opp etter et stort hjerneinfarkt.
Pasienten har også forhøyet risiko for en kardiovaskulær hendelse pga tidligere sykdom og er utsatt for aspirasjonpneumoni og urinveisinfeksjon etter et stort hjerneinfarkt. Disse komplikasjoner kan imidlertid oppstå når som helst i akutt eller subakutt fase etter et hjerneslag og risikoen er ikke særlig økt i de første 3 dagene.

53
Som assistentlege ved avdeling for hjerneslag har du ansvar for en sprek mann på 70 år som har gjennomgått et mindre hjerneinfarkt med sensibilitetsreduksjon i venstre ansikt, over- og underekstremitet. Du bestiller en ultralyd halskar.
Hvilke funn på ultralyd halskar skulle utgjør en klar indikasjon for karotis endarterektomi for denne pasienten?

A En 80 % stenose i venstre carotis interna .
B En 50 % stenose i høyre carotis interna og en 75 % stenose i venstre carotis interna.
C X En 75 % stenose i høyre carotis interna.
Pasienten har en venstresidig sensibiitetsreduksjon som passer med affeksjon av høyre fremre sirkulasjon og dermed med en > 70 % stenose i høyre carotis interna.
D En 40 % stenose i høyre carotis interna.

54
En 70 år gammel mann innkommer i akuttmottak 45 minutter etter nyoppstått venstrestresidige symptomer. Han får 2 poeng med National Institutes of Health Stroke Scale (NIHSS) for lettgradig kraftreduksjon i venstreovereks og lettgradig reduksjon i sensibilitet i venstre side. Han har også redusert gripekraft og finmotorikk i venstre hand. Hjerte-,lunge- og abdomenundersøkelser er uten anmerkning.
CT caput: ingen blødning. BT 175/90 mmHg. LAB: INR 1,1 og glukose 17 mmol/l
Hvordan vurderer du pasientens tilstand og hvordan behandler du?

A Pasienten har kun lettgradige slagsymptomer og du behandler med ASA 300 mg.
B X Pasienten har tydelige slagsymptomer og du behandler med trombolyse.
Pasienten har tydelige slagsymptomer til tross for et relativt lavt skore på NIHSS, som ikke fanger opp handsymptomene. Han har dermed indikasjon for trombolyse. Han har også hyperglykemi og skal ha Insulin ila innleggelsen, men ikke som første prioritet. Blodsukker av 22 mmol/l utgjør en kontraindikasjon til trombolsye.
C Pasienten har nevrologiske symptomer som skyldes hyperglykemi og du behandler med Insulin.
D Pasienten har både slagsymptomer og hyperglykemi og du behandler med ASA 300 mg og Insulin.

55
Pasienten kommer til deg fordi han har ubehagelige sensasjoner i bena. Han kan kjenne det hele døgnet, men antakelig mest om kvelden. Han har slitt med søvnen i mange år og dette problemet har ikke gjort det bedre. Rastløse ben og polynevropati kan noen ganger være vanskelig å skille fra hverandre diagnostisk.
Hvilke metoder kan brukes for å skille tilstandene fra hverandre?

A X Anamnese, klinisk undersøkelse eventuelt nevrografi og termotest
Rastløse ben diagnostiseres anamnestisk. Ev polynevropati kan bekreftes ved klinisk us el nevrografi
B Anamnese, klinisk undersøkelse eventuelt aktigrafi og multiple søvnlatens test (MSLT)
MSLT er en metode for å diagnostisere hypersomnolens
C Anamnese, klinisk undersøkelse eventuelt polysomnografi og aktigrafi
Rastløse ben kan ikke diagnostiseres med aktigrafi
D Anamnese, klinisk undersøkelse eventuelt nevrografi og polysomnografi
Rastløse ben kan ikke diagnostiseres med PSG - men det kan periodiske benbevegelser

---

0000162f2359d18d7e

56
Kjeverefleksen utløses ved at man slår lett med reflekshammeren over hakespissen slik at kjeven rykkes litt ned. Hvis refleksen er til stede, rykker kjeven litt opp igjen.
Hvilke hjernenerver utgjør henholdsvis afferent og efferent ledd i denne refleksen?

A Afferent: 5 Efferent: 7
N trigeminus har sensibilitet i ansiktet, men innerverer også kjevemuskulaturen motorisk.
N facialis innerverer de fleste muskler i ansiktet, men ikke m masseter og den øvrige kjevemuskulaturen.
B X Afferent: 5 Efferent: 5
Korrekt svar. N trigeminus innerverer kjevens muskler motorisk. Reflekshammeren utløser strekk i muskelspolen i m masseter som sender et afferent signal til trigeminuskjernen. Et efferent signal fra samme kjerne trekker muskelen sammen. Refleksen er normalt ikke til stede, men kommer til syne (blir patologisk livlig) ved sentral skade, dvs. supranukleært for trigeminuskjernen.
C Afferent: 7 Efferent: 7
N facialis innerverer de fleste muskler i ansiktet, men ikke kjevemuskulaturen.
D Afferent: 8 Efferent: 5
N acusticovestibularis går til hørsels- og balanseorganene og har ikke med kjeven å gjøre.
N trigeminus har sensibilitet i ansiktet, men innerverer også kjevemuskulaturen motorisk.
E Afferent: 8 Efferent: 7
N facialis innerverer de fleste muskler i ansiktet, men ikke kjevemuskulaturen.
N acusticovestibularis går til hørsels- og balanseorganene og har ikke med kjeven å gjøre.

0000162f2359d18d7e

57
Levodopa er det viktigste medikament i behandling av de motoriske symptomene ved Parkinsons sykdom.
Med hvilken enzymhemmer koadministreres medikamentet for å hindre perifer nedbrytrning av levodopa?

A Dopaminreseptorantagonist
Dopaminreseptorantagonister forverrer parkinsonistiske symptomer.
B Catechol-O-metyltransferase
Når Levodopa alltid gis med en perifer dopadekarboksylasehemme blir COMT det viktigste enzymet for perifere nedbrytning av Levodopa. COMT-hemmere forsterker og forlenger effekten av dopamin ved å hindre nedbrytning av levodopa før levodopa når hjernen (COMT-hemmere).
C X Dopadekarboksylase
Levodopa er aminopsyreprekursoren til dopamin og en prodrug fordi det må tas opp av nevroner og konverteres til den aktive metabolitten dopamin. Perifer aktivering av levodopa vil føre til hypotensjon og kvalme. Dette unngår man ved å ko-administrere Levodopa med dopa dekarboksylase hemmer som ikke krysser blod hjerne barrieren.
D Monoaminoxidase B
MAO-B hemmere forsterker og forlenger effekten av dopamin ved å hindre nedbrytning av dopamin i synapsespalten.

0000162f2359d18d7e

58
En 22 år gammel kvinne kommer til deg som fastlege fordi hun er plaget med migreneanfall ukentlig. Forut for hodepinen har hun ofte synsaura med varighet på ca. 30 minutter der et felt med siksakklinjer gradvis øker i størrelser og beveger seg over synsfeltet. Hun røyker, og har i ett års tid brukt østrogenholdige p-piller. Som ett av flere tiltak ønsker du at pasienten skal slutte med P-pillene.
Hva er viktigste grunn til at du som fastlege gir dette rådet?

A P-piller og røyking gir hyppigere migreneanfall
P-piller versus migreneanfall: Noen får mindre anfall av p-piller, de fleste har uendret anfallsmønster, noen få mer anfall.
Røyking: Ingen klar sammenheng med migrenehyppighet, men generelt ikke anbefalt!
B X P-piller og røyking kombinert med migrene med aura øker risikoen for hjerneslag
Triaten migrene med aura, røyking og p-piller med østrogen gir nesten 15 ganger økt risiko for hjerneslag for kvinner under 45 år
C P-piller og røyking gjør at man ikke kan bruke forebyggende medisiner
Usant
D P-piller og røyking kan ikke kombineres med anfallsmedisiner for migrene
Usant

59
På vakt som LIS-lege vurderer du en 24 år gammel kvinne med sterk hodepine. Hun har fra 15 års alder 2-3 ganger i måneden hatt en jevnt trykk i hodet av flere dagers varighet som stort sett har gitt seg med paracetamol. For vel 6 uker siden tilkom hyppigere intens hodepine som etter hvert er blitt kronisk. De siste dagene har hodepinen vært helt uutholdelig med kvalme og oppkast og synsforstyrrelser med uklart syn på begge øynene i opptil en til to-timer av gangen. Hun har brukt Paracet og Paralgin Forte daglig med avtagende effekt. Ved undersøkelse er hun våken og forklarer seg greit. Hun er tydelig overvektig. Det er normal nevrologisk status bortsett fra ved oftalmoskopi der du finner at papillene er uklart avgrenset på begge øyne. Hun er afebril, blodtrykket er 160/100. Cerebral CT og MR, og blodprøver, som alle er normale. Hun bruker p-piller, og prøvene viser at hun ikke er gravid.
Hva er mest sannsynlige diagnose?

A X Idiopatisk intrakraniell hypertensjon
Beskrevet uskarpe papiller bilateralt med normale funn ved bildedianostikk. Overvekt er kjent risikofaktor
B Medikamentoverforbrukshodepine
For kort periode med overforbruk (6 uker), minst 3 måneder med overforbruk er minstekravet for diagnose
C Malign hypertensjon
Gjerne minst 130 i diastolisk blodtrykk ved malign hypertensjon
D Migrene med aura
Tidligere hodepineanfall fra 15 års alder passer best med tensjonshodepine. Beskrevne synsforstyrrelser med lengre varighet enn typisk migeneaura som varer mellom 5min til 60 minutter og øker i strørrelse seg over tid

---

60
En kvinne på 27 år får diagnostisert epilepsi. Hun og samboeren har ønske om barn snarlig.
Hvilken antiepileptikum bør hun om mulig unngå å starte opp med?

A Lamotrigin
Normalt sett anses lamotrigin som trygt i svangerskap
B Karbamazepin
Mer teratogent enn lamotrigin og levetiracetam, men mindre enn valproat
C Levetiracetam
Normalt sett anses levetiracetam som trygt i svangerskap
D X Valproat
Valproat regnes som et teratogent antiepileptikum med betydelig økt risiko for misdannelser hos foster

---

61
Du er turnuslege i allmennpraksis og oppsøkes av en 74 år gammel kvinne med ustø gange. Fra journalen fremkommer det at hun har hatt et alkoholoverforbruk. Hun forteller at hun i løpet av det siste året har blitt gradvis mer ustø. Videre forteller hun at ustøheten forverres i mørke. Du utfører Rhombergs test hvor pasienten svaier med åpne øyne, men må ta sidestep når hun lukker øynene.
Hva er mest sannsynlig årsak til pasientens symptomer?

A X Polynevropati
Hun er mer ustø med lukkede øyne og har historie på alkoholoverforbruk. Dette gjør polynevropati mest sannsynlig.
B Parkinsonisme
C Cerebellær atrofi
Gir negativ rhombergs (ustø med både åpne og lukkede øyne)
D Normaltrykkshydrocephalus

62
Du jobber som turnuslege på legevakten når det kommer en 55 år gammel kvinne med en venstresidig hodepine. Hun forteller at smertene utviklet seg over noen timer. Hun hadde veltet på sykkel et par dager tidligere. Ved inspeksjon ser du at pasienten har hengende øyelokk og sammentrukket pupille på venstre side.
Hva er den mest sannsynlige årsaken til pasientens symptomer?

A X Venstresidig disseksjon i a. carotis interna
Pasienten har Horner syndrom med ptose og miose som skyldes tap av sympatisk innervasjon til øyet og ansikt. Øyets sympatiske innervasjon avgår fra plexus caroticus som befinner seg i veggen av a. carotis interna. Ved disseksjon av carotis kan plexus bli skadet. Smertene som beskrives i oppgaven er forenelig med disseksjon. Traumet øker sannsynligheten for at det dreier seg om en disseksjon.
B Meningitt med lokal påvirkning av hjernenerve.
Meningitt gir sjelden påvirkning av hjernenerver
C Venstresidig hjernestammeinfarkt.
Lite sannsynlig med isolert sympaticus skade.
D Subarachnoidalblødning med tidlig tegn på tentorial herniering.
Pasienten vil ofte være mer allment påvirket ved SAB. Tentorial herniering gir typisk påvirkning av n. oculomotorius som gir dilatert pupille.

63
Skader i et enkelt gen kan noen ganger føre til en arvelig disposisjon for kreftutvikling.
Hva skyldes oftest slik arvelig kreftdisposisjon?

A Mutasjoner som inaktiverer onkoproteiner
Det er aktivering eller overproduksjon av onkoproteiner som bidrar til kreftutvikling, ikke inaktivering.
B Mutasjoner som gir aktivering av tumorsuppressorproteiner.
Det er som oftest inaktivering av tumorsuppressorproteiner som bidrar til kretutvikling, ikke aktivering.
C X Mutasjoner som inaktiverer tumorsuppressorproteiner.
Riktig.
D Mutasjoner som aktiverer onkoproteiner.
Mutasjoner som aktiverer onkoproteiner arves sjelden, antakelig fordi kimceller med slike forandringer elimineres.

64
Immunforsvaret er viktig for å beskytte oss mot vekst av kreftceller.
Hvordan kan immunceller skille mellom friske celler og kreftceller?

A Kreftceller må som regel oppregulere nivået av visse adhesjonsmolekyler for å kunne danne en svulst. Immunceller kan gjenkjenne og drepe celler som viser fram adhesjonsmolekyler som ikke hører til i det aktuelle organet.
Begge påstandene har liten støtte i forskning
B X Kreftceller har muterte gener. De produserer dermed proteiner som immuncellene ikke har toleranse for. Disse presenteres av MHC-molekyler på kreftcellene, og forteller immuncellene at dette er celler som bør drepes.
Riktig. Disse proteinene har neoantigener som immunforsvaret kan reagere mot.
C Kreftceller oppstår ofte fra celler som er infisert av onkogenholdige virus. Virusproteiner presenteres av MHC-molekyler på kreftcellene, og forteller immuncellene at dette er celler som bør drepes.
Virusonkogener forårsaker vanligvis ikke kreft hos mennesker.
D Kreftceller må som regel nedregulere nivået av adhesjonsmolekyler på overflaten for å kunne vokse invasivt. Immunceller kan gjenkjenne og drepe celler som ikke viser fram riktige adhesjonsmolekyler.
Første del av påstanden er riktig, men det er liten grunn til å tro at immunforsvaret kan påvise denne nedreguleringen.

65
Immunterapi med PD-1-hemmere drar nytte av vårt eget immunsystem i bekjemping av kreft.
Hvilken aktør har hovedrollen?

A Nøytrofile granulocytter
B X T-lymfocytter
PD-1-reseptoren er en negativ regulator av T-celleaktivitet. PD-1-hemmere forsterker T-celleresponsen (deriblant anti-tumor-respons) ved å blokkere PD-1-reseptoren.
C B-lymfocytter
D Immunglobuliner

66
Kjemoterapi (cellegift) er medikamenter som benyttes til behandling av blant annet kreftsykdommer. Kjemoterapi fungerer ofte ved å påvirke mekanismer relatert til celledeling og metabolisme. Kjemoterapi benyttes mye i behandling av kreftsykdommer, spesielt som livsforlengende behandling ved inkurabel kreftsykdom. Testikkelkreft, melanom, tarmkreft, nyrekreft og prostatakreft er blant de vanligste solide kreftformene som gir metastatisk kreftsykdom til menn under 50 år.
Hvilken av disse kreftsykdommene kan kureres med cellegift <u>alene</u>, selv om det foreligger metastaser (spredning av sykdommen)?

A X Testikkelkreft
Testikkelkreft med spedning kan kureres i 95% av tilfellene med kombinasjonen av etoposid, cisplatin og bleomycin.
B Melanom
C Nyrekreft
D Prostatakreft
E Tarmkreft

67
Tumormarkør er et stoff, for eksempel et protein, som produseres av kreftceller og som slipper over i blodbanen og kan måles biokjemisk. Tumormarkører kan dermed være nyttige ved diagnostikk og oppfølgning av kreftsykdommer. Tumormarkører er sjelden spesifikt for kreftsykdommer og finnes ofte normalt i kroppen, f.eks PSA hos menn.
Hvilket hormon kan også være en tumormarkør?

A LH (Luteiniserende hormon)
LH (Luteiniserende hormon) stimulerer østrogen- og testosteronproduksjon.
B FSH (Follikkelstimulerende hormon)
FSH (Follikkelstimulerende hormon), stimulerer modning av eggceller og sædceller
C X hCG (humant choriongonadotropin)
hCG (humant choriongonadotropin) stimulerer corpus luteum, i ovariet slik at progesteronproduksjonen, som startet etter eggløsningen, ikke opphører. I tillegg benyttes hCG også som en tumormarkør ved testikkelkreft.
D Testosteron
Testosteron er det viktigste mannlige kjønnshormonet
E Østrogen
Østrogen er det viktigste kvinnelige kjønnshormonet

0000162f2359d18d7e

68
En 50 år gammel kvinne har nyrekreft med spredning. Hun startet for 5 uker siden med immunterapi i form av en PD1-hemmer. Siste uke har hun blitt økende plaget med smerter i magen og diare. Hun er bekymret og tar kontakt med sykehuset. De tar henne inn til en raskt vurdering.
Hva er den viktigste differensialdiagnosen å avklare?

A Tumorvekst av metastaser inn i tarm.
Relativt sjelden tilstand. Lav sannsynlighet.
B Divertikulitt.
Potensiell differensialdiagnose, men mye lavere alvorlighetsgrad.
C X Kolitt
Kolitt utløst av immunterapi er ikke uvanlig, og kan være svært alvorlig og potensielt livstruende.

0000162f2359d18d7e

69
Du får en henvisning på en pasient som har blitt økende slapp og tungpust siste 4 måneder. Hun er tidligere frisk og har ikke røkt. Hun har hatt litt stikninger i thorax og har vært behandlet uten effekt med pencilling av fastlegen på mistanke om pneumoni. Fastlegen har derfor tatt et rtg thorax som viser en oppfylning sentralt i thorax og litt pleuravæske på høyre side. Hun har ikke hatt vekttap og er afebril. Ved klinisk undersøkelse kjenner du ingen oppfylninger, men legger du merke til at hun blir fort trøtt og at hun sliter med å holde øynene åpne over lang tid. Ved utredning finner du en sentralt beliggende tumor i mediastinum og høyre hilus.
Hva er den mest sannsynlige forklaringen på pasientens symptomer og funn?

A Dette er et klassisk bilde på et lymfom med B-symptom
Feil. Kan selvsagt være et lymfom, men hun har ikke B-symptom (feber og vekttap).
B Brystkreft med metastaser
Kort sykehistorie, ingen oppfylninger ved klinisk undersøkelse av bryst eller lymfeknutestasjoner, ikke typisk utbredelse av metastaser, uvanlig at brystkreft skal gi myasteni.
C Småcellet lungekreft med typisk paraneoplastisk fenomen
Lokalisasjonen kan tyde på småcellet lungekreft, men det er ekstremt få ikke-røykere som får småcellet lungekreft. Det er heller ikke et vanlig paraneoplastisk fenomen for pasienter med småcellet lungekreft.
D X Thymom med typisk paraneoplastisk fenomen
Klassisk lokalisasjon. Myasthenia gravis er et klassisk paraneoplastisk syndrom ved thymom.

0000162f2359d18d7e

70
En kvinne på 40 år kommer til fastlegen fordi hun konstant er tett i nesen og sliter med sekresjon fra nesen. Hun jobber som kokk, og forteller også at hun har mistet luktesansen.
Hvilken diagnose er mest sannsynlig?

A Baker allergi
Pasienter med kronisk rhinosinusitt med nesepolypper plages av nesetetthet, nasal sekresjon og manglende luktesans
B Olfactoriusnevroblastom
Pasienter med kronisk rhinosinusitt med nesepolypper plages av nesetetthet, nasal sekresjon og manglende luktesans
C X Kronisk rhinosinusitt med nesepolypper
Pasienter med kronisk rhinosinusitt med nesepolypper plages av nesetetthet, nasal sekresjon og manglende luktesans
D Akutt sinusitt
Pasienter med kronisk rhinosinusitt med nesepolypper plages av nesetetthet, nasal sekresjon og manglende luktesans

---

71
En 45 år gammel kvinne kommer til fastlegen. Hun har fått redusert hørsel på venstre side. Når du undersøker henne er det normal otoskopi og ved siegling er det luftholdig mellomøre. Du tar Weber og Rinne, og Weber lateraliserer til høyre. Rinne er normal på begge ørene (dvs. høres best rett utenfor øret).
Hva slags type hørselstap passer dette best med?

A X Sensorinevrogent hørselstap
Ved sensorinevrogen hørselstap lateraliseres Weber mot frisk side og Rinne er mest hørbar forran øret.
B Både sensorinevrogent og mekanisk hørselstap
Ved sensorinevrogen hørselstap lateraliseres Weber mot frisk side og Rinne er mest hørbar forran øret.
C Mekanisk hørselstap
Normal Rinnes prøve taler mot mekanisk hørseltap. Ved mekanisk tap lateraliserer Weber mot affisert side mens Rinne er negativ her.
D Funnene gir ikke holdepunkter for verken mekanisk eller sensorinevrogent hørseltap
Ved sensorinevrogen hørselstap lateraliseres Weber mot frisk side og Rinne er mest hørbar forran øret.

72
En 6 år gamle gutt kommer med sin far til fastlegen. Han er en aktiv gutt som spiller fotball og ishockey. Siste 2 mnd har han vært konstant hes. Han har ikke hatt feber siste 2 måneder og han har heller ikke hatt øvre luftveisinfeksjon.
Hvilken tilstand mistenker du kan forårsake heshet hos Ole?

A X Stemmebåndsknuter/sangerknuter
Riktig. Dette er sangerknuter. Oppstår hyppig hos barn som "roper" mye, f.eks under idrettsaktiviteter.
B Reinkes ødem
Reinkes ødem er hevelse i Reinkes rom i stemmebåndene, og hyppigste utløsende årsak er røyking.
C Carcinoma in situ
Carcinoma in situ er et forstadium til kreft og forekommer ikke hos barn.
D Falsk krupp
Falsk krupp er virusinfeksjon like i underkant av stemmebåndene og karakteriseres av en gjøende hoste.

73
Du har fått besøk av en mann på 24 år som har falt av sykkelen for et par timer siden og fått et kutt på kinnet som ikke blør lengre. Sårkantene ligger mot hverandre og det er ikke noe vevstap. han har også et lite kutt i leppa og tunga. Du synes det er for omfattende til at du kan sy dette pent nok på kontoret så du ønsker å sende ham til sykehuset.
Hvor tidlig bør slike bløtdelsskader i aniktet primærbehandles?

A X Innen 24 timer
Vevet i ansiktet er godt vaskularisert, men skader skal behandles innen 24 timer
B Innen 36 timer
Vevet i ansiktet er godt vaskularisert, men skader skal behandles innen 24 timer
C Innen 72 timer
Vevet i ansiktet er godt vaskularisert, men skader skal behandles innen 24 timer
D Innen 5 dager
Vevet i ansiktet er godt vaskularisert, men skader skal behandles innen 24 timer

---

74
Kreft i mandler (tonsillecancer) er assosiert med røyking og alkoholinntak, men kan også skyldes virus.
Hvilken virustype er dette?

A RS virus
Gir luftveisinfeksjoner, men ikke kjent assosiasjon med cancer
B Herpes virus
Kan gi munnsår, men ikke assosiert med cancer
C X Epstein Barr virus
Noe assosiasjon med nasofarynx cancer, men ikke i orofarynx
D Humant Papillomavirus (HPV)
HPV type 16 er assosiert med utvikling av orofarynx cancer

75
En mann på 60 år besøker deg på allmennlegekontoret på grunn av en kul på ca 3 cm like foran den skrå halsmuskelen. Den har vokst i løpet av en måned og du kjenner på den at den er er myk og fluktuerende og uøm. Blodprøver viser CRP<5 og hvite på 7,0.
Hva er mest sannsynlige diagnose?

A Tularemi
Kan være cystisk, men er ledsaget av forhøyede infeksjonsparametre
B Lymfom
Disse er ikke fluktuerende
C X Cystisk metastase
Nyoppståtte cyster på halsen i denne alderen er et faresignal for metastase
D Lateral halscyste
Sjelden oppstått i denne alderen

76
Hos pasienter med residiverende nesepolypose og alvorlig astma kan det noen ganger være indikasjon for å bruke biologiske medikamenter.
Hvilket kriterium må være oppfylt for at pasientene kan få biologiske medikamenter?

A X Type 2 inflammasjon i slimhinnen
De biologiske medikamentene demper type 2 inflammasjon ved å blokkere betennelsesmediatorer som for eksempel IL 4, IL5,IL13 og IgE
B Type 1 inflammasjon i slimhinnen
C Infeksjon med coronavirus
D Infeksjon med bakterien Staphylococcus aureus.

77
En pasient kommer til deg fordi han snart 4 måneder har vær plaget med nesetetthet, mye press og trykk i ansiktet, og sekresjon bak i svelget.
Hva er mest sannsylig diagnose?

A Migrene
Gir ikke langvarig nesetetthet, sekresjon bak i svelget eller langvarig press/trykk i ansiktet.
B X Kronisk bihulebetennelse
Klassiske symptomer er nesetetthet, sekresjon fra nesen eller bak i svelget, press og trykk over bihulene og av og til redusert luktesans
C Allergisk rhintt
Gir sjelden plager med press/trykk i ansitet
D Skjev neseskillevegg
Kan føre til nesetetthet, men ikke press i ansikt og ikke sekresjon.

78
Hvorfor er vurdering av allmentilstand viktig i onkologien?

A Pasienter i dårlig allmentilstand skal ikke ha kurativ kreftbehandling
Feil svaralternativ: Pasienter med dårlig allmentilstand kan også være aktuelle for kurativ behandling, avhengig f.eks av hva som forårsaker den dårlige allmentilstanden og belastningen behandlingen vil gi
B X Allmentilstand gir informasjon om hvem som kan ha nytte av kreftbehandling
Riktig svaralternativ: Allmentilstand er nyttig til å identifisere hvem som kan tolerere og ha effekt av kreftbehandling
C Allmentilstanden gir informasjon om hvem som har hatt nytte av kreftbehandling
Feil svar: Allmentilstand er mindre nyttig til å vurdere effekt etter behandling
D Allmentilstand er avgjørende for hvem som tilbys kurativ behandling
Feil svaralternativ: Flere faktorer, deriblant sykdomsutbredelse, er i tillegg til allmentilstand viktig i vurdering av kurativ behandling

---

79
En 76 år gammel mann har vært til deg på kontoret for tredje gang på 6 måneder med symptomer på nedre luftveisinfeksjon. Han har røkt siden han var 22 år, men sluttet for 8 måneder siden. Etter dette har han mistet noe matlyst og gått ned 6 kilo. Han er sliten av å hoste, og har ved et par anledninger hostet så mye at det har kommet opp litt blod. Han kommer nå for svar på røntgen thorax som viser « hyperinflaterte lunger uten sikre infiltrat» og spirometri som viser FEV1 på 70% av forventet verdi.
Hvordan håndterer du pasienten videre?

A Du informerer pasienten om at han har en infeksiøs forverring av KOLS og skriver ut inhalasjonsmedisiner og antibiotika

Feil svar: Lungekreft må utelukkes med videre undersøkelser fordi pasienten har hemoptyse, og rtg thorax er ikke tilstrekkelig. CT er anbefalt.
B X Du informerer pasienten om at han har KOLS men ønsker å supplere utredningen med CT av lungene
Riktig svar: Pasienten er i risikogruppe for lungekreft basert på alder og røykeanamnese. Hans symptomer med økt infeksjonstendens, endret hoste, vekttap og økende dyspne kan forklares av lungekreft og skal lede til mistanke om dette. Ved klinisk mistanke er ikke røntgen thorax tilstrekkelig for å utelukke lungekreft. CT har bedre sensitivitet. Hemoptyse er et symptom som alene kvalifiserer for at lungekreft skal utelukkes.
C Du henviser pasienten til lungelege for diagnostikk, behandling og oppfølging av KOLS
Feil svar: Ved hemoptyse må lungekreft utelukkes med videre undersøkelser, og rtg thorax er ikke tilstrekkelig. CT er anbefalt
D Du informerer pasienten om at han har KOLS og skriver ut inhalasjonsmedisiner
Feil svar: Lungekreft må utelukkes ved hemoptyse med videre undersøkelser, og rtg thorax er ikke tilstrekkelig. CT er anbefalt

---

80
To ulike randomiserte kontrollerte studier ble gjennomført blant pasienter med prediabetes. Resultatene var som følger: I Studie 1 (Medikament 1) var gjennomsnittlig blodsukkerreduksjon 1,13 mmol/L (95% konfidensintervall: -0,11 – 2,37 mmol/L). I Studie 2 (Medikament 2) var gjennomsnittlig blodsukkerreduksjon 0,15 mmol/L (95% konfidensintervall: 0,02 – 0,28 mmol/L).
Hvilket svaralternativ er sant om assosiasjonsstyrken i disse studiene?

A Medikament 2 er bedre enn Medikament 1.
Det er en misoppfatning å tro at et statistisk ikke-signifikant funn betyr at vi har bevis for at det ikke foreligger en effekt.
B X Den observerte assosiasjonsstyrken er høyere for Medikament 1 enn for Medikament 2.
1,13 mmol/L er åpenbart høyere enn 0,15 mmol/L
C Vi har bevis for at Medikament 2 og Medikament 1 har samme effekt.
Åpenbart feilaktig utsagn.
D Medikament 1 er ikke effektivt.
Det er en misoppfatning å tro at et statistisk ikke-signifikant funn betyr at vi har bevis for at det ikke foreligger en effekt.

81
To randomiserte kontrollerte studier (RCT) har undersøkt effekten av nye antivirale midler (AM) mot SARS-CoV-2. RCT 1 undersøkte AM1 og fant p=0,02. RCT 2 undersøkte AM2 og fant p=0,07.
Hvilken konklusjon kan du trekke om effekten av medikamentene ved bare å se på p-verdiene?

A AM1 er mer effektivt enn AM2 fordi p-verdien er lavere i RCT 1.
P-verdien er påvirket av både styrken til assosiasjonen og dens presisjon og gir oss derfor ikke direkte informasjon om noen av disse.
B De to medikamentene er like effektive, fordi begge studiene viste statistisk signifikante effekter.
Åpenbart feil.
C AM2 er mer effektivt enn AM1 fordi p-verdien er høyere i RCT 2.
P-verdien er påvirket av både styrken til assosiasjonen og dens presisjon og gir oss derfor ikke direkte informasjon om noen av disse.
D X Det er ikke nok informasjon til å slå fast om medikamentene har ulik effekt.
Det er ikke nok informasjon til å slå fast noe om effekten av disse medikamentene. P-verdien er påvirket av både styrken til assosiasjonen og dens presisjon og gir oss derfor ikke direkte informasjon om noen av disse.

82
En kohortstudie sammenlignet risiko for tykktarmskreft mellom deltakere med Crohns sykdom og deltakere uten Crohns sykdom. Punktestimatet for risikoratioen var 2,1 og 95% konfidensintervall var 0,9 til 4,4.
Hva forventer du vil skje hvis du øker utvalgsstørrelsen i denne studien (det vil si at flere personer blir inkludert i studien)?

A Konfidensintervallet blir bredere.
Det motsatte er sant.
B X Konfidensintervallet blir smalere.
Sant. Tenk deg at du kunne teoretisk inkludere alle fra den underliggende befolkningen; du ville få et uendelig smalt intervall, med andre ord ville du vite eksakt verdien i befolkningen.
C Punktestimatet øker.
Du forventer ingen systematisk endring i punktestimatet.
D Punktestimatet blir mindre.
Du forventer ingen systematisk endring i punktestimatet.

83
En 50 år gammel mann med nyresvikt fikk for 6 måneder siden oppdaget et abdominalt aortaaneurisme på 45 mm. Han er henvist til deg som karkirurg. Du ønsker en radiologisk vurdering av om aneurismet har vokst.
Hvilken radiologisk undersøkelse velger du?

A CT-angiografi av abdominal aorta
CT angiografi er mye brukt, men medfører bruk av kontrast som er potensielt nefrotoksisk hos pasienter med nyresvikt. Pasientens aortaaneurisme er enda ikke i behandlingsområdet og man kan avstå fra CT angiografi til man eventuelt skal planlegge behandling
B X Ultralyd av abdominal aorta
Abdominale aortaaneurismer er lett tilgjengelig for god vurdering med ultralyd. Dette er kostnadseffektivt og kan gjøres uten kontrast som er gunstig for denne pasienten med nyresvikt
C Konvensjonell angiografi av abdominal aorta
Brukes ikke i oppfølging og utredning av aortaaneurismer
D MR-angiografi av abdominal aorta
MR er ressurskrevende og innebærer ofte kontrast. Det er ikke behov for en slik undersøkelse

0000162f2359d18d7e

84
En 90 år gammel kvinne ankommer akuttmottaket med sterke smerter i ryggen og magen. Hun bor på sykehjem, og er dement. Hun følges av sin datter, som forteller at moren ikke lenger kan prate og stort sett sitter i en stol hele dagen. Pasienten har tidligere vært storrøyker, og har hatt hjerteinfarkt for mange år siden. Du slår opp i journalen, og finner ut at pasienten fikk påvist et abdominalt aortaaneurisme på 5 cm for 4 år siden, men ble vurdert som for syk for planlagt operasjon på det tidspunktet. Pasienten er ikke fulgt opp for dette siden. Ved undersøkelse kjenner du en pulserende oppfylning i mageregionen. UL bekrefter et 8 cm stor AAA som er ømt ved palpasjon. Du ringer til karkirurgen, og forklarer funnene og at du mistenker et rumpert aortaaneurisme (R-AAA). Hvilken behandling tror du karkirurgen vil anbefale i en slik setting?

A X Legge pasienten inn på karkirurgisk avdeling for konservativ behandling med smertelindring etter samtale med pasient og pårørende.
Denne problemstillingen er diskutert i uketjenester.
I denne settingen, dement kvinne på 90 år, bør man kunne resonnere seg fram til at kirurgisk behandling av hennes AAA ikke er tilrådelig.
B Bestille blodprodukter, ta en akutt CT-angiografi og planlegge akutt åpen operasjon for R-AAA
C Legge inn pasienten på karkirurgisk avdeling, gi blodprodukter og smertestillende, og planlegge elektivt operasjon neste dag.
D Bestille blodprodukter, ta en akutt CT-angiografi og planlegge akutt endovaskulær operasjon for R-AAA

0000162f2359d18d7e

85
En mann på 76 år med kjent hjerte-karsykdom og diabetes er henvist til karkirurgisk poliklinikk pga et smertefullt sår på venstre stortå som ikke gror. Han er aktiv røyker. Pasienten har hatt såret over lengre tid, men har først den siste tiden kjent på smerter. Han plages litt med nummenhet under fotbladene, «det er på grunn av diabetesen», sier pasienten. Såret er ca 1x1 cm i størrelse og skarpt avgrenset. Det er nekroser i sårkanten, til dels bløte forandringer i såret med vond lukt. Kun lett rødhet og varmeøkning omkring. Det er ikke mulig å kjenne pulser i ADP og ATP, men du måler ankeltrykk til 40 i ADP, 60 i ATP og 160 på arma. Du kjenner puls i begge lysker. Pasienten er i bra allmenntilstand og har ikke feber. Du mistenker at det foreligger kritisk iskemi. Hva velger du å gjøre videre med pasienten?

A X Renser såret, tar sårprøve, kontrollerer nyrefunksjonen, og bestiller CT-angiografi av beina for snarlig avklaring.
I denne settingen bør man følge opp pasienten med snarlig karkirurgisk utredning med CT-angio, men først kontrollere kreatinin (nyrefunksjon).
B Renser såret, tar sårprøve, og henviser til hudlege for stansebiopsi og kompresjonsbehandling for venøst sår.
C Renser såret, tar sårprøve, bestiller røntgen av foten og henviser til ortoped med mistanke om osteomyelitt.
D Renser såret, tar sårprøve, anbefaler gangtrening i 3 måneder og ber om at fastlege følger opp.

0000162f2359d18d7e

86
Du er fastlege og møter en 30 år gammel kvinnelig pasient med kraftig hodepine lokalisert like bak høyre øye. Smertene oppstod for 3 dager siden og har økt raskt i intensitet siden dette. Pasienten forteller at smertene forverres av øyebevegelser og at synet på høyre øye har blitt gradvis dårligere etter at smertene oppstod.
Hvilken diagnose er mest sannsynlig ut ifra en slik sykehistorie?

A Glaukom
B Migrene
C X Optikusnevritt
Smertens lokalisasjon, utvikling, varighet og forverring ved øyebevegelser er typisk for optikusnevritt. Unilateralt reduskjson av synsstyrke/fargesyn er også typisk. Kilde: "Praktisk oftalmologi" Kapittel 15 "Nevrooftalmologi" Gads forlag 2005
D Kjempecellearteritt

87
En 25 år gammel mann kommer til deg som fastlege med et hovent rødt øye. Det viser seg at mannen har vært i et slagsmål, og øyet er såpass hovent at pasienten ikke klarer å åpne det uten hjelp. Mannen lurer på om det er greit at han kjører bil så lenge han passer på å bruke briller.
Hva bør du som fastlege gjøre?

A Du undersøker synsfeltet som er 120 grader i horisontalplanet. Mannen kan dermed fortsatt kjøre bil.
Mannen kan ikke kjøre bil ettersom han nylig har fått konstatert betydelig reduksjon av syn på ett øye.
B Du sender beskjed til fylkesmannen om at pasienten for tiden ikke oppfyller helsekravene til førerkort
Så lenge tilstanden trolig vil være kortere enn 6 mnd, trenger man ikke sende melding til fylkesmannen.
C Du undersøker at det er god visus på det friske øyet, og mannen kan da fortsatt kjøre bil
Mannen kan ikke kjøre bil ettersom han nylig har fått konstatert betydelig reduksjon av syn på ett øye.
D X Du gir muntlig beskjed om at han ikke kan kjøre bil før han kan se på begge øynene igjen
Det skal gis muntlig beskjed om at han ikke kan kjøre bil før han kan se på begge øynene igjen Det holder med en muntlig beskjed så lenge tilstanden antas å være bedret innen 6 mnd. Man bør huske å journalføre at beskjed er gitt.

88
En eldre pasient oppsøker deg en kveld på legevakt med et ensidig og smertefullt rødt øye. Han opplever synet som tåkete og han ser en halo rundt lys. Han forteller at han tidligere har sett ringer rundt lys om kveldene, men ikke hatt smerter. Du undersøker han og ser at pupillen er stor og lysstiv.
Hva er den mest sannsynlige diagnosen?

A X Akutt trangvinkelglaukom
Riktig svar. Ved trykkstigning kan pasienten få tåkesyn og se lysringer rundt lyskilden. Ved plutselig trykkstigning får pasienten smerter i og bak øyet. Smertene er ofte ledsaget av kvalme og brekninger. Den plutselige trykkstigningen medfører rødt øye, korneaødem og lysstiv og mydriatisk pupille. Øyet er hardt ved palpasjon, men dette var ikke oppgitt i oppgaveteksten.
B Keratitt
Keratitt vil gi smerter, ruskfølelse og tåreflod, men vil ikke påvirke pupillen.
C Epitelskade/ avskrap av cornea.
Epitelskade vil gi plutselige smerter i øyet, men det vil ikke påvirke pupillen.
D Iridocyclitt
Iridocyclitt kan gi smerterfullt rødt øye, lysskyhet og nedsatt syn. Men ved iridocyclitt ses miose og ikke mydriase. Miosen skyldes spasme i m. sphincter pupillae.

89
Du er fastlege. En mann på 30 år kommer til deg fordi han de siste par ukene har merket tåkete syn, særlig på det ene øyet. Han bruker briller. Du har det litt travelt og tar deg bare tid til å teste visus på snellens tavle på en måte.
Hvordan vil du gjøre dette?

A Begge øyne samtidig, uten brille

Feil; gir visus på det beste øyet, med refraksjonsfeil.
B Begge øyne samtidig (binokulært) med egen brille

Feil; gir kun informasjon om det beste øyet
C Et øye av gangen uten brille

Feil; pasienten har sannsynligvis refraksjonsfeil som nedsetter visus; ift øyesykdommer er vi mest interessert i korrigert visus
D X Et øye av gangen med egen brille

Gir informasjon om hvorvidt korrigert visus (som sannsynligvis er bedre enn ukorrigert siden pasienten bruker briller) på hvert øye for seg er nedsatt

---

0000162f2359d18d7e

90
Du har besøk av en 4 åring med esotropi (manifest innoverskjeling) på høyre øye. Foreldrene lurer på om det er fare for at skjelingen går ut over synet og derved kan gi henne amblyopi.
Hva svarer du foreldrene?

A Ja, hun vil oppleve forskjellige bilder på de to netthinnene, men om vi opererer høyre linse, får høyre netthinne adekvat synsstimulering og faren for amblyopi reduseres.
B X Ja, hun vil oppleve forskjellige bilder på de to netthinnene og det er fare for at hun utvikler amblyopi.
RETT SVAR. Amblyopi er permanent redusert syn fordi man ikke får adekvat synstimulering i den sensitive perioden for synets utvikling (0-7 år). Amblyopi kan utvikles om man ikke har et klart bilde på netthinnen eller om bildet ikke treffer samme punkt i de to netthinnene. Ved manifest skjeling på ett øye, vil to ulike bilder faller i de to fovea når pasienten ser på et objekt, og dette er amblyogent.
C Nei, så lenge hun har begge øyne åpne, vil de oppleve lik lysmengde og synsstimulering, og hun vil ikke utvikle amblyopi.
D Nei, hun vil alternere mellom å bruke høyre og venstre øye. Begge øyne vil dermed oppleve synsstimulering, og hun vil ikke utvikle amblyopi.

0000162f2359d18d7e

91
En 50 årig mann kommer til deg på legekontoret der du har ØH-praksis som allmennlege.
Han har diabetes type 2. Han har for 3 dager siden merket akutt innsettende filler i synsfeltet til venstre øye. Ingen andre ledsagende symptomer.
Ved undersøkelsen finner du i rød refeks svarte flak som beveger seg. Det er vanskelig å få innsyn ved oftalmoskopi.
Han har for en ukes tid siden vært til kontroll hos øyespesialist som ikke fant tegn til retinopati.
Hva tror du diagnosen er, og hva vil du gjøre med pasienten?

A Han har utviklet en proliferativ diabetisk retinopati med blødning fra nydannede blodkar med påfølgende corpusblødning. Observasjon. Henvises til nærmeste øyeavdeling med prioritet 1-2 uker.
Feil, se kommentaren til riktig svaralternativ.

B X Corpusblødning med mulig retinal rift og eventuelt amotio retinae
Henvises til nærmeste øyeavdeling/poliklinikk.
Symptomenen med filler i synsfeltete kom akutt tydende på et akutt corpussammenfall. Dette kan gi overrivning av retinale blodkar der netthinnens blodkar er adherent til corpusmebranen med påfølgende retinal rift med utvikling av amotio retinae. Utvikling av proliferativ diabetisk retinopati med nydannede blodkar er neppe sannsylig på bakgrunn av at pasienten nylig har vært hos øyelege uten at det ble funnet retinopati.

C Han ha er en betennelse i choroidea eller retina med påfølgende ansamling av betennelsesprodukter i corpuscaviteten med påfølgende aggregater av disse i corpusrommet med flytere som symptom. Henvises nærmeste Øyeavdeling for utredning. Prioritet 4-5 dager.
Feil, se kommentaren til riktig svaralternativ.

D Han har en retinal rift som kan gi netthinneløsning. Ktr. om en uke i håp om at corpusblødningen er resorbert med mulighet for avklaring av sitiuasjonen.
Feil, se kommentaren til riktig svaralternativ.

0000162f2359d18d7e

92
Du er fastlegen til en 68 år gammel mann som kommer til deg grunnet økende smerter i lumbalcolumna de siste 4 ukene. Smertene er til stede uavhengig av tid på døgnet. Han har tidligere i livet vært lite plaget med ryggsmerter. Du undersøker han og finner smerter i lumbalcolumna ved alle bevegelsesretninger, mest uttalt ved ventralfleksjon. Det er bankømhet over processus spinosi L4 og L5. Han har normal kraft og sensibilitet og normale og symmetriske reflekser i underekstremitetene.
Hva blir mest riktig å gjøre videre?

A Anbefaler fysioterapibehandling og ber pasienten ta kontakt dersom ikke behandlinger har effekt på smertene.
Galt. Bør utredes nærmere før behandling igangsettes.

B Gi NSAIDs og oppfordre til fysisk aktivitet inntil smertegrensen.
Galt. Obs nyoppståtte ryggsmerter i eldre alder (rødt flagg). Bør utredes nærmere.

C Anbefaler fysioterapibehandling med aktiv tilnærming med kontroll om 4 uker.
Galt. Bør utredes nærmere før behandling igangsettes.

D X Henvisning til MR og oppfordre til vanlig aktivitet i påvente av MR-svar.
Riktig. Rødt flagg; nyoppståtte ryggsmerter i eldre alder, obs malignitet. Bør utredes nærmere.

0000162f2359d18d7e

93
Du er lege på en slagenhet og skal henvise en mann på 53 år til rehabilitering. Det er en uke siden hjerneslaget. Han har fortsatt pareser i affisert side. Du foreslår å kontakte en rehabiliteringsavdeling som du vet har plass med en gang, og som er det eneste stedet som tilbyr pasientene trening to ganger daglig. Denne avdelingen ligger imidlertid et stykke unna pasientens hjem. Pasientens ektefelle synes det hadde vært mer praktisk for han å komme til kommunens rehabiliteringssenter i nærheten av hjemmet.
Hvordan vil du begrunne hvorfor du anbefaler det senteret som tilbyr tidlig oppstart og høy intensitet i trening?

A Fordi det gir aller best normalisering av sirkulasjonen i penumbrasonen.
Dette er ikke riktig. Det er andre tiltak som normaliserer perfusjonen av penumbrasonen.
B Fordi det er viktig for en pasient som har vært mye sengeliggende å gjenvinne kondisjon og muskelstyrke.
Dette er også viktig, men ikke den viktigste grunnen til å starte tidlig med hyppig trening. God kondisjon er gunstig, men i denne fasen er det prosessene i hjernen som betyr aller mest.
C Fordi det øker motivasjonen hos pasienten
Det er riktig at vi ønsker å stimulere til motivasjon for trening. Men det er likevel mindre viktig enn begrunnelsen i det riktige svaralternativet.
D X Fordi det bidrar til at de plastiske endringene i hjernen blir så funksjonelle som mulig
Dette er riktig. Ved at det utføres funksjonelle bevegelser samtidig som det skjer betydelige plastiske endringer i områdene rundt skaden i hjernen, tilføres et "brukspress", som gjør at disse nye, funksjonelle forbindelsene styrkes, mens nye synapser som ikke har noen funkjsonell betydning, svekkes eller tilbakedannes.

0000162f2359d18d7e

94
Under uketjeneste på Lian snakker du med en pasient som fikk et venstresidig mediainfarkt for fem uker siden. Pasienten redegjør godt for sykehistorien og rapporterer at hun i den første tiden etter slaget slet med svekket kraft og følelse særlig i høyre arm, men at funksjonen har kommet seg ganske bra i løpet av tiden som har gått. Hun forteller at hun ikke har noen nevneverdige plager utover dette. Når du ber henne mime ulike bevegelser (f. eks. slå inn en spiker med en hammer, pusse tenner og gre håret) må hun anstrenge seg, og bevegelsene stemmer ikke helt med hva du ber henne om å gjøre, selv når hun bruker venstre arm.
Hvilken kognitiv fortsyrrelse lider denne pasienten av?

A Visuo-spatiell defekt
B Impressiv afasi
C Neglekt
D X Apraksi
Apraksi kjennetegnes ved at man ikke er i stand til å utføre komplekse bevegelser, slik som bevegelsene i oppgaveteksten. Ved impressiv afasi ville anamneseopptaket trolig blitt mer problematisk, og pasienten ville ikke redegjort like godt for sykehistorien. Kilde: Helseth, Gjerstad og Rootwelt "Nevrologi og nevrokirurgi fra barn til voksen" kapittel 4 "Nevrologisk undersøkelse av voksne" 5. utgave

---

0000162f2359d18d7e

95
Som fastlege har du rekvirert MR for å utrede kognitiv svikt hos en 84 år gammel kvinne. I tillegg til generell atrofi og utbredte vaskulære hvitsubstansforandringer sees et meningeom på 1 cm beliggende over venstre frontallapp. Hvordan følger du opp meningeomet videre?

A Du rekvirerer en MR-kontroll om 6 mnd for å utelukke vekst
Feil. Vekstpotensialet i så små meningeom er ofte lavt og profylaktisk kirurgi (i fravær av symptomer) er ikke aktuelt. Et så lite meningeom vil ikke kunne forklare demenssymptomer

B Du henviser til nevrokirurgisk poliklinikk
Feil. Dette er unødvendig da oppfølging av dette bildefunnet ikke vil ha behandlingsmessige konsekvenser.

C Du henviser til nærmeste nevrokirurgiske avdeling som kreftpakkeforløp
Feil. Meningeom er ikke kreft. Den radiologiske meningeomdiagnosen er som regel meget sikker og selv om man ikke har vevsdiagnose er det svært usannsynlig at det er kreft.

D X Du gjør ingenting
Riktig. Du hindrer overutredning og overforbruk av helsetjenesten. Oppfølging av et så lite meningeom hos en pasient i denne aldersgruppen med kognitiv svikt vil aldri få behandlingsmessige konsekvenser.

0000162f2359d18d7e

96
En 82 år gammel mann er antikoagulert grunnet atrieflimmer. Han mistet bevisstheten etter å ha snublet i et teppe hjemme. Ved undersøkelse i akuttmottak finner du Glasgow Coma Scale 11 og en høyresidig hemiparese.
Hva er mest sannsynlige CT funn?

A Stort epiduralt hematom i midtre skallegrop venstre side
Feil. Epidurale blødninger oppstår nesten aldri hos eldre.

B X Akutt subduralt hematom venstre side
Riktig. Akutte subdurale blødninger oppstår oftere hos eldre eller ved høyenergiskader hos yngre. Venstresidig hematom passer med utfallene

C Kronisk subduralt hematom venstre side
Feil. Akutt sykehistorie. Lite sannsynlig at en kronisk subdural blødning skal forklare tilstanden

D Stort epiduralt hematom i midtre skallegrop høyre side
Feil. Epidurale blødninger oppstår nesten aldri hos eldre. I tillegg feil side.

0000162f2359d18d7e

97
En 40 år gammel bygningsarbeider falt 3-4 m fra et stillas. Han hadde GCS-skår 8 da han ble sedert og intubert på lokalsykehus 20 min senere. CT caput viste flere patologiske funn, og et av snittene fra undersøkelsen et vist under.
Hvilken patologisk lesjon er det mest sannsynlig at CT-bildet av denne pasienten viser?

A Traumatisk subaraknoidalblødning
B Akutt subduralt hematom
C X Epiduralt hematom
CT-bildet viser en fersk blødning som har "linseform", typisk for EDH (selv om dette snittet viser kun toppen av hematomet. Hematomet kan være større i et snitt lengre nedover, d.v.s. i basal retning)
D Intracerebral blødning

0000162f2359d18d7e

98
Mann (22 år) blir skadet i en trafikkulykke. GCS-skår er 6 før han blir sedert og intubert. Cerebral CT ved ankomst universitetssykehus viser 2-3 punktformige blødninger i hvit substans frontalt. Det blir operert inn en trykkmåler til hjerneparenchymet. Neste dag stiger det intrakraniale trykket (ICP) til 25 mmHg og synker ikke til tross for øket sedasjon. En CT kontroll to timer tidligere viste ikke tegn til økning av blødninger eller nye blødninger intrakranialt, men noe generelt ødem. CPP (perfusjonstrykket i hjernen) er 59 mmHg (ønskelig ≥ 60), O_2 sat er 98% (ref 97-98), $PaCO_2$ er 4,6 kPa (4,5-6,0), Na 134 mmol/L (137-145) og temperatur 36,5 ºC. Du er LIS på vakt.
Hvilken behandling bør du helst initiere for å redusere ICP til ≤ 20 mmHg?

A Hyperventilere pasienten slik at $PaCO_2$ synker til < 4 kPa
Det er ikke ønskelig å hyperventilere denne pasineten til slike lave pCO2-verdier på dette stadiet, selv om en kan redusere ICP noe. Kraftig hyperventilering kan også gi redusert blodgjennomstrømming som kan være ugunstig. Annen ICP-behandling (på et lavere trinn) som hypertont NaCl er indisert.
B Dekompressiv kraniektomi
Dette er behandling på et høyere nivå (trinn 3), d.v.s. etter at en har prøvd annen ICP-behandling.
C X Gi pasienten hypertont NaCl intravenøst
Siden pasienten har en lav Na vil dette være gunstig ICP-behandling å starte med nå. Dette vil kunne redusere ødem.

0000162f2359d18d7e

99
Kari er 53 år og jobber som lærer. Hun har stort sett vært frisk tidligere og bruker ingen medisiner. Da hun var 8 år, var hun innlagt på sykehus med meningitt. Ut over dette ingen spesielle plager før det aktuelle.
De siste månedene har hun fått stadig økende hodepineplager. Hun synes hukommelsen og arbeidskapasiteten er dårligere. Fastlegen har bestilt MR caput og den viser store sideventrikler, stor 3. ventrikkel og liten 4. ventrikkel. Det ses en akveduktstenose på bildene.
Du har henne til vurdering på nevrokirurgisk poliklinikk og må bestemme videre behandling.
Hvilket av de følgende alternativene er best behandling for henne?

A Operasjon med ventrikuloperitoneal shunt (VP-shunt).
B Spinalpunksjon der en tapper 30-50 ml CSF for å redusere ventrikkelstørrelse og lindre plagene.
C Operasjon med lumboperitoneal shunt (LP-shunt).
D X Operasjon med 3. ventrikulostomi.
Hos voksne med akveduktstenose er 3. ventrikulostomi beste behandling.
Stomiåpningen holder seg vanligvis åpen hos voksne (lukker seg ofte hos barn <1 år).
En slipper ulempene med shunt-behandling som kan være shuntinfeksjon, shuntsvikt, overdrenasje.

0000162f2359d18d7e

100
Du er på jobb på den lokale legevakten da det kommer inn en 87 år gammel kvinne som har falt og slått hodet. Hun sier hun har vært uheldig og snublet i en teppekant. Hun har ingen amnesi, og benekter bevissthetstap. Hun har et blåmerke i pannen, og et lite kutt som du må suturere, men ellers ingen andre ytre tegn på skade. Du gjør en normal nevrologisk undersøkelse. Hun er fra tidligere relativt frisk og selvhjulpen, og bor hjemme sammen med ektemannen. Videre kommer det frem at hun står på platehemmende medisin (Albyl-E) som primærprofylakse, men ingen andre faste medisiner. Hun føler seg i kjekk form nå, og vil helst reise hjem.
Hva er ifølge de skandinaviske retningslinjer for voksne pasienter med minimal, lett eller moderat hodeskade riktig håndtering videre av denne pasienten?

A Hun fremstår som uskadd, og kan reise hjem med muntlig og skriftlig informasjon om hodeskader.
B Hun må henvises til CT caput som øyeblikkelig hjelp og uavhengig av resultatet på denne skal hun innlegges for observasjon i 24 timer.
C X Hun må henvises til CT caput som øyeblikkelig hjelp, men dersom denne viser normale forhold kan hun reise hjem med muntlig og skriftlig informasjon om hodeskader. Dersom CT ikke er tilgjengelig, kan innleggelse til observasjon i minst 12 timer være et alternativ.
I følge de skandinaviske retningslinjer for minimal, lett eller moderat hodeskade skal pasienter med alder > 65 år og platehemmende medisiner utredes med CT caput. Dersom denne viser normale forhold kan pasienten utskrives med muntlig og skriftlig informasjon om hodeskader. Dersom CT ikke er tilgjengelig, eller man av andre årsaker ikke ønsker å ta CT, er innleggelse til observasjon i minst 12 timer et alternativ.
D Hun må henvises til CT caput som øyeblikkelig hjelp og uavhengig av resultatet på denne kan hun reise hjem med muntlig og skriftlig informasjon om hodeskader.

0000162f2359d18d7e

101
Ivermectin var ikke beskyttende mot Covid-19 i en columbiansk randomisert kontrollert studie (p=0.53).
Hva er korrekt for begrepet p-verdi?

A P-verdi gir direkte informasjon bare om styrken til assosiasjonen
P-verdien er påvirket av både styrken til assosiasjonen og dens presisjon og gir oss derfor ikke direkte informasjon om noen av disse
B X P-verdien er påvirket av både styrken og presisjonen til assosiasjonen og gir oss derfor ikke direkte informasjon om noen av disse
Riktig
C P-verdi gir direkte informasjon både om styrken til assosiasjonen og om presisjonen
P-verdien er påvirket av både styrken til assosiasjonen og dens presisjon og gir oss derfor ikke direkte informasjon om noen av disse
D P-verdi gir direkte informasjon bare om presisjon
P-verdien er påvirket av både styrken til assosiasjonen og dens presisjon og gir oss derfor ikke direkte informasjon om noen av disse.

0000162f2359d18d7e

102
Adrenalin er et naturlig hormon, men brukes også som legemiddel.
Hvordan virker adrenalin på kroppens fysiologi og ved sykdomstilstander i hjerte og lunger?

A Adrenalin gir alvorlige bivirkninger (tachykardi og hypertensjon) og skal derfor ikke l brukes i hjerte-lungeredning.
Adrenalin er fortsatt førstelinjemedikament i hjertelungeredning
B X Adrenalin stimulerer både Beta1- og Beta2- og Alfa-reseptorer
Stimulering av Beta1 reseptorer gir tachykardi og økt inotriopi. Stimulering av Beta2 reseptorer gir dilatasjon av bronkier. Alfastimulering gir økt blodtrykk ved vasokonstriksjon.
C Adrenalin stimulerer Alfa-reseptorer og kan gi konstriksjon av blodårer og bronkier. Adrenalin skal derfor ikke brukes ved astma
Det finnes førstelinjemedikamenter, men adrenalin er fortsatt et alternativ ved alvorlige astmaanfall
D Medikasjon med Beta-reseptorantagonist (betablokker) har ingen betydning for virkningen av adrenalin
Adrenalin virker via reseptorer på utsiden av cellemembran. Dersom pasienten er betablokkert, vil intracellulært virkende medikamenter som levosimendan (Simdax) eller fosfodiesterasehemmere som milrinone (Corotrop) være mer virksomt. Betareseptorstimulerende medikasjon har også en virkning, men man må øke dose.

0000162f2359d18d7e

103
Oxygen transporteres med blodet ut til vevene. Hvilken av de følgende faktorer har størst betydning for oxygentilbudet (DO2) til vevene?

A SvO2 (blandet venøs metning)
B Middel arterietrykk (MAP)
C X Hgb (Hemoglobinverdien)
Oksygentilbudet bestemmes av en rekke faktorer, viktigst er mengden av oksygen men også metningen av oksygen er viktig (men det er ikke alternativ her, det er implisitt i det riktige svaret) samt hjerteminuttvolumet. De andre svarene er relatert til begrepene om oksygen tilbud og forbruk.
D PaO2 (partialtrykket av oxygen i arterieblod)

0000162f2359d18d7e

104
En 23 år gammel kvinne blir innlagt i sykehus etter 1 døgn med hyppig oppkast. Hun har blodtrykk 90/60, puls 105, respirasjonsfrekvens (RR) 12, sat 99% og temp 37,2. Klinisk undersøkelse avdekker forlenget kapillærfylningstid og tørr munnslimhinne. Det tas blodgass av pasienten.
Hvilket resultat vil du forvente?

A Høy pH, lav bikarbonat
B Lav pH, høy bikarbonat
C Lav pH, lav bikarbonat
D X Høy pH, høy bikarbonat
Oppkast fører til tap av saltsyre og utvikling av metabolsk alkalose med høy pH og høy bikarbonat.

0000162f2359d18d7e

105
En tidligere frisk 49 år gammel kvinne ble innlagt for 9 dager siden med utbredte bilaterale lungeembolier fire uker etter artroskopisk operasjon av høyre kne. Lungeemboliene ble behandlet med trombolyse etterfulgt av lav molekylær vekt heparin (enoksaparin/Klexane®). Nå påvist flere hjerneinfarkt, trombemasser langs det sentrale venekateteret og fortsatt sentrale lungeembolier. Blodplatene var 230 x 109/l (referanseområde 164-370 x 109/l) ved innkomst, og 67 nå.
Hva bør gjøres nå?

A X Rekvirere serologi på Platefaktor 4 antistoff og skifte til DOAK
Vignetten beskriver økende trombosering og trombocytt-fall under behandling med lav molekylær vekt heparin. Dette er typisk for Heparin Indusert Trombocytopeni (HIT). Man utvikler da Heparininduserte antistoffer mot trombocytter, som derigjennom aktiveres og gir nye tromboser med trombocytt-forbruk og koagulasjonsaktivering. Det er avgjørende å skifte til non-heparin antikoagulasjon.
B Skifte til intravenøs heparin og utrede for antifosfolipidsyndrom med måling av antistoffer mot Kardiolpin og Beta2 glykprotein.
C Måle Antifaktor Xa og øke Klexane-dosen hvis den er lav.
D Utrede for underliggende malignitet og undersøke om det foreligger patent foramen ovale.

0000162f2359d18d7e

106
En 25 år gammel kvinne blir innlagt med intrauterin fosterdød uke 22+1. Hun har siste to dager hatt smerter i magen og venstre flanke, hatt rød urin og merket små og blå flekker på huden. Blodtrykket er 130/70. Urin stix viser ingen tegn til proteinuri. Orienterende innkomstblodprøver viser følgende:

Blodprøvesvar	Referanseverdi
Hb 8.2 g/dl	11.7-15.3 g/dl
Hvite 11.0 x 10^9/l	4.1-9.8 x 10^9/l
Neutrofile granulocytter 71%	39-73%
Trombocytter 7 x 10^9/l	164-370 x 10^9/l
Bilirubin 58 umol/l	5-25 umol/l
CRP 42 mg/l	<5 mg/l
ALAT 41 U/l	10-45 U/l
Kreatinin 92 umol/l	45-90 umol/l

Du blir konsultert som vakthavende på medisinsk avdeling. Hvilke supplerende analyser bør du be om snarest?

A DAT/Coombs test og d-dimer
B Blodutstryk og d-dimer
C INR, APTT og Fibrinogen
D X INR, APTT, Fibrinogen og blodutstryk
Basert på vignetten mistenkes mikroangiopatisk/intravaskulær hemolytisk anemi med forhøyet bilirubin og hemoglobinuri, samt forbrukstrombocytopeni. De to mest relevante differensialdiagnosene er disseminert intravaskulær koagulasjon (utløst av dødt foster) og trombotisk trombocytopenisk purpura (og derav dødt foster). Begge tilstander vil ha økt andel schistocytter i blodutstryk, men bare disseminert intravaskulær koagulasjon vil ha utslag på INR, APTT og Fibrinogen. DAT test brukes bare hvis man mistenker autoimmun hemolyse, som oftest vil være ekstravaskulær og ikke gi hemoglobinuri. D-dimer er for sensitiv til å ha verdi her. Preeklampsi og HELLP er ikke relevante diagnoser pga normalt blodtrykk, fravær av proteinuri og normal ALAT.

0000162f2359d18d7e

107
56 år gammel mann som for 3 år siden gjennomgikk høydosebehandling med stamcellestøtte (HMAS) grunnet myelomatose. Siden HMAS har han ikke trengt behandling mot myelomatose. Nå akutt innlagt grunnet pareser i underekstremiteter. Han forteller om at det har vært vanskelig å ha kontroll over vannlating og avføring de siste dagene. Du konstaterer at han har nedsatt sensibilitet fra navelen og ned.
Hvilken undersøkelse bestiller du?

A X MR columna
Korrekt svar for å kartlegge medulla kompresjon
B Røntgen columna
Se over.
C CT
MR er bedre egnet for å kartlegge nervrotaffeksjon.
D PET
PET viser viabelt tumorvev og anvendes ikke i klinisk praksis for myelomatose, og i spesielt ikke ved nerverotaffeksjon

---

108
Du er LIS 1 på St Olavs hospital. Klokken 1 om natten tar du imot en 32 år gammel mann, tidligere frisk. Innlagt grunnet kraftige neseblødninger og blødninger fra tannkjøttet, små røde «utslett» i leggene.
Blodprøvene viser:

Hb	9,3 g/dL	11,7 - 15,3 g/dL
Trombocytter	2 x 10^9/L	164 – 370 x 10^9/L
Leukocytter	11 x 10^9/L	4,1 - 9,8 x 10^9/L
Nøytrofile granulocytter	0,4 x 10^9/L	1,8-6,9 x 10^9/L

I blodutstryket ser du relativt store celler med mye granula i (se under).
Hva gjør du?

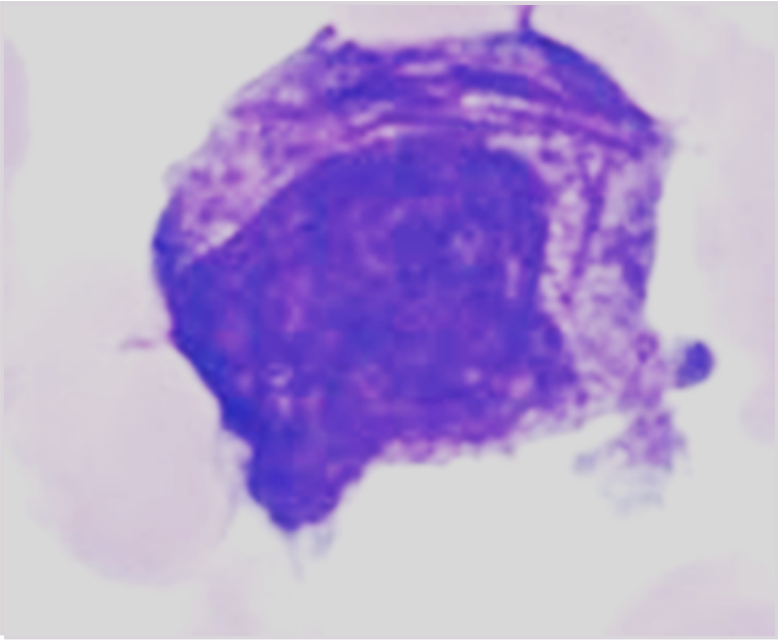

A Du gir trombocytt-transfusjon, Prednisolon 1 mg/kg, og Vesanoid® (Tretinoin: all-trans retinsyre, ATRA)
Høydose prednisolon gis ved immunologisk trombocytopeni. Pancytopenien indikerer en benmargssykdom.
B Du gir intravenøs immunoglobulin, og hvis fortsatt blødning gir du trombocytt-transfusjon.
Pasienten har pancytopeni. Foreslått svarsalternativ kunne være aktuell hvis det dreier seg om immunologisk trombocytopeni med livstruende blødning.
C X Du gir trombocytt-transfusjon og Vesanoid® (Tretinoin; all-trans retinsyre, ATRA).
Pasienten har uttalt lave platetall, med blodbilde som viser på umodne celler med uttalt hypergranulering (multiple auerstaver) forenlig med akutt promyelocytt levkemi.
D Du rekvirer benmargsundersøkelse.
Selv om man kommer å ta benmargsundersøkelse, skal dette ikke forsinke behandlingen.

109
En 28 år gammel kvinne har vært slapp en tid. Du tar orienterende blodprøver: Normal kreatinin, Na og kalium. Hb 10,0 g/dl (11,7-15,3), MCV 105 fl (81-95 fl), leukocytter 5,3 x 10^9/l (ref 4,1-9,8 x 10^9), trombocytter 84 x 10^9/l (ref 164-370 x 10^9).
Hva bør være neste ledd i utredningen?

A Benmargsundersøkelse
Man bør utelukke B12 og folinsyremangel.
B Ferritin
Jernmangel gir ikke trombopeni
C Serumelektroforese
Myelomatose eller lymfoproliferative sykdommer (med M komponnet) er uvanlig ved unge alder.
D X B12 og folinsyre
Det foreligger makrocytær anemi som gir mistanke om B12/folsyremangel.

110
En 58 år gammel mann blir urolig, får frysninger, magesmerter og blodtrykksfall etter en transfusjon med erytrocytter. Du mistenker en hemolytisk transfusjonsreaksjon. Hvilke blodprøvesvar vil du da forvente?

A Normal laktat dehydrogenase, redusert bilirubin, redusert haptoglobin, normal kreatinin
B Økt laktat dehydrogenase, økt bilirubin, økt haptoglobin, normal kreatinin.
C X Økt laktat dehydrogenase, økt bilirubin, redusert haptoglobin, normal kreatinin
Akutt hemolyse vil gi økt Laktat dehydrogenase, økt bilirubin, redusert haptoglobin. Kreatinin vil vanligivis være uendret umiddelbart, men bør tas da det vil være viktig å overvåke nyrefunksjonen videre.
D Normal laktat dehydrogenase, økt bilirubin, økt haptoglobin, økt kreatinin.

111
En 53 år gammel kvinne har alvorlig trombotisk trombocytopen purpura (TTP) med autoantistoff mot ADAMTS13 og trenger plasmautskiftning. Hun har blodtype A Rh(D) +. Hvilken ABO-type plasma kan pasienten få?

A Kun O plasma
B A eller O plasma
C Kun AB plasma
D X A eller AB plasma
Hun kan få plasma av blodtype A eller AB . Dette er derfor det riktigste svaret. Plasma av blodtype AB kan riktignok gis til alle ABO-typer, men da det kun er 4% av blodgivere som er AB ville det fort blitt mangelvare hvis man ga det til alle pasienter.

112
En mann på 56 år skal nyretransplanteres. For 5 år siden fikk han transfusjon med 2 enheter erytrocytter da han ble operert for en femurfraktur ved Namsos sykehus.
Hvor stor er mannens risiko for hyperakutt forkastelse av et AB0-forlikelig nyretransplantat?

A Det er ingen risiko fordi man tar hensyn til at transplantatet er AB0-forlikelig
Det er ikke utelukket at mannen kan ha dannet HLA-antistoff etter transfusjon. Se fasit.
B Risikoen er stor fordi personer som transfunderes pleier å lage HLA-antistoff
Det er bare et mindretall som lager HLA-antistoff etter et par enheter erytrocytter, så alternativet er for bastant.
C Risikoen er moderat fordi ikke alle som transfunderes lager irregulære blodtypeantistoffer
Bare en liten andel av personene som transfunderes lager irregulære blodtypeantistoffer, og slike antistoffer er uansett ikke årsak til hyperakutt forkastelse av en nyre.
D X Risikoen er liten fordi mannen har fått leukocytt-reduserte erytrocytter
I mange år har alle norske erytrocytter til transfusjon blitt filtrert så de bare inneholder minimalt med leukocytter. Dette har redusert risikoen for at mottager danner HLA-antistoffer i betydelig grad. Introduksjonen viser at mannens transfusjoner skjedde i Norge og i tidsrommet da leukocyttfiltrering ble brukt. Siden mannen ikke har fått mer enn to enheter erytrocytter, er sannsynligheten for HLA-antistoff liten, men ikke null. Pretransfusjonsundersøkelsene omfatter derfor screening for HLA-antistoff og crossmatch mot donors lymfocytter.

0000162f2359d18d7e

113
En mann på 63 år har diagnosen akutt myelogen leukemi. Som ledd i behandlingen skal han gjennomgå allogen stamcelletransplantasjon. Tabellen viser HLA- og AB0-forlikelighet eller mismatch for 4 mulige donorer.

Donor	HLA-A	HLA-B	HLA-DR	AB0
A	Forlikelig	Forlikelig	Mismatch	Forlikelig
B	Forlikelig	Forlikelig	Forlikelig	Mismatch
C	Forlikelig	Mismatch	Forlikelig	Forlikelig
D	Mismatch	Forlikelig	Forlikelig	Forlikelig

Hvilken donor bør foretrekkes for å redusere risikoen for forkastelse?

A X B
Jo flere mismatch det er for HLA-A, HLA-B og HLA-C, jo større risiko for forkastelse. Fasit er eneste alternativ uten HLA-mismatch. Mismatch for AB0 spiller ingen rolle i denne situasjonen fordi hele benmargen byttes ut. Andre vevsceller uttrykker også AB-antigener, men det utvikles toleranse ved AB0-mismatch med den nye benmargen.
B A
Se fasit
C C
Se fasit
D D
Se fasit

0000162f2359d18d7e

114
På fastlegekontoret kommer en 50 år gammel norsk kvinne som har vært misjonær i Tanzania der hun i 20 år har arbeidet på sykehus som jordmor og sykepleier. Hun skal nå starte i arbeid på kommunens sykehjem. Hun føler seg helt frisk, men lurer likevel på om hun må ta noen undersøkelser før hun kan starte i arbeid og særlig om hun er pliktig til HIV-undersøkelse.
Må denne sykepleieren ta noen undersøkelser/tester og i tilfelle hvilke?

A X Hun må ta en MRSA-test og røntgen thorax og få negativt svar før oppstart i arbeid. Quantiferon (IGRA) må også tas, men kan vente til det er gått åtte uker etter hjemkomst. Hun er ikke pliktig til å ta HIV-test, men det kan være relevant om hun har vært i et område med mye HIV-smitte.
Hun må ta MRSA-prøver og få negativt svar, og tuberkulosetesting med negativt røntgen thorax før oppstart i arbeid. Deretter Quantiferon (IGRA) test ca 8 uker etter hjemkomst. HIV-test er ikke pliktig, men tas på indikasjon.

B Hun er pliktig til å ta HIV-test da hun har vært i et område med mulig smitte, MRSA og tuberkuloseundersøkelse med røntgen thorax og få negative svar før oppstart i arbeid. Quantiferon (IGRA) må også tas men kan vente til det er gått åtte uker etter hjemkomst.
Hun er ikke pliktig til å ta HIV-test. MRSA og tuberkuloseundersøkelse med røntgen thorax må tas og hun må få negative svar før oppstart i arbeid. Quantiferon (IGRA) må også tas men kan vente til det er gått åtte uker etter hjemkomst.

C Hun er ikke påbudt å ta noen undersøkelser, men kan ta en HIV- test for ordens skyld siden hun har arbeidet som jordmor, og en avføringsprøve for å sjekke om hun har parasitter.
HIV-test er ikke påbudt i Norge. Før en kan praktisere i helsevesenet eller med barn er en pliktig til å bli undersøkt for tuberkulose, og i helsevesenet må en også undersøkes for MRSA. Avføringsprøver på parasitter tas kun ved symptomer.

D Hun må ta en MRSA-test og få negativt svar før oppstart. Andre tester som HIV-test og røntgen thorax for tuberkulose er frivillig, men anbefales om hun har vært mye utsatt for smitte.
MRSA-test er riktig. HIV-test er frivillig, men røntgen thorax er påbudt.

0000162f2359d18d7e

115
Vignett: En 55 år gammel mann har respirasjonssvikt og har behov for langtids nattlig BiPAP.
Hvilken sykdom lider denne mannen mest sannsynlig av?

A Lungefibrose
Kommentar:
Feil svar – kronisk lungefibrose (alvelolær lungesykdom som hindrer oxygenering) med ledsagende respirasjonssvikt ville primært gi Type I respirasjonssvikt, kronisk hypoxemi og den mest egnede behandling ville være O2-tilførsel, LTOT

B X Amyotrofisk Lateral Sklerose
Kommentar:
Rett svar – Respirasjonssvikt foreligger når respirasjonssystemet ikke kan oksygenere blodet tilstrekkelelig eller ventilere ut CO2. Hypoventilkasjon kan gi respirasjonssvikt med CO2-opphopning i blodet (hyperkapnisk) (PaCO2 > 6.0 kPa) og kalles type 2 respirasjossvikt og er hovedsaklig en ventilasjonssvikt. Ved sykdommen amyotrofisk lateral sklerose angripes de motoriske cellene i ryggmargen og hjernestammen noe som resulterer i svekket respirasjonsmuskulatur. Pasientene utvikler derfor hypoventilasjon med behov for mekanisk ventilasjon

C Kronisk lungeemboli
Kommentar:
Feil svar – kronisk tromboembolisk pulmonal hypertensjon (CTEPH, en kronisk kar- og sirkulasjonssykdom i lungene som fører til VQ-mismatch, økt dødrom og omfordeling av sirkulert MV med redusert transittid i alveolære kapillarer med redusert oxygenering til følge) og ledsagende respirasjonssvikt ville primært gi Type I respirasjonssvikt, kronisk hypoxemi og den mest egnede behandling ville være bl.a. O2-tilførsel, LTOT

D Sarkoidose
Kommentar:
Feil svar – kronisk lungefibrose (alvelolær lungesykdom som hindrer oxygenering) med ledsagende respirasjonssvikt ville primært gi Type I respirasjonssvikt, kronisk hypoxemi og den mest egnede behandling ville være O2-tilførsel, LTOT

0000162f2359d18d7e

116
En 63 år gammel mann er tidligere stort sett frisk, bortsett fra vannlatningsbesvær med mulig relasjon til forstørret prostata.
Han hadde nå vært forkjølet i 5 dager, var i bedring, men ble så akutt svært syk og legges inn på sykehus. Han er høyfebril, medtatt, konfus, tachypnoe, tachycard og hypotensiv. Knatring basalt begge lunger, øvrig organstatus nornal. Pos. stix på nitritt og leukucytter i urin, CRP 330.
Tentativ diagnose er sepsis med utgangspunkt lunger eller urinveier. Da pasienten er svært dårlig, vil du starte antibiotikabehandling umiddelbart og før flere undersøkelser.
Hvilke antibiotika vil du velge ?

A X Benzylpenicillin 3 g x 4 og Gentamicin 350 mg x 1 (begge iv)
Korrekt: Anbefalt standard sepsisbehandling i Norge (2021). Dekker situasjoner der man har ukjent fokus og ukjent mikrobe.
B Clindamycin 600 mg x 4 og Ciprofloxacin 600 mg x 3 (begge iv)
Feil, men kan være et alternativ for pasienter med penicillinallergi og nedsatt nyrefunksjon
C Cefuroxim 1,5 g x 3 og Ampicillin 2 g x 4 (begge iv)
Feil. Ingen additiv effekt. For smalt spektrum.
D Erytromycin 1 g x 2 og Benzylpenicillin 6 g x 2 (begge iv)
Feil antibiotika og feil dosering. Dekker ikke sannsynlige mikrober fra både luftveier eller urinveier.
E Benzylpenicillin 3 g x 4 og Metronidazol 500 mg x 3 (begge iv)
Feil. For smalt spektrum

0000162f2359d18d7e

117
Mann 65 år har KOLS grad 2, og ble akutt tungpustet 1 time før du møter ham som LIS i akuttmottaket på sykehus. Røntgen thoraks viser høyresidig pneumothorax (3 cm over lungetopp, 3 cm ved hilusnivå lateralt). Han er sengeliggende, tydelig respiratorisk besværet i hvile (hviledyspnoe), lett klam i huden.

Undersøkelse	Resultat
BT	110/70mmHg (120 – 140/60-80)
Puls	108/min (60-90)
RR	20/min (12 -18)
SpO2	92% (95-98%)

Han behandles nå med 1L O2/min på nese-brillekateter
Hva er anbefalt håndtering av pneumothorax i denne situasjonen?

A Du flytter pasienten til Lungeovervåkningen for forstøverbehandling (Atrovent og Ventolin) og BiPAP behandling
Feil svar: se kommentar under Svar A, overtrykksbehandling BiPAP er ikke indisert og mer kontraindisert i denne situasjon
B X Du drøfter med bakvakt og bestiller plass på operasjonsstua for innleggelse av thoraxdren samme dag.
Rett svar: sekundær spontan pneumothorax hos pasient med moderat KOLS, og klinisk lett påvirket pasient, uten sikre tegn til trykkpneumothorax (vitale tegn og radiologi), og en har tid til ordinær halv-elektiv innleggelse av thoraxdren på operasjonsstua ved første anledning (samme dag) - da slik tilstand kan fort bli akutt livstruende
C Du legger pasienten inn til observasjon, gir forsiktig O2, og rekvirerer nytt rtg thorax til neste morgen.
Feil svar: se kommentar under Svar A
D Du bruker en grov kanyle, og utfører akutt thorakosentese i 2. høyre intercostalrom, i medioklavikulærlinjen
Feil svar: tilstanden representerer ikke trykkpneumothorax og krever ikke umiddelbar avlastning (i ukontrollerte rammer), og en har tid til elektiv (1/2 Øhj) prosedyre samme dag - en god behandling, mer skånsomt og tilstrekkelig trygt

---

0000162f2359d18d7e

118
En 30 år gammel ikke-røykende mann utredes på lungemedisinsk poliklinikk for økende tungpust ved anstrengelse, samt slapphet over flere måneder. CT thorax med HRCT har vist: «Peribronkovaskulære mikronoduli perihilært, mest uttalt i overlappene og midtlappen, samt patologisk forstørrede lymfeknuter i mediastinum og begge lungehili med en symmetrisk distribusjon». Bronkoskopi med transbronkiale lungebiopsier har vist alveolært lungevev med granulomatøs betennelse og sparsom interstitiell lymfocyttinfiltrasjon. Lungefunksjonsundersøkelser viser lett nedsatt FEV1 og FVC. Blodprøver er upåfallende, han har stabil vekt. Du mistenker sarkoidose.
Hva velger du å gjøre videre?

A X Du anser diagnosen som usikker, og mangler opplysninger for å foreslå undersøkelser eller behandling.
Riktig, se under A. Diagnosekriteriene er ikke oppfylt, men sarkoidose er den mest sannsynlige diagnosen. Man må gjøre en grundig anamnese, og forsøke å utelukke andre årsaker til granulomatøs betennelse i lungevev. Pasienten må også undersøkes for tegn til ekstrapulmonale manifestasjoner.

B Du anser diagnosen sarkoidose som sikker, og starter behandling med prednisolon.
Diagnosekriteriene er ikke oppfylt. Du mangler opplysninger om eventuelle andre årsaker til granulomatøs betennelse, som arbeidsanamnese, medikamenter, eksponeringshistorikk, og følgelig er ikke diagnosekriteriene for sarkoidose oppfylt.

C Du anser diagnosen sarkoidose som sikker, og velger å observere videre uten behandling i første omgang.
Med langvarige symptomer som er økende, og parenchymforandringer på HRCT vil det være indikasjon for behandling.

D Du anser diagnosen som usikker, og rekvirerer PET-CT for å undersøke om underliggende cancer-sykdom.
Lymfom kan være en differensialdiagnose ved mediastinal glandelsvulst på CT, men sarkoidose er langt mer sannsynlig med symmetriske forandringer, og PET-CT er ikke indisert.

119
Sykdommer som gir endret ventilasjon og gassveksling kan også gi endringer i blodgasser og blodets syre-base balanse. På en sykehusavdeling er kompensert respiratorisk acidose ikke uvanlig ved uttalt lungesykdom. Et eksempel på en slik tilstand er:

pH	7,36	7,35 - 7,45
PaO2	8,6 kPa	> 11 kPa
PaCO2	8,0 kPa	< 6,0 kPa
BE	9,9	- 2 til + 2

Hvilken tilstand er dette mest forenlig med?

A Kronisk lungeembolisme.
Kronisk lungeembolisme gir omtrent aldri ventilasjonssvikt med CO2 - retensjon som er den primære årsak til respiratorisk acidose. (men kan gi respirasjonssvikt type 1).

B Uttalt KOLS med forverring
En pasient med uttalt kols, som altså i utgangspunktet kan ha en kompensert respiratorisk acidose, vil ved en akutt forverring få ytterligere stigning av PaCO2 ("akutt på kronisk respiratorisk acidose") der pasienten vil få acidose med lav/"sur" pH (< 7,35) pga den ytterlig økte CO2 .

C X Uttalt kols i stabil fase
Ved en uttalt kols med respirasjonssvikt som er i stabil fase vil pasienten vanligvis oppnå en metabolsk kompensasjon av den respiratoriske acidosen slik at han/hun får en kompensert respiratorisk acidose med normalisert pH til tross for høy PaCO2 (kompensasjonen reflekters i høy BE).

D Alvorlig astma-anfall
Dersom man har et alvorlig akutt astmaanfall som påvirker blodgassene og syre-basestatus, vil man i akuttsituasjonen få en respiratorisk acidose som ikke er kompensert (og i så fall er pasienten svært dårlig)

120
En 45 år gammel kvinne kommer til medisinsk poliklinikk for utredning pga lavgradig feber, tungpust, hovne og smertefulle ankler og slapphet, som har økt på de siste par måneder. Fastlege har målt forhøyet total kalsium i serum 2.65 mmol/l (2,15-2,51) og albumin er 40 g/l (36-45). På bakgrunn av dette har fastlege henvist pasienten med spørsmål om sarkoidose. Røntgen av lungene har vist hilusglandelforstørrelse bilateralt, men mer uttalt på høyre side, samt sparsomme mengder pleuravæske. Pasienten er ikke-røyker. Hun har gått ned 3-4 kg i vekt den siste tida.
Hvilke opplysninger i denne sykehistorien gjør at sannsynligheten for sarkoidose styrkes?

A X Hyperkalsemi og ankel/leddsmerter, lavgradig feber.
Riktig svar, begrunnelse: Dette er vanlig ved sarkoidose.
B Uttalt slapphet, asymmetrisk hilusglandelforstørrelse og hyperkalsemi.
Feil svar, begrunnelse: Asymmetrisk lymfeknutesvulst er ikke typisk ved sarkoidose.
C Røykestatus, vekttap og tungpust.
Feil svar, begrunnelse: Røykere ser ut til å være underrepresentert blandt pasienter med sarkoidose. Tungpust er et vanlig symptom ved mange tilstander. Vekttap er mindre vanlig ved sarkoidose, men forekommer.
D Asymmetriske forandringer, pleuravæske.
Feil svar. Begrunnelse: Begge disse funn er sjeldnere ved sarkoidose, og gjør at man må tenke på alternative diagnoser, for eksempel malignitet. Imidlertid utelukker funnene ikke sarkoidose.

0000162f2359d18d7e

Testen har 120 oppgaver. På utskriftstidspunktet var 0 oppgaver blitt trukket og det var gjort fasitendringer på 0 oppgaver.