2022 - IIAB - MD4030 - Eksamen 1
Eksamensdato: 2022-05-25

1
Hvilket av følgende utsagn stemmer for prostata spesifikt antigen (PSA)?

A PSA kan brukes til å skille mellom kreft og BPH
B Hovedandelen av PSA i serum er fritt
C Det er mange årsaker til økt PSA i serum
D Forhøyet PSA er ensbetydende med kreft

00001630f5d409de92

2
Hvilken undersøkelse er førstevalg dersom du mistenker spinal stenose i lumbalcolumna?

A Nevrofysiologisk undersøkelse av nerver i underekstremitetene
B Røntgen med funksjonsopptak for å påvise instabiiitet i lumbalcolumna
C MR undersøkelse av lumbosacralcolumna
D CT undersøkelse av lumbosacralcolumna

00001630f5d409de92

3
En 58 år gammel kvinne har i ca. 4 uker hatt gradvis økende smerter i midte del av thorakalcolumna. Hun har den siste uken også registrert gangvansker og ustøhet, men har ikke smerter i bena. Fire år tidligere ble hun operert for brystkreft. Hvilken diagnose haster det mest å avklare?

A Skoliose
B Osteoporotisk brudd
C Spinal stenose
D Metastase i ryggsøylen

00001630f5d409de92

4
Hvilken modalitet egner seg best til å avdekke obstruerende konkrement i choledochus?

A Ultralyd
B MR
C CT
D Gjennomlysning

00001630f5d409de92

5
Det finnes mange MR-sekvenser, og disse gir ulikt vev ulikt signal ved avbildning. Her kan man se bilder hvor man har brukt T1-vekting, T2-vekting og FLAIR.

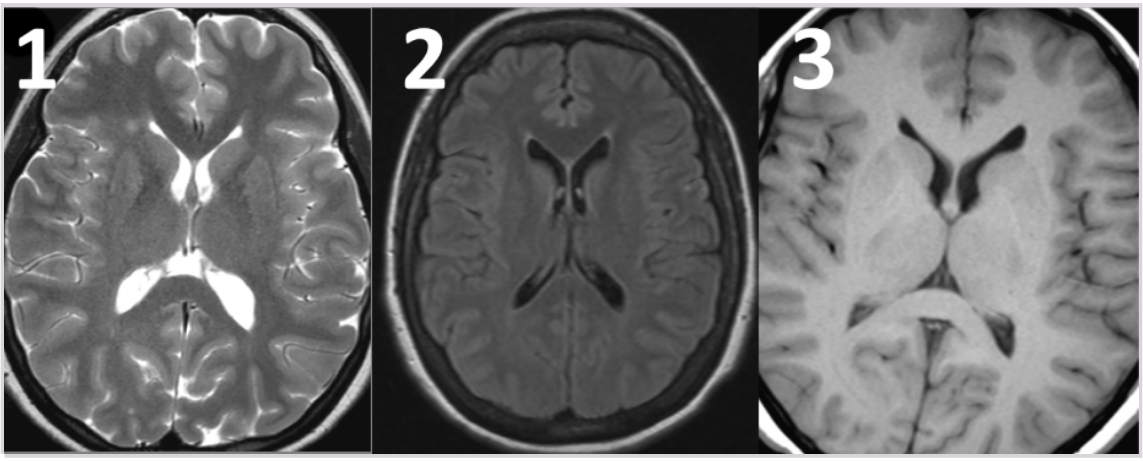

Hvilket bilde tilhører hvilken MR-sekvens?

A	1 = T1	2 = FLAIR	3 = T2
B	1 = T2	2 = T1	3 = FLAIR
C	1 = FLAIR	2 = T2	3 = T1
D	1 = T2	2 = FLAIR	3 = T1

00001630f5d409de92

6
Du arbeider som LIS på en ortopedisk sengepost og behandler en mann på 79 år for bruddskader. Han har sterke akutte smerter og behov for behandling med opioider, men har redusert nyrefunksjon. Hvilket opioid bør du være spesielt forsiktig med hos denne pasienten?

A Oksykodon
B Buprenorfin
C Morfin
D Fentanyl

00001630f5d409de92

7
Du behandler en kvinne på 80 år med warfarin på grunn av gjennomgått hjerneslag og persisterende atrieflimmer. Du får vite at hun har begynt å ta karbamazepin på grunn av epileptiske anfall etter hjerneslaget. Du husker at warfarin er utsatt for mange mulige interaksjoner, og gjør et interaksjonssøk.
Hvilken interaksjon kan du forvente å finne hos denne pasienten?

A Redusert PT-INR og økt tromboserisiko fordi karbamazepin øker aktiviteten i koagulasjonssystemet i seg selv
B Økt PT-INR og økt blødningsrisiko fordi karbamazepin kan hemme metabolismen av warfarin
C Økt PT-INR og økt blødningsrisiko fordi karbamazepin øker blødningstendensen i seg selv
D Redusert PT-INR og økt tromboserisiko fordi karbamazepin kan indusere metabolismen av warfarin

00001630f5d409de92

8
Atrieflimmer er en vanlig arytmi hvor prevalensen øker betydelig med alderen.
Hva er de to viktigste målene ved legemiddelbehandling av denne tilstanden hos eldre pasienter?

A Hindre hjerteinfarkt og redusere risikoen for ventrikkelflimmer
B Hindre lungeemboli og og hemme AV-overledningen
C Hindre blodpropp i hjernen og hemme AV-overledningen
D Hindre hjerteinfarkt og gi sinusrytme

00001630f5d409de92

9
Som LIS-1 på legevakt undersøker du en pasient med moderat halsinfeksjon og mistenker viral tonsilitt. Du mangler tilgang på strep-test og sender en halsprøve til mikrobiologisk avdeling for bakteriologisk dyrking. To dager senere får du svar om at det vokser Staphylococcus aureus (S. aureus).
Hvordan bør dette håndteres videre?

A Man bør henvise pasienten til røntgen av lungene for å utelukke pneumoni forårsaket av S. aureus
B Man bør ikke starte antibiotikabehandling fordi S. aureus sannsynligvis representerer normalflora
C Man bør be om resistensbestemmelse for å utelukke meticillinresistente S. aureus (MRSA)
D Man bør starte antibiotikabehandling med dicloksacillin for å dekke for antatt S. aureus tonsillitt

00001630f5d409de92

10
Som LIS på mikrobiologisk avdeling mikroskoperer du en positiv blodkultur fra en 43 år gammel mann innlagt på intensivavdelingen med alvorlig sepsis uten kjent fokus og ser følgende:

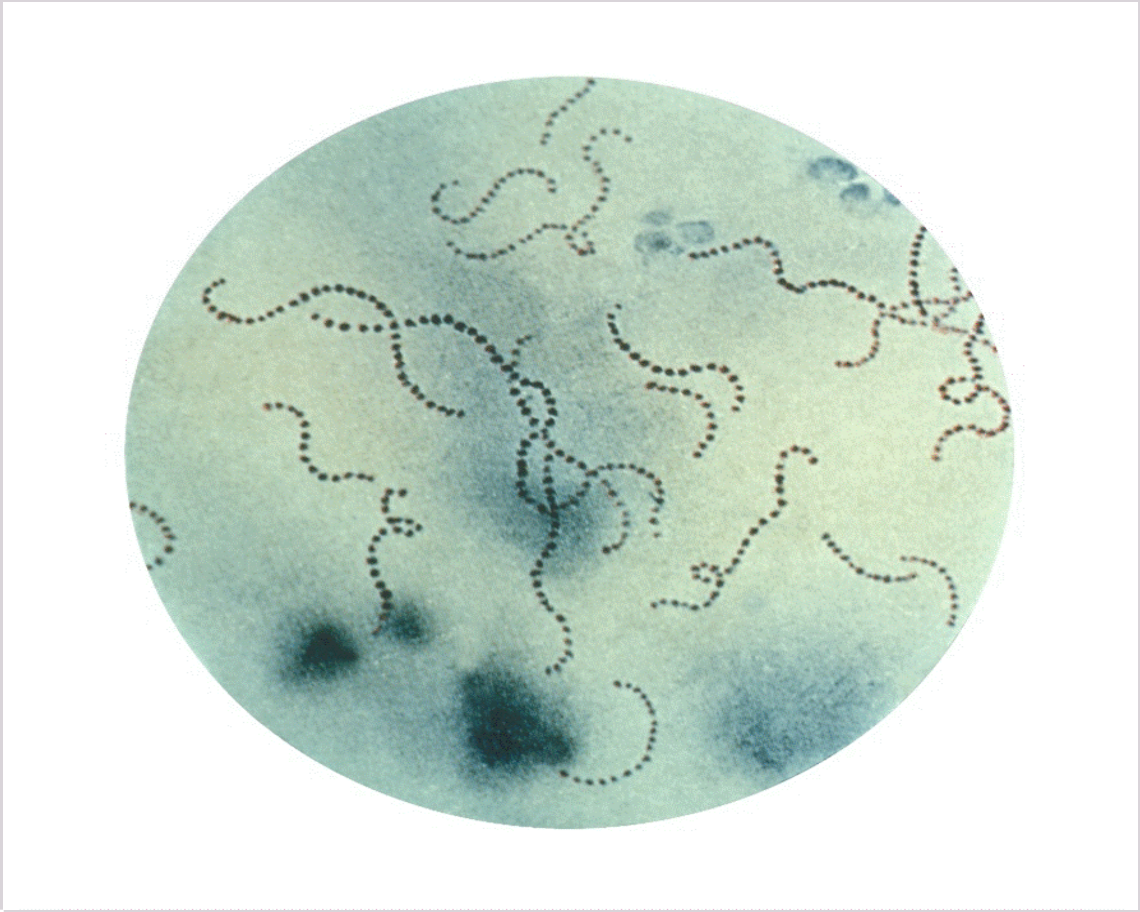

Hva bør du opplyse om når du skal varsle behandlende lege om funnet?

A Pasienten har gram positive kokker i hauger i blodkultur. Dette kan være forenlig med koagulase negative stafylokokker som vanligvis representerer forurensning.
B Pasienten har gram positive kokker i hauger i blodkultur. Dette kan være forenlig med Staphylococcus aureus som kan gi endokarditt.
C Pasienten har gram positive kokker i kjeder i blodkultur. Dette kan være forenlig med betahemolytiske streptokokker som kan gi nekrotiserende fasciitt
D Pasienten har gram positive kokker i kjeder i blodkultur. Dette kan være forenlig med alfahemolytiske streptokokker som vanligvis representerer forurensning.

00001630f5d409de92

11
En pasient bruker lamotrigin i kombinasjon med karbamazepin på indikasjon epilepsi. Hvordan vil det være mest korrekt å tenke om dosebehovet for dosebehovet for disse legemidlene ved en slik kombinasjon?

A Dosebehovet for lamotrigin vil være høyere, dosebehovet for karbamazepin vil være uendret
B Dosebehovet for lamotrigin vil være lavere, dosebehovet for karbamazepin vil være uendret
C Dosebehovet for lamotrigin vil være uendret, dosebehovet for karbamazepin vil være lavere
D Dosebehovet for lamotrigin vil være uendret, dosebehovet for karbamazepin vil være høyere

00001630f5d409de92

12
Legemiddelgruppen antiepileptika omfatter et stort antall legemidler med ulike virkningsmekanismer. Hva er den *vanligste* generelle virkemåten for disse legemidlene i sentralnervesystemet?

A Reopptakshemming av nevrotransmittere i synapser
B Enzymhemming
C Blokkering av ionekanaler
D Reseptorblokade

00001630f5d409de92

13
På røntgen thorax ses en fortetning apicalt på høyre side, hva representerer fortetningen mest sannsynlig?

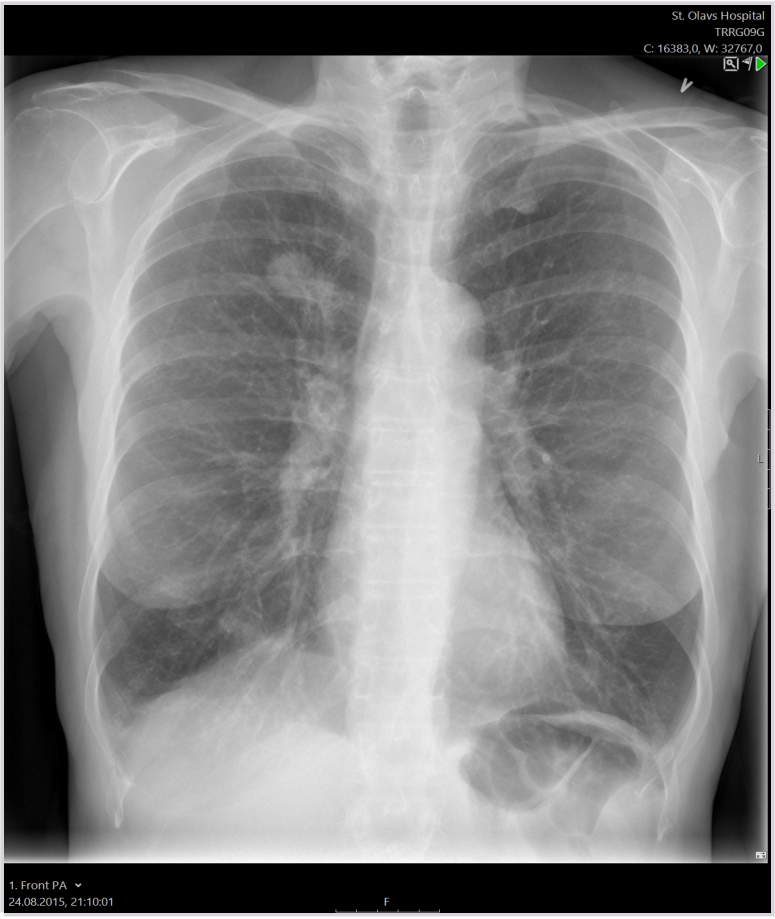

A Pleuravæske
B Tumor
C Atelektase
D Pneumoni

00001630f5d409de92

14
Du skal starte antitrombotisk behandling hos en mann på 72 år etter at han har fått innsatt en mekanisk hjerteventil på grunn av aortastenose.
Hvilken antitrombotisk behandling skal du velge, og hvorfor?

A Et DOAK, fordi denne pasienten er for gammel til å få warfarin
B Warfarin, fordi dagens kunnskapsgrunnlag tilsier at det kun er warfarin som gir tilstrekkelig antikoagulasjon når slik behandling er indisert ved mekaniske hjerteventiler
C Et DOAK, fordi dagens kunnskapsgrunnlag tilsier at denne legemiddelgruppen gir best nytte/risiko-forhold når slik behandling er indisert ved mekaniske hjerteventiler
D En platehemmer, fordi denne pasienten ikke har atrieflimmer

00001630f5d409de92

15
Når vi inntar og absorberer et giftstoff, blir vi ofte kvalme. Kvalmesignalene formidles til kvalmesenteret i hjernen via både blodet og nervesignaler. Denne signaloverføringen involverer tre forskjellige nevrotransmittorer, som formidler signalene via tre forskjellige typer reseptorer. Hvilke reseptorer er involvert?

A D_2-reseptorer, NK_1-reseptorer og 5-HT_3-reseptorer
B D_2-reseptorer, M_1-reseptorer og 5-HT_3-reseptorer
C M_1-reseptorer, NK_1-reseptorer og 5-HT_3-reseptorer
D H_1-reseptorer, M_1-reseptorer og 5-HT_3-reseptorer

00001630f5d409de92

16
En mann som arbeidet på et lastebilverksted fra 1975 til 2005 og har nå blitt diagnostisert med lungekreft.
Hvilke to eksponeringer i hans arbeid er de mest sannsynlige årsakene til hans sykdom?

A Nanopartikler og amorft kvarts
B Benzen og tjærestoffer/PAH
C Sveiserøyk og løsemidler
D Asbest og dieseleksos

00001630f5d409de92

17
Dette svært giftige tungmetallet kan gi giftvirkninger hos mennesker selv i små mengder, både hos yrkeseksponerte og i den generelle befolkningen fra eksponering i miljøet. Sentralnervesystemet er et av flere målorgan som kan påvirkes, og her kan det være et spenn av symptomer fra diffuse, generelle symptomer som er vanlig forekommende i befolkningen til mer alvorlige manifestasjoner fra CNS. Det tar lang tid før metallet skilles ut av kroppen. Absorpsjonen av metallet fra tarmen er lav, og slik eksponering representerer derfor liten fare. Grunnet giftigheten er det i Norge, med noen unntak, forbudt å bruke metallet eller stoffblandinger med dette metallet, samt produsere, importere og eksportere dette stoffet.
Hvilket grunnstoff dreier det seg om?

A Kvikksølv
B Arsen
C Bly
D Kadmium

00001630f5d409de92

18
Karl er 83 år gammel. Han ble operert for aortastenose som 73-åring med implantasjon av kirurgisk aortaventil. Han er «kårkaill» og hjelper fortsatt til på gården med stell av griser i fjøset. Han føler at han i de siste månedene har «hanglet». Når du spør mer konkret har han fortsatt gjort arbeidet i fjøset, men ikke orket så mye annet. Auskultatorisk høres en ru, kraftig bilyd i 2. interkostalrom til høyre parasternalt. Den har crescendo-decrescendo styrke (øker, og avtar så). Om han går trapp mer enn en til to etasjer må han ta pause grunnet ubehag i brystet og dyspne.
Hva er mest sannsynlige årsak til Karls plager?

A Redusert lokkbevegelse i en mekanisk aortaventil
B Degenerasjon av en biologisk aortaventil
C Symptomgivende koronarsykdom
D Uspesifikk, forbigående funksjonssvikt

00001630f5d409de92

19
En 65 år gammel mann kommer til deg i allmennpraksis på grunn av økende korsryggsmerter de siste 3 månedene. Smertene er tilstede hele tiden, også i hvile. Fysisk aktivitet er blitt gradvis vanskeligere. Smertene lindres noe av paracetamol, men med stadig dårligere effekt. Det er ingen lindring i hvile eller ved noen form for bevegelse. Utover disse ryggsmertene føler han seg i fin form. Fra tidligere har han en medikamentelt behandlet hypertensjon og er antikoagulert grunnet atrieflimmer. Ved klinisk undersøkelse er det ingen pareser eller sensibilitetsutfall.
Du henviser denne pasienten til en bildeundersøkelse av ryggen, men hvilken være den mest riktige å henvise til?

A CT LS-columna
B MR Totalcolumna
C CT Totalcolumna
D MR LS-columna

00001630f5d409de92

20
Det er utført en CT Caput av en 65 år gammel pasient som har falt og slått hodet, med følgende beskrivelse : "Stort intrakranielt hematom med konveks form parietalt med kompresjon av venstre sideventrikkel og midtlinjeoverskyting".
Hvilken type hematom er dette ?

A Subgaleat hematom
B Subduralt hematom
C Subarachnoidalt hematom
D Epiduralt hematom

00001630f5d409de92

21
En 75 år gammel kvinne blir lagt inn på sykehus etter flere måneders gradvis økende tungpust og nedssatt fysisk yteevne. Det taes et røntgen thorax hvor det er beskrevet Kerley B linjer.
Hva er disse mest sannsynlig uttrykk for hos denne pasienten ?

A Økt lungevenetrykk
B Lungeemfysem
C Vaskulitt
D Økt pulmonalarterietrykk

00001630f5d409de92

22
Det fins en rekke kreftmarkører. Hvilke(n) markør kan være økt ved kreft i GI-traktus?

A CA-125
B AFP
C PSA
D CEA

00001630f5d409de92

23
Calprotectinkan måles i avføringsprøve hos pasienter som utrede for diare. Ved hvilken sykdom eller hvilke sykdommer vil calprotectin ofte være forhøyet?

A Bakteriell gastroenteritt
B Kronisk inflammatorisk tarmsykdom og bakteriell gastroenteritt
C Kronisk inflammatorisk tarmsykdom
D Cøliaci

00001630f5d409de92

24
En 40 år gammel kvinne er godt utredet for forstoppelse uten at man har funnet bakenforliggende sykdom.
Hvilke tiltak vil du anbefale, og i hvilken rekkefølge bør de prøves ut?

A Økt væskeinntak/fiberinntak/fysisk aktivitet, polyetylenglycol/makrogol, 5-HT4-agonist eller guanlyat cyclase C agonist
B Økt vækeinntak/fiberinntak, 5-HT4-agonist eller guanlyat cyclase C agonist, polyetylenglycol/makrogol
C Økt vækeinntak/fiberinntak, 5-HT4-agonist eller guanlyat cyclase C agonist, polyetylenglycol/makrogol
D Økt væskeinntak/fiberinntak/fysisk aktivitet, deretter polyetylenglycol/makrogol.

00001630f5d409de92

25
En 63 år gammel tidligere helt frisk kvinne søker lege på grunn av slapphet og nedsatt anstrengelsestoleranse. Hun er blek, ellers normale funn ved undersøkelsen.
Følgende prøvesvar foreligger etter hvert (normalverdier i parentes):
Hemoglobin 8,7 g/l (11,7-15,3)
CRP <5 mg/l (<5)
Serumjern 29 mikromol/l (9-34),
Folat 18 nmol/l (> 7),
Vitamin B12 71 pmol/l (186-645).
Hvilken av disse undersøkelsene forklarer mest sannsynlig dette?

A Coloscopi med biopsi
B CT abdomen og bekken
C Øvre endoscopi med ventrikkelbiopsi
D Øvre endoscopi med duodenalbiopsi

00001630f5d409de92

26
Hvilke utfall i leverprøver dominerer ved en akutt hepatitt?

A ALAT og bilirubin
B ALP (alkalisk fosfatase) og bilirubin
C ALP og ALAT
D INR og ALAT

00001630f5d409de92

27
En 34 år gammel mann kommer til deg på fastlegekontoret grunnet langvarige plager med halsbrann. Han plages noen dager i uken, og han kan våkne på natten av oppstøt med surt innhold i halsen. Han er overvektig og røyker 10 sigaretter om dagen. Han har ikke hatt vekttap og ingen svelgevansker.
Hvilken behandling vil du foreslå i første omgang?

A Livsstilsintervensjon og medikamentell behandling ved behov
B Protonpumpehemmer morgen og kveld på ubestemt tid
C Ingen spesifikk behandling er nødvendig
D Vektnedgang og røykekutt

00001630f5d409de92

28
En 22 år gammel mannlig student blir innlagt i kirurgisk avdeling for uvelhet og moderate magesmerter. Fra tidligere har han vært helt frisk og er uten medikasjon. Smertene startet på morgenen og ble litt verre utover dagen. Ved innleggelsen ved 18-tiden føler han seg litt kvalm, men har ikke kastet opp. Han har ikke spist noe ila. dagen, bare drukket noe brus. I kirurgisk mottak har han puls 90, Bt 120/80, CRP 30 (<5), leucocytter 14 (4.1-9.8). Smertene startet sentralt i abdomen, men har flyttet seg ned mot høyre fossa ilaaca, og ved undersøkelsen er han både palpasjonsøm og slippøm her.
Hva er beste strategi for å starte utredningen av denne unge mannen?

A Ultralyd abdomen
B CT abdomen
C Uriprøve til stix og dyrkning
D Rtg. oversikt abdomen

00001630f5d409de92

29
Akutt pankreatitt er en hyppig innleggelsesdiagnose ved akutt abdomen.
Hvilket av utsagnene nedenfor er korrekt?

A Akutt pankreatitt er vanligvis forårsaket av medikamentbivirkninger. Et viktig tiltak er å seponere eventuelle medikament og gradvis gjeninnsette de for å finne hvilket som kan være årsaken
B Gallesteinspankreatitt er vanligste årsak. De er utsatt for nye anfall, og skal derfor etter det akutte søkes inn til elektiv cholecystectomi innen 6 måneder fra utreise
C Ved pankreatitt som vurderes å være gallesteinsutløst skal pasientene enten ha ERCP med papillotomi eller cholecystectomi under oppholdet for å forebygge nye anfall
D Vanligste årsak til akutt pankreatitt i Norge er alkoholisme. Pasientene må derfor få hjelp til livsstilsendringer ved utreise

00001630f5d409de92

30
En 65 år gammel mann legges elektivt inn på sykehus etter bioptisk påvist cancer i midtre del av ventrikkelen.
Hvilken utredning skal utføres før endelig behandling bestemmes?

A Mange med cancer ventriculi har metastaser utenfor abdomen på diagnosetidspunktet, og PET-CT er en del av rutineutredningen
B Røntgen thorax for å se etter lungemetastaser. Har pasienten ikke det skal de alltid opereres for å lette obstruksjon ved innløpet fra øsofagus eller utløpet til duodenum
C Cancer ventriculi har oftest carcinomatose, og alle skal ha diagnostisk laparoskopi for å lete etter det.
D Pasienten skal ha CT thorax/abdomen for å vurdere stadium etter TNM-klassifikasjonen og resektablitet

00001630f5d409de92

31
En mann i 60-årene går til fastlegen da han har observert litt blod i avføringen ved et par anledninger. De fleste laboratorieverdiene er normale, så som CRP, HBA1c og stoffskifteprøver, men han har Hb 9.0 (normalområde 13.5-17.0). Klinisk undersøkelse viser ikke noe unormalt, annet enn en forstørret prostata med glatt overflate og en stor hemoroide. Hemofec var negativ.
Hva bør første tiltak være for denne mannen?

A Henvise pasienten til coloscopi
B Henvise pasienten til urologisk poliklinikk
C Henvise pasienten til hematologisk poliklinikk
D Henvise pasienten til privatpraktiserende kirurg for fjerning av hemoroide

00001630f5d409de92

32
En mann i 50-årene har fått påvist en svulst i overgangen jejunum til ileum, uten gjennomvekst av tarmveggen. Utredningen viser at det mest sannsynlig er et adenocarcinom. Det er ikke påvist metastaser.
Hvilken behandling vil være mest aktuell?

A Preoperativ strålebehandling og kjemoterapi + kirurgi
B Preoperativ strålebehandling + kirurgi
C Kirurgi alene
D Kombinasjon av stråling og kjemoterapi

00001630f5d409de92

33
En 22 år gammel pasient ble behandlet for spontan pneumothorax. Du følger pasienten opp og gir ham råd med tanke på operasjonsindikasjon for elektiv pneumothoraxkirurgi.
Hvilken operasjonsindikasjon er korrekt?

A Det foreligger indikasjon for operasjon etter andregangs spontan pneumothorax.
B Det foreligger indikasjon for operasjon først etter tredje gangs spontan penumothorax.
C Det foreligger som regel ingen indikasjon for kirurgi ved spontan penumothorax.
D De fleste pasienter med spontan pneumothorax gjennomgår kirurgi.

00001630f5d409de92

34
Det vedlagte CT bildet er tatt hos en 60 år gammel kvinne som ble innlagt med akutte brystsmerter.
Hvilken behandling vil du anbefale?

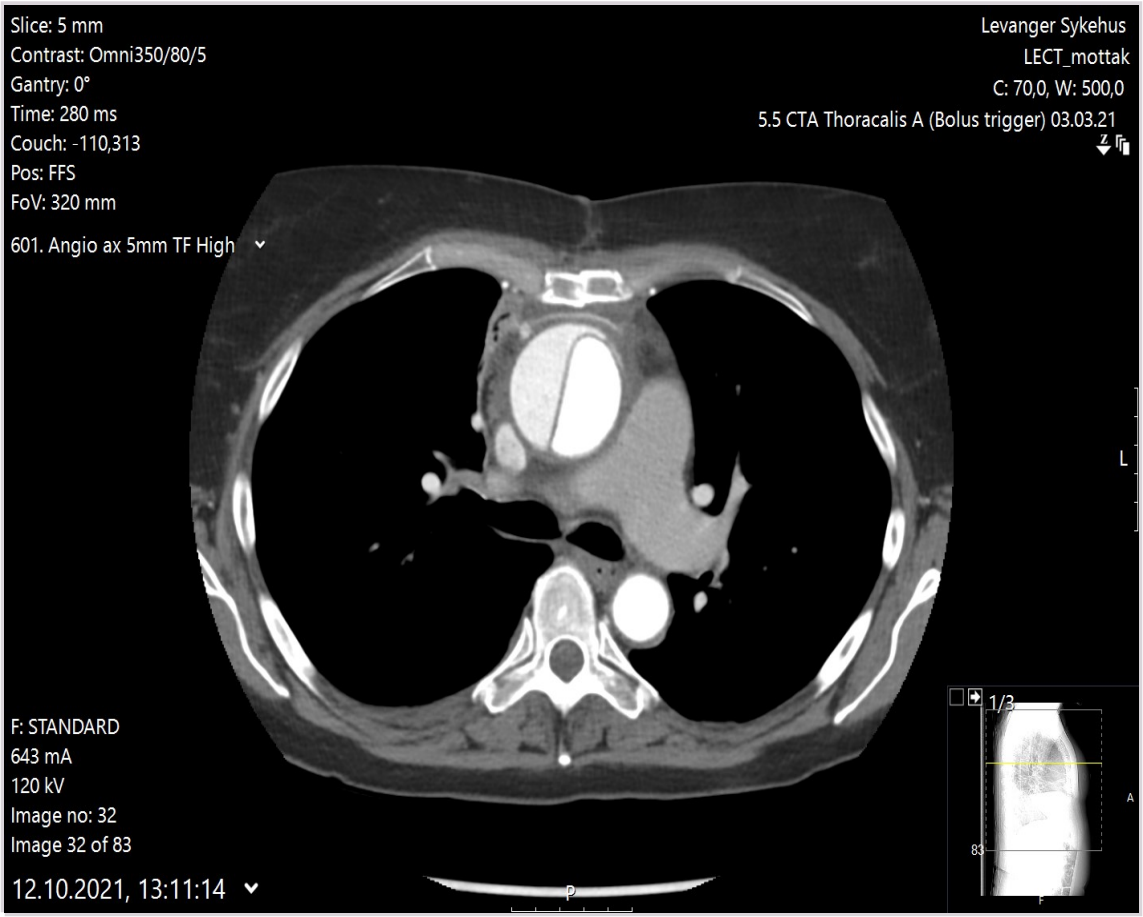

A Kardiolog kontaktes og pasienten sendes til koronar angiografi og sannsynlig pekutan koronar intervensjon.
B Karkirurg kontaktes og pasienten behandles med stentgraft.
C Thoraxkirurg må kontaktes og pasienten opereres umiddelbart
D Pasienten legges inn og observeres på en medisinsk sengepost.

00001630f5d409de92

35
En 52 år gammel kvinne, ikke-røyker, er henvist til medisinsk poliklinikk for vurdering av brystsmerter. Det er ingen arvelig belastning av koronarsykdom. Hun har normalt blodtrykk og EKG er normalt. Symptomene består i press noe til venstre i brystet både under anstrengelse og av og til i hvile. Hun har følt seg mer sliten den siste tiden.
Hvilken utredning vil du foreslå nå?

A Henvisning til invasiv koronar angiografi.
B Henvise til MR av hjertet.
C Utføre arbeids-EKG for å bekrefte eller utelukke koronarsykdom.
D Henvise til CT av koronarkar.

00001630f5d409de92

36
En 50 år gammel mann får sterke brystsmerter kort tid etter treningsøkt på treningssenter. Standardavledningene i prehospitalt EKG vises nedenfor. EKG er tatt 25 minutter etter symptomdebut. Pasienten befinner seg 110 km fra nærmeste PCI-senter. Det er usikre flyforhold pga tette snøbyger og det er vinterføre på veiene. Antatt transporttid til PCI-senter anslås til 90-100 minutter, men det er usikkert. AMK-sentralen spør deg som vakthavende lege hvordan pasienten skal håndteres.
Hva vil du anbefale?

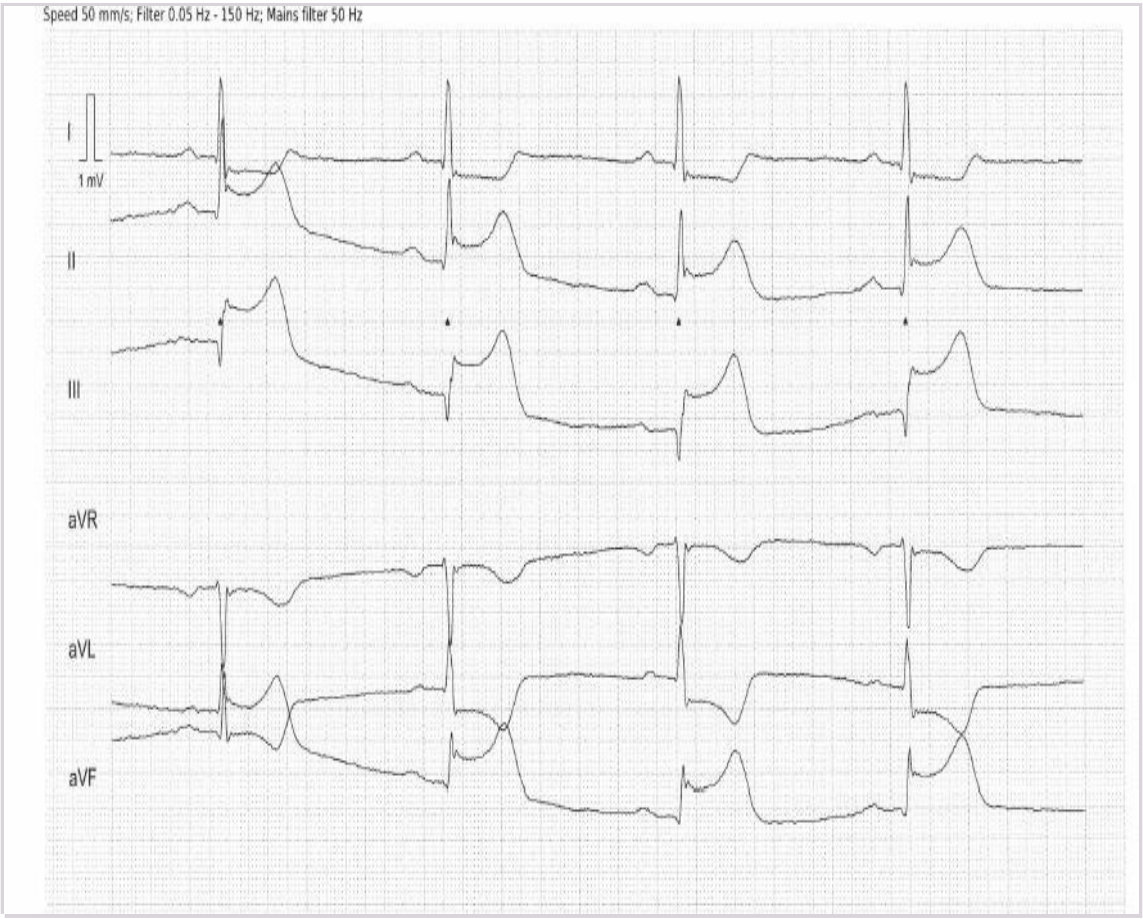

A Starte transport med bilambulanse til PCI-senter fordi flyforholdene er usikre.
B Avvente ny værrapport om 15 minutter for å ta avgjørelsen da.
C Gi prehospital trombolytisk behandling.
D Rekvirere helikopter og transportere til PCI-senter for primær PCI

00001630f5d409de92

37
En 56 år gammel mann oppsøker fastlege på grunn av ubehag i brystet. Fastlege tar EKG.
Hva viser EKG?

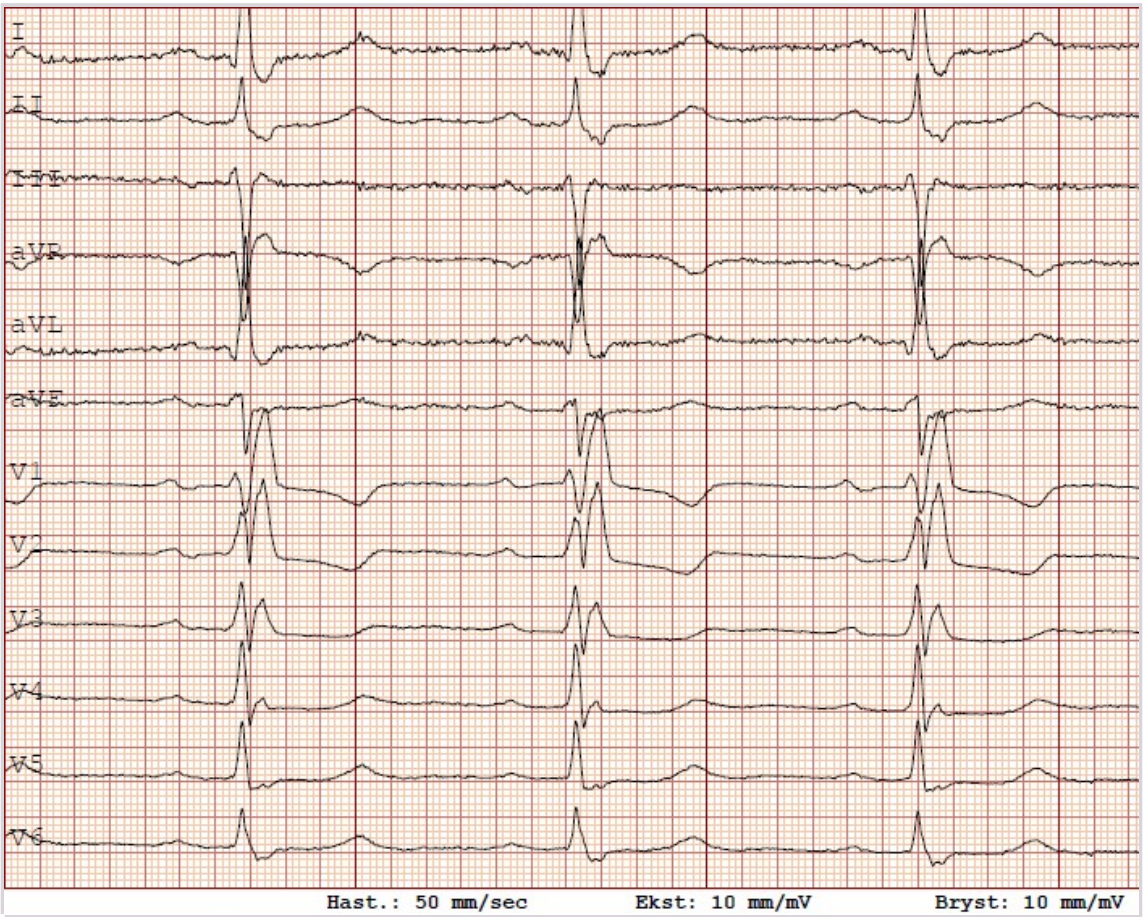

A Sinusrytme med høyre grenblokk
B Sinusrytme med AV-blokk grad 2, type 2.
C Sinusrytme med VES
D Sinusrytme med venstre grenblokk

00001630f5d409de92

38
En 56 år gammel tidligere frisk mann fikk brystsmerter under gåtur. Kraftig retrosternalt press med utstråling til kjeve. Han stoppet, smertene vedvarte. Fikk nitroglyserin og morfin av ambulansepersonell etter 30 minutter. Ble da raskt smertefri. Sendt til akuttmottaket i Molde, der smertefri. EKG tatt i akuttmottaket er vedlagt:

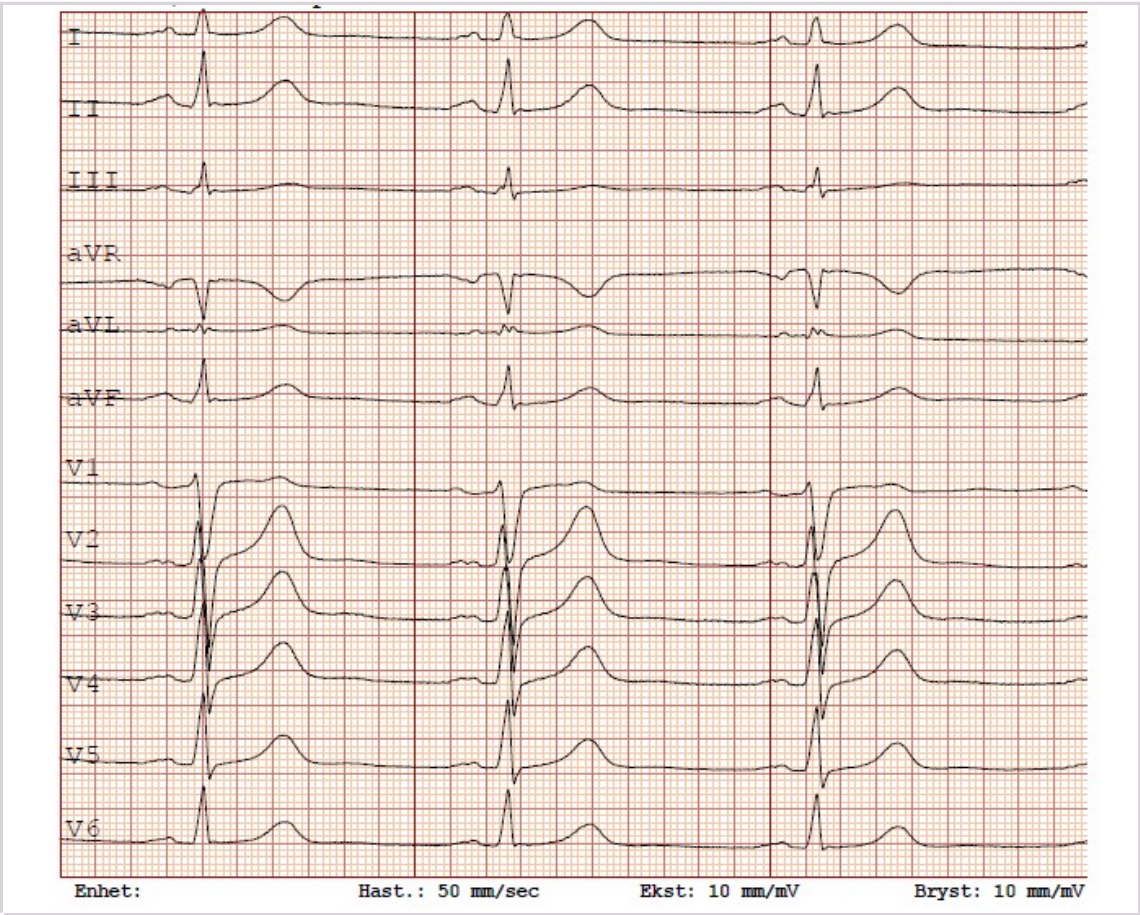

Orienterende ekkokardiografi viste helt normale forhold. Troponin-t måles til 121 og 82 ng/L med 3 timers mellomrom (Normalt <=14 ng/L).
Hva er riktig diagnose?

A Pasienten har et hjerteinfarkt, diagnosen er STEMI.
B Smertene ble utløst av aktivitet, riktig diagnose er stabil angina pectoris.
C Riktig diagnose er NSTEMI.
D Riktig diagnose er ustabil angina pectoris.

00001630f5d409de92

39
En 76 år gammel mann kommer til konsultasjon hos deg som fastlege. Han har hypertensjon som er godt medikamentelt behandlet. For 5 år siden fikk han påvist atrieflimmer i forbindelse med en episode med plagsom hjertebank. Ekkokardiografi og stoffskifteprøver var normale. Nå har han ikke hatt atrieflimmersymptomer på over et år. Du ser gjennom journalen hans og det er kun registrert sinusrytme det siste året. Han spør om det nå er fornuftig å slutte med antikoagualsjon.
Hva er mest riktige anbefaling med tanke på videre antitrombotisk behandling?

A Han kan slutte med antikoagulasjon og begynne igjen dersom han får arytmisymptomer
B Han kan gå ned til det halve av standard dose med antikoagulasjon ved atrieflimmer
C Han bør fortsette med oral antikoagulasjon
D Han kan skifte til acetylsalisylsyre 75 mg x 1 i stedet for antikoagulasjon

00001630f5d409de92

40
En 78 år gammel kvinne som behandles for hypertensjon legges inn med raskt økende pustevansker. Ved innkomst er pasienten våken, klar og orientert. EKG viser sinusrytme med en ventrikkelfrekvens på 112/min. Blodtrykket måles til 196/108 mmHg. I halvt sittende stilling ser du tydelig struttende halsvener, og du palperer pitting ødem opp til knærne bilateralt.
Hvordan vil du beskrive denne pasienten i henhold til Forresters klassifisering av akutt hjertesvikt?

A Våt og kald.
B Våt og varm.
C Tørr og varm.
D Tørr og kald.

41
Nedenfor følger noen utsagn om auskultasjon av bilyder. Hvilket utsagn er mest riktig?
1. Bilyden ved mitrallekkasje er lavfrekvent
2. Lavfrekvente lyder høres best med stetoskopets membran
3. Mitrallekkasje følges av og til av en tredje hjertetone
4. Ingen av utsagnene i punktene 1-3 er riktig

A 2
B 1
C 3
D 4

42

En 17 år gammel gutt kommer på legekontoret med 2 dages sykehistorie med sår hals, svelgsmerter, lett hoste og noe snørr.
Ved undersøkelse finner du store tonsiller med belegg og hovne lymfeknuter på halsen. Temperatur 37.5.
Hvor mange av Centor-kriteriene er oppfylt?

A 1
B 2
C 3
D 4

43
Hvilke mikroskopiske forandringer er typiske ved et hjerteinfarkt av 6-8 ukers varighet?

A Grålig myokard, fibroblaster, kollagene fibre
B Hyperemisk randsone, fagocytose av nekrotiske fibre, granulasjonsvev
C Avbleking av myokard, koagulativ nekrose, rikelig med nøytrofile granulocytter
D Ødem, tilstrømming av noen få nøytrofile granulocytter, koagulasjonsbåndnekrose

---

44
Hvilke mikroskopiske forandringer er typiske ved et hjerteinfarkt av inntil 4 døgns varighet?

A Ødem, tilstrømming av noen få nøytrofile granulocytter, koagulasjonsbåndnekrose
B Grålig myokard, fibroblaster, kollagene fibre
C Hyperemisk randsone, fagocytose av nekrotiske fibre, granulasjonsvev
D Avbleking av myokard, koagulativ nekrose, rikelig med nøytrofile granulocytter

---

45
Mann på 62 år har i lengre tid hatt endret avføringsmønster. Han henvises til koloskopi. Legen som utfører undersøkelsen, beskriver en stilket frembuking av slimhinnen med overfladisk blødning.
Hva vil du kalle dette?

A Ulcus
B Adenom
C Polypp
D Adenokarsinom

00001630f5d409de92

46
En patolog har fått nålebiopsier fra tre forskjellige lymfeknuter. I disse sees tre forskjellige lymfomer; et B-cellelymfom, et T-cellelymfom og et Hodgkin lymfom.
Hvilket av disse forekommer hyppigst?

A T-cellelymfom
B Hodgkin lymfom
C B-cellelymfom

00001630f5d409de92

47
Hva er den vanligste maligne svulsten som utgår fra galleblære?

A Sarkom
B Lymfom
C Plateepitelkarsinom
D Adenokarsinom

00001630f5d409de92

48
Se på histologibildet. Det er et HE-snitt fra en biopsi av en radiologisk påvist tumoraktig lesjon i lunge. Hva slags tumor eller annen patologisk prosess passer bildet best med?

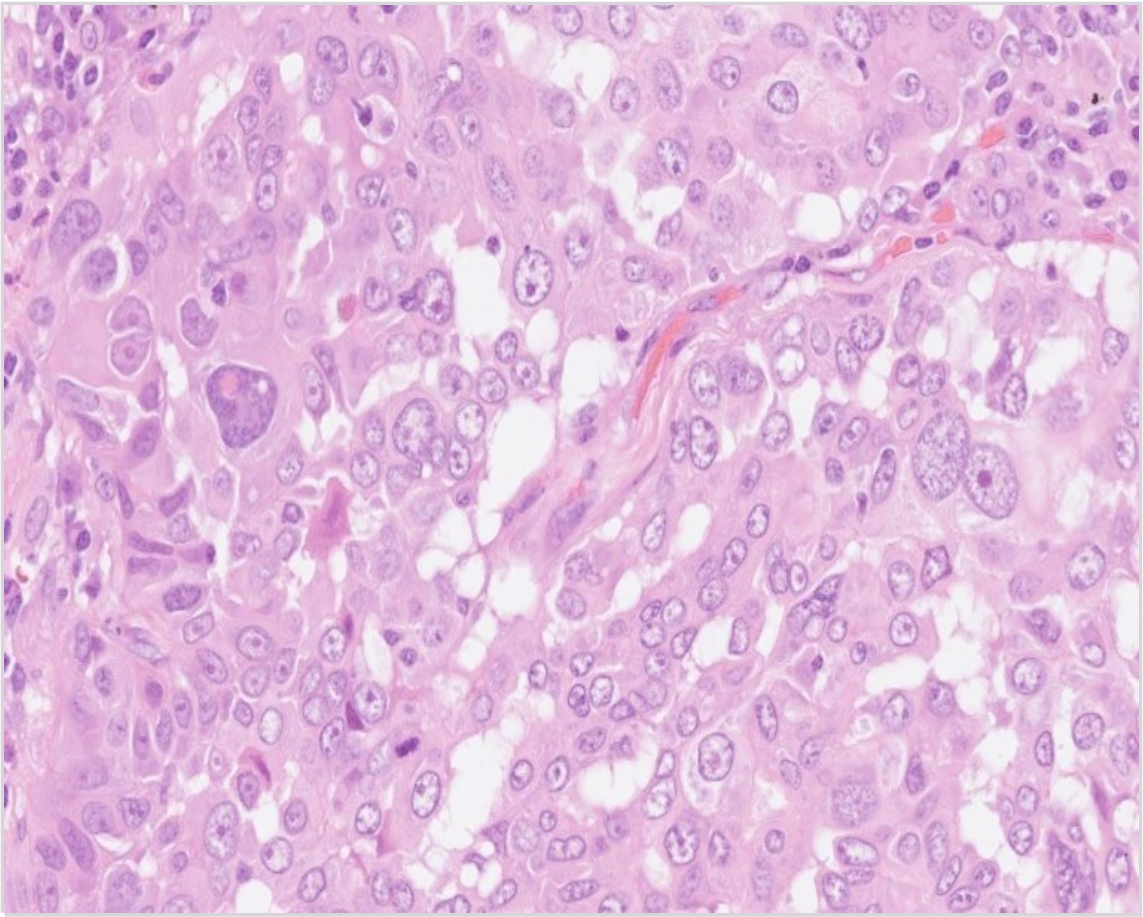

A Småcellet lungekarsinom (SCLC)
B Ikke-småcellet lungekarsinom (NSCLC)
C Godartet tumor, f.eks. hamartom
D Lungeabscess

00001630f5d409de92

49
Det respiratoriske epitelet i luftveiene er pseudoflerlaget og har cilier i overflaten.
Hvordan reagerer epitelet vanligvis på kronisk irritasjon/slitasje?

A Epitelet erstattes av glatt muskulatur.
B Epitelet får lengre cilier og blir tykkere.
C Epitelet omdannes til flerlaget plateepitel.
D Epitelet blir tynnere på grunn av slitasjen.

00001630f5d409de92

50
Hvilke(n) påstand(er) om kolangiokarsinomer er riktig?

A Alle påstander er riktige.
B Økt risiko for utvikling av kolangiokarsinom hos pasienter med primær skleroserende cholangitt.
C Økt risiko for utvikling av kolangiokarsinom hos pasienter med kronisk sykdom i lever (f.eks. hepatitt B og C).
D Økt risiko for utvikling av kolangiokarsinom hos pasienter med levercirrhose.

00001630f5d409de92

51
Som fastlege blir du oppringt av en fortvilet niese til en 82 år gammel mann. Han er enslig, har til vanlig klart seg bra hjemme, kjørt bil og handlet selv. Siste tiden har han begynt å rote mye
Hva er viktigste opplysning for å avklare hvor raskt pasienten bør vurderes?

A Har han hatt symptomer på infeksjon
B Hvilke aktiviteter klarer han i hverdagen nå
C Når oppstod endringen
D Har han våpen

00001630f5d409de92

52
Du er ansatt som lege i spesialisering på medisinsk klinikk og vurderer en 82 år gammel kvinne i akuttmottak. Hun gjennomgikk et hjerteinfarkt for 2 år siden og har KOLS, men er funksjonsfrisk og klarer seg i det daglige med hjelp av hjemmesykepleie én gang for dagen. Hun ble i dag morges kl 8 funnet av hjemmesykepleien. Da lå hun på kjøkkengulvet i hverdagsklær, var trøtt, men svarte adekvat på enkle spørsmål. Hun kunne ikke røre på venstre arm eller bein. CT caput viser et infarkt som omfatter hele høyre hemisfære. Du starter behandling med acetylsalisylsyre, oksygen og intravenøs Ringer acetat og legger henne inn på Slagenheten. Deretter tar du en samtale med hennes 2 sønner, som er veldig bekymret. Du forklarer at deres mor har fått et stort hjerneinfarkt og er utsatt for en rekke komplikasjoner.
Hva er hovedårsaken til økt dødelighet i løpet av de første 3 dagene for denne pasienten?

A Hjerteinfarkt
B Aspirasjonspneumoni
C Urinveisinfeksjon
D Økt intrakranielt trykk

00001630f5d409de92

53
Som assistentlege ved avdeling for hjerneslag har du ansvar for en sprek mann på 70 år som har gjennomgått et mindre hjerneinfarkt med sensibilitetsreduksjon i venstre ansikt, over- og underekstremitet. Du bestiller en ultralyd halskar.
Hvilke funn på ultralyd halskar skulle utgjør en klar indikasjon for karotis endarterektomi for denne pasienten?

A En 80 % stenose i venstre carotis interna .
B En 50 % stenose i høyre carotis interna og en 75 % stenose i venstre carotis interna.
C En 75 % stenose i høyre carotis interna.
D En 40 % stenose i høyre carotis interna.

00001630f5d409de92

54
En 70 år gammel mann innkommer i akuttmottak 45 minutter etter nyoppstått venstrestresidige symptomer. Han får 2 poeng med National Institutes of Health Stroke Scale (NIHSS) for lettgradig kraftreduksjon i venstreovereks og lettgradig reduksjon i sensibilitet i venstre side. Han har også redusert gripekraft og finmotorikk i venstre hand. Hjerte-,lunge- og abdomenundersøkelser er uten anmerkning.
CT caput: ingen blødning. BT 175/90 mmHg. LAB: INR 1,1 og glukose 17 mmol/l
Hvordan vurderer du pasientens tilstand og hvordan behandler du?

A Pasienten har kun lettgradige slagsymptomer og du behandler med ASA 300 mg.
B Pasienten har tydelige slagsymptomer og du behandler med trombolyse.
C Pasienten har nevrologiske symptomer som skyldes hyperglykemi og du behandler med Insulin.
D Pasienten har både slagsymptomer og hyperglykemi og du behandler med ASA 300 mg og Insulin.

00001630f5d409de92

55
Pasienten kommer til deg fordi han har ubehagelige sensasjoner i bena. Han kan kjenne det hele døgnet, men antakelig mest om kvelden. Han har slitt med søvnen i mange år og dette problemet har ikke gjort det bedre. Rastløse ben og polynevropati kan noen ganger være vanskelig å skille fra hverandre diagnostisk.
Hvilke metoder kan brukes for å skille tilstandene fra hverandre?

A Anamnese, klinisk undersøkelse eventuelt nevrografi og termotest
B Anamnese, klinisk undersøkelse eventuelt aktigrafi og multiple søvnlatens test (MSLT)
C Anamnese, klinisk undersøkelse eventuelt polysomnografi og aktigrafi
D Anamnese, klinisk undersøkelse eventuelt nevrografi og polysomnografi

00001630f5d409de92

56
Kjeverefleksen utløses ved at man slår lett med reflekshammeren over hakespissen slik at kjeven rykkes litt ned. Hvis refleksen er til stede, rykker kjeven litt opp igjen.
Hvilke hjernenerver utgjør henholdsvis afferent og efferent ledd i denne refleksen?

A Afferent: 5 Efferent: 7
B Afferent: 5 Efferent: 5
C Afferent: 7 Efferent: 7
D Afferent: 8 Efferent: 5
E Afferent: 8 Efferent: 7

00001630f5d409de92

57
Levodopa er det viktigste medikament i behandling av de motoriske symptomene ved Parkinsons sykdom.
Med hvilken enzymhemmer koadministreres medikamentet for å hindre perifer nedbrytrning av levodopa?

A Dopaminreseptorantagonist
B Catechol-O-metyltransferase
C Dopadekarboksylase
D Monoaminoxidase B

00001630f5d409de92

58
En 22 år gammel kvinne kommer til deg som fastlege fordi hun er plaget med migreneanfall ukentlig. Forut for hodepinen har hun ofte synsaura med varighet på ca. 30 minutter der et felt med siksakklinjer gradvis øker i størrelser og beveger seg over synsfeltet. Hun røyker, og har i ett års tid brukt østrogenholdige p-piller. Som ett av flere tiltak ønsker du at pasienten skal slutte med P-pillene.
Hva er viktigste grunn til at du som fastlege gir dette rådet?

A P-piller og røyking gir hyppigere migreneanfall
B P-piller og røyking kombinert med migrene med aura øker risikoen for hjerneslag
C P-piller og røyking gjør at man ikke kan bruke forebyggende medisiner
D P-piller og røyking kan ikke kombineres med anfallsmedisiner for migrene

00001630f5d409de92

59
På vakt som LIS-lege vurderer du en 24 år gammel kvinne med sterk hodepine. Hun har fra 15 års alder 2-3 ganger i måneden hatt en jevnt trykk i hodet av flere dagers varighet som stort sett har gitt seg med paracetamol. For vel 6 uker siden tilkom hyppigere intens hodepine som etter hvert er blitt kronisk. De siste dagene har hodepinen vært helt uutholdelig med kvalme og oppkast og synsforstyrrelser med uklart syn på begge øynene i opptil en til to-timer av gangen. Hun har brukt Paracet og Paralgin Forte daglig med avtagende effekt. Ved undersøkelse er hun våken og forklarer seg greit. Hun er tydelig overvektig. Det er normal nevrologisk status bortsett fra ved oftalmoskopi der du finner at papillene er uklart avgrenset på begge øyne. Hun er afebril, blodtrykket er 160/100. Cerebral CT og MR, og blodprøver, som alle er normale. Hun bruker p-piller, og prøvene viser at hun ikke er gravid.
Hva er mest sannsynlige diagnose?

A Idiopatisk intrakraniell hypertensjon
B Medikamentoverforbrukshodepine
C Malign hypertensjon
D Migrene med aura

00001630f5d409de92

60
En kvinne på 27 år får diagnostisert epilepsi. Hun og samboeren har ønske om barn snarlig.
Hvilken antiepileptikum bør hun om mulig unngå å starte opp med?

A Lamotrigin
B Karbamazepin
C Levetiracetam
D Valproat

00001630f5d409de92

61
Du er turnuslege i allmennpraksis og oppsøkes av en 74 år gammel kvinne med ustø gange. Fra journalen fremkommer det at hun har hatt et alkoholoverforbruk. Hun forteller at hun i løpet av det siste året har blitt gradvis mer ustø. Videre forteller hun at ustøheten forverres i mørke. Du utfører Rhombergs test hvor pasienten svaier med åpne øyne, men må ta sidestep når hun lukker øynene.
Hva er mest sannsynlig årsak til pasientens symptomer?

A Polynevropati
B Parkinsonisme
C Cerebellær atrofi
D Normaltrykkshydrocephalus

00001630f5d409de92

62
Du jobber som turnuslege på legevakten når det kommer en 55 år gammel kvinne med en venstresidig hodepine. Hun forteller at smertene utviklet seg over noen timer. Hun hadde veltet på sykkel et par dager tidligere. Ved inspeksjon ser du at pasienten har hengende øyelokk og sammentrukket pupille på venstre side.
Hva er den mest sannsynlige årsaken til pasientens symptomer?

A Venstresidig disseksjon i a. carotis interna
B Meningitt med lokal påvirkning av hjernenerve.
C Venstresidig hjernestammeinfarkt.
D Subarachnoidalblødning med tidlig tegn på tentorial herniering.

00001630f5d409de92

63
Skader i et enkelt gen kan noen ganger føre til en arvelig disposisjon for kreftutvikling.
Hva skyldes oftest slik arvelig kreftdisposisjon?

A Mutasjoner som inaktiverer onkoproteiner
B Mutasjoner som gir aktivering av tumorsuppressorproteiner.
C Mutasjoner som inaktiverer tumorsuppressorproteiner.
D Mutasjoner som aktiverer onkoproteiner.

00001630f5d409de92

64
Immunforsvaret er viktig for å beskytte oss mot vekst av kreftceller.
Hvordan kan immunceller skille mellom friske celler og kreftceller?

A Kreftceller må som regel oppregulere nivået av visse adhesjonsmolekyler for å kunne danne en svulst. Immunceller kan gjenkjenne og drepe celler som viser fram adhesjonsmolekyler som ikke hører til i det aktuelle organet.
B Kreftceller har muterte gener. De produserer dermed proteiner som immuncellene ikke har toleranse for. Disse presenteres av MHC-molekyler på kreftcellene, og forteller immuncellene at dette er celler som bør drepes.
C Kreftceller oppstår ofte fra celler som er infisert av onkogenholdige virus. Virusproteiner presenteres av MHC-molekyler på kreftcellene, og forteller immuncellene at dette er celler som bør drepes.
D Kreftceller må som regel nedregulere nivået av adhesjonsmolekyler på overflaten for å kunne vokse invasivt. Immunceller kan gjenkjenne og drepe celler som ikke viser fram riktige adhesjonsmolekyler.

65
Immunterapi med PD-1-hemmere drar nytte av vårt eget immunsystem i bekjemping av kreft.
Hvilken aktør har hovedrollen?

A Nøytrofile granulocytter
B T-lymfocytter
C B-lymfocytter
D Immunglobuliner

66
Kjemoterapi (cellegift) er medikamenter som benyttes til behandling av blant annet kreftsykdommer. Kjemoterapi fungerer ofte ved å påvirke mekanismer relatert til celledeling og metabolisme. Kjemoterapi benyttes mye i behandling av kreftsykdommer, spesielt som livsforlengende behandling ved inkurabel kreftsykdom. Testikkelkreft, melanom, tarmkreft, nyrekreft og prostatakreft er blant de vanligste solide kreftformene som gir metastatisk kreftsykdom til menn under 50 år.
Hvilken av disse kreftsykdommene kan kureres med cellegift <u>alene</u>, selv om det foreligger metastaser (spredning av sykdommen)?

A Testikkelkreft
B Melanom
C Nyrekreft
D Prostatakreft
E Tarmkreft

67
Tumormarkør er et stoff, for eksempel et protein, som produseres av kreftceller og som slipper over i blodbanen og kan måles biokjemisk. Tumormarkører kan dermed være nyttige ved diagnostikk og oppfølgning av kreftsykdommer. Tumormarkører er sjelden spesifikt for kreftsykdommer og finnes ofte normalt i kroppen, f.eks PSA hos menn.
Hvilket hormon kan også være en tumormarkør?

A LH (Luteiniserende hormon)
B FSH (Follikkelstimulerende hormon)
C hCG (humant choriongonadotropin)
D Testosteron
E Østrogen

68
En 50 år gammel kvinne har nyrekreft med spredning. Hun startet for 5 uker siden med immunterapi i form av en PD1-hemmer. Siste uke har hun blitt økende plaget med smerter i magen og diare. Hun er bekymret og tar kontakt med sykehuset. De tar henne inn til en raskt vurdering.
Hva er den viktigste differensialdiagnosen å avklare?

A Tumorvekst av metastaser inn i tarm.
B Divertikulitt.
C Kolitt

00001630f5d409de92

69
Du får en henvisning på en pasient som har blitt økende slapp og tungpust siste 4 måneder. Hun er tidligere frisk og har ikke røkt. Hun har hatt litt stikninger i thorax og har vært behandlet uten effekt med pencilling av fastlegen på mistanke om pneumoni. Fastlegen har derfor tatt et rtg thorax som viser en oppfylning sentralt i thorax og litt pleuravæske på høyre side. Hun har ikke hatt vekttap og er afebril. Ved klinisk undersøkelse kjenner du ingen oppfylninger, men legger du merke til at hun blir fort trøtt og at hun sliter med å holde øynene åpne over lang tid. Ved utredning finner du en sentralt beliggende tumor i mediastinum og høyre hilus.
Hva er den mest sannsynlige forklaringen på pasientens symptomer og funn?

A Dette er et klassisk bilde på et lymfom med B-symptom
B Brystkreft med metastaser
C Småcellet lungekreft med typisk paraneoplastisk fenomen
D Thymom med typisk paraneoplastisk fenomen

00001630f5d409de92

70
En kvinne på 40 år kommer til fastlegen fordi hun konstant er tett i nesen og sliter med sekresjon fra nesen. Hun jobber som kokk, og forteller også at hun har mistet luktesansen.
Hvilken diagnose er mest sannsynlig?

A Baker allergi
B Olfactoriusnevroblastom
C Kronisk rhinosinusitt med nesepolypper
D Akutt sinusitt

00001630f5d409de92

71
En 45 år gammel kvinne kommer til fastlegen. Hun har fått redusert hørsel på venstre side. Når du undersøker henne er det normal otoskopi og ved siegling er det luftholdig mellomøre. Du tar Weber og Rinne, og Weber lateraliserer til høyre. Rinne er normal på begge ørene (dvs. høres best rett utenfor øret).
Hva slags type hørselstap passer dette best med?

A Sensorinevrogent hørselstap
B Både sensorinevrogent og mekanisk hørselstap
C Mekanisk hørselstap
D Funnene gir ikke holdepunkter for verken mekanisk eller sensorinevrogent hørseltap

00001630f5d409de92

72
En 6 år gamle gutt kommer med sin far til fastlegen. Han er en aktiv gutt som spiller fotball og ishockey. Siste 2 mnd har han vært konstant hes. Han har ikke hatt feber siste 2 måneder og han har heller ikke hatt øvre luftveisinfeksjon.
Hvilken tilstand mistenker du kan forårsake heshet hos Ole?

A Stemmebåndsknuter/sangerknuter
B Reinkes ødem
C Carcinoma in situ
D Falsk krupp

00001630f5d409de92

73
Du har fått besøk av en mann på 24 år som har falt av sykkelen for et par timer siden og fått et kutt på kinnet som ikke blør lengre. Sårkantene ligger mot hverandre og det er ikke noe vevstap. han har også et lite kutt i leppa og tunga. Du synes det er for omfattende til at du kan sy dette pent nok på kontoret så du ønsker å sende ham til sykehuset.
Hvor tidlig bør slike bløtdelsskader i aniktet primærbehandles?

A Innen 24 timer
B Innen 36 timer
C Innen 72 timer
D Innen 5 dager

00001630f5d409de92

74
Kreft i mandler (tonsillecancer) er assosiert med røyking og alkoholinntak, men kan også skyldes virus.
Hvilken virustype er dette?

A RS virus
B Herpes virus
C Epstein Barr virus
D Humant Papillomavirus (HPV)

00001630f5d409de92

75
En mann på 60 år besøker deg på allmennlegekontoret på grunn av en kul på ca 3 cm like foran den skrå halsmuskelen. Den har vokst i løpet av en måned og du kjenner på den at den er er myk og fluktuerende og uøm. Blodprøver viser CRP<5 og hvite på 7,0.
Hva er mest sannsynlige diagnose?

A Tularemi
B Lymfom
C Cystisk metastase
D Lateral halscyste

00001630f5d409de92

76
Hos pasienter med residiverende nesepolypose og alvorlig astma kan det noen ganger være indikasjon for å bruke biologiske medikamenter.
Hvilket kriterium må være oppfylt for at pasientene kan få biologiske medikamenter?

A Type 2 inflammasjon i slimhinnen
B Type 1 inflammasjon i slimhinnen
C Infeksjon med coronavirus
D Infeksjon med bakterien Staphylococcus aureus.

00001630f5d409de92

77
En pasient kommer til deg fordi han snart 4 måneder har vær plaget med nesetetthet, mye press og trykk i ansiktet, og sekresjon bak i svelget.
Hva er mest sannsylig diagnose?

A Migrene
B Kronisk bihulebetennelse
C Allergisk rhintt
D Skjev neseskillevegg

00001630f5d409de92

78
Hvorfor er vurdering av allmentilstand viktig i onkologien?

A Pasienter i dårlig allmentilstand skal ikke ha kurativ kreftbehandling
B Allmentilstand gir informasjon om hvem som kan ha nytte av kreftbehandling
C Allmentilstanden gir informasjon om hvem som har hatt nytte av kreftbehandling
D Allmentilstand er avgjørende for hvem som tilbys kurativ behandling

00001630f5d409de92

79
En 76 år gammel mann har vært til deg på kontoret for tredje gang på 6 måneder med symptomer på nedre luftveisinfeksjon. Han har røkt siden han var 22 år, men sluttet for 8 måneder siden. Etter dette har han mistet noe matlyst og gått ned 6 kilo. Han er sliten av å hoste, og har ved et par anledninger hostet så mye at det har kommet opp litt blod. Han kommer nå for svar på røntgen thorax som viser « hyperinflaterte lunger uten sikre infiltrat» og spirometri som viser FEV1 på 70% av forventet verdi.
Hvordan håndterer du pasienten videre?

A Du informerer pasienten om at han har en infeksiøs forverring av KOLS og skriver ut inhalasjonsmedisiner og antibiotika

B Du informerer pasienten om at han har KOLS men ønsker å supplere utredningen med CT av lungene
C Du henviser pasienten til lungelege for diagnostikk, behandling og oppfølging av KOLS
D Du informerer pasienten om at han har KOLS og skriver ut inhalasjonsmedisiner

00001630f5d409de92

80
To ulike randomiserte kontrollerte studier ble gjennomført blant pasienter med prediabetes. Resultatene var som følger: I Studie 1 (Medikament 1) var gjennomsnittlig blodsukkerreduksjon 1,13 mmol/L (95% konfidensintervall: -0,11 – 2,37 mmol/L). I Studie 2 (Medikament 2) var gjennomsnittlig blodsukkerreduksjon 0,15 mmol/L (95% konfidensintervall: 0,02 – 0,28 mmol/L).
Hvilket svaralternativ er sant om assosiasjonsstyrken i disse studiene?

A Medikament 2 er bedre enn Medikament 1.
B Den observerte assosiasjonsstyrken er høyere for Medikament 1 enn for Medikament 2.
C Vi har bevis for at Medikament 2 og Medikament 1 har samme effekt.
D Medikament 1 er ikke effektivt.

00001630f5d409de92

81
To randomiserte kontrollerte studier (RCT) har undersøkt effekten av nye antivirale midler (AM) mot SARS-CoV-2. RCT 1 undersøkte AM1 og fant p=0,02. RCT 2 undersøkte AM2 og fant p=0,07.
Hvilken konklusjon kan du trekke om effekten av medikamentene ved bare å se på p-verdiene?

A AM1 er mer effektivt enn AM2 fordi p-verdien er lavere i RCT 1.
B De to medikamentene er like effektive, fordi begge studiene viste statistisk signifikante effekter.
C AM2 er mer effektivt enn AM1 fordi p-verdien er høyere i RCT 2.
D Det er ikke nok informasjon til å slå fast om medikamentene har ulik effekt.

00001630f5d409de92

82
En kohortstudie sammenlignet risiko for tykktarmskreft mellom deltakere med Crohns sykdom og deltakere uten Crohns sykdom. Punktestimatet for risikoratioen var 2,1 og 95% konfidensintervall var 0,9 til 4,4.
Hva forventer du vil skje hvis du øker utvalgsstørrelsen i denne studien (det vil si at flere personer blir inkludert i studien)?

A Konfidensintervallet blir bredere.
B Konfidensintervallet blir smalere.
C Punktestimatet øker.
D Punktestimatet blir mindre.

00001630f5d409de92

83
En 50 år gammel mann med nyresvikt fikk for 6 måneder siden oppdaget et abdominalt aortaaneurisme på 45 mm. Han er henvist til deg som karkirurg. Du ønsker en radiologisk vurdering av om aneurismet har vokst.
Hvilken radiologisk undersøkelse velger du?

A CT-angiografi av abdominal aorta
B Ultralyd av abdominal aorta
C Konvensjonell angiografi av abdominal aorta
D MR-angiografi av abdominal aorta

00001630f5d409de92

84
En 90 år gammel kvinne ankommer akuttmottaket med sterke smerter i ryggen og magen. Hun bor på sykehjem, og er dement. Hun følges av sin datter, som forteller at moren ikke lenger kan prate og stort sett sitter i en stol hele dagen. Pasienten har tidligere vært storrøyker, og har hatt hjerteinfarkt for mange år siden. Du slår opp i journalen, og finner ut at pasienten fikk påvist et abdominalt aortaaneurisme på 5 cm for 4 år siden, men ble vurdert som for syk for planlagt operasjon på det tidspunktet. Pasienten er ikke fulgt opp for dette siden. Ved undersøkelse kjenner du en pulserende oppfylning i mageregionen. UL bekrefter et 8 cm stor AAA som er ømt ved palpasjon. Du ringer til karkirurgen, og forklarer funnene og at du mistenker et rumpert aortaaneurisme (R-AAA). Hvilken behandling tror du karkirurgen vil anbefale i en slik setting?

A Legge pasienten inn på karkirurgisk avdeling for konservativ behandling med smertelindring etter samtale med pasient og pårørende.
B Bestille blodprodukter, ta en akutt CT-angiografi og planlegge akutt åpen operasjon for R-AAA
C Legge inn pasienten på karkirurgisk avdeling, gi blodprodukter og smertestillende, og planlegge elektivt operasjon neste dag.
D Bestille blodprodukter, ta en akutt CT-angiografi og planlegge akutt endovaskulær operasjon for R-AAA

00001630f5d409de92

85
En mann på 76 år med kjent hjerte-karsykdom og diabetes er henvist til karkirurgisk poliklinikk pga et smertefullt sår på venstre stortå som ikke gror. Han er aktiv røyker. Pasienten har hatt såret over lengre tid, men har først den siste tiden kjent på smerter. Han plages litt med nummenhet under fotbladene, «det er på grunn av diabetesen», sier pasienten. Såret er ca 1x1 cm i størrelse og skarpt avgrenset. Det er nekroser i sårkanten, til dels bløte forandringer i såret med vond lukt. Kun lett rødhet og varmeøkning omkring. Det er ikke mulig å kjenne pulser i ADP og ATP, men du måler ankeltrykk til 40 i ADP, 60 i ATP og 160 på arma. Du kjenner puls i begge lysker. Pasienten er i bra allmenntilstand og har ikke feber. Du mistenker at det foreligger kritisk iskemi. Hva velger du å gjøre videre med pasienten?

A Renser såret, tar sårprøve, kontrollerer nyrefunksjonen, og bestiller CT-angiografi av beina for snarlig avklaring.
B Renser såret, tar sårprøve, og henviser til hudlege for stansebiopsi og kompresjonsbehandling for venøst sår.
C Renser såret, tar sårprøve, bestiller røntgen av foten og henviser til ortoped med mistanke om osteomyelitt.
D Renser såret, tar sårprøve, anbefaler gangtrening i 3 måneder og ber om at fastlege følger opp.

00001630f5d409de92

86
Du er fastlege og møter en 30 år gammel kvinnelig pasient med kraftig hodepine lokalisert like bak høyre øye. Smertene oppstod for 3 dager siden og har økt raskt i intensitet siden dette. Pasienten forteller at smertene forverres av øyebevegelser og at synet på høyre øye har blitt gradvis dårligere etter at smertene oppstod.
Hvilken diagnose er mest sannsynlig ut ifra en slik sykehistorie?

A Glaukom
B Migrene
C Optikusnevritt
D Kjempecellearteritt

00001630f5d409de92

87
En 25 år gammel mann kommer til deg som fastlege med et hovent rødt øye. Det viser seg at mannen har vært i et slagsmål, og øyet er såpass hovent at pasienten ikke klarer å åpne det uten hjelp. Mannen lurer på om det er greit at han kjører bil så lenge han passer på å bruke briller.
Hva bør du som fastlege gjøre?

A Du undersøker synsfeltet som er 120 grader i horisontalplanet. Mannen kan dermed fortsatt kjøre bil.
B Du sender beskjed til fylkesmannen om at pasienten for tiden ikke oppfyller helsekravene til førerkort
C Du undersøker at det er god visus på det friske øyet, og mannen kan da fortsatt kjøre bil
D Du gir muntlig beskjed om at han ikke kan kjøre bil før han kan se på begge øynene igjen

---

00001630f5d409de92

88
En eldre pasient oppsøker deg en kveld på legevakt med et ensidig og smertefullt rødt øye.
Han opplever synet som tåkete og han ser en halo rundt lys. Han forteller at han tidligere har sett ringer rundt lys om kveldene, men ikke hatt smerter. Du undersøker han og ser at pupillen er stor og lysstiv.
Hva er den mest sannsynlige diagnosen?

A Akutt trangvinkelglaukom
B Keratitt
C Epitelskade/ avskrap av cornea.
D Iridocyclitt

00001630f5d409de92

89
Du er fastlege. En mann på 30 år kommer til deg fordi han de siste par ukene har merket tåkete syn, særlig på det ene øyet. Han bruker briller. Du har det litt travelt og tar deg bare tid til å teste visus på snellens tavle på en måte.
Hvordan vil du gjøre dette?

A Begge øyne samtidig, uten brille

B Begge øyne samtidig (binokulært) med egen brille

C Et øye av gangen uten brille

D Et øye av gangen med egen brille

00001630f5d409de92

90
Du har besøk av en 4 åring med esotropi (manifest innoverskjeling) på høyre øye. Foreldrene lurer på om det er fare for at skjelingen går ut over synet og derved kan gi henne amblyopi.
Hva svarer du foreldrene?

A Ja, hun vil oppleve forskjellige bilder på de to netthinnene, men om vi opererer høyre linse, får høyre netthinne adekvat synsstimulering og faren for amblyopi reduseres.
B Ja, hun vil oppleve forskjellige bilder på de to netthinnene og det er fare for at hun utvikler amblyopi.
C Nei, så lenge hun har begge øyne åpne, vil de oppleve lik lysmengde og synsstimulering, og hun vil ikke utvikle amblyopi.
D Nei, hun vil alternere mellom å bruke høyre og venstre øye. Begge øyne vil dermed oppleve synsstimulering, og hun vil ikke utvikle amblyopi.

00001630f5d409de92

91
En 50 årig mann kommer til deg på legekontoret der du har ØH-praksis som allmennlege.
Han har diabetes type 2. Han har for 3 dager siden merket akutt innsettende filler i synsfeltet til venstre øye. Ingen andre ledsagende symptomer.
Ved undersøkelsen finner du i rød refeks svarte flak som beveger seg. Det er vanskelig å få innsyn ved oftalmoskopi.
Han har for en ukes tid siden vært til kontroll hos øyespesialist som ikke fant tegn til retinopati.
Hva tror du diagnosen er, og hva vil du gjøre med pasienten?

A Han har utviklet en proliferativ diabetisk retinopati med blødning fra nydannede blodkar med påfølgende corpusblødning. Observasjon. Henvises til nærmeste øyeavdeling med prioritet 1-2 uker.
B Corpusblødning med mulig retinal rift og eventuelt amotio retinae
Henvises til nærmeste øyeavdeling/poliklinikk.
C Han ha er en betennelse i choroidea eller retina med påfølgende ansamling av betennelsesprodukter i corpuscaviteten med påfølgende aggregater av disse i corpusrommet med flytere som symptom. Henvises nærmeste Øyeavdeling for utredning. Prioritet 4-5 dager.
D Han har en retinal rift som kan gi netthinneløsning. Ktr. om en uke i håp om at corpusblødningen er resorbert med mulighet for avklaring av sitiuasjonen.

00001630f5d409de92

92
Du er fastlegen til en 68 år gammel mann som kommer til deg grunnet økende smerter i lumbalcolumna de siste 4 ukene. Smertene er til stede uavhengig av tid på døgnet. Han har tidligere i livet vært lite plaget med ryggsmerter. Du undersøker han og finner smerter i lumbalcolumna ved alle bevegelsesretninger, mest uttalt ved ventralfleksjon. Det er bankømhet over processus spinosi L4 og L5. Han har normal kraft og sensibilitet og normale og symmetriske reflekser i underekstremitetene.
Hva blir mest riktig å gjøre videre?

A Anbefaler fysioterapibehandling og ber pasienten ta kontakt dersom ikke behandlinger har effekt på smertene.
B Gi NSAIDs og oppfordre til fysisk aktivitet inntil smertegrensen.
C Anbefaler fysioterapibehandling med aktiv tilnærming med kontroll om 4 uker.
D Henvisning til MR og oppfordre til vanlig aktivitet i påvente av MR-svar.

00001630f5d409de92

93
Du er lege på en slagenhet og skal henvise en mann på 53 år til rehabilitering. Det er en uke siden hjerneslaget. Han har fortsatt pareser i affisert side. Du foreslår å kontakte en rehabiliteringsavdeling som du vet har plass med en gang, og som er det eneste stedet som tilbyr pasientene trening to ganger daglig. Denne avdelingen ligger imidlertid et stykke unna pasientens hjem. Pasientens ektefelle synes det hadde vært mer praktisk for han å komme til kommunens rehabiliteringssenter i nærheten av hjemmet.
Hvordan vil du begrunne hvorfor du anbefaler det senteret som tilbyr tidlig oppstart og høy intensitet i trening?

A Fordi det gir aller best normalisering av sirkulasjonen i penumbrasonen.
B Fordi det er viktig for en pasient som har vært mye sengeliggende å gjenvinne kondisjon og muskelstyrke.
C Fordi det øker motivasjonen hos pasienten
D Fordi det bidrar til at de plastiske endringene i hjernen blir så funksjonelle som mulig

---

00001630f5d409de92

94
Under uketjeneste på Lian snakker du med en pasient som fikk et venstresidig mediainfarkt for fem uker siden. Pasienten redegjør godt for sykehistorien og rapporterer at hun i den første tiden etter slaget slet med svekket kraft og følelse særlig i høyre arm, men at funksjonen har kommet seg ganske bra i løpet av tiden som har gått. Hun forteller at hun ikke har noen nevneverdige plager utover dette. Når du ber henne mime ulike bevegelser (f. eks. slå inn en spiker med en hammer, pusse tenner og gre håret) må hun anstrenge seg, og bevegelsene stemmer ikke helt med hva du ber henne om å gjøre, selv når hun bruker venstre arm.
Hvilken kognitiv fortsyrrelse lider denne pasienten av?

A Visuo-spatiell defekt
B Impressiv afasi
C Neglekt
D Apraksi

00001630f5d409de92

95
Som fastlege har du rekvirert MR for å utrede kognitiv svikt hos en 84 år gammel kvinne. I tillegg til generell atrofi og utbredte vaskulære hvitsubstansforandringer sees et meningeom på 1 cm beliggende over venstre frontallapp. Hvordan følger du opp meningeomet videre?

A Du rekvirerer en MR-kontroll om 6 mnd for å utelukke vekst
B Du henviser til nevrokirurgisk poliklinikk
C Du henviser til nærmeste nevrokirurgiske avdeling som kreftpakkeforløp
D Du gjør ingenting

00001630f5d409de92

96
En 82 år gammel mann er antikoagulert grunnet atrieflimmer. Han mistet bevisstheten etter å ha snublet i et teppe hjemme. Ved undersøkelse i akuttmottak finner du Glasgow Coma Scale 11 og en høyresidig hemiparese.
Hva er mest sannsynlige CT funn?

A Stort epiduralt hematom i midtre skallegrop venstre side
B Akutt subduralt hematom venstre side
C Kronisk subduralt hematom venstre side
D Stort epiduralt hematom i midtre skallegrop høyre side

00001630f5d409de92

97
En 40 år gammel bygningsarbeider falt 3-4 m fra et stillas. Han hadde GCS-skår 8 da han ble sedert og intubert på lokalsykehus 20 min senere. CT caput viste flere patologiske funn, og et av snittene fra undersøkelsen et vist under.
Hvilken patologisk lesjon er det mest sannsynlig at CT-bildet av denne pasienten viser?

A Traumatisk subaraknoidalblødning
B Akutt subduralt hematom
C Epiduralt hematom
D Intracerebral blødning

00001630f5d409de92

98
Mann (22 år) blir skadet i en trafikkulykke. GCS-skår er 6 før han blir sedert og intubert. Cerebral CT ved ankomst universitetssykehus viser 2-3 punktformige blødninger i hvit substans frontalt. Det blir operert inn en trykkmåler til hjerneparenchymet. Neste dag stiger det intrakraniale trykket (ICP) til 25 mmHg og synker ikke til tross for øket sedasjon. En CT kontroll to timer tidligere viste ikke tegn til økning av blødninger eller nye blødninger intrakranialt, men noe generelt ødem. CPP (perfusjonstrykket i hjernen) er 59 mmHg (ønskelig ≥ 60), O_2 sat er 98% (ref 97-98), $PaCO_2$ er 4,6 kPa (4,5-6,0), Na 134 mmol/L (137-145) og temperatur 36,5 ºC. Du er LIS på vakt.
Hvilken behandling bør du helst initiere for å redusere ICP til ≤ 20 mmHg?

A Hyperventilere pasienten slik at $PaCO_2$ synker til < 4 kPa
B Dekompressiv kraniektomi
C Gi pasienten hypertont NaCl intravenøst

00001630f5d409de92

99
Kari er 53 år og jobber som lærer. Hun har stort sett vært frisk tidligere og bruker ingen medisiner. Da hun var 8 år, var hun innlagt på sykehus med meningitt. Ut over dette ingen spesielle plager før det aktuelle.
De siste månedene har hun fått stadig økende hodepineplager. Hun synes hukommelsen og arbeidskapasiteten er dårligere. Fastlegen har bestilt MR caput og den viser store sideventrikler, stor 3. ventrikkel og liten 4. ventrikkel. Det ses en akveduktstenose på bildene.
Du har henne til vurdering på nevrokirurgisk poliklinikk og må bestemme videre behandling.
Hvilket av de følgende alternativene er best behandling for henne?

A Operasjon med ventrikuloperitoneal shunt (VP-shunt).
B Spinalpunksjon der en tapper 30-50 ml CSF for å redusere ventrikkelstørrelse og lindre plagene.
C Operasjon med lumboperitoneal shunt (LP-shunt).
D Operasjon med 3. ventrikulostomi.

00001630f5d409de92

100
Du er på jobb på den lokale legevakten da det kommer inn en 87 år gammel kvinne som har falt og slått hodet. Hun sier hun har vært uheldig og snublet i en teppekant. Hun har ingen amnesi, og benekter bevissthetstap. Hun har et blåmerke i pannen, og et lite kutt som du må suturere, men ellers ingen andre ytre tegn på skade. Du gjør en normal nevrologisk undersøkelse. Hun er fra tidligere relativt frisk og selvhjulpen, og bor hjemme sammen med ektemannen. Videre kommer det frem at hun står på platehemmende medisin (Albyl-E) som primærprofylakse, men ingen andre faste medisiner. Hun føler seg i kjekk form nå, og vil helst reise hjem.
Hva er ifølge de skandinaviske retningslinjer for voksne pasienter med minimal, lett eller moderat hodeskade riktig håndtering videre av denne pasienten?

A Hun fremstår som uskadd, og kan reise hjem med muntlig og skriftlig informasjon om hodeskader.
B Hun må henvises til CT caput som øyeblikkelig hjelp og uavhengig av resultatet på denne skal hun innlegges for observasjon i 24 timer.
C Hun må henvises til CT caput som øyeblikkelig hjelp, men dersom denne viser normale forhold kan hun reise hjem med muntlig og skriftlig informasjon om hodeskader. Dersom CT ikke er tilgjengelig, kan innleggelse til observasjon i minst 12 timer være et alternativ.
D Hun må henvises til CT caput som øyeblikkelig hjelp og uavhengig av resultatet på denne kan hun reise hjem med muntlig og skriftlig informasjon om hodeskader.

00001630f5d409de92

101
Ivermectin var ikke beskyttende mot Covid-19 i en columbiansk randomisert kontrollert studie (p=0.53).
Hva er korrekt for begrepet p-verdi?

A P-verdi gir direkte informasjon bare om styrken til assosiasjonen
B P-verdien er påvirket av både styrken og presisjonen til assosiasjonen og gir oss derfor ikke direkte informasjon om noen av disse
C P-verdi gir direkte informasjon både om styrken til assosiasjonen og om presisjonen
D P-verdi gir direkte informasjon bare om presisjon

00001630f5d409de92

102
Adrenalin er et naturlig hormon, men brukes også som legemiddel.
Hvordan virker adrenalin på kroppens fysiologi og ved sykdomstilstander i hjerte og lunger?

A Adrenalin gir alvorlige bivirkninger (tachykardi og hypertensjon) og skal derfor ikke l brukes i hjerte-lungeredning.
B Adrenalin stimulerer både Beta1- og Beta2- og Alfa-reseptorer
C Adrenalin stimulerer Alfa-reseptorer og kan gi konstriksjon av blodårer og bronkier. Adrenalin skal derfor ikke brukes ved astma
D Medikasjon med Beta-reseptorantagonist (betablokker) har ingen betydning for virkningen av adrenalin

---

00001630f5d409de92

103
Oxygen transporteres med blodet ut til vevene. Hvilken av de følgende faktorer har størst betydning for oxygentilbudet (DO2) til vevene?

A SvO2 (blandet venøs metning)
B Middel arterietrykk (MAP)
C Hgb (Hemoglobinverdien)
D PaO2 (partialtrykket av oxygen i arterieblod)

00001630f5d409de92

104
En 23 år gammel kvinne blir innlagt i sykehus etter 1 døgn med hyppig oppkast. Hun har blodtrykk 90/60, puls 105, respirasjonsfrekvens (RR) 12, sat 99% og temp 37,2. Klinisk undersøkelse avdekker forlenget kapillærfylningstid og tørr munnslimhinne. Det tas blodgass av pasienten.
Hvilket resultat vil du forvente?

A Høy pH, lav bikarbonat
B Lav pH, høy bikarbonat
C Lav pH, lav bikarbonat
D Høy pH, høy bikarbonat

00001630f5d409de92

105
En tidligere frisk 49 år gammel kvinne ble innlagt for 9 dager siden med utbredte bilaterale lungeembolier fire uker etter artroskopisk operasjon av høyre kne. Lungeemboliene ble behandlet med trombolyse etterfulgt av lav molekylær vekt heparin (enoksaparin/Klexane®). Nå påvist flere hjerneinfarkt, trombemasser langs det sentrale venekateteret og fortsatt sentrale lungeembolier. Blodplatene var 230 x 109/l (referanseområde 164-370 x 109/l) ved innkomst, og 67 nå.
Hva bør gjøres nå?

A Rekvirere serologi på Platefaktor 4 antistoff og skifte til DOAK
B Skifte til intravenøs heparin og utrede for antifosfolipidsyndrom med måling av antistoffer mot Kardiolpin og Beta2 glykprotein.
C Måle Antifaktor Xa og øke Klexane-dosen hvis den er lav.
D Utrede for underliggende malignitet og undersøke om det foreligger patent foramen ovale.

00001630f5d409de92

106
En 25 år gammel kvinne blir innlagt med intrauterin fosterdød uke 22+1. Hun har siste to dager hatt smerter i magen og venstre flanke, hatt rød urin og merket små og blå flekker på huden. Blodtrykket er 130/70. Urin stix viser ingen tegn til proteinuri. Orienterende innkomstblodprøver viser følgende:

Blodprøvesvar	Referanseverdi
Hb 8.2 g/dl	11.7-15.3 g/dl
Hvite 11.0 x 10^9/l	4.1-9.8 x 10^9/l
Neutrofile granulocytter 71%	39-73%
Trombocytter 7 x 10^9/l	164-370 x 10^9/l
Bilirubin 58 umol/l	5-25 umol/l
CRP 42 mg/l	<5 mg/l
ALAT 41 U/l	10-45 U/l
Kreatinin 92 umol/l	45-90 umol/l

Du blir konsultert som vakthavende på medisinsk avdeling. Hvilke supplerende analyser bør du be om snarest?

A DAT/Coombs test og d-dimer
B Blodutstryk og d-dimer
C INR, APTT og Fibrinogen
D INR, APTT, Fibrinogen og blodutstryk

00001630f5d409de92

107
56 år gammel mann som for 3 år siden gjennomgikk høydosebehandling med stamcellestøtte (HMAS) grunnet myelomatose. Siden HMAS har han ikke trengt behandling mot myelomatose. Nå akutt innlagt grunnet pareser i underekstremiteter. Han forteller om at det har vært vanskelig å ha kontroll over vannlating og avføring de siste dagene. Du konstaterer at han har nedsatt sensibilitet fra navelen og ned.
Hvilken undersøkelse bestiller du?

A MR columna
B Røntgen columna
C CT
D PET

00001630f5d409de92

108
Du er LIS 1 på St Olavs hospital. Klokken 1 om natten tar du imot en 32 år gammel mann, tidligere frisk. Innlagt grunnet kraftige neseblødninger og blødninger fra tannkjøttet, små røde «utslett» i leggene.
Blodprøvene viser:

Hb	9,3 g/dL	11,7 - 15,3 g/dL
Trombocytter	2 x 10^9/L	164 – 370 x 10^9/L
Leukocytter	11 x 10^9/L	4,1 - 9,8 x 10^9/L
Nøytrofile granulocytter	0,4 x 10^9/L	1,8-6,9 x 10^9/L

I blodutstryket ser du relativt store celler med mye granula i (se under).
Hva gjør du?

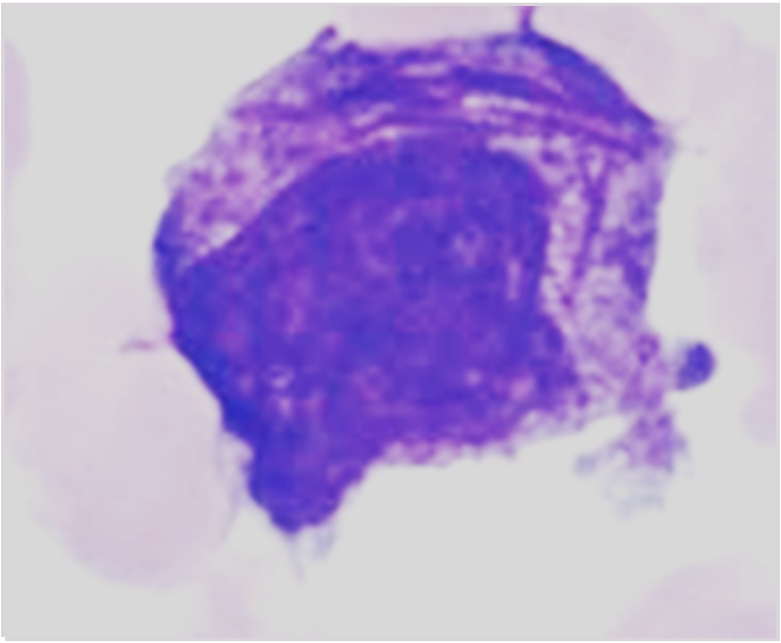

A Du gir trombocytt-transfusjon, Prednisolon 1 mg/kg, og Vesanoid® (Tretinoin: all-trans retinsyre, ATRA)
B Du gir intravenøs immunoglobulin, og hvis fortsatt blødning gir du trombocytt-transfusjon.
C Du gir trombocytt-transfusjon og Vesanoid® (Tretinoin; all-trans retinsyre, ATRA).
D Du rekvirer benmargsundersøkelse.

00001630f5d409de92

109
En 28 år gammel kvinne har vært slapp en tid. Du tar orienterende blodprøver: Normal kreatinin, Na og kalium. Hb 10,0 g/dl (11,7-15,3), MCV 105 fl (81-95 fl), leukocytter 5,3 x 10^9/l (ref 4,1-9,8 x 10^9), trombocytter 84 x 10^9/l (ref 164-370 x 10^9).
Hva bør være neste ledd i utredningen?

A Benmargsundersøkelse
B Ferritin
C Serumelektroforese
D B12 og folinsyre

00001630f5d409de92

110
En 58 år gammel mann blir urolig, får frysninger, magesmerter og blodtrykksfall etter en transfusjon med erytrocytter. Du mistenker en hemolytisk transfusjonsreaksjon. Hvilke blodprøvesvar vil du da forvente?

A Normal laktat dehydrogenase, redusert bilirubin, redusert haptoglobin, normal kreatinin
B Økt laktat dehydrogenase, økt bilirubin, økt haptoglobin, normal kreatinin.
C Økt laktat dehydrogenase, økt bilirubin, redusert haptoglobin, normal kreatinin
D Normal laktat dehydrogenase, økt bilirubin, økt haptoglobin, økt kreatinin.

00001630f5d409de92

111
En 53 år gammel kvinne har alvorlig trombotisk trombocytopen purpura (TTP) med autoantistoff mot ADAMTS13 og trenger plasmautskiftning. Hun har blodtype A Rh(D) +. Hvilken ABO-type plasma kan pasienten få?

A Kun O plasma
B A eller O plasma
C Kun AB plasma
D A eller AB plasma

00001630f5d409de92

112
En mann på 56 år skal nyretransplanteres. For 5 år siden fikk han transfusjon med 2 enheter erytrocytter da han ble operert for en femurfraktur ved Namsos sykehus.
Hvor stor er mannens risiko for hyperakutt forkastelse av et AB0-forlikelig nyretransplantat?

A Det er ingen risiko fordi man tar hensyn til at transplantatet er AB0-forlikelig
B Risikoen er stor fordi personer som transfunderes pleier å lage HLA-antistoff
C Risikoen er moderat fordi ikke alle som transfunderes lager irregulære blodtypeantistoffer
D Risikoen er liten fordi mannen har fått leukocytt-reduserte erytrocytter

00001630f5d409de92

113
En mann på 63 år har diagnosen akutt myelogen leukemi. Som ledd i behandlingen skal han gjennomgå allogen stamcelletransplantasjon. Tabellen viser HLA- og AB0-forlikelighet eller mismatch for 4 mulige donorer.

Donor	HLA-A	HLA-B	HLA-DR	AB0
A	Forlikelig	Forlikelig	Mismatch	Forlikelig
B	Forlikelig	Forlikelig	Forlikelig	Mismatch
C	Forlikelig	Mismatch	Forlikelig	Forlikelig
D	Mismatch	Forlikelig	Forlikelig	Forlikelig

Hvilken donor bør foretrekkes for å redusere risikoen for forkastelse?

A B
B A
C C
D D

00001630f5d409de92

114
På fastlegekontoret kommer en 50 år gammel norsk kvinne som har vært misjonær i Tanzania der hun i 20 år har arbeidet på sykehus som jordmor og sykepleier. Hun skal nå starte i arbeid på kommunens sykehjem. Hun føler seg helt frisk, men lurer likevel på om hun må ta noen undersøkelser før hun kan starte i arbeid og særlig om hun er pliktig til HIV-undersøkelse.
Må denne sykepleieren ta noen undersøkelser/tester og i tilfelle hvilke?

A Hun må ta en MRSA-test og røntgen thorax og få negativt svar før oppstart i arbeid. Quantiferon (IGRA) må også tas, men kan vente til det er gått åtte uker etter hjemkomst. Hun er ikke pliktig til å ta HIV-test, men det kan være relevant om hun har vært i et område med mye HIV-smitte.
B Hun er pliktig til å ta HIV-test da hun har vært i et område med mulig smitte, MRSA og tuberkuloseundersøkelse med røntgen thorax og få negative svar før oppstart i arbeid. Quantiferon (IGRA) må også tas men kan vente til det er gått åtte uker etter hjemkomst.
C Hun er ikke påbudt å ta noen undersøkelser, men kan ta en HIV- test for ordens skyld siden hun har arbeidet som jordmor, og en avføringsprøve for å sjekke om hun har parasitter.
D Hun må ta en MRSA-test og få negativt svar før oppstart. Andre tester som HIV-test og røntgen thorax for tuberkulose er frivillig, men anbefales om hun har vært mye utsatt for smitte.

00001630f5d409de92

115
Vignett: En 55 år gammel mann har respirasjonssvikt og har behov for langtids nattlig BiPAP.
Hvilken sykdom lider denne mannen mest sannsynlig av?

A Lungefibrose
B Amyotrofisk Lateral Sklerose
C Kronisk lungeemboli
D Sarkoidose

00001630f5d409de92

116
En 63 år gammel mann er tidligere stort sett frisk, bortsett fra vannlatningsbesvær med mulig relasjon til forstørret prostata.
Han hadde nå vært forkjølet i 5 dager, var i bedring, men ble så akutt svært syk og legges inn på sykehus. Han er høyfebril, medtatt, konfus, tachypnoe, tachycard og hypotensiv. Knatring basalt begge lunger, øvrig organstatus nornal. Pos. stix på nitritt og leukucytter i urin, CRP 330.
Tentativ diagnose er sepsis med utgangspunkt lunger eller urinveier. Da pasienten er svært dårlig, vil du starte antibiotikabehandling umiddelbart og før flere undersøkelser.
Hvilke antibiotika vil du velge ?

A Benzylpenicillin 3 g x 4 og Gentamicin 350 mg x 1 (begge iv)
B Clindamycin 600 mg x 4 og Ciprofloxacin 600 mg x 3 (begge iv)
C Cefuroxim 1,5 g x 3 og Ampicillin 2 g x 4 (begge iv)
D Erytromycin 1 g x 2 og Benzylpenicillin 6 g x 2 (begge iv)
E Benzylpenicillin 3 g x 4 og Metronidazol 500 mg x 3 (begge iv)

00001630f5d409de92

117
Mann 65 år har KOLS grad 2, og ble akutt tungpustet 1 time før du møter ham som LIS i akuttmottaket på sykehus. Røntgen thoraks viser høyresidig pneumothorax (3 cm over lungetopp, 3 cm ved hilusnivå lateralt). Han er sengeliggende, tydelig respiratorisk besværet i hvile (hviledyspnoe), lett klam i huden.

Undersøkelse	Resultat
BT	110/70mmHg (120 – 140/60-80)
Puls	108/min (60-90)
RR	20/min (12 -18)
SpO2	92% (95-98%)

Han behandles nå med 1L O2/min på nese-brillekateter
Hva er anbefalt håndtering av pneumothorax i denne situasjonen?

A Du flytter pasienten til Lungeovervåkningen for forstøverbehandling (Atrovent og Ventolin) og BiPAP behandling
B Du drøfter med bakvakt og bestiller plass på operasjonsstua for innleggelse av thoraxdren samme dag.
C Du legger pasienten inn til observasjon, gir forsiktig O2, og rekvirerer nytt rtg thorax til neste morgen.
D Du bruker en grov kanyle, og utfører akutt thorakosentese i 2. høyre intercostalrom, i medioklavikulærlinjen

---

00001630f5d409de92

118
En 30 år gammel ikke-røykende mann utredes på lungemedisinsk poliklinikk for økende tungpust ved anstrengelse, samt slapphet over flere måneder. CT thorax med HRCT har vist: «Peribronkovaskulære mikronoduli perihilært, mest uttalt i overlappene og midtlappen, samt patologisk forstørrede lymfeknuter i mediastinum og begge lungehili med en symmetrisk distribusjon». Bronkoskopi med transbronkiale lungebiopsier har vist alveolært lungevev med granulomatøs betennelse og sparsom interstitiell lymfocyttinfiltrasjon. Lungefunksjonsundersøkelser viser lett nedsatt FEV1 og FVC. Blodprøver er upåfallende, han har stabil vekt. Du mistenker sarkoidose.
Hva velger du å gjøre videre?

A Du anser diagnosen som usikker, og mangler opplysninger for å foreslå undersøkelser eller behandling.
B Du anser diagnosen sarkoidose som sikker, og starter behandling med prednisolon.
C Du anser diagnosen sarkoidose som sikker, og velger å observere videre uten behandling i første omgang.
D Du anser diagnosen som usikker, og rekvirerer PET-CT for å undersøke om underliggende cancer-sykdom.

00001630f5d409de92

119
Sykdommer som gir endret ventilasjon og gassveksling kan også gi endringer i blodgasser og blodets syre-base balanse. På en sykehusavdeling er kompensert respiratorisk acidose ikke uvanlig ved uttalt lungesykdom. Et eksempel på en slik tilstand er:

pH	7,36	7,35 - 7,45
PaO2	8,6 kPa	> 11 kPa
PaCO2	8,0 kPa	< 6,0 kPa
BE	9,9	- 2 til + 2

Hvilken tilstand er dette mest forenlig med?

A Kronisk lungeembolisme.
B Uttalt KOLS med forverring
C Uttalt kols i stabil fase
D Alvorlig astma-anfall

00001630f5d409de92

120
En 45 år gammel kvinne kommer til medisinsk poliklinikk for utredning pga lavgradig feber, tungpust, hovne og smertefulle ankler og slapphet, som har økt på de siste par måneder. Fastlege har målt forhøyet total kalsium i serum 2.65 mmol/l (2,15-2,51) og albumin er 40 g/l (36-45). På bakgrunn av dette har fastlege henvist pasienten med spørsmål om sarkoidose. Røntgen av lungene har vist hilusglandelforstørrelse bilateralt, men mer uttalt på høyre side, samt sparsomme mengder pleuravæske. Pasienten er ikke-røyker. Hun har gått ned 3-4 kg i vekt den siste tida.
Hvilke opplysninger i denne sykehistorien gjør at sannsynligheten for sarkoidose styrkes?

A Hyperkalsemi og ankel/leddsmerter, lavgradig feber.
B Uttalt slapphet, asymmetrisk hilusglandelforstørrelse og hyperkalsemi.
C Røykestatus, vekttap og tungpust.
D Asymmetriske forandringer, pleuravæske.

00001630f5d409de92