

2018 - IID - MD4043 - eksamen 1
Eksamensdato: 2018-05-29

1

En 1 år gammel gutt får høy feber (40°C) og tendens til feberkramper. Etter 3 dager er feberen forsvunnet, og det opptrer et ukarakteristisk makulopapuløst utslett over hele kroppen, men ikke i ansiktet.

Hvilket agens er mest sannsynlig årsak til pasientens sykdom?

- A Morbilli (meslingevirus)
- B Rubella (røde hunder)
- C Parvovirus B19
- D Humant herpesvirus type 6

0000152b44087b0c9d

2

En 23 år gammel tidligere frisk kvinne oppsøker legekantoret med symptomer på cystitt. Hun har aldri hatt lignende tidligere. Urin stix undersøkelse viser leukocytter og nitritt ++. Du velger å starte antibiotikabehandling umiddelbart.

Hvilken mikrobe forventer du å finne og hvilket antibiotikum forventer du det er størst sjans for at bakterien er følsom for?

- A E. coli og trimetoprim
- B S. saprophyticus og nitrofurantoin
- C S. saprophyticus og trimetoprim
- D E. coli og nitrofurantoin

0000152b44087b0c9d

3

En 23 år gammel mann innlegges med gastroenteritt-lignende symptomer 1 uke etter han returnerte fra en reise i Tanzania. Det er reist spørsmål om dette kan være malaria.

Hvilke undersøkelser er det korrekt å bestille for å diagnostisere malaria?

- A Blodkultur og spinalpunksjon
- B Blodutstryk og malaria antigenest
- C Blodkultur og malaria antigenest
- D Blodutstryk og spinalpunksjon

0000152b44087b0c9d

4

I et prøvesvar fra mikrobiologisk avdeling står det at det ved urindyrkning er funnet renkultur av *Klebsiella pneumoniae* 10⁵ CFU/ml med følgende resistensprofil:

cefotaxim S
ciprofloxacin R
imipenem S
gentamicin S
nitrofurantoin S
trimetoprim-sulfa S

Hvilken resistensmekanisme er mest sannsynlig tilstede hos denne bakterien?

- A Alternativt penicillinbindende protein
- B Endret membranpermeabilitet
- C Endret angrepsmål
- D Ekstendert spektrum betalaktamase

0000152b44087b0c9d

5

Morfin er et vanlig førstevalg til pasienter med opioidtrengende smerter. Hos pasienter med nyresvikt kan imidlertid bruk av morfin være problematisk.

Hva er den viktigste årsaken til det?

- A Morfinmetabolismen nedsettes ved nyresvikt
- B Morfin er nefrotoksisk
- C Den aktive morfinmetabolitten morfin-6-glukuronid kan akkumuleres ved nyresvikt
- D Aktiv sekresjon av morfin i nyrene er redusert ved nyresvikt

0000152b44087b0c9d

6

Noen legemidler har fosterskadelige effekter og kan gi misdannelser eller funksjonsforstyrrelser når moren bruker dem under graviditeten, spesielt i den mest følsomme perioden. Noen legemidler kan påvirke sentralnervesystemet.

Når i graviditeten må en regne med at sistnevnte kan skje?

- A I første til tredje måned
- B I fjerde til sjette måned
- C Fra sjuende måned frem til fødselen
- D Under hele graviditeten

000015bb4c087b0c9d

7

Du er fastlege for en mann på 57 år som nylig har vært utredet for høyt blodtrykk. Du har stilt diagnosen moderat essensiell hypertensjon og funnet indikasjon for antihypertensiv behandling basert på hans totale kardiovaskulære risikoprofil. Han er ellers ganske frisk, men har Raynauds sykdom, en idiopatisk tilstand med episodisk smertefull sirkulasjonssvikt i fingre og tær, som kan være ganske plagsom. Tiden har nå kommet for å velge blodtrykksmedikament.

Blant de ulike klassene blodtrykksenkende midler er det en type du bestemmer deg for å utelukke. Hvilken?

- A Betablokker (f.eks. metoprolol)
- B Alfablokker (f.eks. doksazosin)
- C Kalsiumblokker (f.eks. nifedipin)
- D ACE-hemmer (f.eks. lisinopril)

000015bb4c087b0c9d

8

NSAID-preparatet naproksens kontraindikasjoner omfatter «alvorlig nyresvikt». Naproksens eventuelle interaksjoner med nyrefunksjonen er primært knyttet til en distinkt mekanisme.

Hvilken mekanisme dreier det seg om?

- A Naproksen hemmer renal syntese av prostaglandiner, slik at nyregjennomblødningen reduseres
- B Naproksen dilaterer efferent arteriole, slik at filtrasjonstrykket over glomeruli reduseres
- C Naproksen konstringerer afferent arteriole, slik at filtrasjonstrykket over glomeruli øker
- D Naproksen stimulerer renin-angiotensin-aldosteron-systemet via hemming av cyklooksygenaser

000015bb4c087b0c9d

9

Hormonell substitusjonsbehandling etter menopause er assosiert med økt forekomst av en bestemt kreftsykdom.

Hvilken kreftsykdom dreier det seg om?

- A Tykktarmskreft
- B Brystkreft
- C Endometriekreft
- D Vulvakreft

000015bb4c087b0c9d

10

Hvilke effekter på hjertet forventer du hvis du gir et medikament som blokkerer adrenerge beta-1-reseptorer?

- A Økt hjertefrekvens og redusert kontraktilitet
- B Redusert hjertefrekvens og kontraktilitet
- C Redusert hjertefrekvens og økt kontraktilitet
- D Økt hjertefrekvens og kontraktilitet

000015bb4c087b0c9d

11

For å vurdere om det er kontrastopptak i en nyretumor trenger du en kontrastfase i tillegg til nefrogramfasen.

Hvilken annen fase er mest nyttig?

- A** Ekskresjonsfase
 - B** Arteriefase
 - C** Venefase
 - D** Prekontrastfase
-

0000152b-4c087b-0c-9d

12

Mats (26 år) har fått påvist forhøyet blodtrykk. Man har fått mistanke om renovaskulær hypertensjon og ønsker å utrede dette videre bildemessig.

Hvilken av de følgende bilde-undersøkelsene er best egnet til dette?

- A** CT Abdomen med kontrast
 - B** CT angiografi av nyrevenene
 - C** Urografi
 - D** CT angiografi av nyrearteriene
-

0000152b-4c087b-0c-9d

13

Du er lege på en nyfødt intensiv avdeling. Kl 04:15 ringer sykepleier deg og forteller at et 7 dager gammelt barn født i uke 28 har blitt dårligere og dårligere i løpet av kvelden/natta. Du undersøker barnet og finner at barnet er oppblåst i magen og virker smertepåvirket.

Hva er mest riktige håndtering av situasjonen?

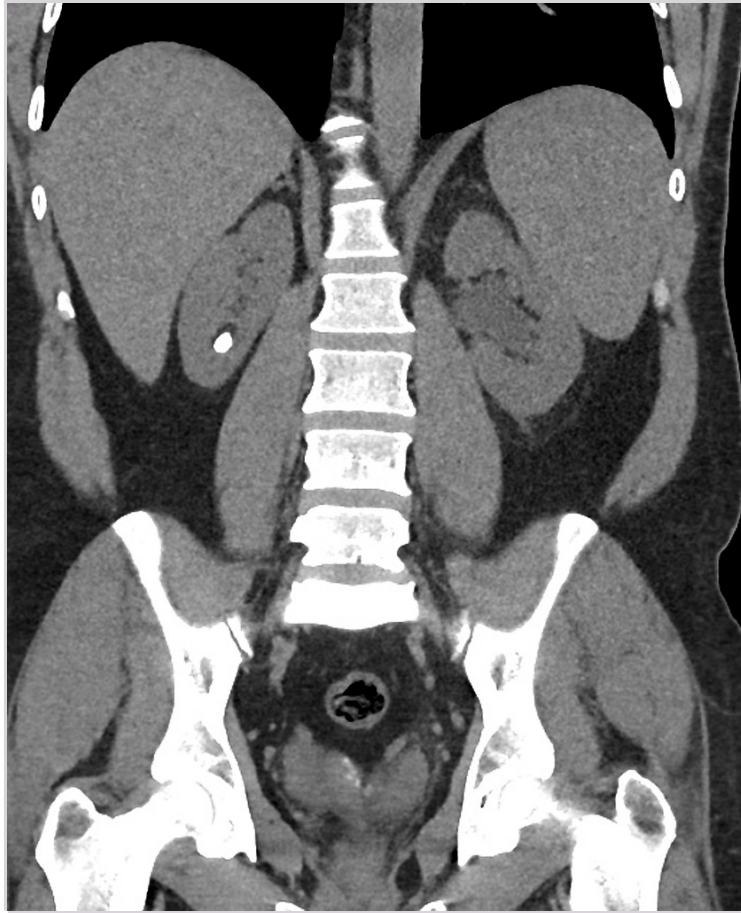- A** Du mistenker blindtarmsbetennelse og bestiller MR abdomen
 - B** Du mistenker noe alvorlig og bestiller akutt ultralyd og røntgen abdomen
 - C** Du mistenker ingenting alvorlig, gir smertestillende og avventer ny vurdering på dagtid
 - D** Du mistenker luft smerter og forteller sykepleier at det vil gå over
-

0000152b-4c087b-0c-9d

14

Dette CT-bildet ble tatt av en 67 år gammel mann med smerter av ulik karakter ulike steder i abdomen. Pasienten tilbrakte nylig en hel sommeruke med å gå i fjellet, og oppgav å ha drukket lite og svettet mye store deler av uka. Natta etter hjemkomst våknet han av sterke smerter, og ble lagt inn på urologisk avdeling.

Ut fra funnene på bildet, hvilke symptomer antar du at pasienten har?



Case courtesy of Dr Varun Babu, Radiopaedia.org, rID: 46796

- A Venstresidig diffus smerte under costalbuen og høyresidig sterk kolikksmerte med stråling til lysken.
- B Diffuse smerter under costalbuen både på venstre og høyre side.
- C Sterk kolikksmerte med stråling til lysken både på venstre og høyre side.
- D Høyresidig diffus smerte under costalbuen og venstresidig sterk kolikksmerte med stråling til lysken.

0000152b4c087b0c9d

15

Pasienter med ovarialcancer følges med bildediagnostikk.
Hvilken modalitet er mest egnet for dette?

- A CT, fordi den dekker hele thorax/abdomen
- B MR, fordi den gir suveren bløtdelsoppløsningen
- C Ultralyd, fordi den ikke gir ioniserende stråling
- D PET, fordi tumor tar opp FDG

0000152b4c087b0c9d

16

Fysisk mishandling av barn er noe enhver kliniker bør ha i mente. Radiologen kan være den første som kan få mistanke om / foreslå diagnosen og si noe om skadeomfanget, særlig når sykehistorien ikke stemmer overens med bildefunn.

Hvilken type frakturer er svært spesifikk for dette ?

- A Greenstick frakturer
- B Avulsjonsfrakturer
- C Unilaterale, isolerte costafakturer
- D Metafysefrakturer (bøttehank-/hjørne-frakturer)

0000152b4c087b0c9d

17

Et barn har kraftig hoste og pipelyder. Det tas et røntgen thorax. En lungefortetning oppad i høyre lunge blir beskrevet slik: «Homogen fortetning oppad på høyre side. Fissura horisontalis (lappespalten) er opptrukket. Mediastinum er trukket lett mot høyre. Ingen luftbronkogrammer. Ingen pleuravæske.»

Hva er mest sannsynlige diagnose?

- A Pleuropulmonalt blastom
- B Lobær pneumoni
- C Atelektase av overlapp på grunn av bronkitt med slimplugging
- D Mediastinal tumor som strekker seg ut i høyre øvre thoraxhule

0000152b4c087b0c9d

18

Et røntgen abdomen av en nyfødt viser luft i ventrikkel og en luftfylt rund struktur til høyre for ventrikkel. Vi har det såkalte «double-bubble-sign». Tarmene er ellers ikke blitt luftfylt.

Hvilken diagnose er mest sannsynlig ?

- A Malrotasjon av tynntarm
- B Duodenal atresi
- C Mekoniumileus
- D Øsofagusatresi med fistel

0000152b4c087b0c9d

19

En hyperdens nyrecyste på CT er en simpel cyste hvor det en eller annen gang har skjedd en liten blødning fra cysteveggen og inn i cysten.

Hva kjennetegner en slik cyste på CT?

- A Blodproduktene har samme tetthet som kalk
- B Den fylles med kontrast i ekskresjonsfase
- C De har samme tetthet i prekontrastfase og nefrogramfase
- D Diagnosen kan ikke stilles med CT

0000152b4c087b0c9d

20

Ved en "stein-CT" av urinveiene ligger pasienten i mageleie.

Hvorfor er dette gunstig?

- A Mindre smertefullt enn ryggeleie ved ureterstenanfall
- B Muliggjør skille mellom stein i ureterostium og blærelumen
- C Komprimerer tarmene så man reduserer bevegelsesartefaktene fra dem
- D Bedrer urinpassasjen gjennom ureter

0000152b4c087b0c9d

21

Du jobber som LIS-lege i mottagelsen på en barneavdeling. En 3 år gammel gutt kommer som øyeblikkelig hjelp etter at han har spist peanøtter for første gang. Gutten fikk kort etter inntak av nøttene magesmerter og oppkast og urticaria som etter hvert har spredt seg over hele kroppen. Hvilken klinisk situasjon er dette og hvilken mekanisme forårsaker en slik akutt reaksjon?

- A Anafylaksi. Mastcelle degranulasjon
- B Allergisk reaksjon. Celle mediert reaksjon
- C Overfølsomhetsreaksjon. Ikke- immunologisk respons
- D Anafylaksi. Adhesjon av eosinofile

0000152b4c087b0c9d

22

Et barn er født ekstremt prematurt i uke 24. Etter utskrivelsen fra nyfødtafdelingen skal barnet etter nasjonale retningslinjer følges i spesialisthelsetjenesten i tillegg til primærhelsetjenesten. Når gjøres den første tverrfaglige utviklingsvurderingen i spesialisthelsetjenesten?

- A** Ved 3 mnd korrigert alder
 - B** Ved 1 års korrigert alder
 - C** Ved 3 mnd alder
 - D** Ved 1 mnd korrigert alder
-

00001526440870c5d

23

Ane er førstegangsgavid og får spontane rier i svangerskapsuke 25. Hun og mannen ønsker samtale med barnelege for å diskutere prognosen til barnet dersom det fødes i uke 25. Hva bør barnelegen vektlegge i diskusjonen med Ane og mannen?

- A** At man kan velge ikke å tilby intensivbehandling til et så prematurt barn
 - B** Risiko for infeksjon og dårlig ernæringstilstand for et så prematurt født barn
 - C** At barn født i uke 25 vanligvis overlever og blir friske
 - D** Prognose for overlevelse og varig(e) skade(r) ved fødsel i uke 25
-

00001526440870c5d

24

Du er allmennlege. Et foreldrepar kommer med sin 3 uker gamle gutt. Han har begynt å kaste opp morsmelken. Det er kraftig oppkast og rett etterpå er han sulten igjen. Hva mistenker du?

- A** Pylorusstenose
 - B** Malrotasjonsvolvulus
 - C** Gastroenteritt
-

00001526440870c5d

25

Du jobber som fastlege. Ida er 5 år gammel og hun kommer til deg til vurdering etter at hun ved 3 anledninger denne vinteren har blitt veldig tett i pusten i forbindelse med forkjølelser. Mor forteller at jenta generelt fort klager over pusten, at hun ofte plages med mye hoste og slim og at hun ikke klarer holde følge med andre barn i lek og på turer.

Hva er den mest sannsynlige diagnosen og hva vil du starte opp med som behandling?

- A** Jenta har sannsynligvis hatt mange forkjølelser denne vinteren og du avventer videre diagnose og terapi
 - B** Jenta har sannsynlig astma og du starter opp med korttidsvirkende beta-2-agonister (feks Ventoline) og inhalasjonsbehandling med steroider
 - C** Jenta har sannsynlig astma og du starter med inhalasjonsbehandling med anticholinergisk medikament (feks Atrovent)
 - D** Jenta har sannsynlig astma og du starter opp med langtidsvirkende beta-2-agonister (feks Serevent) og inhalasjonsbehandling med steroider
-

00001526440870c5d

26

Du er turnuslege på vakt på et lite lokalsykehus. En tidligere frisk 8 måneder gammel gutt innlegges med takvise magesmerter. Når han får smerteanfall gråter han utrøstelig og trekker beina opp mot magen. Når du undersøker ham ser du i bleien at han har blodig avføring. Hvilken sykdom mistenker du?

- A** Ileus
 - B** Appendisitt
 - C** Ulcus ventriculi
 - D** Invaginasjon
-

00001526440870c5d

27

Du undersøker et nyfødt barn som har en perinatal påvist hjertefeil. Barnet har ingen kliniske symptomer eller bilyd nå rett etter fødselen, men ved måling av perifer saturasjon finner du lave verdier som ikke responderer på o2 tilførsel på trakt. På rtg thorax ser du et hjerte som likner litt på ett egg.

Hvilken hjertefeil er det mest sannsynlig snakk om her?

- A ASD
- B Fallots tetralogi
- C AVSD
- D Transposisjon av store arterier

0000152b4c087b0c9d

28

En 4 år gammel gutt har i flere måneder vært plaget med mye magesmerter, han er ofte oppblåst i magen og har løs, illeluktende avføring med hyppige tømminger. Mor forteller at han ble mye verre etter en gastroenteritt, men hadde muligens en del plager også før dette. Han har etter dette også gått dårlig opp i vekt, og han er ofte slapp og trøtt. Du undersøker gutten som fastlege.

Hvilken diagnose er sannsynlig?

- A Morbus Chron
- B Jernmangel
- C Gastroenteritt
- D Cøliaki

0000152b4c087b0c9d

29

Hvorfor anbefales en innblåsning og tre kompresjoner ved hjerte-, lungeredning av nyfødte barn.

- A Den myke brystkassen hos nyfødte gir økt effekt av hjertekompresjoner
- B Hos nyfødte så behandler man puls under seksti som hjertestans
- C Hjertestans hos nyfødte skyldes i hovedsak hypoksi
- D Medfødte hjertefeil gir ikke hjertestans hos nyfødte

0000152b4c087b0c9d

30

Du er lege på helsestasjonen og blir kontaktet av helsesøster. Hun forteller at hun har en baby til undersøkelse som har påfallende hudforandringer på nedre del av rygg og sete som hun vil at du skal se på.

Ved undersøkelsen finner du en 3 mnd gammel gutt av asiatisk opprinnelse. Han er blid og i god almentilstand, ingen nevrologiske avvik. På høyre side av ryggen i nivå med korsryggen ser du et blågrått ujevnt avgrenset merke som strekker seg ned på høyre seteregion. Forandringen er ikke øm. Du finner hudforandringer med lignende farge på begge overarmer. Mor virker ikke bekymret. Hva tror du dette er og hvordan vil du håndtere dette?

- A Du informerer om at du tror dette er medfødte hemangiomer, og at disse gradvis vil avblekes av seg selv. Du setter opp en kontroll om 2 mnd.
- B Du blir bekymret for at dette kan være barnemishandling, noe du forklarer til mor. Deretter informerer du om at du må sende bekymringsmelding til barnevernstjenesten.
- C Du sier du er usikker på hva dette kan være, men du vil henvise barnet i fastlegen for videre oppfølging.
- D Du tenker at dette kan være medfødte hudforandringer av type mongolske flekker. For sikkerhets skyld setter du opp en kontroll om 2 uker.

0000152b4c087b0c9d

31

Du tilkalles til et barn som har en kjent Fallot tetralogi. Barnet har besvimt og er dypt cyanotisk. Hva kan du som fastlege gjøre før ambulansen kommer?

- A Gi oksygen og i.v betablokkere
- B Gi i.m morfin og legge barnet i fosterstilling
- C Gi i.m morfin og i.v betablokkere
- D Gi i.v betablokkere og legge barnet i fosterstilling

0000152b4c087b0c9d

32

Du jobber som fastlege. Det kommer en 2 år gammel gutt til deg til rutineundersøkelse. I anamnesen forteller far at ilt de siste månedene har gutten hatt flere lungebetennelser og han er nå mindre belastbar enn andre barn på samme alder. Når du auskulterer hjertet hører du en grad 2/6 vanlig høyfrekvent ejsjonssystolisk strømmingslyd og en fiksert spaltet 2. hjertetone. Hva bør du nå gjøre med denne gutten?

- A Kalle inn til kontroll hos deg om 2 mnd, da gutten ikke er akutt syk
- B Ikke henviser til spesialist da gutten sannsynligvis har en fysiologisk bilyd
- C Henviser til spesialist da gutten sannsynligvis har en kronisk lungesykdom
- D Henviser til spesialist da gutten sannsynligvis har en hjertefeil

0000152b4c087b0c9d

33

Isak er en 2 måneder gammel gutt. Han kommer sammen med mor til deg som helsestasjonslege på grunn av varierende mengde friskt blod i avføringen over de siste 2-3 ukene. Avføringen er ellers bløt med normale tømminger og han virker ikke å ha magesmerter. Isak fullammes, er blid ved undersøkelsen og normalutviklet. Han har normal vektøkning og lengdevekst. Hvilken diagnose er mest sannsynlig?

- A Kronisk obstipasjon
- B Allergisk proktitt
- C Ukomplisert/fysiologisk tilstand
- D Inflammatorisk tarmsykdom

0000152b4c087b0c9d

34

Som helsestasjonslege blir du bedt om å vurdere veksten til ei 6 år gammel jente. Hun har fram til 5 års alder ligget på 2,5 percentilen for høyde i henhold til alder, men siste året har hun vokst svært godt og ligger nå mellom 25 og 50 percentilen. Tidligere var hun mye plaget med luftveisinfeksjoner, mens hun det siste året har vært lite plaget av dette. Hva er den mest korrekte vurderingen?

- A Vekstkurven uttrykker at hun har vært noe sen med å finn "sin" høydepercentil.
- B Vekstspurtet siste året er innhentingsvekst etter tidligere gjennomgått sykdom.
- C Veksten kan ikke vurderes uten å vite midtforeldrehøyden.
- D Veksten er klart patologisk, og hun må utredes med tanke på pubertas precoc.

0000152b4c087b0c9d

35

Ei 2,5 år gammel jente fra et ikke-europeisk land kommer til fastlegen til kontroll. Hun er blek, men i god almenntilstand. Ved undersøkelse er lever og milt ikke sikkert forstørret. Pga kommunikasjonsproblemer er fargen på urinen ukjent. Fastlegen tar følgende blodprøver:

Prøve	Verdi	Ref. område
Hb	6,7 g/dl	10,5-13,5 g/dl
MCV	50 FL	75-87 FL
MCH	13,8 PG	23,9-34,1 PG
Tot. retikulocytter	0,07 10 ¹² /L	0,02-0,09 10 ¹² /L
Tot. leukocytter	17,3 10 ⁹ /L	4,0-14,0 10 ⁹ /L
Nøytrofile gran.	59%	31-60%
Trombocytter	717 10 ⁹ /L	145-390 10 ⁹ /L
Ferritin	2 MIKROG/L	10-167 MIKROG/L
LD	245 U/L	230-590 U/L

Hva er den mest sannsynlige diagnosen?

- A Jernmangelanemi
 - B G6PD-mangel (Glucose-6-phosphate dehydrogenase - mangel)
 - C Leukemi
 - D Thalassemi
-

0000152b4c087b0c9d

36

Jens (10 år) er tidligere frisk, men har nå fått feber og vondt i halsen. Far tar ham med til legen som synes at Jens er slapp og noe medtatt, men ikke alvorlig syk. Ved klinisk undersøkelse finner han forstørrede og rødlige injiserte tonsiller.

Hvilke øvrige opplysninger og funn ville tale for at infeksjonen er bakteriell og utløst av *Streptococcus pyogenes*?

- A Høy feber, gråhvite belegninger på mandlene, forstørrede ømme halsglandler ved kjevevinkelen.
 - B Moderat feber, små punktformede belegninger på mandlene, generelt forstørrede halsglandler.
 - C Høy feber, ingen belegninger på mandlene, forstørrede ømme halsglandler ved kjevevinkelen.
 - D Høy feber, røde øyne med verk, hoste og generelt forstørrede ømme halsglandler.
-

0000152b4c087b0c9d

37

Hva karakteriserer nefrotisk syndrom av typen "minimal change" hos barn?

- A Minimal proteinuri, perifere ødemer og økt kreatinin
 - B Perifere ødemer, proteinuri og lav serum albumin
 - C Hematuri, økt proteinuri-kreatinin ratio, perifere ødemer
 - D Trombocytopeni, blekhet og perifere ødemer
-

0000152b4c087b0c9d

38

Hvilken smitte fra mor til foster-barn anbefales forebygget medikamentelt og ved å unngå amming?

- A Herpes simplex
 - B HIV (humant immunsviktivirus)
 - C CMV (cytomegalovirus)
 - D Hepatitt B
-

0000152b4c087b0c9d

39

Peder (13,5 år) er 140 cm høy og fortviler over at han er kortest i klassen. Han kjenner seg frisk, men har sluttet å gå aktivt på ski. Begge foreldrene er 170 cm høye, og hans far kom i stemmeskiftet da han var 14 år gammel. Ved undersøkelse er Peder i Tanner stadium 2, og testikkelvolumet er 4 ml bilateralt. Rtg venstre hånd viser skjelettalder 13,5 år. Han var 50 cm ved fødsel (25-50 percentilen). Hvilket utsagn gir den mest riktige vurdering av Peders vekst?

- A Guttens skjelettalder sammenholdt med dårlig tilvekst gir mistanke om til grunnliggende kronisk sykdom.
 - B Gutten har akkurat startet pubertetsveksten, og han vil få en sluthøyde på 165-170 cm, som er innenfor hans genetiske potensial.
 - C Dette er et normalt vekstmønster hvor gutten kommer sent i pubertet, men vil få en normal sluthøyde rundt 175 cm (25-50 percentilen).
 - D Guttens dårlige tilvekst skyldes forsinket pubertet, noe som gir mistanke om svikt i gonader (hypogonadisme) og/eller hypofyse.
-

0000152b4c087b0c9d

40

Per (10 år) har vært plaget med magesmerter en god stund. Han har hatt løs avføring med slim og litt blod, og han har muligens gått ned et par kilo i vekt. Ved undersøkelsen: Høyde 135 cm (25% persentil), vekt 26 kg (2,5% persentil i forhold til høyde). Han er litt blek og har nedsatt allmentilstand. Han er palpasjonsømt i høy fossa, der man også palperer en oppfylning som sannsynligvis er tarmen. Ved rektalundersøkelse er det perianal hevelse.

Blodprøver tatt hos fastlegen viser:

Verdi	Referanseverdier
SR 30	<10
Hb 9,8 g/L	10,5-13,5 g/L
Hvite $12,4 \times 10^9/L$	$4,0-14,0 \times 10^9/L$
MCV 76 fl	75-87 fl
MCH 25 pg	24-34 pg
Blodplater $578 \times 10^9/L$	$145 - 390 \times 10^9/L$
CRP < 5 mg/L	
Ferritin 30 mikrogram/L	29-389 mikrogram/L
Albumin 34 g/L	43-55 g/L

Hvilken diagnose er mest sannsynlig?

- A** Blodmangel og jernmangel
- B** Glutenintoleranse (cøliaki)
- C** Bakteriell enterokolitt
- D** Kronisk inflammatorisk tarmsykdom

0000152b-4c087b-0c-9d

41

Pasienten er en 3 år gammel gutt som har hatt mange luftveisinfeksjoner etter første leveår. Han har hatt mellomørebetennelse flere ganger, lungebetennelse 3 ganger og bihulebetennelse 2 ganger. Han har tålt de vanlige vaksinasjoner, og han var ikke spesielt syk av vannkopper. Han har alltid hatt små tonsiller. Han legges nå inn på sykehuset etter 1 døgn sykehistorie med høy feber, hoste, brystmerter og tungpust. CRP 281 (ref < 5 mg/L), hvite $26,1 \times 10^9/L$ (ref $4,0 - 14,0 \times 10^9/L$). På røntgen thorax ses et infiltrat basalt i høyre lunge. Han kommer seg etterhvert, men han trenger tre ukers intravenøs antibiotika før han er klar til å reise hjem. Det gjøres utredning av Petters immunstatus ved en poliklinisk kontroll 6 uker senere:

Leukocytter $12,5 \times 10^9$ per liter	Ref: $4,0-14,0 \times 10^9/L$
Hgb 12.5 g/l	Ref: 10.5-13.5 g/dL
Neutrofile 65%	Ref: 31-60%
Lymfocytter 25%	Ref: 37-57%
Monocytter 6%	Ref: 0-6%
IgG 0.3 g/L	Ref: 6.1-14.9 g/L
IgA 0.1 g/L	Ref: 0.2-2.9 g/L
IgM 0.3 g/L	Ref: 0.4-2.1 g/L

Røntgen thorax: Klare lunger, men mistanke om bronkiektasier i høyre lunges underlapp, normal bredde av mediastinum.

Det ble også utført en analyse av lymfocyttkonsentrasjoner.

Hva tror du lymfocyttnalysen viste?

- A** Lave B-lymfocytter, lave CD4+ lymfocytter, lave CD8+ lymfocytter
- B** Lave B-lymfocytter, normale CD4+ lymfocytter, normale CD8+ lymfocytter
- C** Normale B-lymfocytter, lave CD4+ lymfocytter, lave CD8+ lymfocytter
- D** Normale B-lymfocytter, normale CD4+ lymfocytter, normale CD8+ lymfocytter

0000152b-4c087b-0c-9d

42

En ung gutt, Tord, på 17 år og oppsøker deg som fastlege. Han vil gjerne gå til samtaler fordi han er mye nedfor, sier han. Han er ikke interessert i medikamentell behandling nå. Han scorer 48 på Humøret Ditt (MFQ). Du vurderer ham til å være deprimert. Han er ikke suicidal. Han har opprettholdt god funksjon på skolen og er også aktiv spiss på et fotballag. Du kartlegger dybde og omfang og varighet av depresjonen hans, samt familie situasjonen. Det er depresjon i familien, videre hadde Tord separasjonsangst som 10 åring i forbindelse med sykdom hos far. Videre kartlegger du døgnrytme, diett etc. Mye av Tords våkne tid går med til å gruble: over filosofiske temaer, men mest over eget liv, døden og framtida. Synes ikke familielivet er så hyggelig. Hvis han ikke er på skolen, eller trener eller spiser med familien, er han på rommet og hviler på senga. Sover nesten hver ettermiddag. Hva er de viktigste elementer i en terapi med Tord (ved siden av psykoedukasjon og psykososial støtte)?

- A Øke aktiviteten fysisk og psykisk. Lage en aktivitetsplan.
- B Øke aktiviteten fysisk og psykisk samtidig med døgnrytme regulering; han må ikke sove på ettermiddagen.
- C Familierapi
- D Det må fokuseres på traumet han opplevde da far plutselig ble veldig syk

0000152b4c087b0c9d

43

I løpet av de siste månedene har Janne (14 år) blitt redd for å bli smittet av HIV. Hun dusjer og skifter alle klær når hun kommer hjem fra skolen. I tillegg vasker hun hendene gjentatte ganger og så grundig at hun har fått tørr og sår hud på håndryggene. Hun unngår å gå på steder der mange mennesker er samlet i frykt for å bli smittet. Når du spør henne hvorfor hun vasker seg så mye sier hun at det startet etter at hun ved et uhell hadde tråkket på et kondom i en park. Innerst inne vet hun at hun vasker seg for mye, men kan ikke la være å gjøre det.

Hva er den mest sannsynlige forklaring for symptomene hennes?

- A Tvangslidelse
- B Spesifikk fobi (smittefobi)
- C Paranoide tanker og psykose
- D Generalisert angstlidelse

0000152b4c087b0c9d

44

I de siste årene har det vært en økning av Enslige Mindreårige Asylsøkere (EMA) som kom til Norge. Hvor mange kom til Norge årlig i perioden 2016-2017?

- A 320-5480
- B 505-753
- C 1374-3500
- D 161-320

0000152b4c087b0c9d

45

Ei 18 år gammel jente kommer til fastlege med en positiv graviditetstest. Basert på ultralydundersøkelse er hun gravid i uke 16. Jenta er fortvilet, og forteller at hun har drukket 3-5 enhet alkohol hver lørdag da hun ikke har vært klar over svangerskapet.

Hvilke skader kan fosteret ha utviklet?

- A Motoriske vansker, språkvansker, oppmerksomhetsvansker og minnevansker.
- B Bare språkvansker er påvist som alkoholskade under fosterutvikling.
- C Karakteristiske ansiktstrekk og vekstretardasjon uten hjernepåvirkning.
- D Alkohol har ikke skadelig effekt på fosteret.

0000152b4c087b0c9d

46

Hva er kjernesymptomene i ADHD?

- A Oppmerksomhetsvansker, impulsivitet og hyperaktivitet.
- B Oppmerksomhetsvansker og hyperaktivitet.
- C Oppmerksomhetsvansker, impulsivitet, hyperaktivitet og atferdsvansker.
- D Oppmerksomhetsvansker, hyperaktivitet og atferdsvansker.

0000152b4c087b0c9d

47

En gutt på 7 år kommer til legekantoret sammen med mor. Han har magesmerter, og har ikke vært på skolen på 4 uker. Han er nylig utredet, og pediater har konkludert med ingen holdepunkt for somatisk årsak til magesmertene. Mor forteller at hun og far nylig flyttet fra hverandre og er i konflikt om samvær med gutten og lillesøster på 3 år. Gutten har nylig byttet skole, og har ingen venner der de nå bor. Du vurderer dette som psykosomatiske plager.

Hvilken modell er best egnet til å systematisere opplysningene i sykehistorien, og kan bidra til forståelse av utviklingen av psykosomatiske lidelser hos denne pasienten?

- A Bronfenbrenners utviklingsøkologiske modell
- B Eriksons psykososiale teori
- C Psykologisk transaksjonsmodell
- D Den bio-psyko-sosiale modell

0000152b4c087b0c9d

48

Jente (5 år gammel) snakker ikke med noen andre barn eller voksne i barnehagen. Hjemme snakker hun uten problemer med foreldrene og storesøster (7 år). Hun liker å leke sammen med henne. Hun liker også å leke sammen med jentene i nabolaget, men snakker ikke med dem. Bortsett fra dette beskriver foreldrene hennes språk som «helt normalt».

Hvilke diagnostiske overveielser er mest riktige?

- A Hun har hørselsproblemer som påvirker hennes språkfunksjon.
- B Hun har en tilstand som kalles for elektiv mutisme.
- C Hun lider av en spesifikk ekspressiv språkforstyrrelse.
- D Hun har en tilstand som er relatert til autisme.

0000152b4c087b0c9d

49

Enkelte ungdommer med alvorlig atferdsforstyrrelse viser også uttalt empatimangel og kan utføre aggressive handlinger, som for eksempel å plage og å skade andre. De kan være kriminelle. I litteraturen er de beskrevet til å ha såkalte «callous-unemotional (CU)» personlighetstrekk. Hva som beskriver disse ungdommene best?

- A De har nedsatt kognitiv empati, og har vansker med å sette seg inn i andres intensjoner og tanker.
- B De har primært en øket redsel for andre mennesker fordi de lider av en latent sosial fobi.
- C De har primært nedsatt følsomhet for andre menneskers redsel, tristhet og smerte.
- D De har nedsatte kognitive evner som for eksempel evnen til å resonere verbalt.

0000152b4c087b0c9d

50

En dokumentert og effektiv kognitiv atferdsterapibehandling for barn i barne- og ungdomspsykiatrien er programmet «Mestringskatten» (Kendal et al. 2006).

For hvilke pasientgrupper er denne intervensjonen laget for?

- A For barn med spesifikke utviklingsforstyrrelser
- B For barn med autismspektrum lidelser.
- C For barn med affektive lidelser.
- D For barn med angstlidelser.

0000152b4c087b0c9d

51

Du er i almenpraksis og en far har bestilt time for en gutt. Ove er 14 år. Han har tidligere vært pasient på BUP klinikk og har fått diagnosen Asperger Syndrom; høyt fungerende autisme. Siste månedene er han blitt tiltakende nedfor. Det er ikke opprettet ansvarsgruppe for Ove. Foreldrene bestiller time for han, og far ringer før timen for å gi informasjon. Far forteller at Ove ikke greier å ta del i samtaler med andre ungdommer slik blir krevd på ungdomsskolen. De voksne kan ikke lenger være sammen med han på alle aktiviteter og det er kommet fram at han strever veldig sosialt. Nylig falt han helt sammen en kveld, gråt, sa han ville ta livet sitt, følte seg svært ensom og foreldrene er helt opprådd. Han kommer på kontoret sammen med sin far. Ove har utseende tilsvarende alder, gir såvidt øyekontakt. I samtalen er det mest far som fører ordet, men Ove svarer greit på konkrete spørsmål. Stemningsleiet virker litt nedsatt. Han bekrefter at han føler seg ofte trist og er ensom. Akkurat i dag har han ikke tanker om å ta livet sitt. Sier han ble litt glad på skolen da en annen elev spurte om han ville være med å spille basket i friminuttet.

Hvordan kan du, foreldre, lærer og du best støtte Ove i den nåværende situasjon?

- A** Du har samtaler med Ove om hva han kan gjøre i sosiale situasjoner. Foreldre snakker med skole om tilpasninger. Det opprettes ansvarsgruppe, der du og BUP er med.
- B** Du ringer til rektor og ber skolen være mer aktive for å få Ove bedre integrert på skolen.
- C** Du foreslår antidepressiva
- D** Du henviser Ove til BUP for at han kan få laget et skreddersydd opplegg for seg, familien og skolen.

000015b64c087b0c9d

52

Som fastlege følger du opp medisinerings av en 15 år gammel gutt som har en alvorlig Tourette tilstand. Han ble satt på Risperidon av spesialist for to år siden. Gutten har god effekt av medisinen, men har lagt på seg 10 kg og skammer seg over at han har blitt så tykk. Han trøstespiser med godterier fordi han ikke er så populær hos jentene lenger.

Hva er den mest sannsynlige årsaken til vektøkningen?

- A** Vektøkningen skyldes ikke Risperidon, men guttens trøstespising. Det er svært viktig med gode råd om kosthold og regelmessig mosjon.
- B** Vektøkningen skyldes først og fremst grunnlidelsen, Tourette syndrom. I tillegg skammer gutten seg over ticsene og trøstespiser. Råd om mosjon og kost er viktig.
- C** Risperidon kan gi en lettere vektøkning, men ikke mer enn maksimalt 1-4 kg. Derfor er råd om kosthold og mosjon viktigere enn å skifte ut en medisin som virker.
- D** Vektøkningen skyldes Risperidon som har dette som vanlig bivirkning. Gutten bør revurderes av spesialist for dosejustering eller skifte av medikament. I tillegg gis råd om mosjon og kosthold.

000015b64c087b0c9d

53

Du er assistentlege på bryst- og endokrin kirurgisk avdeling og er på mammapoliklinikken. En tidligere frisk 57 år gammel dame fant en kul i det ene brystet og utredning viste at dette var en kreftkul. Tumor er ca 2,5 cm stor, og det er ikke påvist spredning i aksillære lymfeknuter. Du skal informere henne om diagnosen og spesielt den forestående behandling.

Hvilken primærbehandling bør du anbefale for henne?

- A** Gjøre brystbevarende kirurgi
- B** Brystbevarende kirurgi og undersøke vaktpostlymfeknute i axillen
- C** Gi strålebehandling mot brystet for å destruere tumor
- D** Gi kjemoterapi for å fjerne tumor og eventuelle metastaser

000015b64c087b0c9d

54

Du møter pasienten på fastlegekontoret. Det er en 47 år gammel kvinne. Hun er noe overvektig, har født to barn, for øvrig frisk. Hun forteller at hun har merket en kul i venstre bryst. Den er ikke øm. Hun har hatt den i 2 – 3 uker. Hun lurer på hva dette er, farlig? Det er ikke noe å bemerke ved inspeksjon. Ved undersøkelse er det en sannsynlig kul i det aktuelle området på 2 – 3 cm i diameter, ikke så lett å palpere eksakt. Usikkert om det er forstørret lymfeknute i venstre axille. Hva bør fastlegen gjøre?

- A** Gjøre forsøk på å punktere tumor med tanke på væske
- B** Vurdere pasienten om 2 uker for å se om kulen forsvinner
- C** Henvise til et brystdiagnostisk senter/ mammapoliklinikk
- D** Rekvirere mammografi ved privat røntgeninstitutt

000015264408760c9d

55

Hva er det vanligste funnet ved vaginal ultralydundersøkelse hos kvinner med endometriecancer?

- A** Fri væske i bekkenet
- B** Økt tykkelse av endometriet
- C** Forstørrede lymfeknuter i bekkenet
- D** Forstørret uterus

000015264408760c9d

56

En 30 år gammel kvinne kommer til deg som hennes fastlege pga. underlivssmerter. Du spør henne blant annet om hun har problemer med sin seksualfunksjon. Hun sier at hun ikke kan få orgasme ved penetrasjon, kun ved stimulering av klitoris. Hvordan er det riktigst at du svarer henne?

- A** Du anbefaler henvisning til seksolog
- B** Du forklarer at det er slik for minst halvparten av alle kvinner
- C** Du spør om hun føler seg mere tiltrukket av kvinner enn av menn
- D** Du foreslår at hun kan prøve ut en annen seksualpartner

000015264408760c9d

57

Du er fastlege for et par som har forsøkt å bli gravid i ett år. Mannen er 42 år og kvinnen er 37 år. Kvinnen har et barn på 10 år fra tidligere forhold. Mannen har ingen barn. Du gir generelle livsstilsråd mht samleiehyppighet og evt tidspunkt, stress, vekt, kosthold, mosjon, nikotin, alkohol og evt medikamentbruk. Hvordan kan du som almenlege best hjelpe paret videre?

- A** Henviser til en offentlig fertilitetsklinikk i sykehuset
- B** Henviser mannen til en sædprøve
- C** Henviser til utredning og behandling ved en privat fertilitetsklinikk pga kort ventetid
- D** Ber dem komme tilbake om de ikke lykkes i løpet av 1/2 år

000015264408760c9d

58

Hvilke symptomer kan forventes hos kvinner med grove celleforandringer (CIN 3) i limorhalsen?

- A** Økende utflod
- B** Smerter i bekkenet
- C** Ingen symptomer
- D** Blødning etter samleie

000015264408760c9d

59

Hvordan vil du som fastlege bekrefte tidlig graviditet?

- A** Måler progesteron i blod
 - B** Måler østradiol i blod
 - C** Henviser henne til vaginal ultralydundersøkelse
 - D** Undersøker hCG (humant choriogonadotropin) i urinen
-

000015264408760c9d

60

Hva er det vanligste symptomet ved urogenital descens?

- A** Tømningsvansker for urin
 - B** Kul i skjedeåpningen
 - C** Smertefull kul i skjedeåpningen
 - D** Tømningsvansker for avføring
-

000015264408760c9d

61

Hvor høy er livstidsrisiko for operasjon for urogenital descens i Norden?

- A** 10-20 %
 - B** 5-10 %
 - C** 20-30 %
 - D** <5 %
-

000015264408760c9d

62

Hva er den vanligste komplikasjonen til et intramuralt myom på 5 cm i diameter i uterus under fødsel?

- A** Dårlig effekt av epiduralbedøvelse
 - B** Uterusruptur
 - C** Atoniblødning
 - D** Cervixrift
-

000015264408760c9d

63

Ei 52 år gammel kvinne tar kontakt med deg som fastlege pga vaginal blødning. Du gjør gynekologisk undersøkelse uten åpenbare funn ved inspeksjon eller bimanuell palpasjon. Hva er det riktigst å gjøre videre ?

- A** Starte med østrogen lokalt på mistanke om atrofiske slimhinner
 - B** Ta histologisk prøve fra endometriet på mistanke om endometrie cancer
 - C** Ta cervixcytologi og HPV-test på mistanke om cervixdysplasi
 - D** Starte med østrogen - progestogen kombinasjonspreparat på mistanke om anovulasjon
-

000015264408760c9d

64

En kvinne kommer til deg som fastlege. Hun er gravid i uke 12 og har allerede vært til en tidlig ultralydundersøkelse i uke 9 pga. småblødninger. Gynekologen fant da et vitalt intrauterint foster. Hun har ikke hatt noen flere blødninger siden. Hvordan er det nå best å følge opp denne kvinnen videre i svangerskapet?

- A** Du gjør undersøkelser som til en vanlig førstegangs svangerskapskontroll
 - B** Du følger henne med beta-HCG i serum
 - C** Du gjør en full anemiutredning
 - D** Du henviser henne til en kontroll ultralydundersøkelse hos gynekolog
-

000015264408760c9d

65

Det er anbefalt å ta screeningprøver med tanke på enkelte smittsomme infeksjoner i første del av svangerskapet. Hvilke infeksjoner/smittsomme sykdommer anbefaler man at alle gravide blir testet for?

- A** HIV, Toksoplasmose, Rubella (dersom ikke påvist antistoff), Syfilis
 - B** HIV, Rubella (dersom ikke påvist antistoff), Syfilis
 - C** HIV, Hepatitt A og B, Rubella (dersom ikke påvist antistoff), Toksoplasmose
 - D** HIV, Hepatitt A og B, Toksoplasmose, Herpes, Klamydia
-

0000152b4c087b0c9d

66

Det er anbefalt å ta visse kosttilskudd i svangerskapet. Hva bør anbefales i første trimester dersom kvinnen er frisk?

- A** Folat
 - B** Vitamin A, D og folat
 - C** Jern, Vitamin A, D og folat
 - D** Vitamin D, jern og folat
-

0000152b4c087b0c9d

67

Dersom en gravid kvinne får diagnostisert svangerskapsforgiftning er det vanlig å ta blodprøver i form av leverenzymmer og trombocytter.

Hva er hensikten med disse prøvene?

- A** Å kunne identifisere udiagnostiserte koagulasjonsforstyrrelser
 - B** Å kunne identifisere de med HELLP-syndrom
 - C** Å kunne forutse forløsningstidspunkt
 - D** Å kunne forberede en hurtig forløsning
-

0000152b4c087b0c9d

68

Det er vanlig å ta gravide kvinner til en kontroll i uke 36 i svangerskapet. Hvilke undersøkelser bør man foreta ved denne gestasjonsalderen?

- A** Bestemme fosterleie og eventuelt henvise til sykehus dersom seteleie
 - B** Bestemme leie og vurdere cervix med tanke på å estimere når kvinnen vil gå i fødsel
 - C** Gjøre SF-måling, ta blodtrykk, vekt, urinprøve, lytte etter fosterlyd, bestemme leie
 - D** Måle blodtrykk og ta urinprøve
-

0000152b4c087b0c9d

69

Svangerskapsdiabetes er en vanlig komplikasjon.

Hvilke kvinner skal til glukosebelastning i svangerskapet?

- A** Kvinner som selv har hatt svangerskapsdiabetes, som har BMI over 25, alder over 25, og kvinner med autoimmun sykdom
 - B** Kvinner over 25 år, kvinner med BMI over 25, kvinner som tidligere har hatt svangerskapsdiabetes og som har førstegradsslektinger med diabetes. Kvinner fra endemiske områder.
 - C** Kvinner med BMI over 27 og alder over 38 år, innvandrerkvinner og kvinner med tidligere svangerskapsdiabetes.
 - D** Kvinner med tidligere svangerskapsdiabetes, PCOS, hypothyreose og BMI over 27
-

0000152b4c087b0c9d

70

Hva passerer en intakt placentabarriere?

- A IgM
 - B Parvovirus B19
 - C Erytrocytter
 - D Betahemolytiske streptokokker
-

000015b64c087b0c9d

71

Hva er riktig anbefaling til gravide med foster i seteleie?

- A Keisersnitt er tryggest både for mor og barn ved seteleie, men det er viktig for fødselsleger å opprettholde treningen i å forløse seteleier. Derfor motiveres kvinner til vaginal setefødsel.
 - B Vaginal setefødsel anbefales i Norge uansett svangerskapslengde
 - C Vaginal setefødsel anbefales ikke etter svangerskapsuke 38, derfor vil man gjøre vending av fosteret i uke 37
 - D Keisersnitt anbefales ved prematur setefødsel (fra uke 25 til 34). Før uke 25 vil man unngå keisersnitt på føtal indikasjon.
-

000015b64c087b0c9d

72

Navlesnoren har normalt tre blodkar

- A To arterier som fører blod fra foster til morkake og en vene som fører blod motsatt vei
 - B To vener som fører blod fra morkake til foster og en arterie som fører blod motsatt vei
 - C To arterier som fører blod fra morkake til foster og en vene som fører blod motsatt vei
 - D To vener som fører blod fra foster til morkake og en arterie som fører blod motsatt vei
-

000015b64c087b0c9d

73

I Norge tilbys det rutinemessig en ultralyd undersøkelse i svangerskapet. Denne undersøkelsen gjøres ca ved svangerskapsuke 18. Hva er formålet med denne undersøkelsen?

- A Sette termindato, vurdere svangerskapslengde, antall foster og måle nakkefold
 - B Bestemme termindato, vurdere fostervekst, måle nakkefold
 - C Vurdere antall foster, morkakens beliggenhet, fostervannsmengde og eventuelle kromosomavvik
 - D Vurdere gestasjonsalder, identifisere flerlinger, morkakens beliggenhet, og strukturelle anomalier, sette termin
-

000015b64c087b0c9d

74

Gravide kvinner får av og til påvist signifikant oppvekst av streptokokker gruppe B ved dyrkning av urin selv uten symptomer. Hva vil du som fastlege foreta deg dersom du får et slikt dyrkningsvar?

- A Behandle med antibiotika dersom symptomer, ellers notere funnet på "helsekort for gravide" og i kvinnens journal.
 - B Henvise kvinnen til svangerskapspoliklinikken for videre behandling.
 - C Behandle kvinnen med antibiotika og sende henvisning til sykehuset for å forsikre deg at hun vil få antibiotikabehandling under fødsel.
 - D Behandle uansett symptomer eller ikke. Notere funnet på "helsekort for gravide" og i kvinnens journal.
-

000015b64c087b0c9d

75

Spedbarnsdødelighet deles inn i kategorier avhengig av alder når barnet dør.

Hvilken betegnelse er den mest korrekte dersom et levende født barn dør i løpet av første leveuke?

- A Neonatal mortalitet
 - B Føtal mortalitet
 - C Perinatal mortalitet
 - D Spedbarnsdødelighet
-

000015b64c087b0c9d

76

En 55 år gammel mann blir operert for en testistumor. Fastlegen mottar kopi av svaret fra patologisk avdeling etter operasjon. Det er oppgitt at pasienten har et seminom. Legestudenten som hospiterer på kontoret har en del spørsmål om diagnosen.

Hvilket utsagn er riktig?

- A Tumorcellene har klart cytoplasma og tydelige cellegrenser
- B Histologisk ses en blanding av fettvev, lungevev og brusk
- C Seminomer er benigne svulster, og er vanligst hos barn
- D Seminomer er som regel makroskopisk heterogene

000015b64c087b0c9d

77

En 70 år gammel mann har over lengre tid hatt blod i urinen. Etter utredning blir han operert med fjerning av venstre nyre. En lege ved patologiavdelingen får i oppgave å gjøre makroskopisk undersøkelse av operasjonspreparatet. Hun finner en rund, gulaktig tumor med enkelte fibrøse drag. Den er 5 cm stor, og velavgrenset med en kapsellignende hinne perifert.

Hva kan legen konkludere ut fra de beskrevne forandringene?

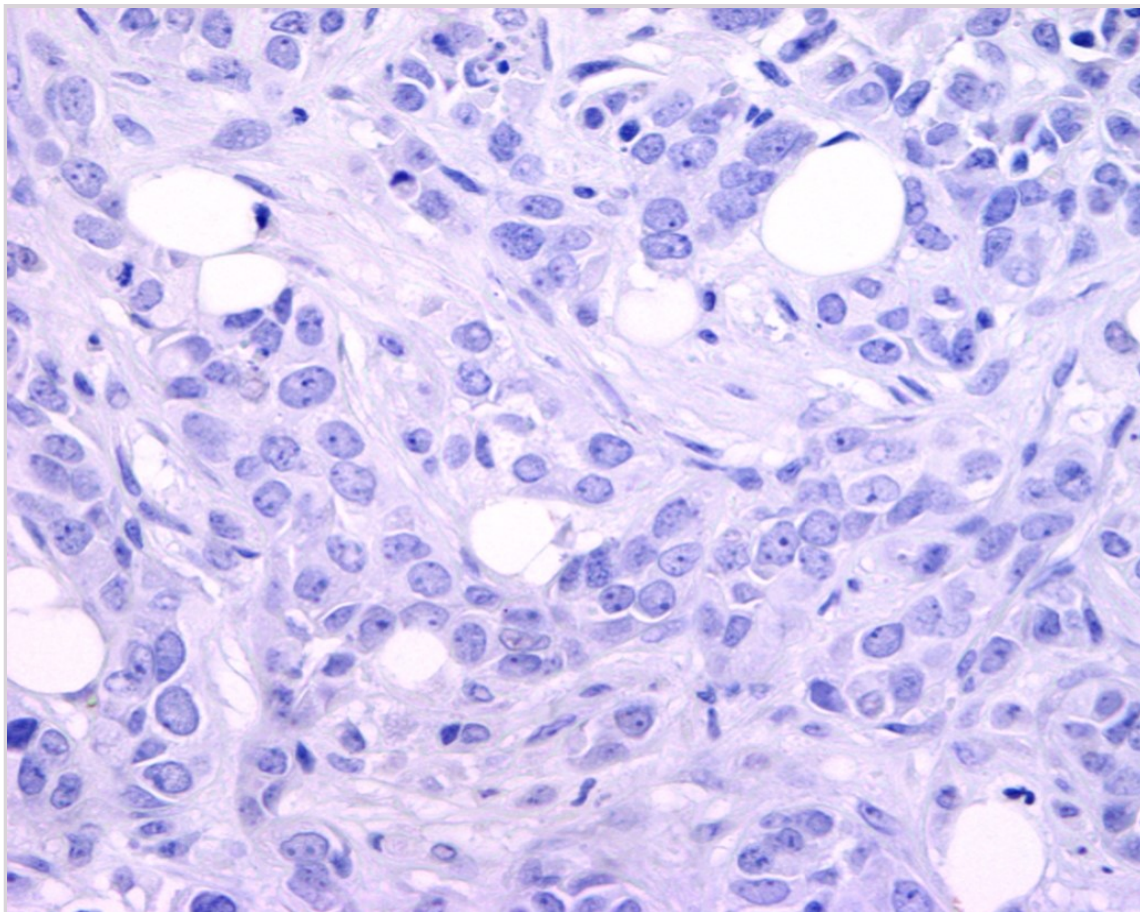
- A Tumor er ikke ondartet eller invasiv
- B Tumor kan være ondartet
- C Tumor er sannsynligvis et lipom
- D Tumor er mest sannsynlig en metastase

000015b64c087b0c9d

78

En 43 år gammel kvinne har en tumor i venstre bryst. Det tas en biopsi fra tumor og det blir gjort immunhistokjemisk undersøkelse med antistoff mot østrogenreseptor. Under ser du et bilde av det immunhistokjemiske snittet.

Hva betyr resultatet for pasienten?



- A Prøven er negativ og det indikerer god effekt av trastuzumab
 - B Prøven er negativ og det har ingen betydning for antatt prognose
 - C Prøven er negativ og det indikerer dårlig effekt av tamoksifen
 - D Prøven er negativ og det indikerer at pasienten har god prognose
-

0000152b4c087b0c9d

79

Immunhistokjemi (IHC) er en metode som benyttes ved de fleste patologiavdelinger. Hvilket utsagn om IHC er riktig?

- A Ved hjelp av IHC kan proteinmengden i vev kvantiteres nøyaktig
 - B IHC benytter antistoffer som bindes til antigener i vev
 - C Ved hjelp av IHC påvises antistoffer i vev, oftest IgG
 - D IHC brukes for å bestemme antall kopier av HER2-genet
-

0000152b4c087b0c9d

80

En 70 år gammel kvinne har postmenopausal blødning. Hun blir utredet med bl.a. pipelleprøve, og blir senere operert da det er påvist endometrie-cancer. Du har fått sommerjobb ved patologiavdelingen og får i oppgave å gjøre den makroskopiske undersøkelsen av operasjonspreparatet (hysterektomi med bilateral salpingo-ooforektomi).

Hva er viktigst å legge merke til og beskrive i den makroskopiske undersøkelsen?

- A Om tumorvevet buker ut i uterinkaviteten
 - B Om det er ulik lengde på de to egglederne
 - C Om tumorvevet er brunt eller grått
 - D Om tumorvevet vokser dypt i myometriet
-

0000152b4c087b0c9d

81

En 80 år gammel kvinne har en tumor i venstre bryst. Det tas en biopsi fra tumor og det blir gjort immunhistokjemisk undersøkelse med antistoff mot Ki67. Undersøkelsen viser at nesten ingen av tumorcellene (<1%) er positiv.

Hva betyr det for pasienten?

- A Det indikerer at pasienten har dårlig effekt av tamoksifen
 - B Det utelukker at tumor er invasivt karsinom
 - C Det indikerer en bedre prognose enn ved høy Ki67
 - D Det indikerer at pasienten har god effekt av kjemoterapi
-

0000152b4c087b0c9d

82

En gravid kvinne får tidlig i svangerskapet plutselig innsettende sterke magesmerter og oppsøker legevakten. Ved undersøkelse er hun blek, har lavt blodtrykk og smerter i høyre skulder.

Hva er den mest sannsynlige diagnosen legevaktslegen må tenke på?

- A Appendicitt
 - B Tubargraviditet
 - C Intrauterin abort
 - D Hjerteinfarkt
-

0000152b4c087b0c9d

83

En kvinne på 29 år oppsøker fastlegekontoret på grunn av 2-3 uker med trøtthet, slitenhet, hjertbank og varme/svette. Hun er tidligere frisk. Du måler BT 132/62 og puls 96. Blodprøver viser TSH <0,01 mIE/L (0,24-4,2) og fT4 27,4 pmol/l (11,6-19,1).

Hvilken supplerende undersøkelse er mest viktig initialt for å stille etiologisk diagnose og kunne starte behandling?

- A** Tyreoideascintigrafi
- B** Ultralyd tyreoidea
- C** Måling av anti-TSH-reseptorantistoff (TRAS)
- D** Måling av anti-TPO

000015264408760c9d

84

En ellers frisk, men overvektig, kvinne på 41 år har type 2 diabetes med HbA1c 8.5% (referanseområde 4,3 - 5,6 %) og fastende blodsukker 10-11 mmol/l (referanseområde i plasma 4,2 - 6,3 mmol/L). Hun bruker Metformin 850 mg x3 samt en liten dose av et sulfonylureapreparat. Hun bruker ingen andre legemidler. Hva er behandlingsmålet (dvs. målsettingen for HbA1c) hos denne pasienten?

- A** Behandlingsmålet for denne pasienten er HbA1c under 6 %
- B** Behandlingsmålet for denne pasienten er HbA1c omkring 6 %
- C** Behandlingsmålet for denne pasienten er HbA1c omkring 8 %
- D** Behandlingsmålet for denne pasienten er HbA1c omkring 7 %

000015264408760c9d

85

En mann på 28 år fraktes med ambulanse til akuttmottaket. Han har vært sliten og tørst i noen uker, og de siste dagene har han følt seg økende tungpust. I tillegg har han vært kvalm og hatt epigastriesmerter de siste par dagene. Ved innkomst er han i redusert allmenntilstand, våken, men trøtt og svarer tregt på spørsmål. Han har rask respirasjonsfrekvens (28/min). BT 103/52, puls 102. Du måler kapillært blodsukker >25 mmol/l (diabetes ≥ 11,1).
Hva er mest sannsynlige årsak til hans tungpust?

- A** Diabetes komplisert med pneumoni
- B** Diabetes komplisert med hjertesvikt
- C** Diabetes med utvikling av ketoacidose
- D** Diabetes komplisert med lungeemboli

000015264408760c9d

86

En kvinne (64 år) har følt seg økende trøtt og sliten de siste 1-2 år. Hun bruker ingen faste medisiner. Hun oppsøker fastlege, som måler BT 115/65 og puls 58. Orienterende blodprøver viser TSH 2,9 mIE/L (0,24-4,2) og fritt T4 8,1 pmol/l (11,6-19,1).
Hvilken supplerende undersøkelse er mest aktuell?

- A** MR hypofyse
- B** Tyreoideascintigrafi
- C** Ultralyd av gl. tyreoidea
- D** Måling av anti-TPO

000015264408760c9d

87

En mann på 19 år med KMI 20 kg/m² har nyoppdaget diabetes med HbA1c 8.7% (referanseområde 4,3 - 5,6 %), blodsukker rundt 10-11 mmol/l og vekttap 5 kg. Ingen ketoacidose ved diabetes debut, men behov for insulinbehandling. Han har ingen første- eller andregrads slektninger med diabetes. Han har ikke forhøyet nivå av anti-GAD eller mot andre øycelleantigener. Hvilken type diabetes er det mest sannsynlig at han har ut fra de foreliggende opplysningene?

- A** Type 2 diabetes
- B** Type 1 diabetes
- C** MODY diabetes (Maturity onset diabetes of the young)
- D** LADA (latent autoimmune diabetes in adults)

000015264408760c9d

88

En slank 19 år gammel mann har nyopptaget type 1 diabetes med HbA1c 8.2% (referanseområde 4,3 - 5,6 %) og fastende blodsukker 10.1 mmol/l (referanseområde i plasma 4,2 - 6,3 mmol/L). Han har ikke ketoacidose og er i bra almentilstand med kun lette symptomer på diabetes. Etter konferanse med endokrinolog beslutter du (fastlege) å starte med insulin og han får time ved endokrinologisk poliklinikk innen 3 dager. Hvor stor total insulin dose per døgn vil du starte med?

- A Startdose insulin totalt 3.0-4.0 enheter/kg/døgn
- B Startdose insulin totalt 1.0- 1.5 enheter/kg/døgn
- C Startdose insulin totalt 0.3-0.5 enheter/kg/døgn
- D Startdose insulin totalt 2.0-3.0 enheter/kg/døgn

000015b4c087b0c9d

89

Benmassen bygges gradvis opp. I hvilken alder oppnås maksimal benmasse (peak bone mass)?

- A Ved 15 årsalder
- B Mellom 20 og 30 år
- C Mellom 15 og 20 år
- D Mellom 30 og 35 år

000015b4c087b0c9d

90

Som fastlege har du besøk av en representant for et legemiddelfirma som makedsfører et inkretinmimetikum (en GLP-analog). Hva er hovedeffektene av medikamenter i denne legemiddelgruppen med tanke på blodsukkeret?

- A Inkretinmimetika (GLP-1 analoger) senker blodsukkeret ved at de medfører redusert glukoseproduksjon i leveren og i tillegg øker det perifere glukoseopptaket i muskulatur.
- B Inkretinmimetika (GLP-1 analoger) senker blodsukkeret ved at de medfører økt insulinsekresjon uansett blodsukkernivå og i tillegg reduserer de sekresjonen av glukagon.
- C Inkretinmimetika (GLP-1 analoger) senker blodsukkeret ved at de medfører økt insulinsekresjon hvis blodsukkeret er forhøyet og i tillegg reduserer de sekresjonen av glukagon.
- D Inkretinmimetika (GLP-1 analoger) senker blodsukkeret ved at de medfører økt insulinsekresjon hvis blodsukkeret er forhøyet og i tillegg øker de sekresjonen av glukagon.

000015b4c087b0c9d

91

En 56 år gammel mann har nyopptaget type 2 diabetes. Du er hans fastlege. Du sier at målsettingen med blodsukkersenkende behandling er at han oppnår HbA1c rundt 7%. Pasienten ønsker å vite hva dette tilsvarer når det gjelder hans egenmålte blodsukker. Hva svarer du?

- A HbA1c rundt 7% tilsvarer egenmålt blodglukose før måltid på 3-6 mmol/l og < 8 mmol/l postprandialt (1,5-2 timer etter måltid)
- B HbA1c rundt 7% tilsvarer egenmålt blodglukose før måltid på 5-8 mmol/l og <12 mmol/l postprandialt (1,5-2 timer etter måltid)
- C HbA1c rundt 7% tilsvarer egenmålt blodglukose før måltid på 6-9 mmol/l og <14 mmol/l postprandialt (1,5-2 timer etter måltid)
- D HbA1c rundt 7% tilsvarer egenmålt blodglukose før måltid på 4-7 mmol/l og <10 mmol/l postprandialt (1,5-2 timer etter måltid)

000015b4c087b0c9d

92

En 65 år gammel kvinne har pådratt seg en radiusfraktur på venstre side etter et fall fra bakkenivå. Hun blir henvist til beintetthetsmåling (DXA) som viser T-score på -2.6 i lumbalkolumna. Pasienten er tidligere frisk. Hva er førstevalg av behandling hos denne pasienten i tillegg til kalsium- og vitamin D-tilskudd?

- A Østrogen/gestagen
- B intravenøst bisfosfonat
- C Peroralt bisfosfonat
- D Denosumab (RANKL-inhibitor)

000015b4c087b0c9d

93

En 56 år gammel mann fikk påvist type 2 diabetes for om lag 5 år siden. Han er overvektig og er behandlet med metformin. Ved kontroll for et år siden fant man tilfredsstillende blodsukker og blodtrykk, og urinprøvene har vært negative.

Ved dagens kontroll er han i god allmentilstand, BT 136/83, fastende glukose 9,3 og HbA1c 7,6.

Urinstix viser følgende verdier:

Urinprøve	Ref.område
u-kreatinin 4,67 mmol/l	
u-albumin/kreatinin ratio 79,8 mg/mmol	0-3 mg/mmol
u-glukose neg	neg
u-albumin +	neg
u-blod 3+	neg
u-leukocytter neg	neg
u-nitritt neg	neg
u-albumin 326 mg/l	0-25

Kontroll urinprøve bekrefter funnet.

Hvilken vurdering er riktigst?

- A** Han har moderat forhøyet albumin i urinen (mikroalbuminuri) og hematuri. Bedret glycemisk kontroll vil kunne reversere urinfunnet.
- B** Han har alvorlig forhøyet albumin i urinen (makroalbuminuri) og hematuri. Bedre blodtrykkskontroll vil kunne redusere kardiovaskulær sykdom
- C** Han har alvorlig forhøyet albumin i urinen (makroalbuminuri, ikke mikroalbuminuri eller nefrotisk albuminuri) og hematuri. God BT-behandling vil riktignok kunne redusere kardiovaskulær risiko, men her er det klart viktigere å utelukke annen sykdom som forårsaker blod i urinen.
- D** Han har alvorlig forhøyet albuminuri i nefrotisk område og hematuri. Årsaken til funnet må utredes nærmere.

000015b64c087bc9d

94

En 47 år gammel mann kommer til en akutt konsultasjon ved legekantoret fordi han har følt seg dårlig siden i går morges. Han har tidligere vært helt frisk, men ikke vært til kontroller hos lege de siste 8 årene. Han bruker ingen medisiner, røyker ikke. BMI er 32. Du finner at han har lette talevansker, er litt fjern/trett, og drar litt på høyre bein. Du finner at han har blodtrykk 240/130 i gjennomsnitt ved 3 standardiserte målinger under konsultasjonen. Du ringer og diskuterer problemstillingen med vakthavende assistentlege ved Medisinsk avdeling.

Hvilken av følgende beslutninger er mest korrekt gitt at Cerebral CT ikke viser blødning og at sykehuset ikke bruker å gi trombolytisk behandling av iskemiske slag?

- A** Rekvirere en akutt cerebral MR undersøkelse og deretter ta ham tilbake for start av blodtrykkssenkende behandling med tette kontroller
- B** Legge inn pasienten for start av Trandate infusjon (kombinert beta- og alfablokker) for å redusere blodtrykket til 160/90 over det neste døgnet
- C** Starte behandling med Lisinopril 20 mg x1 (ACE hemmer) og Hydroklortiazid 12.5 mg x1 (lavdose tiazid) per os og ta pasienten til kontroll neste dag
- D** Legge inn pasienten for start av Trandate infusjon (kombinert beta- og alfablokker) for å redusere blodtrykket til 200/110 over det neste døgnet

000015b64c087bc9d

95

ACE hemmere og Angiotensin 2 reseptor blokkere brukes mye og har ulike indikasjoner. Hvilken effekt har bruk av disse medikamentene på nivået av renin og aldosteron i blod?

- A** Renin faller og aldosteron faller
- B** Renin stiger og aldosteron faller
- C** Renin faller og aldosteron stiger
- D** Renin stiger og aldosteron stiger

000015b64c087bc9d

96

Mann, 20 år legges inn etter at han ble funnet bevisstløs på badet i sin leilighet. Det mistenkes at han har tatt en overdose av et sedativum. Sannsynligvis har han ligget slik i ca et døgn. Kreatinin er 350 mikromol/l (ref 60-100) og han er anurisk.

Hva er den mest sannsynlige årsaken til nyresvikten?

- A Infeksjon
- B Medikamentell toksisitet
- C Rhabdomyolyse
- D Urinretensjon

0000152b-4c087b0c-9d

97

En eldre mann har skrantet det siste året med stadig dårligere allmenntilstand. Han går til sin fastlege som tar diverse blodprøver. Disse viser følgende verdier:

Hgb	7.3 g/dl	(13,5 - 17,4)
Kreatinin	450 µmol/L	(60 - 120)
Bikarbonat i venøst blod	18 mmol/L	(20 - 28)
Kalium i plasma	5,2 mmol/L	(3,3 - 4,3)

Hvilket av disse laboratorie avvikene er det viktigst å gjøre noe med (dvs. hva bør man gjøre først)?

- A Hans hyperkalemi bør behandles ved å starte en glukose - insulin infusjon
- B Han bør starte med Natron tabletter 500 mg x3 for å behandle sin metabolske asidose for å unngå skjelletskade og økt progresjon av nyresykdommen
- C Hans anemi bør korrigeres, trolig ved å tranfundere 2 enheter SAG
- D Det bør startes dialyse slik at s-kreatinin senkes

0000152b-4c087b0c-9d

98

En pasient på 75 år har gjennom 15 år vært medikamentelt behandlet for høyt blodtrykk. Han bruker nå maksimal dose kalsium kanal blokker (amlodipin 10 mg x1) og en liten dose tiazid (hydroklortizid 12.5 mg x1). De siste 6 månedene har blodtrykket vært stigende og tydelig mer behandlingstrengende, og han har nå BT verdier omkring 170/80 til 180/90. Kreatinin har i denne perioden økt fra 106 til 130 µmol/L (normal 60-105), mens han har lett økt s-kalium 5,1 mmol/l (normalt 3.5-4.5) og urinsyre 490 mmol/l (normalt 150-400). Urin stix er fortsatt helt normal.

Hva er den mest sannsynlige årsaken til det høye blodtrykket?

- A Primær hyperaldosteronisme
- B Tilkommet glomerulonefritt
- C Nefrosklerose evt ischemisk nyresykdom
- D Pheokromocytom

0000152b-4c087b0c-9d

99

Hvor høy er den gjennomsnittlige dødelighet for alle kategorier pasienter med akutt dialysetrengende nyresvikt?

- A 60-80%
- B 5-10%
- C 30-50%
- D 15-30%

0000152b-4c087b0c-9d

100

En eldre mann har skrantet det siste året med stadig dårligere allmentilstand. Nå er han kvalm og spiser nesten ingen ting. Han går til sin fastlege som tar diverse blodprøver. Disse viser følgende: Hb 8,5 (ref 13,5-17,4), kreatinin 1100 mmol/L (60-120), bikarbonat i venøst blod 15 mmol/L (20-28), kalium i plasma 5,8 (3,3-4,3).

Hva forventer du å finne når du analyserer total kalsium og fosfat i blod?

- A** Hyperkalsemi og hypofosfatemi
 - B** Hypokalsemi og hypofosfatemi
 - C** Hypokalsemi og hyperfosfatemi
 - D** Hyperkalsemi og hyperfosfatemi
-

000015264408760c9d

101

En 56 år gammel mann fikk påvist type 2 diabetes for om lag 5 år siden. Han er overvektig og har vært behandlet med metformin. Ved kontroller for et år siden fant man tilfredstillende blodsukker og blodtrykk, og urinprøven var negativ.

Ved dagens kontroll er han i god allmentilstand, BT 136/83, fastende glukose 7,3 og HbA1c 6,7.

Urinprøver viser følgende:

u-kreatinin 4,67 mmol/l

u-albumin/kreatinin ratio 78,0 mg/mmol (ref. 0-3)

u-glukose neg

u-albumin +

u-blod 3+

u-leukocytter neg

u-nitritt neg

u-albumin 126 mg/l (ref. 0-25)

Kontroll urinprøve bekrefter funnet.

Hvilken vurdering er riktigst?

- A** Han har mikroalbuminuri (moderat forhøyet aluminutskillelse) og hematuri og bedret glycemisk kontroll vil kunne reversere funnet.
 - B** Han har makroalbuminuri (betydelig forhøyet albuminutskillelse) og hematuri og bedre blodtrykkskontroll vil kunne redusere kardiovaskulær sykdom
 - C** Han har nefrotisk albuminuri og hematuri og bedret blodtrykkskontroll vil kunne redusere kardiovaskulær sykdom
 - D** Han har mikroalbuminuri (moderat forhøyet aluminutskillelse) og hematuri hvis årsak må utredes videre
-

000015264408760c9d

102

En 28 år gammel mann har type 1 diabetes og har nylig fått påvist moderat albuminuri hos fastlegen. Urin-albumin/kreatinin ratio har vært mellom 20 – 28 mg/mmol (ref. < 3mg/mmol). Han har hatt diabetes i 9 år, de siste årene med god blodsukkerkontroll. Siste HbA1c var målt til 6,8% (ref. < 5,6%). Øvrige lab.prøver er i normalområdet. Han er slank og fremstår i god allmentilstand. Hans BT er 114/70 mmHg.

Hvilket tiltak er riktigst?

- A** Intensivere blodsukkerkontrollen ytterligere for å redusere utviklingen av mikrovaskulær nyreskade
 - B** Henvise til nefrolog da han har begynnende nyreskade
 - C** Intet ytterligere tiltak er indisert da både blodsukkerkontroll og blodtrykk er optimalt for ham
 - D** Starte behandling med ACE-hemmer eller angiotensin 2-blokker for å redusere utviklingen av mikrovaskulær nyreskade
-

000015264408760c9d

103

En 65 år gammel mann oppsøker deg på grunn av økende plager med vannlatingen siste par årene. Han må nå opp 3 ganger om natten og er sliten av dårlig søvnkvalitet. Hvilket av symptomene under er ikke vanlig ved BPH (benign prostatahyperplasi)

- A** urgency
- B** pollakissuri
- C** trådtynn urinstråle
- D** hesitasjon

0000152b4c087b0c9d

104

Nå 82 år gammel mann, strålebehandlet for prostatacancer for 20 år siden, oppsøker deg på legekantoret pga tiltagende plager med hyppig vannlating og dysuri siste måned. Urin stix viser hvite++, blod++, nitritt+. Hva gjør du videre?

- A** Setter urin til dyrkning og du vil kontakte pasienten når svar foreligger slik at han får riktig antibiotika med en gang.
- B** Henviser pasienten til cystoskopi, setter urin til dyrkning.
- C** Setter urin til dyrkning og starter umiddelbart med antibiotika mot urinveisinfeksjon. Du vil kontakte pasienten dersom medisinen du har valgt viser seg å være resistent mot aktuell agens.
- D** Henviser pasienten til CT urinveier, setter urin til dyrkning.

0000152b4c087b0c9d

105

Du er fastlege for en kvinne på 70 år som oppsøker deg pga tiltagende urgency siste halve året. Det har også ved et par anledninger hendt at hun ikke har rukket frem til toalettet. Urin stix viser 1+ på blod og senere svar på bakterologisk undersøkelse er negativ. Ved gynekologisk undersøkelse har hun tynne og lettblødende slimhinner i vulva. Hva anbefaler du for denne pasienten?

- A** Du anbefaler å forsøke anticholinergica som vil dempe blæreaktiviteten
- B** Du anbefaler pasienten å starte med østrogenvagitorier som vil styrke slimhinnene og dempe symptomene. Du avtaler kontroll etter 6 mnd for å se om behandlingen har effekt.
- C** Du henviser pasienten til cystoskopi
- D** Du setter inn et kateter for å se om det foreligger resturin. Dersom hun har god blæretømming anbefaler du anticholinergica som vil dempe blæreaktiviteten.

0000152b4c087b0c9d

106

Mann, 40 år, oppsøker deg på kontoret og ønsker å få fjernet noen skjemmende forandringer som han har hatt i flere år på scrotum. Du undersøker pasienten og finner noen små varicer på høyre side. Hva gjør du?

- A** Henviser pasienten til urologisk vurdering for coiling av vena spermatica.
- B** Du henviser til UL av høyre nyre siden forandringen er i høyre scrotalhalvdel.
- C** Du råder til ikke å gjøre noe siden forandringene er små og ikke gir plager.
- D** Bestiller UL av bakre bukvegg siden varicer i scrotum kan skyldes tumor på bakre bukvegg. f.eks nyretumor.

0000152b4c087b0c9d

107

Når en mann har fått påvist prostatakreft er det prostatakreftens aggressivitet som er avgjørende for videre behandling. Det kan være en vanskelig avgjørelse der formålet er å minimere både under- og overbehandling og inkludere pasienten i beslutningen. Hva er korrekt om behandling av prostatakreft:

- A** Ved påvist lav-risiko prostatakreft bør aktiv overvåkning tilbys pasienten.
- B** Ved påvist asymtomatisk metastatisk sykdom bør førstevalget være rask bilateral orchidectomi for å redusere testosteronnivået.
- C** Radikal behandling av prostatakreft, der formålet er kurasjon, inkluderer neoadjuvant cellegiftsbehandling med etterfølgende radikal prostatektomi.
- D** Radikal prostatektomi reduserer prostataspesifikk mortalitet i større grad enn radikal strålebehandling.

0000152b4c087b0c9d

108

Hvilke tumormarkører er de mest aktuelle å undersøke ved tumor testis?

- A HCG ALP
- B CEA AFP HCG
- C AFP HCG LD
- D AFP HCG ALP LD

000015b64c087b0c9d

109

Pas er en 67 år gammel mann medisinert/antikoagulert med marevan med tidligere anamnese på nyresteins anfall. Pasienten kontakter deg (fastlege) pga. noen episoder med synlig blod i urin (makroskopisk hematuri) de siste ukers tid uten smerter. Du bestiller en stein CT dvs. en-fase CT av urinveiene uten kontrast. Denne CT viser ingen stein.

Hva skal videre utredning av denne pasient i inkludere?

- A Du kontrollerer pasientens urin 2 ganger til med urinstix og hvis begge er negative trenger pasienten ikke videre utredning.
- B Du bestiller blødnings parametere og noterer at pasienten er lettere overdosert på marevan. Du juster marevan dose og kontrollerer nye blødnings parametere om to dager.
- C Pasienten har mest sannsynlig spontant passert en mindre nyrestein og vider utredning er ikke nødvendig.
- D Du henviser pasienten til 3-fase CT av urinveiene og cystoskopi.

000015b64c087b0c9d

110

En kvinne på 67 år er tre ganger operert med laparotomi og blant annet fjernet deler av tarm pga adheranser og fistler (Mb Crohn). Hun har flere ganger også vært innlagt med smerter pga mindre steiner i urinveiene, med spontan steinavgang. Hun har nå fått påvist et 12 mm stort konkrement distalt i høyre ureter, ca 4 cm fra ureterostiet. Hun er afebril, Kreatinin 110 mikromol/l (normalverdi 60-100 mikromol/l). Hun har daglige moderate smerteanfall som lindres med paracetamol. Hvilket behandlingsalternativ anses som det beste for å sanere hennes ureterstein?

- A Søke henne til robotassistert laparoskopisk fjerning av ureterkonkrementet.
- B Søke henne til ESWL (Ekstrakorporal sjokkbølge behandling).
- C Fortsette med paracetamol som smertelindring, og avvente 3 uker i håp om spontan steinpassasje over til urinblæren.
- D Søke henne til ureterorenoskopi med laserknusing av konkrementet.

000015b64c087b0c9d

111

60 år gammel mann som har hatt gradvis økende miksjonsbesvær (LUTS) de siste 5 årene. Dominerende symptomer har vært hesitasjon, dårlig stråletrykk og lang tømningstid. Nocturi x 0-1, ingen urge. Utredning har vist normalverdier av kreatinin og hemoglobin, serum prostata spesifikt antigen (s-PSA) 2,9 µg/L (< 4,1 µg/L), ingen resturin og ultralydmålt prostatavolum 25 ml. Prostata har normal konsistens ved palpasjon. Han ønsker sterkt behandling for sin besværlige urinlating, men er ikke motivert for operasjon.

Hvilken ikke-kirurgisk behandling vil du anbefale ham?

- A Ren intermitterende kateterisering (RIK) 2-4 ganger daglig, avhengig av drikkemengde
- B Starte med alfa-blokker, for eksempel tamsolusin (tablett)
- C Starte med et peroralt antiandrogen, for eksempel bicalutamid
- D Starte 5-alfa reduktase hemmer, for eksempel finasterid (tablett)

000015b64c087b0c9d