

2018 - IIC - MD4042 - eksamen 1
Eksamensdato: 2018-05-29

1

Antipsykotika kan gi sedasjon som bivirkning.

Hvilken undergruppe av antipsykotika gir denne bivirkningen i størst grad?

- A Tredjegerasjons antipsykotika
 - B Førstegerasjons høydoseantipsykotika
 - C Førstegerasjons lavdosedoseantipsykotika
 - D Annengerasjons antipsykotika
-

0000152b4c0394a504

2

Antipsykotika blokkerer en rekke ulike reseptorer.

Blokade av hvilken reseptor er i særlig grad assosiert med redusert risiko for nevrologiske (ekstrapyramidale) bivirkninger?

- A Serotonin 5-HT₂-reseptorblokkade
 - B Dopamin D₄-reseptorblokkade
 - C Alfa-1-reseptorblokkade
 - D Histamin H₁-reseptorblokkade
-

0000152b4c0394a504

3

Selektive serotoninreopptakshemmere kan gi en rekke bivirkninger.

Hva er den vanligste umiddelbare bivirkningen?

- A Forstoppelse
 - B Impotens
 - C Kvalme
 - D Skjelvinger
-

0000152b4c0394a504

4

Antipsykotika blokkerer en rekke ulike reseptorer.

Blokade av hvilken reseptor er i særlig grad assosiert med munntørhet?

- A Histamin H₁-reseptorblokkade
 - B Serotonin 5-HT₂-reseptorblokkade
 - C Muskarinreseptorblokkade
 - D Alfa-1-reseptorblokkade
-

0000152b4c0394a504

5

En mor kommer til deg som fastlege med bekymring for sin sønn på 19 år som hun vet ruser seg. Han har tidligere vært tatt for hasjrøyking og amfetaminbruk allerede fra starten av tenårene. Hun sier at sønnen nå ruser seg flere ganger daglig og at rusmiddelet røykes. Han gjør dette flere ganger i timen, for ellers føler han seg trist og «nedfor». I periodene hvor han stadig ruser seg blir han veldig oppfarende og aggressiv. Moren merker seg at han nesten ikke spiser eller sover i dagevis og at han kan ha masse energi i slike perioder. Hun har ikke oppfattet ham som «fjern» når han har ruset seg, men heller oppstemt, aktiv og til tider utålmodig. Når moren har forsøkt å stille ultimatum på at han skal slutte, har dette ikke virket, og sønnen er stadig på jakt etter penger for å finansiere forbruket. Moren mener at bruken er helt ute av kontroll.

Ut fra effektene og mønsteret av misbruk som beskrives her: hvilket rusmiddel er det trolig snakk om?

- A Benzodiazepiner
 - B LSD
 - C Cannabis
 - D Kokain
-

0000152b4c0394a504

6

Citalopram, mirtazapin, nortriptylin og sertralin er alle antidepressive legemidler.
Hvilke av midlene kan også brukes mot tvangssyndrom?

- A** Mirtazapin og nortriptylin
 - B** Citalopram og sertralin
 - C** Nortriptylin og sertralin
 - D** Citalopram og mirtazapin
-

00001526-40394-4504

7

Hviket utsagn om fremre korsbånd (ACL) er riktig?

- A** Fremre skuffe test er den viktigste testen for å vise ACL skade.
 - B** Pasienter med MR svar med ACL ruptur skal alltid opereres.
 - C** Lachmantest og pivot shift test er de beste kliniske tester på ACL skade.
 - D** Røntgen er en unødvendig undersøkels ved mistanke om ACL skader hos barn.
-

00001526-40394-4504

8

45 år gammel mann oppsøker lege på grunn av konstante prikkinger og ubehag tilsvarende til lillefinger og på ulnar side av ringfinger. Tilstanden oppsto etter tungt fysisk arbeid for 4 måneder siden og har ikke blitt bedre til tross for hvile. Det er tatt nerveledningsundersøkelse som viser normal tilstand på ulnar nerven ved albuen. Her under ser du forskjellige strukturer som kan gi trange forhold for perifere nerver. Hvilken av disse stedene eller strukturene kan forklare symptomene hos pasienten?

- A** Lacertus fibrosus
 - B** Carpal tunnel
 - C** Canalis Guyong
 - D** Frohses arcade
-

00001526-40394-4504

9

En 50 år gammel kvinne oppsøker legekantoret fordi hun har smerter i tommelen, hun mister ting og føler at tommelen har nedsatt kraft.
Hva er den mest sannsynlige årsaken til dette?

- A** Bennets fraktur
 - B** Dupuytrans kontraktur
 - C** Carpal tunnel syndrom
 - D** Carpo-metacarpal artrose
 - E** Trigger finger
-

00001526-40394-4504

10

Hvilken påstand om fremre korsbånd (ACL) er riktig?

- A** Den posterolaterale bunten er stram i ekstensjon
 - B** Den anteromediale bunten er stram i ekstensjon
 - C** Den posterolaterale bunten er stram i fleksjon
 - D** Hele ACL er stram i ekstensjon
-

00001526-40394-4504

11

Hvilket utsagn om meniskskader er riktig?

- A Alle typer meniskskader kan man suturere med godt resultat hos unge personer.
- B Menisken er ikke viktig med tanke på stabiliteten i kneet.
- C Ved en bøttehank skade av menisken hos en ungdom er det viktig å fjerne denne for å beskytte brusken mot slitasje.
- D En 50 år gammel mann med begynnende artrose og meniskskade på MR har som regel like god effekt av fysioterapi som av operasjon.

00001526403944504

12

40 år gammel kvinne plages i perioder med nummenhet og prikninger i tommel, pekefinger og langfinger høyre side. Spesielt ille om morgenen. Av og til våkner hun opp om natten og må da riste hendene. Symptomene startet for et år siden men siden har periodene bare blitt hyppigere. Hva er den mest sannsynlige diagnosen?

- A Tarsal tunnel
- B Cubital tunnel
- C Radial tunnel
- D Carpal tunnel

00001526403944504

13

Du er turnuslege og har vakt på skadepoliklinikken. Det kommer inn en kvinnelig skiløper i 40 års alderen med mistenkt ankelbrudd. Ambulansepersonell rapporterer at det har vært stor feilstilling, men frakturen ble grovrepontert på skadested. Hva gjør du?

- A Sykehistorien gir sterk mistanke om brudd. Pasienten meldes derfor direkte til operasjonsstuen som "rød pasient".
- B Pasienten sendes på røntgen, som viser bimalleolær ankelfraktur. Du sjekker distal status som er OK. Hun får deretter en gips før hun sendes hjem med smertestillende og krykker samt avtale om kontroll om 2 uker.
- C Du tar av den midlertidige stabiliseringen, sjekker distal status, som er ok, og pasienten sendes på røntgen.
- D Pasienten sendes på røntgen som viser bimalleolær ankelfraktur. Du sjekker distal status som er OK. Hun får en midletidig gips. Meldes til operasjon som " rød pasient".

00001526403944504

14

Fredrik 14 år har siste 4 månedene klaget over smerter i venstre legg når han spiller fotball. Har i tillegg voksesmerter om natten. Mor er bekymret for at det kan være "noe farlig" og tar ham med til fastlegen. Hva gjør du?

- A Undersøker Fredrik. Finner ingenting som tyder på alvorlig sykdom. Sender ham allikevel på røntgen, med ønske om snarlig undersøkelse, for å utelukke patologi.
- B Undersøker Fredrik. Finner ingenting som tyder på alvorlig sykdom. Setter ham allikevel opp til en kontroll om 6 måneder for ny undersøkelse
- C Undersøker Fredrik. Finner ingenting som tyder på alvorlig sykdom, men henviser ham allikevel til ortopedisk poliklinikk for undersøkelse
- D Undersøker Fredrik. Finner ingenting som tyder på alvorlig sykdom. Beroliger mor og Fredrik. Avtaler ingen ytterligere oppfølging.

00001526403944504

15

Askild på 16 år kommer inn med smerter i overarm og skulder etter et sammenstøt på fotballbanen. Røntgen viser en velavgrenset lytisk lesjon i proksimale humerus som tolkes som en simpel bencyste uten fraktur. Hvordan skal dette utredes og behandles videre?

- A Kun symptomatisk behandling med smertestillende og bevegelighetstrening. Ingen ytterligere utredning, men røntgen kontroll etter 3 måneder.
- B Askild legges inn til akutt operasjon med utskraping av cysten og prøvetaking.
- C Kun symptomatisk behandling med smertestillende og bevegelighetstrening, men Askild må ta CT for videre utredning
- D Kun symptomatisk behandling med smertestillende og bevegelighetstrening. Utredning med MR er viktig for å være sikker på at dette ikke er malignitet.

00001526403944504

16

Hvilket utsagn om bakre korsbånd (PCL) er riktig?

- A Instabilitetsfølelse er det vanligste symptomet på PCL skade
- B PCL skades oftest ved at leggen får et traume mot baksiden.
- C Bakre skuffe test er den beste testen på PCL skade.
- D PCL skader skal som regel opereres

00001526403944504

17

Ellen 39 år driver og flytter. Hun får pekefingeren under et tungt skap. Pip – leddet blir raskt hovent og blått. Hun drar på legevakten som henviser henne til røntgen. Røntgen viser en intraartikulær fraktur distalt i grunnfalang inn mot pip-leddet, men god stilling. Hun henvises til Skadepoliklinikken der du har vakt. Hva er rett behandling for denne pasienten videre?

- A Kun symptomatisk behandling med smertestillende og informasjon om å unngå stivhet. Ingen kontroller avtales.
- B Behandles med taping til nabofinger og settes opp til kontroll med røntgen etter 1 uke for å se om det tilkommer en dislokasjon i bruddet og tre uker med tanke på utvikling av stivhet i fingeren.
- C Søkes til operativ behandling på grunn av intraartikulær fraktur. Alle intraartikulære frakturer skal opereres for å unngå seinere artrose
- D Behandles med taping til nabofinger som pasienten selv kan fjerne etter 3 uker. Avtaler ingen videre kontroll.

00001526403944504

18

Hvilke av disse ben artikulerer opp mot scaphoid?

- A Lunatum, hamatum og pisiform
- B Lunatum, triquitrum og trapezium
- C Capitatum, lunatum og trapezium
- D Capitatum, triquitrum og hamatum

00001526403944504

19

Anne 65 år hadde brystkreft for 10 år siden. Hun ble behandlet med mastektomi, stråling og cellegift. Har vært i god form fram til for 2 måneder siden. Hun har etter dette fått økende smerter i høyre lyske i forbindelse ved aktivitet. Ikke kjent traume. Hun kommer til legetime. Ved klinisk undersøkelse finner man smerter ved rotasjon av høyre hofte. Hvordan vil du gjøre videre utredning?

- A Du velger å og se det hele an. Avtaler ingen kontroll.
- B Tenker det kan være begynnende artrose og henviser til MR for utredning.
- C Synes det høres ut som artrosesmerter. Henviser til røntgen for videre utredning.
- D Klinisk undersøkelse gir mistanke om artrosesmerter. Du foreskriver nsaid og fysioterapi. Avtaler ingen kontroll.

00001526403944504

20

Henning 47 år har syklet på asfalt. I tillegg var det grus på asfalten etter vinteren. Han har vellet i en sving og innkommer på Skadepoliklinikken med skrubbsår på begge hender og i håndflater. Skrubbsårene er forurenset med grus og svarte prikker i huden som ikke går vekk ved vanlig rensing. Hvilken skade er dette og hvordan skal den behandles?

- A** Han har dype skrubbsår. Dette må bare renses godt og behandles med plaster.
- B** Henning legges inn på ortopedisk avdeling for å rensårene i narkose.
- C** Henning har asfalt tatovering. Såret skal renses godt, evt ved bruk av hibiskrubb såpe. De svarte prikkene vil gradvis forsvinne med tiden.
- D** Henning har asfalt tatovering. Det bør settes lokalanestesi og prikkene må fysisk fjernes med en skalpell. Deretter behandles det som et vanlig skrubbsår med bandasjering.

00001526403944504

21

Du er fastlege for en gift 35 årig kvinne. Du kjenner ikke til sikre psykiatriske lidelser tidligere. Hun kommer nå til akutt-time pga en psykisk krise. Slik du forstår var det plutselig tilkommet en alvorlig konflikt mellom ektefellene for noen uker siden. De diskuterer nå separasjon. Hun har fått det gradvis mer vanskelig de siste tre uker. Hun har i økende grad mistet søvn og matlyst. Samtidig har hun blitt urolig og engstelig. I dag morges hadde hun fått det hun beskriver «som et anfall». Hun ble som hun selv sier plutselig helt «rasende og ute av seg». Hun angrep mannen fysisk. Hun hadde samtidig i sterk affekt truet ham med å ta sitt eget liv. Etterpå har hun vært svært urolig, engstelig og innimellom tungpusten. Hun føler at «det prikker» i hele kroppen. Hun er fortsatt urolig og agitert i konsultasjonen hos deg. Hun er imidlertid nå totalt benektende til å ha noen som helst tanker eller planer om å ta sitt liv.

Hva bør du gjøre med pasienten?

- A** Hun henvises til akutt-time i Akutt Ambulant Team ved DPS.
- B** Hun henvises som øyeblikkelig hjelp til innleggelse.
- C** Hun får antidepressiva og ny time om tre dager.
- D** Hun henvises sammen med ektefelle til akutt-time ved Familievernkontor.

00001526403944504

22

Ved behandling av en alvorlig episode med depresjon, hvilke av disse psykososiale tiltakene vil du prioritere først?

- A** Sikre at pasienten får hvilt nok
- B** Arbeide med å sikre døgnrytme, aktivitet og søvn
- C** Løse en mindre konflikt på arbeidet til pasienten
- D** Sikre at pasienten får en lengre pause fra arbeidslivet

00001526403944504

23

En 18 år gammel jente kommer på legekantoret sammen med sin mor. Mor er redd for at datteren er i ferd med eller har utviklet en spiseforstyrrelse. Jenta er opptatt av kosthold og trening, og spiser ifølge mor mindre enn tidligere. Mor mener jenta har gått betydelig ned i vekt, men jenta benekter dette. Det siste skoleåret har hun hatt noe fravær fra skolen på grunn av dårlig form, men karakterene er fortsatt gode. Hun trener minst 6 av 7 dager, mest kondisjon, noe styrke. Jenta benekter overspising, men kan kaste opp av og til dersom hun føler at hun blir for mett. Ved klinisk undersøkelse er det normal organstatus, og normale blodprøver. Vekt: 52,6kg, Høyde: 174 cm, tilsvarende BMI 17,4. Vekttapet de siste to månedene er på 4,6 kg. Som fastlege mistenker du spiseforstyrrelse. Hvilken behandling bør pasienten tilbys?

- A** Psykofarmakologisk behandling med SSRI
- B** Støttesamtaler hos helsesøster og treningsforbud
- C** Behandling hos fastlege med fokus på vekt, ernæring og fysisk aktivitet
- D** Henvisning til DPS for poliklinisk behandling

00001526403944504

24

En pasient med kjent bipolar lidelse kommer til deg på psykiatrisk poliklinikk for videre oppfølging etter innleggelse med en alvorlig depressiv episode. Han er nå bedre, men er fortsatt sykemeldt. Det kommer frem at han har hatt en alvorlig konflikt med sin tidligere sjef før han fikk den siste depresjonen. Beskriver et godt forhold til sin samboer, og har noen få, men gode venner. Bør pasienten utredes for personlighetsforstyrrelse?

- A Pasienten bør utredes fordi personlighetsforstyrrelse er en aktuell differensialdiagnose
- B Pasienten bør ikke utredes fordi det er fare for at det vil skade behandlingsalliansen til pasienten.
- C Det er liten grunn til utredning for personlighetsforstyrrelse fordi pasienten ser ut til å ha gode relasjoner til de fleste andre mennesker
- D Han bør utredes fordi omtrent 50% av personer med bipolar lidelse har personlighetsforstyrrelse

000015264403944504

25

Kvinne 85 år kommer til fastlegen som diagnostiserer alvorlig depresjon og mistenker at hun har psykotiske symptomer. Hun har aldri hatt kontakt med psykisk helsevern tidligere og du som fastlege er ikke kjent med at hun har vært deprimert tidligere. Du vurderer at hun ikke er suicidal. Depresjonen har utviklet seg i løpet av 3-4 uker. Hun har flere somatiske sykdommer og bruker flere medikamenter. Det er ikke tilkommet nye somatiske symptomer. Normale forhold ved klinisk undersøkelse. Blodprøver er som tidligere. Det er bare aldersadekvate forandringer på cerebral CT som er tatt 3 mnd. tidligere. Hva bør du gjøre?

- A Starter med SSRI, informerer pårørende om tilstand og gir pasienten ny time om 4 uker
- B Henviser henne til poliklinisk time til nærmeste alderspsykiatriske avdeling med tanke på demensutredning
- C Henviser henne til frivillig akuttinnleggelse på nærmeste DPS med tanke på ECT
- D Henviser henne til innleggelse på §3-2/ tvungen observasjon på nærmeste DPS

000015264403944504

26

En mor kommer til deg som fastlege med sin datter på 21 år. Datteren har vært sosial i oppveksten, flink på skolen og i idrett. De siste to årene har hun trukket seg stadig mer tilbake fra det sosiale livet. Hun har hatt et par jobber etter videregående skole, men ble sagt opp fra den siste jobben da hun møtte sporadisk, og hun har ikke greid å arbeide siste året. Hun har liten tiltakslust, ligger stadig mer i sengen og uttrykker i liten grad følelser. De siste månedene har hun også begynt å si rare ting som at «hun har en egen misjon på jorden». Mor synes datteren virker ukonsentrert og det er vanskelig å føre en samtale med henne. Hun kan hoppe fra det ene tema til det andre uten at mor greier å skjønne sammenhengen. Mor har merket at datteren de siste 5-6 ukene også kan snakke ut i luften, som om hun snakker til noen. Det blir ikke funnet organisk årsak som kan forklare symptomene. Hvilken psykisk lidelse er mest sannsynlig?

- A Schizofreni
- B Akutt psykose
- C Paranoid psykose (vrangforestillingslidelse)
- D Depresjon med psykotiske symptomer

000015264403944504

27

En eldre dame som har demens og bor hjemme har fortalt at hun stadig får besøk av fremmede mennesker som setter seg i sofaen hennes og ikke bryr seg om at hun bor der. Du er hennes fastlege og får vite fra vaktmesteren at det ikke har vært andre mennesker i leiligheten. Du oppfatter pasienten som psykotisk og informerer pårørende om det. Pårørende blir forskrekket og kan ikke forstå at pasienten kunne få psykose siden det ikke finnes schizofreni i slekta. Hva bør du svare pårørende?

- A Psykotiske symptomer kan forekomme ved forskjellige sykdommer inkludert depresjon, ruslidelser og demens.
- B Du kan berolige pårørende med at denne formen for psykose blir raskt bedre med antipsykotisk medisin f.eks. risperidon
- C Psykotiske symptomer tyder på for mye stress med å bo hjemme og pasienten bør derfor flytte på sykehjem
- D Psykotiske symptomer ved demens tyder på at det er schizofrene gener i slekta slik at familien bør tilbys genetisk rådgiving

000015264403944504

28

Hjemmesykepleier er bekymret for almentilstanden til en eldre pasient med kronisk schizofreni. Han har blitt behandlet med økende doser av Risperidon (antipsykotikum) i depotform de siste par måneder. Han ligger nå til sengs. Han gir dårlig kontakt. Han har vansker med å prate. Han virker ustelt og dehydrert. I undersøkelse finner du ham stiv i alle ekstremiteter. Pasienten har mangelfull ernæring. Hvilket vitamin er det svært viktig at han får?

- A** Folsyre
- B** Vitamin B1 peroralt
- C** Vitamin B1 injeksjon
- D** Vitamin B12 peroralt

0000152b4c0394a504

29

En mann på 25 år skal begynne med antipsykotisk medisin. Han er 170 cm og veier 88 kg (KMI 30,4). Er hjertefrisk men plages med at han blir svimmel når han reiser seg opp. Han har moderat gynekomasti. Hvilket medikament bør foreskrives?

- A** Quetiapin (Seroquel), en dopaminantagonist med høy affinitet for adrenerg alfa1 reseptorer
- B** Risperidon (Risperdal), en potent dopaminantagonist
- C** Aripiprazol (Abilify), en partiell dopaminagonist
- D** Olanzapin (Zyprexa), en dopaminantagonist med antihistamineffekt

0000152b4c0394a504

30

Hvilke antipsykotiske medikamenter er mest effektive?

- A** Lavdose antipsykotika (feks haloperidol og flupentixol)
- B** Annengenerasjons / atypiske antipsykotika (feks risperidon og olanzapin)
- C** Klozapin/ Leronex
- D** Ingen antipsykotika er klart bedre enn andre

0000152b4c0394a504

31

På legevakt i kommunen får du en ung mann til akutttime. Du ser fra elektronisk journal at han nylig har vært til time hos psykiater. Der er det diagnostisert schizofreni. For to uker siden ble det startet opp med risperidon (Risperdal) tablett 2 mg x2. For fire dager siden ble dette økt til 3 mg x2. Pasientens mor er med i timen. Hun forteller at sønnen har blitt mer og mer urolig de siste dager. Han klarer knapt å sitte stille. Hun er svært bekymret og forteller at han er sykere enn noen gang. Han har snakket om at han har tanker om suicid. Hva er den mest sannsynlige årsak til at mor oppfatter pasienten som forverret?

- A** Pasienten har blitt mer psykotisk pga overdosering av medisinen
- B** Pasienten har en uro som er vanlig etter økning av dose og som snart vil gå over av seg selv.
- C** Pas har fått akutte, parkinsonistiske bivirkninger av medisinen
- D** Pas har utviklet akatisi pga den medikamentelle behandlingen

0000152b4c0394a504

32

Hvilke somatiske undersøkelser bør gjøres før man starter med antipsykotisk medisin?

- A** Differensialtelling av hvite blodlegemer
- B** CT eller MR caput
- C** Høyde, vekt, blodtrykk og puls
- D** EKG og røntgen thorax

0000152b4c0394a504

33

Kvinne, 22 år, er hos sin fastlege i forbindelse med prevensjonsveiledning. På slutten av timen sier hun at hun har fått diagnosen emosjonelt ustabil personlighetsforstyrrelse og lurer på om det er arvelig.

Hvilket svar er mest riktig?

- A** Både arv og miljø er viktig
 - B** Nei, det er ikke arvelig
 - C** Det er ikke mulig å svare på det
 - D** Ja, det er arvelig
-

00001526403944504

34

En 17 år gammel jente kommer til fastlegen i følge med sin far. Det kommer fram at hun har vært utsatt for en voldtekt for cirka et halvt år siden. Hun har holdt det for seg selv, men har nå nylig fortalt det til foreldrene under press fra sin nåværende kjæreste. Far beskriver at hun det siste halvåret har forandret seg. Hun har blitt mer stille og tilbaketrukket, samtidig som hun oftere får sinneutbrudd og har blitt vanskeligere å ha med å gjøre hjemme. Hun sliter med å ta fatt i skolearbeidet sitt. Fastlegen spør spesifikt om gjenopplevelser, noe pasienten bekrefter.

Hvilken diagnose er mest sannsynlig?

- A** PTSD
 - B** Tilpasningsforstyrrelse
 - C** Depresjon
 - D** Emosjonelt ustabil personlighetsforstyrrelse
-

00001526403944504

35

En mann på 30 år som har schizofreni bruker klozapin (Leponex) men har fortsatt hørselshallusinasjoner som gjør at han blir paranoid og har vanskelig for å være sammen med andre. Hva er anbefalt som neste behandlingstiltak?

- A** Kombinere med annet antipsykotikum
 - B** Legge til et benzodiazepin
 - C** Kognitiv terapi
 - D** Dynamisk psykoterapi
-

00001526403944504

36

Du tilkalles som legevakt til en 85 år gammel kvinne på sykehjem som plutselig har blitt urolig og virker psykotisk. Hun snakker usammenhengende om TV, krig og et barn som må få hjelp. Hun virker redd og følger etter personalet og medpasienter for å fortelle at de må gjøre noe. Hun har kjent demens, hypertensjon, hypotyreose og har hatt flere urinveisinfeksjoner.

Hva er den mest sannsynlige årsaken til de de aktuelle symptomene?

- A** Panikkanfall
 - B** Overdosering av tyroksin
 - C** Delir
 - D** Akutt psykose
-

00001526403944504

37

En 85 år gammel mann med demens på et sykehjem er vandrende og urolig slik at han forstyrrer andre beboere.

Hvilket medikament anbefales å forsøke for å få pasienten til å bli roligere?

- A** Escitalopram (Cipralex), en selektive serotonin reopptakshemmer (SSRI)
 - B** Risperidon (Risperdal), et antipsykotikum
 - C** Donepezil (Aricept), en kolinesterasehemmer
 - D** Ingen medikamenter
-

00001526403944504

38

Kognitiv atferdsterapi er en vanlig behandlingsform for pasienter med emosjonell ustabil personlighetsforstyrrelse.

Hva vil være viktigst å lære seg for disse pasientene i denne terapiformen?

- A Å lære seg håndtering av sine emosjonelle svingninger
- B Å lære seg sinnemestring
- C Å lære seg hvilke medisiner de kan ta i dårlige perioder
- D Å lære seg å ta kontakt når de har det vanskelig

00001526403944504

39

Hva er anbefalt empirisk antibiotikabehandling for pasienter med sepsis uten kjent fokus?

- A Vancomycin + gentamicin i.v.
- B Meropenem i.v.
- C Penicillin + gentamicin i.v.
- D Cefotaksim + ciprofloxacin i.v.

00001526403944504

40

En ung mann på 22 år kommer med feber som han har hatt i 2 uker. Han har samtidig orale ulcerasjoner, makulopapuløst utslett på brystet og magen og hovne lymfeknuter på halsen. Han har hatt ubeskyttet seksuell omgang med en mann i Thailand for 1 måned siden. Hvilken undersøkelse bestiller du først hos denne mannen?

- A Dengue hurtigtest da du mistenker Denguefeber som forekommer hyppig i Thailand
- B CT-collum da du mistenker at de hovne lymfeknutene er lymfom
- C Blodprøve ANCA med tanke på Wegeners granulomatose da han har orale ulcerasjoner
- D HIV-test da du mistenker akutt HIV-infeksjon etter ubeskyttet sex

00001526403944504

41

En 78 år gammel, tidligere hudfrisk kvinne startet behandling med metoprolol (betablokker) for sin angina pectoris for en måned siden, og omtrent samtidig begynte hun å klø i huden og få utslett. For en uke siden utviklet utslettet seg med store, spente blemmer på ekstremitetene. Blemmene inneholdt serøs væske og etterlot seg erosjoner. Hun fikk raskt time til hudlege som tok vanlig hudbiopsi til histologi og biopsi til immunfluorescensundersøkelse. Det ble også tatt en blodprøve (anti-hud) som var positiv for antistoff mot hudens basalmembran.

Hvilken diagnose er mest sannsynlig?

- A Pemphigus vulgaris
- B Bulløs pemphigoid
- C Legemiddelreaksjon i form av type IV hypersensitivitetsreaksjon
- D Legemiddelreaksjon i form av type III hypersensitivitetsreaksjon

00001526403944504

42

Som allmennlege følger du opp en 18 år gammel kvinne som fra begynnelsen av tenårene har hatt økende plager av acne i ansiktet. Hun har først kontaktet kosmetolog og prøvd flere ulike midler og kurer uten særlig effekt.

Du forsøker først å behandle henne med benzoylperoksid og retinoider topikalt i tre måneder. Dette har noe, men ikke nok effekt, og hun seponerer behandlingen da den også gir rød og irritert hud.

Nå er hun fortvilet fordi "kvisene er verre enn noen gang".

Hudstatus:

I ansikt ses rikelig med komedoner, både åpne og lukkede, samt spredte papler og papulopustler. Det sees arr etter tidligere acneelementer.

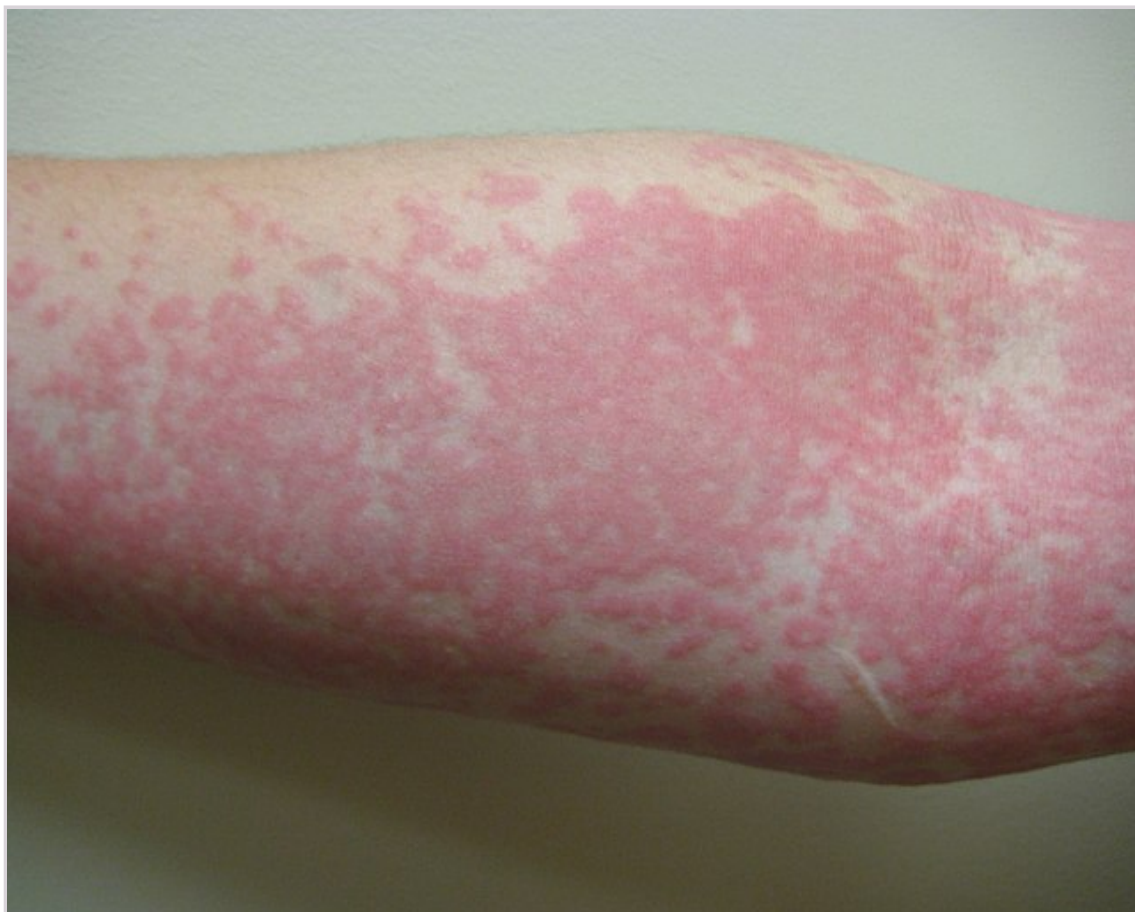Hvordan er det best å behandle denne pasienten nå?

- A Tetracykliner per os alene
- B Topical behandling med retinoider alene for å dempe hudirritasjonen
- C Topikal behandling med benzoylperoksid alene for å dempe hudirritasjonen
- D Tetracykliner i kombinasjon med benzoylperoksid

00001526403944504

43

En ungdom på 15 år oppsøker deg på legevakt. Hun har fått et utslett i løpet av siste døgnet som klør veldig, og er utbredt på nesten hele kroppen. Hun har ikke merket noe i øyne eller på leppe, men hun har hatt litt svie ved vannlating siste dagene. Når du tegner rundt en av flekkene ser du at den forsvinner mens hun er inne hos deg. Pga smertene ved vannlating har hun tatt litt paracetamol. Hva er mest sannsynlig diagnose?



- A Steven-Johnson syndrom
- B Medikamentutslett
- C Erythema multiforme
- D Urticaria

00001526403944504

44

Som allmennlege blir du oppsøkt av et foreldrepar med en sønn på 6 mnd. Siden fødsel har han hatt et "fødselsmerke" på høyre kinn, og de er nå interessert i å høre hva slags behandling man har å tilby for dette. Ved undersøkelse ser du et erythematøst makulært område, ca 3 cm i diameter. Du tolker dette som en port-wine stain (nevus flammeus).

Hvilket råd er mest riktig å gi til foreldrene?

- A Dette bør behandles tidligst mulig med systemiske steroider, og du anbefaler å henvise til hudlege for dette
- B Han bør henvises til plastikkirurg for eksisjon rundt 7-årsalder
- C Han bør henvises til vurdering av fargelaserbehandling tidlig for best kosmetisk resultat
- D Det er ikke nødvendig med behandling i første omgang da de fleste forsvinner spontant innen skolealder

00001526403944504

45

24 år gammel mann med svie ved vannlating kommer til fastlegen for å teste seg for «alt» etter ubeskytta oral og analsex med norsk mann, (giver og mottaker). Siste smittekontakt var for 4 uker siden.

Hvilke prøver er mest hensiktsmessig å ta?

- A PCR pinneprøve fra hals, uretra og anus. Det er for tidlig for blodprøver/serologi.
- B PCR og dyrkning pinneprøve fra hals, uretra og anus. Det er for tidlig for blodprøver/serologi.
- C PCR pinneprøve fra hals, uretra og anus. Blodprøver/serologi (Hepatitt B, HIV, syfilis)
- D PCR og dyrkning pinneprøve fra hals, uretra og anus. Blodprøver/serologi (Hepatitt B, HIV, syfilis)

00001526403944504

46

For å diagnostisere atopisk eksem brukes ofte U.K. Working Party's diagnostiske kriterier. Hvilket hovedkriterium må alltid være oppfylt for at diagnosen skal kunne settes?

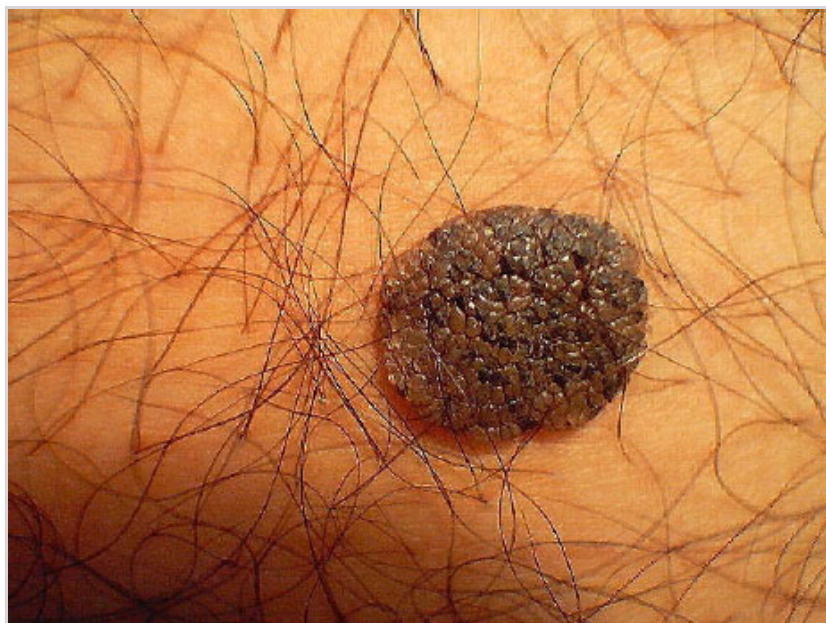- A Eksem på typiske lokalisasjoner
- B Tørr hud
- C Kløe
- D Har en førstegradsslekting med astma eller hørsnue

00001526403944504

47

En 55 år gammel mann har lys hudtype med fregner. Hans mor fikk fjernet et malignt melanom for 5 år siden.

I løpet av de senere årene har han utviklet flere brune pigmenterte hudforandringer. En av dem har blødd og deler av den skrapes lett av. Se bilde.



Hva er den mest sannsynlige diagnose?

- A Nodulært malignt melanom
- B Seborreisk keratose
- C Irregulær pigmentert melanocyttnævus
- D Pigmentert basalcellecarcinom

00001526403944504

48

En 45 år gammel tidligere frisk kvinne kommer til deg med eksem på hendene. Etter en grundig anamnese føler du deg usikker på om hun har et irriterende håndeksem, eller om hun er allergisk for nikkel.

Hva er mest hensiktsmessig å gjøre for å komme nærmere et svar?

- A Behandler henne med topikale steroider og ber henne holde seg unna nikkelholdige produkter
- B Henvise til prikktest
- C Be henne ha på seg "uekte" øredobber, og se om hun reagerer på disse
- D Henviser til epikutantest

000015b64c0394a504

49

I forbindelse med undersøkelsen av mannlig pasient på 25 år med dysuri og blank utflod blir det på venerisk poliklinikk gjort mikroskopi av Gramfarget utstrykspreparat fra uretra. På 1000 x forstørrelse sees >5 leukocytter per synsfelt i >5 synsfelt, ingen tegn til intra eller ekstracellulære gram negative diplokokker. Pasienten har uttalte symptomer og reiser i dag på ferie i to uker. Han ber deg om å gi behandling i dag.

Hva er mest riktig behandling å gi?

- A Benzathinpenicillin G 2,4 millioner IE x1 im (behandling av syfilis)
- B Azitromax 500 mg første dag, deretter 250 mg daglig i påfølgende fire dager (behandling av villtype *Mycoplasma genitalium*)
- C Ceftriaxone (500 mg im) og Azitromax (2 gram) som engangsdose (gonorebehandling)
- D Doksosyklin 100 mg x2 i 7 dager (klamydiabehandling)

000015b64c0394a504

50

En 35 år gammel mann oppsøker deg på fastlegekontoret på grunn av oppbluss av psoriasis. Du oppdaget spredte, enkeltstående, klassiske psoriasisplakk med lite skjelling, men med moderat erytem og infiltrasjon på strekkesiden av ekstremitetene hans for tre uker siden, og initierte topikal behandling i form av potent kortisonkrem (gruppe III) x 1 daglig i 1 uke og deretter x 2/uke i 1 uke.

Hudforandringene (<10% kroppsoverflaten totalt) ble initialt bedre, men etter seponering forteller han at utslettet har blusset opp igjen. Han er ellers frisk og bruker ingen faste medisiner.

Hvilket tiltak er mest riktig nå?

- A Du gir pasienten råd om intensivt bruk av kortisonkrem i 2 uker og forsøkvise gradvis nedtrapping til vedlikeholdsbehandling x 2/uke over 4-6 uker.
- B Du henviser pasienten til lysbehandling i regi av hudspesialist.
- C Du henviser pasienten til hudspesialist for vurdering med tanke på oppstart systemisk behandling.
- D Du gir pasienten råd om oppstart av kortisonsparende topikal vitamin-D-analog x 2/uke i 4-6 uker.

000015b64c0394a504

51

En 32 år gammel mann med kjent familiær disposisjon for psoriasis oppsøker deg på fastlegekontoret på grunn av langsomt progredierende forandringer på tåneglene. Han har lite plager, men er bekymret for om det kan være begynnelsen på psoriasis. Ved klinisk undersøkelse ser du onykolyse, subungual hyperkeratose og gul-brun misfarging av begge storetånegler. Omliggende hud og øvrige negler er upåfallende. Han har ingen slimhinneforandringer. Du mistenker at pasienten har tinea unguium.

Hvilket etiologisk agens er mest sannsynlig?

- A *Trichophyton rubrum*
- B *Epidermophyton floccosum*
- C *Candida albicans*
- D *Malassezia furfur*

000015b64c0394a504

52

Hvilket medikament anbefales brukt som basismedisin hos alle pasienter med SLE, også gjennom svangerskap og ved amming?

- A** Prednisolon
- B** Hydroxyklorokin (Plaquenil)
- C** NSAID
- D** Methotrexate

0000152b4c0394e504

53

Psoriasis artritt er en inflammatorisk leddsykdom. For å oppfylle klassifikasjonskriteriene for sykdommen (CASPAR kriteriene) må man ha påvist inflammasjon på et av tre steder. Hvilke er disse?

- A** Ledd og/eller bindevev og/eller rygg (spondylitt)
- B** Ledd og/eller enteser og/eller neglerot
- C** Perifere ledd og/eller enteser og/eller rygg (spondylitt)
- D** Perifere ledd og/eller enteser og/eller muskulatur

0000152b4c0394e504

54

Ryggsmerter er en av de hyppigste plagene som gjør at pasienter oppsøker lege. Det er viktig å kunne skille mellom ryggplager som har inflammatorisk årsak ("inflammatoriske ryggsmerter") og de som har mekanisk årsak ("mekanisk rygg / degenerativ rygg"). Hvilket utsagn om den inflammatorisk rygg stemmer?

- A** Stivhet om morgenen og om kvelden er karakteristisk for kronisk inflammatorisk rygg.
- B** NSAIDs gir dårlig smertelindrende effekt for inflammatorisk rygg.
- C** Symptomene ved inflammatorisk rygg forverres ved aktivitet.
- D** Morgenstivhet som forbedres ved aktivitet er karakteristisk for inflammatorisk rygg.

0000152b4c0394e504

55

Ved revmatoid artritt er det ikke bare leddene som blir affisert av den inflammatoriske prosessen. Sykdommen kan også føre til det vi kaller for ekstraartikulære manifestasjoner og sykdom i andre organer enn ledd. Hvilke ekstraartikulære manifestasjoner er de hyppigste?

- A** Amyloidose og lungefibrose
- B** Lymfom og polyneuropati
- C** Kardiovaskulær sykdom og osteoporose
- D** Skleritt og vaskulitt

0000152b4c0394e504

56

En 20 år gammel kvinne kommer til deg på legekontoret. Hun har de siste ukene fått smerter i hender og følt seg litt mer trett. Hun er i full jobb på REMA 1000. Hun trives godt i jobben og er begynt å bli litt bekymret. Hun klager over smerter til MCP-2 og MCP- 3 ve side samt MCP-3 og PIP-3 høyre side. Ved klinisk undersøkelse er hun øm i disse leddene men du finner ingen sikre hevelser. Hun har lett redusert kraft, men ingen problemer med å knytte hendene.

Blodprøver viser sterk positiv anti-CCP (ACPA)>100, Revmatoid faktor (RFIgM) normal < 5. CRP er 9 (normalverdi<5)

Hvordan håndteres denne situasjonen på riktigst måte?

- A** Se det an og be henne ta kontakt igjen dersom hun får hevelse i ett eller flere ledd.
- B** Henvis henne til revmatolog og be om revmatologisk vurdering og prioritering.
- C** Gi henne NSAID (Non-steroidal Anti-inflammatory Drugs) og be henne ta kontakt igjen dersom hun får hevelse i ett eller flere ledd.
- D** Gi henne prednisolon og be henne ta kontakt igjen dersom hun får hevelse i ett eller flere ledd.

0000152b4c0394e504

57

En 20 år gammel mann oppsøker legekantoret fordi han har fått vondt i en ankel. Smertene har økt på de siste 2-3 ukene.

Ved undersøkelse finner du hevelse og noe rubor. Han har god allmentilstand og er afebril. Når du gjør en klinisk undersøkelse så finner du også at han har litt røde øyne og at det foreligger konjunktival injeksjon. Hvilken diagnose er mest sannsynlig ut fra de gitte opplysningene?

På legekantoret måler du CRP som ø-hjelp og finner at den er 70 mm/time (normalverdi < 5 mm/time)

- A Sarkoidose med leddaffeksjon og øyeffeksjon
- B Reaktiv artritt
- C Ankyloserende spondylartritt
- D Bakteriell artritt (septisk artritt)

00001526403944504

58

Du er fastlege. En kvinne på 50 år kommer til deg og klager over smerter i hele kroppen. Hun har vært til deg med de samme problemene flere ganger de siste 5 årene. Hun er øm i muskulaturen og rykker unna pga smerter når du trykker på muskulatur. Hun er sliten, føler seg trøtt og fysisk aktivitet forverrer plagene. Hun har smerter i leddene, men det er ingen hevelse, rubor eller feilstillinger.

Alle blodprøver er normale med lav SR 2 og CRP 1

ANA, ANCA og anti-ccp er alle normale

Hvilken diagnose er mest sannsynlig?

- A Psoriasis Artritt (PsA)
- B Fibromyalgi
- C Revmatoid artritt (RA)
- D Sjøgren Syndrom

00001526403944504

59

Lokalanestesi i form av lidokain med adrenalin (Xylocain 1% med adrenalin®) injiseres i huden som infiltrasjonsanestesi eller ledningsanestesi. Hvilket av følgende utsagn medfører mest riktighet når det gjelder infiltrasjonsanestesi?

- A Påvirker kun sensoriske nervefibrer
- B Må ikke settes i fingre og tær
- C Må ikke settes i huden over abscesser
- D Kan i høye doser gi forvirring og bradycardi

00001526403944504

60

En ny diagnostisk test for lungebetennelse gir falskt positivt svar hos 10% av de friske, mens testresultatet er falskt negativt hos 30% av de syke.

Hva er testens spesifisitet?

- A 90%
- B 70%
- C 30%
- D 10%

00001526403944504

61

I lunsjpausen på legekantoret blir det en diskusjon rundt innkjøp av nye sterile hansker til bruk for småkirurgi. En av kollegaene dine mener at det er like bra med rene hansker, og hun mener at hun har lest noe om dette i «Tidsskriftet» (Tidsskrift for den Norske legeförening). Dere finner artikkelen «Sterile eller rene hansker ved småkirurgi i allmennpraksis» av Knut Steen fra juni 2017. Noen av resultatene ser dere i tabellen under. Hvilket utsagn stemmer best?

Tabell 2

Vitenskapelig kvalitet av studiene i henhold til GRADE-kriteriene (Grading of Recommendations Assessments, Development, and Evaluation) (24) samt utfall. RCT = randomisert kontrollert studie. Positiv = påvist forskjell i infeksjonsfrekvens, Negativ = ingen påvist forskjell i infeksjonsfrekvens, Uavklart = ingen påvist forskjell i infeksjonsfrekvens ved mindre eksisjoner, men påvist forskjell ved større lappeplastikker

Førsteforfatter	Studie	Utfall	Vitenskapelig kvalitet
Allmennmedisin			
Heal (12)	RCT	Negativ	Moderat
Perelman (14)	RCT	Negativ	Moderat
Ghafouri (20)	RCT	Negativ	Svært lav
Andre fagområder			
Xia (15)	RCT	Negativ	Svært lav
Cheung (17)	RCT	Negativ	Svært lav
Chiu (21)	RCT	Negativ	Svært lav
Adeyemo (18)	RCT	Positiv	Svært lav
Giglio (19)	RCT	Negativ	Svært lav
Rouges (22)	Prospektiv observasjon	Uavklart	Svært lav
Alam (13)	Prospektiv observasjon	Positiv	Lav
Mehta (23)	Prospektiv observasjon	Negativ	Svært lav
Rhinehart (16)	Retrospektiv observasjon	Negativ	Svært lav

- A Ettersom det var flest RCT-studier med i denne systematiske oversikten var kunnskapsgrunnlaget totalt sett lavt.
- B I denne systematiske oversikten ble det funnet en tendens til forskjell i infeksjonsfrekvens mellom sterile og rene hansker.
- C Det er nødvendig å gjøre en meta-analyse for å vurdere det endelige kunnskapsgrunnlaget.
- D Det trengs flere gode RCT studier som sammenligner infeksjonsfrekvens mellom sterile og rene hansker ved småkirurgi i en norsk allmennpraksis før man kan gi sikre anbefalinger.

000015264003944504

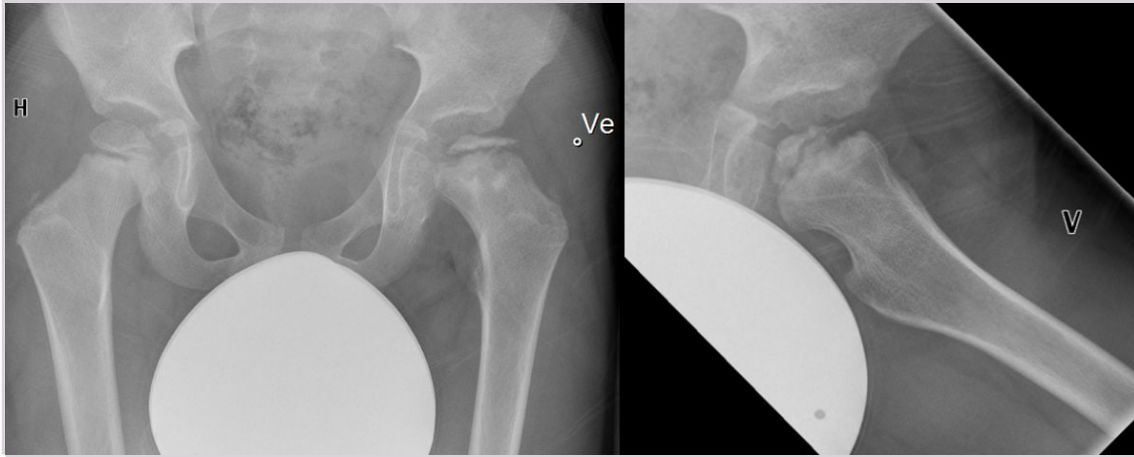
62

Som fastlege har du gått på kurs i kognitiv terapi, og ønsker å benytte metoden på dine deprimerte pasienter. Du lurer imidlertid på om behandlingen vil virke dårligere enn antidepressiva, og leser med interesse resultatene fra artikkelen «*What are the benefits and harms of second generation antidepressants and cognitive behavioral therapies (CBTs) in the initial treatment of a current episode of major depressive disorder in adults*» av Amick et al. publisert i BMJ i 2015. Figuren under viser resultatet fra en meta-analyse av RCT studier som har sammenlignet behandlingsrespons mellom antidepressiva (SGA) og kognitiv terapi (CBT). Hva viser analysen?

66

En gutt på 6 år oppsøker legekantoret med økende smerter i proksimale venstre lår og har i løpet av 4 måneder fått gangproblemer med halting. Du bestiller røntgen av bekken og venstre hofte.

Hvilken tilstand er mest sannsynlig når klinkken kombineres med røntgen?



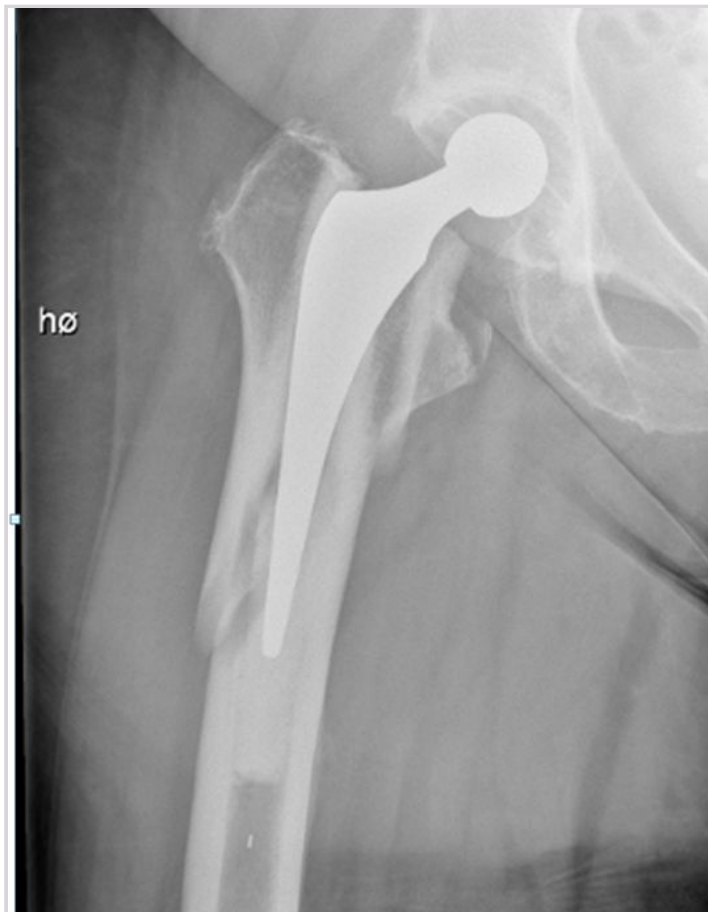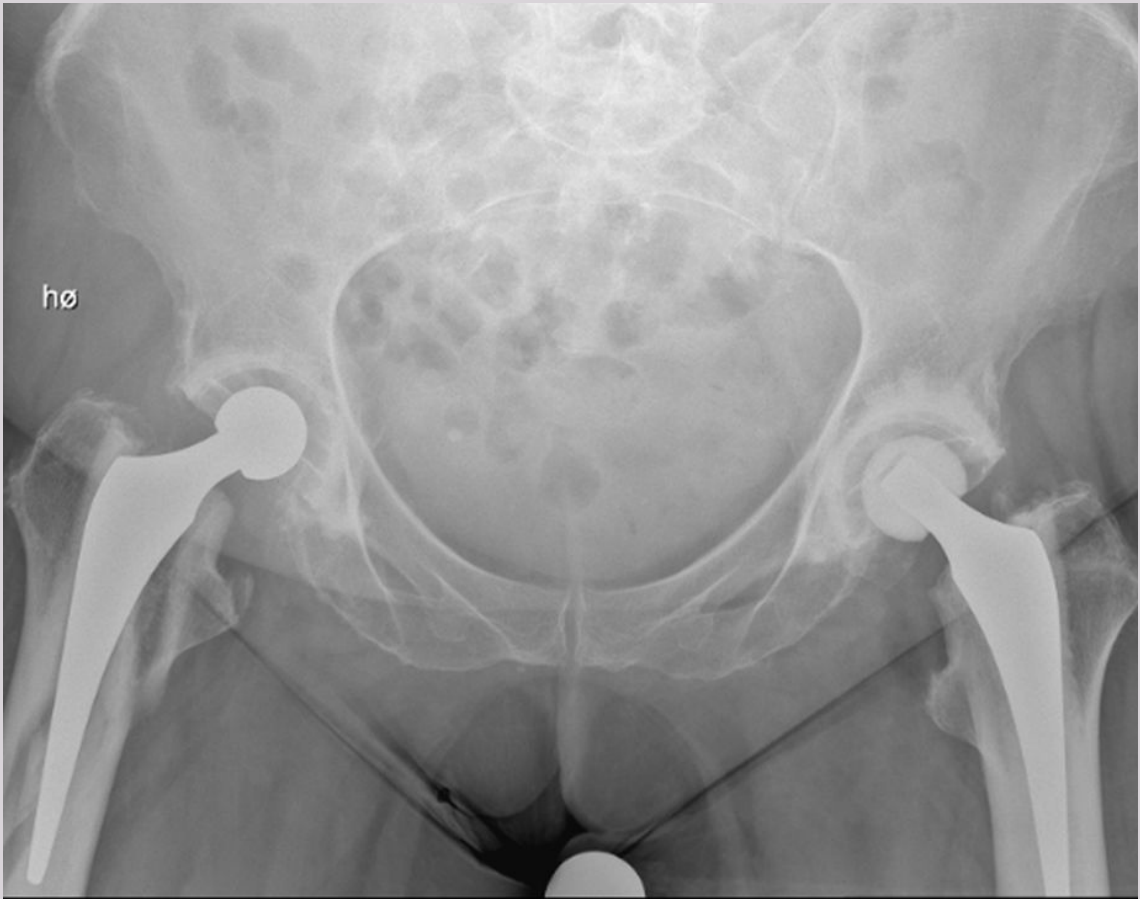
- A Hofteleddsdyplasi venstre hofte
- B Septisk artritt i venstre hofte
- C En ikke tilhelet fraktur i venstre caput femoris
- D Calve-Legg-Perthes tilstand i venstre hofte

00001526403944504

67

En kvinne på 77 år har fått satt inn en protese i høyre hofte for 2 måneder siden. Etter en vridning har hun nå akutte smerter i høyre hofte. Det tas røntgen.

Hva viser denne?



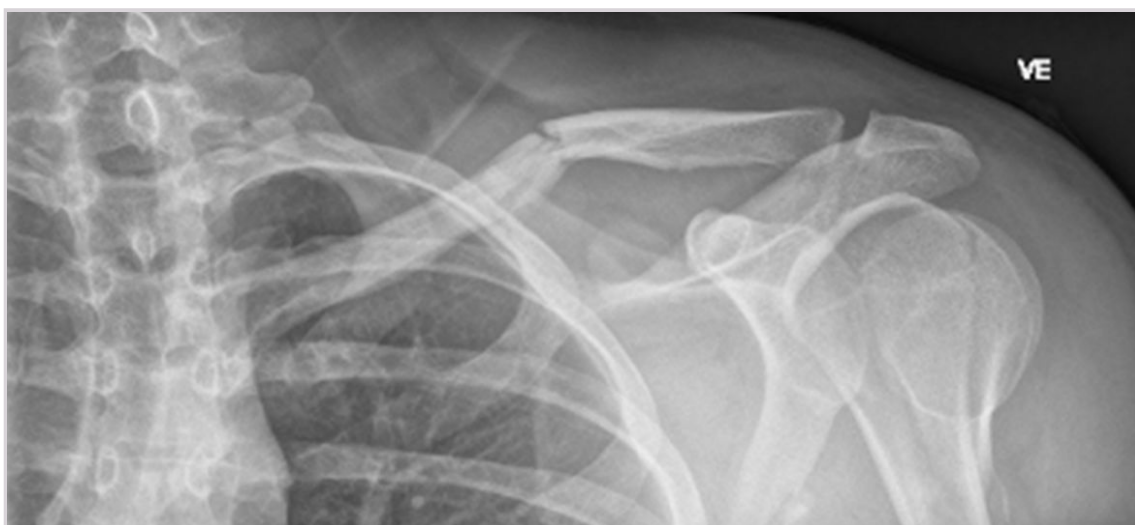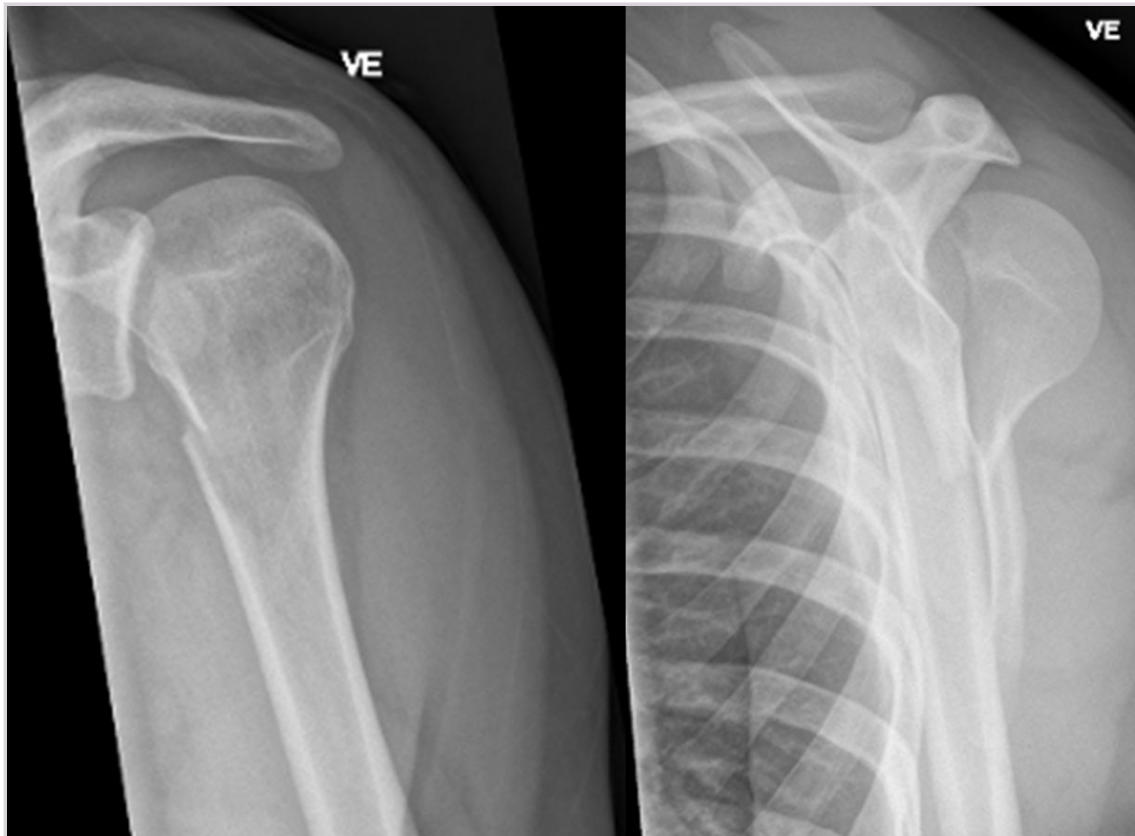
- A Fraktur i ramus inferior ossis pubis
- B Luksasjon av hofteprotesen
- C En periprotetisk femurfraktur
- D Løsning av hofteprotesen

000015b64d0394a504

68

En mann på 24 år har smerter i venstre skulder og klarer ikke å bevge den etter fall fra sykkel. Klinisk undersøkelse gir mistanke om clavikulafraktur. Han undersøkes med røntgen av venstre skulder og clavikula.

Hva er mest dekkende radiologisk beskrivelsen av røntgen-bildene?



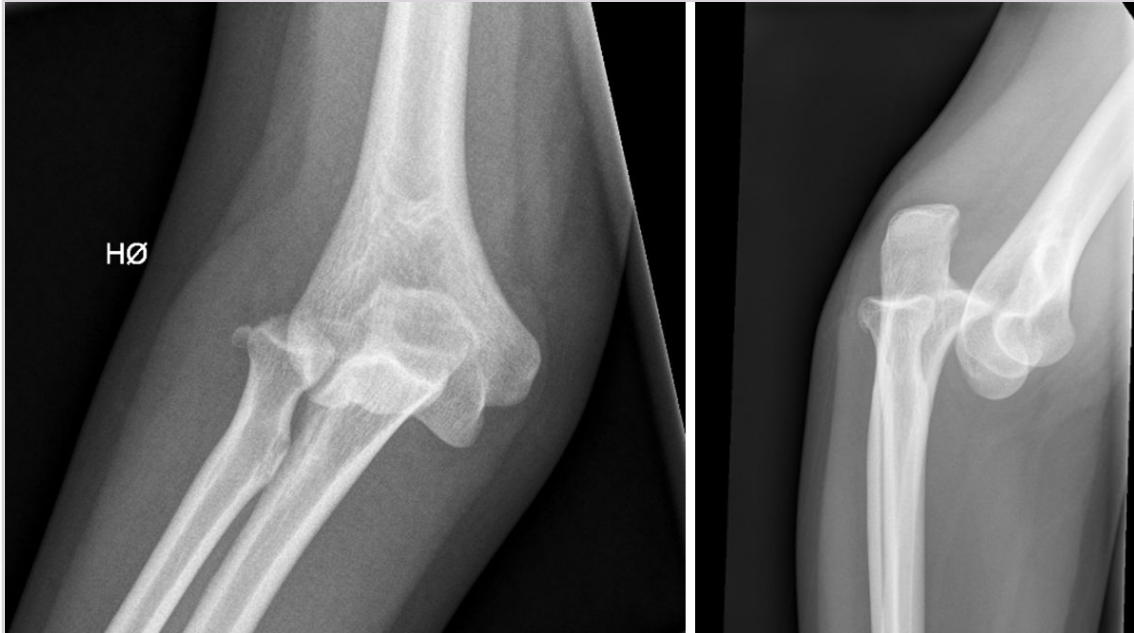
- A Normale funn
- B Fraktur i proksimale humerus og fremre skulderleddsluksasjon
- C Fraktur i proksimale humerus og clavikulafraktur
- D Clavikulafraktur, fraktur i proksimale humerus og bakre skulderleddsluksasjon

000015264403944504

69

En jente på 16 år har sterke albuesmerter etter fall på dorsalflektet hånd. Det tas et røntgen av albuen.

Hvilken beskrivelse av bildene er den beste?



- A Intraartikulær fraktur i proksimale radius
- B Luksasjon av humerus ventralt
- C Luksasjon av radius og ulna, samt fraktur i caput radii
- D Luksasjon av caput radii

000015264403944504

70

Hudlege sender stansebiopsi fra 6 mm stor bulla til avdeling for patologi. I svaret fra patologen beskrives forandringene slik: «Stansebiopsi fra hud med suprabasal bulla, superfisiell perivaskulær betennelse og intercellulært nedslag av immunglobuliner og komplement.»

Hvilken diagnose er mest sannsynlig i dette tilfellet?

- A Pemphigus foliaceus
- B Impetigo
- C Pemphigus vulgaris
- D Bulløs pemphigoid

000015264403944504

71

En 48 år gammel mann oppsøker legen på grunn av fire måneders sykehistorie med konstant smerte og hevelse i midtre del av høyre lår. Smertene forverres ved bevegelse. Røntgen av høyre underekstremitet viser ingen brudd, men ved MR undersøkelse ses en ujevnt avgrenset lesjon i bløtdelsvevet like under kvadriceps som måler 10 x 8 x 7 cm.

Hvilken diagnose er mest sannsynlig?

- A Liposarkom
 - B Rabdomyosarkom
 - C Osteosarkom
 - D Kondrosarkom
-

000015264003944504

72

Revmatoid artritt er en relativt vanlig systemisk inflammatorisk sykdom som bl.a. rammer ledd. **Hvilket av følgende patologiske funn er typisk for denne sykdommen?**

- A Osteofyttdannelse
 - B Pannus
 - C Leddvæske rik på nøytrofile granulocytter
 - D Mitralklaffaffeksjon
-

000015264003944504

73

Du ønsker å få målt b-Hb på legekantoret på en av dine pasienter. Din legesekretær har for sikkerhets skyld tatt både en kapillær prøve og en venøs prøve som begge ble analysert på legekantorets eget Hb-instrument. Resultatet var 11,4 g/dL i kapillærprøven og 13,2 g/dL i den venøse prøven.

Du stoler mest på resultatet i den venøse prøven. Hvorfor?

- A Resultatet av b-Hb i en kapillærprøve er mer usikkert enn i en venøs prøve
 - B Instrument til måling av b-Hb er ikke ment for å brukes på kapillære prøver
 - C Du kan aldri stole på et blodprøveresultat fra en kapillær prøve
 - D B-Hb i en kapillærprøve vil alltid være falskt for lav
-

000015264003944504

74

En kvinne på 54 år var hos deg som fastlege for en måned siden. Det ble da tatt prøve til analyse av b-hemoglobin fordi du mistenkte anemi. Du har henne til kontroll og rekvirerer en ny analyse av b-hemoglobin. Prøven tas på nøyaktig samme måte som sist og sendes til samme laboratorium.

Hva må du ta hensyn til i vurderingen av om den kliniske tilstanden er endret?

- A Laboratoriets grenseverdi for anemi
 - B Laboratoriets informasjon om den biologiske og analytiske variasjonen til b-hemoglobin
 - C Laboratoriets referanseområde for b-hemoglobin
 - D Laboratoriets rutiner for intern kvalitetskontroll av analysen b-hemoglobin
-

000015264003944504