2018 - IIID - MD4062 - eksamen 1
Eksamensdato: 2018-05-14

1
En 75 år gammel mann kommer til legen med økende besvær med vannlatning. Han har dårlig regulert insulinkrevende diabetes mellitus og er tidligere operert for spinal stenose. Han forteller at han det siste året har hatt to urinveisinfeksjoner med høy feber og dårlig allmenntilstand. Han klager på redusert stråletrykk ved miksjon og følelse av dårlig blæretømming.
Hvilke undersøkelser vil gi best informasjon om årsaken til hans vannlatingsbesvær?

A Digital rektal undersøkelse, ultralyd av prostata og måling av resturin
B Digital rektal undersøkelse, ultralyd av prostata og urethracystoskopi
C X Digital rektal undersøkelse, ultralyd av prostata og cystoflowmetri
Denne pasient kan godt ha nevrologisk årsak til sin vannlatningsbesvær med detrusor dysfunksjon og dermed trenger vurdering av detrusor funksjon med cystoflowmetri.
D Ultralyd av urinveiene, urethracystoskopi og uroflowmetri

000016225af84b8955

2
Hos en 76 år gammel mann med tidligere TIA oppstår ca. kl. 07:45 plutselig talevansker og pareser i høyre sides ekstremiteter. Kona observerer dette og ringer 113. Pasienten ankommer akuttmottaket / lokalsykehuset kl 08:25 med ambulanse der du jobber som turnuslege. Ved klinisk undersøkelse finner du uttalte høyresides utfall med NIHSS 26 (NIHStrokeScale, normal = 0). Du henviser pasienten til CT caput og CT angiografi av collum/caput. Et aksialt bilde av CT caput og koronal MIP (maximum intensity projection) av CT angiografi er vedlagt.

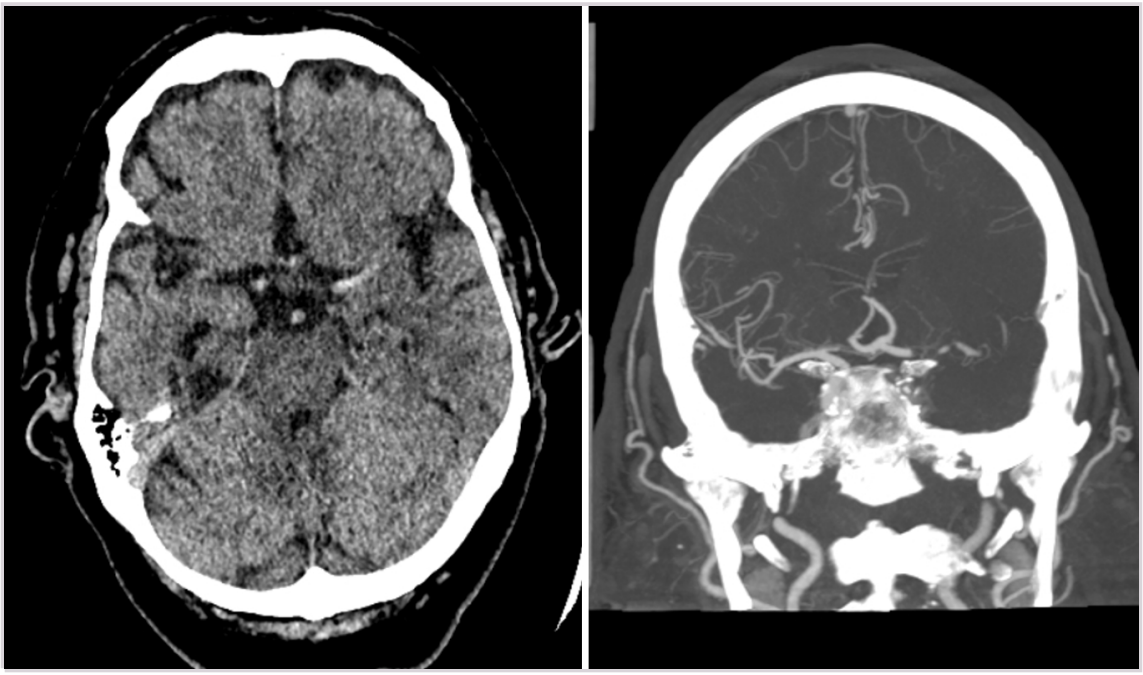

Hva er den mest korrekte videre håndteringen av pasienten?

A Oppstart trombolyse og deretter videre slagmedisinsk behandling
B Sende pasienten til sykehus med nevrokirurg for evakuering av hematom
C X Oppstart trombolyse og samtidig iverksette transport til trombektomisenter
CT caput viser hyperdens media tegn. CTA viser manglende kontrast i en del av venstre media = trombe. Pasienten er innenfor tidsvindu til både trombolyse og trombektomi.
D På grunn av demarkert hjerneinfarkt gis medisinsk slagbehandling inkludert sekundærprofylakse

000016225af84b8955

3

NB Fasit ble endret på dette spørsmålet! Opprinnelig fasit er markert med X, poengiving til eksamen er gitt i 2. kolonne
Hepatitter som varer i minst seks måneder og har karakteristiske funn ved leverbiopsi, betegnes som kroniske hepatitter. De klassifiseres etter årsak og grad av inflammasjon og fibrose og kan gi opphav til leversvikt.
Hvilken type hepatitt er hyppigste årsak til leversvikt?

A **0** Hepatitt sekundært til inflammatorisk tarmsykdom
Det er ikke en hyppig tilstand
B **1** Toksisk hepatitt
Sjelden
C **0** Autoimmun hepatitt
Sjelden
D X **1** Kronisk infeksiøs hepatitt
Hyppigste årsak. Oftest hepatitt B (20%) eller hepatitt C (50%) som har gått over i en kronisk fase
Kilde: Hunskår (red). Allmennmedisin 2013. kap Kronisk heptatitt og leversvikt

---

000016225aff84b8955

4
En kvinne har fått påvist intraabdominal carcinomatose.
Laboratorieprøver (ref.omr. i parentes):
CEA (CarcinoEmbryonalt Antigen): 8 mikrogram/l (<5),
CA (Cancer Antigen) 19-9: 20 kIE/l (<34),
CA (Cancer Antigen) 15-3: 5 kIE/l (<26),
CA (Cancer Antigen) 125: 250 kIE/l (<35)
Hva er den mest sannsynlige diagnosen?

A X Ovarialkreft
Den tumormarkøren som er tydeligst forhøyet er CA-125. Det tyder på at pasienten har ovarialkreft. Peritoneal carcinomatose er hyppig ved ovarialkreft.
B Tykktarmskreft
Den tumormarkøren som er tydeligst forhøyet er CA-125. Det tyder på at pasienten har ovarialkreft. Peritoneal carcinomatose er hyppig ved ovarialkreft. En slik forhøyet CA-125 tyder ikke på tykktarmskreft.
C Lungekreft
Den tumormarkøren som er tydeligst forhøyet er CA-125. Det tyder på at pasienten har ovarialkreft. Peritoneal carcinomatose er hyppig ved ovarialkreft. En slik forhøyet CA-125 tyder ikke på lungekreft.
D Brystkreft
Den tumormarkøren som er tydeligst forhøyet er CA-125. Det tyder på at pasienten har ovarialkreft. Peritoneal carcinomatose er hyppig ved ovarialkreft. En slik forhøyet CA-125 tyder ikke på brystkreft.

000016225aff84b8955

5

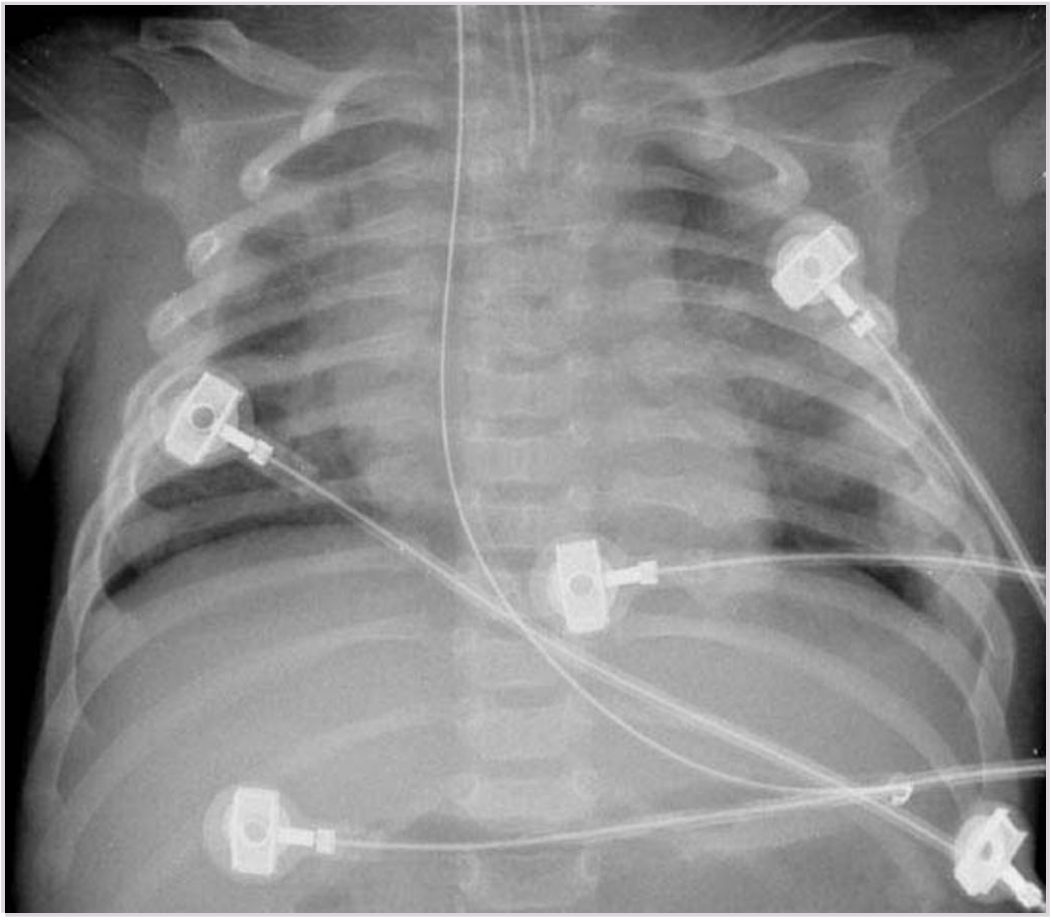

Case courtesy of Radiopaedia.org, rID: 11675
En gutt på 2 år blir innlagt på barnemedisinsk avdeling. Han fremstår medtatt og urolig, og du får inntrykk av at han har sterke smerter i høyre hemithorax, og han peker også noe mot umbilicus. Du får opplyst av guttens far at han nylig falt ned fra en kjøkkenstol. Du prøver å gjøre en klinisk undersøkelse av gutten. Han gir uvanlig dårlig kontakt og samarbeider dårlig. Far prøver å berolige ham, men gutten responderer lite på dette. På grunn av det du antar er sterke thoracale smerter, starter du med et rtg.thorax, se vedlegg.
Hvilke supplerende bildediagnostiske undersøkelser er indisert i dette tilfellet?

A X CT caput, CT abdomen og rtg.totalskjelett
Multiple posteriore costafrakturer er svært suspekt på mishandling. Et fall fra en kjøkkenstol gir ikke slike skader, og gutten gir i tillegg dårlig kontakt og lar seg heller ikke berolige av far. Et barn på 2 år skal utredes grundig med tanke på skjulte skader som subdurale hematomer, frakturer i ekstremitetene osv, og dette skal skje med Cerebral CT og røntgentotalskjelett så snart barnet er stabilisert. Dette er den initiale utredningen, og ved funn på disse undersøkelsene vurderes MR. Gutten peker også mot umbilicus. Ved mistanke om buktraume skal CT abdomen utføres. http://www.helsebiblioteket.no/retningslinjer/akuttveileder-i-pediatri/sosialpediatri/fysisk-mishandling

B MR-caput, CT thorax og rtg.totalskjelett
Gutten peker mot umbilicus, derfor bør man se etter intraabdominale skader. MR-caput gjøres hvis CT-caput avdekker patologi.

C CT-caput, CT thorax og CT abdomen
Rtg.totalskjelett er viktig for å avdekke eventuelle skader i ekstremitetene.

D MR-caput, CT abdomen og rtg.totalskjelett
MR-caput vurderes dersom det er funn på CT. Barn mellom 3 månender og 5 år må vanligvis legges i narkose for å få gode MR-bilder, derfor er CT initial utredning. http://www.funksjonellmr.no/index.php/info-til-alle/barn-og-mr

000016225af84b8955

6
En 67 år gammel mann med KOLS og hjertesvikt blir innlagt med ekspressiv dysfasi. Han ble operert med lobektomi for et plateepitelkarcinom i høyre overlapp i lungen for snart ett år siden. I tillegg har han fått påvist noe forhøyet PSA, men transrektale prostatabiopsier har vært negative. CT caput viser nå en 2 cm stor metastasesuspekt lesjon i venstre frontallapp. Det er mye omkringliggende ødem. CT thorax/abdomen/bekken viser ikke tegn til kreftsykdom forøvrig.
Hva er den mest riktige behandlingen for denne pasienten?

A Fjerne svulsten for å avklare om det er metastase fra lunge eller prostata
Feil. Det er lite sannsynlig med hjernemetastaser fra prostatakreft. Lungekreft sprer seg derimot svært ofte til hjernen. Selv om kirurgi er en mulighet er svulsten liten og stereotaktisk bestråling et mer elegant behandlingsalternativ, spesielt med tanke med komorbiditeten som kan øke risiko ved kirurgi betraktelig.

B Kortikosteroider og helhjernebestråling
Feil. Kortikosteroider er riktig som palliativt tiltak inntil tumorrettet behandling, men helhjernebestråling ved solitær hjernemetastase er ikke god behandling her. (Ved småcellet lungekreft kan man argumentere for helhjernebestråling siden dette er mer stråleføisom kreft som ofte har mikrometastaser). Helhjernebestråling er mer aktuelt ved multiple metastaser, eller som tilleggsmebehandling til opererte pasienter der man mener at det er stor risiko for lokat residiv (feks ved restsvulst etter kirurgi). Man er bekymret for kognitiv funksjo på sikt hos de som behandles med helhjernebestråling og dette gir derfor helst ved kort forventet levetid (der pasientene ikke rekker å få langtidsbivirkning av strålebehandlingen).

C X Kortikosteroider og stereotaktisk strålebehandling
Riktig. Man kan gå ut fra at metastasen kommer fra hans ikke-småcellede lungekreft. Han har ikke sikker prostatakreft og kreft i prostata sprer seg sjelden til hjerne. Han har kun en, nokså liten metastase og grunnet betydelig komorbiditet er det økt risiko ved kirurgi. Stereotaktisk bestråling (feks med gammakniv, LINAC eller lignende) gir like god tumorkontroll som kirurgi ved små metastaser.

D Kortikosteroider alene
Feil.

000016225af84b8955

7
Sykdomsprevalens varierer i betydelig grad mellom primær- og spesialisthelsetjenesten. Dette har betydning for bruk av diagnostiske tester i utredning av et symptom. Det er laget grunnleggende klinisk-epidemiologiske begreper som allmennlegen må kjenne til og kunne anvende.
Hva menes med begrepet Avkastning?

A Sannsynligheten for sykdom etter at testen er blitt utført
Det er posttestsannsynlighet

B X Den kliniske nytteverdien av å vite testresultatet (både for pasienten og legen)
Riktig svar. Engelsk : pay off.

C Andelen av dem med positiv test som er syke
Det er post prediktiv verdi (PPV). Kilde: Hunskår (red) Allmennmedisin 2013. Allmennmedisinske diagnostiske teknikker. gjelder alle svaralternativer

D Antall syke feilaktig klassifisert som friske
Det er Falsk negative (FN)

000016225af84b8955

8
En 44 år gammel kvinne med schizofreni medisineres med depot-antipsykotika som hun samarbeider frivillig om. Hun har en del psykosesymptomer og er bl.a. overbevist om at hun er healer og kan kurere kreft. Hun har fått påvist en lungecancer man mener å kunne kurere med behandling men hun avslår behandling da hun sier hun kurerer seg selv.
Hennes bror ber om at du tvangsinnlegger henne på psykiatrisk avdeling slik at hun kan få tvungen kreftbehandling.
Hvilke juridiske tiltak er riktig i denne situasjonen?

A Det finnes ingen lovhjemmel for dette tilfellet
Fei, jfr riktig alternativ
B Tvangsinnleggelse etter Psykisk helsevernloven §3 da hun har alvorlig sinnslidelse og behandling ut fra det
Feil, du kan ikke tvangsbehandle somatiske lidelser ut fra psykisk helsevernloven
C Tvangsbehandling etter Psykisk helsevernloven §4-4
Feil da denne paragrafen bare hjemler behandling for psykisk lidelse og pasienten dessuten må være tilknyttet sykehuset på tvang §3.
D X Sykehusavdelingen som kan behandle kreftlidelsen fatter vedtak etter Pasienrettighetloven §4
Korrekt svar ut fra sykehistorie

000016225aff84b8955

9
En jente på 14 år har i lengre tid rispet seg på underarmen. Hun har problemer med å forholde seg til andre jevnaldrende og viser økt vaktsomhet i sosiale relasjoner. Hun er ofte trist eller sint og har i perioder vansker med å konsentrere seg. Hun har bodd i forskjellige fosterhjem, de siste 5 år i sitt siste fosterhjem. Hun sier at hun «ikke gidder å bo hos dem lenger fordi hun ikke får røyke der». Biologisk mor er rusmisbruker, jenta har aldri hatt kontakt med henne. Hun er redd biologisk far som hadde aleneomsorg for henne. Hun husker ennå de mange blåmerkene som han hadde laget da hun i 4 års alderen kom på barnehjem for første gang. Hun drikker ca. 2 glass pils i uka, mest «for å roe seg ned ».
Hva er mest sannsynlig jentas hovedproblem?

A Alvorlig atferdsforstyrrelse
Alvorlig atferdsforstyrrelse («conduct disorder») kan forekomme komorbid også ved forstyrret tilknytning/reaktiv tilknytningsforstyrrelse. Jenta beskrives som sint og trist, men vignetten gir ingen holdepunkter for lyving, stjeling, åpen aggresjon som for eksempel vold mot andre, etc. Dette gjør at en alvorlig atferdsforstyrrelse ikke er mest aktuell hos jenta.
B ADHD problemer
Vignetten beskriver periodevise konsentrasjonsvansker og uro. Det er riktig at problemer med oppmerksomhet og aktivitet inngår som symptomer på Hyperkinetisk forstyrrelse/ADHD. Vignetten gir imidlertid sparsomme opplysninger for å kunne konkludere med ADHD problemer, blant annet er ikke impulsivitet nevnt, om symptomene opptrer i flere situasjoner, etc. Jentas konsentrasjonsvansker og uro er mest sannsynlig et ledd i hennes omfattende tilknytningsproblematikk som et resultat av omsorgssvikt og barnemishandling.
C Rusproblemer
Det er riktig at et alkoholinntak på 2 glass pils i uka «for å roe seg ned» hos en 14 åring er bekymringsfylt og er en risiko for å utvikle alvorlige rusproblemer! Allikevel er mengden alkohol som hun drikker ennå relativt moderat. Dette samt de andre opplysningene i vignetten som taler for en forstyrret tilknytning gjør at rusproblemer er ikke de mest aktuelle hos jenta nå.
D X Forstyrret tilknytning
Følelsesmessig forstyrrelse, økt vaktsomhet, dårlig sosialt samspill, aggresjon mot seg selv eller andre, tristhet samt tidligere dårlig omsorgssituasjon er alle karakteristisk for en forstyrret tilknytning. En «reaktiv tilknytningsforstyrrelses» - diagnose blir vanligvis stilt hos mindre barn, mens symptomer på en slik problematikk kan være tilstede også hos ungdommer.

000016225aff84b8955

10
En 27 år gammel mann kommer med ambulanse til legevakta da han har opplevd plutselig hjertebank, svette, kvelningsfornemmelse og er redd han skal dø. Han er tidligere frisk. Ved undersøkelse finner du en stresset mann med lett hyperventilasjon, puls på 80, blodtrykk på 120/80. Afebril, upåfallende hudfarge. EKG, auskultasjon lunger og palpasjon abdomen uten anmerkning. Du konkluderer med at han har angst men mannen er virkelig livredd for nytt anfall og at han skal dø. Hans far døde av akutt "hjertestans" 58 år gammel.
Hva er riktigst håndtering av situasjonen?

A Informasjon om hva angst er samt de normale funnene bl.a. på hjerte. Da han er så redd legger du ham inn på akuttpsykiatisk avdeling
Helt unødvendig innleggelse.
B X Informasjon om hva angst er samt de normale funnene bl.a. på hjerte. Be ham kontakte fastlege neste morgen for en time for nærmere utredning og oppfølging.
Det mest riktige
C Gi ham benzodiazepiner og be ham kontakte fastlege neste virkedag for en time for nærmere utredning. Informer om at du ikke har funnet noe galt
Kan også gjøres, men m anses som dårligere praksis enn alternativet å ta en grundigere samtale. Å lære pasienetn at angst skal løses med benzo er omdiskutert - det høres ikke her ut som noen langvarig lidelse.
D Informasjon om hva angst er samt de normale funnene bl.a. på hjerte. For sikkerhets skyld legge ham akutt inn på medisinsk avdeling for nærmere avklarig.
Unødvendig inleggelse og ikke ivaretagelse av psykistribehov for informasjon

000016225af84b8955

11
En 25 år gammel mann som behandles med Imurel for Crohns sykdom kommer til deg på legevakten pga. perianale smerter på venstre side. Smertene har kommet i løpet av de siste dagene. Ved undersøkelsen finner du en 4-5 cm rød og øm hevelse på venstre side av anus.
Hva er beste tiltaket for denne mannen?

A X Legge ham inn på kirurgisk avdeling
Riktig svar, da abscessen må insideres og dreneres. Aspirasjon og antibiotika vil ikke være tilstrekkelig behandling for en perianal abscess.
B Aspirere fra området, ta dyrkning, gi antibiotika og øke dosen av Imurel
Nei, når man ser at pasienten har en rød og øm hevelse må man mistenke perianal abscess og han må innlegges for incisjon og drenasje
C Aspirere fra området, ta dyrkning og gi antibiotika for 10 dager
Nei, når man ser at pasienten har en rød og øm hevelse må man mistenke perianal abscess og han må innlegges for incisjon og drenasje
D Gi ham antibiotika tabletter for 10 dager
Nei, når man ser at pasienten har en rød og øm perianal hevelse må man mistenke perianal abscess og han må innlegges for incisjon og drenasje

000016225af84b8955

12
Asymptomatisk bakteriuri (ABU) karakteriseres av at en person skiller ut bakterier med urinen uten å ha symptomer fra urinveiene. Siden ABU er en asymptomatisk tilstand, må den per definisjon oppdages ved at visse pasient- eller befolkningsgrupper undersøkes systematisk. Det har vært usikkert om dette skal gjøres og hva som i tilfelle er nytten.
Hvilken pasientgruppe skal screenes for ABU?

A Pasienter som har innlagt kateter
Man skal spesielt ikke screene / behandle pasienter med kateter eller obstruksjon
KIlde: Hunskår (red). Allmennmedisin s 654-655 for alle svaralternativene
B Friske barn
Friske barn uansett alder skal ikke screenes. De få barna der ABU fører til uvi kan behandles når infeksjonen påvises
C Postmenopausale kvinner
Ingen anbefaling om screening
D X Gravide
Gravide med ABU har en overhyppighet av prematur fødsel, barn med lav fødselsvekt, post partum-endometritt og kompliserte urinveisinfeksjoner. Screening er anbefalt mellom 9. og 16 uke

000016225af84b8955

13
Som fastlege har du besøk av en legemiddelrepresentant som kommer med følgende utsagn: « Inkretineffekten (i hovedsak effekten av GLP-1) er svekket hos personer med type 2 diabetes».
Hva betyr dette utsagnet?

A Det betyr at personer med type 2 diabetes har lavere glukagonrespons på perorale karbohydrater enn personer uten type 2 diabetes
Ikke korrekt. Inkretineffekten (i hovedsak effekten av GLP-1) betyr at det normalt er større insulinrespons ved inntak av perorale karbohydrater enn om tilsvarende karbohydratmengde gis intravenøst. Inkretineffekten er svekket ved type 2 diabetes og de har derfor derfor lavere insulinrespons ved inntak av perorale karbohydrater enn personer uten type 2 diabetes. Verken personer med eller uten type 2 diabetes har glukagonrespons på perorale karbohydrater. Inkretinene stimulerer insulinsekresjon ved forhøyet blodsukkernivå, og hemmer glukagonsekresjonen

B Det betyr at personer med type 2 diabetes ikke har egenproduksjon av insulin på grunn av mangel på GLP-1
Ikke korrekt. Inkretineffekten (i hovedsak effekten av GLP-1) betyr at det normalt er større insulinrespons ved inntak av perorale karbohydrater enn om tilsvarende karbohydratmengde gis intravenøst ved identiske plasmaglukose profiler. Inkretineffekten er svekket hos personer med type 2 diabetes og de har derfor lavere insulinrespons ved inntak av perorale karbohydrater enn personer uten type 2 diabetes til tross for at de har oftest har bra egen insulinproduksjon.
Kilder: Knop FK, et al. Reduced incretin effect in type 2 diabetes: cause or consequence of the diabetic state? Diabetes. 2007 Aug;56; 1951-9
Nauck M et al. Reduced incretin effect in type 2 (non-insulin-dependent) diabetes. Diabetologia. 1986 Jan;29(1):46-52

C X Det betyr at personer med type 2 diabetes har lavere insulinrespons på perorale karbohydrater enn personer uten type 2 diabetes
Riktig svar. Inkretineffekten (i hovedsak effekten av GLP-1) betyr at det normalt er større insulinrespons ved inntak av perorale karbohydrater enn om tilsvarende karbohydratmengde gis intravenøst. Inkretineffekten er svekket ved type 2 diabetes og de har derfor derfor lavere insulinrespons ved inntak av perorale karbohydrater enn personer uten type 2 diabetes.

D Det betyr at personer med type 2 diabetes har lavere glukagonrespons på intravenøst tilførte karbohydrater enn personer uten type 2 diabetes
Ikke korrekt. Inkretineffekten (i hovedsak effekten av GLP-1) betyr at det normalt er større insulinrespons ved inntak av perorale karbohydrater enn om tilsvarende karbohydratmengde gis intravenøst. Inkretineffekten er svekket ved type 2 diabetes og de har derfor derfor lavere insulinrespons ved inntak av perorale karbohydrater enn personer uten type 2 diabetes. Verken personer med eller uten type 2 diabetes har glukagonrespons på intravenøst tilførte karbohydrater.

000016225aff84b8955

14
Hva er den viktigste behandlingen ved alvorlig alkoholforgiftning (etanolforgiftning)?

A Ventrikkelskylling og kull

B X Observasjon og symptomatisk behandling
De andre foreslåtte alterntivene virker ikke, er for ressurekrevende og dermed unødvendig, eller eksisterer ikke.

C Motgift

D Dialyse

000016225aff84b8955

15
En ung mann i 20-årene kommer inn akutt etter at han har blitt påkjørt av en bil på et gangfelt. Han klager kun over smerter under høyre kne og det er klinisk mistanke om en proksimal tibiafraktur. Du vet at det ved slike tilfeller kan være en skade på a. poplitea.
Hvordan kan du enklest sannsynliggjøre en slik skade?

A X Måle ankeltrykk og sammenligne det med trykk målt på arm
Riktig. Da har du sikret at det finnes samme perfusjonstrykk i bein som arm og derved er det i akuttsituasjonen ingen primær mistanke om karskade.
B Lytte etter blodstrøm i a. dorsalis pedis med et Doppler-apparat
Blodstrøm sier ingen ting om perfusjonstrykk. Det kan finnes en skade på a poplitea som gir en blodstrøm i dorsalis pedis men der beinet fortsatt er truet grunnet meget lavt trykk.
C Bestille en CT angiografi
Man skal ikke sende pasienter på unødvendige undersøkelser, som skal avgjøres på grunnlag av kliniske funn. Ved en klinisk mistenkt skade på a poplitea skal denne pas gå direkte til operasjon siden beliggenheten av skaden er klar og tiden til reperfusjon bestemmer fremtiden for pasienten og hans bein.
D Palpere etter puls i a. poplitea

000016225af84b8955

16
En kvinne på 33 år har nettopp fått diagnostisert revmatoid artritt og skal starte med behandling. Hun har ikke tenkt å bli gravid.
Hva er førstevalget ved oppstart av sykdomsmodifiserende behandling ved revmatoid artritt og som pasienten skal kunne bruke på ubestemt tid framover?

A Tumor-nekrosefaktor (TNF)-hemmere
Er ikke førstevalgs behandling ved RA. Kan evt legges til hvis vedvarende aktiv sykdom til tross for behandling med methotrexate eller annen sykdomsmodifiserende medisin (sulfasalazin, arava).
B X Methotrexate
Sykdomsmodifiserende medikament. Førstevalg. Kan brukes i mange år/ på ubestemt tid hvis toleranse
C NSAID (non-steroid antirevmatisk medikament)
Er ikke sykdomsmodifiserend medikamenter, brukes kun for symptomdemping
D Prednisolon
brukes de første uker evt måneder for å slå ned sykdomsaktiviteten raskt, deretter stopp med prednisolon

000016225af84b8955

17
En 22 år gammel kvinne, ingen barn, kommer til deg fordi hun har hatt litt uregelmessige blødninger siste 2 måneder. Hun bruker p-pille og fortellar at hun har litt vondt i magen.
Hva er det riktigst av deg å gjøre som fastlege?

A Bytte p-pille.
Begrunnelse: Smerter er ikke ett symptom på at en ikke "tåler" en p- pille.
B X Urin prøve og gynekologisk undersøkelse.
Begrunnelse: Selv om hun tar p-pille, kan hun ha avglemmt den, eller har hat en tilstand som forhindret absobtion av hormonene i tarmen, eller rett og slett « ulflaxs»- p-pille er ikke 100% sikkert . Når graviditet er utelukket med rimelig stor sannsynlighet, bør mulighet for bekkeninfeksjon undersøkes videre.
C Ta cervix cytologi eller HPV test fra cervix.
Begrunnelse: Symptomene kanvære forenelig med cervisitt, svært sjelden i denne aldersgruppen med cerixdysplasi. Det må det alltid først utelukkes svangerskapsrelaterte problemer hos kvinner i reproduktiv alder. Disse kan være potensiell livstruende, som extrauterint svangerskap. Hun kan ha blitt gravid med p-pille.
D Øyeblikkelig hjelp henvisning til gynekologisk poiklinikk for ultralyd.
Begrunnelse: Hvis graviditets test i urin er negativ er sjansen svært liten at hun er gravid og anamesen er ikke i første omgang typisk for komplikasjoner i sammenheng med ovariacyster. Da kan du ved mistanke om bekken infeksjon starte behandling selv og henvise til spesialist, om hun ikke blir bedre.

000016225af84b8955

18
En 43 år gammel kvinne har kjent morbus Crohn med affeksjon av terminale ileum der det utviklet seg stenose som først og fremst medførte symptomer i form av magesmerter. Hun ble derfor operert med ileo-cøkal reseksjon hvor man fjernet 30 cm av terminale ileum. Inngrepet forløp uten komplikasjoner. Imidlertid har hun nå i lengre tid etter inngrepet vært hyppig plaget med konstant diare.
Hva er den mest sannsynlig årsaken til hennes diare?

A Antibiotikaindusert diare da det er vanlig å få antibiotika i forbindelse med tarmkirurgi.
Antibiotika som blir gitt i forbindelse med inngrep uten komplikasjoner er kortvarig og disponerer i liten grad for slik langvarig konstant diare.
B X Gallesyreindusert diare da pasienten har fått fjernet store deler av ileum hvor gallesyrene normal reabsorberes.
Da gallesyrene ikke reabsorberes som normalt vil de gå over i colon hvor de kan forårsake en diaretilstand som her er beskrevet.
C Diareplager i en periode etter slike inngrep er vanlig da tarmen trenger tid til adapsjon.
D Tarminfeksjon da man er disponert for dette i forbindelse med tarmkirurgi.
Det er ikke vanlig med tarminfeksjoner som gir slik langvarig diare etter operative inngrep.

000016225af84b8955

19
Ei 36 år gammel kvinne har fått påvist en ovarialtumor på 7 cm. Utredning har ikke gitt mistanke om malignitet. Hun er henvist til laparoskopisk cystereseksjon.
Hvilken vanlig komplikasjon ved denne tilstanden er det viktigst å informere pasienten om i påvente av operasjon?

A X Torsjon
Gir akutt abdomen. Viktig at pasienten opereres før det har gått for mange timer for at ovariet skal kunne bevares. Pasienten må informeres om dette slik at hun tar kontakt med lege dersom hun skulle få akutte magesmerter
B Blødning
C Infeksjon
D Ruptur

000016225af84b8955

20
En 65 år gammel norsk mann oppsøker legekontoret pga svie i epigastriet, kvalme og sure oppstøt de siste 3 mndr. Han er tidligere frisk, er i god almentilstand og bruker ingen medisiner. Han har normal Hb og CRP.
Hva er riktigst å gjøre i denne situasjonen?

A Gi trippelkur mot Helicobacter pylori
Feil. Pasienten er i en alder hvor symptomene kan skyldes cancer og symptomene har vedvart i 3 mndr.
B Avvente klinisk utvikling, evt. prøvebehandle med en kort kur med syrehemmende medisin
Feil. Han er > 45 år, symptomene har vedvart i 3 mndr og må avklares med gastroskopi
C X Henvise til gastroskopi
Riktig. Nyoppstått og vedvarende dyspepsi > 45 års alder bør avklares med gastroskopi
D Ta hurtigtest for H. pylori og gi trippelkur dersom positiv prøve
Feil. Pasienten er i en alder hvor symptomene kan skyldes cancer og symptomene har vedvart i 3 mndr. Han bør gastroskoperes og H. pylori status vil ikke endre dette.

000016225af84b8955

21
En 14 år gammel gutt oppsøker fastlege etter en uke med sår hals, feber, konjunktivitt og forstørrede halsglandler. Det er tydelig tonsillehypertrofi med belegg. Hurtigtest på streptokokker og mononukleose (heterofile antistoffer) er negativ.
Hvilken prøve er mest hensiktsmessig å ta for å avklare diagnosen?

A Halsprøve til EBV-PCR
EBV-PCR vil vanligvis være positiv hos pasienter med mononukleose, men små mengder EBV-DNA kan også påvises i halsen hos pasienter med andre infeksjoner på grunn av reaktivering i lymfoid vev i svelget.
B Halsprøve til anaerob dyrkning
Kun anaerob dyrkning vil være utilstrekkelig for adekvat diagnostikk.
C X Blodprøve for påvisning av spesifikke antistoffer mot EBV
Pasienten har typisk klinikk for mononukleose. Antistoffer mot Epstein-Barr virus kan komme sent, og heterofile antistoffer kan være falsk negative, særlig i yngre aldersgrupper. Mononukleose diagnosen stilles primært serologisk.
D Blodprøve for påvisning av antistoffer mot streptokokker
Testen har for lav sensitivitet og spesifisitet til å benyttes diagnostisk på halsinfeksjoner.

000016225aff84b8955

22
En 23 år gammel kvinne oppsøker fastlegen. Hun er gravid i 10. uke og forteller at hun og mannen nylig er kommet hjem fra et besøk i hjemlandet Somalia hos hennes søster med familie. Barna i søsterens familie ble syke med feber og fikk et småprikket, rødlig utslett dagen før hun reiste hjem. Hun vet ikke om hun har fått alle vaksinene hun har behov for.
Hvilket agens bør legen umiddelbart bestille en serologisk test på?

A Coxackievirus
Gir ofte lite spesifikke symptomer og sjelden feber hos immunkompetente barn (5. barnesykdom) og hun ville neppe fått høre om det fra sin søster
B Toxoplasma
Gir uspesifikke eller manglende symptomer og iallefall ikke utslett og feber hos immunkomptente barn
C X Rubella
Rubella passer med beskrivelsen av utslettet i søsterens familie, og man skal ALLTID tenke rubella hos gravid med ukjent vaksinasjon som utsettes for mulig rubellasmitte (feber og rødt utslett hos mulig uvaksinerte barn.
D Morbilli
Høres ikke ut som meslinger (morbilli) i søsterens familie (mangler 2-puklet feberforløp og konfluerende utslett først i andre feberfase). Ikke perinatale infeksjoner som er det klassiske komplikasjonen ved meslinger

000016225aff84b8955

23
Du er vakthavende ortoped. Du ringes fra sengepost om en pasient som gjennomgikk en elektiv hofteproteseoperasjon dagen før. Fra vaktrapporten 2 timer tidligere vet du at det gjelder en 69 år gammel kvinne med etablert koronarsykdom med et NSTEMI 2 år tilbake. Da vellykket PCI-behandling til høyre kransarterie. Ingen postinfarkt svikt. Hun bruker Acetylsalicylsyre og Atorvastatin. Hun har kjent Myastenia gravis og bruker Pyridostigmin og en lav dose Azatioprin. Forrige vakthavende syntes pasienten var slapp og litt tyngre i pusten og startet antibiotika med Penicillin og Gentamycin på mistanke om en pneumoni. Et røntgenbilde for 30 minuter siden viser ingen parenchymforandringer, men radiologen er tilbakeholden med tolkningen, da pasienten ikke har pustet godt inn.
Pasienten er nå økende somnolent med rask, kort og overfladisk respirasjon. Ingen ekspektorering. Rektal temperatur er 37,4. Hjertefrekvens 80, regelmessig. Blodtrykk 140/90. Ingen venestase på collum. Du ser ingen ptose. Du vurderer at pasienten er i en kritisk tilstand og flytter henne til intensivavdeling.
Hvilke tiltak er de mest aktuelle å iverksette?

A X Du seponerer antibiotika, gir respiratorstøtte ved endotrachial intubasjon og kontakter nevrolog for vurdering mtp. oppstart med plasmaferese.
Myasthen krise er en reversibel tilstand ved korrekt behandling. Disponerende faktorer er kjent mysthenia gravis, nylig operert (kanskje underbehandlet med pyridostigmin i forløpet), antibiotika (som kan forverre myestenia gravis). Du trenger ikke se ptose ved myasthen krise. Bevissthetsreduksjonen er her antagelig et uttrykk for hyperkapni. Med tanke på differensialdiagnostikken bør man sikre en arteriell blodgass for å verifisere. Andre årsak til bevissthetsreduksjon må vurderes. Imidlertid gir normal hjertefrekvens og normalt blodtrykk ingen holdepunkter for septisk eller sirkulatorisk sjokk. Falsk normokardi ved bruk av betablokker kan sees, men pasienten skal ikke stå på dette i utgangspunktet pga sin myasthenia gravis. Negativ rg thorax og afebril. Vi kjenner ikke leukocyttene, men i verste fall 2/4 SIRS-kriterier viss disse er forhøyet. Ved metabolsk acidose utvikles en kussmaulsk ventilasjon, ikke overfladisk som her.
B Du seponerer antibiotika, starter glukose/insulin-infusjon og kontakter nefrolog for vurdering mtp. akutt hemodialyse.
C Du gir pasienten O2 (10 l/min) via nesekateter og en blodtransfusjon.
D Du seponerer antibiotika og starter behandling med furosemid, morfin og non-invasiv ventilasjonsstøtte (eg BiPaP®).

000016225af84b8955

24
En eldre mann dør på sykehus etter en tids sykeleie. De nærmeste pårørende ønsker opplysninger om hvorfor han døde. Hvordan helsepersonell skal forholde seg til dette spørsmålet fra pårørende er omtalt i Helsepersonloven (§24).
Hva er det mest riktig å gjøre?

A X Gi de opplysninger du har om dødsårsaken
§ 24.Opplysninger etter en persons død: Taushetsplikt etter § 21 er ikke til hinder for at opplysninger om en avdød person gis videre dersom vektige grunner taler for dette. I vurderingen av om opplysninger skal gis, skal det tas hensyn til avdødes antatte vilje, opplysningenes art og de pårørende og samfunnets interesser. Nærmeste pårørende har rett til innsyn i journal etter en persons død hvis ikke særlige grunner taler mot det.

Den rimelige tolkningen er å anta at avdøde ville at du skal fortelle pårørende det de spør om. En reservasjon kunne være å holde tilbake opplysninger som kunne være senstitive i den forstand at den avdøde kanskje ikke ønsket det kjent (man kunne tenke seg kjønnsykdommer og lignende)
B Henvise til at du har taushetsplikt
C Henvise til fastlegen til avdøde
D Kun gi opplysninger om siste innleggelse

000016225af84b8955

25
Du oppsøkes på legekontoret av en kjent pasient med diabetes mellitus og hjertesvikt. Han er 60 år gammel mann og overvektig. I løpet av natta har han fått akutte smerter i høyre håndledd og klarer ikke å bevege i leddet.
Du undersøker leddet og finner tydelig hevelse, huden over leddet og i periferien rundt leddet er sterkt rød. Pasienten skriker til når du prøver å palpere håndleddet, og du kjenner at leddet også er varmt. Han virker allment påvirket og temperatur er 38,5 grader. Han forteller at han spiste et måltid med skalldyr og drakk to øl til kvelden før. Han har ikke hatt noen tegn på infeksjon i det siste. Du får tatt noen få blodprøver på legekontoret: SR 45 (normalverdi < 20), CRP 68 (normalverdi < 5). Du mistenker artritis urica.
Hvilken differensial-diagnose er det viktigst at du er oppmerksom på?

A Remitterende seronegativ symmetrisk synovitt med pitting ødem (RS3PE) artritt
RS3PE artritt gir symmetrisk hevelse diffust i begge hender og over håndrygger.
B Revmatoid artritt
Revmatoid artritt debuterer ofte symmetrisk i MCP og PIP ledd i hender og føtter. Mindre akutt debut og vanligvis kun en mindre økning av SR og CRP.
C X Infeksiøs artritt
Infeksiøs artritt: akutt debut, uttalte smerter spesielt ved bevegelse av leddet, varmeøkning og rødhet. Påvirket allmenntilstand og komorbiditet som disponerer for økt infeksjonsrisiko. SR og CRP vil være klart forhøyet.
D Reaktiv artritt
Reaktiv artritt oppstår vanligvis i forløpet av en infeksjonssykdom. Oppstår vanligvis mindre akutt. SR og CRP kan være forhøyet.

000016225aff84b8955

26
Du er fastlege for en 43 år gammel mann er tidligere frisk bortsett fra en depresjon da han var 22 år, måtte til slutt får ECT behandling før han ble bra. Ugift, ingen barn men har hatt et normalt, aktivt nettverk sosialt og på jobb. Spiller fotball og er glad i mulsikk. Jobber innen økonomi.
Siste året har han vært hos deg flere ganger fordi han har mistet all energi. Du lurte først på om han hadde kreft, men alle undersøkelser er normale. Han har lurt på om det dreier seg om ME. Han har gått ned i vekt 10 kg siste halvår, går i gamle, etter hvert skitne klær som er blitt for store - helt annerledes enn han vanligvis gjør. Han bekrefter ikke å sove godt men avviser å være deprimert. Har siste to uker begynt å snakke om at han nok ikke fortjener hjelp da han har forårsaket en enorm katastrofe som har rammet mange barn. Du har ikke fått taket på hva dette dreier seg om. I dag har søsteren kommet på besøk og funnet ham sittende i stua. Han har skrudd opp en krok i taket på soverommet der det hang et tau med en løkke. Han sier selv at han ikke skal ta livet sitt. Han fremstår psykomotorisk meget inaktiv og avflatet, svarer tilsynelatende adekvat men med manglende innlevelse og sier ikke noe spontant. Han vil absolutt ikke innlegges på psykiatrisk avdeling.
Hva er riktigst å gjøre i denne situasjonen?

A Han har et sykdomsbilde forenlig med depresjon, evt psykotisk depresjon og i tillegg er det meget nærliggende å mistenke suicidalitet. Dette er en meget farlig tilstand med høy dødelighet. Han har ingen psykoselidelse og kan ikke tvangsinnlegges i psykiatri men du legger ham inn på medisinsk avdeling i hht pasientrettighetsloven §4a
Feil at du ikke kan legge inn på Phvl §3 og feil indikasjon for Pas r l §4a.
B Han har et sykdomsbilde forenlig med depresjon, evt psykotisk depresjon og i tillegg er det meget nærliggende å mistenke suicidalitet. Han sier imidelrtid selv tydelig at han ikke skal ta livet sitt og du gjøre en avtale med ham om ny samtale dagen etter. Han får dra hjem for å hvile i kjente omgivelser.
Meget farlig valg, han kan gjern e ta livet sitt. Du skal ike kbare høre på hva han sier med ord men gjøre en klniisk vurdering også ut fra det du ser og vurderer og får av komparentinformasjon.
C X Han har et sykdomsbilde fornelig med depresjon, evt psykotisk depresjon og i tillegg meget nærliggende å mistenke suicidalitet. Dette er en meget farlig tilstand med høy dødelighet. Du legger ham inn på psykiatrisk avdeling akutt og på tvang da han motsetter seg inleggelse.
Riktigst
D Du gjør en avtale med ham om at han ikke skal skade seg. Du gir ham antidepressiva (SSRI), benzodiazepin for at suicidaliteten skal reduseres og setter ham opp til ny time neste dag.
For riskikabelt valg. Han er så syk at bare en muntlig avtale om ike kå skade seg ikke holder, SSRI kan otm øke suicidaliett i startfasen. Bør bl.a. legges inn - jfr riktig svar.

000016225aff84b8955

27
En 52 år gammel gift mann henvender seg til deg som fastlege pga. sviktende potens.
Hvilken annen sykdom er det mest sannsynlig at han også har?

A Penis kreft
B Multiple Sklerose
C X Kardiovaskulær sykdom
impotens kan indiker både metabolsk syndrom samt kardiovaskulær sykdom og bør føre til utredning for begge.
D Prostatakreft

000016225af84b8955

28
En 85 år gammel pasient med endret personlighet over flere måneder blir innlagt på geriatrisk avdeling med spørsmål om demensutvikling. Vedlagte bilder viser CT caput uten kontrast (bildene til venstre) og med kontrast (bildene til høyre).
Hva er mest sannsynlige diagnose?

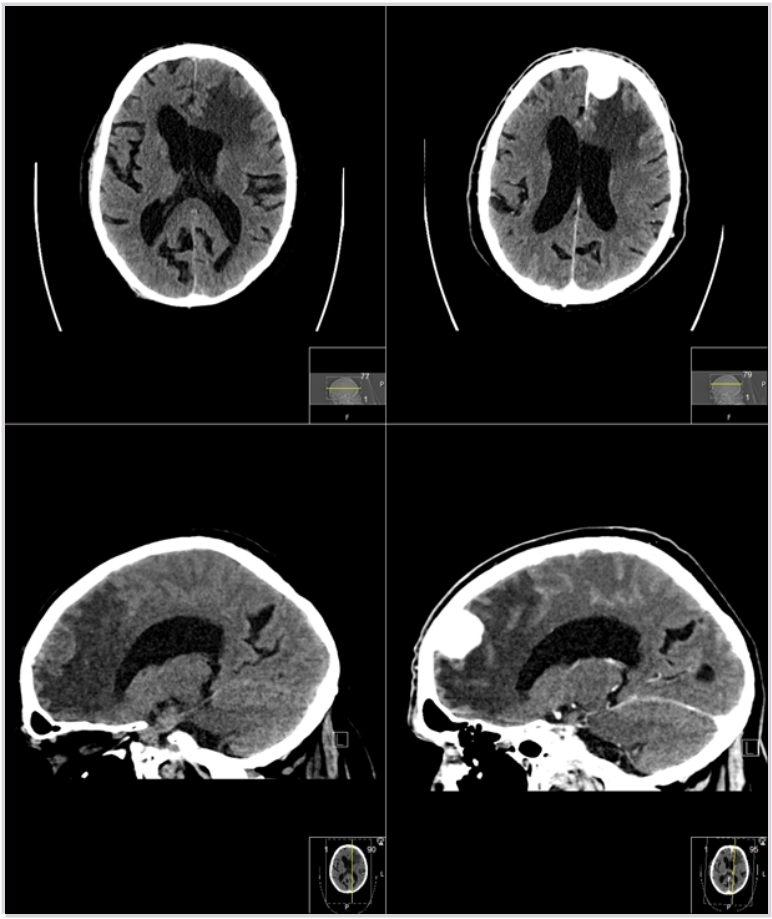

A Hemoragisk infarkt
Det foreligger ingen blødningssuspekte elementer. Tumoren lader kontrast.
B Aneurysme med ødem
Ikke utseende av aneurysme
C X Tumor med ødem
Bildefunnet er forenlig med et meningiom (ekstraaksial tumor som ligger på hjernens overflate og som lader kraftig med kontrast). Dog noe uvanlig med så mye ødem rundt seg, men dette er nok en subtype av meningiomer som gir mye ødem. Uansett best forenlig med tumor og ødem.
D Ischemisk infarkt
Nei, da cortex ikke er affisert av ødemet og det respekterer ikke vaskulære territorier

000016225af84b8955

29
En mann på 30 år kommer til deg på legevakt. Han har hevelse i høyre kne, føler seg dårlig og tror han har feber. Du mistenker septisk artritt og henviser ham akutt til sykehuset.
Hva er den viktigste prøven/undersøkelsen de kan gjøre på sykehuset for å stille sikker diagnose?

A Klinisk undersøkelse av kneet med rubor, hevelse, smerte, økt varme og nedsatt funksjon
Dette kan ses ved alle typer artritt
B X Dyrkning av leddvæske
Leddvæske skal alltid sendes til dyrkning ved mistanke om bakterielll artritt
C Undersøkelse av leddvæske med polarisasjonsmikroskopi
Polarisasjonsmikroskopi påviser krystaller ved krystallartritt og brukes ikke for å påvise bakterier
D Telling av leukocytter i leddvæske (celletelling)
Celletelling kan ikke skille sikkert mellom en aktiv inflammatorisk artritt og en bakteriell artritt

---

30
Du er fastlege til en 38 år gammel tidligere frisk mann. Han har nå påvist hypertensjon med et gjennomsnittlig blodtrykk på 166/102 mmHg etter flere målinger og konsultasjoner. Utredning har ikke vist bakenforliggende sykdommer eller tilstander. EKG er normalt, og det påvises ikke proteinuri. I dette tilfellet velger du å starte med to medikamenter.
Hvilken medikamentkombinasjon er den mest riktige?

A Betablokker og thiazid.
Utdatert behandling med dårlig effekt på harde endepunkter samt risiko for såvel subjektive som metabolske bivirkninger; skal kun brukes hos utvalgte pasienter med spesiell indikasjon eller intoleranse for øvrige alternativer.
B X Angiotensin II-reseptorblokker og kalsiumantagonist.
Ved ukomplisert hypertensjon er dette en foretrukket kombinasjonsbehandling i aktuelle europeiske og amerikanske retningslinjer. Det foreligger god dokumentasjon på behandlingseffekt, og bivirkningsprofilen er fordelaktig.
C Kalsiumantagonist og alfablokker.
Denne kombinasjonen vil m.a. ha høy risiko for (ortostatisk) hypotensjon, har ikke god dokumentasjon på behandlingseffekt, og er i sum ingen vanlig anbefalt behandling.
D ACE-hemmer og angiotensin II-reseptorblokker.
Kombinert behandling med to hemmere av RAAS frarådes på grunn av risiko for redusert nyrefunksjon og hyperkalemi.

31
Opioidene er våre mest potente analgetika, og oralt hurtigvirkende morfin regnes av WHO som et essensielt legemiddel. Imidlertid har opioidene ulik rolle ved ulike smertestilstander.
Ved hva slags type smerte er det riktig å bruke opioider?

A Tilbys alltid ved kreftsmerter, sterke akutte/postoperative smerter og langvarig ikke-malign smerte
B X Tilbys alltid ved kreftsmerter og sterke akutte/postoperative smerter, kun unntaksvis ved langvarig ikke-malign smerte
Opioider skal bare unntaksvis brukes ved langvarig ikke-malign smerte, men de er sentrale ved kreftsmerte og akutt smerte. Kortvarig bruk ved akutt smerte innebærer minimal risiko for avhengighet. Antikonvulsiva og tricykliske antidepressiva er hoved-medikamentene ved nevropatisk smerte, selv om opioider kan gi noe effekt.
C Tilbys alltid ved kreftsmerter og sterke akutte/postoperative smerter, og er også førstevalg ved ikke-malign nevropatisk smerte
D Tilbys alltid ved kreftsmerter, men kun unntaksvis ved akutte sterke smerter utenfor sykehus og langvarig ikke-malign smerte

---

32
Som turnuslege får du en 42 år gammel mann som pasient. Han kommer til deg grunnet smerter som stråler fra nedre del av lumbalcolumna, ned til seteregionen, baksiden av låret og nedenfor ankel på høyre side. Svar på MR-undersøkelsen som ble tatt uka i forveien viser et skiveprolaps med høyresidig overvekt i nivå L4/L5. Lasegue`s test utløser de samme smertene som beskrevet ved ca 45 graders elevasjon av høyre underekstremitet. Du mistenker at de utstrålende smertene skyldes prolaps med affeksjon av høyre L5 rot.
Hvilke funn forventer du å gjøre vedrørende sensibilitet og kraftprestasjon dersom det her er affeksjon av L5 nerverot?

A Sensibilitet: Nedsatt på lateralsiden av hæl
Kraftprestasjon: Redusert for ankel plantarfleksjon
Sensibilitetsutfallet samsvarer her med S1 rot affeksjon. Redusert kraft i ankel plantarfleksjon samsvarer med S1 affeksjon.

B X Sensibilitet: Nedsatt over fotryggen
Kraftprestasjon: Redusert for stortå ekstensjon
L5 rot har: Sensorisk nøkkelpunkt: Fotryggen/ved stortåens basis (ved grunnleddet)
Nøkkelmuskel: Ekstensjon av stortå.

C Sensibilitet: Nedsatt på lateralsiden av hæl
Kraftprestasjon: Redusert for ankel dorsalfleksjon
Sensibilitetsutfallet samsvarer her med S1 rot affeksjon. Redusert for ankel dorsalfleksjon samsvarer best med L4 affeksjon, selv om også L5 rot er med her. Stortåekstensjon er enda mer spesifikk for L5 roten.

D Sensibilitet: Nedsatt over fotryggen
Kraftprestasjon: Redusert for ankel plantarfleksjon
Sensibilitetsutfallet samsvarer med L5 rot affeksjon. Reduser kraft for ankel plantarfleksjon forventes ved affeksjon av S1 rot.

000016225af84b8955

33
En kvinne på 29 år oppsøker fastlegekontoret på grunn av 2-3 uker med trøtthet, slitenhet, hjertbank og varme/svetting. Hun fødte en sønn for 4 måneder siden, og ammer fortsatt fullt. Du måler BT 132/62 og puls 96. Blodprøver viser TSH <0,01 mIE/L (0,24-4,2) og fT4 27,4 pmol/l (11,6-19,1). Anti-TSH-reseptor antistoff (TRAS) <1,0 mU/l (<1,5).
Hvilken behandling er mest aktuell?

A X Ingen behandling i første omgang, kun kontroll av prøvene etter et par uker
Tyreotoksikose. negativ TRAS og 4 måneder etter fødsel gjør at postpartum tyreoiditt er mest sannsynlige diagnose. Det er da ikke økt produksjon av tyreoideahormoner, men lekkasje av preformerte hormoner fra kjertelen. En forventer da spontan normalisering. Betablokker kan imidlertid være aktuelt for å dempe symptomer på tyreotoksikose.

B Tyreoideakirurgi
C Propyltiouracil (PTU) tabl
D Neo-Mercazole tabl

000016225af84b8955

34
En 55 år gammel pasient er henvist til utredning etter å ha hatt en episode med trykkfølelse over brystet ved hard belastning. Arbeids-EKG opp til 220W er uten EKG-forandringer, men han blir henvist til videre utredning med koronar angiografi på grunn av anamnestisk mistanke om koronarsykdom, og risikofaktorer i form av familiær belastning og høyt LDL-kolesterol. Koronar angiografi viser en 70% diameterreduksjon i venstre hovedstamme, forøvrig normale funn.
Hvilket videre tiltak er mest riktig i denne situasjonen?

A Pasientens unge alder tilsier at det bør gjøres perkutan koronar intervensjon (PCI).
B Pasienten bør henvises til supplerende iskemidiagnostikk før man tar endelig stilling til behandlingsvalg.
C X Pasienten bør tilbys koronarkirurgi fordi det vil gi prognostisk gevinst.
Hos en slik pasient med signifikant hovedstammestenose gir koronarkirurgi bedre prognose.
D Det er ingen indikasjon for behandling ettersom pasienten ikke har symptomer i vanlig daglig aktivitet.

000016225af84b8955

35
En kvinne på 27 år oppsøker deg på fastlegekontoret på grunn av nyoppståtte leddsmerter i PIP og MCP ledd begge hender. Du ser og palperer hevelese i PIP II og III og MCP II og III både høyre og venstre hånd. Ingen kjent psoriasis og ingen nytilkomne hudutslett. Hun føler seg i dårlig allmenntilstand, er trett og slapp. Det kommer fram at kvinnen fødte for fem måneder siden og at symptomene har kommet i løpet av de siste to måneder. Du mistenker debut av en revmatisk sykdom. Hvilken sykdom er mest sannsynlig?

A Systemisk lupus erytematosus
Mindre sannsynlig da hudutslett ofte er et tidlig symptom ved debut av SLE
B Sjøgren syndrom
Debuterer sjelden hos kvinner i fertil alder og gir sjelden småleddsartritt
C Psoriasisartritt
Mindre sannsynlig da pasienten ikke har psoriasis
D X Revmatoid artritt
Debut av symmetrisk småleddsartritt etter svangerskap

36
Etter en kveld med fest på byen våkner en 25 år gammel mann med manglende evne til å ekstendere høyre hånds fingre og håndledd. Han har ikke vært utsatt for et erkjent traume (fall/slag/kutt) og huden i armen er normal.
Hvilken supplerende undersøkelse vil være mest effektiv i forhold til diagnose og prognose?

A EMG og nevrografi etter 8 uker; uavhengig av klinisk utvikling
Hvis det er klar bedring så er det en nevrapraksi og EMG/nevrografi kan bare bekrefte det en vet om årsak og prognose fra klinikken
B Nevrografi etter 2 dager
Nevrografi første uke kan ikke skille mellom nevrapraksi og aksonotmesis og gir ikke prognostisk informasjon så tidlig
C X EMG og nevrografi etter 8 uker dersom det ikke er noen tegn til bedring
Dette kalles drop-hand ("Saturday night palsy") og skyldes en radialis nevropati. Ca 90% blir bra etter 6-8 uker. EMG gir tilleggsinformasjon om reinnervasjonen har begynt. Nevrografi kan avklare om det er nevrapraksi med uvanlig forløp eller aksonotmesis. Dette kan bestemme om det skal gjøres MR eller ultralyd for å se etter hematom eller annet som trykker på radialisnerven på overarmen, som bør opereres.
D EMG og nevrografi etter 2 dager
EMG-forandringer kommer ikke før etter ca 3 uker. Nevrografi kan skille mellom nevrapraksi (god prognose) og axonotmesis (variabel prognose med forventet reinnervasjon etter 4-6 måneder), men dette får ingen konsekvenser for behandlingen og det er vanskelig å få time på KNF-lab så snart.

37
En 19 år gammel kvinne kommer til deg som allmenlege. Hun forteller gråtende at hun 4 måneder tidligere ble utsatt for et seksuelt overgrep mens hun var på ferie i Spania. Hun ønsker ikke å politianmelde forholdet.
Hva er det viktigste å tilby av undersøkelse nå?

A Celleprøve med HPV-test (inkl. typing) fra livmorhals
Pasienten er for ung for norsk HPV screeningprogram, og det er lang inkubasjonstid for premaligne forandringer
B X Prøvetaking for blodsmittesykdommer og seksuelt overførte infeksjoner (PCR og dyrkning) fra aktuelle kroppsåpninger
I Spania er det en annen bakgrunnspopulasjon med høyere forekomst av både blodsmittesykdommer og seksuelt overførte infeksjoner
C Prøvetaking for blodsmittesykdommer
D Prøvetaking for seksuelt overførte infeksjoner (PCR og dyrkning) fra aktuelle kroppsåpninger

---

38
En kvinne på 67 år oppsøker deg fordi hun er sjenert av ufrivillige bevegelser. Hun forteller at det særlig er i armene og hendene, men at også stemmen hennes er blitt skjelvende, noe du kan høre når hun snakker. Når hun skal drikke kan hun ikke ha mer enn halvfult glass, og hun må holde det med begge hender. Dette har kommet gradvis gjennom et par år. Du gjør nevrologisk undersøkelse og finner helt normale forhold bortsett fra at når hun holder armene fremover og du legger et ark oppå håndryggen for å forsterke bevegelsesutslagene kan du se at hendene dirrer med 8-10 utslag per sekund. I ro er det lite å merke, men hun har også litt skjelving i hodet.
Hvilken diagnose er mest sannsynlig?

A Intensjonstremor
Bare ved målrettede bevegelser, er egentlig en ataxi
B Parkinson's sykdom
Ofte ensidig, langsommere (3-5/sek) hviletremor
C X Essensiell tremor
Passer godt, hurtig aksjonstremor, bilateral, involverer ofte hender, hode, tale
D Huntington's sykdom
Gir vanligvis ikke typisk tremor, men mer klossethet og varierte choreaoatetoiske ufrivillige bevegelser

---

39
En 26-årig fotballmålvakt fikk et direkte slag mot en av testiklene for en uke siden. Nå søker han lege fordi han mener at den ene testikkelen har økt 25% i størrelse. Han husker ikke hvilken testikkel som fikk slaget i kampen.
Hva er den beste måten å håndtere dette videre på?

A Be han komme til ny kontroll om 4 til 6 uker fordi det kan ta lang tid før hevelse i testikler og skrotum forsvinner
Pasienten har tumor testis til det motsatte er bevist. 4 til 6 uker er alt for lang tid for utredning.
B Bestille CT thorax/abdomen og tumormarkører innen 5 dager
Om ultralyd skrotum viser tumor testis da skal man bestille CT…..
C Be ham kontakte deg på nytt dersom forskjellen øker, fordi 25% forskjell i størrelse på testiklene er innenfor det normale
Pasienter i denne aldersgruppe undersøker ikke rutinemessige skrotum og ofte kontakter først lege i forbindelse med trauma til skrotum
D X Bestille ultralyd av skrotum innen 5 dager
Ultralyd av skrotum er både meget sensitiv og spesifikk for tumor testis og er første valg for at utelukke tumor testis

---

40
En kvinne på 40 år har oppsøkt fastlegen et par ganger og klaget over smerter i hele kroppen. Hun er generelt øm i muskulaturen ved minste trykk og hun skvetter til selv når du trykker med liten kraft. Hun er sliten, har økt trettbarhet, og fysisk aktivitet forverrer plagene hennes. Hun har også leddsmerter, men fastlegen palperer ingen leddhevelser. Blodprøver er alle normale med CRP<5, SR 10 og ANA negativ.
Hvilken diagnose er mest sannsynlig?

A X Fibromyalgi
Riktig. Hovedsymptomet ved fibromyalgi er diffust utbredt smerte med varighet i minst 3 måneder. I tillegg foreligger en rekke uspesifikke symptomer.
Tilstanden gir smerter i muskulatur, ledd og skjelett. Ledsagende symptomer omfatter ofte unormal tretthet, dårlig søvnkvalitet, lett kognitiv dysfunksjon
B Artrose
Artrose er usannsynlig pga alder
C Myositt
Myositt er assosiert med positiv ANA med undergruppe anti-JO, høy SR og CRP og forhøyet CK
D Polymyalgia revmatika
Polymyalgia revmatika har høy SR, CRP og opptrer hos personer over 50 år

---

41
Du er fastlege, og blir kontaktet skriflig av barnevernstjenesten som ber om helseopplysninger på en 6 år gammel gutt hvor de gjennomfører en undersøkelsessak. De henviser til relevante paragrafer i Barnevernsloven og Helsepersonell loven.
Hvordan er det riktigst av deg å respondere på dette ?

A Du sender svar tilbake om at du pga. taushetsplikten ikke kan etterkomme Barnevernets ønske.
Dette har du ikke anledning til, jmf. opplysningsplikten.
B X Du sender relevante helseopplysninger som etterspurt.
Dette er du pålagt i henhold til opplysningsplkten.
C Du kontakter barnets foreldre for å be om fritak fra taushetsplikten.
Her står du i fare for å ødellege for barnevernets utredning, ved å gi foreldre slik informasjon uten at dette først er klarert med barnevernet.
D Du svarer tilbake at du først må vite hvorfor Barnevernstjenesten ønsker slik informasjon.
Selv om det ofte kan være hensiktsmessig at du som fastlege vet litt om dette, har du ikke krav på slike opplysninger.

000016225aff84b8955

42
En 18 år gammel mann innlegges med residiverende GTK. Han er tidligere frisk. Anfallene kuperes til slutt med Midazolam (benzodiaswpin) i ambulansen rett før ankomst. Ved umiddelbart tilsyn i akuttmottaket er pasienten ved redusert bevissthet og kan ikke samarbeide til undersøkelse. Du tar en arteriell blodgass.
Basert på prøveverdiene, hva er den mest sannsynlige årsaken til krampeanfallene?

Prøve	verdi	normalområdet
pH	7,26	7,35-7,45
pO_2	11 kPa	10,0-14,4
PCO_2	3,7 kPa	4,7-5,9
HCO_{3-}	12,4 mmol/L	21-27
BE	-15 mmol/L	-3,0-3,0
Na^+	111 mmol/L	137-145
K^+	4,3 mmol/L	3,5-4,6
Cl^-	81 mmol/L	98-106
Ca^{2+}	1,22 mmol/L	1,18-1,32
Laktat	8,65 mmol/L	0,5-1,6
glukose	8 mmol/L	4,0-6,3

A Acidose
B Hyperlaktatemi
C X Hyponatremi
Den arterielle blodgassen viser en livstruende hyponatremi, som medfører hjerneødem og er mest sannsynlig mekanismen for GTK. Gjentatte krampeanfall gir laktoacidose sekundært, og det er mindre sannsynlig at laktoacidosen er utløsende årsak. Du kan ikke vite om deler av laktoacidosen er betinget i redusert vevsperfusjon som ved sepsis, men med funnet av hyponatremi råder ingen rimelig tvil om mest sannsynlig årsak her.
D Bakteremi (ukjent bakterie)

000016225aff84b8955

43
En 20 år gammel mann kommer til deg på legekontoret med hoven ankel. Han var i Thailand for 4 uker siden. Han plages også av svie ved vannlating og har fått litt røde øyne.
Hvilken diagnose er mest sannsynlig?

A Septisk artritt
Gir ikke symptomer fra øyne og ureter. Som regel feber.
B Urinsyreartritt
Urinsyreartritt er ikke vanlig hos en frisk ung mann. Gir ikke symptomer fra øyne og ureter
C Polymyalgia revmatika
Polymyalgia revmatika gir ikke artritt i ankel. Sykdom hos de over 50 år
D X Reaktiv artritt
Artritt, uretritt og conjunktivitt er klassisk ved reaktiv artritt (Mb Reiter)

000016225af84b8955

44
En mann på 30 år kommer til deg på fastlegekontoret pga. perianal kløe og irritable lesjoner som vist på bildet.
Hva er den mest sannsynlige diagnosen?

A X Condyloma acuminata
Bildet er klassisk for condylomer
B Perianale fistler
Det er ingen fistelåpninger å se
C Rester av ytre hemorroider
Rester av ytre hemorroider har ikke slik granuløs overflate, men glatte hudflater
D Cancer ani
Cancer ani består av en sammenhengende lesjon

000016225af84b8955

45
Ei 48 år gammel kvinne har som ledd i utredning for økt vaginal blødning fått utført hysteroskopi der det samtidig ble tatt en endometriebiopsi. Histologisk undersøkelse av endometriebiopsien viste enkel hyperplasi med atypi.
Hva er det riktigst å gjøre videre?

A Avtale ny kontroll med transvaginal ultralyd og væskesonografi om 6 måneder
B Starte med østradiol vaginaltabletter
C Henvise henne til hysterektomi ved universitetssykehus med med gynekologisk kreftavdeling
D X Starte med syklisk gestagenbehandling
Endometriehyperlasi er en premalign tilstand som kan utvikle seg til endometriecancer som utvikles pga ensidig østrogenstimulering. Syklisk gestagen vil opprettholde et tynt endometrium. Hysterektomi er ikke førstevalget her, men kan bli aktuelt dersom pasienten ikke får normalisering av endometriet etter gestagenbehandling. Pasienten har ikke cancer. Kontroll om 6 måneder vil likevel ikke være adekvat behandling.

000016225aff84b8955

46
En 51 år gammel mann har vært borte fra jobb i 4 dager pga ryggsmerter som hovedsakelig sitter lumbalt med noe utstråling ned mot setet på begge sider og bakre del av lår på høyre side. Han har kraftig nedsatte bevegelsesutslag i ryggen, men sensibiliteten i underekstremitetene er normal og han har ingen pareser. Han kommer til deg som fastlege fordi han er bekymret for hva som er årsak til ryggsmertene, og fordi han ønsker sykemelding fra sin stilling som IT-konsulent.
Hva blir mest riktig å gjøre videre?

A X Anbefale ham å være i fysisk aktivitet som også involverer bruk av ryggen
Norske og internasjonale retningslinjer anbefaler at man holder seg i aktivitet når en har vond
B Anbefale at han får 3 ukers sykemelding
Sykemelding kan være nødvendig, men en bør forsøke å oppmuntre til aktivitet inkludert arbeid og heller be arbeidsgiver tilrettelegge i en periode
C Anbefale at han unngår tunge løft og at han tar det rolig inntil MR har avklart om han har et skiveprolaps
Man bør unngå å oppfordre til forsiktighet og heller oppfordre til aktivitet
D Anbefale gjennomgang med bedriftshelsetjenesten for instruksjon i riktig løfteteknikk og ergonomiske arbeidsstillinger
Den riktige arbeidsstilling finnes antagelig ikke. Det viktigste rådet vi kan gi om sittestilling er variasjon og det å sitte i den stillingen som kjennes best. Bedriftshelsetjeneste kan være nyttig, men bør i så fall fokusere på andre tiltak.

000016225aff84b8955

47
En 14 år gammel, tidligere frisk jente kommer inn til akuttmottaket med ambulanse etter et stygt fall på sykkel. Hjelmen sprakk og hun har noen mindre skrubbsår på hendene og på knærne. BT 115/70. Puls 80, regemessig. Jevn og fin respirasjon, oksygen-saturasjon 96%. Ingen smerter i thorax eller abdomen. Glasgow coma scale er 15 og hun husker selve ulykken. Har vært oppe og gått etter ulykken før ambulansen kom. Hun ligger nå på backboard med nakkekrage. Du løsner forsiktig på kragen og palperer columna. Hun benekter smerter der. Du ber henne bevege forsiktig på nakken. Det gjør heller ikke vondt.
Hva er riktigst å gjøre angående billedmessig utredning videre?

A Du bestiller CT cervicalcolimna for å frikjenne nakken slik at du kan fjerne kragen. Hun kan observeres uten bildediagnostikk med tanke på commotio cerebri
Feil. Nakken kan frikjennes klinisk uten bildediagnostikk hos våkne pasienter (GCS 15) uten nakkesmerter.

B Grunnet signifikant hodetraume bestiller du CT caput. For å frikjenne nakken bestiller du samtidig CT cervicalcolumna.
Feil. Hun er frisk fra før og har ikke hatt bevissthetsforstyrrelse GCS er 15 og der er ikke nen grunn til å ta CT av hodet. Nakken kan frikjennes klinisk uten bilder så lenge GCS er 15 og hun ikke har smerter i nakken.

C X Billedmessig utredning virker så langt unødvendig. Nakkekrage kan fjernes og hun kan mobiliseres forsiktig.
Riktig. Ved GCS 15 og ingen nakkesmerter er det ikke nødvendig med CT cervicalcolumna. Nakken kan frikjennes klinisk. Hun har ikke vært bevisstløs og der er således ikke nødvendig med CT caput heller.

D Du bestiller røntgen cervicalcolumna for å frikjenne nakken. Hun kan observeres uten bildediagnostikk med tanke på commotio cerebri
Fel. Røntgen cervicalcolumna er en dårlig undersøkelse ved mistanke om fraktur. Det er imidlertid ikke nødvendig med bildediagnostikk av nakken her da hun ikke har smerter og da GCS er 15

000016225aff84b8955

48
Dame, 85 år gammel, bor hjemme med tilsyn av hjemmesykepleien. Hun har kronisk nyresykdom pga kombinasjon nefrosklerose og diabetes mellitus type II. I tillegg har hun langtkommet hjertesvikt, kort gangdistanse, må stoppe etter 100 m pga pustevansker. Pårørende angir at hun har økende problem med hukommelsen og orienteringsevnen. Reisetid til nærmeste dialysesenter er 2 timer. Hun er sterkt ambivalent til dialysebehandling, spesielt i hjemmet.
Ved siste kontroll på nyrepoliklinikken er det progresjon i nyresvikten hennes; kreatinin 350, estimert GFR 9 ml/min (endestadium nyresvikt).
Hva er den beste behandlingen for henne?

A Starte peritonealdialyse hjemme med hjelp av hjemmesykepleie
Pasienten ønsker ikke hjemmebehandling, pga sannsynlig kognitiv svikt vil det vere utrygt med hjemmebehandling. Dialysebehandling er ikke vist å gi forlenget levetid når samtidig langtkommet hjertesvikt.

B Starte hjemmehemodialyse
Svært ressurskrevende behandling, pasienten er ikke i stand til å motta opplæring, vil kreve en person tilstedes under hele behandlingen og pasienten ønsker ikke å ha behandling hjemme.

C Starte hemodialyse på sykehus
Dårlig alternativ pga lang og slitsom reise, ved langtkommen hjertesvikt er det ikke vist forlenget overlevelse med dialyse. Og vil sannsynlig gi redusert livskvalitet.

D X Konservativ behandling
Vil være det rette for henne, behandle symptomer på uremi og diuretika for å holde væskebalanse under kontroll. Dialyse vil ikke gi forlenget levetid.

000016225aff84b8955

49
En 40 år gammel mann kommer til ditt fastlegekontor. Han angir nummenhet i lillefingeren og halve ringfingeren på høyre hånd. Han sier han har vært plaget med dette i 2 år. Det startet opp som perioder med nummenhet men den har nå blitt konstant. Han har også atrofi i muskulatur i hånden, mest uttalt mellom tommel og pekefinger.
Hva er den mest sannsynlige åsaken til pasientens symptomer?

A X Cubital tunnel syndrom
Det vanligste stedet for trykk på nervus ulnaris
B Kompresjon av nervus ulnaris i canalis Guyong.
Kan gi samme symptomer, men er meget sjeldnere en Cubital tunnel
C Carpal tunnel syndrom
D Tarsal tunnel syndrom

000016225af84b8955

50
En 3,5 år gammel gutt har nylig fått diagnosen Calvé-Legg Perthes (CLP) sykdom i høyre hofte.
Hvilke faktorer har størst betydning for prognosen for hans hofte?

A X Pasientens alder og grad av affeksjon av epifysen
Har mest beydning for Catterall klassifiseringen.
B Pasientens aktivitetsnivå og plager fra andre ledd
C Pasientens kjønn og arvelige disposisjon for CLP
D Pasientens alder, høyde og vekt

000016225af84b8955

51
En tidligere frisk 60 år gammel mann har fått påvist cancer ventriculi. Svulsten, som er et adenocarcinom, er 3 cm stor og vokser ikke ut gjennom ventrikkelveggen. Ved utredningen er det ikke funnet tegn til forstørrede lymfeknuter eller fjernmetastaser.
Hva er standard behandling for en slik pasient?

A Whipples operasjon med fjerning av deler av ventrikkel, hele duodenum og skjøting av jeunum til restventrikkel, gallegang og pancreas
Brukes ikke ved cancer ventriculi, men ved cancer pancreatis
B Radikal strålebehandling
Strålebehandling benyttes ikke ved cancer ventriculi.
C X Preoperativ kjemoterapi, total gastrectomi og skjøting av jejunum til øsofagus, postoperativ kjemoterapi
Er standard behandling ved cancer ventriculi hos operable pasienter.
D Kjemoterapi og strålebehandling
Stråling er ikke et alternativ ved cancer ventriculi.

000016225af84b8955

52
En 40 år gammel mann med schizofreni har vært innlagt flere ganger for tilbakefall med økte hørselshallusinasjoner og truende atferd. Han ble sist utskrevet for tre måneder siden med en ny type antipsykotisk medisin i tablettform. Man har observert god effekt av denne under innleggelsen. Hjemmesykepleien tar nå kontakt med deg som hans fastlege fordi han har begynt å snakke med seg selv og blitt mere irritabel den siste uka.
Hva er mest sannsynlige årsak til de økte symptomene?

A X Manglende etterlevelse av behandling
Forekommer hos ca halvparten av alle pasienter og er derfor det mest sannsynlige. Kommer ofte etter noen måneder og kan forklare relativt brå endring etter noen måneder med bra tilstand
B Toleranseutvikling for medikamenteffekt
Ikke vanlig problem for antipsykotika selv om noen har dårligere effekt etter tilbakefall
C Ekstrapyramidal bivirkning med akatisi
Ikke beskrevet slike symptomer og kommer ikke ila en uke noen måneder etter oppstart av medisin
D Postpsykotisk agitert depresjon
Ikke beskrevet typisk depresjon og er i utgangspunktet mindre sannsynlig enn problem med etterlevelse

000016225af84b8955

53
Som primærvakt ved fødeavdelinga tar du i mot ei førstegangsgravid på 44 år. Hun er 28 uker gravid etter egg og sæddonasjon i utlandet og legges inn fordi fastlegen har målt høyt blodtrykk. Ved innkomst framstår hun ubesværet, forteller at hun har hatt litt synsflimmer den siste uka, har ellers ingen magesmerter, hodepine eller andre symptomer. Kjenner godt med fosterbevegelse. Hun er bløt og uøm i abdomen. Du måler BT 170/112 mmHg. Urin-stix viser protein +++, leukocytter ++, nitritt negativ og med spor av blod. Pasienten er svært engstelig for at det skal være noe galt med barnet. Hva er det riktigst av deg å gjøre nå?

A X Starte blodtrykkssenkende behandling
Pasienten har hypertensjon, mulig alvorlig preeklampsi. Viktig å starte antihypertensiv behandling for å redusere fare for komplikasjoner hos mor. Kan utvikle seg og gi behov for snarlig forløsning dersom hun får mer symptomer og du mistenker eklampsi, men blodtrykket må uansett stabiliseres før evt operasjon.
Preeklampsi kan virke inn på fosteret og det er riktig å gjøre føtometri og blodstrømsmålinger, men det er ikke det som haster mest nå.
B Ultralyd abdomen med føtometri og blodstrømsmålinger
C Starte tokolyse
D Melde henne til akutt sectio på indikasjon truende eklampsi

---

000016225aff84b8955

54
En 25 år gammel mann har vært syk i ca. 2 måneder med uttalte krampaktige mavesmerter i hele abdomen. Han har diareer et par ganger daglig, nokså tynne, lys brune av farge, men ikke blodige. Han har hatt dårlig appetitt og har gått 5-6 kg ned i vekt. Han har ikke vært på reise i utlandet.
Da han oppsøkte legevakten hadde han feber 38.5.
Hb 11.5 g/dl (13.4-17.0),
CRP 195 (<5).
Han ble lagt inn ved kirurgisk avdeling som øyeblikkelig hjelp. Som vakthavende turnuskandidat tar du imot ham i akuttmottaket, og du bestiller rektoskopi som du selv utfører. Ved undersøkelsen finner du at endetarmen ser slik ut:

Hva er den mest sannsynlige diagnosen?

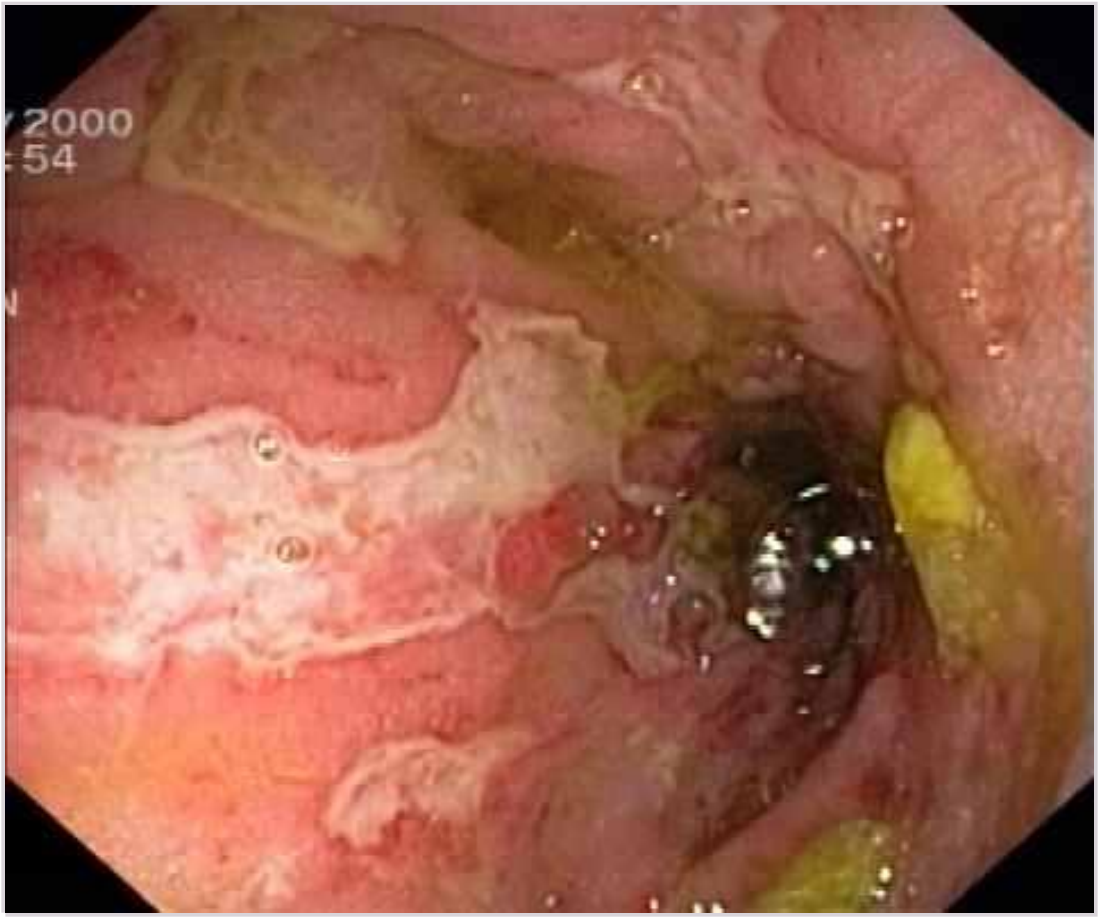

A X Crohns sykdom
Sykdomsbildet, laboratorieverdiene og utseendet av tarmslimhinnen gir et klassisk bilde av Crohn sykdom. Crohn debuterer oftest i unge år, fra slutten av tenårene til 30-årene.

B Cancer recti
Makroskopisk sees det ødematøs slimhinne, fibrinbelagte ulcerasjoner og rester av feces, men ingen neoplastiske lesjoner

C Gastroenteritt
Det er sjelden at gastroenteritt gir så langvarig sykdom og med en slik affeksjon av rectum

D Ischemisk colitt
Ischemisk colitt forekommer mest hos eldre med karsykdom. Debuten er ofte nokså akutt, og abdminal ømhet eller smerter er ledsaget av mer uttalt diare.

000016225af84b8955

55
En 35 år gammel kvinne som går på arbeidsavklaringspenger oppsøker sin fastlege fordi hun i løpet av de siste årene har utviklet en daglig hodepine som veksler i intensitet. Hun har siden 15 års alderen hatt gjentatte anfall av 3 dagers varighet med ensidig kraftig hodepine, som ofte kan skifte side i løpet av anfallet. Det er ledsagende kvalme og ømfintlighet for både lukt, lys og lyd. Etter at hun begynte med inntak av smertestillende i form av Fenazon-Koffein har de sterke anfallende blitt sjeldnere, men hun har nå hodepine hver dag som lindres litt med sitt daglige tablettinntak. Hun har tidligere vært utredet med både blodprøver og cerebral MR med normale funn, og du finner nå normale funn ved somatisk og nevrologisk undersøkelse.
Hvilken diagnose er mest sannsynlig for hennes nåværende daglige hodepine?

A X Medikamentoverforbrukshodepine
Hodepine minst 15 dager i måneden kombinert med daglig inntak av smertestillende
B Kronisk spenningshodepine
Opprinnelig hodepine fyller ikke kriteriene for spenningshodepine, og overforbruk av smertestillende gjør at diagnosen spenningshodepine ikke er aktuell
C Episodisk migrene
Opptrinnelig hodepine kan passe med migrene, men denne er siden transformert til daglig hodepine kombinert med overforbruk av smertestillende
D Kronisk klasehodepine
Sideskift, lang varighet på anfall og mangel på bevegelsestrang er tre av åsakene til at denne diagnosen er uaktuell

000016225af84b8955

56
En 40 år gammel mann kommer til fastlegen. De siste to årene har han utviklet redsel for å snakke foran folk han kjenner dårlig og det går ut over arbeidet hans. Han kan få svetting, hjertebank, frykt for å besvime og pustevansker i slike situasjoner. Han er usikker på om han ønsker samtalebehandling eller behandling med medikamenter. Du mistenker at han har sosial fobi.
Hvilken behandling er det riktigst å anbefale?

A Et benzodiazepin ved anfall
B X Kognitiv atferdsterapi
Den behandlingsformen som har best dokumentasjon ved sosial fobi.
C Et antispykotisk middel
D Psykodynamisk terapi

000016225af84b8955

57
En 60 år gammel mann kommer på allmenlege kontoret ditt. For en uke siden fikk han utført en intraokulær operasjon i glasslegemet i høyre øye. Han har i et par dager merket at høyre øye er blitt rødt og smertefullt.
Ved undersøkelse finner du at høyre er rødt, litt uklar cornea, hypopyon 3 mm (puss i forkammeret). I rød refleks ser du svarte filler som beveger seg. Du konkluderer med at pasienten har en postoperativ betennelse.
Hvilke okulære strukturer er ut fra funnene ved din undersøkelse affisert ?

A X Cornea, forkammer, corpus vitreum
Følgende okulære strukturer er fra den kliniske undersøkelsen affisert
Cornea (uklar), forkammer (hypopyon), corpus vitreum (fordunklinger som beveger seg i rød refleks)
B Retina, choroidea, forkammer
C Retina , choroidea , linse
D Cornea, n. opticus, retina.

000016225af84b8955

58
En 50 år gammel kvinne legges inn ved medisinsk avdeling med nyoppståtte brystsmerter. Du mistenker akutt hjerteinfarkt og rekvirerer analyse av troponin i serum.
Hvilke kriterier gjelder for serumkonsentrasjon av troponin for å bekrefte din kliniske mistanke?

A Det skal være minst to verdier med høyere konsentrasjon enn 99-persentilen i en frisk befolkning.
B Det skal være minst en verdi med høyere konsentrasjon enn 99-persentilen i en frisk befolkning eller en signifikant endring mellom to målinger.
C Det skal være minst en verdi med høyere konsentrasjon enn 99-persentilen i en frisk befolkning.
D X Det skal være minst en verdi med høyere konsentrasjon enn 99-persentilen i en frisk befolkning og en signifikant endring mellom to målinger.
Dette er det som er angitt i norske retningslinjer

59
En 80 år gammel mann er på legevakten fordi han har sluttet å åpne for hjemmesykepleien den siste uka og har forsøkt å gå til anrep på ambulansepersonalet når de kom inn i leiligheten. Han har diabetes type II, hofteartrose, prostatisme og KOLS men ingen kjent psykisk lidelse. På legevakten er han forvirret og urolig og forteller at noen har brutt seg inn i leiligheten om natten, stjålet et bankkort og rotet i papirene hans. Han virker mistenksom og engstelig men blir noe roligere etter hvert.
Hva er det riktigst å gjøre først?

A Starte antipsykotisk medisin
Ikke vanlig med første psykose i den alderen og ikke på behov for antipsykotisk medisin for å kontrollere atferd. Bør uansett utredes først hvis ikke behandling må startes
B Foreskrive benzodiazepin ved behov
Benzodiazepiner kan øke forvirring og bør unngås, men kan gis kortvarig hvis det ikke roer seg tilstrekkelig på annen måte.
C X Gjennomføre somatisk utredning
Sannsynlig delir som vanligvis skyldes somatisk sykdom eller forhold, må derfor undersøkes for pneumoni, UVI, urinretensjon, blodsukker, nyefunksjon, lungefunksjon, hjertesvikt, anemi, cerebrovaskulær hendelse osv til man finner årsak.
D Starte kognitiv utredning
Kan være begynnende kognitiv svikt men må uansett først utredes somatisk for årsaker til delir

---

60
En 78 år gammel kvinne er henvist pga. 5-års sykehistorie med diaré, 4-5 uttømninger per døgn, også nattlige uttømninger. Plagene har økt på det siste året. Avføringen er grøtet, blek av farge og klebrig/ vanskelig å spyle ned i toalettskåla. Hun har gått ned 8 kg i løpet av de to siste årene, men har god appetitt. Hun røyker ikke og drikker lite alkohol. Hun har vært utredet for diaré to år tidligere og det var påvist divertikler både i tynntarmen (jejunum) og i tykktarmen.
Lab:
Hb 10,8 g/dl (ref. 13,4-17,0)
MCV 132 (ref. 81-95)
Kobolamin-B12 106 pmol/l (ref. 186-645)
Folat 29 nmol/l (ref. 9-36)
Leukoc 6,1 x 10^9 /l (ref. 4,1-9,8)
Tromboc 237 x 10^9 /l (ref. 164-370)
CRP 9 (ref. < 5)
Albumin 31 (ref. 36-45)
Normalt blodsukker.
Normale lever/galle prøver.
Fekal elastase 300 µg/g fæces (ref. >200)
Cøliaki-serologi var negativ.
Hva er mest sannynlig diagnose?

A Eksokrin pancreassvikt/kronisk pancreatitt
Anamnestisk ikke holdepunkt for kronisk pancreatitt; ikke alkohol- eller røykeanamnese. Elastase normal taler i mot kronisk pancreatitt.
B Utbredt mukosa-sykdom i tynntarm
Man ville ha forventet mer vandig diaré enn det som er beskrevet. Ville ha forventet lav folatverdi. Cøliakiserologi var negativ.
C X Bakteriell overvekst i tynntarm
Bakteriell overvekst i tynntarm skyldes oftest patologisk tynntarmsanatomi. Denne pasienten hadde kjent divertikler i tynntarmen. Bakteriell overvekst gir gallesyredekonjugering og steatoré samt lav kobolamin-B12.
D Lever-/galleveis-sykdom
Normale lever-/galleprøver avkrefter det.

000016225af84b8955

61
En 48 år gammel mann du er fastlege for har utviklet det du har vurdert som en depresjon. Du starter behandling med antidepressiva (SSRI) for en uke siden. En morgen dukker pasient og ektefelle opp hos deg. Han har ikke blitt bedre. Tvert imot var han i dag sykere enn noen gang. Han har sovet minimalt. Han har vært helt våken fra kl 1300. Han har vært nærmest desperat. Pasienten selv bekrefter dette. Han fremstår ekstremt urolig og plaget. På direkte spørsmål om han har tanker om å skade seg selv får du et litt uforståelig svar.
Hva er det riktigst at du gjør nå?

A Seponerer antidepressiva og gir ham en ny time i morgen
B X Legger pasienten inn på sykehus umiddelbart pga suicidfare
Suicidfaren må vurderes som meget høy da pasienten er desperat og agitert. Suicidfare må håndteres akutt. Derfor er dette innleggelsesgrunn
C Legger til Lithium i tillegg til antidepressiva
D Legger til et sovemiddel i form av Zopiclon 7,5 mg til kvelden

000016225af84b8955

62
Utredning av svulster på halsen er en problemstilling som henvises stadig oftere til Øre-nese-halsavdelingen. Algoritme for diagnostikk omfatter en rekke forskjellige metoder og prosedyrer. Hvordan avklares årsak til svulster på halsen best mulig på en Øre-nese-hals avdeling?

A Ultralyd collum
Ultralydundersøkelse av halsen er en non-invasiv og klinisk viktig men sjelden avklarende prosedyre som viser beliggenhet og morfologi
B Blodprøver: CRP, leukocytter, SR
Blodprøver som undersøkelse ved tumor colli er kun til hjelp og supplerende ved infeksjoner
C Palpasjon av halsen
Klinisk undersøkelse med palpasjon av halsen er ofte unøyaktig og subjektiv
D X Punksjonscytologi
En representativ prøve med finnålsaspirasjon er "gullstandard" for de fleste funn ved utredning av tumor colli

000016225aff84b8955

63
En 62 år gammel kvinne oppsøker fastlegen på grunn av økende smerter på utsiden av høyre overarm etter et fall for fire uker siden. Klinisk funksjonell undersøkelse viser nedsatt passiv bevegelighet i skulder; 70 grader nedsatt utadrotasjon, 30 grader nedsatt abduksjon og 10 grader nedsatt innadrotasjon. Andre tester av arm/skulder er normale.
Hva er den mest aktuelle diagnosen?

A X Kapsulitt
Korrekt svar. Den reduserte passive bevegeligheten hos pasienten passer med skulderleddets "kapsulære mønster". Se også Læreboka Allmennmedisin og NEL.
B Kronisk bursitt
C Akutt subdeltoid bursitt
D Supraspinatus-tendinitt

000016225aff84b8955

64
En 50 år gammel kvinne kommer til akuttmottaket på grunn av sterke smerter i brystet. Hun er urolig, og kaster opp. Smertene har pågått et par timer før hun kommer til mottakelsen. Ved klinisk undersøkelse er hun stabil sirkulatorisk, men klarer ikke ligge rolig i sengen. Det er normal organstatus, men hun er tydelig ikterisk.
Hvilken diagnose er mest sannsynlig?

A Ulcus perforans
Feil. Disse har tegn til peritonitt og har ikke ikterus
B Aortadisseksjon
Feil. Disse pasientene har påvirket sirkulasjon og er ikke ikteriske
C X Gallestensanfall
Riktig. Smerter + ikterus = gallesten til det motsatte er bevist
D Hjerteinfarkt
Feil. Pasienter med hjerteinfarkt ligger oftest rolig i sengen og har ikke ikterus

000016225aff84b8955

65
Chikungunyavirus er mest utbredt i Afrika og Sør-Øst Asia, men er også påvist i Sør-Europa. De vanligste symptomene er feber, sterke leddsmerter, utslett, hodepine, muskelsmerter, diaré og oppkast.
Hvilken vektor kan overføre dette viruset til menneske?

A X Asiatisk tigermygg (Aedes albopictus)
Chikungunyavirussykdom, eller Chikungunyafeber, er en myggoverført virussykdom med utslett, feber og eventuelt leddsymptomer. Det er en selvbegrensende sykdom.
B Flaggermus (Fruit bat)
C Smågnagere
D Flått (Ixodes ricinus)

000016225aff84b8955

66
En 72 år gammel mann kontakter deg som fastlege grunnet økende plager med svelgebesvær. Svelgebesværet har kommet gradvis, og han har først og fremst problemer med fast føde, mens drikke går greit. Han plages en del med halsbrann og sure oppstøt, men har ikke brukt syrehemmende medisiner. Han er overvektig og røyker. Han har hatt et lite hjerneslag for noen år siden og bruker acetylsalisylsyre grunnet dette. Du undersøker pasienten, men det er helt normale funn ved undersøkelsen. Han har ikke gått ned i vekt. Du tar også hemoglobin, og denne er normal.
Hvilken diagnose er mest sannsynlig, og hva skal du gjøre først for å stille denne diagnosen?

A X Kreft i spiserøret, og du henviser ham til gastroskopi innen kort tid (10 dager).
Pasientens svelgebesvær for først og fremst fast føde skal lede tankene mot et mekanisk hinder, ikke en motilitetslidelse som typisk gir svelgebesvær for både fast føde og drikke. Han har mange risikofaktorer for adenokarsinom i spiserøret: halsbrann og sure oppstøt, høy alder, mann, overvektig, røyker. Pasienter med spiserørskreft trenger ikke å ha funn ved klinisk undersøkelse, vekttap eller anemi, selv om dette er vanlig. Rask henvisning til gastroskopi skal gjøres først for å stille diagnosen.
B Magesår, og du henviser ham til gastroskopi innen kort tid (10 dager).
Han bruker acetylsalisylsyre som kan gi magesår, men svelgebesvær er ikke et typisk symptom på magesår. Rask henvisning til gastroskopi er riktig og ville også avslørt spiserørskreft.
C Peptisk striktur i øsofagus, og du gir ham en 3-måneders kur med protonpumpehemmer.
En benign peptisk striktur sekundært til gastroøsofageal reflukssykdom kan gi svelgebesvær, men pasientens alder, kjønn, andre risikofaktorer (overvekt, røyking) gjør at kreft i spiserøret må utelukkes med gastroskopi innen kort tid (10 dager).
D Achalasi, og du henviser ham til manometri av spiserøret.
Achalasi gir typisk svelgebesvær for både fast føde og drikke. Pasientens plager med halsbrann og sure oppstøt gjør også at gastroøsofageal reflukssykdom er mer sannsynlig. Som hovedregel skal alle pasienter med mistenkt spiserørssykdom til gastroskopi først, før en eventuell manometri.

67
En 48 gammel kvinne innelgges på medisinsk avdeling med mistenkt øvre urinveisinfeksjon. Temperatur er 39,5 ^{o}C, hun er bankeøm i venstre nyrelosje og urinundersøkelse viser pyuri og mikroskopisk hematuri. Det tas 2 sett blodkulturer og urin til bakteriologisk dyrkning. Etter 2 døgn er det kommet oppvekst av *Escherichia coli* i 1 av 4 blodkulturflasker.
Hvilket svaralternativ er beste tolkning av dette blodkulturresultatet?

A X Transient bakteriemi ved fokus utenfor blodbanen
Ikke uvanlig forekommende.
B Mest sannsynlig kontaminasjon ved prøvetakingen
E.coli er lite trolig som kontaminant fra hud
C Funnet utelukker pyelonefritt diagnosen
Bakteriemi ved øvre luftveisinfeksjon er ikke uvanlig
D Endokarditt bør vurderes som nærliggende diagnose
Relativt uvanlig agens ved endokarditt, men viktigst er at endokarditt oftest har kontinuerlig baketiemi og at derfor ville forvenetes vekst i alle 4 blodkulturflasker

---

68

NB Fasit ble endret på dette spørsmålet! Opprinnelig fasit er markert med X, poengiving til eksamen er gitt i 2. kolonne
En 33 år gammel mann tråkket ned i et hull mens han var på joggetur i Bymarka. Sterke smerter i hele ankelen gjorde at han måtte hentes av ambulansetjenesten som kjørte ham videre til sykehuset. Her ble han innlagt med fraktur i laterale malleol og operert med kompresjonsskrue og plate samme ettermiddag.
Hva ønsket man å oppnå med denne behandlingen?

A X 0 Absolutt stabilitet og dermed sekundær bruddtilheling
Primær bentilheling skjer naturlig når vi ikke opererer og ikke har rigid stabilitet.
B 0 Relativ stabilitet og dermed sekundær bruddtilheling
C 0 Relativ stabilitet og dermed primær bruddtilheling
D 0 Absolutt stabilitet og dermed primær bruddtilheling

69
På gastromedisinsk poliklinikk møter du en 27 år gammel mann har en lettgradig ulcerøs totalcolitt som ble diagnostisert for 2 år siden, men han har ingen symptomer fra colitten nå. Du tar blodprøver som viser ALAT 87 (15-70 U/L), ASAT 43 (10-45 U/L), ALP 250 (35-105 U/L), GT 340 (10-80 U/L), bilirubin 26 (5-25 µmol/L). Det er tatt en CT-undersøkelse som viser mulig tegn til cirrhose. Du lurer på om han kan ha primær skleroserende cholangitt (PSC).
Hvordan skal denne diagnosen avklares?

A X Bestiller MRCP og tar blodprøver fordi diagnosen PSC oftest stilles på grunnlag typiske MRCP-funn og eksklusjon av andre leversykdommer med blodprøver
Riktig: det er slik diagnosen oftest stilles.
B Måler antistoff mot glatt muskel (F-actin) fordi disse som oftest er forhøyet ved PSC
Feil: anti-F-actin ikke forhøyet ved PSC
C Bestiller leverbiopsi fordi MRCP sjelden kan skille PSC fra primær biliær cirrhose
Feil: MRCP kan ofte skille disse tilstandene, leverbiopsi unngås dermed.
D Bestiller coloskopi fordi PSC skyldes aktiv ulcerøs colitt, og behandling av inflammasjon i tarmen vil normalisere leverprøvene
Feil: ikke alle pasienter med PSC har ulcerøs colitt (UC) og PSC skyldes ikke høy aktivitet i UC.

000016225af84b8955

70
En kvinne på 90 år kommer i følge med sin datter til legen. Datter ønsker en undersøkelse fordi mor hører så dårlig. De har også med en urinprøve. Hun føler seg ellers frisk.
Urinprøven viser:
Blod neg, leukocytter 4+, Albumin neg, nitritt neg.
Hva er riktig å gjøre utfra svar på urinprøven?

A Setnde urinprøven til dyrkning, behandler med antibiotika hvis positivt svar
Asymptomatisk bakterieuri behøver ikke behandling hos eldre.
B Henviser til urolog med ønske om cystoskopi og med spørsmål om resturin
Ikke indikasjon for videre utredning.
C X Det er ikke nødvendig med utredning eller behandling siden hun ikke har symptomer
Asymptomatisk bakterieuri hos eldre er ikke behandlingstrengende. Regnes som normalt hos mange eldre. Antibiotikabehandling kan medføre utvikling av resistens eller mer virulente bakterier.
D Starte med 3 dagers behandling antibiotika
Asymptomatisk bakterieuri trenger ikke behandling hos eldre. Dessuten brukes smalsspektret antibiotika ved urinveisinfeksjon for å redusere faren for resistens.

000016225af84b8955

71
En mann på 68 år kommer med sin kone til konsultasjon hos sin fastlege. Kona har lagt merke til at han i de siste har fått flere og flere flekker på ryggen, og er redd dette kan være noe farlig. Hun vet at han har vært mye ute i solen, og har hørt at man skal være spesielt oppmerksom på at eldre menn kan få hudkreft på ryggen. Du ser på ryggen til mannen, og finner flere pigmenterte lesjoner som vist på bildet, og noen med asymmetri og elementer av mørkere pigmentering.
Hva slags type lesjoner er dette?

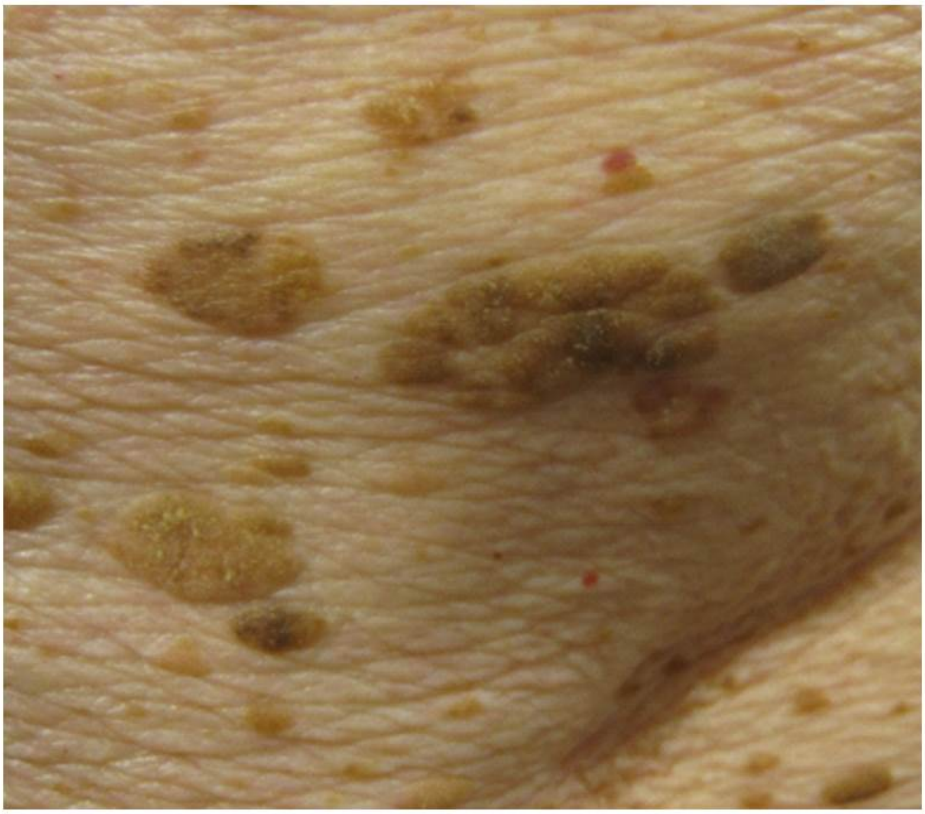

A Irregulære melanocytære nevi
Nei, melanocytære nevi er riktignok aktuell differensialdiagnose, men klinisk utseende her er veldig typisk for seborreiske keratoser

B Aktinske keratoser
Nei, de er gjerne mer erythematøse i basis, har hyperkeratose og eventuelt sårdannelse. Ikke klinikk som på dette bildet

C X Seborreiske keratoser
Ja, typisk klinikk. Er velavgrensede, og ser ut som om de «klasket på huden». Tørr, litt verrucøs overflate

D Verrucca vulgaris
Nei, dette er ikke vorter, selv om det norske navnet på seborreiske keratoser er «talgkjertelvorte»

000016225af84b8955

72
En knapt 2 år gammel jente begynte å klage over smerter i "foten" for 2 dager siden. I dag vil hun ikke gå. Når legen undersøker henne, finner han at høyre ankel virker hoven, varm og smertefull ved passive bevegelser. Hun er afebril og har ingen utslett.

Hva er den viktigste grunnen til at legen bør henvise henne til nærmeste barneavdeling for rask avklaring av diagnosen?

A Hun bør utredes for mulig Borrelia-artritt evt. med start av peroral antibiotika for å unngå kronisk Lymes sykdom
Borreliose gir vanligvis et mer subakutt til kronisk preg og haster ikke like mye som en purulent artritt
B Hun bør utredes for mulig kronisk uveitt assosiert til barneleddgikt for å unngå synstruende komplikasjoner
Varighet kun 2 dager gir liten mistanke om kronisk artritt/barneleddgikt
C X Hun bør utredes for mulig purulent artritt med evt. rask start av intravenøs antibiotika for å forebygge bruskskade
Riktig, ved akutt artritt må purulent artritt alltid utelukkes
D Hun bør utredes for mulig akutt revmatisk feber med evt. start av penicillinprofylakse for å hindre kronisk hjertesykdom
ARF er svært sjelden i Norge. Hun mangler også kriterier på ARF som tegn med chorea, utslett eller carditt.

73
En 72 år gammel mann innkommer akuttmottaket på sykehuset kl 20.30 med akutte tydelige høyresidige lammelser i ansikt, arm og bein samt vanskelig for å snakke og ta instruksjoner. Debut av symptomene kl 19.15.
BT 170/90, puls 80 regelmessig. EKG viser initialt sinusrytme, men hjerterytmen monitoreres på scop i akuttmottaket og det framkommer der noen korte løp (10-15 sekunder) med atrieflimmer. Akutt CT caput normalt.
Pasienten har kjent hypertoni og behandles med en calciumantagonist, men har slurvet med medisineringen de siste ukene. Ellers frisk, bruker ingen andre medisiner.
Hvordan skal du behandle denne pasienten nå i kveld?

A i.v. trombolyse og blodtrykkssenkende behandling
Feil, Ingen indikasjon for akutt blodtrykksenkende behandling ved dette blodtrykksnivået. BT senking kan forverre symptomene pga redusert autoregulering ved akutt hjerneslag og blodtrykksenking kan dermed redusere blodflow i hjernen
B i.v trombolyse og acetylsalisylsyre (ASA)
FeiL ASA skal ikke gis før 24 timer etter trombolyse fordi det øker risiko for blødninger.
C X i.v trombolyse
Riktig. Klar indikasjon for i.v. trombolyse med klare nevrologiske utfall og behandling med trombolytisk medikament kan starte raskt etter debut- her innen 3 timer. Da er dette en meget effektiv behandling for mange pasienter
D Akutt antikoagualasjon
Feil. Ingen indiikasjon for akutt antikoagualsjon ved atrieflimmer og akutt hjerneinfarkt. Antikoagulasjon og trombolyse kan heller ikke kombineres pga stor blødningsfare.

74
Som ny og entusiastisk fastlege vil du starte et opplysningskurs for pasienter med diabetes mellitus for å forebygge diabetiske fotsår og diabetiske amputasjoner. Dessverre har du ikke kapasitet til å kalle inn alle pasientene dine som har diabetes mellitus.
Hvilke av pasientene med diabetes mellitus bør legen i første omgang prioritere?

A Pasienter med diabetes mellitus type 1
B Pasienter med dårlig regulert blodsukker
C Pasienter med diabetisk retinopati
D X Pasienter med perifer nevropati
Nesatt følelse i foten gir økt fare for fotsår, kronisk osteomylitt og amputasjoner

---

75
En 70 år gammel mann blir innlagt i medisinsk avdeling grunnet påvist akutt nyresvikt hos fastlege. Han får påvist lett anemi med Hb 9,8 g/dL (ref. 13,4-17,0), SR 77 (ref. 1-19 mm/t). Han får påvist M-komponent 37 g/L (ref. 0,4 - 2,1 g/L).
Utfra opplysningen over, hva er mest sannsynlige diagnose?

A Nyrecellecarcionom
Gir høy SR, kan gi nyresvikt og anemi sekundært til dette, men ikke m-komponent
B X Myelomatose
Definert som M-komponent > 30 g/l og/eller 10 % plasmaceller i benmarg. Gir videre også høy SR og anemi og kan gi nyresvikt.
C Temporalisarteritt
Gir høy SR, men ingen av de andre symptomene
D Polymyalgia reumatica (PMR)
Kan gi høy SR, men man ville forventet smerter i proksimal muskulatur, ikke m-komponent.

000016225aff84b8955

76
Senking av blodtrykket er viktig for å redusere progresjonen i nyresykdommen hos pasienter med kronisk nyresykdom. Medikamenter som hemmer renin-angiotensin-aldosteronssystemet (RAAS), er ofte nyttige for å redusere progresjonen i nyresvikten. Dette fordi de både senker blodtrykket og fordi de reduserer proteinurien mer enn andre blodtrykksmedikamenter.
Hvilket blodtrykksnivå skal man tilstrebe hos en pasient med kronisk nyresvikt og proteinuri?

A X Blodtrykk lavere enn 130/80 mmHg
Ved kliniske studier er det funnet at dersom pasienten har proteinuri og nedsatt nyrefunksjon, så vil BT lavere enn 130/80 være gunstig for å redusere progresjonene i nyresykdommen. Hvis det ikke er proteinuri vil mindre enn 140/90 være tilstrekkelig
B Blodtrykk lavere enn 120/80 mmHg
C Blodtrykk lavere enn 140/90 mmHg
D Blodtrykk lavere enn 150/90 mmHg

000016225aff84b8955

77
Ei 6 år gammel jente henvises til fastlegen fra helsestasjonen fordi veksten har falt av fra 50 percentilen ved 4 års alder, til 10 percentilen ved den aktuelle undersøkelsen. Mors høyde er 165 cm og fars høyde er 176 cm. Mor fikk menarche 15 år gammel. Foreldrene oppfatter jenta som frisk, men hun er noe plaget med forstoppelse, og har av og til magesmerter.
Hvordan er det riktigst å vurdere dette vekstmønsteret?

A Vekstmønsteret er patologisk og mest forenlig med medfødt svikt i veksthormonproduksjonen
B Hun har forsinket vekst og utvikling, men vil sannsynligvis gå sent i puberteten som sin mor, og kan få en slutthøyde på rundt 50 percentilen
C X Vekstmønsteret er patologisk, og jenta må utredes mtp tilgrunnliggende kroniske sykdommer
Veksten har falt to percentiler over 2 år hvilket er patologisk i hennes aldersgruppe
D Tilveksten varierer normalt fra år til år, og jenta bør derfor kontrollere høyden årlig noen år framover

---

000016225aff84b8955

78

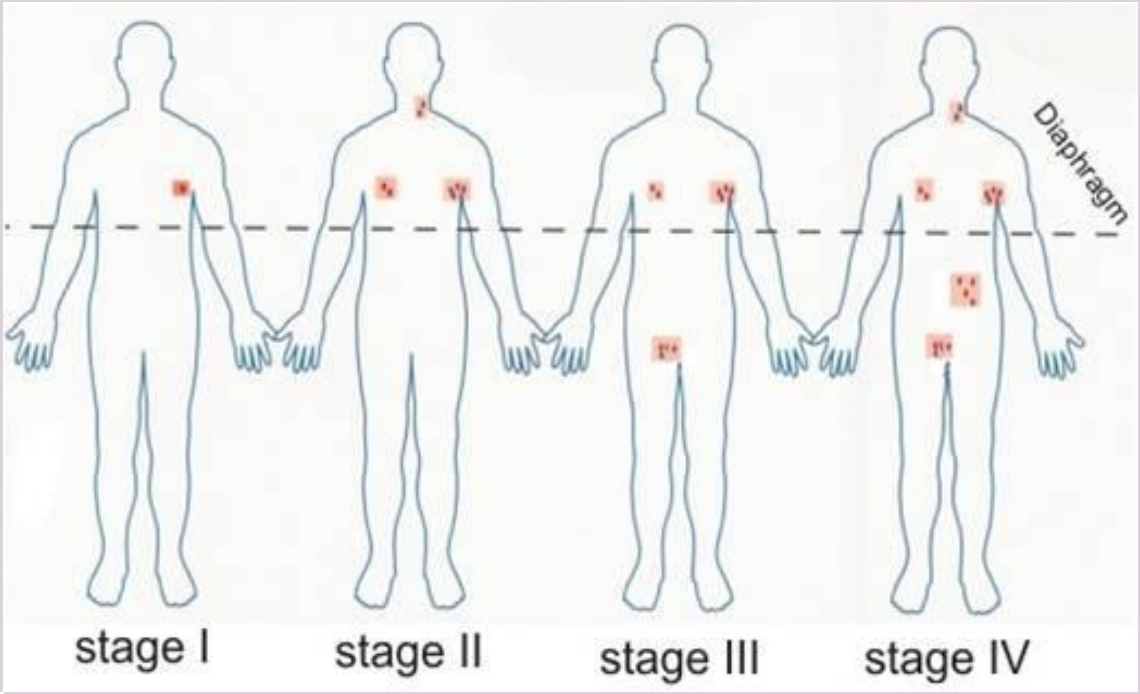

Bildet viser stadieinndeling av kreftsykdom. Hvilken kreftsykdom dreier det seg om?

A X Lymfom
Viser Ann Arbor Klassifikasjonen som er spesiell for lymfom
B Lungekreft
C Mesoteliom
D Brystkreft

000016225af84b8955

79
En 44 år gammel mann kommer til fastlegen med sterke smerter i venstre nakke-trapezius-region, samt baksiden av venstre over- og underarm. Klinisk undersøkelse viser tegn til affeksjon av venstre C-7 nerverot, forenlig med et mulig nakkeprolaps.
Hvilket funn av nedsatt kraft i arm/hånd passer med det kliniske bildet ovenfor?

A Nedsatt kraft for albuefleksjon
B X Nedsatt kraft for albueekstensjon
Korrekt. Tricepsmuskelen innerveres av C-7 nerverot. Den roten rammes klart hyppigst ved nakkeprolaps (muligens opp til 90% av tilfellene). Svar i overenstemmelse med Læreboka Allmennmediisn og NEL
C Nedsatt kraft for skulderabduksjon
D Nedsatt kraft for tommel-ekstensjon

000016225af84b8955

80
En 27 år gammel mann med akutt hodepine, feber og et ukarakteristisk utslett blir innlagt med mistanke om meningitt. Biokjemiske analyser av spinalvæsken kan tyde på en viral (serøs) meningitt. Pasienten forteller at hans datter nylig har hatt blemmer i munn, på hender og under føttene. På bakgrunn av anamnesen mistenkes enterovirus som årsak til symptomene.
Hvilken diagnostisk metode vil være best egnet til å påvise dette viruset?

A Antistoffundersøkelse i serum og spinalvæske.
Det vil ikke være dannet spesifikke antistoffer mot enterovirus i det akutte stadiet. Enterovirus serologi er lite sensitiv og spesifikk og brukes sjelden diagnostisk.
B Immunfluorescens i spinalvæsken.
Spinalvæske fra pasienter med enterovirusmeningitt inneholder vanligvis få celler, og immunfluorescensteknikk er for lite sensitiv metode til å påvise virus i spinalvæske i rutinediagnostikken.
C X Enterovirus-PCR i fæces
Enterovirus kan skilles ut i fæces i flere uker etter en enterovirusinfeksjon, og PCR er den mest sensitive metoden til å påvise dette viruset. Den optimale metoden vil være å teste med PCR direkte i spinalvæsken.
D Antigentest i urin.
Enterovirus kan skilles ut i urin, men det finnes ingen gode hurtigtester for påvisning av enterovirus i dette prøvematerialet.

81
På legekontoret møter du en 26 år gammel mann med residiverende halsbetennelser over flere år. Noen gang har det blitt antibiotikakurer ca 2 ganger/år, som oftest kun symptomlindrende med smertestillende Paracet + Ibux og halspastiller. Han ønsker råd om muligheter for behandling, fordi han har begynt i ny jobb og ønsker å være minst mulig borte fra arbeid på grunn av sykdom.
Hvilken behandling er riktigst i dette tilfellet?

A Henvise pasienten til respiratorisk polygrafi (RP)
RP er aktuell ved mistanke om Obstruktiv søvnapne syndrom evt Primær snorking. OSAS er aktuell å behandle med CPAP. Snorking med uvuloplastikk.
B Kontrolloppfølging om 6 måneder.
Når det gjelder langvarig anamnese på residiverende halsbetennelser er det lite sannsynlig at tilstanden vil bedre seg signifikant i nærmeste fremtid.
C X Henvise til ØNH vurdering for tonsillektomi i narkose.
Pasienter med hyppige residivende halsbetennelser får som regel tilbud om operativ behandling.
D Utstyre pasienten med "vent og se-resept" på antibiotikabehandling
AB behandling er som regel ikke indisert ved kronisk tonsilitt.

82
Du går visitt på en pasient som har kommet inn dagen før med feber, frysninger og hvor CRP er 250. Pasienten har hatt en mekanisk aortaklaff i 1 år. Det er gjort røntgen thorax og UL-urinveier uten patologiske funn. Så langt har du heller ikke annet fokus for en infeksjon. Senere på dagen ringer mikrobiolog og sier at det vokser Staphylococcus aureus i 3 av 4 blodkulturer.
Hva er ditt første valg for videre utredning av denne pasienten?

A CT-thorax for å se etter postoperativ abscess etter sternotomi
B Skjelettscintigrafi for å se etter osteomyelitt
C X Ekkokardiografi for å se etter infeksiøs endokarditt
Riktig da pasienten har en mekanisk ventil er utsatt for endokarditt. Funnet av gule stafylokokker forsterker mistanken betydelig da dette er typisk bakterie for endokarditter hos pasienter med ventiler. Ventilendokarditt er en alvorlig diagnose og ekkokardiografi bør gjøres i løpet av samme dag.
D MR-cerebrum for å se etter intracerebral abscess

83
En 46 år gammel kvinne kommer på legekontoret ditt og forteller at hun de siste to ukene har begynt å få blåflekker i huden. Hun har blødd neseblod et par ganger. Siste menstruasjon var rikeligere enn vanlig og varte to dager lenger.
Hvilken hemostaseforstyrrelse er mest sannsynlig?

A Antistoff mot koagulasjonsfaktor VIII
Sjelden, ikke typisk blødningsmønster for koagulasjonsdefekt
B X Immunologisk trombocytopenisk purpura (ITP)
Passer bra med blødningsmønsteret som tyder på platepluggdefekt (slimhinneblødning). Ikke så sjelden.
C Von Willebrands sykdom
Blødningsmønsteret kunne passe, men dette er en arvelig sykdom, og blødningstendensen debuterte de siste to uker
D Henoch-Scønleins purpura
Er en vaskulitt som gir hudblødninger, men ikke så ofte slimhinneblødninger. Det er normale plater og platepluggfunksjon

---

84
En 66 år gammel mann legges inn fordi han har sett blod i avføringen. Han bruker warfarin, lukter alkohol, og journalopplysninger tyder på at han drikker for mye. Du finner at han er litt medtatt, med kalde hender og føtter Blodtrykk 95/70, puls 100, Hgb 9 g/dL (ref.13,4 - 17,0 g/dL), PT-INR 4,5, avføringen er svart og hemofec er momentant positiv i avføringen.
Hvilket tiltak er det riktigst at legen gjør først?

A X Gi erytrocyttkonsentrat, plasma og Octaplex (protrobinkomplekskonsentrat) iv
Vil kunne bedre mangel på sirkulerende blodvolum, erytrocytter og plasmakoagulasjonsdefekt pga mangel på vit K-avhengige faktorer
B Sende ham hjem og be ham komme igjen når han er edru
Farlig. Pasienten har tegn til alvorlig blødning med hypovolumi.
C Henvise til gastroskopi
Bør vente til erytrocyttmangelen og volumdefekten er behandlet og plasmakoagulasjonsdefekten er reversert
D Henvise til kolonoskopi
Kolonblødning lite sannsynlig ved svart avføring

85
Mange legemidler blokkerer muskarinerge acetylkolinreseptorer. Antikolinerge effekter er noen ganger ønskelig, og andre ganger lite ønskelig, slik som ved behandling med noen psykosemidler. Gamle og syke pasienter er generelt spesielt sensitive overfor uheldige effekter av antikolinergika. Hvilken effekt har antikolinerge legemidler på hjertet?

A X De kan gi takykardi.
Riktig svar. Sinusknuten har muscarin-reseptorer (M2) som stimuleres av det parasympatiske nervesystemet og gir langsommere hjertefrekvens. Når disse reseptorene blokkeres av medikamenter med antikolinerg effekt vil man få raskere frekvens.
B De kan gi bradykardi.
C De kan gi AV-blokk.
D De kan gi forlenget QT-tid

86
Du er allmennlege og har en kvinne på 65 år på kontoret. Det siste halve året har hun merket en gradvis voksende, men liten kul på mindre enn 10 mm like under og foran øreflippen på venstre side av halsen. Den er fritt bevegelig i forhold til hud og underlag. Klinisk undersøkelse ellers er normal. Hun vil gjerne ha den fjernet.
Hva er det riktigst at allmennlegen gjør her?

A Henviser til billeddiagnostisk avdeling for MR undersøkelse.
MR gir bra fremstilling av utbredelsen av bløtdelstumorer men kan ikke gi den histologiske diagnosen som er nødvendig før terapi

B X Henviser til ØNH avdeling for punksjonscytologisk prøve
Dette gir vanligvis en pålitelig cytologisk diagnose. Ved tumor er det ikke fare for spredning av celler og det er ikke fare for facialisskade.

C Fjerner kulen i lokalbedøvelse med innsending til histologisk undersøkelse
Det er fare for skade på nervus facialis og ved malignitet i parotis (20% sjanse) er det for knapp margin

D Tar en biopsi i lokalbedøvelse for å sikre histologi før fjerning
det er fare for skade på nervis facialis og ved tumor i parotis (som er sannsynlig her) vil en spre maligne celler ved ondartet sykdom eller spre celler fra pleomorft adennom (som er valigste godartede lidelse i parotis). Det siste øker sjansen for recidiv eller transformasjon til malign tumor

000016225aff84b8955

87
En mannlig student med type 1 diabetes bruker insulinpumpe med basaldose 20 E/døgn samt 4-6 E til hvert måltid. HbA1c rundt 8%. Han ringer deg som fastlege fordi han har vondt i halsen og feber 39 grader. Han er litt kvalm og klarer ikke å spise. Blodsukker har det siste døgnet vært rundt 13-15 mmol/l og er nå 14.2 mmol/l.
Hvilket råd er riktigst å gi ham per telefon?

A Du anbefaler uendret insulindose, hyppige blodsukkermålinger, rikelig væskeinntak og kontakt med lege hvis tilstanden ikke bedrer seg innen 12-24 timer
Ikke riktig. Pasienter som har feber/infeksjon trenger oftest å øke insulindosen på grunn av frigjøring av stresshormoner (kortisol mm) i forbindelse med infeksjonen. Ved behandling med insulinpumpe (kun hurtigvirkende insulin) kan diabetisk ketoacidose utvikle seg raskt og blodsukkeret er ofte moderat forhøyet. Kvalme, evt magesmerter/oppkast er tidlige symptomer på ketoacidose. Pasienten bør tilses av lege med tanke på om han har, eller holder på å utvikle, diabetisk ketoacidose.

B Du anbefaler at han øker basaldosen med 20% og tar ny kontakt med lege hvis tilstanden ikke bedrer seg innen 12-24 timer
Dette er ikke tilstrekkelig. Ved behandling med insulinpumpe (kun hurtigvirkende insulin) kan diabetisk ketoacidose utvikle seg raskt og blodsukkeret er ofte moderat forhøyet. Kvalme, evt magesmerter/oppkast kan være tidlige symptomer på ketoacidose. Pasienten bør tilses av lege med tanke på om han har, eller holder på å utvikle, diabetisk ketoacidose

C Du anbefaler at han reduserer basaldosen med 20% siden han ikke klarer å spise, fordi han ellers kan få hypoglykemi, og i tillegg at han tar ny kontakt med lege hvis tilstanden ikke bedrer seg innen 12-24 timer
Ikke riktig. Pasienter som har feber/infeksjon trenger oftest å øke insulindosen på grunn av frigjøring av stresshormoner (kortisol m.m.) i forbindelse med infeksjonen. Ved behandling med insulinpumpe (kun hurtigvirkende insulin) kan diabetisk ketoacidose utvikle seg raskt og blodsukkeret er ofte moderat forhøyet. Kvalme, evt. magesmerter/oppkast kan være tidlige symptomer på ketoacidose. Pasienten bør tilses av lege med tanke på om han har, eller holder på å utvikle, diabetisk ketoacidose

D X Du anbefaler at han møter til legekontoret snarest for å avklare om han holder på å utvikle diabetisk ketoacidose
Dette er det mest riktige svaret. Ved behandling med insulinpumpe (kun hurtigvirkende insulin) kan diabetisk ketoacidose utvikle seg raskt og blodsukkeret er ofte moderat forhøyet. Kvalme, evt. magesmerter/oppkast kan være tidlige symptomer på ketoacidose. Pasienten bør tilses av lege med tanke på om han har, eller holder på å utvikle, diabetisk ketoacidose. Ved sterk mistanke om ketoacidose bør pasienten hentes av medisinsk personell/legevakt

000016225aff84b8955

88
Du er fastlege for en 28 år gammel kvinne som ønsker hjelp til å bli kvitt et utslett i ansiktet som hun tror kan være kviser. Hun hadde ikke problemer med kviser i tenårene, men har det siste året plutselig fått opptreden av bittesmå, litt kløende lesjoner omkring munnen. Ved undersøkelse ser du at hun har små, erythematøse papler perioralt med enkelte bittesmå pustler. Det er også erythem perinasalt. Tett inntil det lepperøde omkring munnen er det normal hudstatus. Ingen comedoner, og ingen noduli eller arr.
Hva er mest sannsynlige diagnose?

A Acne vulgaris
Nei, dette er ikke vanlig acne. Da mer sannsynlig at hun også hadde acne i tenårene. Det er ingen comedoner, og klinikk tilsier at dette er perioral/perinasal dermatitt
B Rosascea
En mulig differensialdiagnose, men ikke typisk klinikk i dette tilfellet. Da mer sentralt utslett nese/ kinn og mer erythem
C X Perioral/perinasal dermatitt
Ja, riktig svar. Typisk klinikk. Opptrer spesielt hos unge, voksne kvinner
D Seborroisk dermatitt/ Flasseksem
En mulig differensialdiagnose, men da mer typisk med diffust erythem og fetlig skjelling omkring nese, i øyebryn samt i hodebunn

---

000016225af84b8955

89
En mann på 25 år har de siste fire ukene hatt et sår på penis, men forteller at det nå er i bedring, og har ikke brydd seg særlig om det da det ikke har gjort vondt. Grunnen til at han nå tar kontakt med lege, er at han den siste uken har vært i dårlig form med litt feber og generelt muskelvondt. Ved undersøkelse påvises et sår på penisskaftet på 1,5 cm i diameter med en litt opphøyd sårkant. I begge lysker palperes ømme, lett forstørrede lymfekjertler. For et par måneder siden var han i Thailand, og hadde samleie med en prostituert kvinne der.
Du er hans fastlege, og mistenker en kjønnssykdom.
Hvilken seksuelt overførbar sykdom er mest sannsynlig i dette tilfellet?

A X Syfilis
Riktig svar. I dette tilfellet kombinasjon av sen primær og tidlig sekundær syfilis.
B Gonore
Nei, da vil typisk klinikk være kraftig svie ved vannlating og utflod/puss fra urinrøret
C Mycoplasma genitalium
Nei, gir som regel symptomer som ved klamydia med svie ved vannlating og eventuell utflod fra urinrøret. I de fleste tilfeller gir ikke denne bakterien symptomer i det hele tatt, på lik linje med klamydia
D Herpes Simpex type II
Nei, ved herpes er det mange små vesikler som brister og gir små sår. Er smertefullt. Kan av og til gi glandelaffeksjon, men ikke typisk sykehistore for dette her

---

000016225af84b8955

90
Du er ganske ny fastlege for en mann på 33 år. Han er elektriker men for tiden sykmeldt på grunn av ryggsmerter (lumbago). Han har nettopp vært gjennom en tøff skilsmisse og har delt ansvar for en gutt på 8 år. Du mottar epikrise fra legevakta det det står at han natt til forrige lørdag ble behandlet for en sårskade etter et basketak på et av byens utesteder. I journalen ser du at noe liknende hendte også for få uker siden. Du får en fornemmelse av at du kan ha oversett et betydelig alkoholproblem hos ham. Dette får deg også til å tenke på barnet han har delt ansvar for.
I henhold til gjeldende lovverk, hva er din plikt som lege dersom du har bekymring for et barn i en slik situasjon?

A X Å foreta en kartlegging av barnets behov for oppfølging, samt iverksette tiltak der det er nødvendig
Barn som pårørende - helsepersonell-loven (§ 10a, § 25. LOV-1999-07-02-64. 13): « Helsepersonell skal bidra til å dekke det behovet for informasjon og nødvendig oppfølging av mindreårige barn av pasient med psykisk sykdom, rusmiddelavhengighet eller alvorlig somatisk sykdom eller skade, kan ha som følge av forelderens tilstand. Formålet med bestemmelsene er: å sikre at barna blir fanget opp tidlig, at det blir satt i gang prosesser som setter barn og foreldre i bedre stand til å mestre situasjonen når en forelder blir alvorlig syk, å forebygge problemer hos barn og foreldre. Bestemmelsene gjelder både for helsepersonell i spesialisthelsetjenesten, kommunehelsetjenesten og private helsetjenester». Helsepersonell har etter loven plikt til å avklare om pasienten har barn, foreta en kartlegging av barnas behov for informasjon og oppfølging samt iverksette tiltak der det er nødvendig. Rundskriv; https://helsedirektoratet.no/publikasjoner/barn-som-parorende
En mulig framgangsmåte for å starte prosessen: Neste gang du treffer ham (skjer uansett snart pga sykmelding for rygg): Vis menneskelig interesse og empati. Si rett ut at du har mottatt en legevakt-epikrise som bekymrer deg litt, men ikke vær dømmende. Vis at du skjønner at livet hans kan være tøft for tida, og bring også samtalen inn på sønnen.

B Å journalføre din bekymring og sende skriftlig bekymringsmelding til barnevernet
Du har ikke sterk nok begrunnelse for å sette igang en slik prosess - det er rimelig å finne ut med om forholdene først.

C Du har ingen juridiske plikter, men nye kliniske retningslinjer anbefaler at saken følges opp av fastlegen
Ingen spesiell eller ny retningslinje som sier akkurat dette i en slik situasjon, og det finnes altså juss som dekker scenariet

D Å kontakte skolehelsetjenesten med spørsmål om man i skolen mistenker at gutten har det vanskelig hjemme
Dette er en aktuell samarbeidspartner for barn som har det vanskelig, men dette er ikke noen lovpålagt måte å starte på (og obs taushetsplikt).

000016225aff84b8955

91
En 66 år gammel kvinne med kjent hypotyreose innlegges sykehus på grunn av forvirring. Ved klinisk undersøkelse har hun usammenhengende tale og vansker med å ta instrukser. Du får også inntrykk av lettgradig høyresidig hemiparese. På grunn av mistanke om intrakraniell patologi henviser du pasienten til CT caput undersøkelse (se bilde).
Hva er den riktigste behandlingen for denne pasienten?

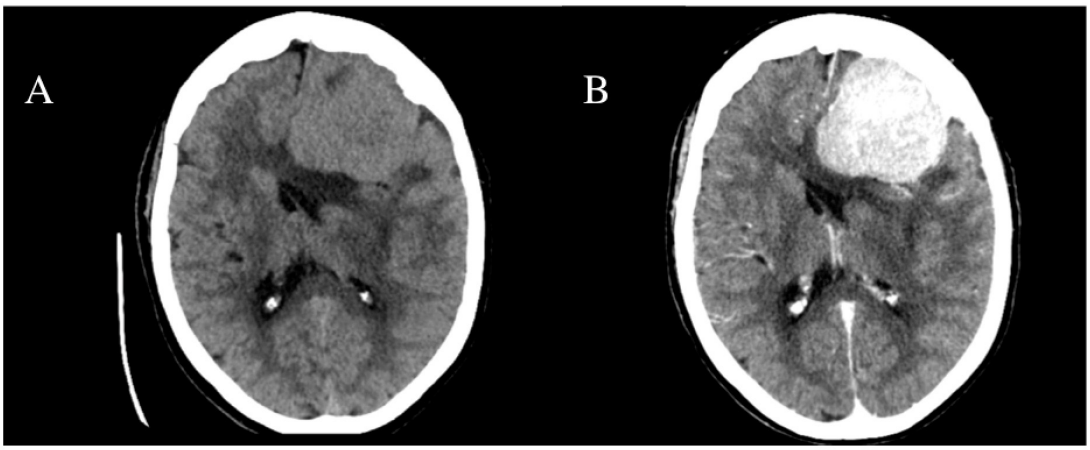

A. Uten kontrast B. Med kontrast

A Innleggelse av ventrikuloperitoneal shunt
Pasienten har ikke hydrocephalus
B Trepanasjon frontalt på venstre side
Dersom pasienten hadde et kronisk subduralt hematom, kunne borehullsevakuering (trepanasjon og skylling) vært aktuelt.
C X Reseksjon av intrakraniell tumor
Pasienten har sannsynligvis et stort meningiom frontalt på venstre side og tumorreseksjon/ ekstirpasjon er indisert.
D Klippsligatur av aneurysme på arteria cerebri media
Pasienten har ikke subarachnoidalblødning og det er ikke noe synlig aneurysme på CT-bildene

000016225af84b8955

92
En pasient med gradvis økende smerter og stivhet i venstre skulder oppsøker fastlegen sin. Ved undersøkelse er både passive og aktive bevegelsesutslag kraftig redusert og fastlegen mistenker adhesiv kapsulitt ("frozen shoulder").
Hvilket tiltak er riktigst å sette i gang?

A Opprettholde bevegelighet gjennom tøyning
Tøyning kan øke symptomene
B Henvise til operasjon
Tilstanden er selvbegrensende med god prognose uhebandlet
C Dynamisk trening
Øvelser øker ofte symptomene
D X Sørge for avlastning
Adhensiv kapsulitt er selvbegrensende og symptomene forverres ved bruk av skuldra og tøyning

000016225af84b8955

93
59 år gammel kvinne med kjent KOLS med emfysem (FEV1 0.76 l som er 32 % av forventet) med økende tungpust fra i natt kommer til innleggelse, du er lege i akuttmottaket. I ambulansen er det gitt Solucortef i.v og forstøverbehandling (Atrovent og Ventoline) med noe effekt. Ved undersøkelse bruker hun hjelpemuskulatur og klarer ikke å snakke i hele setninger. Saturasjon varierer mellom 60-74 %. Respirasjonsfrekvensen er ca 30/min. Det er forlenget ekspirium og ekspiratoriske pipelyder bilateralt. Rtg thorax tatt i mottagelsen viser ingen pneumothorax. Du tar blodgass som viser pH 7.29 (n 7.35-7.45), pCO2 8.7 (n 4-6), pO2 4.2 (n 10-14), SaO2 60 % og BE 3.7.
Hvilken respirasjonsstøttende behandling er det mest korrekt å starte med?

A X Bilevel Positive Airway Pressure (BIPAP)
Førstevalg ved akutt hyperkapnisk respirasjonssvikt. Indikasjon for oppstart BIPAP er vanligvis pH < 7.35 og pCO2 >6.5. Kilde BTS guidlines 2016.
B Continuous Positive Airway Pressure (CPAP)
CPAP er ikke førstevalg ved akutt hyperkapnisk respirasjonssvikt og BIPAP er bedre dokumentert
C Respiratorbehandling
Hos denne pasienten som er våken og har frie luftveier vil det først forsøkes BIPAP. Ved negativ utvikling (stigende pCO2 og sliten pasient) tross NIV eller pH< 7.25 er grunn til å vurdere invasiv respirasjonsstøtte (intubasjon og respiratorbehandling).
D High-flow oksygen
Hovedsaklig indisert ved type 1 respirasjonssvikt.

000016225af84b8955

94
Hvilke leverprøver (blodprøver) er best for å vurdere alvorlighetsgrad ved en akutt hepatitt?

A ALP, GT, bilirubin
Feil. Dette er prøver som forteller om grad av gallestase
B ALAT, ASAT
Feil. Disse sier noe om omfanget av celleskaden, men ikke noe om leverfunksjon
C ALAT, albumin, ALP
Feil. Albumin er en funksjonsprøve men har lang halveringstid og kan derfor ikke brukes ved en akutt hepatitt
D X INR, bilirubin
Riktig. Disse prøvene forteller om leverfunksjonen og er sammen med bevissthetsnivå viktig for vurdering av alvolighetsgrad

000016225af84b8955

95
Du er turnuslege på medisinsk avdeling. En 90 år gammel kvinne er innlagt med radiologisk sikker pneumoni, CRP var initialt 250. Pasienten er svært tynn og hennes datter forteller at hun har spist dårlig i lang tid. Hun har fått Penicillin i tre dager, har kommet seg betydelig og spiser nå svært godt. Hvilke blodprøver er de viktigste med tanke på reernæringssyndrom?

A Albumin, ferritin og folat
B X Kalium, magnesium og fosfat
Fosfat er viktigste biokjemiske markør med tanke på reernæringssyndrom. Hypokalemi er vanlig og kan i verste fall bidra til arytmier som disse pasientene er utsatt for. Hypomagnesemi ledsager ofte hypokalemi.
Vit B12, folat, albumin, ferritin, kreatinin og natrium sier ingenting om risiko for reernæringssyndrom, men alle kan gi nyttig informasjon om ernæringsstatus. I dette tilfellet ville nok albumin uansett vært lav og ferritin høy pga alvorlig infeksjon. Folat kan normaliseres raskt ved inntak av adekvat kost.
C Natrium, kalium og kreatinin
D Vitamin B12, albumin og folat

000016225af84b8955

96
Ved kronisk nyresvikt får de fleste pasienter høyt blodtrykk (hypertensjon).
Hva er den viktigste årsaken til det høye blodtrykket hos disse pasientene?

A Økt konsentrasjon av Kalium i blodet
B X Mangelfull utskillse av salt (NaCl) i nyrene
Den viktigste årsaken til høyt blodtrykk hos pasienter med nedsatt nyrefunksjon er at pasienten ikke greier å skille ut nok salt. Det er for få fungerende nefroner til at dette skal kunne skje.
C Frigjøring av anti-diuretisk hormon (ADH) fra hypofysen.
D Aktivering av renin-angiotenin-aldosteron-systemet (RAAS)
I noen situasjooner ved nedsatt nyrefunskjsonn kan RAAS sytemet være aktivert, andre situasjoner er det suprimert. Det er uansett ikke den viktigste årsaken til hypertensjon ved nedsatt nyrefunksjon.

000016225af84b8955

97
På en slagenhet er du lege for en enslig kvinne på 45 år som fikk et infarkt i deler av a cerebri medias forsyningsområde i høyre hemisfære for ti dager siden. Hun kan gå litt under trening med fysioterapeuten, venstre hånd er nesten paralytisk, men det begynner å komme litt funksjon. Hun viser lite interesse for trening og har ofte unnskyldninger for å utsette det. Pleierne beskriver at hun glemmer å ta venstre arm inn i ermet på treningsjakken hvis de ikke minner henne på det. Selv da, strever hun med å legge plagget riktig vei, slik at det lett blir bak-fram. Hun skal snart skrives ut. Du vurderer ulike opplegg for videre rehabilitering.
Hva slags rehabiliteringsopplegg er det mest hensiktsmessig å tilby henne?

A Tidlig støttet utskrivelse med tverrfaglig trening hjemme tre dager pr uke, i tillegg til hjemmesykepleie
Mindre riktig fordi hun ikke har god nok funksjon til å bo hjemme alene og fordi hun har behov for å trene motorisk funksjon med høyere intensitet enn det som skisseres. Hun har neglekt og liten egenmotivasjon og vil bli passiv uten veiledning i trening.
B Rehabilitering i en kommunal døgnavdeling
Mulig, men vil typisk ikke bli valgt fordi hun er ung, trenger høy intensitet i trening og har komplekse kognitive utfall. Det beskrives en pasient som typisk skrives ut til en spesialisert rehabiliteringsavdeling.
C X Døgnbasert rehabilitering i spesialisthelsetjenesten
Riktig fordi hun er ung, trenger høy intensitet i trening og har komplekse kognitive utfall.
D Korttidsplass på sykehjem foreløpig, siden hun ikke kan nyttiggjøre seg rehabilitering nå
Mindre riktig fordi det beskrives en begynnende bedring som det er viktig å forsterke med samtidig trening.

000016225af84b8955

98
En 19 åring kommer til sin fastlege, og er fortvilet over et utslett hun har fått på venstre side av halsen samt venstre skulder de siste 2-3 dagene. Det var svie i huden rett før utslettet dukket opp, og svir også nå.
Se på bildene. Det venstre bildet er et nærbilde av vesikler fra den midterste delen av utslettet på høyre bilde.
Hva er mest sannsynlig diagnose?

A Molluscum contagiosum/mollusker
Nei, gir ikke svie og akutt opptreden slik som dette. Umbilisering kan stemme, men mollusker er faste papler, og ikke vesikler.

B Allergisk kontaktdermatitt
Kontaktdermatitt kan gi vesikler, men ikke umbilisering som her. Litt snodig utbredelse for en eventuell allergisk kontaktdermatitt. Klinikk mest forenlig med herpes zoster.

C X Herpes Zoster/ helvetesild
Ja, følger delvis et dermatom, og består av vesikler med umbilisering. Det siste er klassisk for VZV. Ungdom har gjerne mildere varianter av Herpes zoster, og bare deler av dermatomet som affiseres.

D Impetigo/ brannkopper
Nei, ser ikke kruster her. Kunne vært bulløs impetigo, men da større bulla og ikke umbilisering

000018225aff84b8955

99
67 år gammel mannlig pasient, pensjonert bilmekaniker. Kjent KOLS grad III, røyker fortsatt. Fra tidligere et lite NSTEMI hjerteinfarkt, angir et lite "drypp" for 3 år siden, han har noe dysartri og lette svelgvansker til vanlig.
Aktuelt: Siste uke forverring av tungpust, økende forstøverbehov. Pasienten hoster opp noe blankt slim. Auskultasjon gir lite utbytte i akuttmottaket. Rtg thorax foreligger.
Hvilken tilstand er mest sannsynlig ut fra røntgenbildet?

A Rtg thorax viser et kraftig infiltrat og underlappsatelektase høyre side.
B Rtg thorax viser høyresidig lungeinfarkt.
C Rtg thorax viser høyresidig pneumoni, lungekreft kan ikke utelukkes.
D X Rtg thorax viser høyresidig pneumothorax.
Det er ingen synlige kartegninger i store deler av høyre hemithorax og man ser konturene av en kollapset lunge inn mot hilus. Forenelig med pneumothorax.
Kilde: Bilde hentet fra: https://images.radiopaedia.org/images/1706794/a44c7b7c0996e4ea6c43c5184c39f4_jumbo.jpg, courtesy of Dr Roberto Schubert

000016225af84b8955

100
Under legging av gras i tårnsilo ble en gårdbruker funnet bevisstløs oppå graset i siloen. Mens de andre hadde pause hadde han gått inn i siloen alene for å hente noe redskap. Ved ankomst til sykehuset er han omtåket og klager over noe irritasjonshoste. Som lege i mottagelsen vet du at grunnen til at han besvimte i siloen var at CO2-gass fortrengte luft i siloen. Du vet også at han mest sannsynlig har pustet inn en del nitrogenoksider og velger derfor å beholde ham til observasjon på sykehuset til neste dag.
Hvilken sykdom er det han kan utvikle som gjør at han må observeres?

A Toksisk lipid-pneumoni som følge av innånding av nitrogenoksider
Nei, det er ikke en kjent effekt. Det kan man få ved inhalasjon av mineraloljeprodukter
B RADS, "Reactive airway distress syndrom", som følge innånding av nitrogenoksider.
Det kan han nok få, men det er ikke grunnen til at han må observeres på sykehus
C X Toksisk lungeødem som følge av innånding av nitrogenoksider
Ja, det skjer gjennom langsom ødeleggelse av cellemembraner på alveolenivå gjennom lipidperoksidasjon i membranen og er en kjent effekt ved inhalsjon av relativt store mengder NO2. Derfor må han observeres på sykehus
D Larynxødem grunnet innånding av nitrogenoksider
Nei, ikke særlig aktuelt siden nitrogenoksider er relativt lite vannløslige og har sin virkning.

000016225af84b8955

101
En 30 år gammel kvinne er henvist til akuttmottaket. Hun er aktiv konkurransesyklist, tidligere frisk, aldri røkt. Har vært på 2 ukers treningsleir på Mallorca i mars.
Hun var i dårlig form under treningsoppholdet, måtte ta det roligere enn året før. Noe hoste, ikke feber. Fortsatt dårlig form etter hjemkomst, økende hoste, litt brystsmerter venstre side. Du bestiller rtg thorax i mottak, hva er mest sannsynlig diagnose?

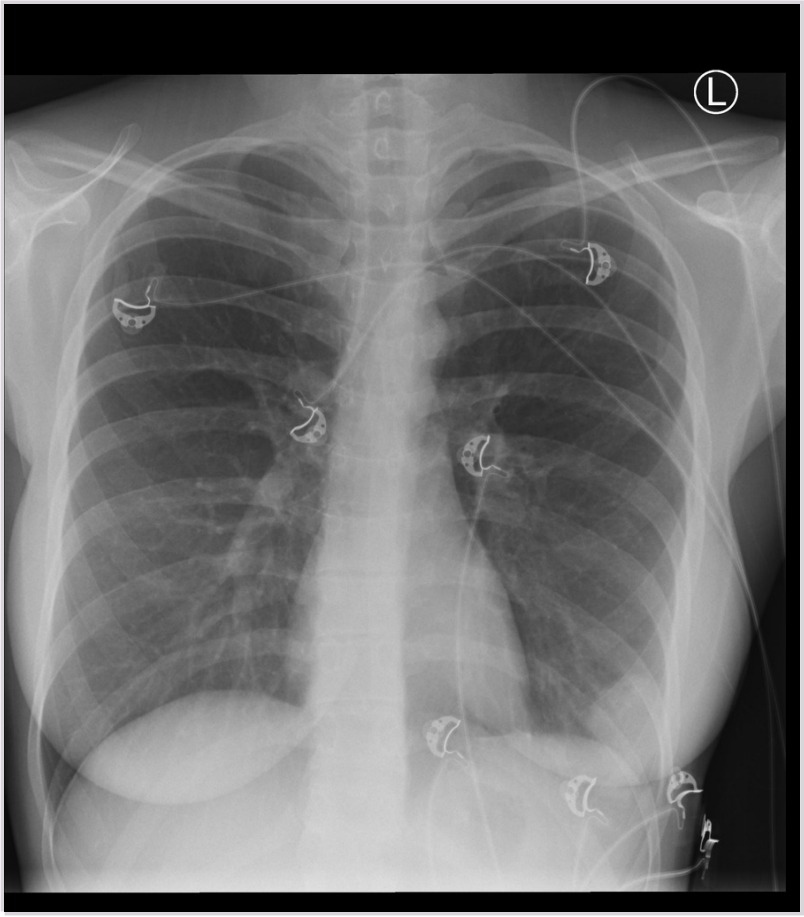

(Bilde fra Radiopedia.com, "Case courtesy of Dr Matthew Lukies rID: 48205")

A Tumor venstre mamma.
Dette er faktisk en mulighet, og cancer mamma blir noen ganger funnet på rtg thorax. Det er likevel en så sjelden variant at man ved akutte tilstander først må utelukke akutte lungelidelser, i dette tilfellet en lungeemboli.

B X Lungeinfarkt på grunn av lungeemboli.
Et flertallt av rtg thorax ved lungeemboli er negative, men synlige lungeinfarkt er ikke uvanlig. Dette er den viktigste akutte lidelsen å utelukke, og sykehistorien passer. En CT lungearterier vil også identifisere tumorer, pneumoni og pleuravæske, slik at de fleste viktige differensialdiagnoser er dekket. CT lungearterier må følges opp av en ordinær CT thorax/abdomen ved funn av malignitet, empyem eller annen alvorlig lungesykdom, den er ikke fullgod alene.

C Pleuravæske basalt venstre side. Sannsynligvis rest etter pneumoni, en parapneumonisk effusjon, alternativt en pleuritt.
Sykehistorien kunne passe med en gjennomgått pneumoni. Fortetningen har ikke utseende som pleuravækse, det er for ekspansiv og har mer utseende som en tumor/infarkt (ved lungeemboli)/ abcess. Ved avgrensede infiltrat er dette de viktigste differensialdiagnoser som må avdekkes

D Tumor basalt venstre side, mest forenelig med lungekreft.
Lungekreft er uvanlig hos ikke-røykende kvinner, og dette må ikke avklares akutt. Vanlig CT-thorax vil kunne glippe en lungeemboli, fordi timingen av kontrast gjør at lungearterier ikke er godt kontrastfylte.

000016225af84b8955

102
Type B disseksjon er en alvorlig akutt sykdom. Sykdommen oppstår når det danner seg en rift i intima som medfører at blodet skiller vegglagene i aorta.
Hvor finner man en intimarift ved type B disseksjon?

A Ved type B disseksjon ligger intimariften på curvatura major i aortabuen, før avgang av A. subclavia sinister.
Alle disseksjoner som affiserer aorta proximalt for A. subclavia sinister klassifiseres som A-disseksjoner.

B Oftest finner man en intimarift i aorta ascendens ved type B disseksjon
Dette er et typisk funn for en A disseksjon

C Intimariften ligger oftest på curvatura minor i aorta og strekker seg fra ascendens til descendens ved type B disseksjon
Vanligvis er intimarifte tverrgående og ikke i lengederetning

D X Oftest finner man en intimarift i aorta descendens ved type B disseksjon
Dette er helt korrrekt

000016225af84b8955

Testen har 102 oppgaver. På utskriftstidspunktet var 1 oppgaver blitt trukket og det var gjort fasitendringer på 2 oppgaver.