# 2017 - IIC - MD4042 - eksamen 1
# Eksamensdato: 2017-12-11

**1**
Ektefellen til en 60 årig kvinne bringer henne til legevakten. Hun har brukt litium for en bipolar lidelse i en årrekke. I tillegg har hun vært behandlet med liten dose haloperidol (lavdose antipsykotikum) og oxazepam (et benzodiazepin). Hun har vært psykisk stabil lenge. Ektefellen forteller at hun nå har blitt gradvis mer og mer «tufs» de siste par uker med redusert matlyst og lite inntak av mat og drikke. De siste par dager hadde hun blitt dramatisk forverret men hun har tatt medikamenter som foreskrevet hele tiden. Hun er psykotisk med hallusinasjoner. Bevissthetsnivået er fluktuerende men gjennomgående redusert. I perioder er hun helt fjern. Det er ingen sammenheng i det hun forteller. I klinisk undersøkelse finner du henne lett febril samt betydelig dehydrert med tørre slimhinner og stående hudfolder.
Hva er den mest sannsynlige årsaken til tilstanden?

**A** Pasienten har ikke fått i seg adekvat med væske og har dermed ikke fått medikamentene ned i magesekken og fått akutt forverring av bipolar lidelse
**B** Pasienten har ikke fått i seg adekvat med væske og har dermed ikke fått oxazepam ned i magesekken og har fått akutt abstinens med delir
**C** Pasienten har ikke fått i seg adekvat med væske over litt tid. Dette har medført at hun har blitt dehydrert og overdosert av haloperidol.
**D X** Pasienten har ikke fått i seg adekvat med væske over litt tid. Dette har medført at hun har blitt dehydrert og har blitt overdosert av litium.
*Typisk tilfelle av dehydrering og sekundær delirium.*

000015a2e9b75a8f2a

---

**2**
Du er fastlege for en gift 35 årig kvinne som kommer til akutt-time pga en psykisk krise. Det har tilkommet en alvorlig konflikt mellom ektefellene for noen uker siden. De diskuterer nå separasjon. Hun har fått det gradvis mer vanskelig de siste tre uker. Hun har i økende grad mistet søvn og matlyst. Samtidig har hun blitt urolig og engstelig. I dag morges hadde hun fått det hun beskriver «som et anfall ». Hun ble som hun selv sier plutselig helt «rasende og ute av seg». Hun angrep mannen fysisk. Hun hadde samtidig i sterk affekt truet ham med å ta sitt eget liv. Etterpå har hun vært urolig, engstelig og innimellom tungpusten. Hun føler at «det prikker» i hele kroppen. Hun er fortsatt urolig og agitert i konsultasjonen hos deg. Hun er imidlertid nå totalt benektende til å ha noen som helst tanker eller planer om å ta sitt liv.
Du finner at hun trenger farmakologisk behandling. Hvilken preparatgruppe bør du velge?

**A** «Z-hypnotika».
**B** Antidepressiva.
**C** Antipsykotika.
**D X** Benzodiazepiner.
*Pas er suicidal med agitasjon og uro. Denne må dempes.*

000015a2e9b75a8f2a

---

**3**
Du er fastlege til en mann på 22 år. Han har hatt behandling i psykisk helsevern siden 15 års alder for ADHD og rusmiddelmisbruk. Han har brukt mest cannabis og alkohol. Oppfølging av pasienten har vært vanskelig pga rus og ustabilitet. Du blir nå tilkalt til hjemmet. Familien er svært bekymret for ham. Du finner ham svært urolig med forøket psykomotorisk tempo, stor taleflom, irritabilitet, og søvnløshet. Han virker psykotisk. Du tror at han har fått i seg et rusmiddel.
Hva slags rusmiddel er det mest sannsynlig at han har brukt?

**A** Opiater.
**B** Hallusinogener.
**C X** Amfetaminer.
*Typiske symptomer for denne type misbruk*
**D** Alkohol.

000015a2e9b75a8f2a

---

**4**
Hvilke negative automatiske tanker er mest typiske for panikklidelse?

**A** Jeg har kreft
**B** Jeg dummer meg ut
**C X** Jeg besvimer
*I kognitiv terapi kartlegger man de automatiske tankene som pasienten har knyttet til en situasjon eller sine symptomer. Ved panikklidelse vil det være typisk at de automatiske tankene er pasientens tolkning av sine angstsymptomer, som for eksempel her: Pasieten tolker sine angstsymptomer i form av svimmelhet som et tegn på at han eller hun kommer til å besvime. Dette fører til ytterligere angst, ytterligere svimmelhet og en enda større overbevisning om at han eller hun kommer til å besvime. Pasienten har da utviklet et panikkanfall.*
**D** Jeg har glemt å slå av stekeplaten

000015a2e9b75a8f2a

**5**
Kvinne 26 år, kjent misbruk av amfetamin. Brakt til legevakt pga uro. Hun er motorisk urolig, flakker med blikket, ser skremmende objekter i rommet rundt seg og usammenhengende tale. Venn som er med forteller at pasienten satte en sprøyte med metamfetamin for 2-3 timer siden.
Hvilken diagnose er mest sannsynlig?

**A** Akutt psykose
**B X** Intoksikasjon
*Nylig inntatt amfetamin, fortsatt under påvirkning, klassiske symptomer på amfetamin*
**C** Forverring av schizofreni
**D** Rusutløst psykose

000015a2e9b75a8f2a

**6**
Hjemmesykepleier er bekymret for almenntilstanden til en eldre pasient med kronisk schizofreni. Han har blitt behandlet med økende doser av Risperidon (antipsykotikum) i depotform de siste par måneder. Han ligger nå til sengs. Han gir dårlig kontakt. Han har vansker med å prate og svelge. Han virker ustelt. I undersøkelse finner du ham stiv i alle ekstremiteter.
Hva er den mest sannsynlige årsak til talevansker og stivhet hos pasienten?

**A** Dehydrering.
**B** Komorbid Mb Parkinson.
**C** Akutt episode av kataton schizofreni.
**D X** Medikamentbivirkning, akutt dystoni.
*Typiske symptomer for medikamentutløst akutt dystoni.*

000015a2e9b75a8f2a

**7**
En 18 år gammel kvinne kommer på legekontoret sammen med sin mor. Jenta er opptatt av kosthold og trening, og spiser ifølge mor mindre enn tidligere. Det siste skoleåret har hun hatt noe fravær fra skolen på grunn av dårlig form, men karakterene er fortsatt gode. Hun trener minst 6 av 7 dager, mest kondisjon, noe styrke. Ved klinisk undersøkelse er det normale funn, vekt: 55,2 kg, Høyde: 173 cm, tilsvarende BMI 18,4. Normale orienterende blodprøver. Jenta benekter overspising, men kan kaste opp av og til dersom hun føler at hun blir for mett. Vekttapet de siste to månedene er på 4,6 kg. Fastlegen mener det foreligger en spiseforstyrrelse. Hvilken diagnose er mest sannsynlig?

**A X** Atypisk anorexia nervosa
*Pasienten har et klart anorektisk mønster, men har en vekt over BMI 17,5*
**B** Atypisk bulimia nervosa
*Pasienten overspiser ikke, og har derfor ingen bulimisk lidelse selv om hun kaster opp*
**C** Anorexia nervosa
*Pasienten har en BMI over 17,5, og fyller derfor ikke kriteriene for anorexia nervosa*
**D** Bulimia nervosa
*Pasienten kaster opp av og til, men benekter overspising*

000015a2e9b75a8f2a

**8**
Mann 85 år, bor alene, ensom, stadig mer hjelpetrengende, tidligere frisk og aktiv friluftsmann og jeger. Han er blitt tatt med til fastlegen av datteren. Datteren bor på en annen kant av landet, er på kort besøk hos far og må dra neste dag. Fastlegen diagnostiserer alvorlig depresjon. Han får ikke fram psykotiske symptomer, men pasienten sier lite, og datteren har heller ikke fått mye ut av han og føler at hun ikke får kontakt med ham. Det er uklart hva han har gjort med mat og drikke de siste dagene og han virker sliten. Han vil ikke på sykehus fordi han mener det ikke er noen grunn til det.
Hva bør fastlegen gjøre?

**A X** Legge ham inn på det lokale DPS (distriktspsykiatriske senter) til tvungen observasjon (§3-2 i Psykisk helsevernloven).
*Selvsagt litt avhengig av omstendighetene, men her er det mest aktuelt å henvise til innleggelse på §3-2. Alvorlig depresjon, uavklart med psykose, risiko for suicid.*
**B** Henvise ham til innleggelse på nærmeste DPS og håper at han vil ta imot tilbud om innleggelse når han får det.
*For usikkert å vente på en innleggelse som du ikke vet når blir og han vil ikke legges inn*
**C** Henvise han til nærmeste alderspsykiatrisk avdeling med tanke på demensutredning.
*Selv om han skulle ha en begynnende demens, er det ikke demensutredning som haster mest.*
**D** Starte med et SSRI (selektiv serotonin reopptakshemmer) og avtale ny time om 2 uker.
*Pasienten har økt risiko for suicid (eldre mann, lite nettverk, funksjonstap over tid(avhengig av hjelp fra andre), alvorlig deprimert, våpen i huset?) og trenger intervensjon nå.*

---

000015a2e9b75a8f2a

**9**
Hvordan er sammenhengen mellom oppvekstraumer (feks omsorgssvikt eller fysisk eller psykisk misbruk) og senere personlighetsforstyrrelse eller annen psykisk lidelse (feks angst og depresjon)?

**A** Oppvekstraumer øker ikke risikoen for personlighetsforstyrrelser, men for andre psykiske lidelser.
**B X** Oppvekstraumer øker risikoen for både personlighetsforstyrrelse og for andre psykiske lidelser
*Oppvekstraumer øker risikoen for alle psykiskelse lidelse, både personlighetsforstyrrelser og andre psykiske lidelser.*
**C** Det er ingen sammenheng mellom oppvekstraumer og senere personlighetsforstyrrelse eller symptomlidelse
**D** Oppvekstraumer øker risikoen for personlighetsforstyrrelse men ikke for andre psykiske lidelser

---

000015a2e9b75a8f2a

**10**
Som fastlege følger du opp en en ung kvinne som har varierende plager med symptomer på angst og depresjon. Hun får arbeidsavklaringspenger fordi hun ikke greier å være i noen jobb over tid. Hun har hatt kontakt med psykiatrisk poliklinikk i flere perioder som hun har avsluttet fordi hun ikke tror at behandlerne er fornøyd med henne. Hun har fått seg en praksisplass men har hyppig fravær fordi hun ikke orker å stå opp hver dag. Men hun gruer seg også til selve arbeidet og er redd for at andre skal se at hun har angst. Hun er redd for at kollegene vil komme med kritikk og ikke vil like henne. Hun isolerer seg derfor mye fra andre.
Hva bør man gjøre som neste tiltak?

**A** Henvisning til psykiatritjenesten i kommunen siden hun har forsøkt psykoterapi flere ganger
**B** Fastlegen bør nå starte medikamentell antidepressiv behandling siden andre tiltak ikke har hatt effekt
*Sykehistorien gir klar mistanke om personlighetsforstyrrelse. Personlighetsforstyrrelser kan ikke behandles med medikamenter. Eventuell medikamentell behandling av symptomer knyttet til personlighetsforstyrrelsen eller av andre ledsagende psykiske lidelser vil være en spesialistoppgave å sette igang.*
**C X** Ny henvisning til spesialisthelsetjenesten med tanke på psykoterapi over tid
*Sykehistorien beskriver en ung kvinne med dysfunksjonelle holdninger og atferd i form av unngåelse, redsel for kritikk og ikke bli likt. Det beskrives langvarig funksjonssvikt, noe som er forenlig med et vedvarende mønster. Det er også mistanke om tidlig debut da hun fortsatt er ung, men allerede på arbeidsavklaringspenger. Det at hun har isolert seg mye fra andre kan tyde på at funksjonssvikten er omfattende. Hun viser også klar personlig lidelse. Det er dermed mange holdepunkter for at pasienten har en personlighetsforstyrrelse. Pasienten trenger en ny henvisning til spesialisthelsetjenesten, som kan gjøre en ny utredning på grunnlag av dette vedvarende mønsteret og tilby et mer omfattende behandlingsopplegg i form av psykoterapi over tid med tanke på behandling av personlighetsforstyrrelse.*
**D** Oppfølging av fastlege som kjenner pasienten best fordi pasienten er redd for å møte nye mennesker
*Sykehistorien gir mistanke om unnvikende personlighetsforstyrrelse. Det er veldig viktig at behandlingen rettes mot den unnvikelsestendensen. Det å møte nye mennesker vil være en viktig del av behandlingsopplegget og ikke noe som skal unngås.*

000015a2e9b75a8f2a

**11**
En 34 år gammel mann med kjent bipolar lidelse type I oppsøker deg som sin fastlege. Han har tidligere to langvarige manier, og etter disse slitt med langvarige og tunge depresjoner. Bruker per i dag ingen faste medisiner, men har tidligere hatt god effekt av stemningsstabiliserende medikasjon. Han har nå merket mindre søvnbehov siste 3-4 dager, i tillegg noe økt energinivå. Søker nå råd om videre håndtering av symptomene og behandlingsanbefaling.
Hva bør han anbefales i første omgang?

**A** Henvise han til allmennpsykiatrisk poliklinikk for videre vurdering og oppfølging
**B X** Sikre søvn med medikamentell behandling, samt starte opp igjen med stemningsstabiliserende medikasjon
*Sannsynlig varselssymptomer på ny affektiv episode. Ved å se an kan symptomene raskt eskalere. Viktig å reetablere søvn, og komme i gang med adekvat medikamentell behandling som han har respondert på tidligere. Poliklinisk oppfølging er ikke feil, men behandling bør settes i gang før han får time der. Ingen indikasjon for innleggelse på nåværende tidspunkt.*
**C** Legge inn på akuttpost for reetablering av medikamentell behandling samt sikre håndtering av de aktuelle symptomene
**D** Lage ny avtale om noen dager

000015a2e9b75a8f2a

**12**
En kvinne på 42 år går til behandling i psykiatrisk poliklinikk på grunn av depresjon. Hun har et økende alkoholbruk og behandlende lege er bekymret for at hun har utviklet skadelig bruk av alkohol. Pasienten forteller at hun bruker alkohol for å komme i bedre humør og for å få sove og synes selv ikke at bruken er problematisk. Tvert imot sier hun at hun trenger alkoholen for å få et pusterom i en trasig hverdag. Legen ønsker å gjøre et motiverende intervju og pasienten sier at det er greit at de snakker om alkoholbruken.
Hvilken av strategiene under bør legen benytte for denne pasienten?

**A** Legen informerer Tove hvor skadelig alkohol er for helsen hennes og forteller henne grunner til at hun bør kutte ned alkoholbruken
*Legen gir informasjon. I et motiverende intervju vil iman gi informasjon i dialog (Informasjonsutveksling).*
**B** Legen lager en endringsplan sammen med pasienten, og avtaler en kontrolltime for å se hvordan dette går og for diskutere eventuelle hindringer for endring
*Pasienten er i før-overveielsesstadiet og fremstår ikke motivert for reduksjon i alkoholbruken*
**C** Legen utforsker pasientens ambivalens i forhold til bruk av alkohol, og spør om gode og mindre gode sider med bruken av alkohol og oppsummerer dette for pasienten
*Pasienten er i før-overveielsesstadiet og uttrykker ikke ambivalens i forhold til sin alkoholbruk*
**D X** Legen spør hva Tove kjenner til av skadelige virkninger av alkohol og informerer henne om skadevirkninger av alkohol som de etterpå samtaler om
*Riktig svar. Hos en pasient som er i før-overveielsen er det en strategi i metoden å gjøre en informasjonsutveksling der en utforske hva pasienten kjenner til av rusmiddelets skadevirkninger og samtidig tilfører informasjon om dette.*

000015a2e9b75a8f2a

**13**
En mann kjenner seg forfulgt av politiet. Han har samtidig en følsomhet for elektriske installasjoner slik at han bor i en hytte i skogen uten strøm. Han er nedfor, motorisk urolig og sover dårlig. Han får medikasjon, men kommer tilbake noen dager senere med økt uro. Du vurderer det slik at det ikke er noen umiddelbar fare, men ønsker å legge ham på akuttavdeling. Han er ambivalent til innleggelse.
Hva bør du gjøre?

**A** Sette i verk en tvangsinnleggelse
**B X** Lage ny avtale om et par dager
*Psykisk helsevern lovens intensjon er at frivillighet skal forsøkes først. Her er det tid til å forsøke med motivasjon ved ny konsultasjon.*
**C** Legge inn til tvungen observasjon
**D** Varsle politiet

000015a2e9b75a8f2a

**14**
Du har legevakt og en 22 år gammel mann er tatt med til legevakten av 2 kamerater som er bekymret for han. Han har de siste 3 dager endret seg, fremstår desorganisert og presenterer paranoide forestillinger om overvåkning og forfølgelse. Han snakker med seg selv, er urolig og truende. Du greier ikke å føre noen adekvat samtale med han, men han er klar på at han ikke ønsker hjelp. Du vurderer han psykotisk og ikke i stand til å ta vare på seg selv. Han har ingen innsikt i at han er syk og trenger hjelp. I tillegg mistenker du at han kan være til fare for seg selv eller andre slik han fremstår.
Hva bør du gjøre?

**A** Legge ham inn på medisinsk avdeling for somatisk avklaring fordi han godtar slik innleggelse
**B** Du må la ham dra hjem fordi frivillighet skal forsøkes først
*Ikke nødvendig ved fare*
**C X** Legge han inn til tvungen observasjon på psykiatrisk akuttpost
*Uavklart tilstand, klar psykosemistanke av uklar årsak og han bør innlegges til observasjon og det er indikasjon for tvungen observasjon ut fra det som kommer frem. Dette forstekes av din mistanke om at han kan være til fare for seg selv eller andre. Frivillighet virker ikke oppnåelig eller gjennomførbart nå. Det er for lenge å vente på poliklinisk behandling, i tillegg usikkert om han vil møte til dette. Tilstanden er uavklart og resept på benzodiazepiner samt hjemsendelse er utilstrekkelig.*
**D** Henvise til akuttime på akutt ambulant team ved nærmeste DPS neste dag

000015a2e9b75a8f2a

**15**
Du tar imot en mann på 53 år på psykiatrisk avdeling. Legevakten har beskrevet suicidalfare. Han var innlagt for hematemese for 3 år siden og da fant man også polynevropati. Ved undersøkelse merker du at han ikke får med seg det du sier og at han ikke holder tråden når han skal svare på spørsmål. Ved undersøkelse blir du overrasket over at han har nystagmus, og ved gange har han rykkvise bevegelser og går med brede ben.
Hvilken lidelse er mest sannsynlig?

**A** Korsakoffs psykose (amnestisk syndrom)
**B** Serotonergt syndrom
**C X** Wernickes encephalopati
*Har triaden med bevissthetsforstyrrelse, nystagmus og ataksi. Dessuten andre opplysninger som passer med alkoholmisbruk/ avhengighet som kan gi Wernickes*
**D** Psykotisk depresjon med somatisk syndrom

---

000015a2e9b75a8f2a

**16**
I lover og forskrifter brukes forskjellige begreper om personer med alvorlige psykiske lidelser.
Hvilket begrep brukes i Psykisk helsevernloven når det gjelder vilkår for tvunget vern (§ 3-3 i)?

**A** Sinnsykdom
**B** Psykotisk
**C** Realitetsbrist
**D X** Alvorlig sinnslidelse
*Se Lov om Psykisk Helsevern*

---

000015a2e9b75a8f2a

**17**
En 19 år gammel jente med anorexi bringes til akuttmottaklet fordi hun har besvimt flere ganger de siste dagene. Hun har de siste 3 månedene ikke vært på skolen da hun likevel ikke greier følge med. Hun har elektrolyttforstyrrelser, og vekt tilsvarer BMI på 12,5. Hun vil ikke snakke med deg og insisterer på at hun ikke skal legges inn eller ernæres. Hun vil bare hvile slik at hun kan begynne å trene igjen, og da vil hun spise igjen. Hun er klar og orientert for tid og sted, du finner ingen tegn til psykose, angst eller depresjon. Du vurderer henne ikke som suicidal. Du er likevel alvorlig bekymret og mener hun bør innlegges.
Hvilken lovhjemmel har du for å legge henne inn mot hennes vilje?

**A** Lov om sosiale tjenester, for maks 3 mnd
*Feil. det gjelder rus og ikke her.*
**B X** Tvunget psykisk helsevern, §3-3 i Psykisk helsevernloven
*Gjleder for anorexi når BMI er under ca 15 og man er kognitivt noe svekket.*
**C** Nødvergebestemmelse i straffeloven
*Jfr riktig*
**D** Ingen da det ikke er grunnlag for nødverge eller akutthjelpsplikt
*Feil, jfr riktig*

---

000015a2e9b75a8f2a

**18**
Hvilket medikament har emosjonelt ustabil personlighetsforstyrrelse som indikasjon i Norge?

**A** Sertralin (Zoloft), et antidepressivt medikament
**B** Lamotrigin (Lamictal), et stemningsstabiliserende medikament
**C X** Ingen medikamenter
*Foreløpig er det fortsatt omdiskutert om medikamentell behandling rettet mot symptomer ved emosjonelt ustabil personlighetsforstyrrelse kan være nyttig. Det er ikke gjort nok forskning til at noe medikament har fått denne diagnosen som indikasjon.*
**D** Quetiapin (Seroquel), et antipsykotisk medikament

---

000015a2e9b75a8f2a

**19**
50 år gammel mann kommer til legen på grunn av konstant smerter og ubehag på innsiden av albuen. I tillegg har han prikninger og nummenhet tilsvarende til lillefinger og halve ringfinger ulnart. Tilstanden oppsto etter tungt fysisk arbeid for 4 måneder siden og har ikke blitt bedre til tross for hvile.
Hva er den mest sannsynlige diagnosen?

**A** Tennisalbue
*Lateralepikondylit, ingen nummenhet*
**B** Golfalbue
*Medial eoikondylit, ingen nummenhet*
**C X** Cubital tunnel
*Trykk på nervus ulnaris som innervere 5 finger og halve 4.*
**D** Skade av medianus nerven
*Innerverer de 3 radiale fingre*

000015a2e9b75a8f2a

**20**
Pasient kommer inn med smerter i håndleddet. Han har googlet tilstanden og tror han har fraktur i scaphoid. Du finner indikasjon for røntgen bilder etter klinisk undersøkelse. Når du ser på røntgen bildene ser du 2 rekker med ben. proksimal og distal rekke.
Hvor finner du Scaphoid og hvilke andre ben er i denne samme rekken?

**A** Distale rekke med capitatum og lunatum
**B** Distale rekke sammen med trapezium og capitatum
**C** Proksimale rekke sammen med triquitrum og hamatum
**D X** Proksimale rekke sammen med lunatum og triquitrum
*Alle disse er i proksimale rekken*

000015a2e9b75a8f2a

**21**
25 år gammel mann, har fått en ryggfraktur. På sidebilde ser man at corpus på L2 er sammenpresset så mye at høyden fortil er redusert med > 50%. Frakturen går bakover i spinalkanalen slik at det er et beinfragment som rager inn i kanalen. Det er litt svekket muskelkraft for fleksjon i høyre hofte og strekk i høyre kne. Det er utført rtg i to plan og CT undersøkelse.
Hvordan skal pasienten behandles?

**A X** Operere ham snarest råd med å rette opp og immobilisere frakturen ved hjelp av skruer og stag
**B** Behandle ham med smerterstillende og sengeleie første tiden, deretter tilpasse et korsett og mobilisere gradvis
**C** Søke ham overflyttet til spinalenheten for rehabilitering
**D** Gi ham smertestillende og prøve å mobilisere ham på krykker
**E** Bestille en MRI før behandlingsopplegget bestemmes

000015a2e9b75a8f2a

**22**
Anders er ni år og blir lagt inn på grunn av smerter i høyre lyske. Han klarer ikke å stå på benet, og det er redusert passiv og aktiv bevegelighet i hofteleddet. Kroppstemperaturen hans er 38,7. senkning (SR) er 58 mm og leucocytt tallet er 16000.
Hva er den tentative diagnosen ut fra det som står foran?

**A X** Purulent coxitt som må behandles med intravenøs antibiotika etter leddpunksjon
*Med temp over 38, SR over 40, hvite over 12000, og ikke i stand til å belaste er det >95% sjanse for purulent coxitt*
**B** Barneleddgikt (monoartikulær coxitt) mistenkes og intraartikulære steroider bør gis
**C** Serøs coxitt som kan behandles symptomatisk og går over etter noen dager
**D** En malign tilstand i lumbalrygg eller i bekken må mistenkes og utredning igangsettes

000015a2e9b75a8f2a

**23**
Hvilken av disse strukturene befinner seg i karpaltunnelen?

**A** Musculus adductor pollicis
**B** Abductor pollicis brevis
**C** Arteria radialis
**D X** Fleksor digitorum profundus sener

000015a2e9b75a8f2a

**24**
Vi bruker AO (Association for Osteosynthes) klassifikasjon for distale radiusfrakturer.
Hvilken gruppe tilhører Colle's fraktur?

**A** Gruppe B
**B** Gruppe D
**C** Gruppe C
**D X** Gruppe A

000015a2e9b75a8f2a

**25**
Emilie, jente på 6 år har falt ned fra et lekestativ og brukket høyre lårbein helt nede ved kneet. På rtg ser du at bruddet går inn gjennom epifyseskiven fra lateralsiden. Et stykke inne svinger bruddet og går inn i leddet slik at femurkondylen er delt. På Salter-Harris skalaen som oftest brukes til å klassifisere slike brudd er dette en type III.
Hvordan vil du behandle dette?

**A** Reponere bruddet uten operasjon og sette på en gips.
**B X** Operere bruddet for å reponere og fiksere fragmentene.
*Helt nødvendig med åpen kirurgi, eksakt reposisjon og fiksering av bruddfragmentene her*
**C** Artroskopere kneleddet for å se om leddbrusken er skadet.
**D** Gi Emilie narkose og fiksere bruddet med stålpinner under gjennomlysing.

000015a2e9b75a8f2a

**26**
En 25 år gammel mann har vært involvert i en trafikkulykke som fører av tung motorsykkel. Ved innkomst sykehus har han lavt systolisk blodtrykk (80 mmHg) og rask puls (120 slag/min). Ultralyd abdomen (FAST) viser ikke fri væske intraperitonealt. Røntgen thorax viser en mindre pneumothoraxkappe (2 cm) og flere ribbensbrudd på venstre side, men det er ikke vesentlig blodansamling i thorax. Klinisk foreligger lukkede brudd i venstre lår, venstre legg og luksasjon i venstre skulder. Rtg bekken viser brudd gjennom ramus inferior og superioer ossis pubis og sacrum på venstre side med en viss opprykking av venstre bekkenhalvdel. Du vurderer at pasienten har blødningssjokk.
**Hvilken skade er det riktigst først å konsentrere seg om for å stabilisere pasienten sirkulatorisk?**

**A X** Bruddskaden i venstre bekkenhalvdel
**B** Skaden i thorax
**C** Bruddskadene i venstre lår og legg
**D** Luksasjonen i venstre skulder

000015a2e9b75a8f2a

**27**
Hvilket utsagn er riktig om skader på det mediale kolateralligamnet (MCL)?

**A** MCL skade grad 1 skal alltid behandles med ortose.
*Aldri*
**B** MCL skade grad 3 skal alltid opereres.
*Nesten aldri*
**C** MCL skade grad 2 skal ha låst ortose i 6 uker.
*Åpen ortose.*
**D X** MCL skade grad 3 har ofte tilleggsskader
*Fremre eller bakre korsbånd og eller meniskskade*

000015a2e9b75a8f2a

**28**
Du har vakt som turnuskandidat på en kirurgisk poliklinikk. En kvinne på 68 år faller og slår seg på håndleddet. Hun klager over smerter og har ømhet rundt håndleddet. Du bestiller et røntgenbilde av håndleddet og os scaphoideum.
**Hvilke funn forventer du når du ser på røntgenbildene?**

**A** Fraktur i radiusskaft
**B** Radius plus - hvor det radio-carpale leddet er mer distalt enn det ulnar-carpale leddet
**C X** Dorsal dislokasjon av distale radiusfragment
**D** Isolert fraktur av processus styloideus radii

---

000015a2e9b75a8f2a

**29**
Hvilket utsagn om fremre korsbånd (ACL) er riktig?

**A** ACL skades sjelden hos tenåringsjenter.
*Oftest*
**B** Det er like mange ACL skader hos kvinner som hos menn på samme treningsnivå.
*2-5 ganger flere hos kvinner.*
**C X** Underekstremitets alignment er en viktig predisponerende faktor for ACL skade.
*Valgus, økt tibia slope gir økt risiko for skade.*
**D** De er entydig i hvilken fase av menstuasjonssyklus kvinner oftest skader sitt ACL
*Studier på dette viser helt forskjellige konklusjoner.*

---

000015a2e9b75a8f2a

**30**
Kenneth er 3,5 år gammel og har nylig fått diagnosen Calvé-Legg Perthes (CLP) sykdom i høyre hofte.

Hvilke faktorer har størst betydning for prognosen for hans hofte?

**A** Pasientens kjønn og arvelige disposisjon for CLP
**B** Pasientens aktivitetsnivå og plager fra andre ledd
**C X** Pasientens alder og grad av affeksjon av epifysen
**D** Pasientens alder, høyde og vekt

---

000015a2e9b75a8f2a

**31**
30 år gammel mann faller på glattisen og får smerter og feilstilling i håndledd. Han oppsøker skaden og du mistenker distal radius fraktur, tar derfor røntgen bilder, på frontal bildet ser en fraktur linja på skrå fra radial side av radius og inntil radio-carpal leddet. Det er 3mm stepp i leddet.
Hvilken type fraktur er dette og hva er behandlingen?

**A** Barton fraktur, reponering og gips
**B** Colles fraktur, operasjon med internal fiksasjon
**C** Smith's fraktur, operasjon og internal fiksasjon
**D X** Sjåfør fraktur, operasjon og internal fiksasjon
*Dette er intraartikuklært brudd som er ustabilt, med stor dislokasjon i utgangspunktet.*

---

000015a2e9b75a8f2a

**32**
Du jobber på skaden og inn kommer en 20 år gammel kvinne. Hun har tråkket over under håndballspill og skadet en ankel. Du tar røntgenbilder, som viser brudd i fibula ca 10 cm over lateral malleoli og at det er 5 millimeter dislokasjon av frakturen.
Hvilken Weber klassifikasjon passer best på dette, og hvilken behandling skal hun ha?

**A** Weber type B og hun skal ha gipsbehandling
**B** Weber tybe B og hun skal ha plate og skrueostesyntese
**C** Weber type A og hun skal ha gipsbehandling
**D X** Weber type C og hun skal ha operativ behandling
**E** Weber type C og hun skal ha gipsbehanding

---

000015a2e9b75a8f2a

**33**
En 26 år gammel tidligere frisk, aktiv fotballspiller har bestilt time hos sin fastlege på grunn av langvarige hudforandringer og kløe mellom tærne. Ved klinisk undersøkelse sees grå-hvitlig masserert hud, noen små fissurer, erosjoner og lett erythem mest uttalt mellom 4. og 5. tå høyre fot.
Hvordan håndteres denne problemstillingen best av fastlegen?

**A** Henvise hudlege for epikutantesting
*Kontaktallergi mindre sannsynlig her*
**B** Ta pinneprøve fra erosjon, og sende til viruspåvisning
*Virusinfeksjon mindre sannsynlig med slik varighet av plager*
**C** Ta pinneprøve fra erosjon og sende til bakteriedyrkning
*Soppinfeksjon mest sannsynlig. Primær bakterieinfeksjon mindre sannsynlig, men kan opptre sekundært.*
**D X** Ta hudavskrap og sende til soppmikroskopi og dyrkning
*Riktigst svar: mistanke tinea pedis*

*Kilde: Dermatomykoser høsten 2016 (Braun Falco's Dermatology 3rd Ed)*

---
000015a2e9b75a8f2a

**34**
En kvinne på 35 år har jobbet som frisør i ca 10 år. De siste par årene har hun utviklet et kløende eksem på hendene. I ferier er hun ganske bra, særlig når hun reiser på sydentur. Hun ønsker utredning for å finne ut om hun reagerer på noe på jobb som kan være med på å forverre eksemet.
Hva er mest hensiktsmessig for fastlegen å gjøre videre?

**A X** Henvise henne til epikutantest (lappetest) for å finne ut om hun har kontaktallergi
*Ja, viktig å få avklart om det kan være kontaktallergi for om mulig å unngå kontaktallergener i jobben videre.*
**B** Forklare pasienten at allergi er veldig lite sannsynlig etter så mange år i jobben, og at det ikke er noe grunn til å henvise henne til testing
*Allergier kan utvikles etter mange år, og gradvis sensibilisering. Her er det grunn til å henvise til epikutantester.*
**C** Rekvirere spesifikk IgE overfor mistenkte allergener
*Nei, spesifikk IgE er også utredning som ledd i type I hypersensitivitetsreaksjon, og er sjelden indisert ved utredning av kontaktallergi ved eksem*
**D** Henvise henne til prikktest for å finne ut om hun har kontaktallergi
*Nei, prikktest er test av type I hypersensitivitetsreaksjon, og er sjelden indisert ved utredning av kontaktallergi ved eksem*

---
000015a2e9b75a8f2a

**35**
En ung mann på 19 år har det siste året vært plaget med munnsår. Det pleier starte på leppa med svie og litt kløe, og kommer så grupperte, små blemmer som uvikler seg til sår. Vanligvis går dette over i løpet av noen dager.
Denne siste gangen har han imidlertid fått et utbrudd med væsking og sårdannelser over store deler av leppa. Noen dager etter at utbruddet startet begynte han å få utslett på kroppen som ikke har vært spesielt kløende eller vondt. Ved undersøkelse finner fastlegen et utslett lokalisert til håndflater og armer samt i fotsålene. Det består av erythematøse, lett infiltrerte lesjoner, 1-2 cm i diameter uten skjelling. De fleste er rødlilla ringer som er blekere sentralt, og noen er kokarderformede (ringer i ringer, som dartskiver). De fleste av disse lesjonene har nå vart i 3-4 dager.
**Hva er den mest sannsynlige diagnosen på dette siste utslettet?**

**A** Erythema nodosum
*Nei, erythema nodosum (knuterosen) opptrer som regel på leggene, og er dypere, ømme noduli.*
**B** Granuloma annulare
*Nei, dette har lengre sykehistorie, og er som regel kun ett element (eller noen få) og blekere utslett. Ikke kokardelesjoner som beskrevet i ingressen*
**C X** Erythema multiforme
*Ja, klassisk med utbrudd av erythema multiforme minor i tilknytning til HSV-utbrudd. Typisk med acrale cocarde-elementer.*
**D** Tinea corporis ("ringorm")
*Nei, dermatofyttinfeksjoner gir sjelden så mange lesjoner, har lengre sykehistorie og har få ringformede elementer med kun en ring, oppklaring sentralt og flassing i periferien.*

---
000015a2e9b75a8f2a

**36**
En mann på 23 år har de siste dagene hatt kraftig svie ved vannlating og gulaktig utflod fra urinrøret. Det er også smerter og hevelse i høyre halvdel av pungen/scrotum samt i høyre kne. Han føler seg ikke helt i form, og har lett feber. Han har oppsøkt poliklinikk for kjønnssykdommer, og det er der blitt tatt en rekke prøver samt utført mikroskopi av urethrautstryk. Der fant man rikelig med nøytrofile granulocytter samt gram-negative diplokokker.
Hva er mest sannsynlige diagnose i dette tilfellet?

**A X** Disseminert sykdom forårsaket av *Neisseria gonorrhoea*
*Ja, mest sannsynlige diagnose i dette tilfellet, og med en slik sykehistorie må pasienten innlegges for intravenøs behandling.*
**B** Uretritt og epididymitt forårsaket av *Chlamydia trachomatis*
*Nei, gram-negative diplokokker er gonokokker i denne settingen. Han har en uretritt og epididymitt, men dette er forårsaket av Neisseria gonorrhoea. Det kan være en mulighet for dobbelinfeksjon med chlamydia, men primært har vi her en gonore. Videre har han artritt i et kne, feber og følger seg dårlig. Da er diagnosen disseminert gonore.*
**C** Reaktiv artritt (Reiters syndrom) som følge av uretritt forårsaket av *Neisseria gonorrhoea*
*Nei, riktignok stemmer det at gram-negative diplokokker er gonokokker, men i dette tilfellet er leddsmertene mest sannsynlig del av disseminert gonore*
**D** Reaktiv artritt (Reiters syndrom) som følge av uretritt forårsaket av *Chlamydia trachomatis*
*Nei, gram-negative diplokokker er gonokokker, og i dette tilfellet er leddsmertene mest sannsynlig del av disseminert gonore*

---

000015a2e9b75a8f2a

**37**
En kvinne på 45 år har de siste par årene hatt økende plager med kløe og svie nedentil. Hun har ikke hatt samleie på mange måneder da dette gjør vondt. Hun er ellers frisk, bruker ingen faste medisiner og har ingen kjente allergier. Har ikke utslett andre steder enn nedentil. Ved undersøkelse av genitalia finner du i vulva, omkring introitus samt distalt i vagina hvitlige arraktige drag, erythem og enkelte erosjoner. Normalt utseende utflod.
Hva er mest sannsynlige diagnose?

**A** Vulvovaginitt forårsaket av gjærsopp
*Aktuell differensialdiagnose, men da mer sannsynlig med hvitlig, klumpete utflod. Kan ha erytehem og erosjoner, men ikke vanlig med hvitlige, arraktige drag.*
**B X** Lichen sclerosus
*Riktig. Typisk klinikk.*
**C** Invers psoriasis
*Nei, gir mer velavgrenset erythem, og mer vanlig i lyske, perineum og rima internates. Kan også være i vulva, men sjelden det går opp i vagina.*
**D** Allergisk kontaktdermatitt
*Nei, gir erythem og kløe, men som regel ikke arraktige drag, og spesielt ikke opp i vagina. Vil også sannsynligvis gi mer fluktuerende symptomer i henhold til hva man reagerer på.*

---

000015a2e9b75a8f2a

**38**
Filaggrin er et stort protein som er viktig for å hindre transepidermalt vanntap. Hvor i huden dannes filaggrin?

**A X** Stratum granulosum
*Ja, filaggrin dannes i dette laget*
**B** Stratum spinosum
*Nei, her starter keratiniseringen og dannelse av cytokeratin*
**C** Stratum basale
*Nei, her ligger melanocyttene og danner melanin*

---

000015a2e9b75a8f2a

**39**
En 21 år gammel tidligere frisk kvinne oppsøker deg fordi hun de siste 3 dagene har utviklet smertefulle noduli på begge legger. Med unntak av p-piller bruker hun ingen faste medikamenter. Ved undersøkelse ser du diffust avgrensede, blårøde, dype noduli på 1-2 cm bilateralt, ingen affeksjon av epidermis. Slank rundt anklene. Hva er mest sannsynlig diagnose?

**A** Nummulat eksem
*Nei, eksem affiserer epidermis. Dessuten er det sjeldent smertefullt, og unge kvinner uten bakenforliggende atopisk anamnese rammes sjeldent.*
**B** Discoid lupus erythematosus
*Nei, discoid lupus gir ikke smertefulle lesjoner. I tillegg har DLE som regel tydelig affeksjon av epidermis, ofte med skjelling.*
**C X** Erythema nodosum
*ja, dette kan ramme unge kvinner. På norsk "knuterosen". Kan være uttrykk for akutt sarcoidose men kan også forekomme hos p-pille brukere*
**D** Erythema migrans
*Nei, det er oftest kun en lesjon og denne er som regel ikke smertefull*

000015a2e9b75a8f2a

---

**40**
Hvilken mikrobe er vanlig forekommende i eksemer, og er en vanlig kilde til oppbluss av eksemet?

**A** *Pseudomonas aeruginosa*
*Nei, denne mikroben sees sjelden hos eksempasienter. Koloniserer oftere kroniske sår*
**B** *Staphylococcus epidermidis*
*Nei, vanlig forekommende hudflora, medfører ikke oppbluss av eksem*
**C X** *Stapylococcus aureus*
*Ja, koloniserer ofte både nese, svelg og hud hos barn med eksem, virker som superantigen og trigger eksaserbasjon av eksemet*
**D** *Propionibacterium acnes*
*Nei, sjelden ved eksem. Vanlig ved acne vulgaris*

000015a2e9b75a8f2a

---

**41**
En 52 år gammel mann har kjent mangeårig psoriasis. Fram til nå har han holdt sykdommen i sjakk med smøring med gruppe IV-steroider samt to runder med lysbehandling pr år. De siste månedene har sykdommen imidlertid progrediert til tross for nærmest daglig smøring med gruppe IV-steroider. Når han kommer til deg på legekontoret finner du at ca 35% av kroppsoverflaten er dekket med psoriasis. Han har i tillegg leddsmerter.
Hva vil være best å gjøre for denne pasienten nå?

**A** Endre smøreregime til kombinasjon av steroider og D-vitaminanaloger
*Nei, han responderer ikke på topikale, potente steroider. Vil da ikke respondere på D-vitamin-analoger som virker langsommere og mindre potent.*
**B** Gi systemiske steroider i en periode, og deretter overgang til topikale steroider igjen.
*Nei, systemiske steroider er som regel kontraindisert hos psoriastikere. Om det skal gis for andre sykdommer må man ha veldig langvarig og langsom nedtrapning da seponering kan gi kraftig, og noen ganger, alvorlig utbrudd av psoriasis*
**C** Henvise til hudlege for vurdering av anti-TNF (tumor nekrose faktor)-behandling
*Nei, er aldri førstevalg. Må forsøke annen behandling som methotrexat først*
**D X** Henvise til hudlege for vurdering av methotrexate
*Pasienten har utbredt psoriasis til tross for intensiv lokalbehandling. Indikasjon for systemisk behandling. Methotrexate er da førstevalg, og spesielt når han i tillegg har leddsmerter.*

000015a2e9b75a8f2a

---

**42**
En 50 år gammel mann kommer til deg på legekontoret. Han har det siste året hatt et utslett i begge fotsålene som pleier å vare i noen uker før det går tilbake. Han har hatt slike utbrudd 2-3 ganger, men den siste måneden har det imidlertid økt i utbredelse og går ikke over. Når han har utbrudd, er det sårt å gå på. Han er tidligere stort sett frisk og bruker ingen faste medisiner. Han røyker ca 10 sigaretter daglig og har et moderat alkoholforbruk. Du vurderer utslettet, se bildet.
Hvilken topikal behandling er best egnet å gi ved denne tilstanden?

**A** Antimykotisk krem
*Diagnosen burde da vært fotsopp. Dette stemmer ikke med forløpet som er kronisk og residiverende, og heller ikke med klinikken. Man ville da ikke sett slike pustler, og det ville mest sannsynlig ikke vært i begge fotsåler.*

**B X** Gruppe IV-steroid
*Riktig. Diagnosen er pustulosis palmoplantaris. Man ser ferske og inntørkede pustler på erytematøs bakgrunn. Behandling er i første omgang potente topikale steroider.*

**C** Gruppe I-steroid
*Gruppe I-steroid er for lite potent til denne tilstanden i fotsålene.*

**D** Antiseptisk krem
*Forløpet stemmer ikke med en bakteriell hudinfeksjon. Det er da også vanligere å se kruster enn bare gamle og nye pustler*

---

000015a2e9b75a8f2a

**43**
Pasienten er en 23 år gammel kvinne. I de siste ukene har hun utviklet et hissig utslett rundt munn og nese. Det startet som små, røde nupper med lett svie og kløe. Noen av nuppene var væskefyllte. Hun har smurt hydrokortison krem, og da ble det i starten bedre. Siste to uker har det blitt mye verre, og det til tross for at hun smører hydrokortison flere ganger daglig. Se bilde.
**Hvilken diagnose er mest sannsynlig?**

**A** Acne vulgaris
*Viktig differensialdiagnose, men er da som regel også comedoner, pustler, utslett i større del av ansiktet, samt debut av plager i tenårene.*

**B X** Perioral dermatitt
*Ja, klassisk presentasjon. Typisk med forverring overfor steroider. Skal seponere hydrokortison, og smøre metronidazol krem/gel*

**C** Seborroisk dermatitt
*Viktig differensialdiagnose, men her er mer fetlig skjelling, og oftest utbrudd perinasalt, i øyebryn og evt i hodebunn i tillegg til perioralt. Blir som regel bedre ved smøring med hydrokortison.*

**D** Diskoid lupus erythematosus
*Nei, DLE har mer infiltrerte plakk og fastsittende skjelling. Videre ofte lengre og mer langsom sykehistorie med forverring etter UV-påvirkning.*

---

000015a2e9b75a8f2a

**44**
Reaktiv artritt er en infeksjonsutløst artrittsykdom hvor aktuelle infeksjon kan overføres seksuelt. Hvilke mikrobe er da hyppigst involvert?

**A X** *Chlamydia trachomatis*
*Riktig svar*

**B** *Neisseria gonorrhoeae*
*Kan gi en infeksiøs artritt, men Chlamydia er oftest mikroben bak reaktiv artritt*

**C** Hepatitt B virus
*Gir ikke reaktiv artritt, men er assosiert med vaskulitt*

**D** HIV (human immunodeficiency virus)
*Kan gi artritt, men sjelden*

---

000015a2e9b75a8f2a

**45**
En 50 år gammel kvinne kommer pga uttalt tørrhet i øyne og munn. Hun må drikke vann om natten fordi hun er så tørr i munnen. Gjennom flere måneder har hun merket økende tretthet, orker ikke så mye som før, og har leddsmerter og muskelsmerter. Ved undersøkelse påvises nedsatt spyttsekresjon (0,5 ml / 15 min) og nedsatt tåreproduksjon (< 5 mm begge øyne). Blodprøvesvar vises i tabell nedenfor. I tilegg finner man ved blodprøver at RF er negativ, ANA positiv, anti-SSB positiv og anti-SSA negativ.

| Analyse | | Referanseverdi |
|---|---|---|
| SR | 45 mm/time | 1 - 13 mm/time |
| CRP | 50 mg/L | < 5 mg/L |
| IgG | 40 g/L | 6,1 - 14,9 g/L |

Hva er mest sannsynlige diagnose?

**A X** Sjögren Syndrom
*Sjøgren syndrom er assosiert med sicca og positiv ANA med anti-SSB. Det er også vanlig med fohøyet CRP, SR og IgG*
**B** Revmatoid Artritt (RA)
*RA er ikke assosiert med positiv ANA og anti-SSB*
**C** Fibromyalgi
*Fibromyalgi gir ikke forhøyet CRP og SR. Heller ikke positiv ANA*
**D** Systemisk Lupus Erytomatosus (SLE)
*SLE gir som regel høy SR og normal CRP. SLE er assosiert med andre undergrupper av ANA som anti-dsDNA og anti Sm*

000015a2e9b75a8f2a

**46**
Hvilken av følgende tester er hyppigst positiv ved seronegative spondylartritter ?

**A X** HLA-B27
**B** ANA
**C** Anti-CCP
**D** HLA-DR2

000015a2e9b75a8f2a

**47**
Du har fulgt en kvinnelig pasient som har hatt endel uspesifikke symptomer og plager (slitenhet og leddsmerter). Hun har nå vært i syden, og kommer hjem med et nyoppstått utslett i ansiktet og føler seg i dårlig form. Du mistenker systemisk lupus erytematosus (SLE), og tar blodprøve for teste antistoffer.
Hvilken kombinasjon av antistoffer har høyest assosiasjon til mistenkt sykdom?

**A** ANA, anti-SSA, anti-SSB
*Mer typisk for Sjøgren syndrom*
**B** ANA, RF, anti-RNP
**C X** ANA, anti-Sm, anti-DNA
**D** ANA, revmatoid faktor, anti citrullinerte antistoffer (anti-CCP)
*Anti CCP mer spesifikt for Revmatoid artritt*

000015a2e9b75a8f2a

**48**
På fastlegekontoret ditt kommer det inn en kvinne på 43 år. Hun har helt fra ungdommen av røykt 15-20 sigaretter om dagen. For 2-3 måneder siden fikk hun økende leddverk i fingerledd. Du finner ved klinisk undersøkelse at hun har hevelse i enkelte PIP-ledd både på venstre og høyre side.
Hvilken test vil være mest til hjelp i diagnostiseringen av denne pasienten?

**A X** Anti-CCP
*Pasienten har symmetrisk småleddsartritt. Røyking er assosiert til anti-CCP positiv revmatoid artritt*
**B** HLA-B27
*HLA-B27 er mest til hjelp i diagnose av seronegative spondyloartropatier som ankyloserende spondyloartritt*
**C** ANCA
*ANCA er rmest nyttig ved utrednig av vaskulitter*
**D** ANA
*ANA er mest nyttig ved utredning av bindevevsykdommer som systemisk lupus erythematosus (SLE)*

000015a2e9b75a8f2a

**49**
En 25 år gammel kvinne viser fram et nyoppstått utslett i ansiktet som kom etter at hun satt litt i solen. De siste tre måneder har hun også merket økende grad av smerter i ulike ledd og økende grad av sårhet i munnslimhinnen.Også økende grad av tretthet og stort søvnbehov.
Ved undersøkelse har hun et rødlig utslett over kinn og nese.Et sår bak i ganen.Ellers ingen kliniske funn
Laboratorieprøver (referanseverdier i parentes) :
SR 35 (1-21 mm/time), CRP<5 (0-5 mg/l), trombocytter 150 (164-370 $10^9$ g/L), leukocytter (LPK) 2,5 (4,1,-9,8 $10^9$ g/L), Hb 10.9 (11,7-15,3 g/dl), ANA positiv (negativ), anti-DNA positiv (negativ), anti Sm 2,2 (0,0-0,9 AI)
Hva er den mest sannsynlige diagnosen ?

**A** Sjøgrens syndrom
**B X** Systemisk Lupus Erythematosus (SLE)
*Begrunnelse:*
*Anamnese: Nyoppstått utslett etter soleksponering, leddsmerter, såre munnslimhinner, tretthet og stort søvnbehov.*
*Lab: diskrepans mellom høy SR og normal CRP. Høy SR uten CRP stigning er tegn på aktiv SLE. Ved andre inflammatoriske revmatisk esykdommer vil det som regel være stigning i både SR og CRP.. Lave hvite, trombocytter og lav Hb inngår i klassifikasjonskriterier for SLE. Antistoffmønster med positiv ANA, anti-DNA og anti-SM er mest karakteristisk for SLE i forhold til andre bindevevssykdommer som f eks Sjøgren og mixed connective tissue disease.*
**C** Mixed Connective Tissue Disease (MCTD)
**D** Revmatoid artritt (RA)

000015a2e9b75a8f2a

**50**
En diagnostisk test for streptokokkinfeksjon i halsen har positiv prediktiv verdi på 95% og negativ prediktiv verdi på 90% når den anvendes blant pasienter med middels høy pretest sannsynlighet for slik infeksjon.
**Hvordan vil de prediktive verdiene endres hvis man i stedet anvender testen blant pasienter med lav pretest sannsynlighet for slik infeksjon?**

**A** Både positiv og negativ prediktiv verdi vil være lavere
**B X** Positiv prediktiv verdi vil være lavere, mens negativ prediktiv verdi vil være høyere
*Riktig svar. PPV går ned og NPV går opp når pretest sannsynlighet går ned.*
**C** Både positiv og negativ prediktiv verdi vil være høyere
**D** Positiv prediktiv verdi vil være høyere, mens negativ prediktiv verdi vil være lavere

000015a2e9b75a8f2a

**51**
En studie viser at D-dimer har sensitivitet på 98% og spesifisitet på 45% som diagnostisk test for lungeemboli.
**Hvor stor andel av personer som ikke har lungeemboli, vil ha positivt utslag på D-dimer i henhold til disse testegenskapene?**

**A X** 55%
*Riktig svar. Blant personer som ikke har lungeemboli, vil 45% ha negativt utslag (i henhold til definisjonen på spesifisitet). De resterende 55% av personer uten lungeemboli vil da ha positivt utslag.*
**B** 2%
**C** Kan ikke beregnes med de oppgitte verdiene
**D** 45%

000015a2e9b75a8f2a

**52**
Ved mammografiscreening for brystkreft er prevalensen av brystkreft i de aktuelle aldersgruppene ca. 5 per 1000. Mammografi-undersøkelsen har sensitivitet for kreft på ca. 95% og spesifisitet på ca. 95%.
Hva er det store problemet med oppfølgingen av mammografi-screening?

**A** Høy positiv prediktiv verdi
**B** Høyt antall falskt negative svar
**C** Lav negativ prediktiv verdi
**D X** Høyt antall falskt positive svar

000015a2e9b75a8f2a

**53**
En kvinne på 43 år har en pigmentert hudlesjon på 7x9 mm på venstre underarm som har endret seg. Hun viser den til fastlegen sin. Fastlegen fjerner lesjonen, og sender den på formalin til patolog merket som CITO. Uken etter kommer histologisvaret, og legen får beskjed om at lesjonen er et malignt melanom med tykkelse 1,1 mm, og fjernet med fri margin med minst 5mm både ut til kantene og i dypet.
Hva er mest korrekt oppfølging videre?

**A** Lesjonen er fjernet med fri margin, og trenger ikke videre oppfølging
*Nei, det ville vært tilfellet for basalcellecarcinom. Dette er et malignt melanom, og skal først sendes til reeksisjon hos kyndig kirurg, og så følges videre i henhold til retningslinjer i 5 år*
*http://www.helsebiblioteket.no/retningslinjer/maligne-melanomer*
**B X** Pasienten henvises til reeksisjon og vaktpostlymfeknutediagnostikk hos kyndig kirurg, og deretter oppfølging etter gjeldende retningslinjer i 5 år
*Ja, riktig. For mer info, se:*
*http://www.helsebiblioteket.no/retningslinjer/maligne-melanomer*
**C** Pasienten henvises direkte til onkolog for vurdering av strålebehandling og/eller medikamentell livsforlengende behandling
*Nei, dette er for metastatisk melanom. Pasienten henvises til reeksisjon og vaktpostlymfeknutediagnostikk hos kyndig kirurg, og deretter oppfølging etter gjeldende retningslinjer i 5 år:*
*http://www.helsebiblioteket.no/retningslinjer/maligne-melanomer*
**D** Pasienten henvises til reeksisjon hos kyndig kirurg, og deretter oppfølging etter gjeldende retningslinjer i 3 år
*Nei, det maligne melanomet er over 1,0 mm, og skal da igjennom vaktpostlymfeknutediagnostikk samt oppfølging i 5 år:*
*http://www.helsebiblioteket.no/retningslinjer/maligne-melanomer*

000015a2e9b75a8f2a

**54**
Vi bruker ofte beta-laktam antibiotika (f.eks. penicillin, ampicillin, kloxacilllin) i behandlingen av sepsis. For å optimalisere behandlingen må vi kjenne farmakodynamikken for beta-laktamer.
Hvilken farmakodynamisk ligning beskriver best effekten av beta-laktamer i forhold til bakteriens minimum inhibitory concentration (MIC)?

**A** Arealet under kurven (AUC)/MIC
**B** Minimum serum konsentrasjon (Cmin)/MIC
**C** Maksimal serum konsentrasjon (Cmax)/MIC
**D X** Tiden (T)/MIC
*Vi må dosere beta-laktam hyppig for at tiden over MIC skal være så lang som mulig. Konsentrasjonen Cmax eller AUC over MIC spiller mindre rolle*

000015a2e9b75a8f2a

**55**
Hvilke er de viktigste patofysiologiske mekanismene ved utvikling av sepsis?

**A** Bakteriemi, acute respiratory stress syndrome (ARDS), leversvikt
**B** Nyresvikt, generell vasokonstriksjon, feber
**C** Lungeødem, blødninger, beinmargsvikt
**D X** Vasodilatasjon, kapillærlekkasje, disseminert intravaskulær koagulasjon (DIC)
*Disse mekanismene er årsak til organ hypoperfusjon og utviklingen av multiorgansvikt som vi ser ved alvorlig sepsis*

000015a2e9b75a8f2a

**56**
En 80 år gammel mann med feber av ukjent årsak legges inn ved medisinsk avdeling til utredning. Han har hatt hodepine, synsforstyrrelser, smerter/stivhet i skuldermuskulaturen og blodprøver viser SR: 105.
Hvilken undersøkelse bestiller du først hos denne mannen?

**A** CT-abdomen for å se etter malignitet
**B X** Biopsi fra arteria temporalis med tanke på temporalisarteritt
*Eldre med hodepine, synsforstyrrelser og SR>100 gir sterke mistanke om temporalisarteritt. Smerter i skulderene taler for samtidig polymyalgis rheumatica*
**C** Blodprøve på revmatoid faktor (IgM-RF) med tanke på revmatoid artritt
**D** MR-caput for å se etter intrakraniell ekspansiv prosess

000015a2e9b75a8f2a

**57**
Legemidlene aripiprazol, haloperidol, olanzapin og risperidon er alle antipsykotika, men de har forskjellig bivirkningsprofil.
**Hvilket av disse midlene er i størst grad forbundet med vektøkning?**

**A** Haloperidol
**B X** Olanzapin
*Sammenligende studier og nettverksmetaanalyser viser at vektøkningen er større på olanzapin enn på de andre midlene som er nevnt i oppgaven*
**C** Aripiprazol
**D** Risperidon

000015a2e9b75a8f2a

**58**
Da benzodiazepinene ble introdusert på 1960-tallet, erstattet de i stor grad en gruppe legemidler som var langt farligere i bruk.
**Hva heter denne legemiddelgruppen, og hva er deres primære målmolekyl?**

**A** Barbiturater; Dopamin D2-reseptor
**B** Fentiaziner; $GABA_A$-reseptor
**C** Fentiaziner; Dopamin D2-reseptor
**D X** Barbiturater; $GABA_A$-reseptor
*Korrekt svar. Bindingsstedet er distinkt forskjellig fra bindingsstedet til benzodiazepinene.*

000015a2e9b75a8f2a

**59**
Halveringstiden til den selektive serotoninreopptakshemmeren escitalopram er ca. 30 timer.
**Hvor lang tid etter behandlingsstart tar det (gitt at man gir en konstant dose) før konsentrasjonen i kroppen har nådd likevekt (”steady state”)?**

**A** Ca. 60 timer
**B** Ca. 300 timer
**C X** Ca. 150 timer
*Det tar 5 ganger halveringstiden før konsentrasjonen har nådd steady state, dvs. 30 timer x 5 = 150 timer.*
**D** Ca. 30 timer

---

000015a2e9b75a8f2a

**60**
Hasjisj og marijuana utvinnes fra cannabisplanten, som inneholder mange ulike psykoaktive stoffer.
**Hvilket av disse stoffene er det kvantitativt viktigste og står for hoveddelen av den psykoaktive effekten?**

**A X** Delta-9-tetrahydrocannabinol (THC)
*THC er den klart viktigste aktive bestanddelen i cannabis, både kvantitativt og virkningsmessig.*
**B** Tetrahydrocannabinolsyre (THCA)
*Inaktiv metabolitt av THC*
**C** 11-Hydroksytetrahydrocannabinol (11-OH-THC)
*Inaktiv metabolitt av THC*
**D** Cannabidiol (CBD)
*Aktiv men i mindre grad enn THC og foreligger i lavere konsentrasjoner i cannabisprodukter*

---

000015a2e9b75a8f2a

**61**
**Hvilken av bivirkningene ortostatisk hypotensjon, akatisi, munntørrhet og sedasjon kan forårsakes av alfa-1-reseptorblokade?**

**A** Sedasjon
**B** Akatisi
**C X** Ortostatisk hypotensjon
*Blokade av alfaadrenerge reseptorer fører til en vasodilatasjon pga relaksasjon av glatt muskulatur i karveggen. Dermed vil blodtrykket synke og man vil kunne få ortostatisk hypotensjon (samt reflektorisk takykardi, nesetetthet, deklive ødemer m.m.)*
**D** Munntørrhet

---

000015a2e9b75a8f2a

**62**
Litium, valproat, karbamazepin og lamotrigin er alle såkalte stemningsstabiliserende legemidler.
**Hvilke to av dem kan ha en god stemningsløftende effekt?**

**A** Karbamazepin og litium
**B X** Litium og lamotrigin
*Lamotrigin og litium har stemningsløftende effekt.*
**C** Lamotrigin og valproat
**D** Valproat og karbamazepin

---

000015a2e9b75a8f2a

**63**
Ved venøs blodprøvetaking er det av og til nødvendig å tappe ett eller flere såkalte *kasteglass*. Kasteglass er prøverør som kastes etter prøvetaking og som tappes før man fyller de prøverørene som skal sendes til laboratoriet.
**I hvilke situasjoner er bruk av kasteglass nødvendig?**

**A** Når man skal ta prøve til koagulasjonsanalyser
*nei, det er ikke nødvendig*
**B** Når man skal ta prøve til blodkultur
*nei, det er ikke nødvendig*
**C X** Når man tar prøve fra veneflon eller kateter
*ja, for å sikre at blodprøven ikke inneholder heparin eller annet fra kateteret*
**D** Når man vil være sikker på å unngå hemolyse
*nei, det er ikke nødvendig*

000015a2e9b75a8f2a

**64**
Du skal ta en prøve til analyse av kalium i serum.
**Hvilken type prøverør skal du velge?**

**A** Rør tilsatt EDTA
*da får man EDTA-plasma/-blod, ikke serum*
**B X** Rør uten tilsetning
*ja, da får man serum*
**C** Rør tilsatt litiumheparin
*da får man heparinplasma, ikke serum*
**D** Rør tilsatt citrat
*da får man citratplasma, ikke serum*

000015a2e9b75a8f2a

**65**
Dere ser et røntgenbilde av en hånd.
Hva heter benet som pilen peker på?

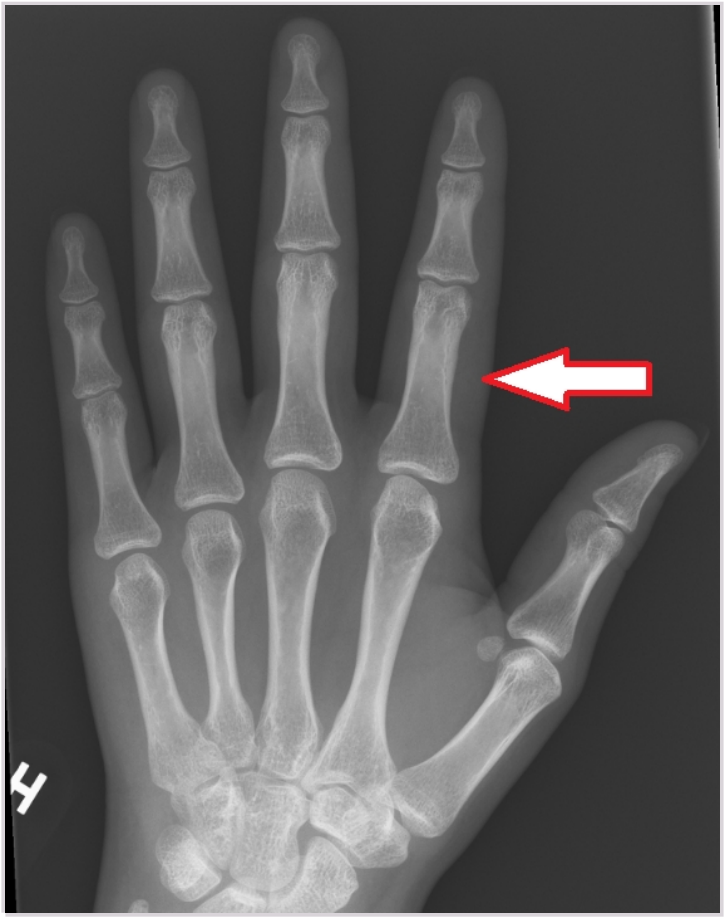

**A** Proksimale metatars
**B X** Proksimale falang
*Proksimale falang*
**C** Proksimale metacarp
**D** Distale falang

000015a2e9b75a8f2a

**66**
Hvilke røntgenfunn er best forenlig med artrose?

**A** Ujevn leddspalte, leddnær osteoporose og subchondral sklerose
**B X** Avsmalnet leddspalte, subchondral sklerose og osteofytter
*Disse funnene er de typiske karakteristika for artrose*
**C** Avsmalnet leddspalte, leddnær osteoporose og usurer
**D** Flekkvis osteoporose, subchondrale cyster og usurer

000015a2e9b75a8f2a

**67**
En 78 år gammel kvinne har hatt smerter i høyre kne i mange år. Smertene er nå økende, og hun har fått redusert gangfunksjon på grunn av smertene. Pasientens fastlege mistenker at hun har utviklet artrose og ønsker å utrede dette.
Hvilken radiologisk undersøkelse vil det være mest riktig å velge først?

**A** CT høyre kne
**B** MR høyre kne
**C** Ultralyd av høyre kne
**D X** Røntgen høyre kne
*Røntgen er standardutredning av mistenkt artrose*

000015a2e9b75a8f2a

**68**
Etter en ulykke i barnehagen har en 5 år gammel gutt smerter i albuen og vil ikke bevege armen. Svar på røntgenundersøkelsen er "Ingen fraktur påvist, men positiv fremre og bakre fettputetegn".

Hva innebærer dette svaret ?

**A** Akutt juvenil artritt
**B X** Økt væske/blod i leddet
**C** Muskelruptur i biceeps
**D** Intet patologisk (normalvariant)

---

000015a2e9b75a8f2a

**69**
En 54 år gammel mann kommer til legevakten etter et vridningstraume av sitt høyre kne. Han klarer ikke å belaste kneet, og det er smertefult ved passiv bevegelse av kneleddet. Man får også inntrykk av hydrops og mistenker blødning i leddet. Det er instabilitet ved testing for ligamenter og positiv McMurrays test for mediale menisk.
Hva er den første undersøkelsen som bør gjøres ved bildeutredning?

**A** MR
*Brukes til å påvise skader på ligamenter og menisk, men ikke i akuttfasen*
**B X** Røntgen
*Basert på sykehistorien kan det foreligge traumatisk skjelettskade, og da er røntgen alltid første bildemodalitet ved utredningen. Eventuelle skader på ligamenter og menisk kan utredes senere i forløpet.*
**C** Ultralyd
**D** CT
*CT kan brukes ved negativ røngten og sterk klinisk mistanke om fraktur, eller for nøyere kartlegging av påviste frakturer*

---

000015a2e9b75a8f2a

**70**
En 68 år gammel kvinne oppsøker fastlegen da hun har utviklet harde, lett ømme kuler ytterst på fingrene. Hun er bekymret for om det kan være kreft. Røntgenbildet er gjengitt under.
Hva er den mest sannsynlige diagnosen ?

**A X** Forandringer forenlig med artrose
*Røntgenbildet viser avsmalnet leddspalte, osteofyttiske påleiringer og subchondral sklerose i 2.-4. DIP-ledd. Dette passer her best med en artose, da revmatoid artritt som regel sitter i PIP-leddene og gir leddnær osteoporose og bløtvevshevelse rundt leddet.*
**B** Forandringer forenlig med normal aldring
**C** Forandringer forenlig med revmatoid artritt
**D** Forandringer forenlig med malign sykdom

000015a2e9b75a8f2a

**71**
En 17 år gammel gutt kommer til fastlegen med økende nattlige knesmerter, og da han har merket en kul ovenfor kneet. Svar på røntgen av kneet er diffust endret skjelettstruktur i femurmetafysen med en avbrutt periostreaksjon medialt.
**Hva passer denne beskrivelsen best med ?**

**A X** Et funn som gir mistanke om malign tumor
*En avbrutt periostreaksjon tyder på en aggressiv prosess som osteomyelitt eller malign tumor, og er ikke et typisk tegn for noen av de andre svaralternativene*
**B** Et funn som gir mistanke om morbus Osgood-Schlatter
*Ved morbus Osgood-Schlatter sitter forandringen i feste for patellarsenen ventralt på tibia og ikke medialt i kneet*
**C** Et funn som gir mistanke om artritt
**D** En normalvariant

000015a2e9b75a8f2a

**72**
En tidligere frisk pasient i 50-årene ble innlagt med feber og smerter i venstre ben. Leggen var rød, svullen og smertefull ved palpasjon. Blodprøver viste leukocytose og høy senkning (SR). MR ble rekvirert og viste forandringer forenlig med en akutt osteomyelitt. Videre ble det aspirert materiale fra det affiserte benet som viste nøytrofile granulocytter samt Gram-positive bakterier.
**Hvilken bakterie er mest sannsynlige etiologiske agens?**

**A X** Staphylococcus aureus
*S. aureus er den bakterie som hyppigst gir osteomyelitt hos voksne.*
**B** Hemophilus influenzae
*H. influenzae er vanligere som årsak til osteomyelitt hos barn og unge voksne.*
**C** Streptococcus pyogenes
**D** Escherichia coli
*E. coli er oftere årsak til osteomyelitt hos barn.*

---

000015a2e9b75a8f2a

**73**
En gutt i tenårene oppsøkte fastlegen på grunn av en kul like under kneet. Den hadde vokst langsomt og var ikke smertefull, men han ville ha den fjernet fordi den irriterte og var kosmetisk skjemmende. Palpatorisk var den fast, uøm og tilheftet caput fibulae. Vanlig skjelettrøntgen viste en stilket benutvekst fra fibulas metafyse med tumors cortex i kontinuitet med den i fibula.
**Hvilken diagnose er mest sannsynlig?**

**A** Kjempecelletumor
*Dette er en destruktiv tumor lokalisert i selve benet. vanligst hos voksne.*
**B X** Osteokondrom
*Osteokondrom, også kalt eksostose, er den vanligste ben/brusktumor med typisk opptreden hos en yngre person på en lengre rørknokkel.*
**C** Osteosarkom
*Klinikk og rtg. taler imot malign tumor.*
**D** Enkondrom
*Dette er en brusket tumor vanligst i små rørknokler på hender og føtter og som er lokalisert inni benet.*

---

000015a2e9b75a8f2a

**74**
En 40 år gammel mann fikk fjernet en asymmetrisk brun lesjon fra ryggen som hadde endret seg noe. Biopsien ble sendt inn til histopatologisk vurdering. Bildet under viser lesjonen slik den så ut i mikroskopet.

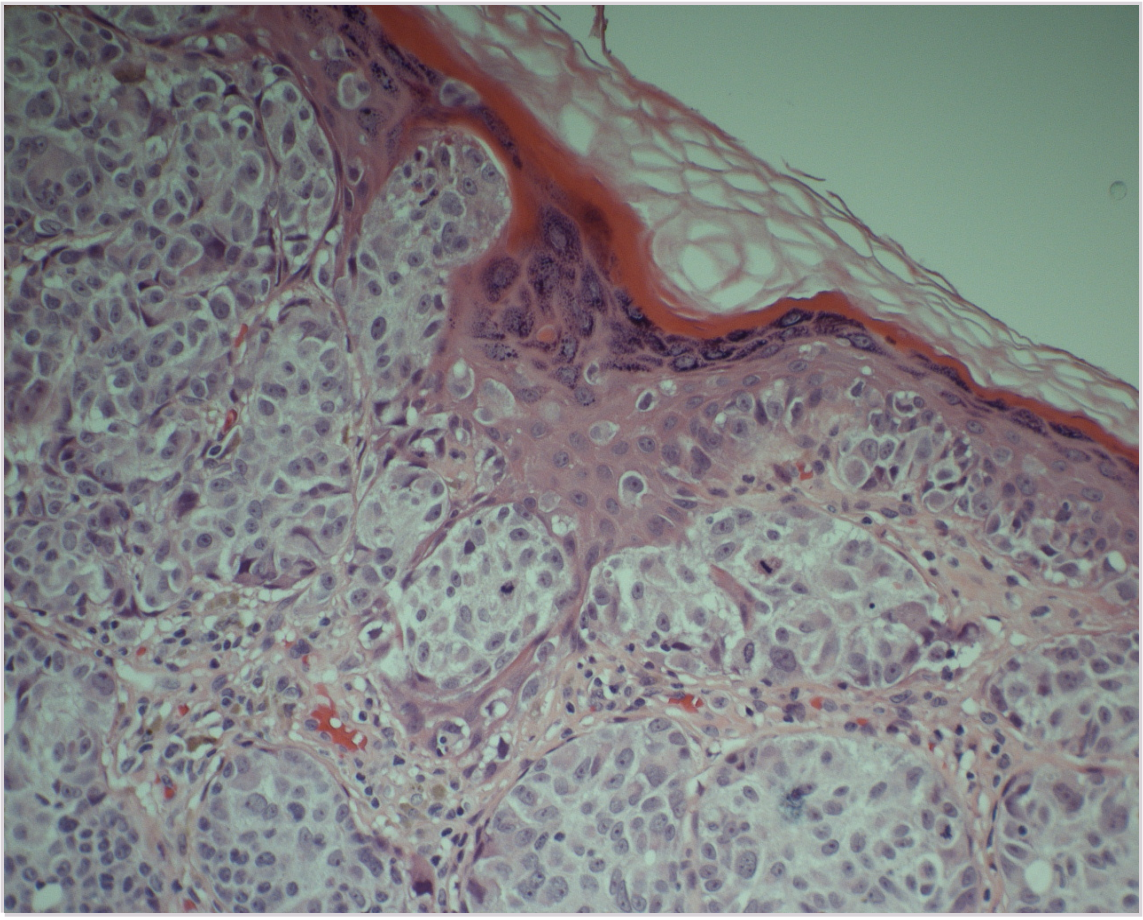

**Hvilken diagnose er mest sannsynlig?**

**A** Basalcellekarsinom
*Basalcellekarsinom er bygget opp av celler som ligner stratum basale. Tumor er gjerne bygget opp av basaloide celler med perifer pallisadering, noe vi ikke ser her.*

**B X** Malignt melanom
*I vignetten er det beskrevet en asymmetrisk lesjon på ryggen. Bildet viser hud med tumor i dermis og epidermis som er bygget opp av atypiske nevusceller som vokser oppover i epidermis som ved pagetoid vekst. Det er mitoser. Et slikt bilde er passer best med malignt melanom.*

**C** Godartet nevuscelletumor
*Ved godartet nevuscelletumor, er lesjonen gjerne symmetrisk, og det er ikke pagetoid vekst eller cellulær atypi. Det er sjeldent mitoser.*

**D** Seborroisk vorte/keratose
*Seborroisk vorte er en godartet tumor hvor en ser epidermishyperplasi og pseudohorncyster (noe vi ikke ser her).*

---

000015a2e9b75a8f2a

Testen har 74 oppgaver. Av disse ble 0 oppgaver trukket. Totalt ble det gjort fasitendringer på 0 oppgaver.