2019 - IIAB - MD4030 - forskerlinje 2020
Eksamensdato: 2020-01-13

1
Du er turnuslege i akuttmottak, da AMK varsler om en 80 år gammel mann, som er funnet ikke kontaktbar av hjemmesykepleien en søndagsmorgen kl 9. Pasienten er funnet liggende på gulvet, kledd i pysjamas og han puster selv. Fra tidligere har pasienten hypertensjon, hjertekarsykdom og diabetes mellitus type 2. AMK ønsker å transportere pasienten til sykehuset så raskt som mulig og spør om det er noe ambulansefolk skal sjekke før de drar.
Hvilken årsak til koma ønsker du først og fremst å avklare?

A Feber; sjekk temperatur
B Hypotensjon; sjekk blodtrykk
C X Hypoglykemi; sjekk blodsukker
Hypoglykemi er en reversibel årsak til koma. Denne skal oppdages så raskt som mulig og behandles med glukoseinfusjon. Dette kan gjøres på vei til sykehuset.
D Bradykardi; sjekk puls

000015e1821011d895

2
Du blir som vakthavende LIS tilkalt til en pasient som ligger på Kreftklinikken der du arbeider. Hun har cancer mamma med metastaser til lunge og skjelett. Hun har smerter som sitter i hovedsak i lumbalcolumna. Hun har fallert over lengre tid, og pasient og pårørende er inneforstått med at hun ikke har lang forventet levetid. Hun er likevel ikke vurdert som døende.
Det som er nytt nå er at hun ikke klarer å svelge tabletter. Til vanlig tar hun T.Dolcontin 150 mg x 2 samt T.Paracetamol 1 g x 4 mot smertene. Hun har nå økende smerter i ryggen.
Hvilken behandling bør startes først?

A Gir Morfin 10 mg supp x 3 og Pinex major supp x 3 da dette kan bidra til en jevn smertelindring gjennom døgnet.
Supp er en usikker måte å gi disse medikamentene på, og i tillegg plagsomt for pasienten. I tillegg er disse dosene lave i forhold til det pasienten står på.
B Starter akutt strålebehandling, 8 Gy x 1 mot lumbalcolumna da du antar at problemene med tablettinntak kommer til å vedvare.
Det kan være indikasjon for strålebehandling, men pasienten må uansett ha medikamentell smertebehandling. Det kan hende at pasienten er for dårlig med for kort forventet levetid i forhold til nytten av strålebehandling. Dette er derfor ikke et aktuelt førstetiltak.
C X Starter med smertepumpe subcutant med Morfin.
Dette vil hurtig gi en bedre smertebehandling samt at det er lett å styre og evaluere.
D Gir morfin intravenøst x 6-8 pr døgn.
Det er ikke nødvendig med å legge en venflon og styre dette iv.

000015e1821011d895

3
En 70 år gammel mann opereres for en cancer i sigmoideum og får samtidig fjernet en malignsuspekt lesjon i lever i form av en kilereseksjon. Biopsi før operasjonen har vist at det foreligger et adenocarcinom. Endelig histologi viser at tumor har vokst gjennom tarmveggen men ikke inn i naboorgan. Videre at det er spredning til 2 av 13 regionale lymfeknuter. Videre bekreftes spredning til lever. Hvilket pTNM stadium foreligger?

A X A. T3N1M1
Det foreligger spredning til regionale lymfeknuter, i dette tilfelle til kun 2 slik at det foreligger N1. Tumor vokser gjennom tarmveggen (T3) men ikke inn i naboorgan (ville vært T4). Videre ble det bekreftet spredning til lever (M1).
B A. T2N1M1
C A. T2N2M0
D A. T3N1M0

000015e1821011d895

4
Du er turnuslege ved medisinsk klinikk og hilser på en 78 år gammel mann, som ble innlagt for svimmelhet i går. Han er enkemann og bor for seg selv med hjelp av hjemmesykepleien. Fra tidligere har pasienten atrieflimmer, KOLS og hypertensjon. I tillegg ryggproblemer og falltendens. Han behandles med 15 medikamenter fast og 5 ved behov. I journalen finner du 6 inleggelser i sykehus i løpet av det siste året, og 2 døgnopphold i kommunal rehabiliteringsavdeling i etterkant. Pasienten forteller deg at han er svimmel gjennom hele dagen og blir fort tungpustet. I tillegg er han veldig fortvilet, fordi han har fått mange forskjellige beskjeder fra sykehuset, fra fastlegen og fra hjemmesykepleien og vet ikke riktig hva han skal gjøre for å ha det bra i hverdagen. Etter en undersøkelse av pasienten kommer du frem til at du må justere hjertemedisin, lungemedisin og beroligende medikamenter. Du trenger da hjelp fra avdeling for hjertemedisin, lungemedisin og geriatri.
Hvordan mener du det videre forløpet bør organiseres?

A Du justerer medikamentene og skriver pasienten ut med ønske til kommunen om å utvide tilbudet med mer hjemmesykepleie og eventuelt dagtilbud for å bedre pasientens situasjon og funksjon.
B Du justerer medikamentene etter råd fra hjertemedisin, lungemedisin og geriatri. Du skriver pasienten ut til korttidsopphold på sykehjem ettersom det kommunale tilbudet i pasientens hjem ikke har fungert.
C Opphold ved hjerte-, lunge- og deretter geriatrisk avdeling i løpet av innleggelsen. Utreise til en omsorgsbolig med et utvidet tilbud fra hjemmesykepleien i etterkant.
D X Opphold ved din avdeling med henvisning til hjertemedisin, lungemedisin og geriatri. Dere gjør en tverrfaglig funksjonsvurdering og formidler den og pasientens behov til kommunen.
Dette er en eldre pasient med sammensatte og komplekse lidelser (multimorbiditet). Han har hatt hyppige innleggelser i sykehus, og han har behov for ytelser fra det kommunale hjelpeapparatet på flere nivå. Det viktigste for denne pasienten er å få en helhetlig og koordinert behandlingsplan, med klare og realistiske behandlingsmål. Dette fordrer god kommunikasjon mellom de ulike nivå i tjenesten, og tiltak og målene er best oppsummert i én epikrise etter opphold i én koordinerende avdeling

---

000015e1821011d895

5
En 70-årig mann innlegges fordi han har hatt en attakk av amaurosis fugax på hø øye. Man finner ved undersøkelse med ultralyd at det finnes en signifikant stenose på a carotis interna hø side. En overlege foreslår TEA.
Hva betyr TEA ?

A X TrombEndArterektomi
Rett svar er TrombEndArterektomi, hvilket innebær at men skreller ut den indre halvdelen av arterien og derved blir kilden til embolien til øyet fjernet og ingen risiko til emboli til hjernen står igjen.
B Transluminal Eversjon av Arterie
Begrepet finnes ikke
C Transposition av End Arterie
Begrepet finnes ikke
D Transistorisk Embolisk Attakk
Begrepet finnes ikke

000015e1821011d895

6
En eldre mann har astma, og har den siste tiden hatt behov for mer beta-2-agonist enn vanlig. En natt kommer han direkte til akuttmottaket med taledyspnø og ekspiratorisk piping fra brystet. Han har målt PEF til 38% av forventet. Han svetter, har 34 i respirasjonsfrekvens, 124 i puls, og han bruker tilleggsmuskulatur når han puster. Han sitter i sengen og nekter å legge seg ned.
Hva er mest riktig førstehåndtering av denne pasienten i akuttmottaket

A Grundig anamnese og somatisk undersøkelse
B Blodgass for å vurdere behov for respiratorbehandling
C X Tidlig intervensjon med anti-astmatika
Pasienten har kjent astma og fremviser symptomer og tegn som er typiske for en akutt alvorlig astmaforverring. En PEF på under 50% passer også med et alvorlig astmaanfall. Ved en slik tilstand skal man ikke gjennomføre en komplett/grundig anamnese/undersøkelse før man starter behandling. Inhalasjon av beta-2-agonist bør starte mens man undersøker pasienten. Bildediagnostikk bidrar lite diagnostisk ved akutt astma, men bør tas hvis man mistenker kompliserende forhold som nevnt i svaralternativet. Blodgass kan være aktuelt for å vurdere behov for respirator, men bør ikke utsette tidlig inhalasjon av beta-2-agonist. Det er viktig å være klar over at en pasient med astma kan fremvise lav pCO2 selv under et akutt alvorlig anfall (pga. høy respirasjonsfrekvens), slik at normal eller høy pCO2 er alvorlig tegn hos en med et akutt astmaanfall.
D Tidlig bildediagnostikk for å utelukke pneumothorax, pneumomediastinum, pneumoni og atelektase.

000015e1821011d895

7
Hastigheten til plasmakoagulasjonen er særlig påvirket av to proteiner som virker som hastighetsregulerende kofaktorer i enzymkaskaden som ender med trombindannelse.
Hvilke to proteiner er det?

A Antitrombin og Leiden faktor
B X Faktor VIII og Faktor V
I aktivert form er disse to vesentlige for dannelse og aktivitet av enzymkompleksene som genererer Xa (tenase) og IIa (protrombinase)
C Fibrinogen og D-dimer
D Vevstromboplastin og protrombin

000015e1821011d895

8
En 20 år gammel kvinne kommer på allmennlegekontoret ditt med ett ensidig ømt og lyssky øye. Du undersøker henne med det utstyret du har til rådighet; oftalmoskop, dråpeanestesi og trykkmåler. Du mistenker keratitt.
Hvilke funn tyder sterkt på at diagnosen er rett?

A Ciliær injeksjon og miose
B Blandingsinjeksjon og mydriase
C X Smertelindring av en dråpe lokalanestetikum og ciliær injeksjon
Ved skade av cornea vil dråpeanestesi lindre smerten umiddelbart. Ciliær injeksjon kan vi se ved sykdom og skade av cornea, men også ved sykdom i iris.
D Smertelindring av en dråpe lokalanestetikum og mydriase

000015e1821011d895

9
Pneumonier kan deles i to hovedgrupper ut fra hvordan de affiserer lungevevet: a) Lobær pneumoni og bronkopneumoni. b) Interstitiell pneumoni.
Hvilke av alternativene nedenfor beskriver de vanligste og mest typiske patologiske forandringene ved lobær pneumoni og bronkopneumoni mest korrekt?

A -I de affiserte delene av lungene tilkommer destruksjon av lungevevet med dannelse av abcess (pussfylt hulrom)
-I de affiserte delene av lungen(e) fylles alveolene med et eksudat bestående av vevsvæske, betennelsesceller og fibrin. Abcessutviklinig forekommer relativt sjelden ved pneumoni
B -Infeksjonen opptrer primært i alveolsystemet og fører til dannelse av puss i pleurahulen (empyem)
-I de affiserte delene av lungen(e) fylles alveolene med et eksudat bestående av vevsvæske, betennelsesceller og fibrin. Empyem forekommer sjelden ved pneumoni
C -Infeksjonen opptrer primært i alveolsystemet, og de affiserte delene av lungene klapper sammen og blir atelektatiske.

-I de affiserte delene av lungen(e) fylles alveolene med et eksudat bestående av vevsvæske, betennelsesceller og fibrin. Utvikling av atelektaser forekommer relativt sjelden
D X -I de affiserte delene av lungen(e) fylles alveolene med et eksudat bestående av vevsvæske, betennelsesceller og fibrin.
Svaralternativet beskriver mest korrekt de mest typiske patologiske forandringene ved lobær pneumoni og bronkopneumoni

000015e1821011d895

10
Hvilke to grener av nervus vagus innerverer larynxmuskulatur?

A X Nervus recurrens og nervus laryngeus superior
Dette er riktig svaralternativ. Nervus recurrens innerverer larynx musklatur bortsett fra musculus cricothyreoideus (adduktor) som nervus laryngeus superior innerverer.
B Nervus phrenicus og nervus recurrens
Nervus phrenicus innerverer diaphragma og nervus recurrens innerverer larynx
C Nervus laryngeus inferior og nervus accesorius
Nervus laryngeus inferior (også kalt nervus recurrens) innerverer larynx. Nervus accesorius innerverer m. trapezius og m. sternocleidomastoideus
D Nervus phrenicus og nervus laryngeus superior
Nervus phrenicus innerverer til diaphragma, og nervus laryngeus superior innerverer larynx

000015e1821011d895

11
En 72 år gammel slank kvinne blir innlagt pga. akutt dyspné. Hun bruker ingen faste medisiner. Oksygenmetningen er 94% med 28% oksygentilskudd. Respirasjonsfrekvensen er 30 per min. NT-proBNP 113 ng/L (referanseverdi <301 ng/L).
Hva er den beste tolkningen av dette resultatet?

A Hjertesvikt er sannsynlig årsak til pasientens dyspné
B Lungeemboli er mest sannsynlig årsak til symptomene
C Ingen konklusjon kan bli tatt ut fra dette resultatet
D X Hjertesvikt er sannsynlig ikke årsak til pasientens dyspné
Lav NT-proBNP konsentrasjon hos ubehandlet pasient taler mot hjertesvikt. Negativ test med høy sensitivitet (93%) utelukker sykdom.

000015e1821011d895

12
Johan har røykt i 15 år. Han kommer til fastlegen fordi stemmen har skurret veldig i lengre tid. Han har sunget i manskoret, men har måttet gi seg med det, fordi stemmen er så hes. Du utfører indirekte laryngoskopi uten å få fullt innsyn.
Hvordan håndterer du pasienten videre?

A Du gir han en antibiotika kur.
Pasienter med heshet over 4 uker varighet skal henvises ØNH spesialist
B Du henviser han til spirometri.
Pasienter med heshet over 4 uker varighet skal henvises ØNH spesialist
C Du anbefaler røykestopp og setter han opp til kontroll om 4 uker.
Pasienter med heshet over 4 uker varighet skal henvises ØNH spesialist
D X Du henviser han til ØNH spesialist.
Pasienter med heshet over 4 uker varighet skal henvises ØNH spesialist

000015e1821011d895

13
For å sikre normal hjerterytme og aktiveringssekvens aktiveres hjertemuskelen via bestemte ledningsveier
Hva er den normale ledningsveien?

A X Sinusknuten-atriene-AV-knuten-His bunt-purkinjefibre-ventriklene
Riktig aktiveringssekvens
B Ventriklene-purkinjefibre-His bunt-AV knuten-atriene-Sinusknuten
Signalet starter i sinusknuten
C Purkinjefibre-AV-knuten-atriene-His-bunt-purkinjefibre-ventriklene
Signalet starter i sinusknuten
D AV-knuten-atriene-sinusknuten-His bunt-purkinjefibre-ventriklene
Signalet starter i sinusknuten

000015e1821011d895

14
En 40 år gammel kvinne med nyoppdaget aggressivt lymfom med store tumormasser i buken har nylig startet behandling med cellegift. Du har vakt på onkologisk avdeling og sykepleieren ber deg sjekke blodprøvene som viser forhøyet fosfat, urat og kreatinin.
Hva er riktigst å gjøre?

A X Gi rikelig væske intravenøst
Dette er tumorlyse. Skal behandles med rikelig væske intravenøst, Evt tillegg av vanndrivende og rasburikase. Hyppig kontroll av blodprøver(kreatinin, urat og fosfat viktigst)
B Gi intravenøs bikarbonat
C Observere, ingen tiltak nå
D Starte med høydose steroider

000015e1821011d895

15
En mann, som er sprek, er henvist fra fastlege siden man på UL har diagnostisert et abdimonalt aortaaneursime som måler 50mm.
Hvordan håndterer du dette best?

A Du informerer om sykdommen og bestiller UL om et år. I tillegg så informerer du pas at hvis han har nær familie så skal de la seg undersøkes med UL siden arveligheten for sykdommen er høy og den gir ingen symptomer. Man må finne sykdommen innen den når behandlingskrevende størrelse.
B X Du bestiller CTa og time ved poliklinikken etterpå innen 6 måneder.
I utgangspunktet så vet man ikke hvor raskt dette aneurismet har vokst. Kontroll om et år er derved for lang tid å vente. Siden pas er på vei til å nå behandlingskrevende størrelse så bør man foretrekke CTa for å se om aneurismet er egnet til endovaskulær eksklusjon.
C Du informerer pasienten om at det er nødvendig å gjøre noe med sykdommen siden den er truende. Du bestiller en CTa innen 3 uker for å se om pasienten er egnet til en endovaskulær behandling.
D Du informerer om sykdommen og bestiller en ny UL om et år for å kontrollere størrelsen.

000015e1821011d895

16
Du er turnuslege i distrikt. En 74 år gammel mann kommer til deg. Han har over flere år vært plaget med røde, irriterte øyne. Han er plaget av irritasjon og tåreflod, og av og til ruskfølelse. Litt hvitlig sekret i øyekroken. Det klør ikke. Han bruker ikke kontaktlinser. Du undersøker ham og finner at nedre øyelokk på begge sider er vrengt utover, og ikke ligger an mot bulbus. Begge øynene er lett blandingsinjiserte. Ruskfølelsen og irritasjonen forsvinner når du gir ham en dråpe med lokalbedøvelse (oxibuprocain). Du undersøker med håndholdt oftalmoskop, og bruker forstørrelsefunksjonen, du finner ingen infiltrater. Du ser ingen sikre opptak ved fluoresceinfarging.
Hvilken diagnose er mest sannsynlig?

A Entropion
B X Ektropion
Vignetten beskriver en pasient med symptomer på ektropion; nedre øyelokk er vrengt utover. Dette gjør at pasienten får plager som følge av øyet ikke blir beskyttet av øyelokket. Ektropion gjør at lukning av øynene blir vanskelig, og at øyet derfor ikke blir tilstrekkelig fuktet. Pasienten sine plager kan tilskrives uttørringsplager. Når konjunktiva blir tørr, vil pasienten føle ubehag og irritasjon. Når cornea blir tørr, vil pasienten få ruskfølelse. En øyelege vil i spaltelampe undersøkelse kunne se mange, ørsmå, punktvise fluoresceinopptak nedad på cornea, pga. uttørringen. Du undersøker bare med håndhold oftalmoskop, og det kan da være vanskelig å se disse små fluoresceinopptakene. Plagene til pasienten forsvinner ved administrasjon av lokalbedøvelse, noe som bekrefter at årsaken til irritasjonen er overfladisk (konjunktiva, cornea). Riktig svar er derfor: Ektropion (som kan komme med aldren, pga. vevet som skal holde øyelokket i posisjon blir slappere).
Entropion betyr innovervrenging av øyelokk. Allergisk konjuktivitt vil også kunne gi kronisk røde øyne (ved helårsallergi) men da ville en forventet kløe, og ingen stillingsendring av nedre øyelokk. Allergisk konjuktivitt er vanligst i den yngre befolkningen, og svært sjelden i pasientens aldersgruppe. Adenoviruskeratoconjuktivitt, kunne gitt bilaterale røde øyne og ruskfølelse (pga korneaaffeksjon), men det ville vært mer akutt og ikke plager over flere år.
C Adenovirus keratoconjunktivitt
D Allergisk konjunktivitt

000015e1821011d895

17
I øreprøve fra et barn med mellomørebetennelse påvises det en bakterieart i renkultur ved dyrkning. Det er god vekst på sjokoladeagar (se bilde), men bakterien vokser ikke på blodagar eller MacConkey agar. Ved mikroskopi av gramfarget preparat ses små gramnegative staver.

Hvilken bakterieart er dette mest sannsynlig?

A X Haemophilus influenzae
H. influenzae er en liten gramnegativ stav som er en kjent årsak til akutt ørebetennelse hos barn (men vesentlig mindre vanlig etter at Hib-vaksinen ble innført på 1990-tallet). Bakterien vokser på sjokoladeskål, men ikke på blodskål (kan evt vokse i nærheten av S aureus, sattelittering). E. coli en en større gramnegativ stav som vokser på alle tre de tre dyrkningsagarene. Listeria monocytogenes er en grampositiv stavbakterie. Pseudomonas aeruginosa er en oksidase positiv gramnegativ stav som er en relativt vanlig årsak til kroniske ørebetennelser. Den vokser også på alle de tre dyrkningsagarene.
B Neisseria meningitidis
C Pseudomonas aeruginosa
D Escherichia coli

000015e1821011d895

18
En 60 år gammel kvinne kommer på allmennlegekontoret ditt fordi hun opplever at synet er blitt svakere. Hun forteller at flere i familien har glaukom og du undersøker henne med det utstyret du har til rådighet. Du mistenker at hun har glaukom.
Hva forventer du å finne om diagnosen stemmer?

A Homonym hemianopsi ved Donders synsfelttest, bleke øyne og mydriase.
Feil, homonyme synsfeltutfall ses ved skade bak chiasma.
B Heteronym hemianopsi ved Donders synsfelttest, blandingsinjeksjon og mydriase.
Feil, heteronyme synsfeltutfall ses ved skade i chiasma.
C X Normale yttergrenser ved Donders synsfelttest, bleke øyne, normal store pupiller.
Riktig. Glaukom gir parasentrale synsfeltutfall og yttergrensene er lenge bevart. Trykkstigningen kommer gjerne gradvis ved glaukom og øynene er bleke. Pupillene er vanligvis ikke påvirket ved glaukom, men om pasienten har trang kammervinkel og et anfall med rask trykkstigning kan han få mydriasis.
D Sentralt scotom ved Donders synsfelttest, blandingsinjeksjon og miose.
Feil. Glaukom gir parasentrale utfall hvor typisk helt sentrale del av synsfeltet tilsvarende fovea er senest affisert. Om pasienten har et glaukomanfall pga trang vinkel, blir øynene gjerne injisert og pupillen stor (mydriase).

000015e1821011d895

19
En vanlig benyttet kreftmarkør er carcinoembryonalt antigen (CEA) i serum.
Ved hvilke kreftformer er denne markøren mest benyttet for monitorering av sykdomsutvikling?

A Testikkelkreft (cancer testis)
nei, lite benyttet
B X Kreft i magesekk (cancer ventriculi)
ja, hyppig benyttet
C Lymfom
nei, lite benyttet
D Kreft i skjoldbruskkjertelen (cancer thyreoidea)
nei, lite benyttet

000015e1821011d895

20
En 46 år gammel kvinne kommer til deg på fastlegekontoret. Hun har medikamentelt behandlet hypertensjon, ellers frisk. Hun våknet i dag med en skygge nedad på det høyre øyet. Hun klarer ikke å se gjennom skyggen. Ingen lysglimt, ingen flytere. Du undersøker henne og finner følgende: Visus o. dext: 0,5 Pupiller: Relativ afferent pupilledefekt o.dext. Fargesyn: Hun angir feil på halvpartene av platene o.dext. Donders o.dext: Du finner innskrenket synsfelt til sentrum i nedre nasale og nedre temporale kvadrant på det høyre øyet. Innskrenkningen synes å respektere den horisontale midtlinjen. Rød refleks o.dext: Frisk rød refleks tilstede i alle blikkretninger. Otalmoskopi o.dext: Klart innsyn til fundus. Papillen synes å være litt hoven, dårlig avgrenset, og du ser en blødning på papillekanten oppad. Eksakavasjonen er veldig liten. Det ser pent ut i makula. Undersøkelse av o.sin (visus, Donders, rød refleks) er normal. Ved oftalmoskopi o.sin er det velavgrenset papille, uten ødem, CD ratio 0,1-0,2. Pent i makula.
Hvor i synsbanene sitter sannsynligvis skaden?

A Retrochiasmalt (bak chiasma).
B Venstre occipitallapp oppad.
C Netthinnen oppad o.dext.
D X N.opticus o.dext.
Lesjoner foran chiasma (n. opticus og netthinnen) vil gi ensidig synstap/synsfeltsaffeksjon. Lesjoner i chiasma eller bak chiasma (inkludert occiptallappen) vil gi synsfeltsutfall (sjeldenere visusaffeksjon) på begge øyne. Synsfeltsutfallene vil som en hovedregel respektere den vertikale midtlinjen. Denne pasienten hadde kun symptomer og funn fra høyre øye, og synsfeltsutfallene respekterte ikke den vertikale midtlinjen. Pasienten hadde en skygge i synsfeltet, som du også fant ved Donders. Dette kan en se både ved affeksjon av netthinnen eller n.opticus. Ved netthinneløsning vil en som regel ha svekket/utslukket rød refleks svarende til den avløste netthinnen. Denne pasienten hadde frisk rød refleks. Et viktig funn er at pasienten har en RAPD (relativ afferent pupilledefekt). Det vil en få ved affeksjon av n.opticus, eller ved stor skade i makula (visus ofte på fingertellingsnivå). Pasienten din hadde visus 0,5, noe som gir økt mistanke om at det er påvirkning av n.opticus. I tillegg hadde pasienten nedsatt fargesyn o.dext, som er typisk for affeskjon av n.opticus. Denne pasienten hadde derfor en affeksjon av n.opticus o.dext. Diagnosen til pasienten er NAION (non-arteritic-anterior-iskemisk-opticus nevropati) høyre side; et infarkt i synsnerven. Pga synsfeltsutfall nedad, var infarktet oppad i synsnerven. Synsnerven var ødematøs, noe en ser ved denne diagnosen. Ved stasepapiller, pga. høyt intrakranielt trykk (retrochiasmalt), ville begge paillene vært ødematøse. Her var venstre papille normal.

000015e1821011d895

21
Du er turnuskandidat på et mindre sykehus og det kommer inn en 32 år gammel mann som har falt ned fra en terrasse i alkoholpåvirket tilstand. Han er våken, GCS 14 med trekk for desorientering. Han lukter alkohol, angir nakkesmerter og har dårlig bevegelighet i både over- og underekstremitetene. Han har dårlig egenrespirasjon, kun abdominal respirasjon (bruker ikke interkostal muskulaturen), SaO2 90, PaO2 <10, BT er 140/80, puls 96 regelmessig. Nakken er stabilisert med vakummadrass. Han har sannsynligvis en alvorlig nakkeskade med ryggmargskade.
Hva vil du prioritere å gjøre først for denne pasienten?

A CT av nakken for å kartlegge skaden og CT av hodet for å utelukke at det foreligger en samtidig hodeskade.
Han har GCS 14 med fratrekk for desorientering. Han lukter alkohol og desorienteringen kan skyldes dette. CT av nakken og evt hodet kan taes når situasjonen er stabilisert.
B Gi væske for å unngå hypotensjon
Pasienten har normalt blodtrykk og puls.
C X Forhindre hypoxi, gi oxygen og vurdere intubasjon.
Pasienten har sannsynligvis en skade av ryggmargen i cervikalcolumna, har kun abdominal respirasjon med kritisk dårlig oxygenmetning . Hypoxi av medulla er mest kritisk i denne fasen.
D Stabilisere nakken med nakkekrage
Stabilisering av nakken er viktig, men oxygenering av medulla viktigere. Nakkekrage kan tilpasses senere.

000015e1821011d895

22
Du er allmennlegen til en pasient med nylig påvist symptomgivende hjertesvikt der systolisk dysfunksjon i ventre ventrikkels pumpefunksjon er antatt å være hovedmekanismen.
Hvilken type av følgende medikamenter er det anbefalt å starte behandlingen med basert på klinsiske studier og gjeldende retningslinjer?

A X Selektiv betablokker.

Anbefalt som førstevalg (likestilt med ACE-hemmer) i retningslinjer basert på flere randomiserte kontrollerte kliniske studier

B Kalsiumantagonist.

Brukes sjelden ved hjertesvikt på grunn av bivirkninger med ødemer og potensiell lungestuvning

C Digoksin.
Kan brukes som tilleggsmedisin ved dilatert kardiomyopati.

D Langtidsvirkende nitroglycerinpreparat.
Kan brukes som tilleggsmedikament ved samtidig iskemisk hjertesykdom

000015e1821011d895

23
Generelt oppnår man best behandlingsresultat om kreftsykdom oppdages tidligst mulig. Screening av pasienter med høy risiko for kreftsykdom er det viktigste tiltaket for å påvise kreftsykdom i tidlig stadium. For hvilke kreftsykdommer er det etablerte screeningprogram i Norge?

A Prostatakreft og brystkreft.
Ikke innført screening for prostatakreft.

B Lungekreft, tarmkreft og brystkreft
Det er vist gevinst av å screene for lungekreft men dette er foreløpig ikke innført i Norge. Det starter prøveprosjekt med screening for tarmkreft.

C X Livmorhalskreft og brystkreft.
Riktig

D Tarmkreft, brystkreft og livmorhalskreft.

000015e1821011d895

24
Du er vikar på et allmennlegekontor. Det kommer en mannlig pasient på 43 år som forteller at han har hatt en hevelse som kommer og går like under kjevekanten på høyre side. Det er ofte spreng og noe smerter, og hevelsen går oftest tilbake etter 2-3 timer. Hevelsen starte gjerne i relasjon til måltid, og av og til kjenner han en vond smak i munnen. Det har ikke vært feber eller infeksjonstegn.
Hva er sannsynlig diagnose?

A Metastase fra ondartet sykdom
Varierer ikke i størrelse, ikke måltidsrelatert

B Median halscyste
Sitter vanligvis nær midtlinjen i relasjon til tungebeinet, ikke måltidsrelasjon

C Lateral halscyste
Sitter venligvis lenger ned på halsen, ikke måltidsrelasjon

D X Obstruksjon av utførselsgangen til submandibulariskjertelen
Passer med lokalisasjon og måltidsrelasjon

000015e1821011d895

25
En 45 år gammel kvinne ble operert for prolaps L4/L5 venstre side for to år siden på ortopedisk avdeling. Operasjonen ble komplisert av en utilsiktet durotomi (”durarift”), men ingen nervefilamenter var synlig skadet. Før operasjonen hadde hun lumbale ryggsmerter og smerteutstråling til venstre underekstremitet i 3 måneder og var 50% sykemeldt fra sin jobb som salgssjef i en sportsbutikk. Hun opplevde ingen bedring etter operasjonen, snarere tvert i mot. Hun har vært 100% sykemeldt siden operasjonen og har vedvarende intens smerteutstråling til venstre lår, legg og storetå. I tillegg har hun plagsomme parestesier i samme område. Smertene forringer nattesøvnen. Hun har forsøkt opptrening i regi av fysioterapeut. Hun har også forsøkt en rekke medikamenter inkludert paracetamol, kodein-paracetamol, diverse NSAIDs, amitryptilin, gabapentin og pregabalin uten å oppleve tilfredsstillende smertelindring. Fornyet MR av lumbosacralcolumna viser postoperative forandringer, men ingen prolaps eller angrepspunkter for fornyet ryggkirurgi.
Hvilken nevrokirurgisk behandling kan være aktuell?

A Ventrikuloperitoneal shunt
Benyttes i behandling av hydrocephalustilstander.
B Intrathekal baclofen-administrasjon (Baclofenpumpe)
Benyttes i behandling av spastisitet ved f.eks. cerebral parese
C Dyp hjernestimulering med stereotaktisk implantasjon av elektrode i høyre sides thalamus
Benyttes i behandling av essensiell tremor
D X Epidural ryggmargsstimulering
Pasienten har kronisk radikulopati/nevropatisk smerte etter ryggkirurgi, og epidural ryggmargsstimulering er et behandlingsalternativ for denne tilstanden.

000015e1821011d895

26
Det er vist at immunterapi er en effektiv behandling ved lungekreft, og man forventer at immunterapi vil spille en større og større rolle fremover. Hvilken form for immunterapi er etablert til behandling av lungekreft?

A PD1-hemmere
Etablert, men også PD-L1 hemmere er etablert, derfor er alternativ D riktig.
B X PD-1 og PD-L1 hemmere
Begge typer immunterapi er etablert
C Telomerase-vaksine
Utprøvd, men ikke vist effekt
D CTLA4-hemmere
Det er vist tegn til effekt i kombinasjonsbehandling, men denne type immunterapi er ikke etablert.

000015e1821011d895

27
Du har en 44 år gammel mann på kontoret, som kommer til deg som øyeblikkelig hjelp. Han har fått gradvis økende smerter på høyre side av halsen med utstråling mot tinningen på høyre side. Du legger merke til at høyre øyelokk henger noe i forhold til venstre øye. Høyre pupille er i tillegg mindre enn venstre pupille. Når du undersøker pupillene i mørket blir denne forskjellen i pupillestørrelse enda mer uttalt.
Hva er sannsynlig diagnose, og hva gjør du nå?

A Høyresidig oculomotoriusparese, mulig pga. intracerebralt aneurisme (med warning leak). Innlegges nevrologisk avdeling som øyeblikkelig hjelp.
Ved okulomotriusparese ville en fått dilatert pupille, og forskjellen i pupillestørrelse ville blitt mindre i et mørkt rom (da den venstre pupillen også vil dilatere seg).

B X Høyresidig Horner syndrom, mulig pga. carotis disseksjon. Innlegges nevrologisk avdeling som øyeblikkelig hjelp.
Ved Horner syndrom vil en få ptose og miose, pga bortfall av sympatikusstimulering. Sympatikus stimulerer Müllers muskel, som bidrar til å løfte øyelokket. Sympatikuspåvirkning gjør også pupillen stor (mydriase). Ved bortfall av sympatikusstimulering til et øye vil en da få ptose og miose. Ved Horners syndrom vil forskjellen i pupillestørrelse (anisokorien) blir større i mørkt rom. Da klarer ikke venstre pupille å utvide seg normalt, pga affeksjon av de sympatiske fibrene til iris. Samtidige smerter på hals gir samtidig mistanke om carotisdisseksjon. De symptatiske fibrene går langst arteriene, og også langs arteria carotis. Ved høyresidig carotis disseksjon, vil de sympatiske fibrene skades, og en vil kunne få Horner syndrom på høyre øye. Carotisdisseksjon er en av de hyppigste årsakene til hjerneslag hos de under 50 år, og pasienten må innlegges som øyeblikkelig hjelp.

C Temporalis arteritt med sekundær påvirkning av pupillen på høyre side. Innlegges medisinsk avdeling som øyeblikkelig hjelp.
Temporalis arteritt er en alvorlig systemisk vaskulitt i store og mellomstore arterier som kan synstap og hjerneslag. Det kan også gi hodepine. Temporalis arteritt kan gi ulike synsforstyrrelser, og dobbeltsyn. Temporalis arteritt oppstår sjelden hos personer under 50 år, så denne pasienten er for ung. I tillegg er ikke pupillepåvirkning vanlig ved temporalis arteritt.

D Fysiologisk anisokori og klasehodepine. Vent og se.
Fysiologisk anisokori kan finnes hos så mye som 10-20% av befolkningen. Da vil imidlertid forskjellen i pupillestørrelse var lik, uavhengig av belysning i rommet. I dette tilfellet ble forskjellen i pupillestørrelse mer uttalt i mørkt rom.

000015e1821011d895

28
En 37 år gammel kvinne oppsøker deg på allmennlegekontoret grunnet plagsom obstipasjon, som har utviklet seg gradvis over 3-4 dager. For fem dager siden tok hun kontakt grunnet plutselig innsettende ryggsmerter med utstråling til høyre ben, og fikk resept på Tramadol (100mg x 3).
Hva vil være adekvat håndtering av denne pasienten?

A Anbefale pasienten å bruke loperamid
Dette er en opioidagonist som brukes ved diaré. Kan derfor forverre obstipasjonen.

B X Anbefale pasienten å bruke laktulose
Pasienter som står på opioider blir obstiperte, og skal derfor som regel alltid få laksantia. Et laksantium, slik som laktulose, er fint å prøve først.

C Anbefale pasienten å bruke et volumøkende middel som for eksempel loppefrø.
Dette kan fungere, men det er ofte for svakt for å gi effekt ved en allerede manifest forstoppelse.

D Anbefale pasienten å bruke klyster
Tømmer kun rektum, og er ikke førstevalget i denne situasjonen. Kan forsøkes dersom perorale laksantia har manglende effekt. Kilde: http://www.helsebiblioteket.no/retningslinjer/palliasjon/4. symptomer-og-tilstander/obstipasjon/behandling nedlastet 27.06.17

000015e1821011d895

29
En 76 år gammel mann kommer til deg på legekontoret for å fornye førerkortet. Han forteller at han er helt avhengig av bilen nå, da kona er blitt så dårlig til bens, men at det er vanskelig å se i mørket. Ved kontroll for 2 år siden hadde han visus 0,5 på høyre og venstre øye. Ved undersøkelse i dag finner du visus 0,4 på høyre og 0,3 på venstre.Visus er 0,4 når du tester begge øyne samtidig. Synsfelt ad modum Donders er normalt.
Fyller han synskravet til førerkort og hvordan kan du hjelpe han?

A Nei, han fyller ikke kravet i dag, men du ber han komme igjen neste uke for en ny synstest. I mellomtiden kan han unngå å kjøre i mørket.
B Nei, han fyller ikke kravet, Du henviser han til øyelege med tanke på katarakt og avtaler at han kun kjører på dagtid fremover.
C Ja, han fyller synskravet, men du henviser han til øyelege med tanke på kataraktoperasjon.
I følge forskrift om førerkort må synsstyrken være minst 0,5 for begge øyne samlet eller 0,5 for ett øye ved bilkjøring (Førerkortklasse B)
D X Nei, han fyller ikke kravet og må la bilen stå. Du henviser han til øyelege med spørsmål om kataraktoperasjon.
I følge forskrift om førerkort må synsstyrken være minst 0,5 for begge øyne samlet eller 0,5 for ett øye ved bilkjøring (Førerkortklasse B)

000015e1821011d895

30
På uketjenesten blir det utført ultralydundersøkelse av en pasient med hjertesvikt forårsaket av systolisk dysfunksjon i venstre ventrikkel. Legen som utfører undersøkelsen sier ved vurdering av høyre hjertehalvdel at det er normalt fylnignstrykk til høyre atrium, dette blir estimert til 5 mmHg ut fra en vurdering av diametervariasjon og dimensjon av vena cava i innløpet til høyre atrium.
Litt senere i undersøkelsen sier legen at det foreligger en liten lekkasje i tricuspidalklaffen, høyeste målte hastighet i lekkasjejeten er 3 m/s, og at trykkgradienten over lekkasjehullet estimert ut fra den forenklede Bernouillis ligning (trykkgradient i mmHg = $4v^2$) kan estimeres til 36 mmHg.
Uketjenestegruppen blir spurt om hvilket av følgende alternativer for estimert systolisk trykk i arteria pulmonalis som er å oppfatte som korrekt i fravær av stenose i pulmonalklaffen:

A X 41 mmHg.

Trykkestimatet finnes ved å legge trykket i hø.atrium til trykkgradienten over trikuspidalklaffen (5 mmHg + 36 mmHg = 41 mmHg)
B 46 mmHg.

C 36 mmHg.
D 31 mmHg.

000015e1821011d895

31
En 62 år gammel kvinne kommer til deg som fastlege grunnet vekttap og magesmerter etter matinntak. Den siste tiden har hun også episoder med løs avføring. Hun føler seg sliten og synes det er tungt å stå i jobb som lærer. Hun er tidligere røyker og behandles for hypertensjon. Hun er adoptert og har ingen opplysning om sine biologiske foreldre. Hun er nå bekymret.
Hva er beste handlingsalternativ av de som nevnes nedenfor?

A X Du planlegger klinisk undersøkelse, blodprøver og vurderer henvisning til CT abdomen.
Informasjonen i teksten er mangelfull og må suppleres med en grundigere anamnese, klinisk undersøkelse, blodprøver og hemofec. Da vil man ha en bedre bakgrunn for å kunne velge videre utredningmodalitet, f.eks gastroskopi, ultralyd eller CT abdomen. Om det er grunn til mistanke om alvorlig underliggende sykdom bør pasienten raskt henvises og er man usikker kan man konferere med spesialist per telefon.

B Pasienten virker å ha en alvorlig sykdom og du legger henne inn på Kirurgisk avdeling som øyeblikkelig hjelp.
Pasienten beskriver vekttap og det tyder på en utvikling som har gått over tid. Det er ingen informasjon i teksten som tyder på behov for øyeblikkelig hjelp innleggelse. Videre utredning kan starte i allmenpraksis, og utfra grundigere anamnese, funn og orienterende blodprøver bør man beslutte videre utredning. Symptomene over kan representere mange tilstander som bl.a ulcus ventriculi, cancer coli eller mesenteriell ischemi. Er man usikker på veien videre etter konsultasjonen vil konferering per telefon være bedre enn øyeblikkelig hjelp innleggelse.

C Du mistenker mesenteriell ischemi og henviser til karkirurg. Pasientens symptomer er uttalte og det er viktig med videre utredning uten forsinkelse.
Mesenteriell ischemi er en utelukkelsesdiagnose og hos denne pasienten bør videre utredning utelukke annen alvorlig patologi som kreft i GI-tractus. Det er derfor ikke naturlig å henvise pasienten til karkirurg før hun er ferdig utredet uten andre funn. Det er sannsynlig at pasienten i videre utredning kan få utført CT abdomen. Vurdering av mesenteriellkar vil kunne si noe om sannsynligheten for kronisk mesenteriell ischemi som årsak. I utgangspunktet er dette lite sannsynlig om ikke 2 av 3 mesenteriellkar er stenotisk eller okkludert.

D Du tar opp anamnese på matinntak og matvaner, tar orienterende blodprøver og veier pasienten. Du setter henne opp til kontrolltime om 3 uker med ny veiing for å se om vekttapet er reelt.
Pasienten kommer med alarmtegn som vekttap og magesmerter. Man har ingen grunn til å mistro henne og det er ikke riktig å avvente videre utredning for å se om vekttapet er reelt. I tilfellet dette representerer alvorlig patologi som cancersykdom er det feil å avvente videre utredning i 3 uker.

000015e1821011d895

32
Du har legevakt og undersøker en mann på 23 år. Han har spilt bedriftsfotball og fått en albu mot ansiktet. Han er hoven rundt øyet og nesen, men visus er helt normal og synsfeltundersøkelse likedan. Nesen er litt skjev, men noe usikkert pga hevelse. Nesen føles helt tett og det er ingen passasje på noen av sidene. Han føler seg sliten og har lett feber på 38 grader. Du palperer ansiktsskjelettet for øvrig med orbitakanter med normale funn. Det er ingen avflating av ansiktet og avstanden mellom mediale cantus (øyevinkel) på begge sider normal. Overkjeven er ikke bevegelig og bittet passer.
Hva velger du å gjøre først?

A Henviser til rtg neseskjelett for å diagnostisere evt nesebrudd
Upålitelig undersøkelse. Evakuering av septumhenatom er viktigst som første tiltak

B Starte med bredspektret antibiotikum for å behandle evt septumabscess
Hematom of spesielt abscess må tømmes som ø hjelp for å unngå nekrose av septumbrusken

C X Henvise som ø. hjelp til ØNH avdeling
Rask evakuering av hematom eller abscess er nødvendig for å forhindre nekrose av septumbrusken

D Henviser til ØNH avdeling for vurdering av behov for reponering om 5 dager
Riktig tidspunkt for å vurdere behov for reponering, men evakuering av septumhematom er ø. hjelp

000015e1821011d895

33
Du er fastlege og får besøk av en dame på 40 år. Hun går for tiden til kreftbehandling med kjemoterapi da hun tidligere på året hadde fått påvist en coloncancer med spredning til lymfeknuter og lever. Hun tåler behandlingen relativt godt når det gjelder blodverdier, men har hatt en del plager. Hun kommer nå med symptomer fra munnhulen hvor du finner hvitlig belegg.
Hvilken tilstand er dette mest sannsynlig?

A Pasienten har dårlig munnhygiene.
B X Hun har fått en soppinfeksjon i munnhulen.
Dette er en svært vanlig tilstand siden de fleste pasienter ofte får steroider i forbindelse med kjemoterapi kurene, og i tillegg etterhvert får et redusert immunforsvar.
C Dette er et tegn på at hun har fått steroidutløst diabetes mellitus pga mye steroider i forbindelse med kjemoterapi.
Pasienter kan få steroidutløst diabetes, men det er ikke vanlig at dette gir seg utslag som hvitlig belegg i munnhulen.
D Hun er blitt munntørr pga de mange medisinene hun får i forbindelse med kjemoterapi.
Munntørrhet er nesten obligat i forbindelse med ulike medisiner som kreftpasienter får men de får ikke hvitlig belegg av dette.

000015e1821011d895

34
Du jobber som LIS på avdeling for geriatri og har fått i oppgave å utrede en 77 år gammel mann med mistenkt demens. Under undersøkelsen finner du at han har betydelig svekket korttidshukommelse. Du legger også merke til at han har problemer med å finne enkle hverdagslige ord når han snakker. Ved spinalpunksjon finner du forhøyet total-tau og fosfotau og redusert beta-amyloid.
Hvilken demensdiagnose er mest sannsynlig?

A X Alzheimers sykdom
Typisk alzheimer klinikk med tidlig redusert korttidshukommelse og ordleting. Hvis en sjekker spinalveske vil forhøyet total-tau og fosfo-tau og nedsatt betaamyloid styrker grunnlag for diagnosen selv om disse undersøkelsene er mindre spesifikke hos eldre pasienter https://legehandboka.no/handboken/kliniske-kapitler/geriatri/tilstander-og-sykdommer/demenssykdommer/alzheimers-sykdom/
B Lewy-legeme demens
Hukommelsessvikt er vanligvis ikke det mest dominerende symptom, men nedsatt eksekutiv dysfunksjon, visuospatiell svikt, fluktuasjoner i kognitiv funksjon, synshallusinasjoner, REM-søvn forstyrrelser og parkinsonisme peker i retning Lewy legeme demens
C Vaskulær demens
Kan noen ganger være vanskelig å skille fra Alzheimers sykdom, men har ofte en sykehistorie på hjerte-kar risikofaktorer eller hjerte-kar sykdom. De vil ofte fremstå med eksekutiv dysfunksjon, nedsatt hukommelse, nedsatt gangfunksjon og urgeinkontinens
D Frontotemporal demens (FTD)
Debuterer sjeldent med redusert hukommelse.

000015e1821011d895

35
Du er fastlege og utreder en kvinne fra Somalia for anemi. Blodprøveresultatene viser blant annet følgende:

Analyse	Resultat	Referanseområde
P-ferritin	70 ug/L	10-167 ug/L
MCV	66 fL	81-95 fL
MCH	19 pg	27-33 pg

Hva vurderer du som sannsynlig årsak til resultatene på MCV og MCH?

A B12-mangel
Gir heller makrocytose
B X Talassemi
Pasienten kommer fra områder hvor talassemi er vanlig. Årsaker til mikrocytose er jernmangel og talassemi. Jernmangel er lite sannsynlig på grunn av ferritinverdien.
C Transferrinmangel
D Jernmangel
Mindre sannsynlig pga resultat på ferritin

000015e1821011d895

36
Omtrent hvor lang forventet levetid har en frisk 80 årig kvinne?

A 2 år
dette er forventet gjennomsnittlig levealder for en 95 åring
B 17 år
Dette var forventet levetid for kvinner på 70 år i Norge i 2016.
C X 10 år
10 år var forventet levetid for 80 årige kvinner i Norge i 2016
D 6 år
Dette er cirka forventet levealder kvinner på 85 år (tall fra 2010)

000015e1821011d895

37
En 67 år gammel kvinne er under utredning på hematologisk avdeling. Hun har følt seg trett og slapp i 3-4 måneder, og ved palpasjon av abdomen finner man en tydelig forstørret milt. Blodprøver viser at kvinnen er anemisk, har uttalt leukocytose og økt trombocyttall (se tabell under). I det perifere blodutstryket sees det rikelig med granulocytter og celler fra flere modningsstadier i den myeloide cellelinjen, så som promyelocytter og myelocyter.

Blodprøve	Målt verdi	Referanseområde
Hb (g/dL)	9,5	11,7 - 15,3
Leukocytter (x 10^9 / L)	150	4,1 - 9,8
Trombocytter (x 10^9 / L)	554	150 - 390

Hvilken diagnose er mest sannsynlig for denne pasienten?

A Polycytemia vera
Gir blant annet økt erytropoiese og er derfor lite sannsynlig hos en anemisk pasient. Alt for massiv leukocytose.
B Myelodysplastisk syndrom
MDS kjennetegnes av cytopenier. Det er etforstadium til AML Perifere blodtall og miltforstørrelse passer dårlig
C Akutt myelogen leukemi
Ville gitt pancytopeni. Når leukocyttene var øket ville dette ikke vært modnende benmargsceller men i steden blaster
D X Kronisk myelogen leukemi
Splenomegali, anemi og leukocytose er forenelig med KML. Perifert blodutstryk med umoden myelopoese er typisk for diagnosen. Kilde: Basisbog i medicin og kriurgi, kapittel 21: blodsygdomme, 2016

000015e1821011d895

38
Direktevirkende orale antikoagulantia (DOAK) har på kort tid blitt mye brukte legemidler på grunn av antakelser om mer forutsigbar farmakokinetikk og mindre behov for monitorering enn marevan. DOAK er imidlertid også utsatt for interaksjoner med andre legemidler.
Hvilke farmakokinetiske systemer er spesielt utsatt for interaksjonsfare ved bruk av denne legemiddelgruppen?

A CYP2D6 og CYP3A4
B P-glykoprotein og CYP2C9
C X P-glykoprotein og CYP3A4
Kfr. de godkjente norske preparatomtalene (SPC) og interaksjonssøk på Legemiddelverkets hjemmesider (www.slv.no)
D CYP2C9 og CYP3A4

000015e1821011d895

39
En 15 år gammel jente kommer til deg sammen sin mor. Hun har hatt vondt i halsen noen dager. Det har blitt verre siste døgn. Feber 38,5. Det er vanskelig for henne å gape. Ved undersøkelse ser du lett forstørrede tonsiller og at uvula er forskjøvet over mot venstre.
Hva er tentativ diagnose?

A Epiglotitt
Forventer da store svelgsmerter, kanskje stridor men ingen forskyving av uvula
B X Peritonsillær abcess
Problemer med å gape og forskyvning av uvula og vondt i halsen kan passe med peritonsillær abcess
C Akutt tonsillitt
Ikke problemer med å gape, uvula i midtlinjen
D Virus infeksjon
Lokaliserte smerter passer ikke med virus

000015e1821011d895

40
En 70-årig kvinne har gjennom flere år gått til årlige kontroller ved hjertemedisinsk poliklinikk på grunn av tilfeldig påvist aortastenose. Stenosegraden har vært jevnt økende og aortastenosen har i de siste to årene vært oppfattet som alvorlig. Så langt har hun vært uten symptomer fra sin klaffesykdom Pasienten er instruert om å ta kontakt med egen lege for vurdering med tanke på rask henvisning for ny undersøklese ved hjertemedisinsk poliklinikk i det tilfelle hun skulle oppleve endringer i sin helse. Hvilket symptom indikerer en forverring i pasientens kliniske tilstand og forverret prognose?

A X Besvimelse

Synkope er et alarmsymptom ved alvorlig / kritisk aortastenose
B Tørrhoste
Irritasjonshoste er ingen indikator på forverret hjertefunskjon
C Palpitasjoner

Følelse av hjertebank er et uspesifikt symptom uten prognostisk betydning uten ledsagende symptomer i tillegg
D Ankelødemer

Kan være forårsaket av hjertesvikt, men er et uspesifikt symptom

000015e1821011d895

41
Du er turnuslege ved Ålesund sykehus. Fra AMK får du beskjed om en 75 år gammel kvinne, som for 30 minutter siden (kl 11) fikk språkvansker og kraftreduksjon i høyre over- og underekstremitet. Pasienten er på vei til sykehuset og forventet ankomsttid er om 15 minutter. Før pasienten ankommer sjekker du sykehusjournalen, og ser at hun har atrieflimmer og er antikoagulert med Apiksaban. Du bestiller CT caput og CT angio. Når pasienten kommer frem forsikrer du deg om at hun har tatt Apiksaban (et DOAK) i dag. CT caput viser ingen blødning. CT angio er utført og under vurdering.
Hvilken behandling er det mest relevant å vurdere?

A Trombolyse.
B ASA 300 mg brusetablett i tillegg til Apiksaban.
C Apiksaban.
D X Mekanisk trombektomi.
Pasienten har tatt morgen dosen av Apiksaban, da er trombolyse kontraindisert. Hun har store utfall og sannsynligvis en okklusjon på CTangio. Da er det mulig å behandle med trombektomi etter påvist okklusjon.

000015e1821011d895

42
En 58 år gammel kvinne ringer AMK på grunn av akutte brystmserter som startet for 30 minutter siden. Hun føler seg svimmel, kvalm og tungpust. Smertene stråler mot venstre skulder. Hun er tidligere frisk. Ambulanse er på stedet 15 minutter senere og tar EKG som umiddelbart overføres til vakthavende lege på nærmeste sykehus for vurdering. EKG viser signifikante ST-elevasjoner i II, aVF og III. I tillegg har hun AV-blokk grad II type 2. Hun transporteres til nærmeste PCI-senter for *primær PCI* fordi det er mistanke om akutt STEMI (ST-elevasjons hjerteinfarkt). Hvilken koronararterie er det mest sannsynlig affisert?

A Venstre koronararteries hovedstamme
Brystsmerter sammenholdt med signifikante ST-elevasjoner i II, aVF og III indikerer ST-elevasjonsinfarkt (STEMI) i nedrevegg (av venstre ventrikkel). Venstre koronararteries hovedstamme forsyner vanligvis fremreveggen og lateralveggen.
B Ramus interventricularis anterior (LAD) fra venstre koronararterie
Brystsmerter sammenholdt med signifikante ST-elevasjoner i II, aVF og III indikerer ST-elevasjonsinfarkt (STEMI) i nedrevegg (av venstre ventrikkel). LAD forsyner vanligvis fremreveggen av venstre ventrikkel og STEMI i dette området gir vanligvis ST-elevasjoner i prekordialavledningene V1-V6.
C Ramus circumflexus (CX) fra venstre koronararterie
Brystsmerter sammenholdt med signifikante ST-elevasjoner i II, aVF og III indikerer ST-elevasjonsinfarkt (STEMI) i nedrevegg (av venstre ventrikkel). Circumflexarterien forsyner vanligvis lateralveggen av venstre ventrikkel. I enkelte tilfeller forsyner circumflexarterien også nedreveggen av venstre ventrikkel. Sinusknuten og AV-knuten forsynes som regel likevel fra høyre koronararterie, slik at kombinasjonen nedreveggsinfarkt og alvorlig ledningsforstyrrelse gjør det mest sannsynlig at det er høyre koronarartiere som er affisert.
D X Høyre koronararterie (RCA)
Brystsmerter sammenholdt med signifikante ST-elevasjoner i II, aVF og III indikerer ST-elevasjonsinfarkt (STEMI) i nedrevegg (av venstre ventrikkel). Nedreveggen forsynes hos de fleste av høyre koronararterie. Her er det samtidig et AV-blokk. Høyre koronararterie er vanligvis hovedansvarlig for blodforsyning til sinusknuten og AV-knuten, og alvorlige ledningsblokk kan derfor ses i forbindelse med hjerteinfarkt med affeksjon av høyre koronararterie.

000015e1821011d895

43
En pasient har fått påvist et non Hodgkin lymfom ved biopsi av benmarg.CT-undersøkelse av hals, thorax, buk og bekken viser normale funn. Hva er korrekt sykdomsstadium?

A I
B TXN0M1
C X IV
Ekstranodal sykdom (=sykdom utenfor lymfeknuter) gir stadium IV i Ann Arbor-klassifikasjonen.
D T1N0M0
TNM-systemet brukes ikke ved malignt lymfom

000015e1821011d895

44
Du skal vurdere jernlageret til en kvinne på 35 år med anemi.
Hvilken blodprøve vil du ta?

A Plasma transferrin
Forhøyet ved jernmangel men mindre sensitiv og spesifikk enn ferritin
B Total jernbindende kapasitet (TIBC)
Forhøyet ved jernmangel men mindre sensitiv og spesifikk enn ferritin
C X Plasma ferritin
Best korrelert med jernlagerets størrelse
D Plasma jern
Lav ved jernmangel men mindre sensitiv og spesifikk enn ferritin

---

000015e1821011d895

45
En 42år gammel kvinne får plutselig akutt hodepine, og utredning med CT av hodet påviser en subaraknoidalblødning.
Hva er den vanligste årsaken til denne type blødninger?

A Arteriovenøse malformasjoner (AVM)
Arteriovenøse malformasjoner kan gi subaraknoidale blødninger, men er mye sjeldnere enn arterielle aneurysmer.
B Ruptur av venøse aneurysmer.
Ruptur av venøse aneurysmer kan gi subaracknoidale blødninger, men er mye sjeldnere enn arterielle aneurysmer.
C X Ruptur av arterielle aneurysmer
Ruptur av arterielle aneurysmer er den vanligste årsaken til subarknoidale blødninger
D Avrivning av intrakranielle brovener
Avrivning av brovener er vanligste årsak til subdurale blødninger, ikke subaraknoidale.

000015e1821011d895

46
I mange medisinske studier baseres konklusjonen i stor grad på en såkalt p-verdi. Denne sammenlignes med det valgte signifikansnivået for studien. Dette settes som regel til 5%. Hva er definisjonen av et signifikansnivå?

A Sannsynlighet for korrekt konklusjon
Signifikansnivået er sannsynligheten for å forkaste nullhypotesen gitt at nullhypotesen er sann, og det er ikke det samme som sannsynligheten for korrekt konklusjon
B Sannsynlighet for å oppdage en forskjell mellom to grupper
Sannsynlighet for å avdekke forskjell dersom det faktisk er forskjell er knyttet til teststyrke og antall individer i studien
C Sannsynlighet for å forkaste alternativ hypotese
Man tester nyllhypotesen, ikke alternativ hypotese
D X Sannsynlighet for å forkaste nullhypotesen gitt at nullhypotesen er sann
En p-verdi har ingen fortolkning uten at man har formulert en nullhypotese som skal testes

---

000015e1821011d895

47
En 72 år gammel kvinne ble funnet av sin mann med språkvansker, hengende munnvik på høyre side og redusert kraft i høyre arm og hånd. På sykehuset ble det tatt CT caput.
Hvilket CT-bilde nedenfor passer best med pasientens symptomer?

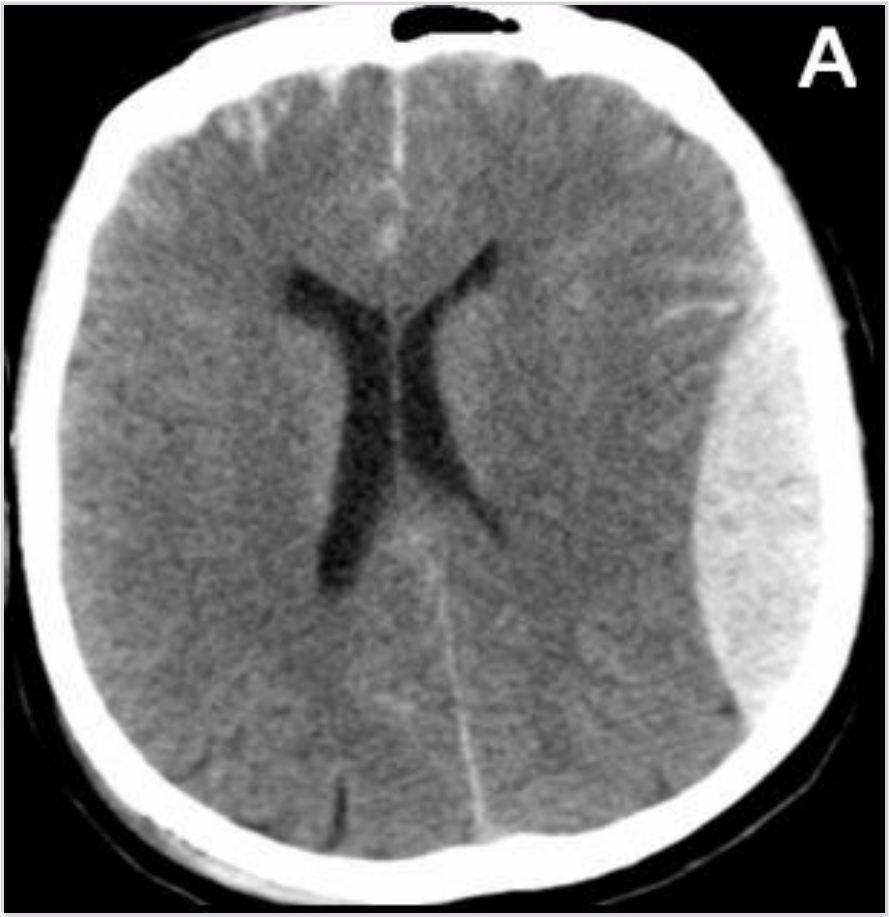
A

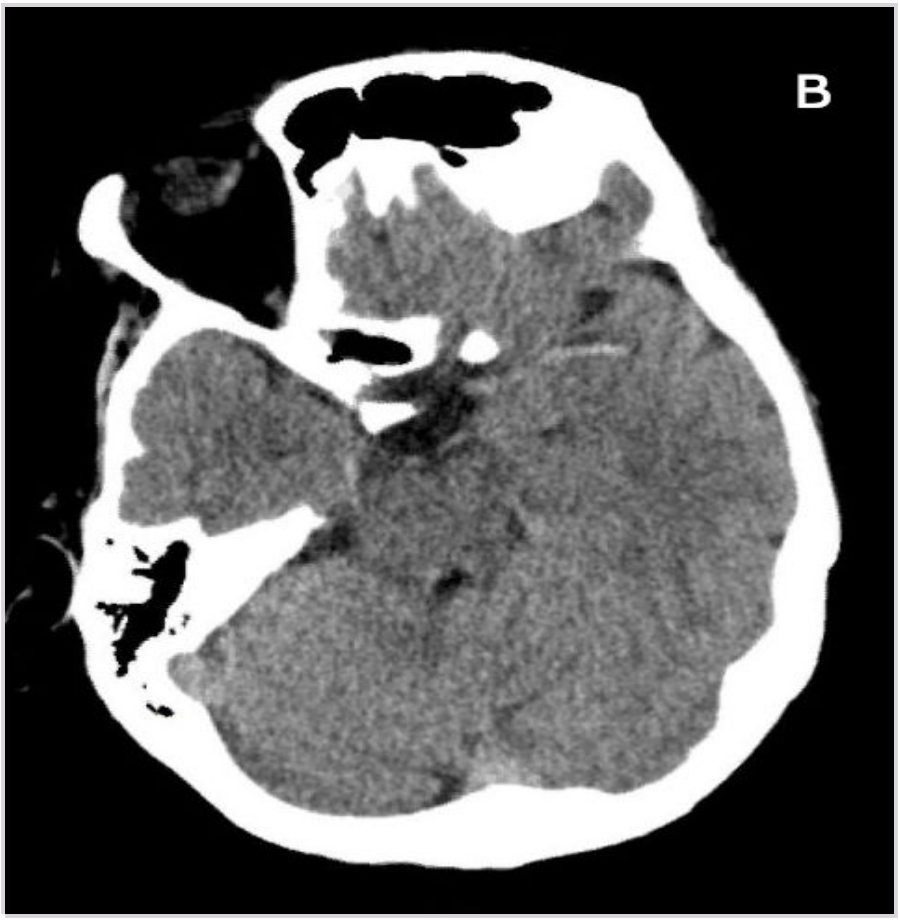
B

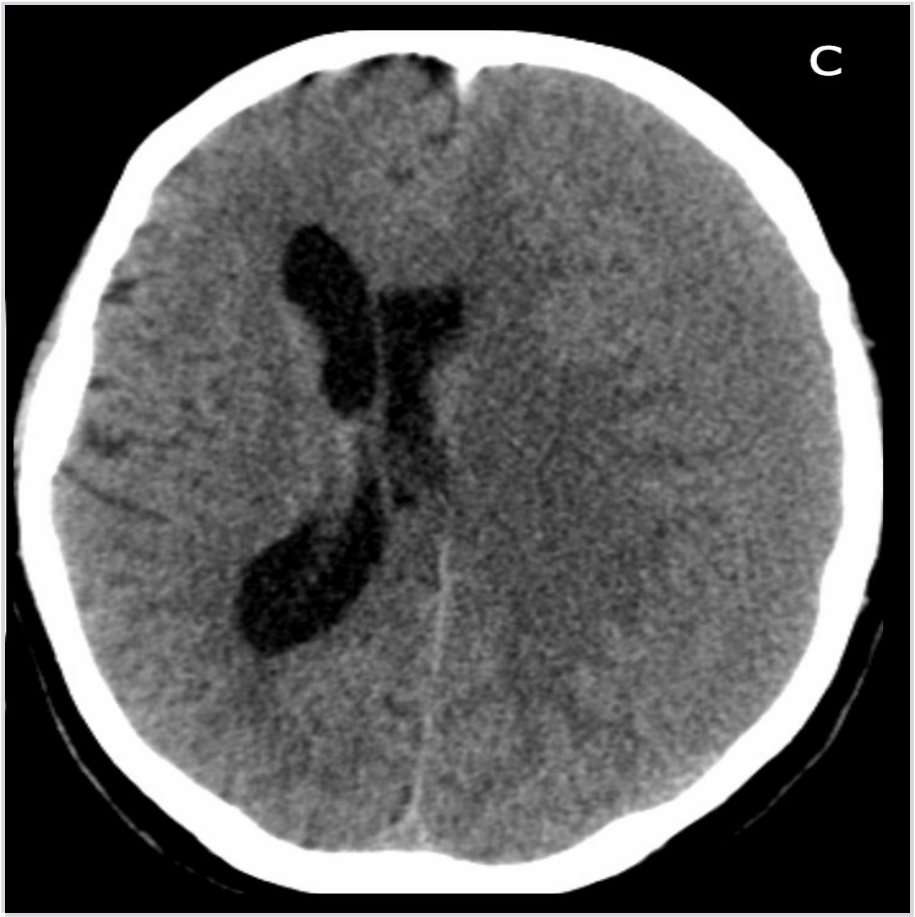
C

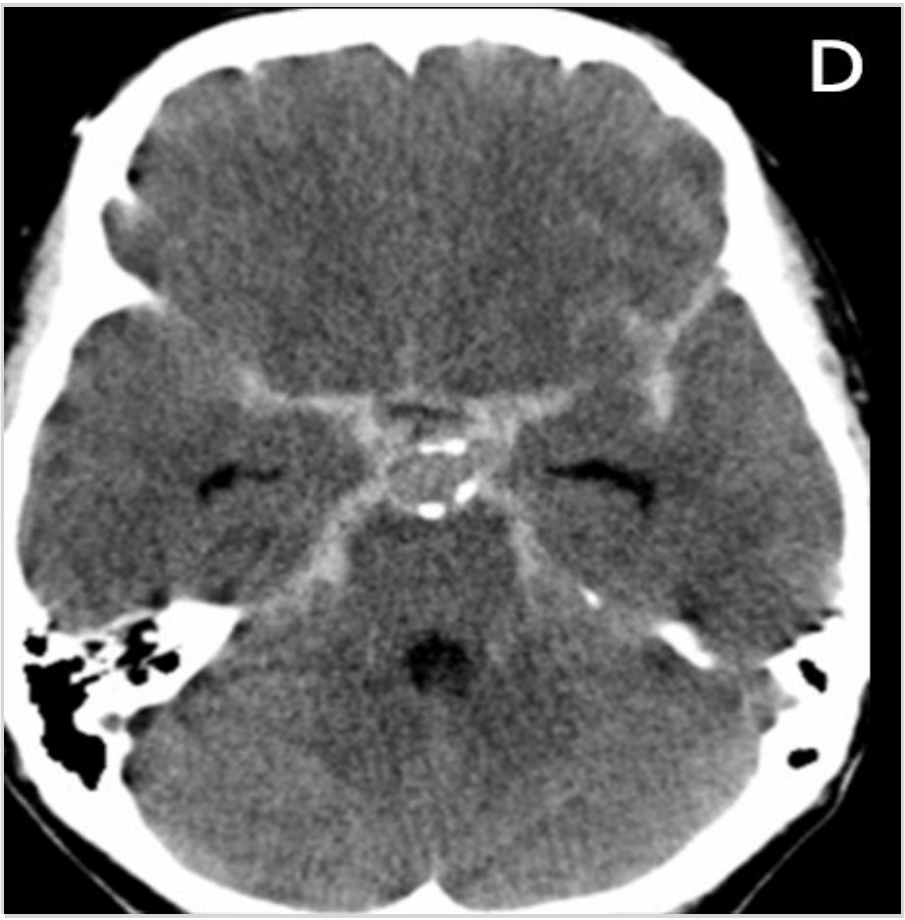
D

A A
Bildet viser et epiduralt hematom. Epidurale hematomer skylles nesten alltid traume. Hematomet er avgrenses av suturlinjene og er linse formet. Det kan i motsettning til subdurale hematomer krysse midtlinjen. Epidurale hematomer skylles oftest skallebeinfraktur og overrivelse av a. meningea media. Epidurale hematomer tar typisk noen timer før hematomet blir stort nok til å øke det intrakranielle trykket i den grad at det gir symptomer.

B X B
Bilde viser en venstre a. cerebri media okklusjon med hyperdens media-tegn. Oppgaven beskriver et typsik hjerneslag med FAST- symptomer (fjes, arm, språk, tale/tid). Arteria cerebri media forsyner (grovt sett) laterale sides frontal-, pareatal- og temporallapp. Laterale gyrus precentralis (frontallapp) har overordnet motorisk kontroll av ansikt, hånd, arm (overkropp). Pasienten vil også hå redusert sensorikk i de samme områdene. Arteria cerebri media forsyner også de to språksentrene, brokas i frontallappen og wernickes i parietallappen begge på venstre sides hjernehalvdel hos flertallet.

C C
Bilde viser en subakutt subdural blødning. Subduralt hematom skylles overrivelse brodvener mellom dura og arachnoidea og er vanlig hos eldre grunnet hjerneatrofi og strørre avstand mellom dura og arachnoidea. Blødningen følger hjernens overflate (halvmåneformet) og kan krysse suturlinjene (ikke midtlinjen). Hjernens overflaterelieff utviskes under hematomet (se bilde). Hyperakutte og akutte subdurale hematomer er hyperdense, men samtidig som blodet brytes ned blir hematomet mindre hyperdens og ved subakutte hematomer (3-20 dager) kan blødninge være isodens (se bilde) og være vanskelig å skille fra normalt hjernevev. Kroniske hematomer (over 20 dager) er ofte hypodense (kan også være blanding av hyper- og hypodense områder). Subdurale hematomer gir typisk mindre akutte symptomer enn epidurale hematomer på grunn av det lavere trykket (venøs blødning) og kan derfor gi relativ stor midtlinjeforskyvning uten vesentlige symptomer. Barn får sjeldent subdurale hematomer.

D D
Bilde viser en subaraknoidal blødning (SAB) med samling av blod i subaraknoidalrommet rundt circulus of Willisi. SAB skylles som oftest spontan rumpert aneurisme. Gir hyperakutt intenshodepine, kvalme og bevissthetsreduksjon.

000015e1821011d895

48
I en studie av gravide kvinners bruk av legemidler oppga 45.7% at de hadde brukt det smertestillende legemidlet paracetamol under svangerskapet. Et 95% konfidensintervall for prevalensen av paracetamolbruk ble oppgitt til 41.5% til 49.9%. Hvilken konklusjonen er korrekt?

A Mer enn 45% av gravide kvinner bruker paracetamol under svangerskapet.
Den nedre grensen for konfidensintervallet er 41.5%. Da kan vi ikke hevde at den sanne prevalensen trolig er høyere enn 45%

B X Mindre enn 50% av gravide kvinner bruker paracetamol under svangerskapet.
Den øvre grensen for konfidensintervallet er 49.7%. Dette tyder på at den sanne prevalensen er lavere enn 50%

C Mer enn 50% av gravide kvinner bruker paracetamol under svangerskapet.
Den øvre grensen for konfidensintervallet er 49.7%. Dette tyder på at den sanne prevalensen neppe er høyere enn 50%

D Mindre enn 40% av gravide kvinner bruker paracetamol under svangerskapet.
Den nedre grensen for konfidensintervallet er 41.5%. Dette tyder på at den sanne prevalensen neppe er lavere enn 40%

000015e1821011d895

49
En 64 år gammel kvinne legges inn på sykehus etter 6 timer med residiverende retrosternale smerter. Under smerteanfall, blir hun samtidig kvalm og kaldsvett. Pasienten er tidligere hjertefrisk, men har etter anbefaling fra fastlege brukt simvastatin 40 mg hver kveld i de siste 8 år. Ved innkomst viser EKG ST-depresjoner på 1-2 mm i avledning V1-3 samt 1-2 mm høye ST-elevasjoner i avledning II, III og aVF.
Hva er riktig arbeidsdiagnose?

A Ustabilt koronarsyndrom (UCS).
Dette er et overordnet begrep som ikke vil være riktig å bruke m.t.p. viktige diagnostiske og terapeutiske konsekvenser av den mer spesifikke arbeidsdiagnosen STEMI.
B X ST-elevasjonsinfarkt (STEMI).
Dette er et posterobasalt STEMI.
C Ustabil angina pectoris (UAP).
D Non-ST-elevasjonsinfarkt (NSTEMI).

000015e1821011d895

50
En 40 år gammel mann som er tidligere stort sett frisk faller i en trapp og slår hodet. Han blør kraftig fra et kutt i hodebunnen og blir tatt med til legevakten. Han benekter bevissthetstap, husker hendelsesforløpet, og føler seg egentlig i god form.
Hva er riktig håndtering av denne pasienten på legevakten?

A X Såret skal håndteres på legevakt og han kan reise hjem med muntlig og skriftlig informasjon om hodeskader.
Det beskrives her en minimal hodeskade hos en frisk mann uten risikofaktorer. GCS 15. I følge Skandinaviske retningslinjer for akutt håndtering av pasienter med minimale, lette eller moderate hodeskader så skal han sendes hjem med muntlig og skriftlig informasjon om hodeskader.
http://tidsskriftet.no/2013/11/retningslinjer/skandinaviske-retningslinjer-akutt-handtering-av-voksne-pasienter-med-minimal
B Såret skal håndteres på legevakten og han skal legges inn til observasjon >12 timer.
C Såret skal håndteres på legevakten og han skal henvises til en CT caput.
D Han skal henvises til CT caput og sutur av såret på sykehus.

000015e1821011d895

51
En mann i starten av 60-årene hadde gjentatte konsultasjoner hos sin fastlege grunnet ryggsmerter. Mannen hadde fra før KOLS grad 2 og diabetes type 2, men hadde aldri hatt muskel-skjelettsmerter før. Blodprøver viste en monoklonal IgG-komponent på 32,3 g/L og anemi med Hb: 8,7 g/dl (13,4 – 17,0 g/dl). Normal nyrefunksjon og kalsium i øvre normalområde. Beinmargsbiopsi viste 25% klonale plasmaceller. Pasienten har myelomatose og du skal drøfte videre behandling med pasienten på hematologisk poliklinikk.
Hva slags behandling bør man primært vurdere å tilby denne pasienten?

A Høydose kjemoterapi med allogen stamcelletransplantasjon.
Kan i noen tilfeller tilbys pasienter <50 år dersom de er svært motiverte og har en god donor, men dette er uvanlig og ikke standardbehandling. Vår pasient er betydelig eldre og har relevant komorbiditet.
B Cyclofosfamid og dexamethason kombinert med bortezomid eller lenalidomid.
C X Induksjonsbehandling etterfulgt av høydose kjemoterapi med autolog stamcellestøtte (HMAS).
Pasienten fyller kriteriene for myelomatose, og pasienter <65 år skal som hovedregel tilbys denne behandlingen. Anslås å gi 1 – 1,5 års økt overlevelse i forhold til melfalan/prednisolon.
HMAS gis vanligvis ikke til pasienter med eGFR<30, vår pasient har normal nyrefunksjon.
https://legehandboka.no/handboken/kliniske-kapitler/blod/tilstander-og-sykdommer/beinmargssykdom/myelomatose/
Wisløff F., Gedde-Dahl T., Tønnefjord G.E., Holte H. (2014) Blodsykdommer, 7. utgave, Oslo, Gyldendal Norsk Forlag AS (se kapittel 16 s.278)
D Melfalan og prednisolon kombinert med enten thalidomid eller bortezomid.

000015e1821011d895

52
En 74 år gammel mann blir innlagt etter en episode med sterke brystsmerter. EKG og troponinverdier er uten anmerkning. Det gjennomføres en CT undersøkelse som viser en type A disseksjon. Type A disseksjon er en alvorlig akutt sykdom.
Hvilket utsagn er mest korrekt?

A X Oftest oppstår en type A disseksjon etter en intimarift i aorta ascendens
Det er korrekt. Utgangspunkt er vanligvis en disseksjon i aorta ascendens. Unntaksvis kan en rift i aortabuen medføre en retrograd A-disseksjon.
B Oftest oppstår en type A disseksjon etter en intimarift i aorta descendens.
Se svar B
C En type A disseksjon oppstår som regel etter en intimarift i aortabuen
D Type A disseksjon skilles fra type B disseksjon (begrenset til aortabuen) og type C (aorta descendens)
Type C disseksjon er ikke et begrep som brukes.

000015e1821011d895

53
En mann i 70-årene har blitt fulgt over lengre tid grunnet en monoklonal IgA-komponent som ved forrige kontroll var 20,6 g/L. Han er utdannet arkitekt og er egentlig pensjonist, men jobber fortsatt 3 dager i uken ved sin gamle arbeidsplass. I dag tar du imot pasienten til kontroll ved hematologisk poliklinikk, og bemerker at IgA-komponenten har steget til 24,7 g/L. Forøvrig er alle blodprøver i normalområdet. Etter grundig utspørring oppgir pasienten ingen plager, han føler seg like sprek som da han var 50 år. Du synes likevel at M-komponenten har steget noe raskt, og tar en beinmargsbiopsi som viser 17% klonale plasmaceller. Du rekvirerer en CT helkropp som er normal og deretter en MR av totalcolumna og bekken som også er normal.
Hvilken tilstand fyller denne pasienten kriteriene til?

A MGUS
B Waldenstrøms makroglobulinemi
Ved denne sykdommen er utgjøres M-komponenten av IgM.
C X Asymptomatisk myelomatose
Når det foreligger 10-60% klonale plasmaceller i beinmargsbiopsi, men pasienten har M-komponent <30 g/L og verken myelomrelaterte symptomer eller funn er kriteriene for asymptomatisk myelomatose oppfylt.
https://legehandboka.no/handboken/kliniske-kapitler/blod/tilstander-og-sykdommer/beinmargssykdom/myelomatose/
D Myelomatose
Pasienten har <60% plasmaceller i beinmargen, M-komponent <30 g/L og ingen myelomrelaterte symptomer eller funn.

000015e1821011d895

54
En 52 år gammel tidligere frisk mann har hatt sterke brystsmerter i knapt en time. Prehospitalt EKG viser 4 mm ST-elevasjon gjennom hele fremre vegg. Pasienten befinner seg 20 mil fra nærmeste PCI senter. Flyvær er usikkert og med biltransport kan pasienten tidligst være på invasivt senter i løpet av to og en halv time. Hva anbefaler du ?

A Transport til lokalsykehus for trombolytisk behandling
Dette vil representere unødvendig tidstap.
B Prehospital trombolyse og transport til nærmeste lokalsykehus for vurdering av effekt
Pas skal ha uansett angiografi. Rescue-PCI hvis trombolytisk behandling er mislykket, angio innen 24 timer også hvis trombolytisk behandling er vellykket. Derfor er transport til invasivt senter riktig.
C Transport til PCI-senter for primær PCI.
Retningslinjene sier PCI innen 120 minutter og i dette tilfellet er det usikkert om det er mulig. Derfor bør det gis trombolytisk behandling.
D X Prehospital trombolyse og direkte transport til invasivt senter
Pasienten har kort sykehistorie og uttalte EKG-forandringer. Det er denne gruppen pasienter som har størst nytte av trombolytisk behandling. Retningslinjene sier PCI innen 120 minutter og i dette tilfellet er det usikkert om det er mulig. Ca 1/3 av trombolysebehandlede har ikke effekt av behandlingen og trenger rescue-PCI. For ikke å tape unødvendig tid før eventuell rescue-PCI skal pasientene transporteres direkte til invasivt senter etter trombolytisk behandling.

000015e1821011d895

55
Du er LIS ved hematologisk poliklinikk, og gjør deg klar til å ta imot neste pasient, en 26 år gammel kvinne. I henvisingen fra fastlegen står det følgende:«Ingen tidligere sykdommer, målt Hb 11,4 ved rutinekontroll. Foreldre fra India, angivelig friske. Suppl us: hematokrit 0,32 (0,35 – 0,46), MCV 70 fl (82-98 fl), normal jernstatus, retikulocytter, LD og haptoglobin. Rekvirerer hb-elektroforese. Klinisk us. ua. Ingen anemi-symptomer. Planlegger graviditet. Hemoglobinopati? Annen relevant sykdom?» Det foreligger svar på hemoglobin-elektroforese:

	Analyseresultat	Referanseområde
HbA	97,3%	97 - 98,5%
HbA2	2,7%	2,5 – 3,0%
HbF	<1%	<1%

Dersom denne pasienten har en hemoglobinopati, hvilken sykdom er mest sannsynlig?

A Beta thalassemia intermedia
B X Alfa thalassemia minor
Ved alfa thalassemia minor (ofte forekommende i Sørøst-Asia) er Hb, hematokrit og MCV lett redusert uten at det foreligger organmanifestasjoner/tydelige kliniske symptomer. Normal %-vis fordeling av hemoglobintypene da alle disse inneholder en alfa-kjede.
Ved beta-thalassemier vil man ha en endret fordeling av hemoglobintypene; redusert HbA, økt HbA2 og HbF (de to sistnevnte har henholdsvis delta- og gammakjeder).
Ved hemoglobin H sykdom (3 affiserte alleler) forventer man en mer alvorlig, kronisk hemolytisk anemi samt kliniske symptomer og ofte hepatosplenomegali.
https://legehandboka.no/handboken/kliniske-kapitler/blod/tilstander-og-sykdommer/anemier/talassemier/
https://brukerhandboken.no/index.php?action=showtopic&topic=d08906aa03572fe448da&highlight=true
C Beta thalassemia minor
D Alfa thalassemia intermedia (Hemoglobin H sykdom)

000015e1821011d895

56
En 62 år gammel kvinne får trykk i brystet og blir raskt tungpust. Hun oppsøker legevakten. Her fremstår hun med betydelig respirasjonsbesvær. Det registreres rask, regelmessig puls med frekvens rundt 130 slag i minuttet. Blodtrykket måles til 212/107 mmHg. Basalt over lungenes bakflater auskulteres tydelige knatrelyder. Pasienten legges inn på sykehus tiltrengende øyeblikkelig hjelp. Ved ankomst er hun fortsatt svært tungpust. O2-metningen måles til 87% uten O2-tilførsel. Blodtrykket er 224/113 mmHg. EKG viser en smalkompekset, regelmessig hjerterytme med én P-bølge foran hvert QRS-kompleks. QRS-komplekset i prekordialavledningene preges av store amplituder. ST-T-segmentet er upåfallende. Røntgen thorax viser markerte kartegninger og løst mettete infiltrater perihilært. Sykehusets journal inneholder ingen opplysninger om tidligere sykehistorie. Pårørende har med pasientens medisiner. Hun bruker utelukkende amlodipin tabletter 10 mg daglig samt candesartan tabletter 8 mg daglig.
Hvilken behandling skal umiddelbart iverksettes?

A Det gis O2-tilførsel og frekvensreduserende behandling med betablokker.
Takykardi er i denne situasjonen sekundær, og frekvenskontroll er ikke indisert per se.
B Det gis O2-tilførsel, og det berammes elektrokonvertering.
Foreliggende opplysninger med spesiell vekt på EKG, gir ikke grunnlag for å mistenke arytmi.
C X Det gis O2-tilførsel samt intravenøs behandling med nitroglycerin og diuretika.
Opplysningene er forenlig med et hypertensivt lungeødem. Det er indikasjon for akutt, medikamentell intervensjon som ikke kan ivaretas ved peroral blodtrykksbehandling.
D Det gis O2-tilførsel samt økte doser av såvel amlodipin som candesartan tabletter.
Økt peroral blodtrykksbehandling kan være aktuelt på sikt, men ivaretar ikke det akutte behandlingsbehovet. Se også kommentar til svaralternativ C.

000015e1821011d895

57
En ny sykdom har blitt oppdaget. Sykdommen er sannsynligvis sjelden, men forekomsten er ukjent. 95% av dem som har sykdommen, har hoste. En diagnostisk test for sykdommen har blitt utviklet. Testens sensitivitet er 90%, og spesifisiteten er 80%. Du anvender testen på en hostende pasient du møter på legekontoret, og testrestulatet er positivt.
Hva er sannsynligheten for at pasienten har sykdommen?

A 90%
B X Ukjent
Det stemmer. Her mangler vi informasjon om pre-test sannsynlighet, og vi kan derfor ikke beregne en positiv prediktiv verdi.
C 80%
D 95%

000015e1821011d895

58
En mann i 50-årene ble innlagt elektivt i medisinsk avdeling for malignitetsutredning. Han hadde over lengre tid følt seg slapp og lett trettbar, han hadde utviklet leddsmerter i fingrene og hadde en bronseaktig hudfarge i ansiktet. Blodprøver viste

Analyse	Svar	Referanseområde
HbA1c	47 mmol/mol	28 - 40 mmol/mol
Transferrinmetning	60 %	15 – 57 %
Ferritin	1234 µg/L	30 - 383 µg/L
ALAT	167 U/L	10 - 70 U/L

Det ble også påvist homozygot mutasjon i HFE-genet.
Hva slags behandling skal denne pasienten ha videre?

A Tyrosin-kinase hemmere
B X Venesectio
Sykehistorien er forenelig med hemokromatose, og mutasjoner i HFE-genet er den vanligste årsaken til hereditær hemokromatose i vår del av verden. Hereditær hemokromatose er en av de aller vanligste autosomalt recessive sykdommene i Norge. Behandlingen er vensectio; først intensivt terapeutisk venesectio og deretter vedlikeholdsbehandling med årelating 3-4 ganger årlig.
Ingen av behandlingsalternativene i de øvrige svaralternativ vil ha effekt på sykdommen.
https://legehandboka.no/handboken/kliniske-kapitler/blod/tilstander-og-sykdommer/ulike-sykdommer/hemokromatose/
Wisløff F., Gedde-Dahl T., Tønnefjord G.E., Holte H. (2014) Blodsykdommer, 7. utgave, Oslo, Gyldendal Norsk Forlag AS (se kapittel 6 s.86)
C Cytostatika
D Immunsupprimerende behandling

000015e1821011d895

59
En overvektig 59 år gammel kvinne ble henvist til MR etter episoder med ordletingsvansker. MR viser en svulst i venstre temporallapp. Radiologisk er bildefunnet best forenelig med hjernemetastase. Det er mye omkringliggende ødem. CT thorax/abdomen/bekken er negative, ikke funnet primærtumor. Man velger å henvise til kirurgi for å fjerne svulsten og for å sikre den histopatologiske diagnosen.
Hvorfor bør hun eller bør hun ikke få kortikosteroider i påvente av kirurgi?

A Hun bør ikke få kortikosteroider siden histopatologisk diagnose ikke er kjent. Kortiskosteroider kan kamuflere patologi, for eksempel ved CNS-lymfom
Det er riktig at kortikosteroider ikke bør gis ved klar mistanke om CNS-lymfom da det kan kamuflere og forsinke diagnosen, men her er det billedmessig mistanke om metastase. Ødem er dessuten mindre vanlig ved CNS-lymfom. Metastase og lymfom ligner sjelden hverandre på MR.
B Hun bør ikke få kortikosteroider siden dette medfører risiko for steroidindusert diabetes.
Hun er overvektig og kan nok risikere å få steroidutløst diabetes, men dette er av underordnet betydning hos pasienter som skal behandles for hjernesvulst. Blodsukker bør imidlertid sjekkes hos risikopasienter.
C X Hun bør få kortikosteroider fordi kortikosteroider oftest gir symptomreduksjon og bedrer arbeidsforholdene ved kirurgi
Riktig. Reduksjon i vasogent ødem gir ofte reduksjon i symptomer/nevrologiske utfall. Hjernevevet omkring svulsten blir mindre ødematøst, hvilket bedrer de intrakraniale plassforhold og gir lavere risiko for skade ved kirurgi
D Hun bør få kortikosteroider fordi dette virker godt på cytotoksisk ødem rundt hjernesvulster som denne
Hjernesvulster har oftest ikke cytotoksisk ødem, men vasogent ødem

000015e1821011d895

60
Du behandler en pasient med terbinafin tabletter på grunn av et gjenstridig tilfelle av neglesopp. Pasienten har vært på legevakten på grunn av akutte ryggsmerter og fått forskrevet det opioide smertestillende legemidlet tramadol mot ryggsmertene. Du husker at tramadol må omdannes til en aktiv metabolitt for å utøve sin smertestillende effekt, og at denne aktiveringen kan hemmes i uttalt grad av terbinafin.
Hvilket CYP-isoenzym spiller en nøkkelrolle i denne interaksjonen?

A CYP3A4
B X CYP2D6
Kfr. de godkjente norske preparatomtalene (SPC) og interaksjonssøk på Legemiddelverkets hjemmesider (www.slv.no)
C CYP2C9
D CYP2C19

000015e1821011d895

61
Molekylærgenetisk analyse av en tumor i tykktarm viste mutasjoner i begge alleler av p53-genet. Mutasjonene ble predikert å føre til tap av funksjonelt p53 protein. Hvilken egenskap ville en forvente at mutajsonene førte til i kreftcellene?

A Grad av DNA-skader i kreftcellene nedsettes
B X Kreftcellene får nedsatt induksjon av apoptose ved behandling med DNA-skadende cytostatika
Inaktivering av p53 fører til tap av "sensing" av DNA-skade, og derved nedsatt apoptotisk respons
C Kreftcellene får økt grad av cellesyklusarrest i G1-fasen
D Kreftcellene får økt evne til DNA-reparasjon

000015e1821011d895

62
En 70 år gammel mann kommer til undersøkelse fordi han har økende plager med redusert hørsel i løpet av de siste årene.
Hvilken diagnose er mest sannsynlig?

A Pasienten plages med ørevoks.
Kan gi redusert hørsel, men kommer ofte raskere , kan være ensidig og pasienten forteller ofte at han har plager med ørevoks,
B X Pasienten har presbyakusis.
Økende høselstap over flere år gir mistanke om presbyakusis
C Pasienten har otoslerose
Oppstår som regel tidligere, alder 15-30 år, gjerne arvelig belastet(20%), flere kvinner, utvikler behov for hørselshjelp over flere år.
D Pasienten har fått plutselig hørselstap.
Oppstår pluselig ikke over år. Er ensidig.

000015e1821011d895

63
En 70 år gammel mann er nyoperert for lårhalsbrudd og får en erytrocytt-transfusjon. Etter at omtrent 20 mL blod er gått inn, begynner han å føle seg dårlig. Symptomene passer godt med en akutt hemolytisk transfusjonsreaksjon.
Hva er det viktigst å gjøre umiddelbart?

A Det må tas blodprøve til immunhematologisk utredning for å finne årsaken
Dette er viktig for å kartlegge årsaken til symptomene. Men det viktigste strakstiltaket er å stanse transfusjonen og gi intravenøs væske.
B Det må utføres måling av hemolyseparametre for å verifisere diagnosen
Dette er viktig for å kartlegge årsaken til symptomene. Men det viktigste strakstiltaket er å stanse transfusjonen og gi intravenøs væske.
C Det må sjekkes om pasienten har fått feil blodpose, og om dette også gjelder en annen pasient
Forbytting av blodposer er vanligste årsak til slike akutte hemolytiske transfusjonsreaksjoner. Det er viktig å forebygge at en annen pasient også får feil blod, men aller først må man ta hånd om pasienten som har reagert.
D X Det må unngås at pasienten får mer av blodet, og pasienten må gis intravenøs væske
Det må unngås at pasienten får mer av blodet, og pasienten må gis intravenøs væske
En akutt hemolytisk transfusjonsreaksjon som kommer så raskt er trolig forårsaket av IgM og akutt intravaskulær komplementaktivering. Tilstanden kan være livstruende, og risikoen øker med transfusjonsvolumet. Intravenøs væske kan forebygge sjokk og nyreskade pga. fritt hemoglobin i plasma. Svaret angir det aller første man må gjøre med pasienten.

000015e1821011d895

64
En radiolog vil ta et MR-bilde av en pasient og forklarer at signalet i ulike vev i bildet er avhengig av vannmolekylenes mobilitet i vevet (termiske brownske bevegelser). Det vil være lavere signal for områder med mye ektracellulære vannmolekyler, mens det blir høyt signal i områder hvor vann stort sett er bundet intracellulært.
Hvilken MR-sekvens er det radiologen snakker om?

A T2
Signalet i en T2 sekvens er avhengig av hvor fort magnetismen forsvinner fra transversalplanet
B X Diffusjon
Riktig. Bildekontrasten er avhengig av vannmolekylenes mobilitet i vevet (termiske brownske bevegelser) Lavere signal for områder med store mengder ektracellulære vannmolekyler, mens det blir høyt signal i områder hvor vann stort sett er bundet intracellulært.
C FLAIR
Samme som T2 bortsett fra at inversion recovery attenuerer det frie vannet slik at det fremstår som svart på bildet. (lavt signal)
D T1
Signalet i en T1 sekvens er avhending av hvor fort mangetismen gjenvinnes langs Z-aksen

000015e1821011d895

65
Du arbeider som LIS på en ortopedisk sengepost og behandler en 79 år gammel mann for bruddskader. Han har sterke akutte smerter og behov for behandling med opioider, men har betydelig redusert nyrefunksjon.
Hvilket opioid vil du velge å behandle pasienten med?

A Petidin
Petidin omdannes til både aktive og inaktive metabolitter som i all hovedsak utskilles via nyrene. Lang tids bruk eller nedsatt nyrefunksjon kan gi akkumulering av den aktive og nevrotoksiske metabolitten norpetidin som har lang halveringstid.
B Kodein
Kodein må ved terapeutiske doser omdannes til morfin for å utøve analgetisk effekt. Denne omdanningen er gjenstand for betydelig genetisk variasjon som medfører uforutsigbar effekt og bivirkningsrisiko avhengig av mengden morfin som blir dannet. I praksis blir dette dermed en mer uforutsigbar/ukontrollert måte å gi morfin på. Akkumulering av morfin-6-glukuronid ved redusert nyrefunksjon kan få alvorlige følger også ved bruk av kodein.
C Morfin
Morfin elimineres ved glukuronidering til morfin-3-glukuronid og morfin-6-glukuronid. Sistnevnte er en aktiv metabolitt med minst like høy analgetisk aktivitet som morfin. Nedsatt utskillelse via nyrene vil kunne gi akkumulering av den aktive metabolitten, med mulig overdose som resultat.
D X Oksykodon
Oksykodon omdannes til hovedsakelig inaktive metabolitter. Metabolitter og en del uomdannet oksykodon utskilles hovedsakelig via nyrene, og halveringstiden øker ved nedsatt nyrefunksjon. Oksykodon akkumuleres imidlertid i mindre grad enn morfin ved nedsatt nyrefunksjon. Selv om oksykodon er mindre påvirket av nyrefunksjon enn morfin, bør det brukes med forsiktighet, og nyrefunksjon bør hensyntas i valg av dose.

000015e1821011d895

66
En kvinne på 70 år var innlagt sykehuset for tre uker siden pga en akutt oppstått venstresidig hemiparese. Nå blir hun brakt til mottak etter å ha hatt et bilateralt tonisk-klonisk anfall hjemme. Funksjonssvikten i venstre arm er noe mer fremtredende, men i løpet av timer er hun som før. Hvilken diagnose er sannsynlig?

A Generalisert epilepsi
B Nytt slag
C Akutt symptomatisk anfall i forløpet av slag
D X Fokal epilepsi med sekundær generalisering
Sannsynligvis har hun utviklet fokal epilepsi med fokale anfall med utvikling til bilaterale tonisk-kloniske anfall.
Akutte symptomatiske anfall opptrer definisjonsmessig i løpet av første uke etter hjernelesjoner.

000015e1821011d895

67
En 34 år gammel kvinne innlegges ved akuttmottaket etter at hun i 2 uker har hatt hoste, hodepine, slapphet og etterhvert blitt tiltagende tungpustet. Hun er fra tidligere frisk og bruker ingen faste medisiner bortsett fra p-piller. Hun har i 5 dager har vært behandlet med fenoxymetylpenicillin tabl., 660 mg x 4. Ved undersøkelse finner du krepitasjoner over begge basale lungefelt baktil og lett nedsatt respirasjonslyd over venstre lunge lateralt. Redusert allmenntilstand, BT 112/72, puls 89/min, respirasjonsfrekvens 24/min, SaO2 (oksygenmetning) 91% på romluft og temperatur 38,2. De første blodprøvene viser flg. verdier:

Blodprøve	Verdi	Referanseområde
Hb (g/dl)	12.7	11,7-15,3
Leukocytter (x 109/L)	7,1	4,1-9,8
CRP (mg/L)	154	<5
Trombocytter (x 109/L)	503	164-370

Hva er den første viktigste undersøkelsen å gjøre nå?

A Blodkultur
Ikke riktig. Se kommentar ved riktig svaralternativ
B D-dimer blodprøve.
Ikke riktig. Se kommentar ved riktig svaralternativ.
C Ekspektoratprøve
Ikke riktig. Se kommentar ved riktig svaralternativ.
D X Røntgen thorax
Den mest sannsynlige diagnosen hos denne tidligere friske kvinnen er en atypisk pneumoni. En slik atypisk pneumoni er ofte preget av gradvis økende symptomer over tid, og har typiske symptomer med hoste (gjerne tørrhoste), hodepine og evt redusert allmenntilstand. Yngre personer er oftere rammet av dette enn eldre. Sykdommen er ofte assosiert med kun lettgradig feber, normale leukocyttverdier og noe trombocytose (akuttfasereaksjon). For å stille denne diagnosen raskt allerede i akuttmottaket bør det nå gjøres undersøkelse med røntgen thorax. Her vil en raskt få avklart evt patologi i lungeparenchymet som bør avklares da pasienten både har nedsatt respirasjonslyd venstre side og har nedsatt oksygensaturasjon. Etter dette kan det gjøres ytterligere diagnostikk av etiologi med blodkulturer og ekspektoratprøve. D-dimer være ofte ikke være noen nyttig prøve med henblikk på å avklare en differensialdiagnose som lungeemboli i denne situasjonen da infeksjoner også vil føre til forhøyede verdier (og særlig hvis røntgen thorax viser tydelige fortetninger som ved pneumoni).

000015e1821011d895

68
65 år gammel mann klager over tungpust i hvile. Ved undersøkelse observeres blåfarging (cyanose) av lepper og fingre begge hender
Hvilket av følgende utsagn er mest korrekt?

A Pasienten frembyr klinisk perifer cyanose, men ingen sentral cyanose
Feil svar: Pas har både perifer cyanose (fingre og tær bilateralt, som alene kan være forårsaket av lokal obstruksjon i arterielle eller venøse kar eller kan være forårsaket av tilstand som gir central cyanose) og sentral cyanose (lepper og tunge, og er forårsaket av sykdom i hjerte, lunge, CNS, OSAS eller Hb-/ RBC- sykdom)
B Perifer og/eller sentral cyanose kan ikke skilles hos denne pasienten
Feil svar: Pas har både perifer cyanose (fingre og tær bilateralt, som alene kan være forårsaket av lokal obstruksjon i arterielle eller venøse kar eller kan være forårsaket av tilstand som gir central cyanose) og sentral cyanose (lepper og tunge, og er forårsaket av sykdom i hjerte, lunge, CNS, OSAS eller Hb-/ RBC- sykdom)
C Pasienten frembyr klinisk sentral cyanose, men ingen perifer cyanose
Feil svar: Pas har både perifer cyanose (fingre og tær bilateralt, som alene kan være forårsaket av lokal obstruksjon i arterielle eller venøse kar eller kan være forårsaket av tilstand som gir central cyanose) og sentral cyanose (lepper og tunge, og er forårsaket av sykdom i hjerte, lunge, CNS, OSAS eller Hb-/ RBC- sykdom)
D X Pas frembyr klinisk både perifer og sentral cyanose
Rett svar: Pas har både perifer cyanose (fingre og tær bilateralt, som alene kan være forårsaket av lokal obstruksjon i arterielle eller venøse kar eller kan være forårsaket av tilstand som gir central cyanose) og sentral cyanose (lepper og tunge, og er forårsaket av sykdom i hjerte, lunge, CNS, OSAS eller Hb-/ RBC- sykdom)

000015e1821011d895

69
En kvinne på 62 år har fått et stort mediainfarkt på høyre side. Hun kommer etter 4 uker til deg som er lege på rehabiliteringsavdeling. Du undersøker henne og finner ingen motorisk funksjon i venstre arm og hånd, men noe kraft for å heve skulderen. I venstre ben har hun litt funksjon, og hun kan gå noen skritt med støtte av to personer. En nyansatt pleier spør deg hva slags funksjonshemming du tror hun vil få på sikt.
Hvilket svar vil være mest riktig?

A Lite motoriske utfall, men sannsynligvis neglekt
Det er riktig at neglekt sees ved hjerneinfarkt i høyre hjernehalvdel, men det er ikke sannsynlig at hun vil få en så god bedring av motorisk funksjon.
B Det er umulig å forutsi noe så tidlig, det må gå minst tre måneder før man har mulighet for å vurdere prognose.
Hastigheten av bedringen i de første få ukene etter hjerneslag inneholder svært mye prognostisk informasjon. Og husk at det er en arbeidskollega som spør, ikke pasient eller pårørende.
C Hun har en god prognose siden hun allerede har litt gangfunksjon. Gangfunksjon er ofte det første tegn på bedring. Det er ikke uvanlig at det kan ta såpass lang tid med armen, og det kan likevel tilkomme god funksjon med tid og riktig trening. Det er også et godt tegn at hun har noe funksjon i skulderen.
Studenten bør vite at a. cerebri media ikke forsyner motorisk område for bena i samme grad som armen, slik at mønsteret med mer affisert hånd enn fot er typisk. Skulderelevasjon er en hjernenervefunksjon, dette er en distraherende opplysning bare.
D X Det er dessverre lite sannsynlig at det vil tilkomme vesentlig funksjon i armen, men det skulle være håp om gangfunksjon.
Det er dokumentert at det er dårlig prognose for en hånd uten noe grepsfunksjon etter fire uker.

000015e1821011d895

70
På legevakt blir du oppsøkt av en 18 år gammel kvinne som følges av sine foreldre. Sammen med en venninne ville de selv lage hull i øreflippene ved hjelp av en sikkerhetsnål med en halv potet som underlag. I det venninnen stakk, ble pasienten uvel og opplevde innsnevret synfelt før hun seg sammen på gulvet og var bevisstløs. Venninnen observerte kraftige rykninger i armer og bein. Etter ett minutt våknet pasienten til. Hun var kvalm og brekket seg, men var våken og klar. Hun er fortsatt litt svimmel, men har det ellers bra. Hun har besvimt i fobindelse med vaksine tidligere. Ellers har hun vært frisk. Det er ingen kjent hjertesykdom eller plutselige dødsfall i familiehistorien. Pasienten er litt blek og kald på fingrene, men godt perifert sirkulert. Blodtrykk er 105/70 mmHg. Puls 55 /min, regelmessig. Det er normle funn over hjerte, lunger og abdomen. EKG er normalt. Foreldrene opplevde situasjonen som svært dramatisk og er bekymret.
Hva er fornuftig videre håndtering av pasienten?

A X Forklare det hele som en reflekssynkope og tilby kontroll hos fastlegen ved behov
Sykehistoreien er av avgjørende betydning ved bevissthetstap. Her er den svært godt forenlig med en reflekssynkope utløst av smerter og manipulering av øreflipp. Det er ikke holdepunkter for kardial synkope og videre observasjon eller utredning er i utgangspunktet ikke indisert. Rykninger kan ses ved reflekssynkope og den snarlige oppvåkningen taler sterkt imot eplieptisk anfall.
B Innleggelse ved medisinsk avdeling med spørsmål om kardial synkope.
Se D
C Innleggelse ved nevrologisk avdeling med spørsmål om epilepsi
Se D
D Henvisning til hjertemedisinsk poliklinikk for utredning av synkope av ukjent årsak
Se D

000015e1821011d895

71
En 25 år gammel mann oppsøker sin fastlege på grunn av hyppig hodepine som han egentlig har hatt med ujevne mellomrom i snart 10 år. Pasienten er ustrukturert og vag i sine svar, og det er vanskelig å innhente presis informasjon både når det gjelder hyppighet av hodepine, lokalisasjon, og hvor ofte han tar smertestillende. Han har tidligere vært utredet med blodprøver med normale funn, og du finner nå normale funn ved somatisk og nevrologisk undersøkelse.
Hva er mest hensiktsmessige tiltak nå?

A X Be han fylle ut hodepinedagbok
Gir nyttig informasjon om hodepinehyppighet, medikamentinntak og vil gjøre at pasienten blir mer oppmerksom på ledsagende karakteristika
B Be om MR Caput
Ikke nødvendig dersom det er normale funn ved nevrologisk undersøkelse, lang sykehistorie med sterotyp hodepine og stor sannsynlighet for vanlig forekommende primær hodepine
C Be om spinalpunksjon
Ingen indikasjon dersom det ikke er spesiell mistanke om f.eks. forhøyet intrakranielt trykk, infeksjon eller f.eks. demyeliniserende lidelse
D Be om EEG
Gir ingen tilleggsinformasjon ved primær hodepine dersom det ikke er opplysninger om bevisthetsendringer

000015e1821011d895

72
Kan du angi et eksempel på søvnlidelse der våkenhetsfenomener trenger inn i søvnen?

A X Parasomni
Manglende atoni (våkenliknende tonus i REM) ved REM-parasomni og deler av hjernen er våken ved NREM-parasomni
B Hypersomni
C Rastløse ben
D Innsovningsproblemer

000015e1821011d895

73
Det tas et røntgen thorax av en pasient med kjent KOLS som viser følgende.

Hva viser bildet?

A Lungestuvning
Fasit: Lungestuvning kan forekomme som følge av venstresidig hjertesvikt og ses på røntgen thorax som tydelige kartegninger ut i hele lungen, mye tydeligere enn på bildet i oppgaven. Kartegninger på bildet i oppgaven sees likevel godt, men det er gjerne på grunn av hyperinflasjonene som gjør at det er mindre parenchym rundt blodårene, slik at de uttrykkes i bildet. Ved langtkommet svikt kan man også se fortsørret hjertekontur og pleuravæske.

B X Hyperinflasjon
Fasit: Bildet i oppgaven er tatt av lunger med hyperinflasjon - et fenomen som gjerne oppstår hos pasienter med emfysem som følge av for eksempel KOLS. Hyperinflasjon betyr at lungene er "oppblåst" (større og fylt med mer luft enn normalt) og vises ved at lungene ser ekstra store ut (f. eks. så ser sinusene større ut enn vanlig) samt at lungene fremstår som mørkere enn vanlig fordi det er mindre tetthet i lungene til å ta opp røntgenstrålingen siden mye av vevet er forsvunnet pga. emfysemet samtidig som det er relativt sett mer luft i dem.

C Hilusadenopati
Fasit: Hilusadenopati eller hilusadenitt kan ses på røntgen thorax som forstørrede lymfeknuter i lungehilus, men ses best ved CT og er forbundet med sykdommer som tuberkulose, sarkoidose, lymfom og lungekreft. Det er ikke noe tegn til hilusadenopati på bildet i oppgaven.

D Pneumoni
Fasit: Pneumoni på røntgen thorax sees som lyse/tette infiltrater i hele eller deler av lungene avhengig av utbredelsen. Infiltratet kan viske ut overgangen til tilgrensende organer og vev. Det er ikke noe tegn til pneumoni på bildet i oppgaven.

000015e1821011d895

74
Du har det medisinske ansvaret for en utviklingshemmet ung mann med ukontrollert epilepsi som bor i omsorgsbolig. Du skal lage prosedyrer for akutt anfallsbehandling med diazepam rektalt.
Når er det aktuelt å benytte medisinen?

A Når et tonisk-klonisk anfall har vart i mer enn 10 minutter
B Snarest i det et anfall starter
C Etter et tonisk-klonisk anfall for å forhindre nye
D X Når et tonisk-klonisk anfall har vart i 3 minutter
Et tonisk-klonisk anfall varer vanligvis 1-2 minutter. Varighet i minst 3 minutter gir mistanke til svikt i de mekanismer som gjør at epileptiske anfall opphører.

000015e1821011d895

75
En 35 år gammel mann kommer til akuttmottaket med ambulanse. Han er cyanotisk med blodtrykk 100/60 og puls 75. Arteriell blodgass på romluft (normal verdier i parantes) viser PaO2 6.0 (11.0-14.4) kPa, PaCO2 10.0 (4.7-5.9) kPa, BE -1.5 (-3 til 3), HCO3 24 (22-26)og pH 7.12 (7.35-7.45). Hva er mest sannsynlige diagnose ut fra blodgassen?

A Hypoksisk respitasjonssvikt (type 1 reirasjonssvikt)
PO2 er redusert, men pCO2 forhøyet, derfor respirasjonssvikt type 2.
B Metabolsk acidose
Blodgass viser acidose, men base excess og bikarbonat er normal.
C X Hyperkapnisk respirasjonssvikt (type 2 respirasjonssvikt)
PO2 er redusert, men pCO2 forhøyet, derfor respirasjonssvikt type 2.
D Kombinert respiratorisk og metabolsk acidose
PO2 er redusert, men pCO2 forhøyet, derfor respirasjonssvikt type 2.

000015e1821011d895

76
Denguevirus er et flavivirus som infiserer mellom 50 og 100 millioner mennesker årlig. Dødeligheten kan være opptil 5%.
Hvordan smitter dette viruset?

A Via lopper
Se kommentar til svaralternativ B.
B Via flott
Se kommentar til svaralternativ B.
C X Via mygg
Denguevirus smitter hyppigst via myggartene Aedes egypti og Aedes albopictus.
D Via smågnagere
Se kommentar til svaralternativ B

000015e1821011d895

77
Ved Alzheimers sykdom finner man patologisk tap av nevroner og synapser, samt feilfoldede, aggregerte proteinavleiringer.
Hvilke proteiner er hovedingrediensen i proteinavleiringene man finner ved denne sykdommen?

A Betaamyloid og TDP43
TDP43 finner man typisk ved frontotemporallappsdegenerasjon
B X Betaamyloid og hyperfosforylert tau-protein
Korrekt svar.
C Betaamyloid og alfasynuclein
Alfasynuclein er typisk ved Lewylegemesykdom
D Hyperfosforylert tau-protein og alfasynuclein
Alfasynuclein er typisk ved Lewylegemesykdom

000015e1821011d895

78
En pasient blir innlagt med akutt innsettende, takvise smerter under høyre costalbue. Han har ingen feber og normale infeksjonsparametre. Ved ultralyd-undersøkelse finner du slanke dype galleganger og følgende bildefunn :

Hva er pasientens diagnose?

A Cholangitt
Har ikke infeksjonsklinikk
B Cholecystitt
Her ville man foventet fortykket galleblærevegg og konstante smerter
C Choledocholithiasis
Stein i ductus choledochus. Gir dilaterte galleveier
D X Cholecystolithiasis
Stein i galleblæren. Dette kan gi gallesteinsanfall med takvise smerter under høyre kostalbue. På bildet ser man ekkogene konkrementer i galleblæren som kaster ekkoskygge. Dette er typisk for gallesteiner.
Kilde: Radiopaedia "Gallstones" https://radiopaedia.org/articles/gallstones-1, nedlastet 15.05.2017
Bilde: Dr hanisalam, https://radiopaedia.org/cases/gallstones-multimodality

000015e1821011d895

79
En 20 år gammel mannlig asylsøker fra Eritrea oppsøker legekontoret og forteller at han har vært plaget av hoste de siste 4-5 ukene. Rtg. thorax viser et lite infiltrat i høyre overlapp. Du ønsker å utelukke lungetuberkulose.
Hvilken mikrobiologisk analyse bør da rekvireres?

A Nasofarynksprøve til PCR-påvisning
Nasofarynxprøve er mindre egnet til diagnostikk av lungetuberkulose enn ekspektorat.
B Urinprøve til antigentest
Det forskes på slike tester, men det er foreløpig ikke i bruk til diagnostikk av tuberkulose.
C Sputumprøve til mikroskopi
Betydelig lavere sensitivitet enn dyrkning.
D X Ekspektorat til dyrkning
Ekspektorat er anbefalt materiale til påvisning av lungetuberkulose. Dyrkning er mest sensitive metode, men tar lang tid. Mikroskopi er hurtig, men mindre sensitiv og spesifikk. PCR er noe mindre sensitiv, men spesifikk.

000015e1821011d895

80
En mann på 62 år kommer til nevrologisk poliklinikk til utredning for mistenkt kognitv svikt. Ektefellen forteller at han har livlige drømmer og er utagerende i søvne; det synes som om han forsvarer seg mot angrep. Han har ved en anledning skadet seg under disse mareritene. Ved testing har han vansker med rom-retningsoppgaver som kopiering av femkantene i MMSE og klokkestest.
Cerebral MRI har ikke vist patologi.
Hvilken diagnose er mest sannsynlig?

A Vaskulær kognitiv svikt
De angitte symptomene er ikke typiske ved vaskulær demens.
Normal cerebral MRI utelukker vaskulær kognitiv svikt.
B Frontotemporal demens
Ved frontotemporal demens er personlighetsendring og/eller språksvikt vanligste debutsymptom.
C Alzheimers sykdom
Ved Alzheimers sykdom er svikt i korttidshukommelsen det vanligste debutsymptomet.
D X Demens med Lewylegemer
Pasienten er henvist for mistanke om kognitiv svikt og demonstrerer svikt i visiospatielle funksjoner. Dette er typisk ved demens med Lewylegemer. Han har i tillegg REM-søvnforstyrrelse, som er et av kjernesymptomene ved demens med Lewylegemer.

000015e1821011d895

81
En 18 år gammel gutt innlegges med mistanke om meningitt etter at han i løpet av ettermiddagen og kvelden har fått feber og kraftig hodepine. Ved klinisk undersøkelse er han våken og klar, men klager over hodepine og er nakkestiv. Han har ikke utslett. Foreldrene opplyser at han har tatt vanlige barnevaksiner. BT 125/70, Puls 86 regelmessig, Tp 38.9 C. Det tas blodprøver og gjøres spinalpunksjon.

Analyse	Svar	Referanseområde
Hemoglobin	14,5 g/dL	11,7-15,3 g/dL
B-leukocytter	8,3x 10^9/L	4,1-9,8 x 10^9 g/L
CRP	45 mg/L	<5 mg/L
Sp-leukocytter	45 x10^6/L	<= 5 x 10^6/L
Sp-protein	27 g/L	0,15-0,50 g/L
Sp-glukose	3,3 mmol/L	
S-glukose	5,1 mmol/L	4,0-6,0 mmol/L
Mikroskopi av gramfarget preparat av spinalvæske	Ingen sikre mikrober	

Hva er mest sannsynlig mikrobiologisk etiologi?

A Herpes simplex virus
Kan gi denne type sykdomsbilde, og labfunn, men vesentlig mer sjelden årsak enn enterovirus.
B X Enterovirus
Dette er klart hyppigste årsak til serøs meningitt
C Neisseria meningitidis
Mindre sannsynlig fordi det er normal sp-glukose/s-glukose ratio og relativt beksjedent antall leukocytter i spinalvæske. Det er heller ikke utslett og negativ mikroskopi.
D Haemophilus influenzae
Etter at Hib-vaksinen ble innført som del av barnevaksinasjonsprogrammet ses nesten ikke meningitt med H. influenzae lenger.

000015e1821011d895

82
Som onkolog (kreftlege) kan man som et foreløpig svar fra patologisk avdeling få beskjed om at en pasient med tumor i mediastinum kan ha en småcellet malign tumor.
Hvilken av følgende diagnoser kan denne pasienten ha?

A Pasienten kan ha ulike former for maligne epiteliale tumores med småcellet histologi.
B Pasienten kan ha en en eller annen embryonal tumor.
C X Pasienten kan ha forskjellige typer maligne tumores med småcellet histologi.
En småcellet malign tumor er en deskripitiv entitet som omfatter ulike typer maligne tumores oppbygd av små celler med sparsomt cytoplasma.
D Pasienten kan ha ulike former for lymfocytære lymfomer.

000015e1821011d895

83
Pasienten oppsøker deg med problemstillingen hodepine og synsforstyrrelser. Ved nærmere utspørring kommer det frem at pasienten har hatt retrobulbære smerter og ved undersøkelse finner du ensidig redusert visus, men ingen synsfeltufall. Pasienten forteller at det har blitt litt bedre de siste dagene. Du vurderer opticus nevritt som mulig årsak.
Hvilken nevrofysiologiske undersøkelse er mest aktuell i denne sammenhengen?

A Somatosensorisk fremkalt respons (SEP)
B X Visuelt fremkalt respons (VEP)
Eneste som us nervus opticus
C Brainstem auditory evoked potential (BAEP)
D Elektro retinografi (ERG)

000015e1821011d895

84
En 75 år gammel mann med KOLS legges inn på sykehus med pneumoni. Ekspektoratprøve bedømmes ved mikroskopi å være representativt for nedre luftveier. Ved dyrkning ses vekst i nærmest renkultur av en type kolonier på sjokoladeagar (se bilde), men bakterien vokser ikke på blodagar eller MacConkey agar. Ved mikroskopi av gramfarget preparat av kulturen ses små gramnegative staver.

Hvilken behandling bør gis?

A Benzylpenicillin kombinert med vancomycin
B Erytromycin kombinert med gentamicin
C X Amoksicillin kombinert med klavulansyre
Benzylpenicillin dekker ikke H. influenzae som har betalactmase, og vankomycin er er grampositivt middel som ikke vil ha noen virkning på H. influenzae. Hverken erytromycin eller gentamicin er særlig effektive mot H. influenzae. Diclokascillin er et grampositivt middel, som derfor ikke vil ha noen effekt på H. influenzae, heller ikke kombinert med en betalaktamasehemmer som tazobactam.
D Dikloksacillin kombinert med tazobactam

000015e1821011d895

85
En eldre mann legges inn på sykehus etter økt forvirring og hodepine, samt episoder med afasi og kognitive utfall i løpet av de siste par ukene. Det tas en CT caput som viser følgende:

Hva viser bildet?

A Intracerebral blødning
B Epiduralt hematom
C Ischemi
D X Subduralt hematom
Lavattenuerende væskebrem som strekker seg over hele konveksiteten og er konkav inn mot cerebrum, vel forenlig med et ikke fersk subduralt hematom

000015e1821011d895

86
En tidligere relativt frisk 55-år gammel dame oppsøker deg som fastlege og klager over nummenhet i fingrene, mest på høyre side. Hun har hatt plagene i hvert fall et år og de er mest uttalt når hun snakker i telefonen eller kjører bil. I tillegg våkner hun ofte med nummenhet i hendene om morgenen. Du finner ingen overbevisende nevrologiske utfall, men Phalens test er positiv, raskest på høyre side. Før eventuell behandling av tilstanden ønsker du pasienten undersøkt videre.
Hvilken undersøkelse er mest aktuell i denne sammenhengen?

A Termotest
B Somatosensorisk fremkalt respons (SEP)
C EMG
D X Nevrografi
Standard ved mistanke om karpaltunnelsyndrom

000015e1821011d895

87
En mann på 38 år har vært til MR grunnet lave ryggsmerter som har vart i 10 uker. Han kommer til deg som fastlege til kontroll etter undersøkelsen. MR viser Modic type I forandringer i L4/L5 nivå.
Hvilken informasjon er mest riktig å gi til pasienten?

A X Modic forandringer er mer vanlig hos pasienter med ryggsmerter men vi har ingen sikker spesifikk behandling
Prevalensen av Modic forandringer er rapportert til ca 10% i populasjoner uten ryggsmerter og mellom 16% og 62% i populasjoner med ryggsmerter. Flere studier har også funnet en assosiasjon mellom ryggsmerter og Modic forandringer med Odds Ratio fra 2,0 til 19,9. Imidlertid har man ikke noen spesifikk behandling som sikkert gir effekt på ryggsmerter og det foregår flere studier.
B Modic forandringer er mer vanlig hos pasienter med ryggsmerter og bør ha spesifikk behandling
C Modic forandringer er en degenerativ rygglidelse som har god effekt av kirurgi
D Modic forandringer er vanlig i normalbefolkningen og er et tilfeldig funn

000015e1821011d895

88
Hva er emfysem?

A Permanent dilatasjon av luftveier distalt for segmentale bronkier
B Permanent dilatasjon av luftveier distalt for hovedbronkiene
C X Permanent dilatasjon av luftveier distalt for terminale bronkioler
Emfysem er en sykdom som affiserer distale deler av luftveiene.
D Permanent dilatasjon av bronkier og bronkioler

000015e1821011d895

89
Du undersøker en pasient på uketjeneste som er kortpustet og hoster. Du lytter over lungene og hører i grunn ikke så mye basalt over venstre lunge. Ved perkusjon hører du en dempet lyd.

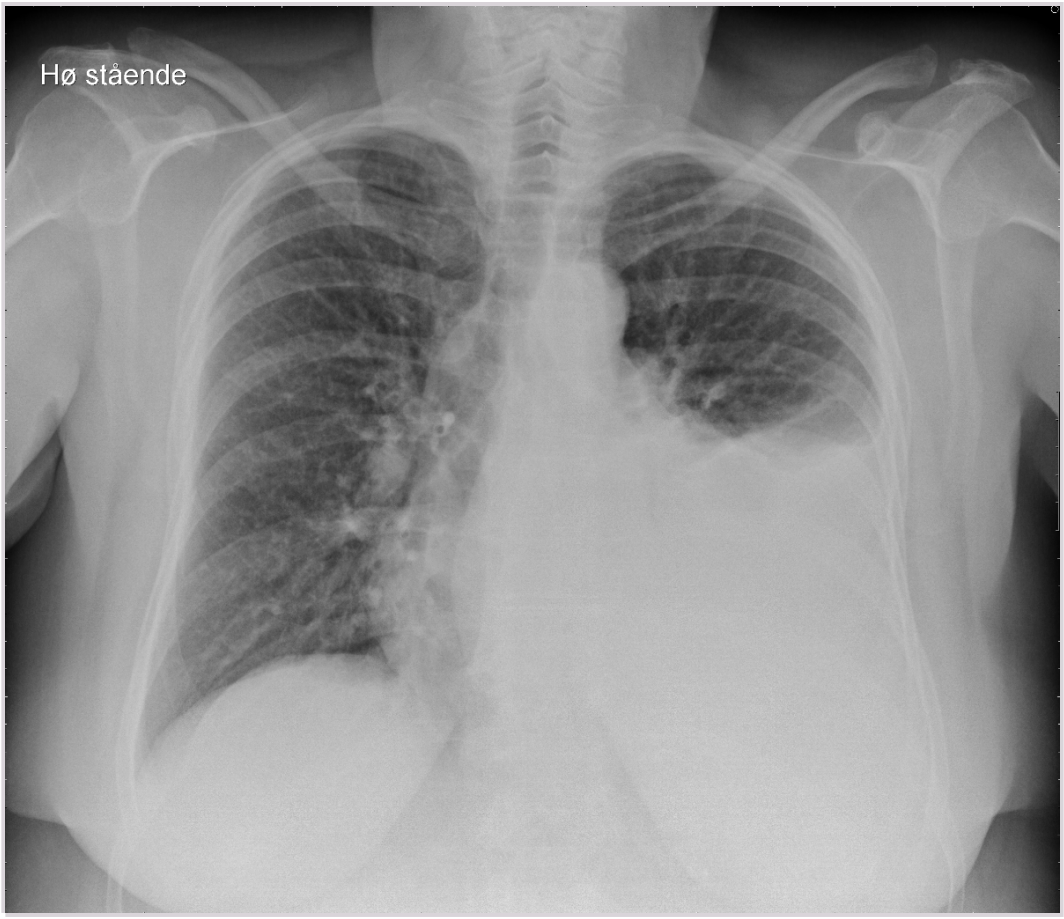

Hva er mest sannsynlige diagnose basert på klinikk og røntgenfunn?

A Pneumoni
Fasit: Ved pneumoni så får man typisk økt tetthet som er uskarpt avgrenset med "ullent" utseende. Pneumonisk fortetning har som regel lavere tetthet enn pleuravæske og er som regel ikke avrundet mot luftfult lungevev slik som ved pleuravæske.

B Pneumothoraks
Fasit: Ved en pneumotoraks vil det affiserte området bli svart og ikke hvitt på grunn av at luften i liten grad hindrer røntgenstrålingen på vei gjennom kroppen. I tillegg vil man få en hypersonor perkusjonslyd.

C Tumor
Det er ingen tumor på bildet

D X Pleuravæske
Fasit: Bildet viser ganske mye pleuravæske basalt på venstre side. Man ser økt tetthet basalt på venstre side med typisk utseende som pleuravæske hvor basale del av luftfylt lungevev har avrundet/skål-form.

000015e1821011d895

90
Hvilke ryggmargskaderelaterte autonome problemer er mest problematisk for en person med ryggmargsskade?

A Stadig rødme og gåsehud
B Svikt i temperatur regulering / svetting
C Ortostatisk / treningsutløst hypotensjon
D X Svikt i blære, tarm og seksualfunksjon
C er riktig. Svikt i blære, tarm og seksual funksjon rangeres klart høyest når det kommer til ryggmargsskade relatert autonom reguleringssvikt, uansett skadens art og omfang. Manglende kontroll på blære, tarm og seksual funksjon reduserer rehabiliteringspotensialet i sub akutt fase, medfører endret stemningsleie og fare for sosial isolasjon.

000015e1821011d895

91
I traumesituasjoner kan man på grunn av tidspress måtte bruke såkalt kriseblod som består av konsentrerte mengder erytrocytter som kan gir til alle uavhengig av ABO-type og Rhesus-type. Fire medisinstudenter tester blodet sitt for Rhesus-antigen og reaksjon med AB-antistoffer:

Student	Anti- A	Anti-B	RhD
1	-	-	-
2	+	-	+
3	-	+	+
4	+	+	-

Hvilken av studentene kan donere erytrocytter til kriseblod?

A X Student 1

Fasit: Student nummer 1 tester negativt for antistoff-A og -B og har derfor ABO-type O, plasma er ikke testet fordi det ikke er relevant i oppgaven. Sammen med RhD neg. Gir det erytrocytter som er O RhD- som er det samme som erytrocyttene i kriseblod - som kan gis til alle uavhengig av blodtype.
Kilde: ch25, Guyton and Hall: Medical Physiology 12th edt.

B Student 2

Fasit: Student nummer 2 tester positivt for anti-A og negativt for anti-B som betyr at ABO-typen er A, sammen med Rhesus pos. gir det A RhD+ erytrocytter som ikke kan gis til alle, men som kan gi til andre rhesus positive med A og AB.
Kilde: ch25, Guyton and Hall: Medical Physiology 12th edt.

C Student 3
Fasit: Student nummer 3 tester positivt for anti-B og negativt for anti-A som betyr at ABO-typen er B, sammen med positiv Rhesustest betyr det at erytrocyttene har typen B RhD+ som kan gis til andre rhesus positive med B og AB
Kilde: ch25, Guyton and Hall: Medical Physiology 12th edt.

D Student 4
Fasit: Student nummer 4 tester positivt for både anti-A og -B, men har har ikke Rhesus D-antigen som gir type AB RhD-. Dermed kan studenten bare donere erytrocytter til andre med type AB.
Kilde: ch25, Guyton and Hall: Medical Physiology 12th edt.

000015e1821011d895

92
Hvordan vil du starte utredningen av en 39 år gammel kvinne som kommer til deg med ukentlige plager med halsbrann og sure oppstøt? Hun er fra tidligere frisk, hun røyker ikke, drikker sjelden alkohol og har normal vekt. Hun har ikke hatt vekttap eller svelgevansker. Plagene har hun hatt i kortere perioder over 2-3 år.

A Henvise til røntgen øsofagus
Røntgen øsofagus har ingen plass i utredningen av reflukssykdom. Man kan se refluksepisoder ved røntgen øsofagus, men røntgen kan verken diagnostisere eller utelukke reflukssykdom. Helt friske individer vil kunne ha episoder med refluks som ses på røntgen, og individer med reflukssykdom trenger ikke å ha refluksepisoder i forbindelse med en røntgenundersøkelse.

B Henvise til gastroskopi
Dette er ikke det første man bør gjøre hos en ung kvinne med typiske reflukssymptomer, lav risiko for komplisert reflukssykdom eller malignitet og uten alarmsymptomer. Hvis hun derimot ikke har effekt av en kur med protonpumpehemmer eller har flere risikofaktorer for komplisert reflukssykdom eller malignitet (overvekt, røyking, høy alder) eller alarmsymptomer (vekttap, svelgevansker) er gastroskopi riktig alternativ.

C Henvise til 24-timers pH-måling
24-timers pH-måling er sjelden indisert ved spørsmål om reflukssykdom og det skal som hovedregel alltid gjøres gastroskopi først for å se etter komplisert reflukssykdom eller malignitet. Den viktigste indikasjonen for 24-timers pH-måling (kombinert med manometri/trykkmåling) er objektivisering av reflukssykdommen før eventuell reflukskirurgi. Kombinert med impedansemåling brukes 24-timers pH-måling også for å vurdere behandlingssvikt av protonpumpehemmere (kan påvise svakt sur og ikke-sur refluks).

D X Gi en kur med protonpumpehemmer
Hos en ung kvinne med typiske reflukssymptomer og uten risikofaktorer eller alarmsymptomer på alvorlig underliggende sykdom er dette riktig start på utredningen av hennes plager. Hvis hun derimot ikke har hatt effekt av en kur med protonpumpehemmer, har atypiske symptomer eller flere risikofaktorer eller alarmsymptomer på alvorlig underliggende sykdom bør hun henvises til gastroskopi.

000015e1821011d895

93
Du leser en besvarelse på en kolonoskopiundersøkelse på en av dine pasienter. Det er beskrevet pseudopolypper.
Hva er det?

A Inflammert slimhinne som buker frem på en polyppøs måte
Nei. Denne frembukningen kan danne en polypp som vi kan kalle en inflammasjonspolypp. Dette er imidlertid ingen neoplastisk polypp som adenomer vil være
B Adenokarsinom som vokser infiltrerende ned i tykktarmsvegg og danner et krater i slimhinnen
Nei
C X Gjenstående slimhinne med omkringliggende ulcerasjon
Riktig. Spesielt ved ulcerøs kolitt fører den sårdannende betennelsen til at det blir stående igjen rester av normal slimhinne som ser ut som polypper. dette er ikke ekte polypper som f.eks adenomer som buker ut over den normale slimhinnen. De kalles derfor falske (pseudo) polypper.
D Adenomatøs kjertelvekst.
Nei. Dette vil representere en ekte polypp

000015e1821011d895

94
Embolisering til art. centralis retinae kan medføre blindhet.
Via hvilken arterie vil denne embolusen komme?

A Fra art. carotis ext. og via art. facialis
B X Fra art. carotis interna og derfra ut i art. ophtalmica
A. ophtalmica går av som gren intrakranielt og kommer ut bak i orbita gjennom canalis opticus.
C Fra art. carotis ext. og derfra ut i art. ophtalmica
D Fra circulus Willisi og ut i art. ophtalmica via fissura orbitalis superior

000015e1821011d895

95
En 70 år gammel mann colonoskoperes. Det påvises en stenoserende tumor i colon sigmoideum.
Hvilken type tumor er mest vanlig i colon sigmoideum?

A X Adenocarcinom
er mye vanligere enn de andre typene svulster
B Lymfom
er sjelden
C Sarcom
sjelden
D Carcinoid
er sjelden

000015e1821011d895

96
Du er LIS-lege ved sykehus, kirurgisk avdeling og skal vurdere en 53 år gammel kvinne som legges inn med magesmerter lokalisert i nedre del av abdomen og som startet for 2 dager siden. Ved undersøkelsen finner du trykkømhet og slippømhet i nedre del av abdomen med overvekt på venstre side. Rektal temperatur 38.2°C.

Blodprøve	Hb	CRP	Leukocytter	Bilirubin	ALP	ALAT	Lipase	Amylase
Normalverdier	13.4-17.0g/L	0-5mg/L	3.7-1010-**9/L	5-25µmol	35-105U/L	10-70U/L	13-60U/L	25-120U/L
Målt hos pasient	13.9 g/L	110 mg/L	10.2 10**9/L	12 µmol	90 U/L	65 U/L	53 U/L	80 U/L

Hvilket tiltak er det mest korrekte å starte med?

A Melde pasienten til Hartmans operasjon.
Pasienten har ikke klinisk generalisert peritonitt, og det er da heller ikke korrekt å melde pasienten til operasjon før det er gjort bildediagnostikk som gir grunn til det for eksempel ileus eller fri luft som gir mistanke om perforert hulorgan i abdomen.

B Starte opp med antibiotika på mistanke om akutt divertikulitt.
Dete er viktig å få avklart om det foreligger ukomplisert divertikulitt uten tegn til perforasjon der det er unødvendig å gi antibiotika.

C Melde pasienten til laparoskopisk appendektomi
Pasienten kan ha appendicitt, men med såpass usikkerehet som det er hos denne pasienten må det gjøres bildediagnostikk i forkant.

D X Bestille CT av abdomen på mistanke om akutt divertikulitt
Dtte er det korrekte å starte med. Klinisk er det mest mistanke om akutt divertikulitt, og det er viktig å få dette avklart før videre behandlingsstrategi legges.

000015e1821011d895

97
Ved ischemi som fører til hjerteinfarkt får man nekrose av myokard.
Hva beskriver hele den påfølgende vevsreaksjonen best?

A X Inflammasjon, granulasjonsvev og fibrose
Etter den ischemiske nekrosen kommer en akutt inflammasjonsfase der de nøytrofile granulocyttene dominerer. Deretter skjer en resorbsjon av dødt materiale, hovedsaklig av makrofager. Derretter en vevsreparasjon med granulasjonsvev og arrdannelse.

B Inflammasjon
Ja. Det blir en inflammasjonsreaksjon etter infarktet, men dette beskriver bare delvis det som skjer.

C Degenerasjon og arrdannelse
Degenerasjon er en uspesifikk betegnelse som ikke beskriver hva som skjer etter et hjerteinfarkt. Arrdannelse (fibrose) er endepunktet etter et hjerteinfarkt

D Fibrose.
Dette er ofte endestadiet etter et hjerteinfarkt: Arrdannelsen. Men dette beskriver i liten grad hele prosessen etter et hjerteinfarkt.

000015e1821011d895

98
Du er LIS lege og skal vurdere en 53 år gammel kvinne som innlegges i sykehus på grunn av konstante smerter under høyre costalbue. Hun forteller at hun har hatt dette ca 1 uke, men at det har blitt gradvis noe verre. Hun har ellers stort sett vært frisk, men hun har hatt to episoder med kolikkpregede smerter med samme lokalisasjon det siste året. Ved undersøkelse er hun øm under høyre costalbue. Rektal temperatur er 38.5°C.

Blodprøve	Hb	CRP	Leukocytter	Bilirubin	ALP	ALAT	Lipase	Amylase
Normal-verdier	13.4-17.0 g/L	0-5 mg/L	3.7-1010-**9/L	5-25µmol	35-105U/L	10-70U/L	13-60U/L	25-120U/L
Målt hos pasient	13.9 g/L	150 mg/L	12.1 10**9/L	15 µmol	90 /L	55 U/L	50 /L	90 U/L

Ultralydundersøkelse viser stein i galleblæren og fortykket galleblærevegg forenlig med akutt kolecystitt.
Hvilken behandlingsstrategi velger du?

A Behandling med i.v væske, smertestillende og antibiotika. Du informerer pasienten om at betennelsen i galleblæren mest sannsynlig vil gå tilbake på denne behandlingen og at det ikke er nødvendig med ytterligere behandling
Se kommentar under B
B X Behandling med i.v væske, smertestillende og antibiotika. Du informerer pasienten om at betennelsen i galleblæren mest sannsynlig vil gå tilbake på denne behandlingen og at det vil være aktuelt å fjerne galleblæren om 3-4 mnd.
Residivrisiko etter akutt kolecystitt er ganske stor (30-40 % over 5 år). Hos en ellers frisk person er det derfor riktig å anbefale kolecystektomi
C Du bestiller ultralydveiledet innleggelse av dren i galleblæren og behandler ellers med i.v væske, smertestillende og antibiotika.
Dren i galleblæren er bare aktuelt ved uttalte symptomer og truende perforasjon av galleblæren.
D Laparoskopisk kolecystectomi neste dag.
Det har gått for lang tid (mer enn 5 dager) siden sykdomstart. Operasjon nå er defor risikabel

000015e1821011d895

99
En mann i 70-årene er under utredning for hjernesvulst. Det er avgitt et foreløpig svar om at det foreligger et gliomatøst svulstvev med en høy proliferativ indeks vurdert med den immunhistokjemiske markøren Ki67/MIB-1.
Hvilken av følgende hjernesvulster er det mulig at pasienten kan ha ut fra de nevnte opplysningene?

A Pilocytisk astrocytom WHO grad I
Dette er i prinsippet et benignt gliom hos barn og yngre voksne med lav proliferativ indeks.
B Diffust astrocytom WHO grad II
Dette er i prinsippet et lavgradig gliom med lav proliferativ indeks, forekommer også hyppigst langt yngre personer (gj.alder 30-40 år)
C X Glioblastom WHO grad IV
Ki67 proliferativ indeks er høy i glioblastomer fordi den er hurtigvoksende. Dette er også typisk en svulst hos eldre personer.
D Atypisk meningeom WHO grad II
Dette er ikke en gliomatøs tumor, men den proliferative indeksen kan være høy.

000015e1821011d895

100
Helicobacter-gastritt er en vanlig årsak til ulcus ventriculi.
Hva slags type gastritt er vanligvis en Helicobacter-gastritt?

A X Kronisk/kronisk aktiv gastritt
Helicobacter-gastritt gir vanligvis en kronisk uspesifikk gastritt, i mer akutte tilfeller en kronisk aktiv gastritt.
B Akutt erosiv gastritt
C Eosinofil gastsritt
D Granulomatøs gastritt

000015e1821011d895

101
Det blir tatt en nålebiopsi fra en pasient på grunn av forhøyede leverprøver. Svaret fra patologen sammenholdt med serologiske svar gir mistanke om primær skleroserende kolangitt.
Hvilket utsagn er riktig?

A Det er rikelig med granulomer i portalfeltene
B Det ses typisk utbredt portal og lobulær betennelse med plasmaceller
C Kvinner er oftere affisert enn menn
D X Tilstanden er assosiert med ulcerøs kolitt
Primær skleroserende kolangitt er en tilstand som rammer menn oftere enn kvinner og er assosiert med ulcerøs kolitt. Portal og lobulær betennelse med plasmaceller er vanligere hos pasienter med autoimmun hepatitt. Rikelig med granulomer er ikke vanlig ved denne tilstanden, da er andre diagnoser som sarkoidose eller primær biliær cirrhose/cholangitis mer sannsynlig (Kilder: Underwood's Pathology, a clinical approach, sixth edition).

000015e1821011d895

102
En 25 år gammel mann oppsøker legevakten på grunn av akutte magesmerter som stråler ned mot scrotum. Smertene begynte diffust midt i magen for omlag 5 timer siden. Nå har han mest vondt til høyre nedenfor navlen. Smertene varierer noe i intensitet, men han har aldri før hatt så vondt i magen over så lang tid. Han har følt seg litt kvalm, men har ikke kastet opp. Ingen diaree. Fra før er han frisk, han bruker ingen medikamenter. Han har ikke vært utenlands det siste halve året.
Du gjør en klinisk undersøkelse av abdomen, og finner at pasienten er noe diffust trykkøm i nedre høyre kvadrant.
Hva bør du gjøre heretter?

A X Utføre klinisk undersøkelse av genitalia externa og scrotum
Testistorsjon kan debutere med smerter i nedre deler av magen på den aktuelle siden. Ved uklare magesmerter i nedre del av abdomen bør man derfor alltid undersøke genitalia externa og scrotum hos menn. Aktuelle funn er palpasjonsømhet i affisert testikkel, hevelse i aktuell hemiscrotum og misfarging. Eventuelt kan testikkelen palperes i et horisontalt leie.
Testistorsjon skjer hyppigst i aldersgruppen 10-25 år, og må opereres innen 6-7 timer for å redde den torkverte testikkelen. Selv om akutt appendicitt er en svært aktuell differensialdiagnose, vil man gå glipp av svært verdifull tid dersom man henviser pasienten direkte til gastrokirurgisk avdeling før man har undersøkt scrotum. Sykehistorien er her av 5 timers varighet, og pasienten må derfor raskt til urologisk avdeling dersom man finner kliniske tegn på testikkeltorsjon.
http://lvh.no/symptomer_og_sykdommer/mannlige_kjoennsorganer/testikler_og_bitestikler/testistorsjon

B Ta urinprøve som sendes til dyrkning hos nærmeste mikrobiologiske laboratorium
To meget aktuelle differensialdiagnoser er akutt appendicitt og testistorsjon. Ingen av disse kan bekreftes eller utelukkes ved dyrkning av urin, som dessuten tar lang tid. Urinveisinfeksjon er sjeldent hos menn på 25 år, og kommer derfor lengre ned på listen over aktuelle differensialdiagnoser.

C Innlegge pasienten akutt i nærmeste gastrokirurgiske avdeling
Man kan iløpet av få minutter gjøre en orienterende undersøkelse av genitalia externa og scrotum, og dette får avgjørende betydning dersom pasienten har testikkeltorsjon. Sykehistorien er allerede av 5 timers varighet, og det er derfor svært relevant å diagnostisere testistorsjon så raskt som mulig.

D Innlegge pasienten akutt i nærmeste gastromedisinske avdeling for rask koloskopi
To meget aktuelle differensialdiagnoser er akutt appendicitt og testistorsjon. Begge disse er akutte kirurgiske tilstander som bør utelukkes.

000015e1821011d895

103
En 40 år gammel kvinne fikk påvist et blødende duodenalsår ved gastroskopi etter at hun ble innlagt på sykehuset etter en uke med svart avføring og fikk ved innkomst påvist uttalt anemi. Det ble ikke tatt biopsier til Helicobacter pylori (HP)-PCR ved gastroskopi, men serologisk testing før utreise viste at hun var HP-positiv. Kvinnen er tidligere frisk og har ikke brukt medisiner.
Hva vil være mest korrekte behandling og oppfølging hos denne pasienten?

A Protonpumpehemmer frem til kontrollgastroskopi og ny HP-test.
Protonpumpehemmer alene vil ikke eradikere HP, og dermed vil det være stor fare for residiv. Behandling med kun PPI ville være aktuelt om pasienten var HP negativ og man mistenkte NSAIDs-bruk som årsak.

B X Trippelkur og seinere ny gastroskopi inkludert kontroll av HP-status
Duodenalsår med blødning regnes som et komplisert sår og tilheling bør kontrolleres med gastrosokpi, da kan også H pylori-status kontrolleres.

C Trippelkur og deretter kontroll av HP-status med serologi.
Serologi kan være positiv i lang tid etter eradikasjon, flere år, og er dårlig egnet til kontroll av eradikasjon.

D Protonpumpehemmer på ubestemt tid.
Protonpumpehemmer på ubestemt tid vurderes ved HP negativt ulcus med stor blødning.

000015e1821011d895

104
Du utreder en 45 år gammel kvinnelig pasient på legevakten. Pasienten rapporterer om sterke smerter under høyre kostalbue som i begynnelsen var takvise, men som nå er konstante. Smertene debuterte for to dager siden. Ved ultralyd av abdomen finner du slanke galleganger og en dilatert (utvidet) galleblære med fortykket vegg og som inneholder to hyperdense forandringer med ekkoskygge. CRP er på 80 mg/L og pasienten har lett feber ved innkomst.
Hvilken tilstand har denne pasienten mest sannsynlig?

A Gallesteinsanfall (cholecystolithiasis)
vil ikke gi fortykket galleblærevegg eller høy CRP
B Gallestein i ductus choledochus (choledocholithiasis)
Bare stein i ductus choledocus (uten samtidig infeksjon) gir ikke forhøyet CRP og dette er et dårligere svaralternativ.
C Cholangitt
Vanligste årsak er gallestein som hindrer drenasje, noe som oftest gir dilaterte galleveier.
D X Cholecystitt
Veggfortykkelse er typisk ved cholecystitt og konkrementer er oftest årsaken. Feber og høy CRP styrker diagnosen. Slanke galleveier taler imot stase. Konstante smerter tyder på inflammasjon.

000015e1821011d895

105
En 26 år gammel mann kommer til medisinsk poliklinikk for vurdering av langvarig diare med oppblåst mage og mageknip. Ved måling av vekt og høyde finner du at han veier 55 kg og er 175 cm høy. Det gjennomføres en laktosebelastningstest som viser patologisk lav økning av blodglukose. Blodprøvene viser; Hb 12,1 g/dL (13,4 - 17,0), ferritin 10 µg/l (29 - 383), folat <5 nmol/l (9 - 36), serumalbumin 36g/L (36 – 48), B12- 394 pmol/L (186 - 645). Hvilken av de følgende diagnosene kan best forklare pasientens tilstand?

A Primær laktoseintoleranse
I dag brukes laktoseintoleranse gentes for å diagnosere primær laktoseintoleranse. Laktosebelastning test brukes først og fremst ved mistanke om sekundær laktoseintoleranse som for eksempel ved cøliaki.
B Ulcus ventriculi
Ikke vanlig med diare og økt luftproduksjon. Gir heller ikke patologisk laktosebelastningstest.
C Cystisk fibrose med pankreas insuffisiens
Cystisk fibrose er en sjelden tilstand som oftest diagnostiseres tidlig i livet. Gir ikke først og fremst redusert laktoseopptak.
D X Cøliaki
Cøliaki er karakterisert av tap av tarmtotter i duodenum. Dette medfører at tarmens overflate reduseres. Alle symptomer og mangeltilstander kan forklares med denne reduksjonen av overflate arealet. Tynntarmen er typisk mest påvirket oralt, som kan forklare hvorfor B12 ikke er påvirket, siden B12 absorberes i distale ileum. Det trengs bare en liten reduksjon i spaltningen av laktose i tynntarmen (for eksempel på grunn av redusert overflate) før uspaltet laktose kommer over i tykktarmen. Her kan laktose spaltes av bakterier. Dette vil gi diare og gassproduksjon. Cøliaki gir dermed en sekundær laktoseintoleranse.
https://legehandboka.no/handboken/kliniske-kapitler/magetarm/tilstander-og-sykdommer/tynntarm/coliaki/
https://legehandboka.no/handboken/kliniske-kapitler/magetarm/tilstander-og-sykdommer/tynntarm/laktoseintoleranse/

000015e1821011d895

106
En 50 år gammel slapp og ikterisk mann har følgende blodprøveverdier; ALAT 35 U/L (10-70), ALP 95 U/L (35-105), gamma-GT 90 (15-115) , bilirubin 70 µmol/L (5-25) , INR 1,1 (0,9-1,2), albumin 40g/L (36-45) , Hb 7,5 (13,4 - 17,0 g/dL), LD 2000 (105 - 205 U/L). Hvilken årsak kan best forklare pasientens blodprøvesvar?

A X Hemolyse
Gir forhøyet bilirubin og LD i tillegg til redusert haptoglobin (ikke med i oppgaven).
B Cirrhose
Langt utviklet cirrhose gir leversvikt med redusert albumin og økt bilirubin og INR (INR øker pga. nedsatt produksjon av koagulasjonsfaktorer). Cirrhose vil ikke gi høye verider av LD.
C Hepatitt
Gir økt aminotransferase
D Cancer ventriculi
Gir ikke økt LD, men kan gi anemi som følge av kronsike blødninger.

000015e1821011d895

107
En 64 år gammel mann har fått feber siste 2 dager, magesmerter i øvre del av magen og har blitt gul i huden øg øynene. Han har følgende blodprøveverdier; ALAT 230 U/L (10-70), ALP 525 U/L (35-105), gamma-GT 750 U/L (15-115), bilirubin 190 µmol/L (5-25), INR 1,2 (0,9-1,2), Albumin 38 g/L (36-45). Hvilken diagnose kan best forklare hans blodprøvesvar?

A Hemolyse
Ved hemolyse ses økt bilirbubin og LD, samt redusert haptoglobin. Levre/galle-enzymene vil typisk være normale.
B Cirrhose
Hvorvidt pasienten har cirrhose vurders best med bildediagnostikk og evt histologi. Leverfunksjon kan vurderes med blodprøver, men her er INR og albumin normale.
C X Gallegangsobstruksjon
Gir typisk mer enn 2,5x økning i ALP, høy bilirubin (konjungert) og mindre enn 10x økning av aminotransferase. Albumin og INR er typisk normale dersom ikke ledsagende infeksjon er uttalt. Sykehistorien er forenelig med cholangitt - feber, magesmerter (i øvre høyre kvadrant) og ikterus = Charcots triade.
D Viral eller alkoholisk hepatitt
blodprøvene er mer forenling med gallegangssykdom, forhøyelse av ALP, GT og bilirubin dominerer.

000015e1821011d895

108
En 49 år gammel kvinne oppsøker legevakten pga.kraftige smerter under høyre costalbue, feber og sykdomsfølelse. Hun ser blek ut og kaldsvetter. Noe gullig sclera.
Hun har i flere år vært plaget av smerter etter måltid. Disse smertene har vært mest uttalt under høyre costalbue med utstråling til rygg og skulder. Smertene har vært særlig uttalte etter fettrike måltider, og har som regel gått over etter en halvtimes tid, men denne gangen har de vart i vel to døgn. Hun har blodtrykk 100/65, puls 109, temperatur 39,0 grader, og legevaktslegen legger kvinnen inn på nærmeste gastrokirurgiske avdeling.

Mottakende kirurg oppfatter kvinnen til å være septisk og starter straks med antibiotika i.v. og bestiller en ultralydundersøkelse av abdomen som øyeblikkelig hjelp. Den viser en dilatert galleblære med konkrementer, og i tilegg dilaterte galleganger.
Hva bør gjøres som neste tiltak?

A Cholecystografi
Dersom indikasjon for og tid til ytterligere bildediagnostikk er MRCP den foretrukne modaliteten ved patologi i gallegangene.
B CT galleganger
Dersom indikasjon for og tid til ytterligere bildediagnostikk, er MRCP den foretrukne modaliteten ved patologi i gallegangene.
C MRCP
MRCP utføres før eventuell ERCP ved mild klinikk og inkonklusiv ultralyd. Dilaterte galleganger + klinikk forenelig med cholangitt er indikasjon for rask ERCP. MRCP vil i et slikt tilfelle forsinke behandlingen.
http://www.helsebiblioteket.no/retningslinjer/metodebok/ford%C3%B8yelsessykdommer/galleveisinfeksjoner
D X ERCP
Pasientens klinikk er suspekt på cholangitt, og ultralyd viser dilaterte galleganger. Cholangitt er en svært alvorlig tilstand som krever raskt intervensjon med ERCP for å fjerne gallegangsobstruksjonen.
http://www.helsebiblioteket.no/retningslinjer/metodebok/ford%C3%B8yelsessykdommer/galleveisinfeksjoner

000015e1821011d895

109
En 70 år gammel ikterisk mann med vekttap og uttalt slapphet har følgende blodprøveverdier; ALAT 35 U/L (10-70), ALP 230 U/L (35-105), Gamma-GT 190 U/L (15-115), bilirubin 105 µmol/L (5-25), INR 2,5 (0,9-1,2), Albumin 2,3 g/L (36-45). Hvilken diagnose kan best forklare hans blodprøvesvar?

A Pankreaskreft med gallegangsobstruksjon
Gir ikke økt INR og redusert albumin
B Hemolyse
Gir ikke økt INR og redusert albumin
C Hepatitt
Gir ikke økt INR og redusert albumin
D X Cirrhose
Langt utviklet cirrhose gir leversvikt med redusert albumin og økt bilirubin og INR (INR øker pga. Nedsatt produksjon av koagulasjonsfaktorer).
https://legehandboka.no/handboken/kliniske-kapitler/magetarm/tilstander-og-sykdommer/lever/levercirrhose-og-kronisk-leversvikt/
Basisbog i medicin og kirurgi 6e, s176.

000015e1821011d895

110
Dabigatran har de siste årene i økende grad blitt brukt i behandling av bl.a. atrieflimmer.
Hvilke koagulasjonsfaktorer påvirkes av dette legemidlet?

A Faktor X
B Faktor VII
C Faktor II og VII
D X Faktor II
Riktig svar
E Faktor II og X

000015e1821011d895

111
En 60 år gammel kvinne søker allmennlegekontoret for gradvis økende dyspnoe, uten ledsagefenomener. Ved klinisk undersøkelse finner du redusert respirasjonslyd og dempet perkusjonslyd over venstre lunge, nedad og baktil

Hva er mest sannsynlige årsak til dette funn?

A Emfysem
Feil svar: Emfysem gir redusert respirasjonslyd og hypersonor perkusjonslyd
B Pneumothorax
Feil svar: Pneumothorax gir redusert respirasjonslyd og hypersonor perkusjonslyd
C X Pleuravæske og/eller atelektase
Rett svar: Pleuravæske / atelektase gir redusert respirasjonslyd og dempet perkusjonslyd - uten at det trenger å ha andre ledsagefenomener, og ikke sjelden progrediere langsomt over tid (gradvis økende symptom - tungpust, med eller uten smerter)
D Pneumoni
Feil svar: Pneumoni kan gi bronkial blåst og dempet perkusjonslyd, og pneumoni er lite sannsynlig uten anamnestiske og kliniske tilleggsfunn (pneumoni er alvorlig infeksjon)

000015e1821011d895

112
En 73 år gammel grisebonde har hatt progredierende tungpust og hoste som nå hindrer han ved fysisk arbeid. Symptomene forverres når han jobber i fjøset. Ved auskultasjon av lungene hører du forlenget ekspirium, ekspiratoriske pipelyder og ellers svekkede respirasjonslyder. Han har røyk ca. 1 pakke sigaretter daglig siden han var 23 år. Det gjøres utvidet lungefunksjonsundersøkelse (se graf og tabell nedenfor. Pre=før bronkodilatator, Post=etter bronkodilatator). Hva feiler det pasienten?

	Pre	Forventet verdi	Pre (% av forventet)	Post	Endring (%)
FVC (L)	2.65	4.46	59	2.83	7
FEV1 (L)	1.37	3.39	40	1.55	13
FEV1/FVC	0.52	0.76		0.55	
RV (L)	4.56	2.59	176		
TLC (L)	8.64	6.45	134		
RV/TLC (%)	53	42			
DLCO	13.95	31.63	44		

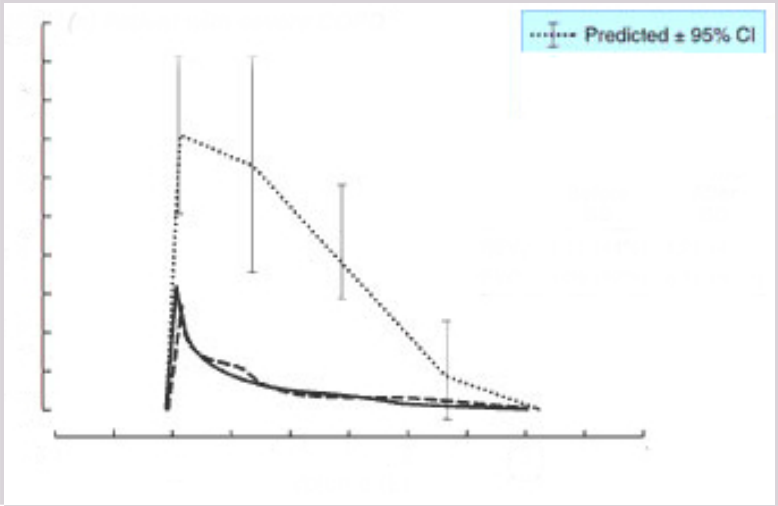

A X KOLS
Karakteristisk sykehistorie, og den lave FEV1/FVC ratio tyder på luftveisobstruksjon. Økt TLC er et tegn på lett hyperinflaterte lunger. Den lave diffusjonskapasiteten kommer av emfysem og tap av alveoler - kapillær overflate. Spirometri viser også en typisk hengekøyeformet kurve.
B Allergisk alveolitt (hypersensitiv pneumoni)
Gir restriktiv funksjonsnedsettelse med redusert TLC
C Idiopatisk lungefibrose
Gir restriktiv funksjonsnedsettelse med redusert TLC
D Astma
Ikke typisk sykehistorie for astma, og definisjonen på reversibilitet er en forbedring av FEV1 på over 12 % og 200 ml som følge av bronkodilatator. I denne oppgaven er forbedringen under 200 ml.

000015e1821011d895

113
En kvinnelig rusmisbruker har en kronisk hepatitt C virus (HCV) infeksjon med høyt virusnivå i blodet. Hun er gravid, og ved fødselen tas det navlestrengsblod for å teste om barnet er smittet. HCV-PCR er positiv i denne prøven.
Hvordan tolker du resultatet?

A Barnet er ikke med sikkerhet smittet, men kan ha en forbigående viremi.
Se kommentar til spørsmål C.
B Barnet er smittet med HCV
Se kommentar til spørsmål C.
C Navlestrengsblod kan gi uspesifikke reaksjoner i PCR.
PCR gir meget spesifikke reaksjoner også med navlestrengsblod.
D X Navlestrengsblodet kan være kontaminert med morens blod som inneholder HCV-RNA.
Navlestrengsblod er uegnet til å vurdere smittestatus hos barnet da dette ofte er kontaminert med morens blod som inneholder HCV-RNA og som kan gi et falskt positivt resultat. Barn som smittes ved fødselen er ofte HCV-RNA negative like etter fødselen og må følges opp over tid for å kunne bekrefte eller avkrefte smitteoverføring.

000015e1821011d895

114
Det kommer en kvinne, 45 år, til deg i allmennpraksis. Hun føler seg i dårlig form. Hun har hodepine, redusert luktesans, opplever press i ansiktet og hun er tett i nesen. Hun sover dårlig, og når hun våkner om morgenen er det ofte mye farget sekret bak i svelget. Noen ganger kan hun få kommentarer på at det lukter vondt av pusten hennes.
Hvilken diagnostisk undersøkelse er det riktigst at du rekvirerer nå?

A Prikktest
Allergi lite sannsynlig med dette sykdomsbildet
B X CT av bihuler
Kronisk sinusitt eller nesepolypper
C Fremre rhinoskopi
Fremre rhinoskopi kan gi mistanke om kronisk sinusitt men en ser ikke om det slimhinneødem i bihulene
D Røntgenbilde av bihulene
Vanlig røntgen gir ikke bra nok kvalitet og oversikt over bihulene til å kunne brukes ifm med kronisk snusitt.

000015e1821011d895

Testen har 114 oppgaver. På utskriftstidspunktet var 0 oppgaver blitt trukket og det var gjort fasitendringer på 0 oppgaver.