2020 - IIID - MD4062 - Eksamen 1
Eksamensdato: 2020-05-11

1
Som lege i akuttmottak undersøker du en 40 år gammel mann med et akutt alvorlig astmaanfall. Han er eksrøyker. Det blir rekvirert en røntgen toraks undersøkelse.
Hvilken tilstand er det er det viktigst å utelukke med røntgen toraks i denne situasjonen?

A X Pneumotoraks
I denne situasjonen er det viktig å utelukke pneumotoraks fordi det vil ha klar terapeutisk konsekvens
B Lungekreft
C Pleuravæske
D Kols

000015eb91d46a5ea9

2
En 11 år gammel jente kommer til legevakten akutt etter fall på sykkel. Hun brukte ikke hjelm og har slått pannen som er blodig. Hun har kastet opp, virker noe sløv og forvirret. Ved palpasjon får du mistanke om skallefraktur. Du ønsker å få gjort en snarlig bildediagnostisk undersøkelse for å avklare situasjonen.
Hvilken bildediagnostisk undersøkelse er det mest riktig å utføre i denne situasjonen?

A MR, selv om den er mer tidkrevende, da den vil gi best bildeframstilling av hjernevevet og omfanget av cerebral skade, dessuten unngår du ioniserende stråling
Ikke lett tilgjengelig modalitet, med mye logistikk for å kunne gjennomføres, som i denne sammenhengen vil kunne gi en tidsforsinkelse som man vil unngå
B Ultralyd, da du har et håndholdt ultralydapparat med deg på legevakt
Gir ingen informasjon om eventuell parenchymskade
C Røntgen, da det er lett tilgjengelig og framstiller relevante frakturer
Vanskelig å se udisloserte frakturer og gir ingen informasjon om parenchymet
D X CT, da det er relativt lett tilgjengelig og påviser eventuelle frakturer og parenchymskade, til tross for ioniserende stråling
Dette er den mest riktige undersøkelsen, da det er mistanke om en alvorlig skade som bør avklares så raskt som mulig (kraniefraktur og evt parenchymskade), og risikoen ved stråledosen er relativt liten sammenlignet med risikoen for potensielle komplikasjoner ved tidsforsinkelser

000015eb91d46a5ea9

3
En 31 år gammel mann ankommer akuttmottaket til St. Olavs Hospital. Mannen er føreren av en 15 år gammel bil uten airbag. Han brukte bilbelte da han kolliderte med en elg i 80 km/t -sone. Meldt som multitraumatisert, ble intubert på skadestedet av anestesilege. Det er betydelige skader i thorax, femur og ansikt. Han har blodtrykk på 100/50 og en hjertefrekvens på 90. Røntgen thorax viser tilsløring på høyre side og mistanke om multiple costafrakturer. I tillegg foreligger en pneumothorax med en brem på 1 cm.
Hva er mest riktige neste steg i behandling av denne pasienten ?

A Det må legges et forholdsvis tynt dren ultralydveiledet i høyre pleurahule.
Blodet er ofte for tykt å drenere ultralydveiledet. Det legges vanligvis et større dren direkte.
B Det må gjøres thorakotomi.
Pasienten har thoraxtraume men er forholdsvis stabil. Det er ikke nødvendig med umiddelbar operasjon men dren bør legges inn først
C Det må gjøres traume CT.
Her er det mistanke om intrathorakal blødning som må behandles før man gjør CT
D X Det må legges et thoraxdren i høyre pleurahule.
Dette er riktig alternativ fordi det er viktig å drenere eventuell blødning og få kontroll på pneumothoraks.

000015eb91d46a5ea9

4
En mann på 45 år med revmatoid artritt skal starte behandling med rituximab (anti-CD20 antistoff). Du forklarer ham at han har noe økt risiko for å få hypogammaglobulinemi (lave nivåer av IgG) og at han derfor vil få økt risiko for infeksjoner.
Hvilke infeksjoner vil han særlig være utsatt for å få?

A X Luftveisinfeksjoner
Pasienter med hypogammaglobulinemi er utsatt for residiverende luftveisinfeksjoner (otitter, sinusitter og pneumonier) med pneumokokker og H. influenza
B Meningitter
C Hud- og bløtdelsinfeksjoner
D Urinveisinfeksjoner

000015eb91d46a5ea9

5
Som allmennlege får du en pasient på kontoret som har en mekanisk aortaventil. Han skal fjerne en visdomstann. Han har hørt at det kan være fare for infeksiøs endokarditt (IE) ved tannlegebesøk etter han fikk ny hjerteklaff.
Hvilket råd er det mest riktig å gi ham om antibiotikaprofylakse før inngrepet?

A Det er ikke indikasjon for antibiotikaprofylakse.
B Det er indikasjon for antibiotikaprofylakse dersom inngrepet omfatter infisert vev.
C Det er indikasjon for antibiotikaprofylakse dersom han har hatt IE tidligere.
D X Det er indikasjon for antibiotikaprofylakse.
Pasienter med mekanisk hjerteventiler er en av de definerte risikogruppene som skal ha amoxicillin 30-60 min før blodig tanninngrep for å forebygge endokarditt

000015eb91d46a5ea9

6
En 60 år gammel kvinne legges inn med feber, puls 120/min, oppkast, sløret bevissthet og uttalt nakkestivhet. Hun blir spinalpunktert og i spinalvæsken er det 1000 celler/mikroliter (95% polymorfonukleære granulocytter), protein 2.5 g/l og lavt glucosenivå (<20% av blodsukker). Ved mikroskopi av Gram-farget spinalvæske ser mikrobiologen imidlertid ingen bakterier.
Hvilket tiltak er mest riktig i denne situasjonen?

A Starte behandling med 3. generasjons cefalosporin i.v.
B X Starte behandling med penicillin i.v.+3. generasjons cefalosporin i.v.
Både klinikk og funn i spinalvæske tyder sterkt på at pasienten har bakteriell meninigitt. Gram-farging har for lav spesisifitet til at vi unnlater å behandle. Vi velger penc+3.gen. cefalosporiner for å dekke de vanligste bakteriene, dette er i tråd med nasjonale og internasjonale retningslinjer for behandling av bakteriell meningitt.
C Starte behandling med penicillin i.v.+gentamicin i.v.
D Vente med å gi antibiotika til svar på dyrkninger foreligger.

000015eb91d46a5ea9

7
En 21 år gammel mann kjøres til akuttmottaket med tungpusthet som oppsto plutselig 2 timer før innleggelsen. Du er lege i akuttmottaket og rekvirerer røntgen thorax, som tas raskt.
Hva er mest riktige behandling av tilstanden ut fra sykehistorie og røntgenbildet?

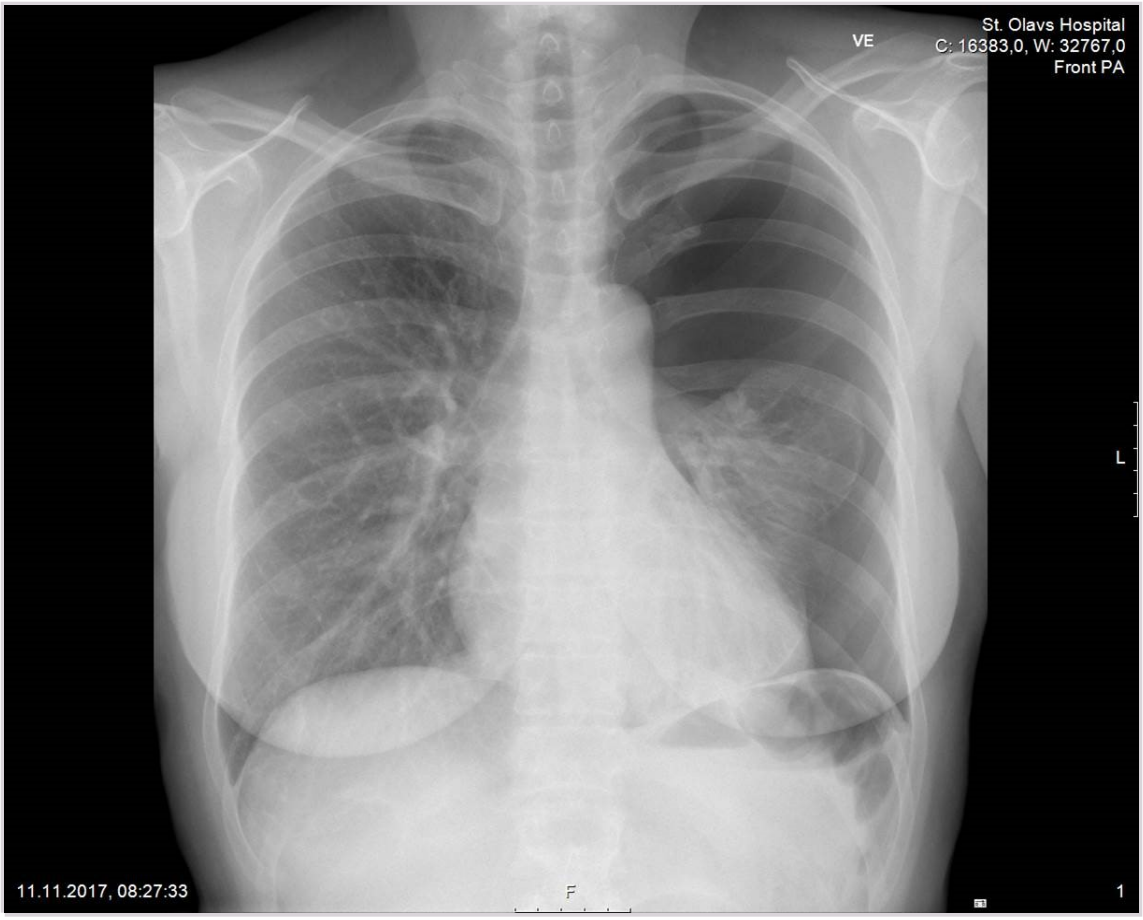

A Pasienten legges inn til observasjon, og du bestiller et kontrollbilde 3 timer senere.
Ved akutt pneumothorax av vist størrelse på bildet skal pasienten legges inn og drensbehandles

B X Pasienten legges inn, og det legges inn et thoraxdren.
Ved akutt pneumothorax av vist størrelse på bildet skal pasienten legges inn og drensbehandles

C Pasienten legges inn og opereres med videoassistert thorax-kirurgi (VATS) neste dag.
Det er ikke riktig å operere ved førstegangs pneumothorax

D Pasienten legges inn og opereres med videoassistert thorax-kirurgi (VATS) samme dag.
Det er ikke riktig å operere ved førstegangs pneumothoraks

000015eb91d46a5ea9

8

En 34 år gammel flyktning legges inn på sykehuset med lungeødem. Han hadde streptokokkinfeksjon som barn og det ble senere diagnostisert reumatisk feber. Ved undersøkelse på sengepost finner du en diastolisk bilyd med punktum maksimum over hjertespissen. Med Ekko-doppler undersøkelse stilles diagnosen mitralstenose.
Hvilke andre symptomer eller funn er typisk for mitralstenose?

A Uvanlig kraftig radialispuls
Dette er er typisk for aortainsuffisiens

B Angina pectoris
AP er ikke typisk for mitralstenose men heller for aortastenose

C Forstørret venstre ventrikkel
Det er ingen volumenbelastning av ve ventrikkel og derfor ingen dilatasjon

D X Forstørret venstre atrium
Et forstørret ve atrium er et typisk funn ved mitralstenose, fordi trykket i venstre atrium øker når klaffen blir trang.

000015eb91d46a5ea9

9
En 59 årig kvinne kommer til akuttmottaket ved sykehuset på grunn av økende plager med tung pust og episoder med trykkende ubehag fortil i brystet. Plagene har vært tiltakende de siste 5 - 6 uker.
I akuttmottaket er arterielt blodtrykk 120/40 mmHg, arteriell puls er ved palpasjon kraftig, hjertefrekvens 110 per minutt.
EKG viser sinusrytme, ingen patologi ved QRS eller ST-segment.
Ved auskultasjon over lungenes bakflater høres rikelige fremmelyder basalt bilateralt ca en håndsbredd opp fra nedre lungegrense.
Ved auskultasjon over hjertet er det rene toner, blåsende systolisk bilyd grad 2 av 4 best hørbar over 2. høyre intercostalrom, og en decrecendo diastolisk bilyd langs venstre sternalrand.
Hvilken klaffefeil er mest sannsynlig?

A X Aortainsuffisiens
Karakteristisk diastolisk bilyd for aortainsuffiseins er her beskrevet med decrescendopreg. Typisk for stor aortainsuffisiens er høy pulsamplitude i målte blodtrykk og ved palpasjon av arteriell puls. Stuvningsfysikalia over lungenes bakflater tyder på stor aortainsuffisiens med "backward failure" fra volumbelastet venstre ventrikkel. Trykk over brystet kan være analogt med angina pectoris / koronar iskemi på grunn av lave diastoliske trykk i aorta ascendens på grunn av stor volumlekkasje til venstre ventrikkel og derav lavere perfusjon av koronarkarene (som i stor grad perfunderes i diastole)
Systolisk bilyd med blåsende karakter skyldes ved stor aortainsuffisiens økt volumstrøm i venstre ventrikkels utløpsdel og over aortaklaffene.

B Mitralinsuffisiens
Systolisk bilyd over apeks, av og til over hele eller deler av venstre sternalrand, av og til med utbredelse til venstre aksille.

C Aortastenose
Aortastenosen har ved auskultasjon ofte ru karakter grad 3 - 4 / 6, alvorlig hjertesvikt har ofte svekket/opphørt A2-komponent i hjertetonene.

D Mitralstenose
Mitralstenose har diastolisk bilyd av lav frekvens og lave amplituder (roulement) som karakteristika

---

000015eb91d46a5ea9

10
Du er lege i akuttmottaket og skal vurdere en kvinnelig pasient hvor det er mistanke om bakteriell meningitt. Pasienten har kronisk lymfatisk leukemi (KLL). Hun blir spinalpunktert og du ber vakthavende mikrobiolog om å lage et utstryk og gjøre gram-farging. Mikrobiologen ringer deg etter 1 time og sier han ser Gram-positive staver.
Hvilken bakterie er det mest sannsynlig at dette funnet representerer?

A X Listeria monocytogenes
Listeria er den hyppiste årsaken til bakteriell meningitt hos immunsupprimerte voksne. I motsetning til de andre svaralternativene så er dette en Gram-positiv stavbakterie

B Neiserria meningitidis

C Streptococcus pneumoniae

D Hemophilus influenzae

000015eb91d46a5ea9

11
En 68 år gammel mann med mekanisk hjerteventil får akutte brystsmerter. Han ringer AMK og ambulanse kommer etter 15 minutter. Prehospitalt EKG er vedlagt. Pasienten har ca. 120 minutters transporttid til nærmeste PCI-laboratorium. Pasienten bruker Marevan og siste INR-verdi for en uke siden var 3.1.
Hvilket behandlingsopplegg er mest korrekt?

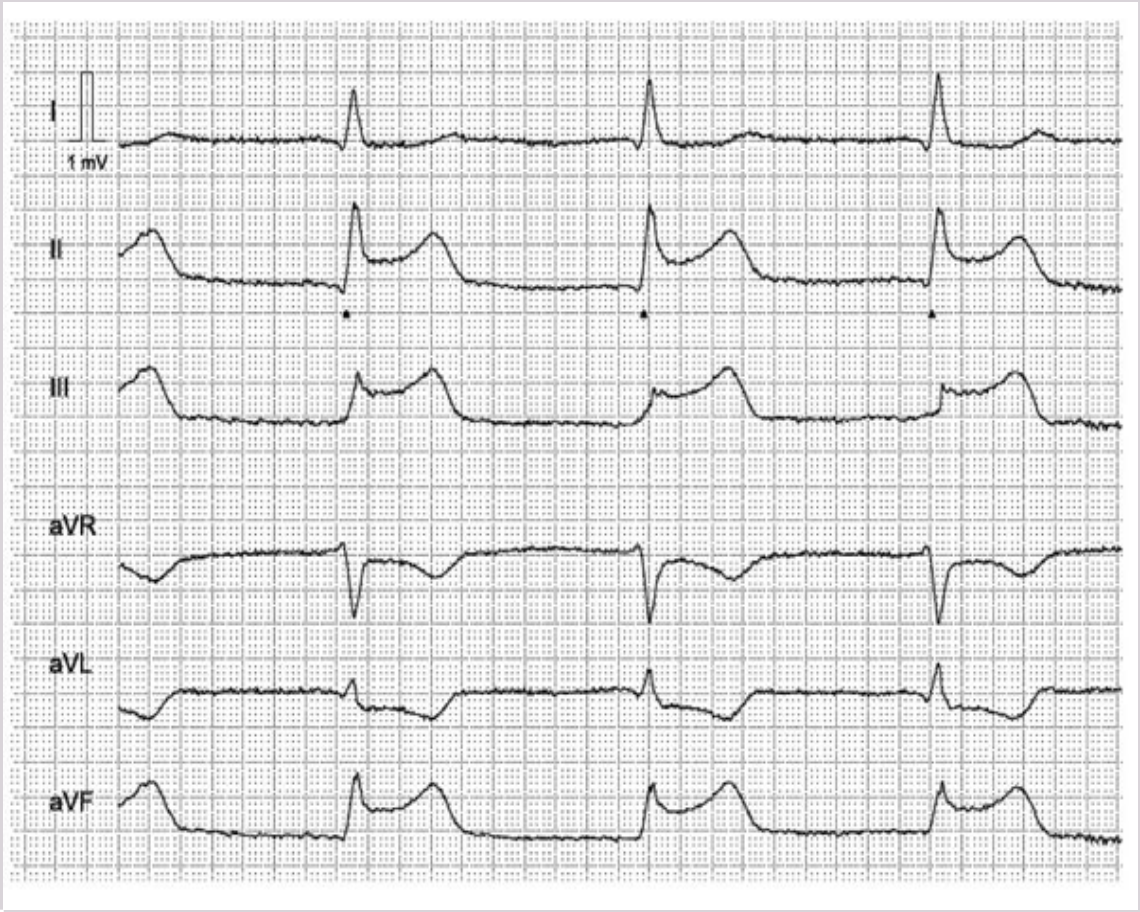

A Starte prehospital trombolytisk behandling umiddelbart og transportere så raskt som mulig til nærmeste PCI-senter.
Trombolytisk behandling er kontraindisert ved Marevanbehandling. Derfor må han transporteres til PCI-senter selv om transporttiden er i grenseland for primær PCI.

B Transportere så raskt som mulig til PCI-senter, avvente ytterligere behandling til det foreligger en INR-verdi.
Primær PCI kan utføres selv om pasienten står på Marevan, men en vil oftest redusere heparindosen under PCI-behandlingen for å redusere risiko for blødning.

C Gi halv dose trombolytisk behandling og transportere så raskt som mulig til PCI-senter.
Trombolytisk behandling er kontraindisert og det er pr. i dag ingen data som tilsier at det er trygt å gi dette hos pasienter som står på antikoagulasjon.

D X Gi pasienten ASA og klopidogrel og transportere så raskt som mulig til PCI-senter.
EKG viser STEMI i nedrevegg. Trombolytisk behandling er kontraindisert og primær PCI er det eneste alternativet.

000015eb91d46a5ea9

12
En 77 år gammel kvinne er henvist til spesialist da hun føler seg litt slapp, og forteller at hun må ta en pause når hun går trappene til leiligheten i 2. etasje grunnet dyspne og trykk i brystet. Fastlegen hørte en kraftig bilyd med svekket andre hjertetone. EKG vises nedenfor. Det blir utført ekkokardiografi som viser alvorlig aortastenose.
Hvorfor har pasienten brystsmerter?

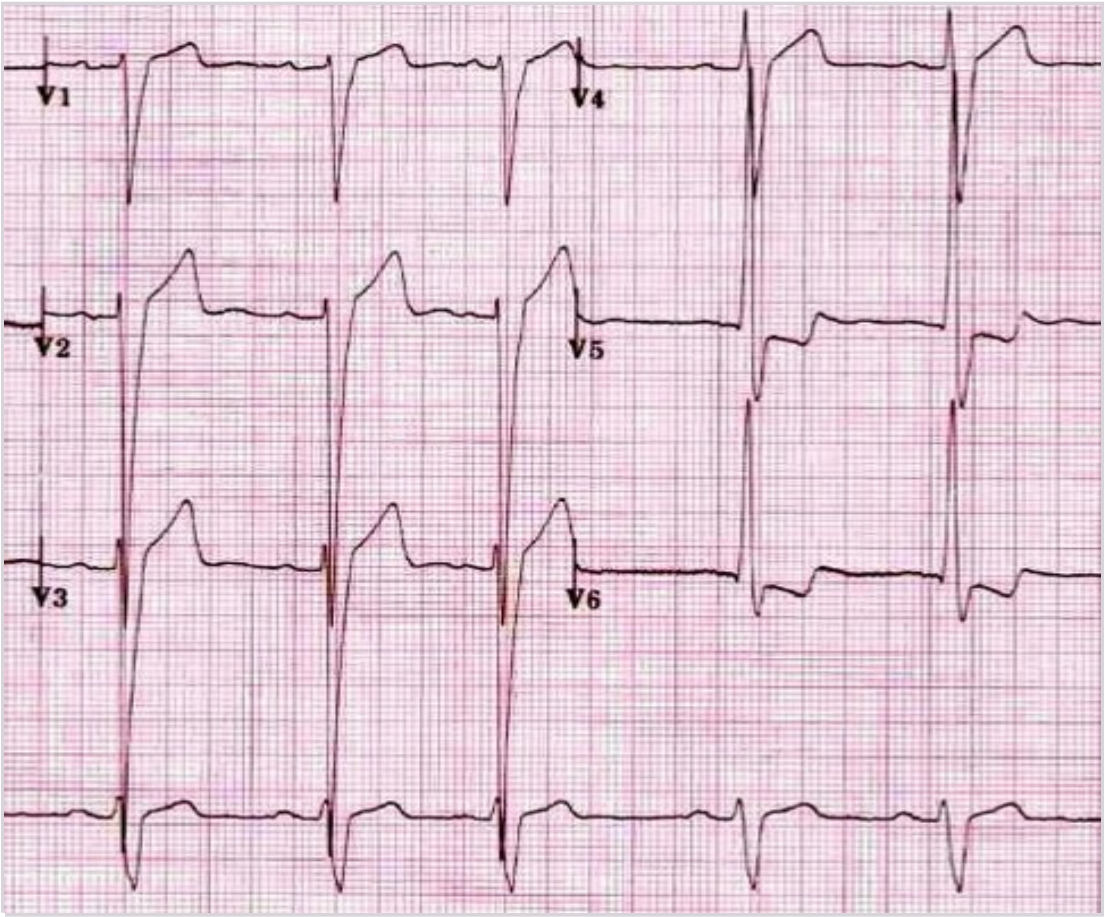

A Eldre pasienter har ofte brystsmerter

B X Aortastenosen bidrar til redusert perfusjonstrykk for koronar blodstrøm
Aortastenosen bidrar til forlenget ejeksjonstid, redusert trykk i aorta og forkortet diastole. Samtidig vil trykket i venstre ventrikkel øke. Afterload for venstre ventrikkel er økt og dette gir hypertrofi av venstre ventrikkel, samt økt O2-behov. Som følge av redusert perfusjonstrykk for koronar blodstrøm (redusert trykk i aorta, økt trykk i endokard, samt økt distanse relatert til hypertrofi) kan pasienter med aortastenose ha brystsmerter på grunn av iskemi selv om kransårene er normale.

C Pasienter med aortastenose har nesten alltid co-eksisterende koronarsykdom
Aortastenose og koronarsykdom har felles risikofaktorer, men likevel kan mange ha alvorlig aortastenose uten at det foreligger samtidig koronarsykdom.

D Pasienter med aortastenose har forkortet ejeksjonstid
Ved alvorlig aortastenose kan ejeksjonstiden forlenges.

000015eb91d46a5ea9

13

Du er lege i akuttmottaket. En 60 år gammel mann, tidligere stort sett frisk, legges inn på grunn av raskt innsettende dyspne. Det er ingen opphopning av hjerte- eller lungesykdom i slekta. Noe overvektig, sluttet å røyke for 25 år siden. Han har vært noe mer sliten det siste året, spesielt ved anstrengelse.
Røntgen thorax viser bilaterale fortetninger. Hjertet er noe bredt, og vi ser sløring i venstre sinus.
Hva er mest sannsynlige diagnose?

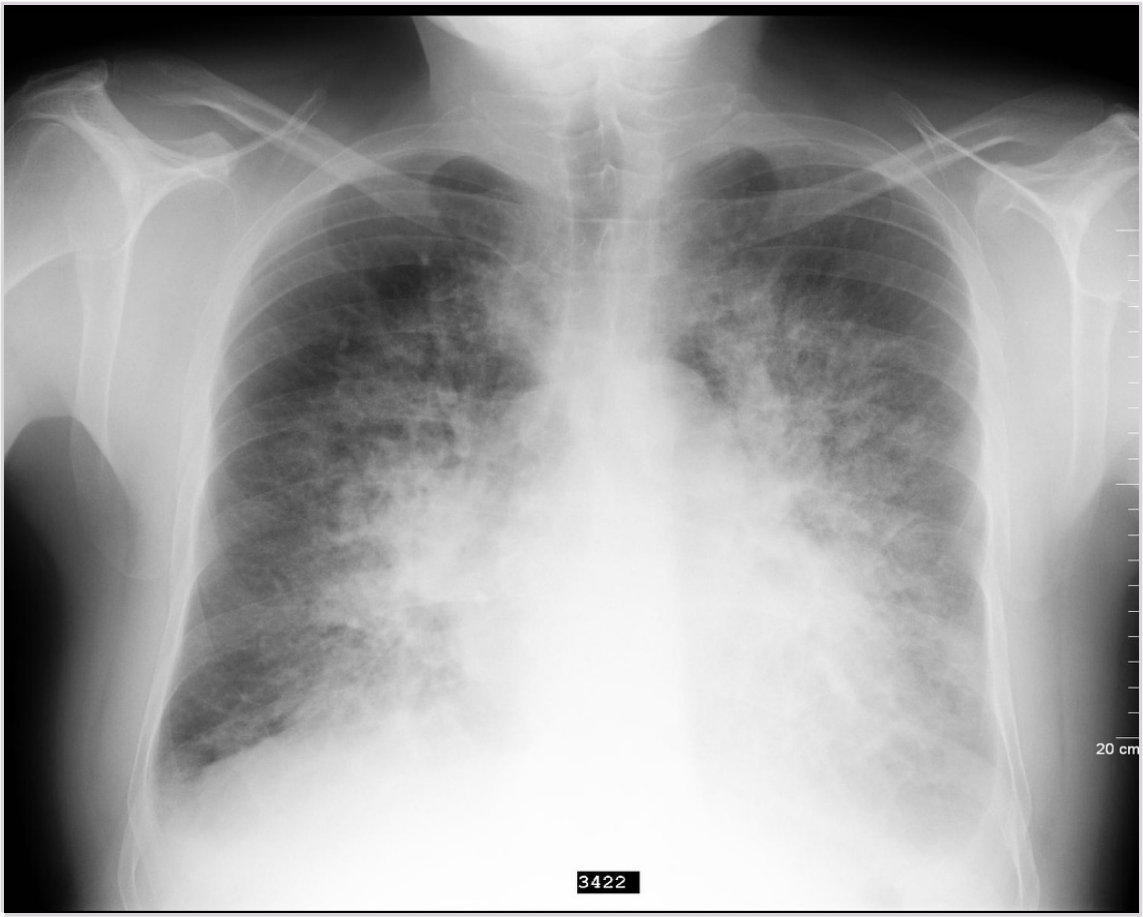

A Alvorlig viral pneumoni
B Bronkopneumoni
C X Kardiogent lungeødem.
Bildet viser forstørret venstre hjertehalvdel, markerte sentrale lungekar og fortykkede apikale kar, samt bilaterale små og medium-store effusjoner.
D Sentral lungekreft med forstørrede mediastinale glandler og tydelig carcinomatose.

000015eb91d46a5ea9

14
En 58 år gammel pasient har nylig fått påvist lungekreft (plateepitelcarcinom, 2.9 cm stor tumor i høyre overlapp, metastase til ipsilaterale hilus-lymfeknute) med klinisk stadium IIB (cT1cN1M0). Pasienten er klinisk kjekk uten annen alvorlig sykdom, samt har respirasjonsfysiologisk normale forhold (normal spirometri og DLCO).
Hva er beste behandlingstilbud for denne pasienten og hva er målsetting med behandlingen?

A X Kirurgisk behandling (lobectomi av høyre overlapp) med adjuvant kjemoterapi og målsettingen er kurativ
Riktig svar: Krefttilstanden (teknisk operabel, begrenset sykdomsutbredelse) og pasienten (medisinsk operabel, ingen begrensende sykdom eller tilstand) og operasjon anses som beste primærbehandling, ledsaget av adjuvant kjemoterapi - kurativ målsetting
B Kirurgisk behandling (lobectomi høyre overlapp) uten adjuvant kjemoterapi og målsettingen er kurativ
C Kombinert cellegift og strålebehandling (radiokjemoterapi) og målsettingen er palliativ
D Kombinert kjemoterapi og strålebehandling (radiokjemoterapi) og målsettingen er kurativ

000015eb91d46a5ea9

15
Mann, 60 år, storrøyker, innlegges sykehus med forverrelse av kronisk tungpust, spesielt siste 4 døgn, samt hoste med purulent oppspytt. Temp 38,5, BT 130/80, puls 102r, RR 26, med forlenget hørbart ekspirium. EKG: sinustakykardi, CRP er 38 (normalt <5). Arteriell blodgass (romluft): pH 7.36 (7.35-45), pCO2 6.3 (4.9 -5.9), pO2 8.3 (10-13), base excess 4 (0 +/-2), standard bikarbonat 28 (24+/-2), O2-sat 93% (>95), rtg thorax uten nye fortetninger.
Hva er mest sannsynlige akutte diagnose?

A Akutt eksaserbasjon av KOLS med septisk forløpende infeksjon
B Akutt eksaserbasjon av KOLS uten infeksjon
C X Akutt eksaserbasjon av KOLS med purulent bronkitt
Riktig svar: Akutt eksaserbasjon av KOLS med purulent bronkitt (økt purulent oppspytt, subfebril og CRP lett forhøyet), uten radiologisk og/eller klinisk holdepunkt for septisk forløpende pneumoni / infeksjon
D Akutt eksaserbasjon av KOLS med pneumoni

000015eb91d46a5ea9

16
Du arbeider som LIS1 ved Lungemedisinsk sengepost. I dag går du visitt til en 53 år gammel dame hvor det er sterk mistanke om lungekreft. Pasienten var til PET/CT (18F-FDG-PET/CT) i går, og venter spent på resultatet. Hun har fått lite informasjon om hvilken type undersøkelse 18F-FDG-PET/CT er, og lurer på hvilke prinsipper som ligger til grunn for undersøkelsesmetoden.
Hvilke celler tar opp 18F-FDG?

A Ingen celler, ettersom det er et ekstracellulært kontrastmiddel
Celler «ser» ikke forskjell på 18F-FDG og glukose når det tas opp i cellen. Det er først etter at de er fosforylert av en heksokinase at glukose fortsetter i sitronsyresyklusen, mens 18F-FDG ikke gjør det, og vi får en metabolsk trapping av 18F-FDG intracellulært.
B X Kreftceller, inflammatoriske celler og normalvev med høy metabolisme
18F-FDG er radioaktivt sukker. Alle celler med høy metabolisme som forbrenner sukker tar opp 18F-FDG uavhengig av årsaken til deres høye metabolisme.
C Patologiske celler, i hovedsak kreftceller og inflammatoriske celler
Også normalvev med høy metabolisme har opptak av 18F-FDG.
D Kreftceller
Også inflammatoriske celler med høy metabolisme og normalvev med høy metabolisme har opptak av 18F-FDG. 18F-FDG er ikke en spesifikk «kreftmarkør».

000015eb91d46a5ea9

17
Du jobber som lege ved nyfødtavdelingen og tar imot en prematur gutt fra operasjonsstuen. Gestasjonsalder er 27+5 og fødselsvekt 680g. Gutten er selvpustende ved fødselen. Du anlegger en nasogastrisk sonde og et navlevenekateter. Like etterpå forverres respirasjonen. I samråd med bakvakt bestemmes det at man må intubere pasienten, og det bestilles røntgen thorax og røntgen abdomen for leiekontroll av kateteret, sonden og tuben. Dessuten ønsker man en vurdering av årsaken til forverring av tilstanden.
Hva viser røntgenbildet?

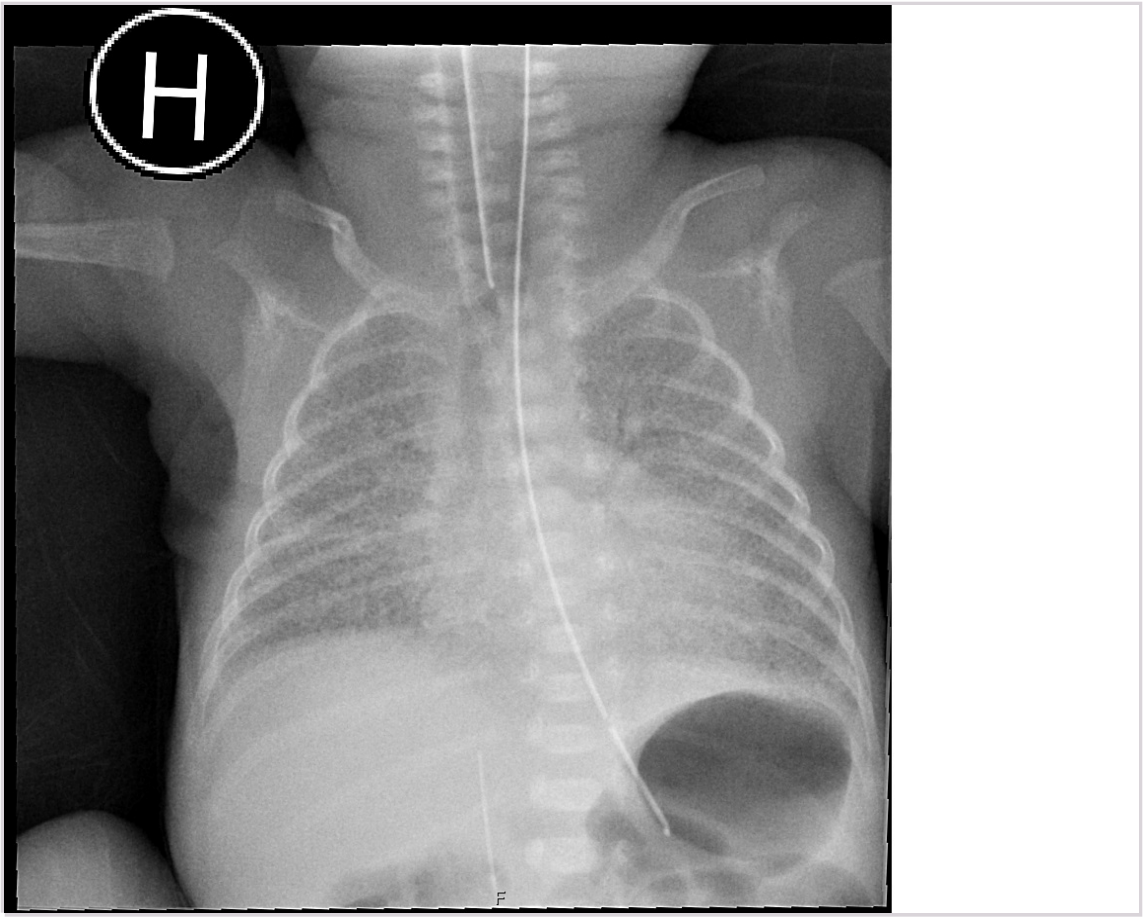

A Mekoniumaspirasjon
Ingen informasjon om misfarget fostervatn. Bildemessig mere flekkvise (alveolære) fortetninger med bibasal dominans.

B X Respiratorisk distress syndrom
Typiske bildefunn med (fin-) granulære og temmelig symmetrisk distribuerte fortetninger. Luftbronkogram uten utvisking av diafragma- / hjertekontur; RDS grad 2.

C Venstresidig pneumothorax
Ingen synlige pneumothoraxkapper.

D Lungestuvning
Atypisk alder. Ingen prominent kartegninger og ingen væske.

000015eb91d46a5ea9

18
En 54 år gammel kvinne er henvist til medisinsk poliklinikk pga. brystsmerter. Hennes far fikk hjerteinfarkt 67 år gammel og en eldre bror er PCI-behandlet. Selv har hun hatt grenseverdier for blodtrykk. Aldri røkt. Ved gjennomgang av anamnesen og hennes koronare risikoprofil konkluderer du med at hun har intermediær risiko for koronarsykdom.
Hvilken diagnostisk undersøkelse vil det være mest korrekt å utføre som neste steg hos denne pasienten?

A X CT-undersøkelse av koronarkar.
CT koronar angiografi har høy negativ prediktiv verdi og hvis denne undersøkelsen er negativ kan en utelukke signifikant koronarsykdom.

B Arbeids-EKG, og hvis det ikke er ST-forandringer eller andre tegn/symptomer på koronariskemi under belastning avslutte videre utredning.
AEKG har lav sensitivitet og lav spesifisitet og er lite egnet til å avgjøre om hun har koronarsykdom. Hvis anamnesen er suspekt kan en ikke på bakgrunn av et negativt AEKG utelukke koronarsykdom.

C Henvise til ultralyd av halskar for å se om hun har atherosklerose i halskar.
Dette er en undersøkelse av begrenset verdi og vil ikke avklare forholdene i kransårene.

D Invasiv koronar angiografi.
Pasienten har ingen kjent koronarsykdom fra tidligere og med kun intermediær risiko for koronarsykdom er det noe svakt grunnlag for direkte henvisning til koronar angiografi som er en undersøkelse som har en viss risiko, selv om denne er liten

000015eb91d46a5ea9

19
En Intra-Aortal Ballong-Pumpe (IABP) er et mekanisk hjelpemiddel som blant annet kan brukes til å øke perfusjon av koronararteriene og samtidig lette hjertets arbeid. Den består av en avlang ballong som plasseres i aorta descendens ved hjelp av perkutan tilgang gjennom en av lyskearteriene. Den er koblet til en pumpe som aktivt kan inflatere og deflatere ballongen, trigget av EKG.
Beskriv hvordan IABP påvirker koronarperfusjon.

A X Ballongen inflateres i diastole, og øker koronarperfusjon. Ballongen deflateres i systole, og senker afterload.
Det er en korrekt beskrivelse av IABP funksjon

B Effekten er best ved høy hjertefrekvens på grunn av kortere diastole og tid til koronarperfusjon, og IABP kombineres derfor ofte med temporær pacemaker.
Høy hjertefrekvens reduserer effekten av IABP fordi tiden det tar å fylle og tømme ballongen blir for lang i forhold til tilgjengelig tid i hhv. systole (fylle) og diastole (tømme).

C IABP øker preload av venstre ventrikkel, dermed øker slagvolumet og dette øker igjen koronarperfusjonen.
IABP senker afterload men har ingen umiddelbar effekt på preload

D Ballongen deflateres i diastole, og senker afterload. Ballongen inflateres i systole, og øker koronarperfusjon
Ballongen inflateres i diastole og deflateres i systole

000015eb91d46a5ea9

20
En 78 år gammel kvinne har en 3.1 cm stor kreftsuspekt tumor perifert i høyre lunges overlapp, FEV1 0.9 L, og derfor ikke mulig å biopsere.
PET CT viser høyt FDG-opptak kun i tumor, cT2aN0M0 (stadium IB). Teknisk, men ikke medisinsk operabel (dårlig lungefunksjon).
Hva er beste behandlingsalternativ for denne pasienten?

A X Stereotaktisk, radikal strålebehandling (15 Gy x 3)
Det er god dokumentasjon mtp. lokal kontroll, lungekreftspesifikk overlevelse og total overlevelse etter stereotaktisk strålebehandling. Behandlingen er enkel, og gir vanligvis lite bivirkninger, selv hos pasienter med dårlig lungefunskjon. Riktignok har man ikke histologisk diagnose, men billeddiagnostikk og anamnese tilsier at dette er lungekreft.

B Det er ikke mulig å kurere pasienten, og hun tilbys palliativ, livsforlengende cytostatika-behandling
Det er som nevnt meget mulig å kurere pasienten selv om hun ikke kan opereres. Cytostatika vil ikke kurere pasienten, og vil normalt sett medføre vesentlig høyere risiko for alvorlige bivirkninger enn stereotaksi.

C Det er ikke mulig å kurere pasienten. Hun tilbys enkel, palliativ strålebehandling (8,5 Gy x 2) hvor målet er å oppnå lengst mulig lokal kontroll
Det er som nevnt meget mulig å kurere pasienten selv om hun ikke kan opereres. Man kan ikke forvente at pasienten vil bli kurert med denne enklere strålebehandlingen.

D Konvensjonell, radikal strålebehandling (2 Gy x 30) kombinert med cytostatika
Konvensjonell, radikal strålebehandling kombinert med cytostatika er standard behandling ved lokalavansert lungekreft (stadium III), men ved stadium I gis strålebehandling alene. Behandlingen kurerer en del pasienter, men man bør gi høyere dose - 2 Gy x 35. Stereotaksi er likevel førstevalg pga kortere behandlingstid, og sannsynligvis bedre effekt/overlevelse.

000015eb91d46a5ea9

21
En 28 år gammel kvinne ligger i akuttmottaket på sykehuset med akutte lave magesmerter, 2 dagers sykehistore med gradvis forverring. Smertene er kanskje litt mer på høyre enn på venstre side. Hun vil helst ligge i ro. Hun har litt feber 38,0, litt takypnø og BT 115/65.
Du kjenner på abdomen og finner at hun er palpasjonsøm i hele nedre del av buken, særlig høyre fossa. I tillegg er hun antydningsvis slippøm i høyre nedre del.
Blodprøver viser leukocytose på 13 og CRP 40. Ultralyd abdomen er tatt men man klarer ikke sikkert å visualisere appendix.
Hvordan skal du helst gå fram hvis du er LIS på et større sykehus?

A X Du gjør gynekologisk undersøkelse med endometrieprøve (pipelle) til direkte mikroskopi og dyrkning
Dette er den beste differensialdiagnostiske testen for å finne om det er salpingitt/endometritt eller appendicitt. Ved appendicitt vil en slik mikroskopi være negativ. Krever at mikrobiolog er tilstede og kan assistere i diagnostikken

B Du melder henne til en diagnostisk laparoskopi
Det er nyttig hvis sterk mistanke om akutt appendicitt, da kan en betent appendix fjernes med det samme. Men dette er invasivt og GU med pipelle til mikroskopi er bedre å gjøre først

C Du bestiller en CT abdomen/bekken
Mange går rett på CT abdomen/bekken, men GU med pipelle til mikroskopi er mindre invasivt og gir mindre stråling, og bør gjøres først, hvis mulig

D Du ber om en cystoskopi

000015eb91d46a5ea9

22
En mann på 58 år har tatt kontakt grunnet plagsomme hudforandringer i ansiktet. Forandringene forverres av sol, og han mener også det blusser når han drikker kaffe og alkohol. Du finner et erytem sentralt i ansiktet bestående av teleangiektasier, papler og pustler. I tillegg plages han med røde, sviende øyne.
Hvilken behandling er det riktigst å starte med?

A Systemiske steroider
B X Systemiske tetrasykliner
Pasienter har rosacea med øyeaffeksjon, dette må behandles systemisk. Kilde: Weller, Clinical dermatology, 5th edition samt forelesning om Rosacea
C Topikale steroider
Steroider har ingen plass i rosaceabehandling, dette vil forverre en rosacea. Kilde: Weller, Clinical dermatology, 5th edition samt forelesning om Rosacea
D Topikal metronidazol

000015eb91d46a5ea9

23
En ung kvinne på 15 år kommer til deg på legekontoret på grunn av plager med akne. Hun har de siste fire månedene brukt et preparat som inneholder kombinasjon av topikalt retinoid og benzoylperoksid. Til tross for dette finner du flere papler og pustler lokaliser til ansiktet samt enkelte små arr, og du konkluderer med manglende effekt av behandlingen så langt.
Hvilken behandling er det best å skifte til nå?

A Systemisk klindamycin i monoterapi
B Systemisk klindamycin kombinert med topikal behandling
Klindamycin brukes topikalt, men ikke systemisk ved aknebehandling
C Systemiske tetrasykliner i monoterapi
D X Systemiske tetrasykliner kombinert med topikal behandling
Pga av manglende effekt av topikal behandling samt begynnende arrdannelse er det indikasjon for systemisk behandling. Tetrasykliner skal kombineres med topikal behandling for å unngå resistensutvikling.

000015eb91d46a5ea9

24
Du har vakt på medisinsk avdeling og tar imot en injiserende rusmisbruker med frysninger, feber og en nyoppstått bilyd. Det er mistanke om infeksiøs endokarditt.
Hvilken bakterie er det mest sannsynlig vi vil isolere fra blodkultur hos denne pasienten?

A Enterococcus faecalis
B Streptococcus pneumoniae
C Escherichia coli
D X Staphylococcus aureus
Staphylococcus aureus utgjør den klart hyppigst årsaken til endokarditt hos injiserende rusmisbrukere.

000015eb91d46a5ea9

25
Du er fastlege for ei 33 år gammel kvinne som tar kontakt pga uregelmessig vaginal blødning. Hun er ellers frisk og bruker ingen medisiner. Hun bruker ingen prevensjon. Graviditetstest i urin er negativ. Ved gynekologisk undersøkelse finner du upåfallende forhold ved inspeksjon i vulva. Litt brunlig utflod i vagina. Inspeksjonsfunnet av cervix ser du på bildet nedenfor. Ved bimanuell palpasjon kjenner du forandringen du så på cervix, men cervix er ikke breddeforøket, uterus er normalstor og du kjenner ingen oppfylninger ellers.
Hva er mest riktig å gjøre nå?

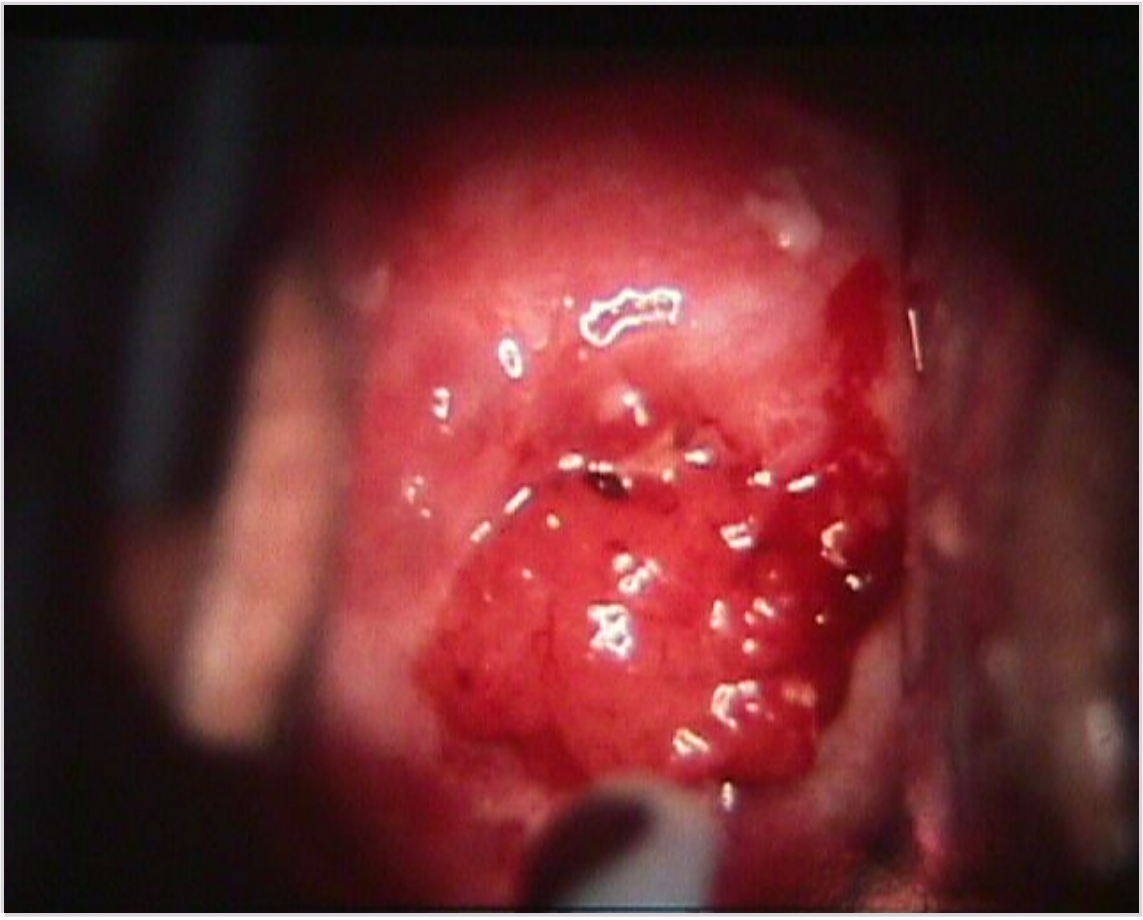

A Ta cervixcytologi, avtale med pasienten at alt er greit dersom hun ikke hører fra deg
B X Henvise pasienten til gynekolog poliklinisk for malignitetssuspekt lesjon på cervix
Pasienten trenger snarlig time hos gynekolog. Pasienten vil bli prioritert raskt når du skriver at du ser en malignitetssuspekt lesjon. Hun er ellers klinisk kjekk og trenger ikke ø-hjelp henvisning til gynekolog som også kan bidra til å skremme henne. Synlige lesjoner som dette må biopiseres. Billeddiagnostikk vil taes hånd om av sykehuset dersom vevsprøve viser kreft.
C Henvise pasienten til gynekologisk akuttmottak for innleggelse pga suspekt cervixcancer
D Bestille MR abdomen/bekken, avvente svaret og henvise henne til gynkeolog ved funn

000015eb91d46a5ea9

26
Ei 65 år gammel kvinne som du har hatt som pasient i mange år bestiller seg time på grunn av økende tungpust de siste ukene. Hun føler seg i dårlig form, og har fått i seg lite mat. Hun føler et spreng over magen, og klager over at buksene har blitt stramme. Hun benekter å ha brystsmerter. Ved klinisk undersøkelse er pasienten blek og medtatt, men afebril. Taledyspnoe. Hun virker utspilt i buken, men du hører tarmlyder. Ved undersøkelse av lungene er det dempning basalt på venstre side.
Hva er riktigst å gjøre?

A Rekvirere snarlig ultralyd abdomen
B Ta orienterende blodprøver, inkludert Hb, leukocytter, trombocytter, CRP, SR, ALAT, LD, bilirubin, elektrolytter, kreatinin og tumormarkørene CEA og Ca125
C Ta orienterende blodprøver, inkludert Hb, leukocytter, trombocytter, CRP, SR, ALAT, LD, bilirubin, elektrolytter, kreatinin
D X Melde og sende pasienten til Akuttmottaket for innleggelse ved nærmeste sykehus
Pasienten har påvirkede vitalparametre (taledyspnoe) og symptomer på alvorlig sykdom.

000015eb91d46a5ea9

27
Du er fastlege for ei 38 år gammel kvinne som for ett år siden fikk påvist livmorhalskreft. Hun fikk strålebehandling mot bekkenet i tillegg til intern strålebehandling og cellegift. Det er to måneder til neste planlagte kontroll hos gynekolog. Hun tar kontakt med deg som fastlege på grunn av en episode med blødning etter samleie. Dette er første samleie etter at hun fikk diagnosen. Ved gynekologisk undersøkelse på legekontoret er det vanskelig å få oversikt.
Hva er det riktigst å gjøre?

A Informere og berolige pasienten om at dette sannsynligvis skyldes sammenvoksninger etter strålebehandlingen og anbefale bruk av dilatator
B Informere om at det sannsynligvis foreligger et tilbakefall av sykdommen og henvise til snarlig undersøkelse ved gynekologisk avdeling
C X Informere pasienten om at dette sannsynligvis skyldes sammenvoksninger etter behandlingen, men henviser for sikkerhets skyld til gynekologisk avdeling for vurdering
Synekier i vagina er vanlig etter intern strålebehandling. Pasienten anbefales å bruke vaginale dilatatorer, men lav terskel for hevisning til spesialist er viktig da vaginal blødning kan være tegn på residiv.
D Bestille snarlig MR bekken med spørsmål om residiv

000015eb91d46a5ea9

28
En gutt på 3 år har atopisk eksem. Det er ikke så veldig plagsomt vanligvis, men siste døgnet har det blitt mye utslett i ansiktet, han føler seg ikke i form og har litt feber. Det nye utslettet sitter bare i ansiktet. Hva er den viktigste behandlingen?

A Intravenøs antibiotika
Ikke bakterieinfeksjon, ikke indikasjon
B X Antiviral behandling
Typisk utslett for eczema herpeticum som gir indikasjon for systemisk antiviral behandling
C Alsolomslag og Betnovat m/chinoform
Dette kan gis dersom mye eksemaktivitet i tillegg, men her er det typiske vesikler og kruster som ved eczema herpeticum slik at eksembehandlingen kommer i annen rekke.
D Betalaktamasestabilt penicillin peroralt
Ikke indikasjon pga herpes simplex som er agens

000015eb91d46a5ea9

29
En 45 år gammel kvinne kommer til deg som fastlege. Hun har kjent endometriose, er blitt operert et par ganger. Hun behandles nå hormonelt med peroral gestagen og er amenoroisk. Hun har likevel nærmest daglige bekkensmerter med gjennomsnittlig smerte på NRS 5. Gynekologen har gjort det klart at det ikke er aktuelt å operere flere ganger nå. Hun har i tillegg til bekkensmertene en uttalt slitenhet, plages med dårlig hukommelse, søvnforstyrrelser og lett depresjon. Hun har i tillegg hodepine og smerter i en skulder, ryggen og nakken. Hun har gått med på behandling hos fysioterapeut, men ønsker ikke psykolog. Hun vil gjerne prøve ut noen medikamenter for smertene da de nesten ikke er til å holde ut.
Hva slags preparat kan her ha størst sannsynlighet for å lykkes med smertelindring?

A X Amitriptylin
Her har pasienten symptomer på sentral sensitisering med utbredt smerte og assosierte symptomer. Da kan det være nyttig å prøve ut CNS-aktive medikamenter, f.eks. Amitriptylin
B Tramadol
Opioider vil jo ha effekt men her er det en risiko for avhengighet og bivirkninger som kan oppstå relativt raskt
C Paracetamol
Vil sannsynligvis ha liten effekt her som det vel i liten grad er nociceptiv smerte eller inflammasjon
D Capsaicin plaster
Dette kunne vært nyttig hvis man mistenker nerveinnklemming eller skade (f.eks. etter laparotomi eller skopi som her), men det er mange assosierte symptomer som gjør at man mistenker at smertene heller skyldes sentral sensitisering her

---

000015eb91d46a5ea9

30
Fosteret får tilført næringsstoffer og oksygen via placenta, men fosteret må også kvitte seg med karbondioksid (CO_2).
Hvordan kvitter fosteret seg med CO_2?

A CO_2 skilles ut gjennom nyrene og fosteret tisser det ut i fostervannet. CO_2 absorberes i fosterhinnene og kommer over til mor sin sirkulasjon.
B CO_2 skilles ut via fosterets lunger og kommer over i bronkiene og derfra over i fostervannet.
C X CO_2 passerer placentabarrieren fritt og kommer over i mor sin sirkulasjon gjennom placenta.
Det er riktig. Gassutbytte skjer via placenta
D CO_2 spaltes i karbon- og oksygenmolekyler. Fosteret kan på denne måten nyttiggjøre seg karbonatomet for å danne glukose, og oksygen brukes ved forbrenning.

000015eb91d46a5ea9

31
En 28 år gammel, normalvektig andregangsfødende kvinne kommer til deg på kontroll i allmennpraksis. Hun hadde et normalt svangerskap med normal fødsel for 2,5 år siden. Hun er idag gravid med svangerskapslengde 40+2. Hun har gått til regelmessige kontroller hos deg. Hun føler seg i fin allmenntilstand, men er sliten da hun ikke sover om godt om nettene. Hun kjenner rikelig med bevegelser fra fosteret. Du måler hennes blodtrykk til 135/85. Urinstix er negativ. Fosterets hjertefrekvens er 135-145 slag/minutt.
Hva er mest riktig å gjøre videre?

A Du forteller pasienten at alle undersøkelser er normale og avtaler ingen ny time da hun sannsynligvis kommer til å føde snart ettersom hun fødte på termindatoen sist gang.
B X Du skriver henvisning til sykehuset og ber pasienten om å kontakte sykehuset om en uke for kontroll hvis hun ikke har født inntil da.
Hvis kvinnen ikke føder ila 1 uke, skal hun inn til en overtidsvurdering på svangerskapspoliklinikken.
C Du forteller pasienten at alt ser bra ut og avtaler ny kontroll på ditt kontor om en uke, da det i følge nasjonale retningslinjer er anbefalt ukentlige kontroller i slutten av svangerskapet.
D Du henviser pasienten til sykehuset for vurdering for induksjon, ettersom hun er kommet til termin og sover dårlig om natten.

000015eb91d46a5ea9

32

Du har i din jobb som fastlege i kommunen også ansvar for helsestasjonen. Ei jente på 6 uker kommer på kontroll. Hun ble født hjemme, og det er første gang hun undersøkes av lege. Du ser en hudforandring i ansiktet, foreldrene forteller at den har vært der siden fødselen. Hva er mest sannsynlig diagnose?

A Rosacea
Sees svært sjelden i barnealder, er ikke halvsidig og ikke medfødt
B X Nevus flammeus
Typisk nevus flammeus med makuløst erytem i velavgrenset område tilsvarende en eller flere grener av n.trigeminus når det sitter i ansikt.
C Erythema infectiosum
Dette er en virusinfeksjon som kan gi røde kinn, men da symmetrisk og ikke så velavgrenset.
D Infantilt hemangiom
Kan starte som et makuløst erytem, men blir så elevert og er ikke så utbredt og svarende til n. trigeminus

000015eb91d46a5ea9

33
Du er allmennlege. Du får besøk av en førstegangsfødende kvinne på 31 år. Hun var til rutinemessig ultralyd på sykehuset i forrige uke. Hun fikk vite at hun var i svangerskapsuke 18. Fosteret var normalt, men placenta lå på fremre vegg helt ned mot livmorhalsen og dekket indre mormunn. Jordmor, som gjorde ultralyd, fortalte at hun kanskje måtte ha keisersnitt ved fødsel, men din pasient har ikke helt forstått hva funnet betyr for henne.
Hva sier du til pasienten?

A X Hun må til ny ultralyd i uke 32 for å avklare om hun må ha keisersnitt, men sannsynligheten for vaginal fødsel er 90%
Ved rutinemessig ultralyd i uke 18 vil 5% av alle kvinner få vite at placenta er lavtsittende eller foranliggende (placenta previa). Ved fødsel er det 0,2% - 0,5% av kvinner som må forløses med keisersnitt pga. placenta previa. Det betyr at placenta vil trekke seg vekk fra indre mormunn hos 9 av 10 kvinner som får vite at de har lavtsittende / placenta previa i uke 18. Ultralyd i uke 32 vil kunne avklare om placenta har trukket seg vekk fra indre mormunn, slik at hun kan føde vaginalt. Det vil skje hos 90% av kvinnene.
B Hun må ha keisersnitt fordi placenta aldri trekker seg helt vekk fra indre mormunn i løpet av svangerskapet
C Hun må til ny ultralyd i uke 32 for å avklare om hun må ha keisersnitt, men sannsynligheten for vaginal fødsel er 50%
D Hun kan føde vaginalt fordi placenta alltid trekker seg vekk fra indre mormunn i løpet av svangerskapet

000015eb91d46a5ea9

34
Du er allmennlege. En andregangsgravid kvinne på 32 år kommer til første svangerskapskontroll i uke 11 etter siste menstruasjon. Hun hadde preeklampsi i første svangerskap, og ble indusert og forløst i uke 34 pga HELLP-utvikling. Hun føler seg helt frisk. Hun er slank og har normalt blodtrykk.
Hvordan er det riktigst å følge opp dette i svangerskapet?

A Hun skal henvises til fødeavdelingen i uke 22 for Dopplermålinger i arteria uterina for å se om hun har økt risiko for alvorlig preeklampsi
Dopplermålinger i arteria uterina i uke 22 kan si om placentering har vært vellykket i første halvdel av svangerskapet og kan også predikere utvikling av preeklampsi senere i dette svangerskapet. Det er imidlertid for sent å gi lavdose acetylsalicylsyre for å forebygge preeklampsi. Det riktige er å starte med lavdose acetylsalicylsyre pga sykehistorien. Dopplerundersøkelse i uke 22 har ingen praktisk betydning for kvinnen eller behandler.
B Hun anbefales lavmolekylær heparin-behandling fordi hun har høy risiko for alvorlig preeklampsi
Lavmolekylært heparin anbefales ikke til denne kvinnen (som ikke har revmatisk sykdom) for å forebygge preeklampsi
C X Hun anbefales lavdose acetylsalisylsyre hver kveld fra uke 12 fordi dette reduserer risikoen for tidlig preeklampsi
Lavdose acetylsalicylsyre anbefales hver kveld fra uke 12 til kvinner med høy risiko for preeklampsi. Det at hun har hatt preeklampsi med HELLP (hemolyse, elevated liver enzymes, low platelets) og måtte forløses i uke 34 gjør at hun hører til gruppen med høy risiko for preeklampsi.
D Hun trenger ikke følges opp spesielt i dette svangerskapet fordi risikoen for preeklampsi alltid er større for førstegangsfødende enn andregangsfødende
Det er korrekt at førstegangsfødende har høyere risiko for preeklampsi enn andregangsfødende (dersom det er gått kortere tid enn 10 år mellom hvert svangerskap), men hos denne kvinnen har tidligere preeklampsi med ugunstige utfall større effekt på risikoøkningen for kvinnen enn risikoreduksjonen (ikke lenger førstegangsfødende). Gjentagelsesrisikoen hennes er ca 40%

000015eb91d46a5ea9

35
I menstruasjonssyklus er det et komplekst samspill mellom hormonene LH og FSH som skilles ut fra hypofysen, og hormonene østradiol, progesteron og inhibin som dannes i ovariet. Endometriet blir påvirket av svingninger i disse hormonene, som gir opphav til flere faser av menstruasjonssyklus: Proliferasjonsfase, ovulasjon, sekresjonsfase og menstruasjon.
Hvordan påvirkes ovariets follikler og/eller endometriet av stigende nivåer av FSH og LH?

A I sekresjonsfasen går LH via blodbanen og stimulerer endometriet til sekresjon
Feil, LH skilles mest ut i proliferasjonsfasen. Det gule legemet som dannes etter ovulasjon skiller ut progesteron, som så gir endometrietsekresjon
B Ovulasjonen skjer like før nivået av LH og FSH i blodet er opp mot det maksimale
Feil, ovulasjon skjer like etter at en kvinne oppnår max-nivået i blodet av LH og FSH under en menssyklus, det er den LH-stigningen (LH surge) som er signalet for ovulasjon
C X I proliferasjonsfasen går FSH via blodbanen og stimulerer folliklene i ovariet til å produsere østradiol, som så igjen gir endometrieproliferasjon
Riktig svar
D Menstruasjon skjer når inhibinsekresjonen når opp mot det maksimale
Feil, alle de ovariale hormonene er på et lav-nivå under starten av menstruasjonen

000015eb91d46a5ea9

36
Grensen for å begjære selvbestemt abort er etter abortloven 12 fullgåtte svangerskapsuker. Hvordan stiller legen denne grensen?

A Ved å beregne kvinnens amenorelengde, dvs. fra første dag i siste mens
Kvinnen kan ha regelmessig mens, men likevel ha en annen svangerskapslengde enn beregnet, ultralyd er gullstandard
B X Ved å måle med ultralyd (BPD < 23 mm eller CRL < 66 mm)
Dette målet tilsvarer iflg. e-snurra uke 12/6 og er i loven den tillatte grensen for selvbestemt abort.
C Ved å måle med ultralyd (BPD < 20 mm eller CRL < 57 mm)
Dette målet tilsvarer iflg. e-snurra uke 12/0, men er ikke egentlige grensen som loven tillater
D Ved å gjøre bimanuell palpasjon og bedømme palpatorisk uterus-størrelse
Dette ble vel gjort før man fikk ultralyd men er å regne for for unøyaktig i dag. Alle må gjøre ultralyd før en selvbestemt abort

000015eb91d46a5ea9

37
En 72 år gammel kvinne har de siste fem årene vært plaget av intense, korte, skarpe og lynende smerter i høyre kinn, overleppe og overkjeve. Anfallene kan utløses opptil 30-40 ganger daglig, og de kan utløses av å tygge, snakke, pusse tenner, kald vind og berøring av høyre kinn. Hun har nylig vært hos tannlege og har normal tannstatus. CT undersøkelse av bihulene er uten aktuell patologi. MR caput er av god kvalitet og gir ingen holdepunkter for nevrovaskulær konflikt. Karbamazepin (Tegretol) lindret initialt smertene, men har dårligere effekt nå og gir også plagsomme bivirkninger.
Hvilken behandling er mest riktig å gi nå?

A X Ablasjonsbehandling av høyre ganglion Gasseri
Pasienten har trigeminusnevralgi. Ablasjon av ganglion Gasseri enten med glyserol, radiofrekvensbehandling eller ballongkompresjon kan hjelpe denne pasienten. Hos pasienter med trigeminusnevralgi og nevrovaskulær konflikt, kan mikrovaskulær dekompresjon være et godt behandlingsalternativ.
B Dyp hjernestimulering med stereotaktisk implantasjon av elektroder i globus pallidus internus
Behandlingsalternativ ved uttalt dystoni
C Intrathekal baclofenbehandling (Baclofenpumpe)
Kan benyttes i behandling av spastisitet
D Kraniocervikal dekompresjon
Dette er et behandlingsalternativ ved symptomgivende Chiari I malformasjon

---

000015eb91d46a5ea9

38
En 39 år gammel mann kommer til legevakten på ettermiddagen. Han er tidligere frisk og jobber som tennisinstruktør. Han har de siste fire ukene vært plaget med smerter i nakken med ledsagende utstråling og nummenhet i høyre arm. Smertene har holdt han borte fra jobb enkelte dager. Han har hatt noe effekt av ibuprofen (Ibux) som han har tatt ved behov. Grunnen til at han oppsøker legevakt er at han siden i dag tidlig har opplevd økende kraftsvikt i høyre arm. Smertene har samtidig avtatt noe i intensitet.
Ved klinisk undersøkelse foreligger styrke grad 2 av 5 for albueekstensjon på høyre side. Normale kraftprestasjoner i venstre overekstremitet. Du klarer ikke å utløse tricepsrefleks på høyre side. Øvrige dype senereflekser er 2+ og symmetriske. Spurlings test er umiddelbart positiv på høyre side med smerteutstråling langs dorsalsiden av overarmen og ut til 2.-4. finger.
Hvilken håndtering av pasienten er mest riktig?

A Sender han hjem med resept på oxykodon (Oxycontin) og ber han oppsøke sin fastlege om én uke.
B Henviser pasienten til MR cervikalcolumna på privat røntgeninstitutt med prioritet innen 14 dager.
C Sender han hjem med henvisning til fysioterapeut.
D X Øyeblikklig hjelp (ØH)-innleggelse på sykehus for videre utredning med snarlig MR av cervikalcolumna og vurdering av kirurgi.
Dette er en pasient med sannsynlig nakkeprolaps/cervikal radikulopati (høyre C7-affeksjon) og uttalte pareser som kan få betydelige følger for hans fremtidige funksjonsnivå, livskvalitet og yrkeskarriere om de persisterer. MR av cervikalcolumna vil gi bedre diagnostisk avklaring enn CT (CT gir også strålebelastning og foretrekkes ved traumer). Rask kirurgi vil være aktuelt om klinikk og bildefunn samsvarer.

000015eb91d46a5ea9

39
En kvinne på 53 år oppsøker deg som fastlege da hun har smerter i muskler og ledd. Hun har hatt dette i mer enn 5 år, men plagene har blitt verre, og hun har problemer med å utføre sitt arbeid som lærer. Hun føler seg sliten og sover dårlig. Hun føler seg ikke uthvilt når hun våkner. Hun synes at hun kanskje har litt tørr munn, men må ikke drikke om natten. Hun bruker ingen medisiner. Ved undersøkelse har hun ingen utslett og ingen tegn til artritt. Hun har normal tåreproduksjon ved Schirmers test. Spyttproduksjon er i nedre normalområde. Senkningsreaksjon (SR) er 16 mm (<20 mm), C-reaktivt protein (CRP) er <5 (normalt). Nyre-, lever- og stoffskifteprøver er i normalområde. Antinukleære antistoffer (ANA) med alle undergrupper er negative. Anti-Cykliske Citrullinerte Peptider (Anti-CCP) er også negative.
Hva er den mest sannsynlige diagnosen?

A Systemisk lupus erythematosus (SLE)
Debuterer vanligvis i yngre alder. Tretthet kan være et uttalt symptom. Positiv for ANA og flere undergrupper. Høy SR og normal CRP. Kan affisere mange organer: nyre, serøse hinner, bloddannende organ.
B X Fibromyalgi
Gir ledd- og muskelsmerter uten leddhevelse. Normale prøver. Lavt enereginivå, dårlig søvn, konsentrasjonsproblemer, hukommelsessvikt, svimmelhet og hjertebank er ikke uvanlige.
C Revmatoid artritt
Ingen hovne ledd og negativ anti-CCP
D Sjøgren syndrom
Denne diagnosen passer med tretthet, sicca symptomer og ledd/muskelsmerter men skal være positiv for ANA og anti SSA/anti SSB . Kan gi høy SR og normal CRP som ved SLE

000015eb91d46a5ea9

40
En kvinne på 22 år bruker en type Tumor nekrosis faktor (TNF)-hemmer (adalimumab, Humira®) og methotrexate mot psoriasisartritt. Hun skal reise rundt i Sør-Amerika og Asia i 2 måneder.
Er det noen typer vaksiner hun ikke kan motta?

A X Hun kan ikke få levende vaksiner
Hun kan ikke motta noen former for levende vaksiner så lenge hun bruker immunsupprimerende behandling. Hun må ha vært uten slik behandling i minst 6 uker for å få satt levende vaksine f.eks mot gul feber. Hun kan motta alle typer døde vaksiner selv om hun bruker immundempende behandling (f.eks. influensavaksine)
B Hun kan ikke få døde vaksiner
Døde vaksiner kan gis.
C Hun kan ikke få noen vaksiner
D Hun kan få alle typer vaksiner
Nei , hun kan ikke ta alle vaksiner

000015eb91d46a5ea9

41
En 46 år gammel mann kommer til akuttmottaket med ambulanse etter fall i en bratt trapp i alkoholpåvirket tilstand. Nakkekrage ble anlagt prehospitalt. Pasienten er våken, orientert og samarbeidende. Han gjør ryddig rede for egne opplysninger og kan gjengi hendelsesforløpet. Det er ingen åpenbare nevrologiske utfall, men han klager over sterke nakkesmerter. Du velger å henvise pasienten til CT undersøkelse av cervikalcolumna.
(figur a er bilder i koronarplanet og figur b er bilder i sagitalplanet)

Hva viser CT bildene?

A Fraktur i virvelcorpus C4
På de tilgjengelige bildene er det ingen holdepunkter for fraktur i C4.
B Ingen aktuell patologi
C X Densfraktur
Både i koronar- og sagitalplanet er det en tydelig frakturlinje på CT cervikalcolumna, og pasienten har en type 3 densfraktur.
D Ankyloserende spondylitt
Det er ingen holdepunkter for ankyloserende spondylitt (Bekhterevs sykdom). Det foreligger ingen påleiringer eller ligamentforbeninger.

000015eb91d46a5ea9

42
En 76 år gammel kvinne som står på antikoagulasjon på grunn av tidligere dyp venetrombose og lungeemboli innlegges sykehus via legevakt på grunn av en ukes sykehistorie med lett desorientering, ordletingsvansker og styringsvansker i høyre overekstremitet. Pasientens pårørende forteller at pasienten har hatt flere fall i hjemmet siste halvår. Pasienten har nå vært til CT caput undersøkelse (se under).

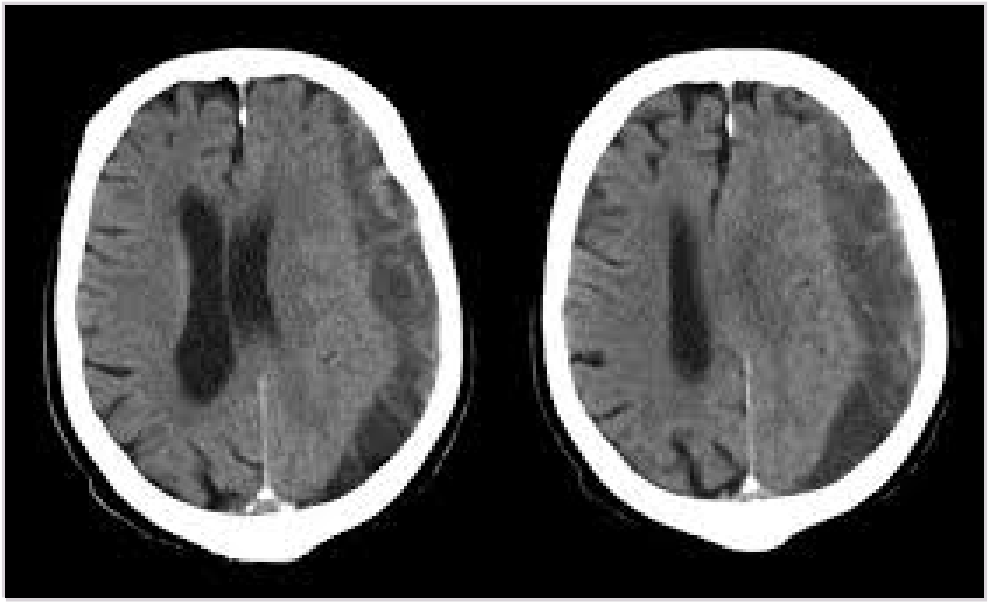

Hva er den mest sannsynlige kilden til pasientens intrakranielle blødning?

A X Brovene
Sykehistorie, klinikk og bildefunn er typisk for kronisk subduralt hematom. Kronisk subduralt hematom skyldes vanligvis blødning fra brovener. Denne pasienten har venstresidig kronisk subduralt hematom. Ettersom det foreligger et symptomgivende kronisk subduralt hematom med masseeffekt og midtlinjeoverskytning, vil denne pasienten etter alt å dømme være tjent med borehullsevakuering av hematomet. Aneurysmale blødninger vil gi subarachnoidalblødning og blødning fra a. meningea media er vanlig ved epiduralt hematom.
B Aneurysme på a. cerebri media
C A. meningea media
D Aneurysme på a. communicans anterior

000015eb91d46a5ea9

43
En 24 år gammel mann har vært til tannlegen og trukket den éne visdomstannen. Etter 4 dager tilkommer det en kraftig hevelse i underkant av kjevekammen på høyre side av halsen. Han har feber, C-reaktivt protein (CRP) > 250, sterke smerter og trismus.
Hvilket tiltak er mest riktig å gjøre?

A Henviser pasienten til røntgen ansikt
Galt. Pasienten har trismus og høy CRP og må få tilsyn i spesialisthelsetjenesten. Røntgen av ansikt vil ikke kunne avdekke årsak til pasientens symptomer.
B Starter opp med antibiotika i form av pencillin
Galt. Dette er en alvorlig infeksjon siden pasienten har trismus og høy CRP. Han må få tilsyn i spesialisthelsetjenesten.
C Starter opp smertelindrende behandling
Galt. Pasienten har trismus og høy CRP og må få tilsyn i spesialisthelsetjenesten.
D X Henviser pasienten akutt til nærmeste ØreNeseHals-avdeling
Riktig. Denne pasienten må tilsees av en spesialist mtp abscess.

000015eb91d46a5ea9

44
Du står i traumeteam på akuttmottak på et lite sykehus. Det er 2 timers flytid til nærmeste traumesenter. Det kommer inn en 32 år gammel mann som under reparasjon av bilen sin har fått venstre legg i klem under bilen i 2 timer. Når du palperer leggen finner du at den er svært hoven, stinn, blek og uten puls distalt. Pasienten kan ikke bevege foten i ankelledd eller tær.
Hvilken behandling er viktigst for å redde ekstremiteten?

A Anlegge traksjon over leggen.
B Gi antikoagulerende medikamenter, for eksempel Klexane.
C Gi trombolytisk behandling.
D X Gjøre fasciotomi av leggens muskellosjer.
Helt klart losjesyndrom på gang, riktig å spalte opp alle losjer i leggen

000015eb91d46a5ea9

45
En 29 år gammel kvinne har migrene med anfall som varer 2-3 dager. Hyppigheten har økt og hun kan nå ha det ca 3 ganger i måneden. Anfallsmedisiner (hun veksler mellom 2 ulike triptaner) virker oftest ganske bra, men ikke alltid, og hun må som regel ta slike alle dager med migrene for å kunne fungere i jobb. Tidligere brukte hun en tredje type triptan som hun syntes virket dårligere. Hun bruker p-piller. Hun har ett barn og ønsker seg flere barn på sikt.
Hvilket tiltak er best å anbefale denne pasienten?

A Prøve andre triptaner
I og med at hun har fått prøvd til sammen tre typer er det sannsynligvis lite å hente på dette.
B Prøve forebyggende medisin av typen antiepileptika
På grunn av mere bivirkninger er disse ikke førstevalg med mindre det er komorbiditet som tilsier at man ønsker en av disses effekter (f.eks. overvekt som kan respondere på topiramat). Valproat er aldri anbefalt hos fertile kvinner.
C Slutte med alle anfallsmedisiner
Hun er vel ikke klart oppe i hverken hyppighet av hodepine (>= 15 dager per måned over minst 3 måneder) eller et forbruk av triptaner (>= 10 dager per måned) som tilsier at hun har MOH nå. Hun står nok i fare for å utvikle det.
D X Prøve forebyggende migrenemedisin av typen blodtrykksmedisin
I og med at hun antakelig bruker triptaner 8-10 dager i måneden står hun i fare for å utvikle medikamentoverforbruks hodepine (MOH), og hun bør derfor tilrådes å prøve forebyggende medisin. Vanligvis velger vi en type blodtrykksmedisin (betablokker eller candesartan) først.

000015eb91d46a5ea9

46
En 56 år gammel mann har vært til MR av cervicalcolumna grunnet utstrålende smerter i venstre arm og hånd. Smertene framprovoseres ved ekstensjon av nakken og når han dreier hodet mot venstre. Ved undersøkelse finner du redusert sensibilitet, kraftsvekkelse og positiv Spurlings test på venstre side. På MR beskrivelsen står det: «Det ses et prolaps med venstresidig overvekt i nivå C5/C6 med reduserte plassforhold for C6 nerverot.» Du konkluderer med at klinisk undersøkelse og MR beskrivelse samsvarer.
Hvilke kliniske funn har han mest sannsynlig?

A I venstre overekstremitet er det nedsatt sensibilitet i 4. og 5. finger, nedsatt kraft ved fingerfleksjon og symmetriske reflekser.
Alle tre opplysninger peker i retning av C8 rotaffeksjon venstre side, og ikke C6 som MR bildet viser.
B I venstre overekstremitet er det nedsatt sensibilitet i 1. og 2. finger og tilgrensende håndområde, nedsatt kraft ved test av fingersprik (inkludert abduksjon av 5 finger) og redusert triceps refleks.
Her er det beskrevet affeksjon av ulike nivåer av nerverøtter, og ikke kun C6 rot symptomer.
C I venstre overekstremitet er det nedsatt sensibilitet i 3. finger og tilgrensende håndområde, nedsatt kraft ved test av albueekstensjon og redusert triceps refleks.
Alle tre opplysningen peker i retning av C7 rotaffeksjon venstre side, og ikke C6 som MR bildet viser.
D X I venstre overekstremitet er det nedsatt sensibilitet i 1. og 2. finger venstre hånd, nedsatt kraft ved test av håndleddsekstensjon og redusert brachioradialis refleks.
Riktig svar. Alle tre opplysninger peker i retning av C6 rotaffeksjon venstre side.

000015eb91d46a5ea9

47
En gruppe studenter er med i et forskningsprosjekt og gjennomgår i den forbindelse undersøkelse med EEG. Hos en av studentene blir det sett noen få enkle epileptiforme utladninger i EEG-et.
Bør denne studenten få epilepsi-diagnosen?

A X Nei, epilepsi er en klinisk diagnose.
Epilepsi er en klinisk diagnose som kan støttes av EEG.
B Ja, vedkommende bør få epilepsi-diagnosen.
C Ja, og vedkommende bør få et kontroll-EEG.
D Nei, men epilepsidiagnosen bør gis om et kontroll-EEG også viser epileptiforme utladninger.
Mange vil nok ta et kontroll EEG, men ikke nødvendigvis gi epilepsi-diagnosen, selv om undersøkelsen viser det samme.

000015eb91d46a5ea9

48
Du er lege for en mann på 52 år som har fått en hjerneskade etter hjertestans for to år siden og har fast plass på et sykehjem. For ett år siden ble han vurdert av et ambulant team fra spesialisthelsetjenesten. De snakket med pleierne, pårørende og deg og utførte nevrologisk undersøkelse, Coma Recovery Scale og fikk gjennomført en ny MR undersøkelse og et nytt EEG. Det ble konkludert med at pasienten var i en vegetativ tilstand. Pasientens ektemann tviler på om dette kan stemme, han opplever å ha kontakt med pasienten ved at han blunker for «ja». Ektemannen ber innstendig om at pasienten bør få et rehabiliteringsopphold.
Hvilket tiltak er mest riktig?

A Du henviser han til rehabilitering på et kommunalt rehabiliteringssenter
Feil fordi rehabilitering ikke kan bedre hans funksjon
B Du henviser han til rehabilitering på en spesialisert rehabiliteringsavdeling på universitetssykehuset.
Feil fordi rehabilitering ikke kan bedre hans funksjon
C Du henviser han til logoped for å få kartlagt nærmere om det likevel skulle være en mulighet for å oppnå kommunikasjon med pasienten.
Feil fordi vignetten ikke gir noen indikasjon på at pasienten er i stand til å kommunisere
D X Du ber om et nytt besøk fra det ambulante teamet med tanke på å starte en dialog med ektefellen om å avstå fra livsforlengende behandling.
Diagnosen varig vegetativ tilstand er høyst sannsynlig riktig, basert på at det er gjort en faglig god vurdering så sent som ett år etter at hjerneskaden oppsto, og vignetten gir ingen indikasjon på at situasjonen er forandret. Bedring i funksjon så lenge etter er svært usannsynlig, og det er riktig å ha en plan for å kartlegge behandlingsnivået videre.

000015eb91d46a5ea9

49
En 94 år gammel kvinne blir innlagt på sykehus en lørdag ettermiddag etter å ha falt hjemme. Du undersøker henne i akuttmottaket. Hun er tynn, medtatt og sløv. Ingen tegn til brudd eller annen synlig skade. Blodtrykket er 108/55, puls 112 uregelmessig, respirasjonsfrekvens 25, hun er afebril. Hun bruker 8 ulike legemidler, blant annet betablokker, antikoagulantia, paracetamol og benzodiazepiner.
Hvilken problemstilling er det riktigst å avklare?

A Hun bruker benzodiazepiner og er sløv, man bør avklare intoksikasjon
B Hun har falt og trenger fallutredning
C Hun har sannsynligvis pneumoni pga. rask respirasjonsfrekvens og trenger antibiotika
D X Hun har en akutt funksjonssvikt og trenger en bred utredning
Hun kommer hjemmefra, noe som vanligvis tyder på at hun fortsatt har et visst funksjonsnivå (dette må sjekkes nærmere), men undervekt kan tyde på at hun har underliggende sykdom eller for lavt omsorgsnivå. Hun har flere symptomer på akutt sykdom (rask puls og respirasjon, nedsatt bevissthet), dette bør i første omgang avklares. Dette kan dreie seg om infeksjoner, medikamentbivirkninger, skade etter fall andre ustabile tilstander. Så det bør tas en bred utredning med tanke på bakenforliggende årsak

---

000015eb91d46a5ea9

50
Du er fersk LIS på en nevrokirurgisk avdeling. En mann på 21 år har en svært alvorlig traumatisk hjerneskade etter en trafikkulykke. Det har gått fem uker etter ulykken, og han er straks ferdigbehandlet på din avdeling. På morgenmøtet diskuteres det om det har noen hensikt med rehabilitering eller ikke, og du blir bedt om å undersøke han på nytt. Han har åpne øyne, og du har inntrykk av at han følger deg med blikket. Han løfter armen en gang på kommando. Når du ber han gjøre det en gang til, skjer det ingen ting, og kort tid etter sovner han.
Hva er din mening om hva som bør skje videre?

A Han er sannsynligvis i en vegetativ tilstand. Han trenger rehabilitering siden det er høyst sannsynlig at han vil gjenvinne bevissthet og få forbedret funksjon.
Dette alternativet beskriver feil type bevissthetsforstyrrelse. En pasient i vegetativ tilstand har ikke visuelle følgebevegelser og utfører ikke bevegelser på oppfordring. Det er imidlertid riktig at pasienten sannsynligvis vil gjenvinne bevissthet og da ha behov for rehabililtering.

B Han er sannsynligvis i en vegetativ tilstand. Han blir ikke prioritert for rehabilitering siden det er lite sannsynlig at han vil gjenvinne normal bevissthet. Han kan overflyttes til lokalsykehuset for videre pleie og medisinsk behandling. Samhandling med hjemkommunen blir viktig.
Dette alternativet beskriver feil type bevissthetsforstyrrelse. En pasient i vegetativ tilstand har ikke visuelle følgebevegelser og utfører ikke bevegelser på oppfordring. Det er imidlertid skissert et godt opplegg dersom han hadde vært i vegetativ tilstand.

C X Han er sannsynligvis i en minimalt bevisst tilstand. Han bør ha direkte overføring til videre rehabilitering siden det er høyst sannsynlig at han vil gjenvinne bevissthet og få forbedret funksjon.
Dette er riktig. Vignetten beskriver følgebevegelser med blikket og en motorisk bevegelse på kommando. Dette indikerer en minimalt bevisst tilstand. Etter traumatisk hjerneskade er det høyst sannsynllig at en slik pasient gjenvinner bevissthet. Direkte overføring til rehabilitering gir best resultat

D Han er sannsynligvis i en minimalt bevisst tilstand, men det er lite sannsynlig at han vil gjenvinne normal bevissthet. Han bør overføres til sitt lokalsykehus for videre pleie og medisinsk behandling. Samhandling med hjemkommunen blir viktig.
Kfr kommentar til forrige alternativ. Dette svaralternativet er feil siden det er det høyst sannsynllig at en slik pasient gjenvinner bevissthet. Det beskrives imidlertid riktig type bevissthetsforstyrrelse.

000015eb91d46a5ea9

51
En kvinne på 72 år som har atrieflimmer og som er antikoagulert med Warfarin, ankommer akuttmottaket på sykehuset en kveld kl 21.15.
Hun har ansiktsskjevhet, en uttalt høyresidig parese i arm (kan ikke bevege mot tyngdekraften), men bare en lett parese i høyre underekstremitet. Hun er våken, har hodepine og er litt kvalm og har kastet opp under transporten og hun hoster litt. Hun tar instruksjon, men har vanskelig for å forklare seg, og snakker også utydelig. Symptomene startet kl 19.15 og har vært stabile siden debut. BT er 180/105. Puls uregelmessig, frekvens 95. EKG viser atrieflimmer. INR: 2,2. CT caput viser en blødning i basalganglier/capsula interna området venstre side.
Hvordan skal dette behandles?

A Operasjon for å fjerne blødningen (hematomet), faktorkonsentrat, blodtrykksenkende behandling

B Faktorkonsentrat, K vitamin
Faktorkonsentrat og K vitamin er korrekt, men i akutt fase i alle fall de første 6-12 timer etter debut har BT senkende behandling ned mot 140/90 en gunstig tilleggseffekt. BT-behandlingen er ikke med i dette svaralternativet.

C X Faktorkonsentrat, K vitamin, blodtrykksenkende behandling
Korrekt. Faktorkonsentrat har den raskeste effekt for å redusere den antikoagulerende effekt av warfarin. K vitamin gir effekt over litt lengre tid og akutt reduksjon av BT (gjerne ned mot 140/90) gir mindre hematom. (Ved atrieflimmer med frekvens 95 er ikke frekvensreduserende behandling som f eks B blokker indisert)

D Operasjon for å fjerne blødningen (hematomet), faktorkonsentrat, K vitamin, blodtrykksenkende behandling
Det finnes ingen dokumentasjon for at operasjon av dype blødninger i capsula interna/ basalganglier er til nytte for pasienten. Og hos en våken pasient med stabile symptomer som her vil sannsynligvis operasjon være direkte skadelig.

000015eb91d46a5ea9

52
En 45 år gammel mann faller på isen og pådrar seg en venstresidig humerus fraktur. Når du ser ham på legevakten klarer han ikke å ekstendere det venstre håndleddet eller fingrene. Du finner nedsatt sensibilitet på håndbaken og tommel, peke- og langfinger.
Hvilken nerveskade er mest forenlig med det kliniske bildet?

A X Utfall i nervus radialis
Nerven ligger tett opp til humerus og vrir seg rundt skaftet og er derfor utsatt for skade ved humerus skaft frakturer
B Utfall i nerverøtter fra C3 nivå
C Utfall i nervus medianus
D Utfall i nervus ulnaris

000015eb91d46a5ea9

53
En mann på 76 år fikk plutselig vanskeligheter med å snakke og merket samtidig nedsatt kraft i høyre arm og bein. Han har diabetes type 2 og hadde et hjerteinfarkt for 3 år siden. Medikamenter: Acetylsalisylsyre, statin, ACE hemmer, metformin.
Han innkommer akuttmottaket 1 time etter symptomdebut. Ved undersøkelse er pasienten våken, samarbeider godt. BT 195/100, puls 110 uregelmessig. Vanlig organstatus: uten anmerkning. Nevrologiske utfall: Facialisparese høyre side. Parese høyre arm (kan ikke beveges mot tyngdekraften), moderat parese høyre bein (kan beveges mot tyngdekraften), kan gå med støtte av en person. Klare ordletningsproblemer, men god forståelse og tar instruksjon. Suppl u.s: CT normal. CT angio normal. EKG: atrieflimmer (nyoppdaget). Glukose 14 mmol/l.
Hvilke akutte behandlingstiltak er de viktigste å iverksette i akuttmottaket og i hvilken rekkefølge skal de gis?

A 1. Trombolysebehandling.
2. Hurtigvirkende insulin for å senke blodsukker til under 10 mmol/l
3. Akutt intravenøs BT-senkende behandling med labetalol (Trandate)
Feil: Kontraindisert å starte trombolyse ved systolisk BT > 185 mmHG da så høye BT gir økt risiko for blødning
B X 1. Akutt intravenøs BT-senkende behandling med labetalol (Trandate)
2. Starte trombolysebehandling når syst. BT <185 mmHg.
3. Hurtigvirkende insulin for å senke blodsukker til under 10 mmol/l.
Korrekt
C 1. Akutt intravenøs BT-senkende behandling med labetalol (Trandate)
2. Starte trombolysebehandling når syst. BT <185 mmHg.
3. Hurtigvirkende insulin for å senke blodsukker til under 10 mmol/l.
4. Warfarin pga atrieflimmer
Feil: Warfarin skal ikke gis akutt ved trombolyse og for øvrig sjelden eller aldri som akuttbehandling ved akutt hjerneinfarkt enten trombolyse gis eller ikke gis. Gir betydelig økt blødningsrisiko.
D 1. Akutt intravenøs BT-senkende behandling med labetalol (Trandate)
2. Starte trombolysebehandling når systolisk BT <140 mmHg.
3. Hurtigvirkende insulin for å senke blodsukker til under 10 mmol/l.
4. Acetylsalisylsyre
Feil; Systolisk BT bør ikke senkes til så lavt nivå som 140 da det kan medføre at blodsirkulasjon reduseres i randområdene til infarktet grunnet redusert eller opphevet autoregulering (kan dermed øke infarktstørrelsen). Acetylsalisyre skal ikke gis de første etter 24 timer ved trombolyse pga økt blødningsfare

---

000015eb91d46a5ea9

54
En 41 år gammel kvinne oppsøker deg med akutt oppstått facialisparese på venstre side. Hun har en hengende venstre munnvik og klarer ikke å lukke venstre øye. MR caput (T1,T2, diffusjonsvektede bilder) viser et stort makroadenom som vokser inn i sinus cavernosus på venstre side, forøvig normale funn. Hun lurer på om det kan være sammenheng mellom hypofysesvulsten og facialisparesen.
Hva er det riktigst å svare pasienten?

A Ja, nervus facialis går i lateralveggen av sinus cavernousus og kan affiseres av store hypofysesvulster med innvekst her.
Feil. Facialis går ikke i sinus cavernosus
B Nei. Facialisparesen skyldes nok et lite hjernestammeinfarkt som ikke er fremstilt på MR
Feil. MR er sensitiv for iskemiske forandringer. Pasienten har nok heller en ideopatisk perifer facialisparese (Bells) og hypofysesvulsten er et tilfeldig funn.
C Nei. Det er bare synsnervene som kan påvirkes av hypofysesvulster
Feil. Hjernenerver i sinus cavernosus kan også affiseres av hypofysesvulster, men facialis går ikke her.
D X Nei. Nervus facialis går ikke gjennom sinus cavernosus.
Riktig

000015eb91d46a5ea9

55
Du er på legevaktsbesøk hos en mann på 38 år. Han forteller at han har hatt sterke smerter den siste uka, først og fremst nedover høyre underekstremitet, nærmere bestemt baksiden av låret og lateralt på leggen og foten. Smertene har økt på og i går fikk han nummenhetsfølelse på innsiden av begge lårene. Vannlatingen går noe tregere enn vanlig.
Hva er mest riktig å gjøre med pasienten videre?

A X Legge ham inn i sykehus som øyeblikkelig hjelp da du mistenker nerverotaffeksjon og fare for varig nerveskade og vannlatingsproblemer
Riktig. Pasienten må raskt utredes med tanke på kirurgi grunnet mulig prolaps med cauda equina syndrom og fare for varig nerveskade med redusert vannlatingsevne.
B Rekvirere MR undersøkelse innen en til to dager og ber pasienten ta kontakt igjen dersom symptomene forverrer seg
Du har mistanke om cauda equina syndrom med fare for varig nerveskade med vannlatingsproblemer. Pasienten bør ikke vente på MR undersøkelsen da det haster med en avklaring.
C Etter at du har undersøkt pasienten grundig tar du en urinprøve for å se om årsaken til vannlatingsproblemet skyldes en urinveisinfeksjon
Kombinasjonen av symptomer kan ikke forklares med at de skyldes en urinveisinfeksjon.
D Du avtaler ny kontroll om en uke og gir ham resept på smertestillende
Du har mistanke om cauda equina syndrom og det er fare for varig nerveskade med vannlatingsproblemer. Det haster og han kan ikke vente en uke på ny vurdering.

000015eb91d46a5ea9

56
Du er fastlege og en 24 år gammel kvinne med kjent Morbus Crohn kommer på kontoret. Hun har tidligere fått påvist terminal ileitt og proktitt (endetarmbetennelse). Hun har nå over lang tid hatt løs og noe hyppig avføring. Det har nylig tilkommet smerter og ømhet perianalt samt følelse av sekresjon ved anus.
Hva er den mest sannsynlige årsaken til symptomene?

A Det har tilkommet en fistulering mellom ileum og rectum.
B X Det har tilkommet en eller flere perianale fistler.
Pasient med kjent affeksjon av ileum og rectum; er dermed disponert for perianale fistler. I tillegg beskrives plager som er typiske for perianale fistler.
C Det har tilkommet en forverring av hennes proktitt.
D Det har tilkommet en sårhet perianalt pga langvarig løs avføring.

000015eb91d46a5ea9

57
En 78 år gammel mann innlegges akutt etter at han besvimte på toalettet. Han ble funnet av sin kone som ser at toalettskålen inneholder mye friskt blod. Pasienten har tidligere hatt to hjerteinfarkt og bruker Albyl-E og Lipitor. Ved ankomst mottak er pasienten hypotensiv.
Hva er mest korrekt å gjøre først?

A Pasienten bør umiddelbart sendes til akutt gastroskopi
B X Pasienten bør først stabiliseres på en overvåkningsenhet
Riktig. Pasienten bør alltid stabiliseres før evt. endoskopiske undersøkelser
C På grunn av frisk rektalblødning bør han rektoskoperes akutt
D Pasienten bør først undersøkes med blødnings CT for å avklare på hvilket nivå i GI tractus det blør

000015eb91d46a5ea9

58
En 56 år gammel mann utredes grunnet langvarig diare med 3-4 tømminger pr dag uten blod. Han har også hatt perioder med smerter midt i magen som har kommet og gått i flere år. Han har gått ned 8 kg i vekt siste 1.5 år, han har nå BMI 20.5. Det er gjort coloskopi med normale biopsier fra colon og gastroskopi med normale duodenalbiopsier, heller ikke tegn til magesår. Hb, CRP, samt lever/galleprøver er tatt flere ganger med normale verdier. Du lurer på om han drikker mye alkohol og bestiller blodprøven PEth som viser 0.45 (< 0.30 µmol/L). Han har dessuten forhøyet HbA1c 47 (28-40 mmol/mol), lavt totalkolesterol 3.1 (3.9-7.8 mmol/L) og 25-OH-vitamin D 29 (35 - 117 nmol/L).
Hvilken sykdom forklarer best både symptomer og blodprøveverdier?

A Diabetes mellitus
Han har HbA1c-verdi like under grensen for diagnose av diabetes mellitus. Men det er lite sannsynlig at hans diabetes også gir diare, vekttap og lavt kolesterol.
B X Kronisk pankreatitt
Pasienten har symptomer og blodprøveverdier som gir mistanke om både endokrin og eksokrin pankreassvikt.
C Pankreascancer
Tidsforløpet med symptomer over 1.5 år svekker sannsynligheten betydelig. Diare er ikke typisk.
D Irritabel tarm syndrom
En vanlig tilstand, men pasienten har vekttap og forhøyet HbA1c

000015eb91d46a5ea9

59
En kvinne på 70 år kommer på kontroll på legekontoret, 5 år etter brystkreftbehandling med brystbevarende kirurgi av venstre bryst og etterfølgende strålebehandling.
Hvilke kliniske undersøkelser er det viktigst å gjøre på en slik kontroll?

A Inspeksjon av venstre bryst; arr, tegn på eksem, inndragninger eller hudforandringer på brystet. Palpasjon av lymfeknuter supra-og infraklavikulært samt aksillært på venstre side.
Klinisk undersøkelse innebærer undersøkelse av begge bryst samt lymfeknuter på begge sider.
B Inspeksjon av begge bryst; tegn på eksem, inndragninger eller hudforandringer på brystene. Palpasjon av begge bryst, stetoskopi av hjerte og lunger, palpasjon av abdomen. Undersøkelse av lymfeknuter supra-og infraklavikulært på begge sider og i begge aksiller.
Kontroll etter brystkreft er, sammen med en grundig anamnese, klinisk undersøkelse av begge bryst, lymfeknuter i begge aksiller og lymfeknuter supra-og infraklavikulært bilateralt. Det anbefales å måle stoffskiftet på pasienter, som har gjennomgått strålebehandling. Stetoskopi og undersøkelse av abdomen er ikke standard på kontroll, men kan vurderes på indikasjon.
C X Inspeksjon av begge bryst; tegn på eksem, inndragninger eller hudforandringer på brystene. Palpasjon av begge bryst, undersøkelse av lymfeknuter supra-og infraklavikulært på begge sider og i begge aksiller.
Kontroll etter brystkreft er, sammen med en grundig anamnese, klinisk undersøkelse av begge bryst, lymfeknuter i begge aksiller og lymfeknuter supra-og infraklavikulært bilateralt. Det anbefales å måle stoffskiftet på pasienter, som har gjennomgått strålebehandling.
D Palpasjon av venstre bryst. Palpasjon av lymfeknuter supra-og infraklavikulært samt aksillært på venstre side.
Inspeksjon av brystet kan gi viktig informasjon om mulig tumor eller lokal residiv. Eksem, inndragninger i huden eller inntrukket brystvorte kan være objektive funn, som kan gi mistanke om underliggende malignitet.Begge bryst og lymfeknuter på begge sider bør undersøkes.

000015eb91d46a5ea9

60
En 79 år gammel norsk kvinne legges inn på sykehus da hun plutselig har blitt gul (ikterisk). Hun er tidligere frisk og har ingen symptomer med unntak av lett redusert almenntilstand.
Hvilken radiologisk undersøkelse er mest riktig å velge initialt som ledd i utredningen?

A MR abdomen
B MRCP
Feil. MRCP er en spesifikk underøkelse av galleganger og brukes dersom innledende utredning (klinikk, blodprøver, ultralyd) tilsier dette.
C CT abdomen
CT abdomen kan brukes, men det finnes ulike protokoller avhengig av hva som er mest sannsylige årsak til ikterus
D X Ultralyd abdomen
Riktig. Ultralyd er en av basisundersøkelsene ved utredning av ikterus og vil sammen med klinikk og blodprøver kunne veilede valg av mer spesifikk diagnostikk

---

000015eb91d46a5ea9

61
Kvinne på 26 år tar kontakt med deg på fastlegekontoret. Hun har en kul i venstre bryst, som hun er bekymret for.
Hva vil være viktige opplysninger eller funn, som vil føre til at du henviser til pakkeforløp umiddelbart?

A Kulen er nyoppdaget og øm. Hun begynte amming for 2 måneder siden.
Amming medfører endringer i brystvevet. Det er likevel viktig å ta opp en grundig anamnese og følge opp etter noen uker.
B Kulen er nyoppdaget og øm. Det palperes flere, små lymfeknuter i begge aksiller.
Palpable, små lymfeknuter er vanlige å kjenne hos unge kvinner. Normale forandringer i bryst hos unge kvinner kan oppstå og variere med med menstruasjonssyklus. Det kan være grunn til å følge opp med kontroll etter 1-2 måneder.
C Kulen er nyoppdaget og øm. Søster til mormor fikk brystkreft som 70 åring.
I utgangspunktet er det mest sannsynlig normal variasjon i brystvev, som palperes. Familiemedlemmet, som ikke er i direkte linje, fikk brystkreft sent, så risikoen for arvelig brystkreft er lite sannsynlig. Det kan være grunn til å følge opp med kontroll om 1-2 måneder.
D X Kulen er nyoppdaget og øm. Det palperes en stor lymfeknute i venstre aksille.
Selv om kulen i brystet er nyoppdaget og øm, bør palpasjon av en forstørret lymfeknute i aksillen gi mistanke om malignitet med spredning, og pasienten bør henvises til pakkeforløp.

000015eb91d46a5ea9

62
En 38 år gammel kvinne med type 1 diabetes (T1D) i 7 år bruker langsomtvirkende insulinanalog x1/dag og hurtigvirkende insulin før hvert måltid. Hun går ned i vekt (utilsiktet) og reduserer døgndosen insulin med ca. 15%, men opplever likevel hyppige følinger. HbA1c har falt fra 64 mmol/mol (8,0%) til 48 mmol/mol (6,5%) på ett år.
Hvilke prøve er viktigst i utredningen av pasienten?

A Insulin C-peptid
Ikke det mest korrekte svaret. Insulin C-peptid er en markør for endogen insulinproduksjon. De aller fleste pasienter med T1D av noen års varighet har umålelig lavt insulin C-peptid. Hvis man mistenker insulinom, er måling av insulin C-peptid nyttig, men insulinom er en svært sjelden sykdom (særlig i denne aldersgruppen), og pasienter med insulinom går opp i vekt fordi de stadig har lavt blodsukker og må spise. I den aktuelle problemstillingen har måling av insulin C-peptid liten relevans

B Insulinlignende vekstfaktor 1 (IGF-1)
IGF-1 er et peptid som fungerer som den viktigste mediator av veksthormon- stimulert somatisk vekst, og utøver sin effekt via aktivering av IGF-1 reseptor. IGF-1 har ingen relevans i den aktuelle problemstillingen. Høyt veksthormonnivå vil over tid medføre høyere blodsukkernivå.

C X Serum kortisol
Det mest korrekte svaret. Pasienter med T1D har økt risiko for andre autoimmune sykdommer, og av disse er Addisons sykdom den viktigste å diagnostisere. Ubehandlet Addisons sykdom kan medføre dehydrering, hypotensjon og elektrolyttforstyrrelser (Addisonkrise), og ubehandlet være livstruende

D Plasma metanefrin
Ikke korrekt. Plasma metanefriner måles ved mistanke om katekolaminproduserende svulster som feokromocytom og paragangliom. Dette er sjeldne tilstander, og hos pasienter med slike svulster vil blodsukkeret stige som følge av katekolaminfrigjøringen. Plasma metanefrin har ingen relevans i den aktuelle problemstillingen

000015eb91d46a5ea9

63
En student på 22 år med type 1 diabetes blir innlagt med diabetisk ketoacidose (DKA) etter en helg med stort alkoholinntak. Ved innkomst blodsukker 27.7 mmol/l (ref. 4,2 - 6,3), pH 7,09 (ref. 7,35 - 7,45), bikarbonat 8 mmol/l (ref. 21 – 27). Han får i.v. NaCl 0.9% og i.v. insulininfusjon etter prosedyre, og etter 5 timer er blodsukker 12,3 mmol/l, pH 7,20 og bikarbonat 14 mmol/l.
Hva bør du gjøre videre?

A Avslutter i.v. insulin infusjon, men gir langsomtvirkende insulin subcutant 90 min. før avslutning av infusjon
Ikke korrekt.

B Avslutter i.v. insulin infusjon, men gir hurtigvirkende insulin subcutant 90 min. før avslutning av infusjon
Ikke korrekt.

C Avslutter i.v. insulin infusjon og gir 5% glukose som infusjon inntil han kan spise selv
Ikke korrekt.

D X Fortsetter i.v. insulin infusjon og gir tillegg av 5% glukose som infusjon
Korrekt svar. Pasienter med DKA har som regel stor mangel på insulin og trenger insulin en tid etter at blodsukkeret er nær- normalisert. Avslutning av i.v. insulin (før acidosen er korrigert) kan medføre hyperglykemi og forverring av acidosen selv om langsomtvirkende eller hurtigvirkende insulin blir gitt subcutant

000015eb91d46a5ea9

64
En 25 år gammel kvinne er under medisinsk behandling pga Graves sykdom. Det hele startet for 3 år siden. Etter at diagnosen var satt, ble hun behandlet med thyreostatika i ett år. Behandlingen ble etterhvert seponert, men for 6 mnd siden fikk hun symptomer igjen. Det ble startet med samme medikamentelle behandling, men siste 2 mnd har hun kjent økende trykk bak øynene. Hun føler det som et press på øynene, tørrhet og at blikket er mer stirrende enn før.
Hva er det beste for videre behandling av denne pasienten?

A Hun bør starte med prednisolon og henvises til øyelege.
Pasienten presenterer symptomer på endokrin oftalmopati. Hun bør henvises til øyelege som vil ta stilling til målrettet behandling av øyeplagene. I tillegg er det på tide å tenke endelig behandling av hennes Graves sykdom. Radioaktivt jod er kontraindisert fordi det er stor risiko for forverring av øyeplagene. Her er det best med total thyroidektomi.

B X Pasienten bør opereres med total thyroidektomi.
Pasienten presenterer symptomer på endokrin oftalmopati. I tillegg er hun i en residivsituasjon. Det er på tide å tenke endelig behandling av hennes Graves sykdom. I utgangspunktet kan man da velge mellom radioaktivt jod og total thyroidektomi. Radioaktivt jod er kontraindisert fordi det er stor risiko for forverring av øyeplagene. Her er det best med total thyroidektomi. Og bør også henvises til øyelege.

C Det er ikke nødvendig å endre behandlingen.
Pasienten presenterer symptomer på endokrin oftalmopati. Dette er en alvorlig tilstand som gir betydelig morbiditet. I tillegg er hun i en residivsituasjon. Det er på tide å tenke endelig behandling av hennes Graves sykdom. Radioaktivt jod er kontraindisert fordi det er stor risiko for forverring av øyeplagene. Her er det best med total thyroidektomi.

D Pasienten bør behandles med radioaktivt jod.
Radioaktivt jod er kontraindisert fordi det er stor risiko for forverring av øyeplagene. Her er det best med total thyroidektomi.

000015eb91d46a5ea9

65
En kvinne på 24 år har bestilt time hos deg etter at hun oppdaget en kul på halsen. Kulen er litt til venstre for trachea, like over clavicula. Den er ikke plagsom, men hun ble oppmerksom på den i speilet. Hun vet ikke hvor lenge den kan ha vært der. Du undersøker henne, og mener at kulen representerer en forstørret venstre thyroidealapp. Etter nøye anamnese er det ikke klinisk mistanke om hypo- eller hyperfunksjon i kjertelen.
Hvordan skal dette håndteres videre?

A Det tas blodprøver av henne for å sjekke stoffskiftet, og videre henvises hun til thyroideascintigrafi for å avklare årsaken til forstørret thyroidea.
Thyroideascintigrafi har ingen nytte bortsett fra i noen tilfeller med hyperthyreose.

B Det er ikke nødvendig med videre utredning. Hun har ingen symptomer på hypo- eller hyperthyreose, og hun er for ung for cancer i thyroidea.
Sannsynligvis har hun struma, men cancer kan ikke utelukkes klinisk. Cancer thyroidea kan godt oppstå i ung alder selvom sykdommen er relativt sjelden. Selvom hun ikke har symptomer på hypo- eller hyperthyreose bør dette sjekkes med blodprøve. Hun bør henvises til endokrinkirurg for vurdering. Ved noen sykehus gjøres ultralyd av endokrinkirurg, andre steder gjøres det av røntgenlege før pasienten vurderes av endokrinkirurg.

C Det tas blodprøver av henne for å sjekke stoffskiftet, og videre henvises hun for CT av halsen for å utelukke cancer thyroidea.
Sannsynligvis har hun struma, men cancer kan ikke utelukkes klinisk. Selvom hun ikke har symptomer på hypo- eller hyperthyreose bør dette sjekkes med blodprøve. CT er ikke en nyttig undersøkelse for å utelukke cancer i thyroidea. Der er ultralyd evt supplert med finnålsprøve det beste. Hun bør derfor henvises til endokrinkirurg for vurdering.

D X Det tas blodprøver av henne for å sjekke stoffskiftet, og videre henvises hun for klinisk vurdering og ultralyd av thyroidea hos spesialist.
Sannsynligvis har hun struma, men cancer kan ikke utelukkes klinisk. Selvom hun ikke har symptomer på hypo- eller hyperthyreose bør dette sjekkes med blodprøve. Det bør gjøres ultralyd evt supplert med finnålsprøve. Hun bør derfor henvises til endokrinkirurg for vurdering.

000015eb91d46a5ea9

66
En 40 år gammel kvinne har fått brystkreft. Hun oppdaget kulen selv i sitt høyre bryst. Utredningen har påvist en 2 cm kul der biopsi viste infiltrerende carcinom, hormonreseptor positiv. Det er ikke påvist patologiske lymfeknuter i aksillen ved palpasjon eller ultralyd.
Hvilken operasjon planlegges for henne?

A Brystbevarende operasjon pga liten svulst og aksilledisseksjon pga ung alder
Alder i seg selv er ikke bestemmende for behandling. Her kan det gjøres brystbevarende operasjon siden tumor er liten. Det skal alltid gjøres vaktpostdiagnostikk, ikke aksilledisseksjon, der det ikke er påvist metastaser i aksille på forhånd.
B Mastektomi pga alder og vaktpostdiagnostikk fordi metastaser i aksillen ikke er påvist
Alder i seg selv er ikke bestemmende for behandling. Her kan det gjøres brystbevarende operasjon siden tumor er liten. Det skal alltid gjøres vaktpostdiagnostikk, ikke aksilledisseksjon, der det ikke er påvist metastaser i aksille på forhånd.
C X Brystbevarende operasjon og vaktpostdiagnostikk pga liten svulst og ikke påviste metastaser i aksille
Riktig svar. Her kan det gjøres brystbevarende operasjon siden tumor er liten. Det skal alltid gjøres vaktpostdiagnostikk, ikke aksilledisseksjon, der det ikke er påvist metastaser i aksille på forhånd.
D Mastektomi og aksilledisseksjon er mest akuelt pga av hennes unge alder
Alder i seg selv er ikke bestemmende for behandling. Her kan det gjøres brystbevarende operasjon siden tumor er liten. Det skal alltid gjøres vaktpostdiagnostikk, ikke aksilledisseksjon, der det ikke er påvist metastaser i aksille på forhånd.

000015eb91d46a5ea9

67
Kvinne 66 år oppsøker fastlegen pga akutte ryggsmerter etter et fall på isen. Hun hadde to vertebral frakturer for 3 år siden, og det ble påvist osteoporose ved bentetthetsmåling. Etter dette ble det startet behandling med Alendronat uketablett og Calcigran forte. Hun har nå fått et nytt kompresjonsbrudd. Bentetthetsmåling viser T-score på -4.5 SD i lumbalkolumna, -3.8 i lårhals og -2.5 i total hofte. Det har kommet reduksjon i bentetthet siden forrige måling. Blodprøver viser normal kalsium, tilfredsstillende nivå av 25(OH) vitamin D og normal nyrefunksjon.
Hvilken behandling vil det nå være indisert å gi pasienten?

A Denosumab (Prolia)
B X Teriparatid (paratyreoideaanalog, Forsteo)
Pasienten har fått lavenergibrudd under pågående behandling med Alendronat og har en svært uttalt osteoporose med t-score i lumbalkolumna på -4.5. Det er derfor sterk indikasjon for anabol behandling med Forsteo
C Fortsatt Alendronat
D Zoledronsyre (Aclasta)

000015eb91d46a5ea9

68
Paisenten din er en 50 år gammel mann som har en lettgradig anemi på grunn av bærertilstand (heterozygoti) for beta-thalassemi. Han har fått påvist diabetes mellitus type 2 og du lurer på hvordan du skal kontrollere hans diabetes.
Hvorfor er ikke HbA1c nødvendigvis egnet til å monitorere denne pasientens diabetes?

A X Fordi pasientens erytrocytter har forkortet levetid
Ved bærertilstand for beta-thalassemi vil det være en liten grad av hemolyse og dermed forkortet erytrocyttlevetid. Anbefalte kontrollgrenser for HbA1c baserer seg på at erytrocyttene har normal levetid. Ved forkortet levetid vil HbA1c være lavere selv ved samme gjennomsnittlige plasmakonsentrasjon av glukose.
B Fordi hemoglobinvarianten binder glukose spesielt sterkt
C Fordi målemetodene ikke greier å måle glykosylering av denne hemoglobinvarianten
D Fordi pasientens hemoglobinmolekyl ikke kan glykosyleres

000015eb91d46a5ea9

69
En kvinne på 60 år har fått påvist polymyalgia rheumatica og skal starte behandling med prednisolon i høy dose. Hun har hørt at dette kan være negativt for skjelettet. Har for øvrig ikke hatt brudd tidligere. Hvilket av disse alternativene bør du velge i oppfølging av pasienten?

A Gi tilskudd av kalsium og vitamin D. Bentetthetsmåling om 1 år.
B Henvise til bentetthetsmåling (DXA), og hvis T-score <-2.5: starte med bisfosfonat. Starte med kalsium- og vitamin D-tilskudd uavhengig av bentetthet.
C X Henvise til bentettsmåling (DXA), hvis T-score <-1: starte med bisfosfonat. Starte med kalsium- og vitamin D-tilskudd uavhengig av beintetthet.
Glukokortikoider (>7.5 mg prednisolon) kan indusere et stort bentap i løpet av få måneder og påvirker også benkvaliteten negativt, slik at bruddene skjer ved en høyere bentetthet. Det er derfor viktig å intervenere på et tidlig tidspunkt.
D Gi tilskudd av kalsium- og vitamin D-tilskudd. Det er ikke nødvendig med bentetthetsmåling.

000015eb91d46a5ea9

70
En mann på 30 år kommer til legekontoret og forteller at han etter en anstrengende og lang løpetur dagen før observerte blod i urinen like etterpå. I dag var imidlertid urinen helt fin. Ved us er u-stix negativ og BT normalt.
Hva er det riktigst å gjøre?

A X Du henviser pasienten til cystoskopi og CT urinveier
Etter norske retningslinjer skal pasienter med makroskopisk hematuri til trefase CT urinveier og cystoskopi. Dette selv om blødningen forsvinner helt ved kontroll og selv om pasienten ikke har symptomer på sykdom i urinveiene.
B Du henviser pasienten til UL urinveier
C Du forklarer at langvarig hard trening i noen tilfeller kan gi blod i urinen. Du ber han komme tilbake dersom det samme skjer igjen
D Du henviser pasienten til cystoskopi og MR av urinveier siden har er ung og bør spares for strålebelastningen CT gir
Etter retningslinjene er det tre-fase-CT som er den foretrukne undersøkelsen ved utredning av makroskopisk hematuri.

000015eb91d46a5ea9

71
46 år gammel kvinne innlagt akutt med 2 dagers tiltagende smerter i ve. flanke og kvalme. Hun er klam og blek med puls 110, BT 80/50, og temp 39.5. Ultralyd abdomen har vist ve. hydronefrose med en sannsynlig 1.2 cm stor stein proximalt i ve. ureter. Klokken er 22.00. Du starter med intravenøs antibiotikabehandling.
Hvordan skal pasienten behandles videre?

A X Akutt innleggelse av ve. nefrostomi på rtg. avd.
Sikreste avlastning av en septisk pasient med obstruksjon av de øvre urinveiene.
B Subakutt nefrostomi neste morgen med erfaren røntgenlege tilgjengelig.
Obstruerte urinveier med symptomer på sepsis skal avlastes akutt og ikke vente til neste morgen.
C Akutt operasjon med innleggelse av J-J stent i hø. ureter.
Stein og obstruksjon er på venstre side.
D Henvises til ekstracorporal shockwave lithotripsi (ESWL) neste dag.
ESWL er kontraindisert i en septisk pasient.

000015eb91d46a5ea9

72
En 56 år gammel tidligere frisk kvinne utredes hos fastlegen grunnet nyoppdaget hypertensjon. Gjentatte målinger både på kontor og hjemme har vist BT 145-155/95. Flere familiemedlemmer har høyt blodtrykk. Hun selv er slank, røyker ikke, trimmer 2 ganger i uken. Klinisk undersøkelse er upåfallende. EKG: tegn til venstre ventikkelhypertrofi, for øvrig upåfallende.
Laboratorieprøver:
Hb 13,9 (ref.: 11,7 - 15,3 g/dL)
Leukocytter 7,2 (ref.: 4,1 - 9,8 x 10^9/L)
Trombocytter 274 (ref.: 164 – 370 x 10^9/L)
Kreatinin 84 (ref.: 45 - 90 µmol/L)
Urat 264 (ref.: 155 - 400 µmol/L)
Glukose 4,3 (ref.: 4,2 - 6,3 mmol/L)
Kolesterol 5,7 (ref.: 3,9 - 7,8 mmol/L)
LDL-kolesterol 2,6 (ref.: 2,2 – 5,8 mmol/L)
HDL-kolesterol 1,75 (ref.: 1,00 - 2,70 mmol/L)
Triglycerider 1,8 (ref.:0,45 - 2,60 mmol/L)
u-stix: albumin 2+, for øvrig neg (ref.: neg)
U-ACR: 46 mg/mmol (ref.: < 2,5 mg/mmol)

Hva er riktigste vurdering og tiltak?

A Hun har høy kardiovaskulær risiko, men BT er ikke alvorlig forhøyet og derfor kan man forsøke livsstilsendringer noen måneder før man vurderer medikamentell behandling.
Korrekt med høy kardiovaskulær risiko. Tegn på endeorganskade med EKG-funn og albuminuri som uttrykk for endeorganskade eller primær nyresykdom gir indikasjon for å starte medikamentell behandling med en gang.
B Hun har lav kardiovaskulær risiko og kun livsstilsendringer er indisert
C Hun har lav kardiovaskulær risiko og man kan forsøke livsstilsendringer noen måneder før man vurderer medikamentell behandling
D X Hun har høy kardiovaskulær risiko og medikamentell behandling bør startes nå
Korrekt. Hun har tegn til nyreskade, dette kan enten være hypertensiv endeorganskade, eller primær nyresykdom, og begge tilstander medfører høy kardiovaskulær risiko. Hun har dessuten tegn til venstre ventrikkelhypertrofi i EKG, også sannsynligvis en endeorganskade. Indikasjon for å starte medikamentell behandling med en gang.
https://helsedirektoratet.no/retningslinjer/forebygging-av-hjerte-og-karsykdom: " Ved organskade knyttet til kardiovaskulære risikofaktorer ("endeorganskade"), anbefales behandling med legemidler uavhengig av risikoberegning."

73
En ellers frisk kvinne oppsøker deg på grunn av en pneumoni. Hun er gravid i uke 18. Du vil behandle med antibiotika. Hva bør være førstevalg?

A Tetracyclin
B Erytromycin
C X Fenoksymetylpenicillin
http://www.antibiotikaiallmennpraksis.no/index.php?action=showtopic&topic=NEadzNym
D Klindamycin

74
En 70 år gammel mann kommer til fastlegen da han har følt seg slapp de siste ukene. Ved utredning finner man følgende ved blodprøver:

	Pasient	Referanseområde
Hb	8,2	13,4 – 17,0 g/dL
Leukocytter	8	4,0 – 11,0 × 10^9/L
Trombocytter	55	145 – 390 × 10^9/L
Lymfocytter	2,2	0,8 – 5,0 x 10^9/L

Pasienten blir henvist til og undersøkt på hematologisk avdeling. Det er ikke holdepunkter for forstørrede lymfeknuter, lever eller milt. Man finner ikke holdepunkter for noen infeksjon eller mangelsykdom. Man tar et beinmargutstryk som viser følgende: «Normalt cellerikt. Man ser dysplastiske myeloide celler og det er 50 % blaster (normalt 0-5 %)». PCR-analyse for BCR-ABL er negativ.
Hvilken diagnose er mest sannsynlig hos denne pasienten?

A Myelodysplastisk syndrom (MDS)
Hadde man sett under 20 % blaster, vil det tilsi at tilstanden oppfattes som myelodysplastisk syndrom. (Dette i følge WHOs klassifikasjon. I den eldre FAB-klassifikasjonen opererer man med en grense på 30 %).

B Kronisk lymfatisk leukemi (KLL)
Ved denne tilstanden forventer man lymfocytose, og eventuelt glandelsvulst og forstørret milt. I beinmarg ville man forvente > 30 % lymfocytter i et ikke cellefattig utstryk.

C X Akutt myelogen leukemi (AML)
Man ser triliniær cytopeni og økt mengde blaster (> 20 %) i beinmargen forenlig med akutt myelogen leukemi. Hadde man sett under 20 % blaster, vil det tilsi at tilstanden oppfattes som myelodysplastisk syndrom. (Dette i følge WHOs klassifikasjon. I den eldre FAB-klassifikasjonen opererer man med en grense på 30 %). Kilde: Wisløff m.fl. (2014): Blodsykdommer, 7 utg. s. 137.

D Primær myelofibrose (PMF)
Ved denne tilstanden kan det være problematisk å få gjort beinmargsaspirasjon («dry tap»). I starten av forløpet er det gjerne leukocytose og trombocytose, mens leukopeni, anemi og trombocytopeni kan komme senere i forløpet. Ofte forstørret milt. Man forventer ikke høyt antall blaster slik som her. Det burde gjøres beinmargsbiopsi med påvisning av bl.a. fibrose for å støtte denne diagnosen.

000015eb91d46a5ea9

75
En kvinne (63 år) har lav Hb etter en operasjon for cancer coli. Hun er tidligere frisk, tobarnsmor og bruker ingen faste medisiner. Legen rekvirerer en enhet erytrocyttkonsentrat rett etter operasjonen, kontrollerer Hb og rekvirerer en ny enhet erytrocyttkonsentrat senere samme kveld. Tredje postoperative dag får kvinnen en tredje enhet. Fjerde postoperative dag er tarmfunksjonen så vidt kommet i gang og abdomen er bløt ved palpasjon. Kvinnen er afebril og ved god allmenntilstand.
Legen finner følgende Hb-svar i journalen:

Operasjonsdagen etter 2 SAG-transfusjoner	8,5 g/dL
3. postoperative dag etter den tredje SAG-transfusjon	8,2 g/dL
4. postoperative morgen	6,8 g/dL

Hvilken undersøkelse er det viktigst at legen nå rekvirerer?

A Måling av C-reaktivt protein og leukocytter
Ingen kliniske tegn til infeksjon

B Undersøkelse for blod i avføringen
Viktig å utelukke Hb-fall pga. blødning, men sykehistorien gjør det mer sannsynlig at det er en hemolytisk transfusjonsreaksjon

C X Screening for blodtypeantistoff og hemolyseprøver
Funnene gir sterk mistanke om forsinket hemolytisk transfusjonsreaksjon, trolig pga. antistoff dannet under svangerskap for lenge siden. Derfor kan screening ha blitt negativ, men antistoffet reaktiveres ved ny transfusjon som inneholder aktuelt antigen

D Røntgen oversikt abdomen
Ingen lokale eller generelle tegn på abdominal patologi

000015eb91d46a5ea9

76
En 37 år gammel mann kommer til deg som fastlege da han har følt seg tiltakende sliten og dårlig. Du mistenker han har et høyt alkoholforbruk, selv om han kun innrømmer et moderat forbruk. Han har for øvrig ingen kjente helseproblemer og bruker ingen medikamenter. Man måler lav hemoglobin og man tar i den forbindelse utvidete blodprøver for å finne årsaken til hans anemi. Følgende blodprøvesvar foreligger:

	Pasient	Referanseområde
Hb	9,7	13,4 – 17,0 g/dL
MCV	130	82 - 98 fL
p-jern	15	9 – 34 µmol/L
TIBC	54	49 – 83 µmol/L
Transferrinmetning	27,7 %	15 – 57 %
Ferritin	180	30 – 383 µg/L
Kobalamin (B12)	400	178 – 666 pmol/L
Folat (B9)	10	> 10 nmol/L
p-Metylmalonsyre	0,10	< 0,20 µmol/L
p-Homocystein	40,0	< 14,2 µmol/L

TIBC = Total iron binding capacity
Hva er mest sannsynlig årsaken til pasientens anemi?

A Vitamin B12-mangel
Man ser høy MCV og verdier over 120-130 fL er rimelig sikkert enten pga. B12- eller folatmangel. Høy MCV og høy metylmalonsyre er tilnærmet ensbetydende med B12-mangel. Vær oppmerksom på at kobalamin og folatnivåer i plasma ikke trenger å være under referanseområdet for at mangel på disse stoffene skal være sannsynlig/mulig.

B Jernmangel
Ikke forenlig med høy MCV, ferritin og normal transferrinmetning. Da en mulig årsak til mangelsykdom her er generell feilernæring (alkoholisme) er det ikke direkte feil å tenke også på jern ved behandling her, men det virker ikke å være kritisk slik blodprøvestatus foreligger nå.

C X Folatmangel
Man ser høy MCV og verdier over 120-130 fL er rimelig sikkert enten pga. B12- eller folatmangel. Ved folatmangel vil man forvente normal metylmalonsyre og forhøyet homocystein.

D Anemi ved kronisk sykdom
Alkoholisme og leversykdom kan føre til lett økt MCV (gjerne i området 100-120). Man ville ikke forventet såpass høy MCV samtidig med forhøyet metylmalonsyre om ikke B12-mangel var vesentlig bidragende her. For øvrig er anemi ved kreft og inflammtoriske sykdommer som regel normocytær (evt. mikrocytær).

000015eb91d46a5ea9

77
En mann (51 år) utredes for sår i nesen og blodstriper i nesesekretet. Han hadde bihulebetennelse både for en måned siden og måneden før dette og blir liksom ikke ordentlig bra. Som ledd i utredning ble det bl.a. tatt røntgen toraks. Bildene viste mange små infiltrater i begge lunger. Det ble deretter tatt blodprøve til undersøkelse for autoantistoff.
Hvilket funn er mest sannsynlig?

A Antistoff mot dobbelttrådet DNA (anti-DNA)
Assosiert med SLE, passer ikke så godt med sykehistorien

B Antistoff mot glatt muskulatur (anti-SMA)
Assosiert med autoimmune leversykdommer, passer ikke så godt med sykehistorien

C Antistoff mot syklisk citrullinerte peptider (ACPA)
Assosisiert med revmatoid artritt, passer ikke så godt med sykehistorien

D X Antistoff mot nøytrofil cytoplasma-antigen (ANCA)
Finnes ved vaskulitter. Sykehistorien passer med granulomatose med polyangiitt

000015eb91d46a5ea9

78
Ei 6 år gammel jente kommer til deg som fastlege sammen med mor. Hun har kjent atopisk eksem som har blitt forverret etter at de nylig kom hjem fra en lengre ferie i Spania. Du mistenker at det har tilkommet infeksjon i eksemet og starter behandling, men tar først en prøve til bakteriologisk dyrkning. Fem dager senere får du følgende svar fra mikrobiologisk laboratorium:
«Oppvekst av meticillinresistente gule stafylokokker. Meldepliktig i sykdomsgruppe A»
Hvordan skal du forholde deg til informasjonen om at funnet er meldepliktig i sykdomsgruppe A?

A X Sender melding samme dag til Meldesystem for smittsomme sykdommer og til kommuneoverlegen, med pasientens fulle identitet og uavhengig av samtykke
Melding i gruppe A skal inneholde full identitet (nominativt meldepliktig og uten hinder av taushetsplikt). Pasienten skal informeres om meldingen, men behøver ikke å samtykke.

B Sender melding samme dag til Meldesystem for smittsomme sykdommer og til kommuneoverlegen, uten pasientens navn og fødselsdato og uavhengig av samtykke
Sykdommer i gruppe A er nominativt meldepliktige, det vil si at de skal meldes med full identitet og uten hinder av taushetsplikt

C Sender melding samme dag til Meldesystem for smittsomme sykdommer og til kommuneoverlegen, med pasientens fulle identitet dersom foreldrene samtykker
Melding til MSIS skal gjøres uavhengig av samtykke, men du har plikt til å informere pasienten om at du melder

D Det er ikke nødvendig å melde dette funnet til Meldesystem for smittsomme sykdommer eller til kommuneoverlegen fordi mikrobiologisk laboratorium har meldeplikt og derfor vil ha meldt funnet allerede
Mikrobiologisk laboratorium og diagnostiserende lege har meldeplikt uavhengig av hverandre

000015eb91d46a5ea9

79
En 6 år gammel gutt er innlagt på lokalsykehuset da han har fått påvist en større muskelblødning etter å ha spilt fotball, i tillegg til en blødning i skulderleddet. Man finner også at gutten har flere ekkymoser på over- og underekstremitene. Mor forteller at slike «blåmerker» har barnet fått til stadighet så lenge hun kan huske. Det er ikke kjent arvelig sykdom i familien som kan forklare det aktuelle. Det er ikke tegn til blod i urin og det er negativ hemofec.
Hvilken type tilstand passer symptomene og funnene best med her?

A Symptomer og funn passer best med en kvalitativ eller kvantitativ platedefekt
Symptomene passer ikke så godt med platedefekt, for da ser man gjerne i større grad blødning fra slimhinner (mage/tarm + urinveier + neseslimhinne) og petekkier. Blødning i ledd og/eller muskler eller større blødninger (purpura/ekkymoser) i hud taler mer i retning av koagulasjonsdefekt.

B X Symptomer og funn passer best med en koagulasjonsdefekt
Særlig muskel- og leddblødninger samt større hudblødninger er mer typisk for koagulasjonsdefekter, mens ved plateplugggdefekter ville man i større grad forvente blødning fra slimhinner slimhinner (f.eks. mage/tarm, urinveier, neseslimhinne) og petekkier. Kilde: Wisløff m.fl. (2014): Blodsykdommer, 7 utg. s. 313-315.

C Symptomer og funn passer best med en kvalitativ eller kvantitativ defekt ved von Willebrands faktor
von Willebrands sykdom gir i større grad symptomer som kan passe med plateplugggdefekt (se kommentar til dette).

D Symptomer og funn passer best med en defekt i fibrinolysen
Her er det blødningstendens som later til å være problemet, i motsetning til trombosetendens.

000015eb91d46a5ea9

80
I en klassisk amerikansk studie fra 1961 kartla White og medarbeidere «økologien» i befolkningens helsetjenestebruk, illustrert som kuber med utgangspunkt i en representativ normalbefolkning på 1000 innbyggere, deres symptomer/sykdommer og deres bruk av ulike helsetjenester.
Hva representerer tallet 259 i denne figuren?

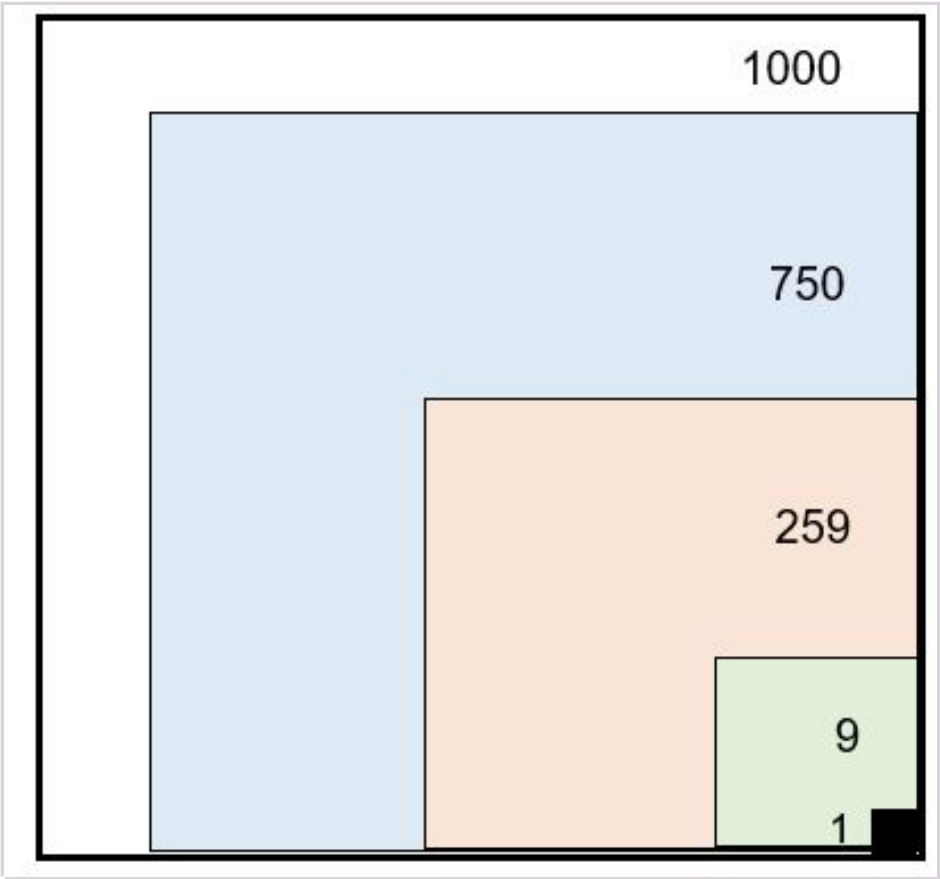

A Andel av befolkningen som ikke opplever noen helseplager siste måned
B Andel av befolkningen som opplever en eller annen helseplage i løpet av en måned
C Andel av befolkningen som blir henvist til spesialisthelsetjenesten i løpet av en måned
D X Andel av befolkningen som opplever en eller annen helseplage og søker helsetjenesten i løpet av en måned
Riktig

000015eb91d46a5ea9

81
Du er fastlege for en 50 år gammel kvinne som har vært nokså frisk i alle år, men de siste årene har hun vært til konsultasjon hos deg på grunn av "urolig mage". Hun gjennomgikk en coloscopi for ett år siden, som viste normale forhold med negative biopsier med hensyn til inflammatorisk tarmsykdom. Hun er gift og har 3 barn i tenårene, stressende jobb med mye reising, uregelmessige måltider og mye kaffe. Du har sagt til henne at hun mest sannsynlig har en tilstand som kalles irritabel tykktarm. Hun kommer nå igjen fordi hun har fått plager med anal inkontinens, det vil si slik at hun ikke kan utsette avføring i 15 minutter, hun har løs avføring 4-5 ganger daglig, hun kan lekke når hun hoster og nyser, og når hun går i trapper eller liknende. Hun har ikke hatt skade på sphincterapparatet når hun har født. Bortsett fra kostholdsråd - hva vil være mest aktuelle tiltak å starte med?

A Sacral nervemodulering og anal propp
Nei, fokus må være å påvirke den irritable tykktarmen
B X Fiberpreparat og loperamid
Ja, her er irritabel tarm hovedårsaken
C Knipeøvelser og anal propp
Nei, fokus må være på tarmfunksjonen, og fiber og reduksjon av tarmmotorikk vil være sentralt.
D Østrogen og knipeøvelser
Nei, man må påvirke den irritable tarmen

000015eb91d46a5ea9

82
En 28 år gammel mann har hatt Crohns sykdom siden han var 17 år. Han har vært behandlet medikamentelt og har ikke hatt behov for kirurgi. På grunn av økende plager siste måned med smerter etter måltider, vekttap på 5 kg og de siste dagene med feber til 39 grader ble han i går innlagt ved medisinsk avdeling. Han har CRP 90. Utredningen har vist betydelige Crohnforandringer i midtre del av tynntarmen i en lengde av cirka 30 cm som virker stenotisk. Tynntarmen ovenfor dette området er noe utvidet, mens den er normal i distale ileum. Samtidig er det fortykket tarmvegg i midtre del av colon transversum, med en abscess på cirka 4 cm i diameter like utenfor colonveggen, og radiologen mistenker her fistel mellom tynntarmen og colon.
Hva er beste initiale strategi for denne pasienten?

A X Antibiotika, intravenøs væske og næring, eventuelt CT-veiledet dreansje av abscess om mulig
Ja, det er sannsynlig at pasienten må opereres, men først må abscessen behandles og allmentilstanden bedres slik at det blir større sjanser for å unngå kirurgiske komplikasjoner på to svært syke tarmområder.

B Tynntarmsreseksjon, drenasje av abscess/fistelområde og anleggelse av ileostomi
Nei, det er konservativ tilnærming med antibiotika og evt. percutal CT-veiledet drenasje om nødvendig, i tillegg i.v. væske og næring for å bedre allmentilstanden før evt. kirurgi.

C Tynntarmsreseksjon, colonreseksjon og fjerning av abscess
Nei, det er konservativ tilnærming med antbiotika og evt. percutan CT- veiledet dreansje av abscess om nødvendig, i tillegg i.v. væske og næring for å bedre allmentilstanden før evt. kirurgi.

D Intensivere Crohn-behandlingen med å legge til steroider og anti-TNF alfa
Nei, abscessen må behandles, og understøttende beh. med væske og næring for å bedre allmentilstanden før man planlegger kirurgisk behandling.

000015eb91d46a5ea9

83
En mann i 60-årene oppsøker fastlegen fordi han har følt seg sliten den siste tiden. Han har i perioder vært deprimert, og bruker Cipralex 10 mg fast. Fastlegen tar noen få blodprøver, og finner til sin overraskelse at pasienten har anemi. Fastlegen rekvirerer en rekke blodprøver, og ber pasienten komme igjen neste uke. Noen av blodprøvene er gjengitt i følgende tabell:

	Analyseresultat	Referanseområde
Hb	9,1 g/dl	13,4 – 17,0 g/dl
Leukocytter	9,7 *109/L	4,0 – 11,0 * 109/L
MCV	117 fl	82 – 98 fl
Ferritin	89 µg/L	30 – 90 µg/L
CRP	<5	<5
LD	502 U/L	105 – 205 U/L
Haptoglobin	0,1 g/L	0,5 – 2,1 g/L
ASAT	46 U/L	15 – 45 U/L
Bilirubin total	53 µmol/L	5 – 25 µmol/L
B12	185 pmol/L	186-645 pmol/L
Folat	11 nmol/L	>8 nmol/L
Metylmalonsyre	0,15 µmol/L	<0,28 µmol/L
Homocystein	9,6 µmol/L	<15,0 µmol/L

Hvilken mekanisme ligger sannsynligvis til grunn for denne pasientens anemi?

A B12-mangel
B Kronisk blødning
C X Hemolyse
Det foreligger en makrocytisk anemi med forhøyet LD, ikke-målbar haptoglobin og retikulocytose. Dette er forenelig med hemolytisk anemi. B12 er rett under nedre referansegrense, men verken metylmalonsyre eller homocystein er forhøyet. Dette gjør B12-mangel mindre sannsynlig. https://brukerhandboken.no/index.php?action=showtopic&topic= a85f983700c21b4eca02&highlight=true
D Overforbruk av alkohol

000015eb91d46a5ea9

84
En 24 år gammel tidligere frisk student oppsøker deg på legevakten. I konsultasjonen forteller hun at hun begynner å få ganske sår hals og har hatt litt hoste de siste to dagene. Hun er redd for å bli skikkelig syk, og det har hun ikke tid til. Hun vil derfor få en sjekk "for sikkerhets skyld." Hun er en anelse forkjølet, men afebril. Allmenntilstanden er bra. Du finner litt rubor bak i svelget. Før hun treffer deg har en helsesekretær tatt en CRP som er negativ og en hurtigtest for streptokokker ("Streptest") som er positiv. Det er ingen epidemisk forekomst av streptokokksykdom for tida.
Hva er den beste fortolkningen av dette kliniske scenariet?

A Pasienten har sannsynlig streptokokkinfeksjon i tidlig fase. Fare for utvikling av komplikasjoner tilsier indikasjon for antibiotikabehandling.
Komplikasjoner er lite aktuelt i vår del av verden slik situasjonen er nå, men behandling med penicillin kan være aktuelt hvis pasient har kjent klaffefeil ell.l.
B X Pasienten har sannsynlig virusinfeksjon. Streptesten er enten falsk positiv eller hun er asymptomatisk bærer av streptokokker (sann positiv streptest).
Pretest sannsynlighet for streptokokkinfeksjon er lav (epidemiologisk situasjon og kliniske funn) Derfor kan svaret være falsk positivt selv om testen i seg selv har bra egenskaper. Bærertilstand for streptokokker er imidlertid ganske vanlig blant unge mennesker og behøver ikke nødvendigvis behandling med antibiotika (under vanlige omstendigheter).
C Pasienten har sannsynlig en Ebstein-Barr-infeksjon (mononukleose) i tidlig fase og streptest er positiv på grunn av flere felles antigener hos EB-virus og streptokokker.
D Pasienten har sannsynlig virusinfeksjon. Streptest er falsk positiv fordi asymptomatisk bærertilstand i praksis ikke forekommer i pasientens aldersgruppe.
Man kan faktisk ikke være så sikker - svaralternativ 1 er mer nyansert

000015eb91d46a5ea9

85
Resultater fra flere observasjonsstudier tyder på at hormonbehandling ("hormone replacement therapy") til kvinner i overgangsalderen kan ha gunstige kardiovaskulære effekter. Dette kunne imidlertid ikke bekreftes i en randomisert kontrollert studie av samme problemstilling.
Hva er den største fordelen med randomisering i denne sammenhengen?

A X Randomisering reduserer konfundering
Riktig, fordi det gjør egenskapene jevnt fordelt mellom gruppene.
B Randomisering reduserer interaksjon
Randomisering har ingenting å gjøre med interaksjon. Uansett er interaksjon ikke en feil.
C Randomisering reduserer mediering
Randomisering har ingenting å gjøre med mediering. Uansett er mediering ikke en feil.
D Randomisering reduserer kostnadene
Vanligvis er det motsatt.

000015eb91d46a5ea9

86
To ulike randomiserte kontrollerte studier ble gjennomført blant pasienter med hypertensjon.
I Studie 1 (Medikament 1) var gjennomsnittlig blodtrykksendring -1,4 mmHg (95% konfidensintervall fra -2,5 til -0,3 mmHg).
I Studie 2 (Medikament 2) var gjennomsnittlig blodtrykksendring -25 mmHg (95% konfidensintervall fra -51 til +1 mmHg).
Hva gir resultatene fra Studie 1 og 2 grunnlag for å si om Medikament 1 og 2?

A X Det er observert sterkere sammenheng for Medikament 2 enn for Medikament 1
25 er åpenbart høyere enn 1.4 mmHg
B Det er observert sterkere sammenheng for Medikament 1 enn for Medikament 2
Det er en misoppfatning å tro at et statistisk ikke-signifikant funn betyr at vi har bevis for at det ikke foreligger en effekt.
C Medikament 1 er effektivt og Medikament 2 er ikke effektivt
Det er en misoppfatning å tro at et statistisk ikke-signifikant funn betyr at vi har bevis for at det ikke foreligger en effekt.
D Det er observert samme effekt for Medikament 1 og Medikament 2
Åpenbart feilaktig utsagn.

000015eb91d46a5ea9

87
En pasient dukker opp på legevakten med synsplager og du finner synsfeltutfall som vist skjematisk på bildet.

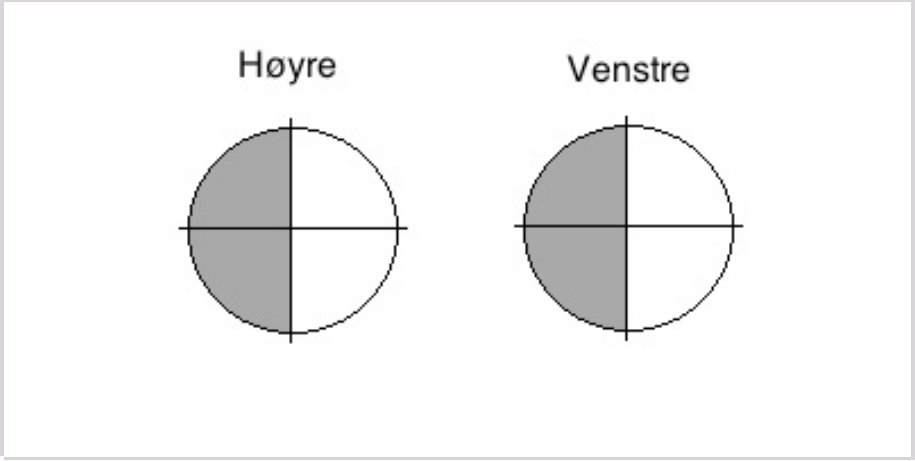

Hvor i synsbanen sitter sannsynligvis skaden?

A Chiasma opticum
Feil. Skader i Chiasma vil kunne gi bitemporal hemianopsi.
B X Tractus opticus
Riktig. Skader i tractus opticus vil gi homonym hemianopsi.
C Occipitale cortex
Feil. Skader i occipitale cortex vil kunne gi homonyme parasentrale skotomer i synsbarken.
D N. opticus
Feil. Skader i n. opticus vil kunne gi komplett synsfeltutfall for et helt øye, men ikke på andre siden nervefibrene fra hvert øye ennå ikke er krysset med hverandre.

000015eb91d46a5ea9

88
En 75 år gammel mann kommer for å få legeattest for førerkort. Han er en sprek mann som bruker en medisin mot høyt blodtrykk. Han kommer fra en frisk familie og foreldrene hans ble begge over 90 år gamle. Ved klinisk undersøkelse oppdager du uregelmessig hjerteaksjon. EKG bekrefter atrieflimmer med frekvens rundt 80. Han har ingen symptomer og kan ikke fortelle om noen hendelse som kan indikere når atrieflimmeren startet. Øvrig klinisk undersøkelse viser normale funn og blodtrykk 130/75. Hva er mest riktige beslutning vedrørende antikoagulasjon hos denne pasienten?

A Pasienten bør få antikoagulasjon med både warfarin (Marevan) og acetylsalisylsyre (ASA)
Feil - ikke indikasjon for begge deler - så lenge ikke f eks coronarsykdom

B Pasienten bør få antitrombotisk behandling med acetylsalicylsyre (ASA)
Feil - dette medikamentet brukes ikke lenger i denne sammenheng

C X Pasienten bør få antikoagulasjon med enten warfarin (Marevan) eller en av de nye perorale antikoagulatia (DOAK/NOAK)
Riktig. Pasienter med atrieflimmer, alder 75 år (2p) og hypertensjon (1p) dvs høy risiko for tromboemboliske (CHADS2-skår >2) bør få antikoagulasjons-behandling.

Studentene må her huske noen av hovedkategoriene for CHA2DS2-VASc-skår for å bestemme risiko for tromboemboli samt indikasjon for antikoagulasjon (score > 2).
Her gir hjertesvikt (Congestive heart failure) 1 «poeng», Hypertensjon 1 p, Alder > 75 år 2 p, Diabetes 1 p, tidligere Slag/TIA 2 p, koronar eller perifer karsykdom (Vascular disease) 1 p, Alder 65-75 år 1 p, og det å være kvinne (Female Sex category) 1 p.

DOAK= direkte virkende perorale antikoagulasjonsmidler er erstattet for tidligere term NOAK=nye perorale antikoagulasjonsmidler.

D Pasienten trenger ingen antikoagulasjonsbehandling
Feil - han har høy risiko - bør antikoaguleres

000015eb91d46a5ea9

89
En kvinne i 20-årene oppsøker avdeling for medisinsk genetikk fordi hun ønsker å avklare sin fremtidige risiko for kreft. Hennes mor og bestemor fikk brystkreft ved henholdsvis 45 og 51 års alder. Bestemor fikk også eggstokkreft ved 58 års alder før hun døde 59 år gammel.
Hennes eneste tante på morssiden fikk eggstokkreft ved 43 års alder. En 38 år gammel onkel på morssiden er nettopp blitt diagnostisert med et veksthormonproduserende hypofyseadenom og behandles med somatostatinanalog før han skal radikalopereres om et halvt års tid. En tante på farsiden ble thyroidektomert for 10 år siden grunnet thyroideakreft.
Hva er den mest sannsynlige årsaken til opphopningen av kreft i denne familien?

A Multippel endokrin neoplasi type I
Gir som oftest adenomer i pankreas, hypofyse og parathyroidea. Ikke assosiert til brystkreft eller eggstokkreft, og mye mindre prevalent i befolkningen enn BRCA1 og BRCA2-defekter. Adenomet hos onkelen bør derfor sees på som et uavhengig sykdomstilfelle.
http://onkonytt.no/gentesting-for-arvelig-kreft/

B Genfeil i CDKN2A- eller CDK4 genet
Er i hovedsak assosiert til malignt melanom.

C Multippel endokrin neoplasi type 2
Thyroideakreft inngår i multippel endokrin neoplasi type 2, men tanten på farssiden er ikke relevant i denne sammenhengen.

D X Genfeil i BRCA1- eller BRCA2 genet
Brystkreft og eggstokkreft er blant de hyppigste kreftformene som rammer kvinner i Norge. Man regner at 5−10 % av disse krefttilfellene skyldes arv. Det vanligste er mutasjon i BRCA1- eller BRCA2-genet. Disse defektene gir først og fremst økt forekomst av bryst- og eggstokkreft hos kvinner, men også i noen grad pancreascancer samt prostata- og brystkreft hos menn.

000015eb91d46a5ea9

90
Du har en pasient med aktiv tuberkulose som skal behandles med antibiotika utenfor sykehus. Du finner at denne tilstanden er klassifisert som allmennfarlig smittsom sykdom, og at pasienten kan få legemidlene dekket på blå resept.
Hvilken paragraf i blåreseptforskriften fører du på resepten ved forskrivning av antibiotika til ham?

A §5
B §3
C X §4
Kfr. Forskrift om stønad til dekning av utgifter til viktige legemidler mv. (blåreseptforskriften)
D §6

000015eb91d46a5ea9

91
En mann på 45 år kommer til deg på legekontoret. Han er nesetett og sover dårlig. Ved rhinoskopi anterior ser du store nesepolypper i begge nesekaviteter.
Hvilken behandling er riktigst å gi pasienten?

A X Lokale nasale steroider
Riktig
B Avsvellende nesespray
Feil. Avsvellende nesespray gjør at blodårene i nesekaviteten kortvarig trekker seg sammen, og således virker det åpent i nesen, men denne type nesespray behandler ikke nesepolyppene.
C Antibiotika
Feil. Det er lokale nasale steroider som vil være riktig behandling for å redusere størrelsen på polyppene.
D Sovemedisin
Det er viktig å behandle årsaken til pasientens søvnproblem, som her vil være å redusere størrelsen på nesepolyppene ved å gi pasienten lokale nasale steroider.

000015eb91d46a5ea9

92
En 15 år gammel ungdom blir innbrakt til legevakten sent ved midnatt, tydelig beruset. Pasienten bor ved en barnevernsinstitusjon og han har en lett psykisk utviklingshemming. I det siste har han begynt å stikke av fra institusjonen. Personalet er bekymret for hans tiltagende aggressivitet, forvirring og nedstemthet. De mistenker at han har opprettet kontakt med et belastet rusmiljø. Institusjonen er en åpen institusjon, gutten er plassert på foreldrenes samtykke. Miljøarbeideren som følger ham sier de ikke har rammer til å passe på ham i natt.
Hva er riktigste håndtering av situasjonen med tanke på ivaretagelse av gutten i natt?

A X Grunnet pasientens lette psykisk utviklingshemming og rus vil han være sårbar for psykosegjennombrudd. Pasienten bør legges inn ved BUP for stabilisering grunnet utrygge rammer ved institusjonen, og man må bli enig med personellet ved barnevernsinstitusjonen om hvem som varsler foreldrene.
Beste svaralternativ: Mulig rusutløst, alvorlig psykisk lidelse hos en sårbar gutt kan ikke utelukkes. Innleggelse ved BUP for håndtering av rus, og avklaring av alvorlighetsgrad av symptomer anbefales, da institusjon ikke har tilstrekkelige rammer, og det foreligger en uklar medisinsk tilstand. Foreldrene skal varsles da pasienten er mindreårig og ikke har selvstendig samtykkekompetanse.

B Grunnet pasientens lette psykisk utviklingshemming og rus vil han være sårbar for psykosegjennombrudd. Du ber institusjonen om å kontakte foreldrene, og be dem komme og hjelpe dem med å passe på gutten i natt.
Ikke beste svaralternativ: Mulig rusutløst, alvorlig psykisk lidelse hos en sårbar gutt kan ikke utelukkes. Innleggelse ved BUP for håndtering av rus, og avklaring av alvorlighetsgrad av symptomer anbefales. Det foreligger en uklar medisinsk tilstand. Pasienten er plassert av foreldrene på institusjonen frivillig, noe som indikerer at de har strevd med å ivareta ham godt nok selv. Foreldrene skal varsles, men det er natt, og det er lite sannsynlig at foreldrene vil kunne håndtere en såpass alvorlig situasjon sammen med institusjonen med utilstrekkelige rammer alene. Som lege har man heller ikke mandat til å instruere barnevernet i forhold til slike tiltak.

C Grunnet pasientens lette psykisk utviklingshemming og rus vil han være sårbar for psykosegjennombrudd. Pasienten må innlegges ved BUP, og dette må skje under tvangsparagraf da han ikke har samtykkekompetanse og er til fare for seg selv.
Ikke beste svaralternativ: Mulig rusutløst, alvorlig psykisk lidelse hos en sårbar gutt kan ikke utelukkes. Innleggelse under tvangsparagraf ved BUP er imidlertid ikke nødvendig da barnet er under 16 år, og ikke har selvstendig samtykkekompetanse. Innleggelse skjer på samtykke fra de som har omsorg og foreldreansvar for pasienten.

D Grunnet pasientens lette psykisk utviklingshemming og rus vil han være sårbar for psykosegjennombrudd. Du ber institusjonen om å kalle inn ekstra vakter, og at de passer på barnet ekstra godt kommende natt.
Ikke beste svaralternativ: Mulig rusutløst, alvorlig psykisk lidelse hos en sårbar gutt kan ikke utelukkes. Innleggelse ved BUP for håndtering av rus, og avklaring av alvorlighetsgrad av symptomer anbefales, da institusjon ikke har tilstrekkelige rammer, og det foreligger en uklar medisinsk tilstand. Man må forholde seg til opplysningen om at institusjonen ikke har tilstrekkelige rammer, og man har som legevaktslege ikke mandat til å be institusjonen om å tilkalle ekstravakter.

000015eb91d46a5ea9

93
Du er vakthavende LIS på et mindre sykehus. I akuttmottaket får du inn en kvinne på 48 år. Hun har kjent lungekreft med utbredte skjelettmetastaser med behov for stadig økende doser opioider.
Siste 3 dager har hun fått økende smerter i buken og tatt mer behovsmedisin. Hun er litt kvalm, og derfor har det vært vanskelig med væske og næringsinntak.
Hva er den mest sannsynlige tilstanden for denne pasienten?

A Sykdomsprogresjon i buken.
I den situasjon som beskrives vil økende sykdom i buken mest sannsynlig være levermetastaser, og da er det som oftest mer distinkt smerte under høyre costalbue.

B X Pasienten kan ha en obstipasjon.
Da pasienten nå tar økende doser opioider pga skjelettmetastasesmertene vil det ganske fort føre til obstipasjon hvis hun ikke er spesielt flink til å bruke laxantia. Det blir ellers en vond sirkel når hun demper magesmertene med opioider.

C Hun kan ha en gastroenteritt.
Det beskrives ikke diare, selv om diare også kan være et tegn på alvorlig obstipasjon.

D Det kan ha tilkommet ascitesvæske i buken.
Det er ikke beskrevet økende bukomfang.

000015eb91d46a5ea9

94
En mann på 45 år kommer til deg på legevakt i følge med sin far. Hans kone har nylig flyttet ut. De har vært gift i 20 år, og barna på 18, 16 og 12 år bor nå hos sin mor. Mannen fremstår nedstemt, han er uflidd, og han lukter alkohol. Ut fra anamnese og klinisk undersøkelse vurderer du at han har en pågående alvorlig depresjon, selvmordsfaren vurderes forhøyet. Han innlegges akutt på psykiatrisk avdeling etter eget samtykke. Du kjenner barnas mor godt ettersom du er hennes fastlege. Hun har fortalt deg at pasienten har et alvorlig alkoholproblem og betydelige aggresjonsvansker, og at dette har gått ut over henne og barna. Hun har derfor over lengre tid vurdert å forlate ham.
Hvordan ivaretas ansvaret helsepersonell har overfor pasientens barn best i denne situasjonen?

A Helsevesenet skal legge til rette for informasjon, samtale og dialog med pårørende. Ut fra din kjennskap i saken, og av hensyn til barna, velger du å informere pasientens far om det du har fått vite fra pasientens nylig utflyttede kone. Dette ettersom du ønsker at pasientens far skal begrense pasientens samvær med barna.
Ikke beste svar. Ved å fortelle pasientens far om det du har fått vite fra en tredjepart (barnas mor), risikerer du å bryte taushetsplikten overfor henne. Videre har hverken du eller barnas farfar mandat til å nekte pasientens samvær med sine barn.

B X Barn av syke har rett på både informasjon og nødvendig oppfølging. Ettersom pasienten blir innlagt, er det viktig å informere pasienten om barnas rettigheter, og avklare hva pasienten samtykker til at barna skal få vite per nå, og avtale hvem som evt skal kontakte barna.
Beste svar. Jamfør Veileder om pårørende i helse og omsorgssektoren IS-2587, har barn av syke rett på både informasjon og nødvendig oppfølging. Ettersom pasienten blir innlagt, er det viktig å informere pasienten om barnas rettigheter. For å ivareta pasientens rettigheter er det riktig å avklare hva pasienten samtykker til at barna skal få vite per nå, og avtale hvem som skal gjøre det.

C Barn av syke har rett på både informasjon og nødvendig oppfølging. Ettersom pasienten blir innlagt, er det viktig å ha en samtale med pasientens barn så raskt som mulig, slik at du får avklart om mannens alkoholbruk er i en slik omfang at det går ut over barna, og om det yngste, mindreårige barnet bør ha fortsatt samvær med sin far.
Ikke beste svar. Jamfør Veileder om pårørende i helse og omsorgssektoren IS-2587, har barn av syke rett på både informasjon og nødvendig oppfølging. Imidlertid kreves det samtykke fra den syke før man kan gi detaljert info om hans medisinske tilstand, og det er barnas mor, og evt ved behov barnevernet, som kan avgjøre om det yngste, mindreårige barnet fortsatt kan ha samvær med sin far.

D Barn av syke har rett på både informasjon og nødvendig oppfølging. Ettersom pasienten i dette tilfellet blir innlagt, er det viktig å ringe barnevernet. Ut fra det du nå vet, sammen med det du tidligere har fått vite fra hans nylig utflyttede kone, vurderer du at pasienten ikke bør ha samvær med sine barn fremover, og velger å varsle barnevernet om dette.
Ikke beste svar. Barna er ivaretatt ved at de nå bor hos sin mor. Det er derfor ikke nødvendig å varsle barnevernet i denne akutte fasen.

000015eb91d46a5ea9

95
Du behandler en pasient med det direktevirkende orale antikoagulasjonsmidlet apiksaban på grunn av gjennomgått hjerteinfarkt og persisterende atrieflimmer. Du er usikker på om pasienten tar legemidlet som forskrevet.
Hvilken laboratorieanalyse er best egnet for å undersøke dette nærmere?

A APTT (tidligere Cephotest)
B INR
C X Serumkonsentrasjonsmåling av apiksaban
Konvensjonelle koagulasjonstester som APTT, INR og trombintid er lite følsomme for DOAK-behandling. Serumkonsentrasjonsmålinger regnes som den beste markøren for monitorering av DOAK, men referanseområdene er ikke veldefinerte og kun veiledende.
D Trombocytter

000015eb91d46a5ea9

96
Du er fastlege til en mann på 72 år som nå har vært behandlet for alvorlig prostatakreft med skjelettmetastaser de siste 6 årene. Han har vært i rimelig god form, men i løpet av siste 2 måneder har almenntilstanden blitt dårligere og tumorrettet behandling er avsluttet. Smertene har nå økt på og analgetikadosen er økt de siste 2 ukene.
Du blir tilkalt for et hjemmebesøk av pasientens kone og barn som er svært bekymret. Søvnbehovet har økt siste uke og han har spist og drukket lite, han viser liten interesse for omgivelsene. Ved undersøkelse finner du at pasienten er våken, upåfallende respirasjon, han klarer ikke komme seg ut av senga.
Hvilken vurdering av tilstand og tiltak er riktigst nå?

A Pasienten har ikke fått i seg nok drikke og næring. Nå er han dehydrert og har behov for innleggelse på sykehuset.
En person som har vært i rimelig form klarer å få i seg drikke og næring uten hjelp fra kona. Slik situasjonen beskrives er det noe mer som har skjedd med pasienten selv om dehydrering kan være alvorlig nok.
B X Pasienten nærmer seg livets avslutning.
Fysiske tegn på at døden nærmer seg:
Søvnbehovet øker, økende fysisk svekkelse, behov for sengeleie, interessen for omgivelsene minker, bevisstheten sløres, mindre respons til de nærmeste, interessen for å ta til seg drikke svekkes (etter hvert trengs det også mindre drikke).
Dette forutsetter selvfølgelig at man som lege har utelukket at det er andre årsaker til tilstanden f. eks. en UVI.
C Pasienten er overdosert på opioider.
Det beskrives ikke små pupiller og langsom respirasjonsfrekvens.
D Du antar at dette kan være en dårlig dag for pasienten, og siden han er våken, ber du han drikke godt.
Kreftpasienter har ofte vekslende dagsform, men den pasienten som her beskrives har fallert over flere dager.

000015eb91d46a5ea9

97
En 24 år gammel kvinne har diagnosen F20.0 paranoid schizofreni. Hun har det siste året ikke vært innlagt, hun er stabilt medisinert og følger opp timer hos psykiater. Hun tar en mastergrad i historie og har for tiden normal progresjon i studiet. Nå er hun siktet for å ha stjålet mac'er og annet datautstyr. Hun mener hun ikke kan straffes da hun har psykoselidelse og er utilregnelig.
Er det riktig å oppfatte henne som utilregnelig og hva er argumenter for det?

A Ja. Hun har en alvorlig psykoselidelse.
Jfr forelesning og lovverk holder ikke det. Tilstand er det viktige.
B Nei. Hun er ikke psykisk utviklingshemmet
Utilstrekkelig begrunnelse. Glemmer psykose.
C Ja. Hun har en behandlingskrevende psykose.
Nei, jfr forelesning
D X Nei. Hun har ingen positive psykosesymptomer.
Jfr forelesning.

000015eb91d46a5ea9

98
En 68-årig kvinne kommer til deg og klager over tremor. Hun har KOLS og hypertensjon og bruker flutikason til inhalasjon, salmeterol til inhalasjon, kandesartan tabeletter og hydroklortiazid tabletter. Hvilket av de medikamentene hun brukerer det rimelig å mistenke som årsak til hennes tremor?

A X Salmeterol
Salmeterol stimulerer adrenerge beta-2-reseptorer, noe som kan føre til tremor.
B Hydroklortiazid
C Kandesartan
D Flutikason

000015eb91d46a5ea9

99
Foreldrene kommer til fastlegen med sin 4 år gamle datter. Hun har den siste måneden hatt økende halting på morgenen. I barnehagen og på ettermiddagen går hun lettere. Fastlege finner at venstre kne virker hovent og varmt, det mangler ca 15 grader på full ekstensjon og ca 20 grader på full fleksjon.
Hva bør fastlege gjøre?

A Ta CRP, urin stix og halsbakteriologi og sende henne som øyeblikkelig hjelp til nærmeste barneavdeling.
B Ta CRP, rekvirere røntgen venstre kne og henvise til nærmeste barneortopediske avdeling.
C Ta CRP og sette henne på 1-2 måneder med NSAID for å vurdere behandlingsrespons og behov for henvisning.
D X Ta Hb, hvite, trombocytter, CRP og senkning og henvise til nærmeste barneavdeling.
Stor mistanke om barneleddgikt med gradvis økende symptomer, bedring utover dagen, et hovent ledd med innskrenket bevegelighet og barnet skal henvises nærmeste barneavdeling. Dette er ikke øyeblikkelig hjelp da det ikke er mistanke om purulent artritt (ikke svært smertefullt, bedring utover dagen).

000015eb91d46a5ea9

100
Du er lege ved helsestasjon. Du undersøker en gutt som er på 12-måneders kontroll. Ved undersøkelse av skrotum finner du en testikkel i skrotum, på venstre side. På høyre side finner du ingen testikkel i skrotum eller lysken.
Hva er det riktig å gjøre videre?

A X Henviser til barnekirurgi /urolog.
Manglende descens av testikkel skal henvises til vurdering hos spesialist.
B Avvente ytterligere descens og tar gutten inn til kontroll ved 2-års alder
C Konkludere med at gutten mangler venstre testikkel og ingen videre oppfølging.

000015eb91d46a5ea9

101
En 4 uker gammel gutt innlegges ved ortopedisk avdeling pga. bilateral brannskade av "sokke" type på føttene, i hovedsak 1. og 2. grad. Sykehistorien er at gutten ble holdt under rennende vann i forbindelse med vasking. Som en del av utredningen ble det tatt rtg. totalskjelett og funnet bakre costafrakturer i costa 8, 9 og 10 venstre side. Klinisk undersøkelse forøvrig var normal, også normal CT caput og øyenlegeundersøkelse.
Du har vakt på barneavdelingen og blir oppringt av vakthavende ortoped som ønsker hjelp til å håndtere dette videre.
Hva er det mest fornuftig å gjøre nå?

A X Saken er suspekt på påførte skader, og du anbefaler at ortopeden kontakter barnevern og politi for å sikre barnet og iverksette etterforskning.
Her er mistanken om påførte skader såpass sterk at dette er nødvendig.
B Saken er suspekt på påførte skader, og du anbefaler at saken blir meldt til barnevernet etter at en har informert foreldrene om hva som planlegges.
Her kan foreldrene konstruere en historie.
C Saken er suspekt på påførte skader, og du anbefaler at ortopeden forklarer dette til foreldrene og går gjennom sykehistorien en gang til.
Dette blir feil. Her vil foreldrene kunne konstruere en forkaring som er tilpasset funnene.
D Saken er suspekt på påførte skader, og du anbefaler at ortopeden henviser barnet til poliklinisk oppfølging hos barnelege med kompetanse på dette.
Dette blir en utilstrekkelig reaksjon hvor barnet kan bli sendt hjem til et farlig hjemmemiljø.

000015eb91d46a5ea9

102
Hvilke tilstander muliggjør eventuelt tvunget psykisk helsvern (hovedkriteriet)?

A Psykose, alvorlig rusproblematikk, spiseforstyrrelser eller farlighet
Feil, ikke rus eller farlighet alene
B Farlighet, psykose eller alvorlige spiseforstyrrelser
Feil, ikke farlighet alene.
C Alvorlige spiseforstyrrelser, demens, psykose, av og til andre tilstander med funksjon tilsvarende psykose
Demens hjemler ikke slik innleggelse.
D X Alvorlige spiseforstyrrelser, psykose, av og til andre tilstander med funksjon tilsvarende psykose
Mest dekkende.

000015eb91d46a5ea9

103
En 73 år gammel mann kommer i følge med sin kone til deg som fastlege til kontroll for hypertensjon og diabetes type 2. Begge tilstandene er velregulert. Han sier lite, men kona forteller at han har virket trist og tung i det siste. Arbeidsoppgaver han hadde glede av tidligere virker det som om han ikke mestrer lenger. Han har i tillegg blitt taus, trekker seg unna når folk kommer på besøk, virker engstelig og er urolig. Han spiser og sover dårlig. Hun lurer på om han er i ferd med å utvikle demens eller depresjon og lurer på om han kan starte med antidepressiva (mirtazapin) som han brukte med bra effekt for tidligere depressive episoder for to år siden.
Hva er riktigste håndtering av denne pasienten?

A X Henvise for utredning av demens og starter opp med mirtazapin igjen
Mirtazapin har hatt effekt tidligere hos denne pasienten. SSRI er førstevalget ved demens med depresjon, men mirtazapin er et bedre valg enn SSRI hvis samtidig lavt matinntak pga apetittløshet og søvnvansker.
En stor studie fra Sverige publisert i 2016 viste at pasienter som var medisinert med antidepressiva når de ble diagnostisert med demens eller de siste tre årene før de ble diagnostisert med demens, hadde en lavere mortalitetsrisiko, slik at det fra det perspektivet ikke skulle være noen kontraindikasjon for å starte opp med antidepressiva.
B Henvise til psykoterapi ved DPS
Ved redusert kognitiv funksjon må en anta at psykoterapi har lite effekt
C Henviser til psykoterapi ved DPS og starter opp med SSRI
SSRI er førstevalget ved demens med depresjon, men mirtazapin er et bedre valg ved depresjon ledsaget av søvnvansker og lavt matinntak. Psykoterapi må en anta har lite effekt ved kognitiv svikt
D Henviser for utredning av demens
Han kan gjerne henvises til demensutredning, men mistanke om demens er ingen kontraindikasjon for oppstart med antidepressiva

000015eb91d46a5ea9

104
En 24 år gammmel mann som kom fra Eritrea med familien da han var 10 år kommer til fastlegen fordi han sliter med å sove. Han snakker greit norsk, har fullført videreående skole vg2 som rørlegger men aldri kommet seg i jobb etter det. Han kjører litt taxi i farens firma og bor hos foreldrene. Han fremstår mimikkfattig, engstelig / urolig og ukonsentert i samtalen, flakkende med blikket og du opplever lite kontakt med ham. Når du spør nærmere om hvorfor han ikke sover sier han at en klok mann i hjemlandet har "satt vondt" på ham.
Hva er den mest sannsynlige, alvorlige tilstanden du nå må tenke å utrede og følge opp?

A X Schizofreni
Alder, tidsforløp og symptomer passer med det. Det er også alvorlig og viktig å fange opp fort.
B Depresjon
Det er mer som tyder på psykose så det vil "trumfe"
C Angstlidelse
Annet mer typisk
D Utviklingsforstyrrelse
Tidsforløp passer ikke med det, psykose mer nærliggende

000015eb91d46a5ea9

105
Hvilken nytte kan pasienten ha av tvunget psykisk helsevern?

A Ingen, hensikten er verne av samfunnet.
Jfr forelsning er det helt feil
B Medisineres.
Ikke nødvendigvis medisin selv om pasienten er på tvang. Andre tiltak er glemt i svaret
C Begrense kontakt med omverdenen, hindre farlige situasjoner.
Mulighet for tvungen medisin glemt,
D X Sikres skjerming for inntrykk, hindre blamering, begrense kontakt med rus, evt medisineres
Jfr bl.a. forelesninger

000015eb91d46a5ea9

106
En 21 år gammel mann har utagert på NAV-kontoret i dag. Han er vanligvis rolig, men dette er fjerde gang denne uka han utagerer på NAV kontoret. Han ble satt i politiarresten, men etter 4 timer i kveld er han fortsatt så ukontrollert sint at politiet tilkaller legevakt.
Hva kan være årsaker til slik atferd du som lege kan håndtere ?

A X Psykose, angst, rus i kombinasjon med praktiske eller sosiale utfordringer
Dette er de mest sannsynlige ut fra denne historien.
B Psykose eller angst i kombinasjon med praktiske eller sosiale utfordringer
Det er feil å utelate rus
C Dette er ikke en legeoppgave, det er politiets oppgave å opprettholde orden
Feil. Dette er nok også en legeoppgave slik det beskrives her.
D Dyssosial personlighetsforstyrrelse eller tilknytningsforstyrrelse i kombinasjon med praktiske eller sosiale utfordringer
Feil. Situasjonen beskrives ikke slik at dette er mest nærliggende.

000015eb91d46a5ea9

107
30 år gammel kvinne kommer til fastlegen fordi hun den siste tiden har vært mye sliten, hun har gått ned noen kilo i vekt og føler seg syk. Hun har etterhvert fått smerter i overarmene. Hun jobber i en butikk og har problemer med å klare oppgaver som å sette varer i hyllene. Hun har også endel smerter oppover halsen.
Du gjør en klinisk undersøkelse, men finner lite utover noe høyt blodtrykk og svak puls. Du har vanskeligheter med BT-målingen og måler på begge sider og finner forskjell på de to armene, hhv BT 150/90 og 120/60. Når du lytter finner du stenoselyd over a.subclavia.
Orienterende lab viser CRP 44 (<5) . Lkc 4 (3-11), Hb 11.5 (11.5-16), kreatinin 80 (49-90), u-stix neg.
Hva er mest sannsynlig tentative dignose?

A X Takayasu arteritt
Takayasu arteritt kalles ofte "pulsless disease". Den er sjelden med kun få tilfeller i Norge årlig, men sykdomsutviklingen er oftest i denne aldersgruppen. Høy CRP kan skyldes inflammasjon. Kombinasjonen av ischemiske symptom i øvre ekstremiteter og høy inflammatorisk aktivitet hos en ung person gjør at hun bør henvises til utredning med spørsmål om Takayasu vaskulitt
B Polymyalgia rheumatika
Proksimal muskelstivhet og problemer med skuldrene, høye inflammatoriske parametre kan passe men pasienten er ikke i aldersgruppen som rammes av dette. PMR før fylte 50 er en raritet.
C Koarktasjon av aorta
Medfødt hjertefeil som innebærer innsnevring av aorta. Ved mindre feil hender det at det oppdages først i voksen alder men her er det relativt uttalte symptomer som er kommet på i den siste tid
D Cervikal vertebrogen radikulopati
Affeksjon av f.eks C5 rot kan gi smerter i overarm og problemer med elevasjon og abduksjon men forklarer ikke generell sykdomsfølelse, høye inflammasjonsparametre og bortfall av puls, forskjell BT

000015eb91d46a5ea9

108
En mann, som omtales som vanekriminell, ranet en butikk. Han knuste en glassmonter og slo ned en kunde i butikken. Kunden ble liggende livløs på gulvet. Raneren kom seg unna. Han pådro seg et langt sår på underarmen, og oppsøkte derfor legevakt. Du fikk ham til behandling, og hadde da allerede hørt om ranet på nyhetene. Mens du sydde såret hans ringte politiet legevakta og spurte om vedkommende er der.
Omfatter taushetsplikten overfor politiet pasienter som har gjort en handling som beskrevet overfor?

A Nei, grunnet alvorlig personskade
B X Ja, taushetsplikten gjelder uavkortet
Taushetsplikten gjelder. Grad av personskade under ranet svekker ikke taushetsplikten. Legen er heller ikke her i en situasjon hvor han kan vurdere gjentagelsesfaren (vet kun hva han har hørt på nyhetene). Dersom legen i etterkant blir kjent med at opplysninger er av en slik karakter at gjentagelsesfare er relevant å vurdere - ja så er det en annen sak (men da er det snakk om saker av typen "mann dømt flere ganger til fengsel grunnet voldtekt, og har nå rømt..."). «Ja, Handlingen har skjedd» er litt rett fordi det understreker at hendelsen har skjedd, og det svekker jo ikke taushetsplikten
C Nei, faren for gjentagelse er for stor
D Ja, fordi den kriminelle handlingen har skjedd

000015eb91d46a5ea9

109
Ved behandling med antipsykotika kan man måle konsentrasjonen av medisin i blodet, såkalt serumspeil.
I hvilken situasjon har man størst nytte av å måle serumspeil av et antipsykotisk medikament?

A X Ved manglende effekt for å finne mulig årsak
Dette er nyttig fordi det kan vise at pasienten bruker for lite medisin slik at det er en sannsynlig årsak til manglende effekt.
B Ved oppstart av medisin for å finne rett dose
Ikke dokumentert hvilken konsentrasjon som gir effekt
C Ved langvarig bruk for å kontrollere at pasienten tar medisinen
Kan være nyttig men det er bedre med allianse og samarbeid.
Det er dessuten klart mere nyttig ved manglende effekt av medisin
D Ved langvarig bruk for å unngå bivirkninger
Ikke dokumentert hvilken konsentrasjon som gir bivirkninger

000015eb91d46a5ea9

110
Hvorfor må legen som begjærer en pasient tvangsinnlagt selv tilse pasienten selv om det er åpenbart for annet personell som kjenner pasienten at vedkommende er psykotisk?

A Pasienten må ikke alltid tilsees av lege hvis komparenter har tilstrekkelig god informasjon
Det er ikke riktig svar
B Legen er den som har autoritet til å legge inn
Det er ikke riktig svar.
C X Legen må vurdere sannsynlig diagnose opp mot differensialdiagnoser
Det ikke-leger tror kan være psykose kan like gjerne være hjerneblødning, epileptisk anfall, tyrotoxicose, hypercalsemi, insulin / glucoseforstyrrelser mm. Dette skal håndteres helt annerledes.
D Legen må vurdere behov for ambulanse, politieskorte ol.
Det er ikke riktig svar - det kunne jo andre og gjort.

000015eb91d46a5ea9

Testen har 110 oppgaver. På utskriftstidspunktet var 0 oppgaver blitt trukket og det var gjort fasitendringer på 0 oppgaver.