2020 - IIC - MD4042 - Eksamen 1
Eksamensdato: 2020-05-26

1
Hvilken faktor gir viktigst informasjon ved vurdering av umiddelbar fare for suicid for en pasient med depresjon?

A Tidligere suicidforsøk
"Lifetime" men ikke umiddelbar risiko.
B Aktuelle suicidtanker
Svært vanlig
C Langvarig alkoholmisbruk
D X Agitasjon og angst
Predikerer umiddelbar fare.

000015ec7700fa457c

2
En ung mann legges inn akutt på psykiatrisk avdeling etter at hans atferd og funksjon er raskt og dramatisk endret siste timer. Du ser fra journal at han har hatt epilepsi i flere år. Pårørende forteller at han natten før hadde flere GTK-anfall etter hverandre. Pasienten er svært agitert, urolig og forvirret. Du får ikke helt adekvat kontakt med ham selv om han er oppe og går og ser på deg når du snakker til ham. Han er såpass utrygg og truende at videre undersøkelse er vanskelig. Du er rimelig sikker på at dette er en tilstand sekundært til de epileptiske anfallene. Pasienten virker å være villig til å ta peroral medikasjon.
Hva bør du gjøre med hans medikamentelle behandling for å få en rask bedring ved innleggelsen?

A Legge til et nytt antiepileptikum
Ikke helt feil, men det vil ta tid før det virker.
B X Starte et benzodiazepin
Tilstanden er en del av det epielptiske anfall. Benzo virker raskt og forebygger også nye anfall.
C Øke dosering av antiepileptisk medisin
D Starte et antipsykotikum
Kan hjelpe på adferd, men det senker krampeterskel.

000015ec7700fa457c

3
Som fastlege på møter du en 62 år gammel mann som ønsker hjelp for en alkoholbruk som er kommet ute av kontroll. Pasienten jobber som selger, er tidligere frisk og bruker ingen medisiner. I anamneseopptaket beskriver pasienten eskalerende inntak av alkohol over en periode på flere år. Han har brukt alkohol for å indusere søvn, men angir at effekten er blitt dårligere og har økt mengde alkohol for å ha samme effekt. Pasienten forteller han har forsøkt å avslutte alkoholinntaket, men erfarer at han blir så syk at han har vansker med å stå i det. Trangen til å drikke oppleves som sterk.
Hvilken vurdering og tiltak er best?

A Pasienten har skadelig bruk av alkohol, du forskriver sovemedisin og setter han opp til en ny time om en uke
B Pasienten har et overforbruk av alkohol, du starter valproat (Orfiril) mot abstinenser og du setter han opp til en ny time om en uke.
C X Pasienten har avhengighet av alkohol, og du henviser pasienten videre til TSB (tverrfaglig spesialisert behandling).
Pasienten har et alkoholforbruk som helt klart medfører risiko for helseskade. Med bakgrunn i anamneseopptaket ser man at pasienten fyller 3 av 6 kriterier for avhengighetssyndrom og har med bakgrunn i dette en alkoholavhengighet. Videre behandling bør foregå i spesialisthelsetjenesten, TSB.
D Pasientens bruk av alkohol er uheldig, du oppfordrer ham til å være avholdene og henviser pasienten til DPS for samtale.

000015ec7700fa457c

4
Billeddiagnostikk er et viktig ledd i demensutredningen.
Hvilken type diagnostikk bør helst gjennomføres i basal utredning ved mistanke om demens?

A CT caput (computertomografi)
Mens CT caput kan være indisert i basal utredning ved mistanke om demens, foretrekkes det MR caput ifølge nasjonale retningslinjer.
B FDG-PET (fluorodeoksyglukose-positronemisjonstomografi)
Ikke en del av basal utredning
C Beta-amyloid PET (beta-amyloid-positronemisjonstomografi)
Ikke en del av basal utredning
D X MR caput (magnetresonanstomografi)
Se kommentar A

5
Du jobber på legevakten og får torsdags kveld inn en 23 år gammel kvinne, som har falt ut av en bil i fart. Hun er våken, men lett beruset når hun kommer til legevakta. Hun har en del skrubbsår og et sår som må sutureres. Promille 1,5. Hun har også flere kutt på venstre arm, både to nye og flere eldre som har grodd. Ellers u.a. Hun gråter en del, sier at hun bare vil hjem, avkrefter selvmordstanker. En venninne som følger pasienten forteller at det var pasienten selv som åpent bildøren når bilen begynte å kjøre. Hun bor hjemme hos sine foreldre, men foreldrene vet ikke om kveldens hendelse, og hun ønsker ikke at de skal vite det heller. En venninne sier at hun kan følge pasienten hjem til foreldrene. Hva bør du gjøre i denne situasjonen?

A Forsøker å motivere henne for innleggelse grunnet selvmordsfare
Hun er lett beruset, i affekt tilstand men avkrefter selvmordstanker. Hun kan ivaretas trygt hos sine foreldre over natta, og en kompis vil følge henne dit. Hun ønsker seg selv hjem.
B Legger henne inn for observasjon på somatisk avdeling
Hun trenger ikke innleggelse somatisk avdeling. Hun har ikke falt langt og bilen har ikke hatt fart på. Det er liten sannsynlighet for alvorlige somatiske skader.
C X Henviser henne til akutt time på DPS neste dag for vurdering
Hun har tegn på selvskading i form av kutt opp over venstre arm, hun har sannsynligvis selv utløst aktuelle skader i en affektpåvirket tilstand. Ikke nødvendigvis som et selvmordsforsøk. Hun har ikke falt langt og bilen har ikke hatt mye fart på, liten sannsynlighet for alvorlig somatiske skader og behov for innleggelse for observasjon. Hun vil trenge hjelp i forhold til sin selvskading. Vi vet ikke hvorfor hun åpnet døren, det
D Ber henne kontakte fastlege om en uke for å fjerne suturer
Trenger oppfølgning før en uke. Det kan være tale om selvmordsforsøk/selvskading. Det tilsier vurdering på spesialistnivå, hvis ikke dette er en kjent problemstilling

---

6
En 50 år gammel mann med mangeårig alkoholmisbruk får et delir. Til tross for behandling på intensiv blir tilstanden verre. Etter ti dager har han utviklet en spastisk tetraparese, dysfagi og dysartri. I det videre forløpet blir han bevisstløs og komatøs.
Hvilken nevropsykiatrisk tilstand er mest sannsynlig?

A Alkoholindusert kataton psykose
B Wernicke encefalopati
Kan opptre i kombinasjon med sentral pontin myelinolyse, men kan ikke alene forklare tilstanden.
C Korsakoffs syndrom
D X Sentral pontin myelinolyse
Det foreligger typiske symptomer. Sykdomsforløpet er akutt til subakutt. Kronisk alkoholisme er en risikofaktor.

7
En 75 år gammel mann med demens bor hjemme sammen med sin kone som tar seg av ham. I de siste ukene har han av og til sagt at kona ikke er hans kone, og han spør hvorfor hun er i huset hans. Når hun har spurt ham hva han mener så har han svart at han er ikke så lett å lure. Dette kan vare opptil 1-2 timer. og han blir forlegen når det virker som han forstår at han har tatt feil. Hans kone kommer til deg som sin fastlege og spør hva dette kan være.
Hva skal du svare henne?

A Akutt psykose
Regner ikke som psykose pga avgrenset fenomen ved demens
B X Misidentifikasjonssyndrom
Vanlig fenomen ved demens, tar feil av personer
C Delir
Kan være del av delir men ikke nødvendigvis
D Vrangforestillingslidelse
Regner ikke som psykose pga avgrenset fenomen ved demens

8
Pasienten har kommet inn til intensiv enhet. Det er mistanke om alvorlig hodetraume. Pasienten er svært urolig slik at videre utredning er svært vanskelig. Kompisen har fortalt at pasienten har brukt GHB jevnlig siste uka. Du behandler med benzodiazepiner i betydelige doser uten ønsket effekt. Hvilken annen preparatgruppe bør brukes dersom benzodiazepiner ikke virker tilstrekkelig?

A Første generasjon antipsykotika
Kan øke problemene.
B Annen generasjon antipsykotika
Kan øke problemene.
C X Barbiturater
Annet virknngssted i reseptor enn benzodiazepiner.
D Nikotinsubstitusjon
Hjelper ikke.

9
Hva er kontraindikasjoner for bruk av benzodiazepiner i akutte krisesituasjoner?

A Akutt nevroleptikasyndom og kataton stupor
B Akutt alkoholabstinens og rabdomyolyse
C X Akutt alkoholintoksikasjon og kronisk obstruktiv lungesykdom (KOLS).
Dette er de to klare kontraindikasjoner.
D Akutt amfetaminintoksikasjon og hjertesvikt

10
En kvinne på 25 år kommer til deg i allmennpraksis. Hun har vært stabilt behandlet for bipolar lidelse de siste 2 årene. Hun ber om sykemelding fra butikkjobben sin fordi hun gjennom det siste året har slitt mer og mer med angst. Hun drikker noen glass vin om kveldene for å roe ned og for å få sove, men bekymrer seg for at det blir for mye alkohol. Hun kjenner seg sliten av all angsten og gruer seg til hver nye dag på jobb.
Hva vil du råde henne til nå?

A Sykemelding for å roe ned og se om det hjelper å komme litt bort fra jobb
B Øke dosen stemningsstabiliserende medisin siden hun er i fare for å utvikle en ny depresjon
C Fortsette å jobbe siden hun trenger å eksponere seg for det hun frykter
D X Starte med kognitiv behandling mot angst
Pasienten har unngåelsesatferd og bekymringsfull bruk av alkohol. De andre svaralternativene tar ikke disse problemene fullt på alvor. Hun vil sannsynligvis ha god effekt av kognitiv terapi mot angst.

11
En 23 år gammel mann er opptatt av egen kropp og muskelbygging. Siste 5 årene har han av og til følt at han mister kontrollen og spiser store mengder unyttig mat med karbohydrater og fett i en begrenset tidsperiode, ofte på kvelden, 3 til 4 ganger per uke. Morgenen etter en slik episode trener han ofte ekstra hardt og lenge på treningssenteret, spiser ikke noe og drikker kun en proteinshake i løpet av arbeidsdagen. Til vanlig spiser han sunn mat med lite karbohydrater og fett. Han benekter oppkast, bruk av avføringsmidler eller vanndrivende. Han bruker Levotyroksin i varierende dose som han får kjøpt på nettet. Han opplever ikke noen fysiske plager. BMI er 21 kg/m2, blodtrykk 110/70 og puls 89/minutt. Serum kalium 3,6 mmol/L (referanseverdi: 3,6-4,6 mmol/L).
Hvilken diagnose (i henhold til ICD 10 som vi bruker i Norge) er mest sannsynlig?

A Somatiseringslidelse
I følge ICD-10: Hovedkjennetegnene er flere tilbakevendende, somatiske symptomer som forandrer seg hyppig og som vanligvis har vært til stede i flere år før pasienten blir henvist til psykiater.
B X Bulimia nervosa
Diagnostiske retningslinjer ifølge ICD-10: Vedvarende opptatthet av spising og uimotståelig trang til mat, pasienten henfaller til episoder med overspising der store matmengder blir konsumert på kort tid. Pasienten forsøker å oppveie den «fetende» virkningen av mat på ulike måter som eksempelvis kan være selvfremkalte brekninger, vekslende sulteperioder eller thyreoide preparater.
C Overspisingslidelse
Overspisinglidelse er ikke definiert som egen diagnose i ICD-10.
D Anorexia nervosa
For å få diagnosen Anorexia Nervosa må kroppsvekten holdes minst 15 % under forventet vekt (enten ved vekttap eller ved manglende vektøkning), eller BMI er 17,5 eller mindre.

12
En kvinne på 27 år innlegges på sykehus som øyeblikkelig hjelp. Hun fikk et barn for to uker siden etter et normalt svangerskap og fødsel. Hun har ikke kjente tidligere psykiatriske eller somatiske sykdommer. Hun hadde fungert tilsynelatende normalt den første uka etter fødsel. Hun ammet og det var ikke holdepunkt for mangelfull ernæring av barnet. Hun hadde deretter utviklet økende tvangspreget atferd, konstant bekymring over barnets ernæring, uro, agitasjon og etter hvert impulsivitet. Søvnen var blitt svært mangelfull. Innleggelsesdagen var tilstanden dramatisk forverret. Hun var plutselig sterkt affektlabil og irritabel, hadde merkelige ideer, virket fjern og hadde dårlig konsentrasjon og hukommelse. Mannen var blitt meget bekymret da hun hadde snakket om kniver og død.
Hva er den mest sannsynlige diagnosen?

A Svangerskapsdepresjon
B Akutt forbigående psykose
C Mani
D X Svangerskapspsykose
Utifra vignett er det ikke kjent tidligere sykdom. Symptomer nå er klare tegn på psykose.

13
En mann i 30-årene med langvarig rusmisbruk kommer inn som ø hjelp i mottagelsen. Det har tidligere vært positive rusprøver på alkohol, cannabis, benzodiazepiner, amfetaminer, hallusinogener mm. I tillegg mistenkes det at han regelmessig bruker GHB. Han kommer nå inn i en tilstand med periodevis forvirring, hallusinasjoner, uro og trusler. Han er innimellom svært urolig. Han svetter, skjelver, har hurtig puls og går ustødig. Talen er høyrøstet. Han gir ingen sammenhengende eller meningsfull redegjørelse for hva som har skjedd de siste timer/dager. Du prøver å ta blodtrykk. Du må gi det opp da han blir truende. Du får ikke undersøkt mer. Du observerer imidlertid at øyebevegelsene hans er spesielle.
Hvilket vitamin må gis raskt ved denne tilstanden?

A Vitamin-B6 (pyridoksin)
B Vitamin-B9 (folat)
C Vitamin-B12 (kobalamin)
D X Vitamin-B1 (tiamin)
Hindre alvorlig hjerneskade ved Wernickes encephalopati

14
Ektefellen til en 60 årig kvinne bringer henne til den kommunale legevakten. Fra hennes journal ser du at hun har vært behandlet med litium for en bipolar lidelse i en årrekke. I tillegg har hun vært behandlet med liten dose haloperidol og noe benzodiazepin som eventuelt. Hun har vært psykisk stabil lenge. Ektefellen forteller at hun nå har blitt gradvis mer og mer «tufs» de siste par uker. Hun hadde følt seg generelt syk med redusert matlyst og lite inntak av mat og drikke. De siste par dager hadde hun blitt dramatisk forverret. Hun har likevel tatt medikamenter som foreskrevet. Du finner henne åpenbart psykotisk med hallusinasjoner. Bevissthetsnivået er fluktuerende men gjennomgående redusert. I perioder er hun helt fjern. Det er ikke noe sammenheng i det hun forteller. Hun er lett febril samt betydelig dehydrert med tørre slimhinner og stående hudfolder.
Hva er den mest sannsynlige årsak til forverringen?

A Akutt psykotisk depresjon ved bipolar lidelse
B X Akutt delirium sekundært til overdosering av liitium.
Typiske symptomer for tilstanden. Dehydrering medfører økt konsentrasjon av Litium over tid.
C Akutt delirium forårsaket av benzodiazepinabstiens
D Akutt delirium sekundært til infeksjon

000015ec7700fa457c

15
En kvinne i 40-årene blir søkt innlagt sykehus som øyeblikkelig hjelp med tungen observasjon i hht § 3-2. i psykisk helsevernloven. Hun er relativt ustelt og virker svært depressiv. Hun gir dårlig emosjonell kontakt, fremstår mistenksom og noe fjern og er avvisende til samtale og undersøkelse. Innimellom blir hun urolig, vandrende og nesten panisk og virker åpenbart svært engstelig. Hun benekter hjelpebehov. Du spør om suicidtanker uten at hun svarer. Hun er avvisende til somatisk undersøkelse. Ut ifra utseende virker hun imidlertid å være dehydrert. Pårørende forteller om manglende matinntak og vekttap siste fire uker.
Hvordan bør denne kvinnen passes på i sykehuset?

A Hun er muligens suicidal. Hun bør derfor fratas ting som belter, sjal og lignende.
Ikke tilstrekkelig.
B Det kan ikke utelukkes at hun er suicidal. Hun bør derfor være på sitt rom (skjermes) mesteparten av døgnet.
C Pas er mulig suicidal. Hun bør ha tilsyn hver halvtime hele døgnet.
Ikke tilstrekkelig.
D X Pasienten er svært suicidal og må ha intervallobservasjon (tilsyn) i alle fall hvert femte minutt.
Pas er psykotisk, agitert og urolig. Dette er tegn på umiddelbar suicidfare.

000015ec7700fa457c

16
Du hospiterer som lege i en psykiatrisk poliklinikk i Kambodsja. Etter noen dager har du konkludert med at det er mye høyere forekomst av pasienter med psykiatriske tilstander sekundært til organiske cerebrale tilstander som for eksempel epilepsi der enn det du har erfart i Norge.
Hva er den mest sannsynlige årsaken til dette?

A Pasientene har dårlig tilgang på psykiatrisk behandling og man bruker eldre typer medikamenter
Dette er riktig, mendet er ikke grunnen til økt forekomst av cerebrale skader.
B Det er flere regionale genetiske årsaker her enn de fleste andre land
Ingen holdepunkter for dette.
C X Hyppigere cerebrale skader for eksempel etter trafikkulykker, cerebrale infeksjoner og malnutrisjon
Riktig for de aller fleste utviklingsland.
D Det brukes forskjellige sett diagnostiske kriterier i Kambodsja sammenlignet med Norge

000015ec7700fa457c

17
En 60 år gammel kvinne startet med behandling for depresjon med et SSRI (selektiv serotonin reopptakshemmer) for tre måneder siden. Hun er ellers stor sett frisk men har hypertensjon som behandles med et tiazid. De siste ukene har hun begynt å få hodpine, vært mye sliten og følt seg urolig og rastløs. Var hos fastlegen for noen dager siden som ikke fant noe galt ved klinisk undersøkelse på legekontoret, og hun ble ikke oppfattet deprimert. I dag har hun våknet på gulvet hjemme og blødde fra et lite kutt i hodet, men hun husker ikke noe av hva som har skjedd. Hun er kvalm og uvel og har ringt en datter som har tatt henne med til legevakten.
Hva er mest sannsynlige årsak til symptomene?

A Hypotensjon
Forklarer bare enkelte symptom, fall kunne være ortostatisk pga blodtrykksmedisin
B Hjernesvulst
Kunne være det men klart mindre sannsynlig enn hyponatremi. Bør uansett ta cerebral CT/ MR
C Hyperglykemi
Ligner bare delvis og mindre sannsynlig
D X Hyponatremi
Typiske symptomer og vanlig bivirkning av serotonerge antidepressiva. Risikoen er ennå høyere ved samtidig bruk av et tiazid. Kramper forekommer ved svært lav natrium eller ved rask endring. Burde ha vært oppdaget med blodprøve da hun var hos legen sin.

18
Kvinne 58 år. Hun er stort sett frisk, men hadde alvorlig anorexi sent i tenårene og tidlig voksenliv. Følges til legevakta av en søster som beskriver at pasienten den siste måneden har hatt dårlig matlyst, drikker lite, sover mye, har lite energi og virker helt gledesløs. Situasjonen har blitt gradvis verre og hun har gått ned 12 kg i vekt. I går snakket hun om å flytte til skogs fordi hun har gått personlig konkurs. Hun samarbeider greit, men samtalen preges av at hun er litt irritabel. Hun lukter som ved urinvegsinfeksjon, ser tynn, sliten og slapp ut. Hun sier det er meningsløst at du skal undersøke henne, men hun tillater en CRP-måling som viser 49. Hun spør om når du er ferdig slik at hun kan dra hjem.
Hva bør du gjøre med pasienten?

A Overvåkning på legevakta utover kvelden med nye forsøk på motivasjon for somatisk undersøkelse før du bestemmer deg
Det er lite som tyder på at man vil få til mer undersøkelse på legevakta, i tillegg vil ikke pasienten være der mer
B Henvise medisinsk avdeling for avklaring før ny vurdering av overføring til psykiatrisk akuttpost
C X Henvise til psykiatrisk akuttpost med info om at de må følge opp dine bekymringer for evt infeksjon
Pasienten har mest sannsynlig en alvorlig depresjon med psykosesymptomer, og har i tillegg utviklet UVI. Behandlingstrengende alvorlig depresjon, manglende samarbeid om undersøkelse, samt at UVI kan behandles på psykiatrisk avdeling taler for direkte innleggelse på psykiatrisk akuttpost.
D La henne dra hjem med resept på antibiotikum og tilsyn av hjemmesykepleien fire ganger daglig
Ikke tilstrekkelig for å ivareta alvorligheten

19
En 24-årig kvinne har bestilt time hos deg på legekontoret da hun har hatt mange fraværsdager fra jobb de siste ukene. Hun har brukt opp egenmeldingene sine og ber om sykemelding. I løpet av samtalen kommer det fram at pasienten sliter med vasketvang, og kommer seg derfor ofte ikke ut av huset for å nå jobben i tide. Du kommer fram til at pasienten sannsynligvis har en OCD-lidelse.
Hva kaller vi den typen symptomer som er beskrevet her?

A Obsesjoner
Obsesjoner er påtrengende, tilbakevendende tanker, følelser, indre forestillingsbilder eller ideer.
B X Kompulsjoner
Kompulsjoner er stereotyp atferd en må gjenta gang på gang, eksempel samle-eller vasketvang eller ritualer man må gjennomføre før man går hjemmefra.
C Vrangforestillinger
Vrangforestillinger er emosjonelt ladede, feilaktige forestillinger som fastholdes og som strider mot den sosiale virkelighet.
D Metatanker
Metatanker vil i dette tilfellet kunne være tanker om tvangstanker.

000015ec7700fa457c

20
Hvilken av følgende er IKKE en klar "varsellampe" for umiddelbar suicidfare?

A Global insomni
B Betydelig følelse av skam
C X Rusmiddelbruk
Økt rusmiddelbruk eller startet rusmiddelbruk rett forut er prediktor, IKKE rusmiddelbruk over tid.
D Agitasjon

000015ec7700fa457c

21
En 34 - år gammel mann faller under joggetur og pådrar seg en ankelskade.Han angir smerter både på inside og utside av ankelen. Røntgenbilde viser ikke tegn til skade i ankelleddet men røntgen av leggen viser en proksimal (høy) fibula fraktur. Han har god puls i ADP og ATP og ingen nevrologiske utfall.Leggen er myk og uøm med unntak av at han er palpasjonsøm over proksimale laterale del av leggen. Lite smerter.
Hvilken struktur i ankelen er mest sannsynlig skadet hos denne pasienten?

A N. peroneus
Feil. Han har ingen nevrologiske utfall.
B X Fremre og/eller bakre syndesmoseligament.
Riktig. Klinikk med smerter over mediale malleol og samtidig brudd i proksimale fibula øker sannsynligheten for skade av syndesmoseligamenter i ankelen. En sannsynlig forklaring er at det foreligger et indirekte traume på fibula i ankelnivå med energi overført fra ankelleddet via membrana interossea mellom tibia og fibula opp til proksimale fibula der frakturen sitter.
C Talusfraktur
Det er en mulighet men er en meget sjelden fraktur slik at syndesmose skade er den mest riktige svar her.
D Arteria poplitea.
Feil. God puls i ADP og ATP reduserer sannsynligheten for karskade proksimalt.

000015ec7700fa457c

22
Du har legevakt og neste pasient er en 20 år gammel kvinne med svært vondt i høyre ankel. Hun kan fortelle at hun jogget på en skogssti da hun plutselig tråkket skjevt og fikk akutte smerter. Ved klinisk undersøkelse finner du uttalt palpasjonsømhet over et anatomisk område som tilsvarer flere av ankelens ligamenter samt over laterale malleol. Du er derfor rimelig sikker på at det foreligger ligamentskade. Det er betydelig misfarging grunnet blodansamling i området, og pasienten har sterke smerter. Det er derfor vanskelig å gjøre en fullstendig klinisk undersøkelse, og du bestemmer deg for å rekvirere en bildeundersøkelse.
Hvilken bildeundersøkelse bør du rekvirere først hos denne pasienten?

A MR
B Ultralyd
C CT
D X Røntgen
Selv om vår pasient sannsynligvis har skade av leddbånd, er fraktur av ankelen det viktigste å oppdage tidlig. Dersom brudd i ankelen ikke kan utelukkes, er røntgen indisert som førstelinjeundersøkelse. Ved kroniske plager kan det være aktuelt å ta spesialbilder som MR, CT eller arteroskopi.
http://lvh.no/skader/ekstremitetsskader/symptomdiagnoser/legg-_og_ankelskade#tiltak
https://nhi.no/sykdommer/muskelskjelett/legg-ankel-fot/ankelskade-overtrakk/
E Arteroskopi

000015ec7700fa457c

23
Jente 8 år kommer til barnemottak kl 03 sammen med mor pga betydelige smerter venstre underarm. I et journalnotat fra ettermiddagen beskrives det anleggelse av en sirkulær gips på en lett dislosert antebrachifraktur. Jenta angir at hun kanskje har litt nedsatt følelse i tommel og lillefinger når du tester, i tillegg er hun litt kald på fingrene, men det er hun også på motsatt hånd. Hva er riktig tiltak?

A Du gir pasienten en tablett paracetamol og ber dem komme tilbake på dagtid
B Du observerer pasienten i mottak resten av natten
C X Du klipper opp gipsen og observerer pasienten i mottak en stund
Pasienten har symptomer på trang gips og gipsen skal spaltes.
D Du melder pasienten til akutt operasjon siden bruddet må ha blitt mer dislosert

000015ec7700fa457c

24
Du har legevakt og skal undersøke en kvinne i 20-årene som har vært involvert i et slagsmål og fått et kutt på tvers av distale venstre underarm. Pasienten har god kraft i alle ledd. Du finner tydelig nedsatt sensibilitet dorsolateralt på underarm og hånd og på dorsalsiden av tommel og pekefinger. Det er ingen sensibilitet dorsalt i spatium interosseum primum. Normal sensibilitet i hånden forøvrig.
Du mistenker skade av en sensorisk nervegren.
Hvilken sensorisk nervegren er mest sannsynlig affisert hos denne pasienten?

A N. cutaneus lateralis antebrachi
Hud nerve fra muscualcutaneus som innerverer underarmen lateralt.
B N.ulnaris ramus dorsalis
Forsyner palmarsiden av 4-5 finger.
https://en.wikipedia.org/wiki/Dorsal_branch_of_ulnar_nerve
C N.medianus ramus palmares
Forsyner huden på palmar siden av tommel
D X N.radialis ramus superficialis
Denne sensoriske nervergrenen av n.radialis forsyner dorsolaterale deler av underarm og hånd samt mesteparten av tommel- og pekefingers dorsalside. Selv om det kan være individuelle forskjeller og overlapp mellom ulike nerver regnes dorsalsiden av spatium interosseum mellom tommel og pekefinger som et særlig spesifikt forsyningsområde for denne nervegrenen. Traume er en vanlig årsak til denne tilstanden.
http://www.physio-pedia.com/Wartenberg's_Syndrome
http://teachmeanatomy.info/upper-limb/nerves/radial-nerve/
Thieme Atlas of Anatomy, General Anatomy and Musculoskeletal system
2006 Thieme Medical Publishers, Inc.
Side 322

000015ec7700fa457c

25
En mann på 62 år falt og tok seg for med ekstendert arm, og pronert og dorsalflektert hånd. Han fikk store smerter i håndleddet og kunne straks se feilstilling distalt i underarmen. Man mistenkte brudd, og mannen er nå på skadepoliklinikken.
Ved inspeksjon ses følgende:

Hvilken fraktur er mest sannsynlig ut fra anamnesen og inspeksjonen?

A Smiths fraktur
Man ville da forvente motsatt feilstilling ved inspeksjon. Anamnesen burde heller være volarflektert hånd.

B Volar Bartons fraktur
Man ville da forvente motsatt feilstillnig ved inspeksjon (mens dorsal Bartons ville kunne ligne mer på dette bildet). Anamnesen burde heller være volarflektert hånd.

C X Colles fraktur
På bildet ses klassisk «gaffelfeilstilling», altså at hånden er tydelig dorsalt dislokert i forhold til underarmen. Dette er forenlig med Colles fraktur, som for øvrig er den vanligste frakturen, og dermed mest sannsynlig også her når anamnesen for øvrig passer godt.
Kilde: http://innhold.legesiden.no/fulltekstboker/metodebok-for-ortopedisk-senter-ulleval-universitetssykehus-2006/hand-og-handledd/distale-radiusfrakturer-1
Bildekilde: https://commons.wikimedia.org/wiki/File: Poignet_Gauche_suite_a_fracture_type_Pouteau_Colles.jpg

D Monteggiafraktur
Dette er en luksasjonsfraktur med fraktur av ulna (ofte proksimale 1/3) og luksasjon av caput radii. Er hyppigere hos barn enn hos voksne. Er en relativt sjelden fraktur, særlig hos en slik pasient, og det er ingen holdepunkter for luksasjon av caput radii her.

000015ec7700fa457c

26
En mann i 30-årene oppsøker deg på grunn av plagsomme smerter i kneet når han trener. Han har planer om å løpe maraton om 4 måneder, og har derfor økt treningsmengden sin den siste tiden. Knesmertene var først diffuse, og oppstod kun etter lengre løpeturer. Smertene har imidlertid innsatt stadig tidligere på treningsturene, og kommer nå etter kort tids løping. Det gjør mest vondt når han løper på flat mark eller i nedoverbakke. Den siste tiden har smertene også blitt mer lokaliserte.
Hvor forventer du at størst palpasjonsømhet ved klinisk undersøkelse av kneet hos denne pasienten?

A Mediale femurkondyl
B Apex patellae
Typisk for patellaetendionpati (Jumper's knee).
C Basis patellae
D X Laterale femurkondyl
Initialt diffuse smerter som blir lokaliserte, stadig tidligere innsettende iforbindelse med joggeturer og forverring i nedoverbakke og flat mark er typiske symptomer på løperkne. Løperkne er et friksjonssyndrom hvor tractus iliotibialis gnisser mot laterale femurkondyl. Løperkne er en overbelastningslidelse som oftest rammer langdistanseløpere. Smertene begynner ofte difust, men blir så lokalisert til laterale femurkondyl.
http://lvh.no/symptomer_og_sykdommer/bevegelsesapparatet/kne/langdistansekne
http://nhi.no/pasienthandboka/sykdommer/muskel-skjelett/langdistansekne-2719.html?page=all

---

000015ec7700fa457c

27
En 70 år gammel mann oppsøker oppsøker legevakten søndag formiddag. Fredag kveld begynte han å få vondt i venstre ankel. Smertene ble gradvis verre frem til lørdag kveld, og siden da har han hatt konstante smerter. Ved undersøkelse finner du erythem i huden over en svært palpasjonsøm ankel.
Hvilken tilstand er det særlig viktig å ekskludere ved videre utredning av denne pasienten?

A Urinsyregikt
Dette er en svært aktuell differensialdiagnose, men en episode med urinsyregikt vil ikke gi permanent ødeleggelse av leddet, og det er ikke fare for osteomyelitt. Krever ikke øyeblikkelig innleggelse i sykehus
http://tidsskriftet.no/2016/11/klinisk-oversikt/urinsyregikt-nytt-innen-diagnostikk-og-behandling
B Palindromisk artritt
Palindromisk artritt er ofte monoartikulær og er altså en aktuell differensialdiagnose. Krever ikke ø.hjelps-innleggelse i sykehus og er dermed ikke den viktigste diagnosen å ekskludere.
http://tidsskriftet.no/2000/05/klinikk-og-forskning/palindromisk-revmatisme
C X Septisk artritt
Septisk artritt er som oftest monoartikulær, og akutt debut med leddsmerter og erythem i bløtdelen rundt leddet er typisk. Denne tilstanden krever raskt innsettende adekvat behandling, ellers vil mange utvikle irreversible skader av ben og brusk eller en langvarig kronisk osteomyelitt. En pasient med septisk artritt skal innlegges sykehus for øyeblikkelig diagnostikk og antibiotikabehandling.
http://www.helsebiblioteket.no/retningslinjer/metodebok/infeksjonssykdommer/akutt-artritt-osteomyelitt
http://lvh.no/symptomer_og_sykdommer/infeksjoner/infeksjoner_i_bein_og_ledd/infeksioes_artritt
D Kondrokalsinose
Kondrokalsinose er en aktuell differensialdiagnose, men dette er i likhet med urinsyregikt ikke en tilstand som krever øyeblikkelig innleggelse i sykehus.
https://snl.no/kondrokalsinose

000015ec7700fa457c

28
Du er legevaktslege og blir tilkalt til et bolighus, hvor brannvesenet nettopp har slukket en brann. De ber deg vurdere en mann i 20-årene som nettopp kom seg ut av andre etasje. Han har et hissig rødt område med blemmedannelse foran og litt lateralt på halsen, som starter 3 cm over fossa juglaris og strekker seg 10 cm lateralt, 7 cm kranialt. Han har bevart sensibilitet i hudområdet, og angir sterke smerter. Normal hud i ansiktet, bare en del sotfarget over hake og kinn. Han hoster kraftig, og forteller at han pustet inn en del røyk før han reddet seg ut.
Mannen er orientert for tid og sted, ikke sjokkpreget og oppfatter selv at han er i god form. Han har ingen brannskader ellers på kroppen. Du forordner et fuktig håndkle som du ber pasienten dekke halsen med.
Hvordan bør du håndtere denne pasienten videre?

A Du sørger for at pasienten får time på nærmeste hudpoliklinikk samme dag.
B Du smører med brannskadesalve, bandasjerer pasienten på stedet og tar ham inn til kontroll neste morgen.
C Du bringer pasienten til legevakten og behandler med brannskadesalve og bandasjedekking, og avtaler deretter videre kontrollopplegg.
D X Du legger pasienten inn som øyeblikkelig hjelp ved nærmeste sykehus.
Pasienten har et hissig rødt område med blemmedannelse, altså har han en brannskade som er minst grad 2. Denne skaden utgjør få prosent av samlet kroppsareal. Men brannsakden sitter i et område foran på halsen i nær relasjon til trachea. Sot i ansiktet, hoste og anamnestisk informasjon om inahalasjon av en del røyk er øvrige risikofaktorer for luftveisødem. Et luftveisødem kan oppstå raskt og være livstruende, derfor bør pasienten behandles i sykehus.
http://lvh.no/skader/termiske_skader/brannskader
https://sml.snl.no/brannskade

000015ec7700fa457c

29
En kvinne i 40-årene oppsøker deg på grunn av plagsomme smerter i kneet når hun trener. Hun har planer om å løpe maraton om 12 uker, og har derfor økt treningsmengden sin den siste tiden. Knesmertene var først diffuse, og oppstod kun etter lengre løpeturer. Smertene har imidlertid innsatt stadig tidligere på treningsturene, og kommer nå etter kort tids løping. Det gjør mest vondt når hun løper på flat mark eller i nedoverbakke. Den siste tiden har smertene også blitt mer lokaliserte til utsiden av kneet. Pasienten oppgir ingen traumer mot kneet eller ekstremitetene forøvrig.
Hvilken anatomisk bindevevsstruktur er mest sannsynlig involvert i patogenesen hos denne pasienten?

A Ligamentum patellae
Er involvert i Mb.Osgood-Schlatters og Mb.Sinding Larsen, som hos barn og unge. Symptomene forsvinner når veksten er avsluttet. Vår pasient er i 40-årene.
http://lvh.no/symptomer_og_sykdommer/bevegelsesapparatet/kne/osgood-schlatters_sykdom
B Pes anserinus
Kan også forekomme ved langvarige belastningsslidelser, men smertene er da på medialsiden av kneet.
http://nhi.no/pasienthandboka/sykdommer/muskel-skjelett/anserinustendinopati-2702.html?page=all
C Ligamentum collaterale tibiale
De fleste skader på dette ligamentet skjer i forbindelse med kontaktidretter. Det skjer en hel eller delvis overriving av ligamentet, og pasienten vil som regel merke når det oppstår. Ligamentet er dessuten på kneets innside, og vår pasient har mest smerter på lateralsiden.
http://nhi.no/pasienthandboka/sykdommer/muskel-skjelett/leddbandskade-kne-innsiden-2722.html?page=all
D X Tractus iliotibialis
Initialt diffuse smerter som blir lokaliserte, stadig tidligere innsettende iforbindelse med joggeturer og forverring i nedoverbakke og flat mark er typiske symptomer på løperkne. Løperkne er et friksjonssyndrom hvor tractus iliotibialis gnisser mot laterale femurkondyl. Løperkne er en overbelastningslidelse som oftest rammer langdistanseløpere. Ved kirurgisk behandling av tilstanden spalter man opp tractus iliotibialis over femurkondylen.
http://lvh.no/symptomer_og_sykdommer/bevegelsesapparatet/kne/langdistansekne
http://nhi.no/pasienthandboka/sykdommer/muskel-skjelett/langdistansekne-2719.html?page=all

000015ec7700fa457c

30
Hva er en Dupuytrens sykdom?

A Trang senekanal for fleksorsener i hånd
Triggerfinger
B Tenosynovit i første strekkesenelkanal
Triggerfinger...
C En finger hekter seg opp og kan siden strekkes ut
Triggerfinger riktig her, Dupuytren finger har er konstant kontraktur
D X Fibrose i palmarfascien
Riktig svar

000015ec7700fa457c

31
En jenta på 16 faller av trampoline og får en skade av høgre arm. Røntgen bildene viser en fraktur i distale radius der distalt fragment går i volar retning. Hva kalles denne skaden?

A Galeazzi frakur
Underarms fraktur
B Barton fraktur
Distal radius fraktur som går inn i radiocarpal ledd
C X Smith's fraktur
Omvendt colls fraktur som går i dorsal retning
D Monteggia fraktur
Underarmsfraktur

000015ec7700fa457c

32
En 35 år gammel kvinne kommer til deg på ditt fastlegekontor. Hun plages med perioder med nummenhet og prikninger tilsvarende lillefinger og halve ringfinger. Hva er den mest sannsynlige årsaken for dette?

A X Cubital tunnel
Trykk på nervus ulanris ved albuen, riktig svar
B Trykk på nerve i canalis Guyong Carpal tunnel
Trykk på ulnaris her er mye sjeldnere en ved albuen
C Carpal tunnel
Nervus medianus
D Radial tunnel
Trykk på nervus radialis

000015ec7700fa457c

33
Du sitter i allmennpraksis. Du møter en pasient som er operert i ankelen for 2 uker siden med osteosyntese. Hun kommer til deg for å få fjernet stingene. Ved inspeksjon ser såret rødt og betent ut og det renner strågul væske. Hva gjør du:

A Fjerner stingene, gir antibiotika og tar henne på kontroll etter 5 dager.
B Reviderer såret, tar om nødvendig ut metallet og gipser pasienten. Kontroll ved ortopedisk poliklinikk dagen etter.
C X Legger inn pasienten som øyeblikkelig hjelp uten å gjøre noe spesielt.
Riktig svar
Det er viktig at pasienten blir reoperert så tidlig som mulig med revisjon for å unngå dypere infeksjon evt. osteomyelitt. Ved en slik revisjon vil det bli tatt gode prøver til bakteriologisk dyrkning. Har pasienten nylig fått antibiotika på forhånd, vil man ofte ikke få oppvekst og det blir vanskelig å få bestemt rett type antibiotika.
D Gir pasienten antibiotika og legger henne inn som øyeblikkelig hjelp.
Vi venter med AB inntil vi har sikret oss dype prøver tildyrkning

000015ec7700fa457c

34
En 35 år gammel kvinne kjører go-kart i sitt utdrikningslag. I en sving støter hun venstre fot mot en kant i 40 km/t. Røntgen beskriver en «Pilon tibiale» fraktur der talus er slått inn i leddflaten til tibia. Slike frakturer skal behandles:

A Konservativt med avlastning i 12 uker.
Feil. Slike fracturer er intraartikulære og skal alltid opereres hos pasienter med slik alder og status som hos denne pasienten
B X Kirurgisk med åpen reposisjon med plate og skruer.
Riktig. Dette er en intraartikulær fractur der en alltid vil prøve å rekonstruere leddet mest mulig nøyaktig slik at en unngår posttraumatisk artrose.
C Margnagle av tibia
Her er frakturen ikke i skaft og trenger behandling med bedre reponerings muligheter
D Eksternal fiksasjon
Feil. En eksternal fiksasjon kan være aktuell som første behandlling ved hoven ankel men den vil ikke gi adekvat reponering av intraartikulær fraktur slik at det mest riktige svaret er ORIF

000015ec7700fa457c

35
En 34 - år gammel mann faller under joggetur og pådrar seg en ankelskade. Røntgenbilde viser ikke tegn til skade i ankelleddet men røntgen av leggen viser en proksimal (høy) fibula fractur. Han har god puls i ADP og ATP og ingen nevrologiske utfall. Hvilken struktur er mest sannsynlig skadet hos denne pasienten?

A X Fremre og/eller bakre syndesmoseligament.
Riktig. Klinikk på smerter over mediale malleol og samtidig brudd i proksimale fibula øker sannsynligheten for en slik skade. En sannsynlig forklaring er at det foreligger et indirekte traume på fibula med energi overført fra ankelleddet via membrana interossea mellom tibia og fibula
B Laterale menisk.
Feil. Selv om en slik skade godt kan foreligge er det mindre sannsynlig enn en syndesmoseskade.
C Nervus peroneus.
Feil. Han har ingen nevrologiske utfall. Dette gjør en slik skade mindre sannsynlig. Ved peroneus skade ville en forvente utfall som ved dropfot.
D Arteria poplitea.
Feil. God puls i ADP og ATP reduserer sannsynligheten for karskade proksimalt.

000015ec7700fa457c

36
Mann, 45 år, kommer til deg på fastlegekontoret. Han har den siste uken fått et ringformet utslett på innsiden av høyre lår.
Ringen har gradvis blitt større siste dager. Han har ikke ledsagende kløe eller smerter. Ellers frisk og fin form. Han har ikke tidligere hatt hudplager, bruker ingen faste medikamenter og har ingen kjente allergier. Han har ikke vært i utlandet siste halvår.
Ved undersøkelse finner du medialt på låret en ringformet, erythematøs, makuløs hudforandring uten tegn til infiltrasjon, sårdannelse, skjelling eller væsking. Utslettet måler 10 cm i diameter. Innenfor ringen sees blekere hud med en sentral, erythematøs, punktat papel i midten. Normal hudstatus ellers.
Hva slags tiltak er mest hensiktsmessig å iverksette nå?

A Rekvirerer serologi av mistenkt infeksiøst agens, og avventer behandling inntil svar foreligger.
Nei, en negativ serologi vil ikke kunne avkrefte borrelia sykdom i tidlig fase av sykdommen. Erythema migrans er en klinisk diagnose.
B Rekvirerer CRP, og gir behandling om denne er over 50.
Nei, CRP har ingen plass i diagnostikk av borrelia
C X Igangsetter behandling basert på klinisk mistanke
Ja, erythema migrans er en klinisk diagnose, men du bør også ta serologi på dette stadiet før behandling med penicillin, evt doxylin, igangsettes. Dersom serologi er negativ utelukker ikke dette diagnosen, men serologi anbefales gjentatt etter 2-3 måneder. Kilde: forelesning og tilhørende litteratur.
D Ingenting. Dette går over av seg selv
Nei, her er mistanke om erythema migrans, og da gis behandling på klinisk mistanke.

000015ec7700fa457c

37
Ei jente på 11 år kommer til deg på kontoret sammen med mor. Mor har hypothyreose. Jenta pleier ha utbrudd av atopisk dermatitt om vinteren på typiske predileksjonssteder, ellers frisk. I løpet av sommeren har mor oppdaget at jenta har fått hvite flekker på dorsalsiden av hender og føtter samt i munnvikene. Det klør ikke. Du undersøker henne og ser velavgrensede depigmenterte makler med enkelte pigmenterte punktate områder i og rundt hårfollikler.
Hvilken diagnose er mest sannsynlig?

A Pityriasis versicolor
Feil lokalisasjon og gir oftest mer diffust avgrensede områder med hypopigmentering.
B Postinflammatorisk hypopigmentering
Ikke typisk distribusjon for atopiske eksem i barnealder, sitter mer i flexurer og rundt ledd.
C X Vitiligo
Riktig svar. Typiske efflorescenser og lokalisasjon
D Polymorph light eruption/ Soleksem
Gir inflammatoriske komponenter, og blir bedre utover sommeren.

000015ec7700fa457c

38
En 8 år gammel gutt har time hos sin fastlege på grunn av et erytematøst lett skjellende hårløst område i bakhodet som har tilkommet i løpet av noen få uker. Han er ellers frisk og hårbunnen/huden er forøvrig upåfallende.
Hvilket diagnostisk utredningstiltak er det beste førstevalget i allmennpraksis?

Copyright © 2016, Elsevier Inc.

A X Soppavskrap til mikroskopi og dyrkning
Tinea capitis er sannsynlig diagnose og derfor bør soppavskrap være diagnostisk førstevalg i allmennpraksis ved nyoppstått skjellende erytematøst plakk i hodebunn hos ellers ung og frisk pasient

B Hudbiopsi
En rekke kroniske inflammatoriske dermatoser kan gi alopeci, men med et nyoppstått skjellende solitært plakk er ikke hudbiopsi diagnostisk førstevalg i allmennpraksis

C Woods lampe
En Woods lampe er en håndholdt lampe som avgir langbølget UVA. I mørket kan enkelte kutane dermatomykoser (eks. microsporum canis) fluorescere ved eksponering for Woods lampe, men fravær av fluorescering utelukker ikke kutan soppinfeksjon (kilde: dermnet nz). Diagnostikken har derfor begrenset verdi og er ikke naturlig diagnostisk førstevalg i allmennpraksis.

D ANA-screening
Lupus erytematosus kan gi alopeci, men LE er ikke mest sannsynlige diagnose og derfor er ikke ANA-screening diagnostisk førstevalg i allmennpraksis

---

000015ec7700fa457c

39
En mann på 30 år kommer til deg på legekontoret. Han er tidligere hudfrisk, men har det siste året vært mye plaget håndeksem. Han jobber som mekaniker på et bilverksted og mener eksemet blir bedre når han har ferie. Du har tidligere skrevet ut lokale steroider som han har noe effekt av, men eksemet blusser raskt opp igjen ved seponering.
Bør dette utredes videre, og i så fall hvordan?

A Nei, ingen utredning trengs
Bør utredes da det kan ha betydning for utøvelse av hans yrke

B Ja, med prikktest
Prikktest brukes for å påvise type I reaksjoner

C X Ja, med epikutantest
Riktig. Mistanke om kontaktallergisk eksem. Type IV reaksjon som testes med epikutantest. Kilde: Weller, Clinical dermatology, 5th edition samt forelesning om Kontakteksem og andre eksemer

D Ja, med spesifikk IgE i blod
Brukes ved utredning av type I reaksjoner

000015ec7700fa457c

40
En mann på 65 år har tatt kontakt grunnet forandringer i ansiktet som han finner skjemmende. Forandringene har vært tilstede de siste 4-5 år. Du finner et utslett bestående av erytem og fin flassing lokalisert til øyebryn og nasolabialfure. Ikke utslett ellers på kroppen.
Hvilken behandling bør du starte med?

A Protopic salve
B Fucidin salve
C Metronidazol krem
D X Ketokonazol krem
Beskrivelsen er mest forenlig med seboreisk eksem. Dette er førstevalget ved behandling. Kilde: Weller, Clinical dermatology, 5th edition samt forelesning om Kontakteksem og andre eksemer

---

000015ec7700fa457c

41
Ei 4 år gammel jente har time hos deg på fastlegekontoret. Hun har i mange uker hatt utslett på kroppen, det er små hudfargede utvekster som er litt glinsende. Det klør og det blir stadig flere. Mor er usikker på om hun har hatt vannkopper tidligere. Hvilket virus skyldes hudforandringene?

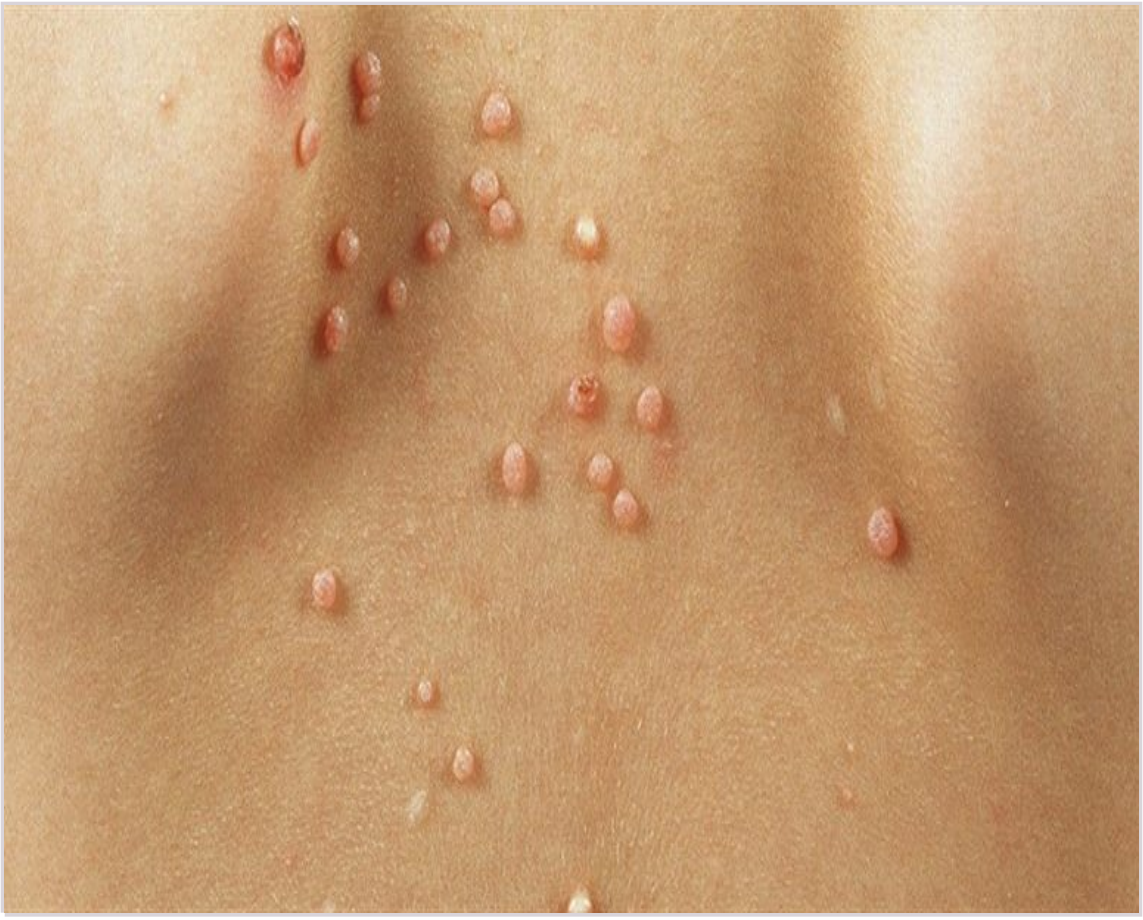

A X Poxvirus
Molluscum contagiosum pga poxvirus gir disse hufargede umbiliserte litt glinsende paplene som kan øke i antall over tid og gi kløe med evt eksematisering. Evt spre seg pga kløe.
B Humant papillomavirus
Dette gir typisk hyperkeratotiske papler eller flate plaque.
C Parvovirus
Parvovirus gir erythema infectiosum som har en helt annen klinikk med røde kinn, circumoral blekhet og evt retikulært utslett på ekstremiteter /petechialt utslett hender/føtter.
D Varicella-zostervirus
Dette vil ikke gi så langvarige forandringer. Dessuten gir det vesikler og ikke papler

000015ec7700fa457c

42
En ung mann på 16 år kommer til deg på legekontoret på grunn av plager med akne. Han de siste fire månedene brukt et preparat som inneholder kombinasjon av topikalt retinoid og benzoylperoksid. Til tross for dette finner du flere papler og pustler lokalisert til ansiktet samt enkelte små arr, og du konkluderer med manglende effekt av behandlingen så langt.
Hvilken behandling er det best å skifte til nå?

A Systemisk klindamycin kombinert med topikal behandling
Klindamycin brukes topikalt, men ikke systemisk ved aknebehandling
B Systemisk klindamycin i monoterapi
C X Systemiske tetrasykliner kombinert topikal behandling
Pga av manglende effekt av topikal behandling samt begynnende arrdannelse er det indikasjon for systemisk behandling. Tetrasykliner skal kombineres med topikal behandling for å unngå resistensutvikling.
D Systemiske tetrasykliner i monoterapi

000015ec7700fa457c

43
Ei jente på 12 år har i noen uker vært plaget med sviende utslett rundt munnen, se foto. Hun er tidligere hudfrisk. Hjemme har de forsøkt hydrokortison med muligens litt effekt, men utslettet blusset opp ved seponering.
Hva bør du som behandlende lege starte med i dette tilfellet?

Copyright © 2016, Elsevier Inc.

A Topikale steroider gruppe 2
Dette vil forverre/utløse en perioral dermatitt
B Topikal terbinafin
Dette er ingen soppinfeksjon
C Topikal fucidin
Dette er ingen bakteriell infeksjon
D X Topikal metronidazol
Erytematøse papler og pustler med utsparing rundt lepperødt gir diagnosen perioral dermatitt. Denne behandlingen er førstevalg ved milde former av perioral dermatitt. Ved mer uttalte former bør tetracykliner benyttes. Kilde: Bolognia, Dermatology, 4th edition og forelesningen Acne, rosacea og perioral dermatitt

0000f15ec77f00fa457c

44
En 45 år gammel mann med kjent psoriasis vulgaris har ikke tilfredsstillende effekt av behandling med topikale steroider samt lysbehandling. Hudlegen finner indikasjon for oppstart med systemisk behandling. Hva slags behandling vil være førstevalg?

A Systemiske steroider
Dette er kontraindisert og vil forverre en psoriasis ved seponering
B X Metotreksat
Riktig. Dersom det ikke foreligger kontraindikasjoner er methotreksat vanligvis førstevalg ved psoriasis. Kilde: Weller, Clinical dermatology, 5th edition samt forelesning om Psoriasis
C Biologisk behandling
Ikke førstevalg
D Cyklosporin
Brukes sjelden ved psoriasis

000015ec7700fa457c

45
En mann på 42 år kommer til legekontoret og forteller at han har hatt utbrudd med utslett over store deler av kroppen som oppsto brått for sju uker siden. Utslettet har kommet og gått siden han fikk det. Han beskriver utslettet som hevelser i huden, at det flytter på seg og ikke etterlater merker i huden. Han klør svært mye når utslettet er der. Han er ellers frisk, bruker ingen faste medisiner og har ingen kjente allergier.
Hvilken medikamentell behandling vil du igangsette i første omgang?

A Perorale steroider.
Nei, dette anbefales ikke ved ukomplisert kronisk urtikaria som beskrevet i ingressen.
B NSAIDs.
Nei, pasienten bør unngå å bruke NSAIDs da dette kan forsterke tilstanden.
C Topikale steroider.
Nei, dette har ikke vist effekt ved kronisk urtikaria.
D X Antihistaminer.
Ja, dette er førstevalg ved kronisk urtikaria.
Ref: Landrø L. Kronisk spontan urticaria. Vedlegg timeplan.medisin.ntnu.no

---

000015ec7700fa457c

46
28 år gammel kvinne oppsøker deg som fastlege da hun plages med ubehag fra flere fingernegler i sin jobb som grafiker. Det startet for et år siden med noen punktaktige forandringer på 2 fingernegler venstre hånd og har så gradvis fått liknende forandringer på 3 negler høyre hånd. Siste 3 måneder har hun utviklet noen gule områder på deler av 3 negler som tidvis er plagsomt da hun bruker mye tastatur på jobb. Hun synes også negleforandringene er kosmetisk skjemmende. Hun benekter utslett på kroppen forøvrig bortsett fra tidvis rødhet i navlen. Du undersøker neglene i lupelampe og ser negleforandringer på totalt 6 fingre med knappenålstore fordypninger og gulige forandringer som ved onycholyse.
Hvilken diagnose er mest sannsynlig utfra gitte opplysninger?

A Neglsopp
B X Neglpsoriasis
Riktig. Det er typiske neglforandringer for psoriasis; pitting, onycholyse, symmetri, kombinert med invers psoriasis i navle
C Lichen planus i negl
D Håndeksem

000015ec7700fa457c

47
Du er turnuslege på lokalsykehuset og tar imot en 60 år gammel mann som innlegges grunnet vekttap på ca. 15 kg i løpet av siste 3 måneder. Han opplyser at han har hatt store problemer med matinntak grunnet smertefulle sår i munnhulen. Siste måneden har han i tillegg utviklet sår på rygg og underekstremiteter uten forutgående traumer. Han er tidligere hudfrisk, bruker ingen faste medisiner. Han har kun forsøkt Paracet mot smerter i munnhule uten særlig effekt. Du undersøker pasienten og finner uttalte erosive forandringer buccalt bilateralt samt i ganen. På øvre rygg sees ca. 25 cm stort erosivt område. På beina sees noen spredte mindre annulære erosjoner. Du ser ingen intakte bullae eller deskvamasjon.
Hvilket histologisk funn vil styrke din tentative diagnose?

A X Intraepidermal blemmedannelse
Riktig. Klinisk best forenlig med diagosen pemfigus vulgaris. Intraepidermal blemmedannelse er karakteristisk for denne tilstanden.
B Subcorneal blemmedannelse
C Subepidermal blemmedannelse
D Perifollikulær blemmedannelse

000015ec7700fa457c

48
Hvilke celler forårsaker leddødeleggelsen i bein ved revmatoid artritt?

A X Osteoclaster
Osteoklaster bryter ned ben , de andre cellene har andre funksjoner
B Makrofager
C Osteocytter
D Osteoblaster

000015ec7700fa457c

49
Hvilket organ er oftest symptomgivende ved systemisk lupus erytematosus (SLE)?

A Hud
B Nyrer
C X Ledd
ledd affiseres hyppigst både ved debut av sykdom og totalt i sykdomskarrieren (ca 50% har leddsymptomer ved debut og 90% i sykdomskarrierer) Med leddsymptomer menes både artritt og artralgi
D Hjerte

000015ec7700fa457c

50
Etiologien ved anti-CCP/ACPA positiv revmatoid artritt er fortsatt ikke helt kjent, men man begynner å avdekke noen mekanismer som man tror spiller en stor rolle i utviklingen av sykdommen.
Hvilke anses som viktigst og mest dominerende?

A X Citrullinering av humane proteiner
Citrulineringsprosessen anses å være den viktigste. Vitamin D mangel er ikke vist å ha en sentral rolle, likledes psykiske traumer. Visse gener disponerer for utvikling av sykdommen, men det er selve citrulinneringsprosessen som er ansett som den viktigste.
B Sykdommen anses som en genetisk betinget sykdom og er knyttet til humane leukocytt-antigener (HLA DRw4)
C Vitamin D-mangel som generelt øker risiko for utvikling av sykdommen hos genetisk disponerte individer
D Forutgående psykiske traumer

000015ec7700fa457c

51
Ved psoriasisartritt kan leddene bli ødelagt.
Hva er det karakteristiske røntgenfunnet som også inngår i CASPAR kriteriene for psoriasisartritt?

A Erosiv leddødeleggelse
B X Bennydannelse
Fragmentering og forkalkning av leddbånd er ikke typiske funn . Erosive forandringer forekommer også ved PsA men det er bennydannelse som er det karakteristiske ved PsA som inngår i CASPAR kriteriene :Radiologisk påvist juxtaartikulær(nær ledd) ny bendannelse (ikke osteofytter)
C Fragmentering av benhinnen
D Forkalking av leddbånd

000015ec7700fa457c

52
28 år gammel mann utredes på grunn av smerter i nedre del av ryggen uten utstråling til ben. Gradvis økende siste par år. Han synes trening hjelper på smertene, men pga ny jobb hatt mindre tid til dette. Han har ikke hatt hovne ledd, senebetennelser, utslett, øyebetennelser eller mageplager. Ved ryggundersøkelse er det normale forhold inkludert god bevegelighet. Lasegues test negativ. Han har god kraft, sensibilitet og normale reflekser. CRP 15 ellers normale blodprøver.
MR viser en litt bukende skive nivå L5/S1, men uten tegn til nerverotkompresjon. I de øvre delene av IS-ledd som er visualisert er det beskrevet benmargsødem bilateralt på
både ileum og sacrumsiden. Leddspalten mellom ileum og sacrum er upåfallende uten tegn til erosjoner eller ankylose.
Hvilken diagnose er mest sannsynlig?

A Ankyloserende spondylitt (=morbus Bekhterevs)
For stille diagnosen ankyloserende spondylitt (AS , tidl kalt Bekhterevs) må man ha radiografiske (røntgen) forandringer i IS ledd . Benmargsødem sett på MR vil ikke være synlig på konvensjonell røntgen.Benmargsødem er ikke strukturelle forandringer, men indikerer aktiv betennelse . I MR beskrivelsen står det at kun de øvre delene av IS-leddene er visualisert og i teorien kan det være radiografisk sakroilitt i de nedre delene av IS-leddene som ikke er fremstilt . Så AS er slik sett ikke utelukket da IS leddene ikke er fullstendig framstilt . MR-IS ledd er anbefalt for å kartlegge nærmere Ved ankyloserende spondylitt er det ofte redusert beveglighet i ryggeb mens vår pasient har normal beveglighet
B Isjias pga prolaps niva L5/S1
Han har ikke typiske isjias smerter med ryggsmerter med utstråling til ben og det er ikke påvist prolaps på MR
C X Non-radiografisk spondylartritt
Non radiografisk vil si at bildefunn sees kun på MR og ikke ved konvensjonell røntgen. I tillegg til MR funn er pasienten under 40 år, har ryggsmerter av inflammatorisk karakter som har vart mer enn 3 mnd og han har lett økt CPR som støtter denne diagnosen.
D Perifer spondylartritt
Det er ingen opplysninger om perifer affeksjon som periferartritt,daktylitt eller entesitt

000015ec7700fa457c

53
Biologiske legemidler brukes i behandling av flere revmatologisk sykdommer.
Hva er definisjonen på et biologisk legemiddel?

A En gruppe legemidler som inneholder virkestoffer som er ekstrahert fra mennesker
B X En gruppe legemidler som inneholder virkestoff fremstilt av levende organismer, som bakterier, sopp, virus eller levende cellekulturer
Dette er definisjonen
C En gruppe legemidler som inneholder virkestoffer som er ekstrahert fra dyr
D En gruppe legemidler som inneholder virkestoff fremstilt med en kappe av lipidbaserte nanopartikler

000015ec7700fa457c

54
Hvor stor er andelen kvinner i forhold til menn som diagnostiseres med systemisk lupus erytematosus (SLE)?

A X 90:10
9 ganger flere kvinner enn menn diagnostiseres med SLE
B 40:60
C 50:50
D 75:25

000015ec7700fa457c

55
Etter eksplosjon i et aluminiumsverksted kommer en voksen mann til sykehuset med brannskader. Huden som er forbrent, bærer preg av store blemmedannelser. Følgende kroppsdeler er affisert:
A. Fremre del av hode og hals
B. Fremre del av truncus
C. Begge underarmer/hender (sirkulært)
Angi hvor stor andel av det totale kroppsarealet som er forbrent (i prosent). Bruk 9-er regelen.

A Ca. 27%
B Ca. 20%
C X Ca. 34%
Riktig svar er ca. 34% av det totale kroppsarealet
I følge 9er-regelen er det 33,5%:
Fremre del av hode/hals 4,5%
Fremre del av trunkus: 18%
Begge underarmer: 6 %
Begge hender: 5%
D Ca. 43%

000015ec7700fa457c

56
Du leser en meta-analyse av kohortstudier som hadde til hensikt å undersøke om fedme kan påvirke risikoen for hjerteinfarkt. Noen av de inkluderte studiene har i de statistiske analysene justert for deltakernes kolesterolnivå ved studiestart. Anta at sammenhengen mellom fedme og kolesterolnivå forklares av at fedme påvirker kolesterolnivået, og anta at kolesterolnivå kan påvirke risiko for hjerteinfarkt.
Hvilken rolle har kolesterolnivå i studien, og burde det vært justert for kolesterolnivå i de statistiske analysene?

A Kolesterolnivå er en konfunder og burde ikke vært justert for
B X Kolesterolnivå er en mediator og burde ikke vært justert for
Det stemmer. Kolesterolnivå er her en sannsynlig mediator mellom fedme og hjerteinfarkt og er derfor ikke en feilkilde som skal justeres for når hensikten med studien er å estimere fedmens effekt på hjerteinfarktrisiko. Tvert imot kan justering føre til galt estimat.
C Kolesterolnivå er en mediator og burde vært justert for
D Kolesterolnivå er en konfunder og burde vært justert for

000015ec7700fa457c

57
En studie undersøkte sammenhengen mellom snusbruk og hjertefunksjon og koagulasjon. 1000 snusbrukere og 1000 personer som ikke brukte snus, ble rekruttert ved invitasjon til tilfeldig utvalgte avgangselever i videregående skole. Begge gruppene ble undersøkt på sykehuset med detaljert ultralydundersøkelse av hjertet og måling av en rekke koagulasjonsfaktorer i blodet. Resultatene ble sammenliknet mellom de to gruppene.
Hva slags type studie er dette?

A Klinisk intervensjonsstudie
Nei, det ble ikke gitt noen intervensjon som ble evaluert i denne studien
B X Tverrsnittsstudie
Riktig. Ultralydmålinger og koagulasjonsfaktorer på ett tidspunkt ble sammenliknet mellom de to gruppene.
C Kasus-kontroll-studie
Feil. I en kasus-kontroll-studie identifiseres først en gruppe som har utviklet utfallet i studien (for eksempel en type hjertesykdom; kasus-gruppen) og det velges så en kontrollgruppe som ikke har utviklet utfallet i studien, og så sammenliknes eksponeringsinformasjon (for eksempel snusbruk) mellom de to gruppene.
D Randomisert kontrollert studie

000015ec7700fa457c

58
Gastroenteritt på grunn av rotavirus har vært en hyppig årsak til sykdom og sykehusinnleggelse i småbarnsalder. I Norge ble vaksine mot rotavirus innført som en del av barnevaksinasjonsprogrammet i 2014 - med vaksine som gis i munnen ved 6 uker og 3 måneders alder. I en ny Cochrane-gjennomgang var målet å finne ut om vaksine mot rotavirus er effektivt i forebyggingen av diare og dødsfall hos små barn. I figuren under vises resultater fra studiene som sammenligner vaksinen(RV1) med placebo, sett opp mot forekomst av alvorlig rotavirus diare opptil 1 års alder. Det er skilt mellom studier fra land med lav (1) og høy (2) dødelighet.
Hva viser resultatene?

Analysis 1.1. Comparison 1 RV1 versus placebo, Outcome 1 Rotavirus diarrhoea: severe (up to 1 year follow-up).

Study or subgroup	RV1 n/N	Placebo n/N	Risk Ratio M-H, Random, 95% CI	Weight	Risk Ratio M-H, Random, 95% CI
1.1.1 Low-mortality countries (WHO strata A & B)					
RV1 Bernstein 1999-USA	2/108	9/107		5.42%	0.22[0.05,1]
RV1 Li 2014-CHN	8/1575	32/1573		9.92%	0.25[0.12,0.54]
RV1 Phua 2009-AS	0/5263	15/5256		2.14%	0.03[0,0.54]
RV1 Ruiz-Palac 06-LA/EU	12/9009	77/8858		11.17%	0.15[0.08,0.28]
RV1 Salinas 2005-LA	27/1392	34/454		12%	0.26[0.16,0.42]
RV1 Tregnaghi 2011-LA	7/4211	19/2099		9.22%	0.18[0.08,0.44]
RV1 Vesikari 2007a-EU	5/2572	60/1302		8.9%	0.04[0.02,0.1]
Subtotal (95% CI)	**24130**	**19649**		**58.77%**	**0.16[0.09,0.26]**
Total events: 61 (RV1), 246 (Placebo)					
Heterogeneity: Tau²=0.27; Chi²=15.41, df=6(P=0.02); I²=61.08%					
Test for overall effect: Z=6.91(P<0.0001)					
1.1.2 High-mortality countries (WHO strata D & E)					
RV1 Colgate 2016-BGD	14/350	39/350		11.28%	0.36[0.2,0.65]
RV1 Madhi 2010-MWI	52/1182	47/591		12.75%	0.55[0.38,0.81]
RV1 Madhi 2010-ZAF	16/2116	36/1050		11.34%	0.22[0.12,0.4]
RV1 Steele 2010b-ZAF	5/379	3/96		5.86%	0.42[0.1,1.74]
Subtotal (95% CI)	**4027**	**2087**		**41.23%**	**0.37[0.23,0.6]**
Total events: 87 (RV1), 125 (Placebo)					
Heterogeneity: Tau²=0.12; Chi²=6.91, df=3(P=0.07); I²=56.58%					
Test for overall effect: Z=4.09(P<0.0001)					
Total (95% CI)	**28157**	**21736**		**100%**	**0.22[0.14,0.34]**
Total events: 148 (RV1), 371 (Placebo)					
Heterogeneity: Tau²=0.37; Chi²=39.86, df=10(P<0.0001); I²=74.91%					
Test for overall effect: Z=6.63(P<0.0001)					
Test for subgroup differences: Chi²=5.84, df=1 (P=0.02), I²=82.87%					

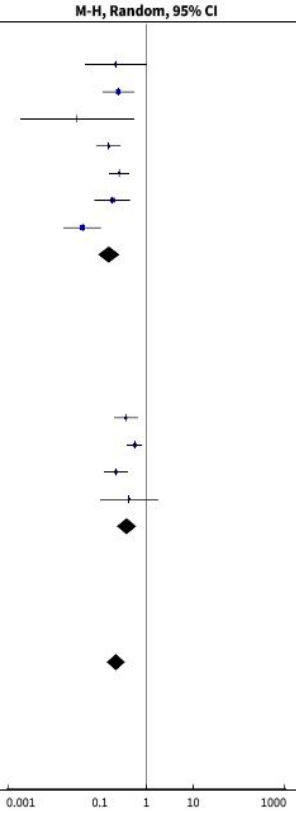

A Vaksinering forbygger flere enkelttilfeller med alvorlig diare forårsaket av rotavirus i land med lav dødelighet enn i land med høy dødelighet (RR 0,16 vs. RR 0,37)
Selvom RR her er lavere i land med lav dødelighet vil antallet tilfeller som reduseres være høyere i land med høy dødelighet ettersom forekomsten her er mye høyere i utgangspunktet. Dette kan vi se på tallene i 2. og 3. kolonne.

B I land med høy dødelighet forebygger vaksine (RV1) 41 % av de alvorlige tilfellene med diare forårsaket av rotavirus (4 studier, høyt kunnskapsgrunnlag)
Den nederste meta-analysen viser resultatet fra land med høy dødelighet. Vi ser resultatet fra hver av de fire inkluderte studiene samt samle-estamatet fra disse som en diamant. Samle-estimatet/resultatet fra meta-analysen er RR 0,37 (95% KI 0,23-0,60) - dvs 63% redusert risiko

C I land med høy dødelighet forebygger vaksine (RV1) trolig 63% av de alvorlige tilfellene med diare forårsaket av rotavirus, men vi kan ikke si noe med sikkerhet pga overlappende konfidensintervaller
Her kan vi være ganske sikre på resultatet. Overlappende konfidensintervaller er en styrke i en meta-analyse.

D X I land med lav dødelighet gir vaksinering (med RV1) en 84 % reduksjon av alvorlige tilfeller med diare forårsaket av rotavirus (7 studier)
Den øverste meta-analysen viser resultatet fra land med lav dødelighet. Vi ser resultatet fra hver av de syv inkluderte studiene samt samle-estamatet fra disse som en diamant. Samle-estimatet/resultatet fra meta-analysen er RR 0,16 (95% KI 0,09-0,26) - dvs 84% redusert risiko

---

000015ec7700fa457c

59
Du tilser en 75 år gammel mann på sengepost som er innlagt med sepsis. Han har blitt stadig dårligere utover natten. Det er tatt nye blodprøver og disse viser INR: 2.8 (normalområdet 0.8-1.2) og trombocytter: 30 x 109/l (normalområde: 150 - 450) Du er usikker på om dette funnet representer disseminert intravaskulær koagulasjon (DIC) eller akutt leversvikt.
Hvilken blodprøve kan hjelpe deg til å avgjøre hvilken av de to tilstandene som er mest sannsynlig?

A X Bilirubin
INR stiger ved økt forbruk av koagulasjonsfaktorer ved DIC og ved redusert produksjon av disse ved leversvikt. Foruten INR så er den beste markøren for leversvikt bilirubin. Den stiger ikke særlig ved DIC og er til hjelp for å skille disse totilstandene. D-dimer vil sannsynligvis være forhøyet ved begge tilstandene. Fibrinogen vil være vanskelig å tolke da det både er en akuttfasereaktant som produseres i lever og som forbrukes ved DIC.

B D-dimer

C Kreatinin

D Fibrinogen

000015ec7700fa457c

60
En ung mann på 22 år legges inn på sykehus med feber av ukjent årsak. Feberen har vart i 2 uker. Han har samtidig orale ulcerasjoner, makulopapuløst utslett på brystet og magen og hovne lymfeknuter på halsen. Han kom hjem fra ferie i Thailand for 3 uker siden.
Hvilken undersøkelse vil du ta først hos denne pasienten?

A Anti-nøytrofil cytoplasmisk antistoff (ANCA) med tanke på granulomatose med polyangitt (Wegeners granulomatose)

B CT-collum da du mistenker at de hovne lymfeknutene er lymfom

C Dengue hurtigtest da du mistenker Denguefeber som forekommer hyppig i Thailand

D X HIV-test da du mistenker akutt HIV-infeksjon
Akutt HIV skal mistenkes hos yngre ved feber av ukjent årsak. Feber, orale ulcerasjoner, hovne lymfeknuter og utslett er typisk for akutt HIV, men ikke for de andre svaralternativene.

000015ec7700fa457c

61
Sepsis er en alvorlig tilstand med høy dødelighet spesielt hos de med septisk sjokk. Ofte er alvorlig sepsis med septisk sjokk forbundet med utvikling av flerorgansvikt.
Hvilke patofysiologiske prosesser er viktigst for utviklingen av septisk sjokk?

A X Vasodilatasjon og kapillærlekkasje som gir hypoperfusjon av kroppens organer
Dette er klart de viktigste patofysiologiske prosessene ved sepsis som oppstår når overaktivering av inflammatoriske prosesser fører til en systemisk endotelaktivering med påfølgende vasodilatasjon og kapillærlekkasje
B Infiltrasjon av bakterier i flere organer som fører til høyt oksidativt stress
C Toxiner fra bakterier som ødelegger immunceller
D Nyretoksisitet ved bruk av aminoglykosier som gir væskeakkumulering

000015ec7700fa457c

62
En 80 år gammel mann med feber av ukjent årsak legges inn ved medisinsk avdeling til utredning. Han har hatt hodepine, synsforstyrrelser, smerter/stivhet i skuldermuskulaturen og blodprøver viser SR: 105.
Hvilken undersøkelse bestiller du først hos denne mannen?

A MR-caput for å se etter intrakraniell ekspansiv prosess
B X Biopsi fra arteria temporalis med tanke på temporalisarteritt
Eldre med hodepine, synsforstyrrelser og SR>100 gir sterke mistanke om temporalisarteritt. Smerter i skulderene taler for samtidig polymyalgis rheumatica.
C Blodprøve på revmatoid faktor (IgM-RF) og anti-CCP med tanke på revmatoid artritt
D CT-abdomen for å se etter malignitet

000015ec7700fa457c

63
Du er legevaktslege og oppsøkes av en 60 år gammel kvinne. Hun bruker amitriptylin på indikasjon depressiv episode. Hun har siste to døgn også brukt tramadol på grunn av et beinbrudd. Hun har siste 24 timer blitt tiltagende agitert og forvirret. Hun svetter og har feber og ved undersøkelse av senereflekser påviser du klonus. Hvilken tilstand bør først utelukkes i dette tilfellet?

A X Serotonergt syndrom
kombinasjon TCA + tramadol øker risiko, passer med sympt
B Malignt nevroleptikasyndrom
C Antidepressivt seponeringssyndrom
D Smerteutløst delirium
feber taler mot dette (?)

000015ec7700fa457c

64
Enkelte antipsykotiske og antidepressive legemidler har relativt sterk antikolinerg effekt.
Hvilke perifere bivirkninger vil du (blant annet) forvente ved å gi et slikt legemiddel?

A Inkontinens, bradykardi
Inkontinens og takykardi er typiske kolinerge bivirkninger.
B Inkontinens, takykardi
C X Urinretensjon, takykardi
Urinretensjon og takykardi er typiske antikolinerge bivirkninger.
D Urinretensjon, bradykardi

000015ec7700fa457c

65
Du er fastlege for en 38 år gammel kvinne med et tidligere opioidmisbruk som nå har brukt Metadon som del i legemiddelassistert rehabilitering (LAR) i over 10 år. Hun har nå vært i kontakt med deg flere ganger de siste to ukene på grunn av luftveisinfeksjon. Hun har plagsom, lite produktiv hoste, er periodevis febril og har lett nedsatt allmenntilstand. CRP er nå 45 mg/l. Du mistenker atypisk pneumoni, og overveier å starte antibiotikabehandling.
Et aktuelt behandlingsalternativ ved denne diagnosen bør unngås hos akkurat denne pasienten. Hvilket?

A Doksysyklin (et tetrasyklin)
Kan brukes
B X Erytromycin (et makrolid)
Erytromycin forlenger QT-tid, i likhet med metadon. To medikamenter som forlenger QT-tiden gir vesentlig økt risiko for signifikant QT-tidforlengelse og potensielt alvorlig torsades de pointes-arytmi. I tillegg vil erytromycin øke serumkonsentrasjonen av metadon pga. CYP3A4-hemming.
C Amoksicillin (et aminopenicillin)
Kan brukes (men er mindre aktuelt)
D Ciprofloksacin (et kinolon)
Kan brukes (men er mindre aktuelt)

000015ec7700fa457c

66
En eldre kvinne bruker bl.a. følgende legemidler: Tolterodin (et antikolinergt middel til bruk ved urininkontinens), donepezil (en kolinesterasehemmer til bruk ved Alzheimers sykdom), zopiklon (et korttidsvirkende sovemiddel) og sertralin (et SSRI-preparat til bruk ved depresjon og angstlidelser). Hun har nå hatt to episoder med fall under toalettbesøk nattestid. Om morgenen og formiddagen virker hun veldig trøtt og er litt snøvlete og ustø.
Hvilket legemiddel har mest sannsynlig årsakssammenheng med dette?

A Donepezil
Kan gi noe overlappende bivirkninger, men gitt sykehistorien er zopiklon klart mer sannsynlig.
B X Zopiklon
Vignetten beskriver typiske bivirkninger hos eldre av benzodiazepiner og benzo-lignende sovemidler som zopiklon. Eldre får ofte falltendens, som i stor grad mangler hos yngre med mindre man overdoserer. Z-hypnotika har lengre virketid hos eldre, og zopiklon kan ofte gi påvirkning dagen derpå, med typiske CNS-depressive effekter.
C Tolterodin
Kan gi CNS-påvirkning pga. sentral antikolinerg effekt hos enkelte. Gitt sykehistorien er zopiklon klart mer sannsynlig årsak.
D Sertralin
Gir vanligvis lite CNS-dempende effekt, men kan gi uspesifikke CNS-bivirkninger hos eldre. Gitt sykehistorien er zopiklon klart mer sannsynlig.

000015ec7700fa457c

67
Flere av legemidlene som benyttes i behandlingen av ADHD er forbundet med en viss misbruksfare.
Hvilket legemiddel er et behandlingsalternativ for pasienter med ADHD og samtidig rusmisbruk, eller som vurderes å være i en høyrisikogruppe for misbruk?

A X Atomoksetin
Reopptakshemmer av noradrenalin (og serotonin), mekanistisk et SNRI. Ikke forbundet med rusvirkninger. Ref: Mørland J, Waal, H. Rus og avhengighet.
B Lisdeksamfetamin
Mulig redusert misbrukspotensial sammenlignet med amfetamin pga. at det må aktiveres metabolsk og dermed har en langsomt innsettende effekt. Det er likevel en viss risiko for misbruk.
C Fluoksetin
Er ikke indisert ved ADHD.
D Metylfenidat
Virkningsmekanismen er ganske lik kokain, hemmer reopptak av dopamin. Kan misbrukes.

000015ec7700fa457c

68
Disulfiram (Antabus) er et legemiddel som brukes hos pasienter med alkoholavhengighet.
Hvordan virker dette legemidlet?

A Midlet virker ved å øke den presystemiske nedbrytningen av etanol i tarmvegg og lever, slik at pasientene ikke oppnår noen ruseffekt og dermed reduserer inntaket av etanol
B X Midlet gir en opphopning av etanolmetabolitter som har ubehagelige effekter, slik at pasientene tvinges til å redusere inntaket av etanol
Dette er et faktum, som ikke trenger noen nærmere forklaring
C Midlet blokkerer alkoholreseptorene i hjernen slik at pasientene ikke oppnår noen ruseffekt og dermed reduserer sitt inntak av etanol
D Midlet virker ved å blokkere dopaminsyntesen i nucleus accumbens, noe som igjen vil redusere drikketrangen slik at inntaket av etanol reduseres

000015ec7700fa457c

69
Legemidlene aripiprazol, haloperidol, klozapin og risperidon er alle antipsykotika, men de har forskjellig bivirkningsprofil. Hvilket av disse midlene er i størst grad forbundet med sedasjon?

A Risperidon
B Haloperidol
C X Klozapin
Klozapin har en svært kraftig sentral antihistaminerg effekt, noe som fører til uttalt sedasjon.
D Aripiprazol

000015ec7700fa457c

70
I laboratorieanalyser brukes ofte begrepet analytisk variasjon. Analytisk variasjon er et uttrykk for spredning av prøveresultater ved gjentatt analysering av samme prøve, og blir ofte oppgitt som en variasjonskoeffisient, som er standardavviket i prosent av gjennomsnittet. Analysen HbA1c har en oppgitt analytisk variasjonskoeffisient på 2,5% ved laboratoriet som du benytter. Hvis man gjentar analyse av samme prøve for HbA1c 10 ganger, hvor stort numerisk område vil en kunne forvente at 95% av disse resultatene faller innenfor? Gjennomsnittet av målingene er 40 mmol/mol.

A 36 – 44 mmol/mol
B X 38 – 42 mmol/mol
Vi vil forvente at 95% av resultatene ligger i følgende område: Gjennomsnittet av målingene (40 mmol/mol) +/- 2 standardavvik (2 x 2,5%), dvs. i området 40 +/- 5 % = 38 - 42 mmol/mol, som følge av den analytiske variasjon alene.
C 40 – 45 mmol/mol
D 39 – 41 mmol/mol

000015ec7700fa457c

71
Far kontakter legevakten per telefon, sønnen har hoppet på trampoline og falt ut av sikkerhetsnett.
Landet på høyre arm, er hoven over albue og vil nå ikke bevege armen.
Hvilken patologi ser du på bildene?

H

C: 2048,0, W: 4096,0
TRRG91_Legevakt
Side
H
13.08.2019, 20:11:17
1

A Inadekvate projeksjoner som dermed gir feilaktig inntrykk av skjelettskade.
Sideprojeksjonen er av tilfredsstillende diagnostisk kvalitet. Det ligger også informasjon i et suboptimalt frontbilde.

B Supracondylær humerusfraktur med ventral feilstilling. Positivt fremre og bakre fettputetegn.
Det er det distale fragmentet som beskrives dislosert i forhold til det proksimale. Kun bakre fettpute er synlig, effusjon ventralt

C X Supracondylær humerusfraktur med dorsal dislokasjon. Positivt bakre fettputetegn.
Fremre humorallinje bekrefter dorsal dislokasjon av distale fragment. Fraktur er synlig på front- og sidebildet. Kun bakre fettpute er synlig, effusjon ventralt.

D Distal humerusfraktur uten vesentlig feilstilling. Positivt fremre og bakre fettputetegn.
Dorsalt dislosert distalfragment. Kun bakre fettpute er synlig, effusjon ventralt.

000015ec7700fa457c

72
Du er overlege på reumatologisk avdeling på et universitetssykehus. Du møter en mann i 30-årene som er henvist til deg fra fastlegen. Han har smerter dorsalt i bekkenet og plagene er verst på morgenen. Du mistenker en reumatologisk tilstand, aksial spondylartropati, men ønsker blant annet å gjennomføre bildediagnostikk for å få mer informasjon
Hvilken type bildediagnostikk henviser du til?

A Røntgen av IS-ledd og columna for å se etter syndesmofytter og utelukke frakturer

B X MR av IS-ledd for å se etter ødem, sklerose og fettdistribusjon
Ved mistanke om aksial spondylartropati kan bildediagnostikk gi tilleggsinformasjon med tanke på diagnostikk og monitorering av behandling. Benmargsødem, sklerose, patologisk fettdistribusjon, ankylose og erosjoner er noe av det som indikere aksial spondylartropati. CT gir informasjon om strukturelle endringer i leddflatene, men kan ikke brukes til å vurdere ødem eller fettdistribusjon. Røntgen gir informasjon om strukturelle endringer som ankylose og erosjoner, men er mindre sensitivt enn CT. Røntgen av columna er ikke indisert ut fra de aktuelle kliniske opplysningene.

C CT av IS-ledd for å se etter erosjoner og ankylose

000015ec7700fa457c

73
Gutt på 5 år. Fall på 2 meter, landet på høyre arm. Lett hevelse og feilstilling distale underarm. God distal nevrovaskulær status, ingen smerter i albue eller i fossa tabatiere (Den anatomiske "snusboksen").
Hvilken undersøkelse er rekvirert og hva viser bildene?

St.Olavs Hospital HF
^^^^
TRRTLab1CR
Front
HØ
L
01.09.2008, 16:21:59
F
Front
1

St.Olavs Hospital HF
^^^^
TRRTLab1CR
Side
HØ
L
01.09.2008, 16:30:05
F
Side
2

A X Røntgen håndledd front og side.
Distal antebrachiumfraktur, greenstick-type i radius
Hos barn er skjelettet strukturellt svakere og inkomplette frakturer kan oppstå. Ved greenstick-fraktur vil cortex på traksjonssiden ryke, mens på kompresjonssiden får man plastisk defomering og intakt cortex. Potensiellt ustabil fraktur.

B Røntgen håndledd front og side.
Plastisk deformitet i distale radius og ulna.

C Røntgen håndledd front og side.
Epifysiolysefraktur i distale antebrachium
Ingen holdepunkt for epifysiolyse her

D Røntgen hånd, front og side.
Inkomplett fraktur i radiusmetafysen.
Det foreligger også en inkomplett fraktur i distale ulna.
Projeksjonen er rtg håndledd, front og side.

000015ec7700fa457c

74
81 år gammel kvinne kommer til sykehuset etter fall mot høyre hofte. Hun har sterke smerter, kan ikke belaste høyre underekstremitet. Røntgen protesebekken og innskutt bilde vedlagt (bilde 1+2), gamle bilder til sammenligning (bilde 3 + 4).
Hva viser bildene og hva vil du gjøre med denne pasienten?

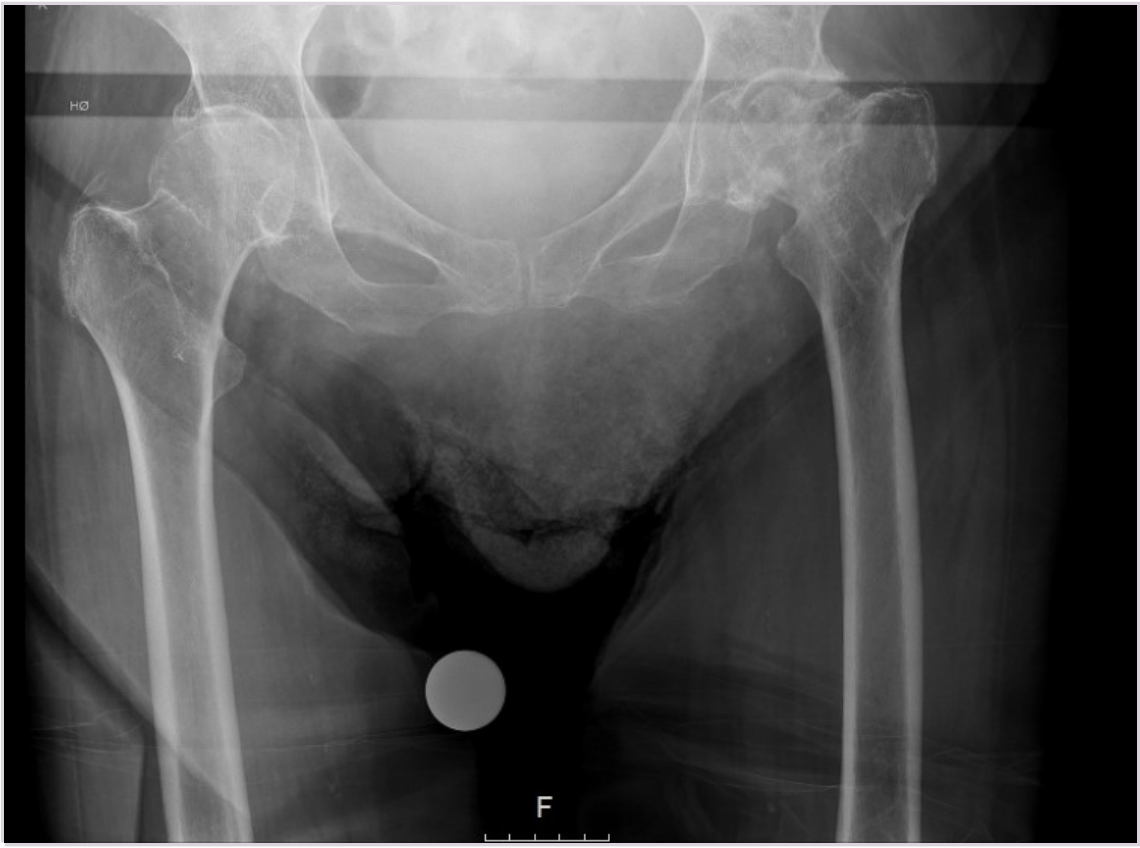
HØ
F

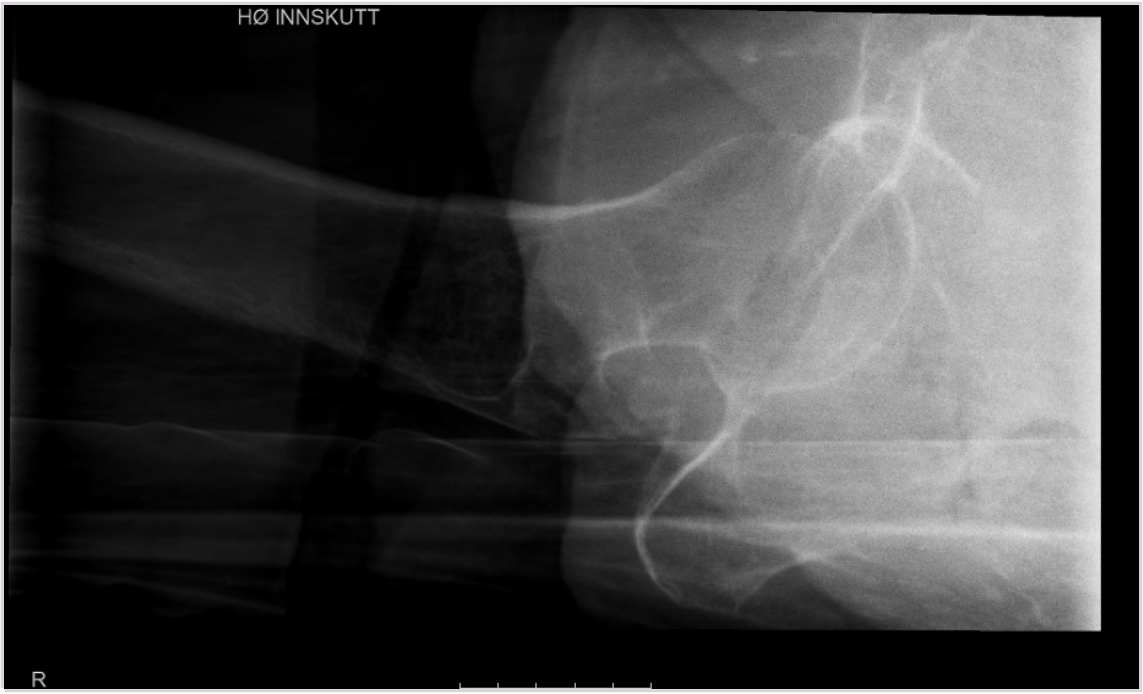
HØ INNSKUTT
R

A Tumor i høyre collum femoris, pasienten bør utredes for underliggende malignitet.

B X Kan ikke sikkert utelukke fraktur høyre side, ved overbevisende klinikk bør pasienten utredes med MR eller CT.
Innkilt fraktur kan være umulig å utelukke på røntgen, ved klinisk mistanke bør pasienten undergå MR, evt CT-undersøkelse

C Uendrede forhold med sekvele etter gjennomgått fractura colli femori venstre side, pasienten kan mobiliseres til smertegrensen.

0000f15ec7700fa457c

75
Du arbeider som fastlege og har i dag besøk av en 54 år gammel kvinne som plages mye med diffuse leddsmerter fra større og mindre ledd i over- og underekstremitetene. Du ønsker å henvise pasienten til en skjelettscintigrafi. Pasienten arbeider som sykepleier og har hørt litt om denne undersøkelsen tidligere, men lurer på slags radiofarmakon som gis og hvordan man tolker bildene.
Hva svarer du pasienten?

A 99mTc gis intravenøst til pasienten. Dette vil tas opp i skjelettet, og områder med beinnydannelse vil fremstå som signalsvake områder.
Ved enkelte nukleærmedisinske undersøkelsen gis kun 99mTc, men for å fremstille skjelettområder med beinnydannelse må 99mTc bindes til en fosfatforbindelse. Områder med beinnydannelse vil da fremstå som signalintense områder.

B 99mTc bindes til en fosfatforbindelse, og gis intravenøst til pasienten. Dette vil tas opp i skjelettet, og områder med beinnydannelse vil fremstå som signalsvake områder.
Riktig radiofarmakon, men områder med beinnydannelse vil fremstå som signalintense, ikke signalsvake.

C 99mTc gis intravenøst til pasienten. Dette vil tas opp i skjelettet, og områder med beinnydannelse vil fremstå som signalintense områder.
Ved enkelte nukleærmedisinske undersøkelsen gis kun 99mTc, men for å fremstille skjelettområder med beinnydannelse må 99mTc bindes til en fosfatforbindelse.

D X 99mTc bindes til en fosfatforbindelse, og gis intravenøst til pasienten. Dette vil tas opp i skjelettet, og områder med beinnydannelse vil fremstå som signalintense områder.
550 MBq 99mTc-MDP (MDP er en fosfatforbindelse) gis intravenøst. Normalt tas 40-50 % av injisert dose opp i skjelettet. Pasienten venter deretter 2-3 timer før det tas planare helkroppsbilder (og evt. SPECT/CT). Områder med beinnydannelse fremstår signalintense.

000015ec7700fa457c

76
Se vedlagt bilde. 16 år gammel gutt som for 6 måneder siden falt på ski og tok seg for med venstre hånd. Han fikk påvist en distal radiusfraktur som ble konservativt behandlet. Han kommer nå til deg på legekontoret med lett nedsatt funksjon og tidvis smerter ved ensidig belastning. Ingen signifikante kliniske funn. Du rekvirerer røntgen venstre håndledd front og side med motsatt side til sammenligning. Kun frontbilder vises her.
Hva kan forklare bildefunnene?

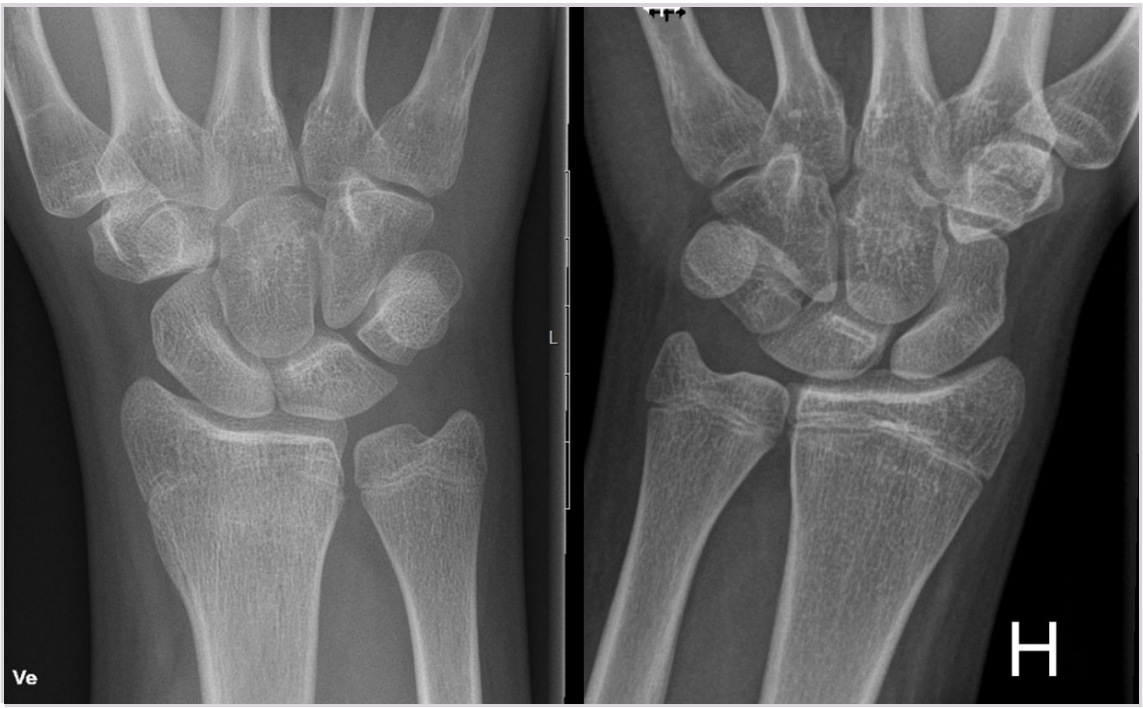

A Pasienten har gjennomgått avaskulær nekrose av distale radius venstre side med resulterende økt sklerose og prematur lukning av vekstsonen
B Pasienten har forsinket lukning av epifyser på høyre side, som er en normalvariant uten sammenheng med aktuelle sykehistorie. Normale funn på venstre side.
C Pasienten har luksasjon mellom os triquetrum og os pisiforme i venstre håndledd.
D X Pasienten har gjennomgått en epifysiolysefraktur på venstre side med dannelse av benbro og prematur lukning av vekstsonen.
Det foreligger ikke luksasjon i håndrotsknokler på venstre side, projeksjonen gir inntrykk av økt avstand sammenlignet med høyre side men er uansett godt innenfor normal avstand på 3-4 mm. Fyseskivene er det svakeste punktet i skjelettet sammenlignet med ligamenter og sener og er derfor disponert for frakturer, seneskader og ligamentruptur er sjelden hos barn. Særlig gjelder dette hos barn i prepubertal vekstspurt, like før fysene lukker seg. Skade på vekstsonen kan gi prematur lukning av fyseskiven og medfølgende vekstforstyrrelse. Den mest brukte klassifiseringen av epifysiolysfrakturer heter Salter-Harris og er inndelt i type I-V med økende komplikasjonsrisiko jo høyere tall. Ved mistanke om fyseskade bør pasienten følges med røntgen i minst 12 mnd med tanke på vekstforstyrrelse.
Denne pasienten har sekvele etter epifysiolysefraktur og prematur lukning av fysen. Det er normalt at lukning av epifyseskiver skjer sidelikt i samsvarende ekstremiteter. Distale radius er ikke et predileksjonssted for avaskulær nekrose.

000015ec7700fa457c

77
Hvilke av følgende hudtumorer utgår fra enten melanocytter eller keratinocytter?

A Nevuscelletumor, basalcellekarsinom og dermatofibrom.

Dermatofibrom er en benign dermal bøtdelsvulst.
B X Nevuscelletumor, basalcellekarsinom og malignt melanom.
Nevuscelletumor og malignt melanom utgår fra melanocytter; basalcellekarsinom utgår fra keratinocytter.
C Malignt melanom, Merkelcelletumor og dermatofibrom.
Merkelcelletumor utgår fra Merkelceller.
D Merkelcelletumor, basalcellekarsinom og malignt melanom.

000015ec7700fa457c

78
En 56 år gammel kvinne oppsøker fastlegen på grunn av et 10 mm stort sår som ikke vil gro i pannen. Hun blir henvist til plastikk kirurgen for fjerning av lesjonen. Vedlagt bilde viser bilde av lesjonen. Hva er mest sannsynlig diagnose i dette tilfellet?

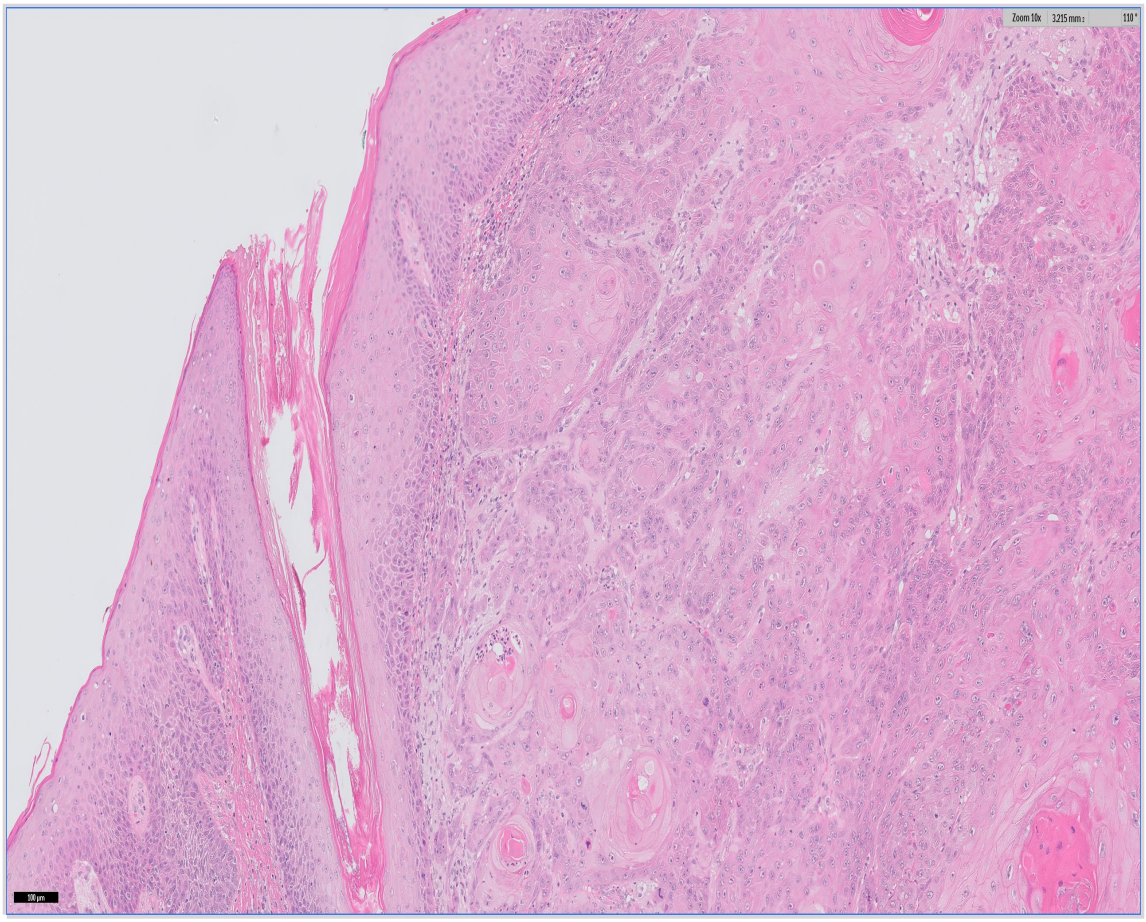

A Aktinisk keratose
B Malignt melanom
C Basalcellekarsinom
D X Plateepitelkarsinom
Riktig svar. Her ses en infiltrerende epidermal tumor med atypi bygget opp av atypiske celler som ligner keratinocytter. Det er abnorm forhorning, cellulær atypi og spredte mitoser (disse forandringene er imidlertid ikke like tydelig på bildet).

000015ec7700fa457c

79
En 45 år gammel mann oppsøker fastlegen for fjerning av en 10 mm stor brun forandring på ryggen. Fastlegen fjerner lesjonen og sender den til avdeling for patologi for histopatologisk undersøkelse. I patologisvaret er det beskrevet en lesjon som er bygget opp av nevusceller som danner varierende store reder. Det er ikke sett mitoser, cellulær atypi eller pagetoid vekst.
Hva er mest sannsynlig diagnose i dette tilfellet?

A Basalcellekarsinom
Basalcellekarsinom er bygget opp av basaloide celler som ligner cellene vi ser langs stratum basale. De er ikke bygget opp av nevusceller.
B X Godartet nevuscelletumor
Riktig svar. Ut ifra patologisvaret er dette mest sannsynlig diagnose i dette tilfellet. Ved maligne melanom er det som regel beskrevet cellulær atypi, økt mitoseaktivitet og i flere tilfeller også pagetoid vekst.
C Aktinisk keratose
Ved aktinisk keratose er det dysplasi i plateepitelet (premalign tilstand som kan føre til plateepitelkarsinom).
D Malignt melanom
Ved maligne melanom er det som regel beskrevet cellulær atypi, økt mitoseaktivitet og i flere tilfeller også pagetoid vekst.

000015ec7700fa457c

80
En 53 år gammel mann oppsøker fastlegen på grunn av 4-5 spredte lesjoner i pannen og skuldrene. Lesjonene varierer i størrelse mellom 5-20 mm. De største lesjonene er ulcererte. Ved anamneseopptak fremkommer det at pasienten fikk transplantert en nyre for om lag 5 år siden. Dersom man tar biopsier fra disse lesjonene, hvilken diagnose vil man kunne forvente i dette tilfellet?

A X Plateepitelkarsinom
Riktig svar. I dette tilfellet er plateepitelkarsinom mest aktuell differensialdiagnose. Risikofaktorer for utvikling av plateepitelkarsinom i hud er blant annet UV-lys (solskade), brannskade og immunsuppresjon. Pasienten var tidligere nyretransplantert og trolig satt på immunsuppresjons behandling for å unngå rejeksjon.

B Psoriasis
Psoriasis er en inflammatorisk tilstand som kan være assosiert med tilstander som arteritt, myopati, enteropati o.l. Det er ikke så vanlig med ulcerasjoner ved psoriasis.

C Dermatofibrom
Dermatofibromer er typisk solitære lesjoner som oppstår i dermis. Fremstår som regel ikke som ulcererte lesjoner i ansiktet.

D Lichen planus
Lichen planus er en selvbegrensende inflammatorisk tilstand som kjennetegnes av lilla, kløende papler, ikke som ulcererte lesjoner.

0000015ec7700fa457c

Testen har 80 oppgaver. På utskriftstidspunktet var 0 oppgaver blitt trukket og det var gjort fasitendringer på 0 oppgaver.