2019 - IIID - MD4062 - eksamen 1
Eksamensdato: 2019-05-13

1
En 68 år gammel tidligere frisk mann oppsøker fastlegen sin pga. 6 ukers symptomer med økende svelgvansker. Han føler seg forøvrig i fin form, men må tygge maten grundig. Plagene startet i forbindelse med at han spiste et større kjøttmåltid. Ved undersøkelse finner du at han er i god allmenntilstand og du finner ingen sikker patologi ved undersøkelsen. Vekttap 2 kg. Du tar blodprøver som viser:
Hb 12,9 g/dl (ref. 13,4-17,0 g/dl),
SR 21 (ref.< 17) ,
trombocytter 250 x 10^9/L (ref. 164 – 370 x 10^9/L),
hvite 8,9 x 10^9/L(ref. 4,1 - 9,8 x 10^9/L).
Hvilke tiltak gjør du?

A Skriver resept på PPI og tar han til kontroll om 1 uke
B Henviser han til UL abdomen
C Henviser han til gastroskopi
D Skriver resept på PPI og henviser han til gastroskopi.

000015da9a22994e26

2
Selv om det ikke er påvist metastaser i aksillære lymfeknuter, blir de fleste som opereres for brystkreft, også operert i aksillen. Dette gjøres vanligvis i samme operasjon som når brystsvulsten fjernes.
Hva slags operasjon gjøres i aksillen, og hva er hensikten med dette inngrepet?

A Det gjøres vaktpostdiagnostikk der man fjerner de første lymfeknutene det dreneres til i aksillen. Formålet er å hindre metastasering til aksillære lymfeknuter.
B Det gjøres aksilledisseksjon der alle lymfeknuter i nivå 1 og 2 i aksillen fjernes. Formålet er å hindre metastasering til aksillære lymfeknuter.
C Det gjøres aksilledisseksjon der alle lymfeknuter i nivå 1 og 2 i aksillen fjernes. Formålet er å diagnostisere evt lymfeknutemetastaser.
D Det gjøres vaktpostdiagnostikk der man fjerner de første lymfeknutene det dreneres til i aksillen. Formålet er å diagnostisere evt lymfeknutemetastaser.

000015da9a22994e26

3
Du jobber som LiS1 i indremedisin ved et mindre sykehus. En 66 år gammel kvinne hentes med ambulanse grunnet akutt oppståtte pareser i venstre arm og ben, samt dysartri og neglekt. NIHSS skår er 16. Av tidligere sykdommer har hun epilepsi som de siste 4 årene har vært velregulert med valproat, men hun har hatt tidligere innleggelser med epileptiske anfall med kortvarige postiktale pareser. Ved klinisk undersøkelse er det uregelmessig puls, BT 180/90 mmHg og EKG viser atrieflimmer med ventrikkelfrekvens 108. Det blir utført en CT-undersøkelse 1,5 timer etter symptomdebut. Bildene under er tatt hhv. før kontrast og med kontrast i arteriefase.
Hva er mest hensiktsmessige videre tiltak ut fra disse opplysningene?

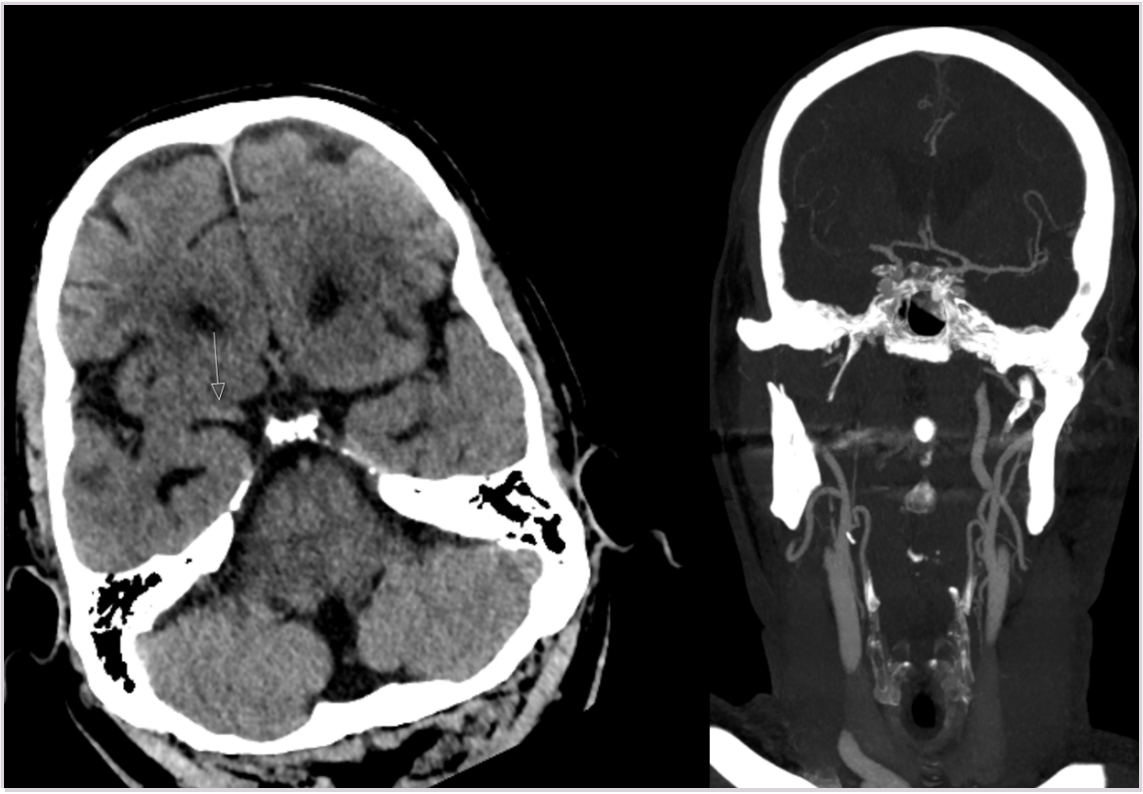

A På grunn av større demarkert infarkt i venstre storehjernehemisfære er trombolyse og trombektomi kontraindisert, pasienten får videre støttende behandling.
B Mistanke om hyperdens sign på CT caput avkreftes på CT angiografi. Det tas EEG og man må vurdere intensivering av antiepileptisk behandling.
C Det initieres raskt intravenøs trombolyse, samtidig kontaktes trombektomisenter med tanke på overføring og trombektomi.
D På grunn av perifer cerebral trombe planlegges intravenøs trombolyse alene, med videre antikoagulasjon på grunn av påvist atrieflimmer.

000015da9a22994e26

4
Hvorfor er sjansen for å føde levende, friske barn betydelig redusert hos kvinner > 40 år?

A Jo eldre kvinnen blir, jo færre primordialfollikler (egg) fins i hennes ovarier
B Kvinnens eggreserver reduseres både kvantitativt og kvalitativt med økende alder
C Eldre kvinner har oftere en eldre partner, og sædkvalitet reduseres hos eldre menn
D Forekomsten av skadede eggledere (tubarfaktor), myomer, endometriose og andre underlivssykdommer øker med kvinnens alder

000015da9a22994e26

5
En 80 år gammel kvinne tar kontakt med sin fastlege grunnet ryggsmerter med utstråling til sete, lår og legger. Under samtalen kommer det fram at hun opplever at muskelkraften i beina er redusert og at hun føler seg tryggere når hun bruker gåstaver på sine turer. Følelsen av svekket kraft oppstår først etter at hun har gått noen hundre meter. Hun har også lagt merke til at hun kan gå en lengre distanse før disse symptomene kommer når hun bruker stavene, og også når hun går i motbakke. Smertene gir seg når hun setter seg ned.
Hva er den mest sannsynlige diagnosen til denne kvinnen?

A Lumbal spinal stenose
B Uspesifikke ryggsmerter
C Bredtbaset, midtstilt prolaps i nivå L5/S1 som affiserer begge S1 røtter
D Midtstilt prolaps cervicalt med medulla affeksjon

000015da9a22994e26

6
En gutt på 10 år kommer til deg som fastlege med begge sine foreldre. De forteller at han alltid har vært et utfordrende barn, men at han siste ukene har hatt raseri og sinneutbrudd som er vanskelig for dem å håndtere. Han har alltid vært aktiv, spiller fotball, og har mange venner. Hjemme vil han helst spille playstation, og blir rasende når foreldrene nekter ham dette. Han har knust en tv ved et tilfelle hvor han måtte avslutte spilling. De tør ikke la ham være alene med lillesøster på 10 mnd fordi han er brå og impulsiv. Han ødelegger sine egne ting uten tegn til anger. Han kan være voldelig mot mor, men sjelden mot far. På skolen er det hyppige konflikter med andre, han stikker av jevnlig, og må sitte mye på eget rom fordi han lett forstyrrer de andre elevene i undervisningen.
Hvilke differensialdiagnoser vurderer du som sannsynlige?

A Trasslidelse (ODD), angst, depresjon og traumereaksjon
B Depresjon, ADHD, alvorlig atferdsforstyrrelse og traumereaksjon
C ADHD, gjennomgripende utviklingsforstyrrelse (autisme), psykose og tvangslidelse (OCD)
D ADHD, angst, tvangslidelse (OCD) og Tourettes syndrom

000015da9a22994e26

7
En 20 år gammel kvinne kommer til deg som fastlege. Hun forteller at hun kunne ha samleie uten smerter inntil for 2 år siden. Etter det har hun ikke klart å gjennomføre samleie med inntrengning og heller ikke bruke tampong i vagina pga. rødhet og smerter i skjedeinngangen/vulva. Hun har en fast partner som hun føler seg trygg på.
Hva slags undersøkelser er det riktigst at du foretar deg nå?

A Gynekologisk undersøkelse med spekelinspeksjon og cytologi fra livmorhals
B Gynekologisk undersøkelse med bimanuell palpasjon av uterus og adnex
C Inspeksjon av vulva og mikrobiologisk prøvetaking fra vulva/vagina
D Blod- og urinprøve med tanke på langvarig infeksjon

000015da9a22994e26

8
En 73 år gammel kvinne kommer til deg på legekontoret. Hun føler seg slapp, og du påviser at hun har makrocytær anemi. S-vitamin B12 er 124 pmol/L (ref. 186 - 645 pmol/L), og folat 4 nmol/L (ref. 9-36 nmol/L).
Hvordan avgjør du om anemien skyldes vitamin B12- eller folatmangel?

A Gjøre gastroskopi med tynntarmsbiopsi
B Måle P-homocystein
C Måle S-metylmalonsyre
D Måle intrinsic factor

000015da9a22994e26

9
Du er fastlege for en 61 år gammel kvinne som ble operert for tyroideacancer for 7 år siden. Siden operasjonen har du fulgt henne med jevnlige målinger av frittT4, TSH, kalsitonin, fritt kalsium, PTH og vitamin D samt klinisk undersøkelse. Ved en rutineundersøkelse i fjor oppga kvinnen å være plaget av tungpust, og du henviste da til CT-thorax som viste metastasesuspekt fortetning basalt i venstre underlapp. Du har også fulgt opp en av kvinnens døtre, som ble operert med profylaktisk thyroidektomi for 5 år siden.
Hvilken form for thyroideacancer er det mest sannsynlig at kvinnen har?

A Medullært carcinom
B Anaplastisk carcinom
C Follikulært carcinom
D Papillært carcinom

000015da9a22994e26

10
En 26 år gammel kvinne er 8 uker gravid for første gang. Hun er tidligere frisk, men har nå hevelse i venstre underekstremitet, og det påvises at hun har en DVT i lår og bekken.
Hva er beste valg av antikoagulasjon?

A Trombinhemmer (Pradaxa)
B Lavmolekylært heparin i hele svangerskapet
C Faktor Xa hemmer (Xarelto eller Apixaban)
D Lavmolekylært heparin med overgang til warfarin (Marevan) når PT-INR er kommet i nivå 2,5-3,5

000015da9a22994e26

11
En helsesøster kontakter deg som fastlege pga sin bekymring for en 6 år gammel gutt. I det siste har gutten kommet på skolen med mange blåmerker i ansiktet. Han fremstår forsinket intellektuelt og språklig. Læreren har rapportert at gutten gjerne vil leke med andre barn, men blir ofte for intens, hyperaktiv og aggressiv hvis han møter motstand. I klasserommet er han urolig og lett distraherbar. Det virker som han ikke får med seg det som blir sagt, og responderer dårlig på grensesetting. Etter en grundig kartlegging av barnet og familien gis barnet diagnosene ADHD med atferdsforstyrrelse og en reaktiv tilknytningsforstyrrelse.
Hvilket behandlingsopplegg er best egnet?

A Psykoedukasjon og foreldreveiledning
B Omsorgsovertakelse
C Psykoedukasjon, foreldreveiledning og medikamentell behandling for ADHD
D Omsorgsovertakelse og medikamentell behandling for ADHD

000015da9a22994e26

12
En kvinne på 62 år kommer til akuttmottaket med sterke kolikksmerter i høyre flanke med stråling til lysken. Du gjør en rask vurdering av vitale tegn, og finner puls 62, BT 154/82, respirasjonsfrekvens 10, temperatur 37,0. Urinstiks viser hematuri ++. Videre tar du opp en rask anamnese. Du får fram at hun har blitt innlagt med og behandlet for samme problemstilling flere ganger tidligere, og hun har blitt anbefalt å unngå dehydrering. Kvinnen oppgir i tillegg å ha en underliggende endokrin lidelse som gjør at hun er disponert for å utvikle slike anfall. Hun har tidligere blitt grundig utredet ved medisinsk avdeling, og utenom denne ene endokrine lidelsen er hun frisk.
Hvilken underliggende endokrin lidelse dreier det seg mest sannsynlig om?

A Sekundær hyperparathyroidisme
B Tertiær hyperparathyroidisme
C Primær hyperparathyroidisme
D Primær hypotyreose

000015da9a22994e26

13
Polycytemia vera er en lidelse i multipotente stamceller som i tillegg til økt erytrocyttmasse gir økning i produksjonen av trombocytter og granulocytter. Den diagnostiseres ved hjelp av et spesielt laboratoriefunn.
Hvilket laboratoriefunn er dette?

A Mutasjon i JAK2 V617F
B Erytrocytt-volumfraksjon (EVF) >55%
C Høyt serum erytropoietin
D Lav serum erytropoietin

000015da9a22994e26

14
En 35 år gammel snekker kommer til deg på kontoret med mangeårige plager med nesetetthet som kommer og går, mye plager med seigt slim som i perioder kan være farget og blodtilblandet. Han har periodevis feber og trykksymptomer i ansiktet. Han har brukt otrivin ved behov men synes at effekten er begrenset. Ved inspeksjon i nesen med fremre rhinoskopi ser du et relativt midtstilt septum, noe sekret på concha inferior og det er røde inflammerte slimhinner. Du rekvirerer CT bilder som viser forandringer som på bildet.
Hva viser CT bildene og hva er mest sannsynlige diagnose?

A CT viser fortykkede slimhinner og tilnærmet okkludert osteomeatalt kompleks. Det indikerer kroniske sinusitt forandringer så pasienten har kronisk sinusitt
B CT viser sirkulære forandringer medialt i begge bihuler. Det indikerer cystisk utvikling så pasienten har cyster i bihulene
C CT viser fortykket slimhinne i nesen. Det indikerer lengre tids misbruk av otrivin så pasienten har rhinitis medikamentosa
D CT viser asymmetrisk luftholdighet. Det indikerer carcinomutvikling så pasienten har sinonasalt carcinom

000015da9a22994e26

15
En 44 år gammel mann kommer inn i akuttmottaket etter en episode med oppkast av friskt rødt blod. Han har brukt acetylsalicylsyre for tre dager siden ifm en flytur. Du finner følgende prøvesvar:
APTT 42 sek (30-44)
PT-INR 1,2 (0,8-1,2)
Trombocytter 282 x 10 9/l (140-400)
Blødningstid 12 minutter (2-10)
D-Dimer 1,2 mg/l (<0,5)
Hva slags defekt i hemostasen bidrar mest sannsynlig til blødningen?

A Patologisk fibrinolyse
B Patologisk trombocyttfunksjon
C Mangel eller nedsatt funksjon i plasmakoagulasjonenes eksterne system
D Mangel eller nedsatt funksjon i plasmakoagulasjonens interne system

000015da9a22994e26

16
En kvinne på 36 år med type 2 diabetes (T2D) i 1 år trenger tilleggsbehandling til metformin fordi HbA1c er 64 mmol/mol (8.0%). Hun har hatt residiverende urinvegsinfeksjoner (UVI), ellers frisk bortsett fra diabetes. Hun røyker ikke, har BMI 24 kg/m2, og har bra egen insulinproduksjon, normal nyrefunksjon og blodtrykk 120/75.
Hvilken medikamentgruppe vil du forsøke først hos denne pasienten?

A SGLT2-hemmer
B Et sulfonylureapreparat
C Hurtigvirkende insulinanalog før måltider
D Langsomtvirkende insulinanalog ved sengetid

000015da9a22994e26

17
Ei 24 år gammel kvinne legges inn i svangerskapsuke 35 på grunn av kraftig vaginal blødning. Ved innkomst er hun bleik, puls på 140 slag/min og har blodtrykk på 70/40 mmHg. Hun har ingen magesmerter, og ved palpasjon er abdomen myk og uøm.
Hva er den mest sannsynlige diagnosen?

A Uterusruptur
B Placentaløsning
C Vasa previa
D Placenta previa

000015da9a22994e26

18
Jente 17 år oppsøker deg på fastlegens kontor. Du kjenner familien, og vet at foreldrene ble skilt for 2 år siden, etter mange år med konflikter. Jenta sier hun har søvnvansker, og i perioder strever med motivasjon for skole og trening. Hun har lest om depresjon, og har nå samtaler hos helsesøster ved skolen hun går på. Du observerer at hun har røde, tverrgående striper volart på håndleddet på venstre side. Hun ber deg om hjelp for søvnvanskene. Hun ber også om at du ikke informerer foreldrene om at hun har oppsøkt deg.
Du vet man regnes som helsemessig myndig når man har fylt 16 år, og man har da i utgangspunktet taushetsplikt overfor foreldre. Foreldre har imidlertid rett til å få vite det de trenger for å kunne utøve sitt foreldreskap frem til barnet fyller 18 år.
Hva er riktig vurdering i forhold til om du skal informere foreldrene eller ikke?

A Ettersom pasienten muligens har utført selvskading i dette tilfellet, kan dette være et tegn på alvorlig psykisk sykdom, og foreldre bør derfor informeres.
B Du trenger mer informasjon før du kan vurdere om foreldrene skal informeres mot pasientens ønske i dette tilfellet.
C Pasienten har i dette tilfellet oppsøkt hjelp på eget initiativ, og det hun beskriver er ikke alvorlig nok til at du trenger å informere foreldrene i dette tilfellet.
D Ettersom pasienten strever med skolemotivasjon, kan dette få konsekvenser for pasientens fremtid på sikt, og foreldrene bør derfor informeres i dette tilfellet.

000015da9a22994e26

19
En frisk 38 år gammel førstegangsgravid kvinne kommer til kontroll hos deg som fastlege i svangerskapsuke 38. Svangerskapet er ukomplisert. Hun har blitt gravid etter assistert befruktning. Hun forteller at hun ikke skal ha flere barn, og at hun er veldig redd for at barnet skal bli skadet under fødselen. Hun ber deg love henne forløsning med planlagt keisersnitt.
Hvordan er det riktigst å håndetere dette?

A Du anbefaler vaginal fødsel, og forteller at lov om pasientrettigheter gir henne medbestemmelsesrett, men at lege ved sykehuset vil ta den endelige avgjørelsen. Du sender henvisning til sykehuset.
B Alder over 38 er indikasjon for keisersnitt hos en førstegangsfødende kvinne. Du henviser henne til sykehuset med en anbefaling om keisersnitt.
C Du forteller at vaginal fødsel er tryggest for henne, men at et planlagt keisersnitt er det tryggeste for barnet. Du anbefaler henne vaginal fødsel da hennes helse er det viktigste.
D Du forteller at lov om pasientrettigheter gir henne rett til å velge forløsning selv.

000015da9a22994e26

20
En 68 år gammel mann har hatt kronisk nyresykdom (CKD) pga sannsynlig nefrosklerose i 10 år. Nyrefunksjonen har stadig blitt dårligere, men han har ikke hatt noen plager av sykdommen så langt. Nå begynner han å nærme seg nyresvikt (CKD stadium 5) i følge blodprøvene.
Hvilke plager vil han mest sannsynlig utvikle?

A Hudkløe og beinsmerter.
B Hodepine og kvalme.
C Slapphet og kvalme.
D Tungpust og rykninger.

000015da9a22994e26

21
En 34 år gammel kvinne kommer til deg da du er hennes fastlege. Hun har i løpet av våren og sommeren utviklet et utslett i ansikt og på hender. Ved undersøkelse finner du velavgrensede, erythematøse, guttate og nummulate plakk spredt i ansikt og på hender. Enkelte av lesjonene har fastsittende skjelling. I hodebunnen har hun to lesjoner som ligner litt på lesjonene i ansikt og på hender, men de har også atrofi sentralt samt mangler hår. Disse lesjonene kan pasienten fortelle har vært der i to år. Hun er for øvrig frisk, og bruker ingen faste medisiner foruten p-piller. Ingen kjente allergier.
Hva er mest sannsynlige diagnose?

A Psoriasis vulgaris
B Discoid lupus erythematosus (DLE)
C Polymorf lysdermatose/PMLE/soleksem
D Porfyria cutanea tarda (PCT)

000015da9a22994e26

22
En 25 år gammel mann har hatt type 1 diabetes i 9 år. Siden 18-årsalderen har han bare sporadisk kommet til avtalte legekontroller fordi han føler seg frisk. Bruker insulin, har nesten aldri føling, men måler sjelden blodsukker. Ved øyelegekontroll for et år siden ble det påvist retinopati grad 1.
Han kommer nå til fastlegen for kontroll. Ved klinisk undersøkelse har han blodtrykk 122/78 mm Hg, han er slank og i god allmentilstand. Det er normale funn over cor og pulmones.
Lab.:
kreatinin 87 mikromol/l (ref.:60-105 mikromol/l)
fastende glukose 8,2 mmol/l (ref.:4,0-6,0)
HbA1c 84 mmol/mol (tilsvarende 9,8%) (ref.:28-40 mmol/mol)
u-stix: albumin +, u-albumin/kreatinin ratio: 20 mg/mmol (ref.: <2,5 mg/mmol)
Hvordan skal man oppfatte tilstanden, og hva er viktigste tiltak?

A Funn av lavgradig albuminuri har liten prognostisk betydning for utvikling av permanent nyreskade. Ingen videre tiltak indisert så lenge han har fint blodtrykk og normal GFR
B Funnet er forenelig med nyreskade, sannsynligvis komplikasjon til diabetes. Viktigste behandling er ACE-hemmer eller angiotensin 2-blokker.
C Funnet er forenelig med nyreskade. Tilstanden er irreversibel, men god glykemisk kontroll vil allikevel være viktigste tiltak for å forhindre videre progresjon av nyreskade.
D Funnet er forenlig med nyreskade, men ikke typisk for diabetisk nyreskade. Han bør defor henvises til nefrolog for nyrebiopsi

000015da9a22994e26

23
En ungdom på 16 år oppsøker sin fastlege da han ønsker hjelp til å bli kvitt et utslett han har hatt i økende grad siste 1-2 år. Han har ikke forsøkt annen lokalbehandling enn et rensemiddel som mor har fått tak i hos en hudpleier, og huden hans har følgende status: I sentrale deler av ansiktet og delvis øvre del av rygg sees rikelig med comedoner, både åpne og lukkede, og spredte pustler og erythematøse papler. Han har ice-pick-arr i panne og kinn samt på begge skuldre etter tidligere aktivitet, og to større, ømme noduli på ryggen.
Hvilken behandling er riktigst å starte med?

A Systemisk antibiotika i form av tetracykliner samt topikal benzoylperoxid
B Systemiske retinoider som Isotretinoin samt topikal benzoylperoxid
C Topikal antibiotika. f.eks clindamycin liniment
D Topikale retinoider og topikal benzoylperoxid

000015da9a22994e26

24
En 47 år gammel kvinne har psoriasis og behandles med Levaxin pga. hypotyreose. Hun kontakter fastlege pga. smerter lateralt i høyre overarm som forverres ved all bruk av armen.
Ved klinisk undersøkelse har hun sidelik og normal kraft i overekstremitetene, og det er ingen sensibilitetsutfall. Det er symmetriske, normale reflekser. Aktiv abduksjon og aktiv fleksjon er 90 grader i høyre skulder. Passiv abduksjon og passiv fleksjon er 180 grader.
Hvilken diagnose er mest sannsynlig?

A Cervikalt prolaps med affeksjon av høyre nerverot C5
B Adhesiv kapsulitt / "frozen shoulder"
C Psoriasisartritt
D Rotatorcuffsyndrom / subakromiell impingement i skulderen

000015da9a22994e26

25
En kvinne på 20 år har vært på hyttetur. Du er hennes fastlege, og hun kommer til deg med et kløende utslett på høyre arm to dager etter turen. Hun er ellers frisk, bruker ingen faste medisiner og har ingen kjente allergier. Ved undersøkelse finner du 5 erythematøse papler samlet i en gruppe på høyre underarm. Det er ingen vesikler eller pustler. Ingen kruster. Normal hudstatus ellers.
Hva er riktigst å gjøre i dette tilfellet?

A Antiparasittær behandling. Smøring med permetrin krem (Nix®)over hele kroppen. Gjentas etter en uke
B En kort prednisolon-kur (tabletter) på 3-5 dager og samtidig antiseptisk krem
C En ukes penicillin-kur (tabletter) etter at det er tatt dyrkning til bakterier fra lesjonene
D Ingen konkrete behandlingstiltak. Eventuelt lindre kløe med topikal behandling.

000015da9a22994e26

26
Du vurderer å gi en 56 år gammel mann med kronisk obstruktiv lungesykdom (KOLS) et kombinasjonspreparat med kortikosteroid og langtidsvirkende beta 2 agonist (ICS/LABA).
Hva er den viktigste terapeutiske gevinsten ved et slikt kombinasjonspreparat?

A Redusert fall i FEV1
B Redusert dødelighet av alle årsaker
C Redusert antall eksaserbasjoner
D Redusert alvorlighetsgrad av eksaserbasjoner

000015da9a22994e26

27
En mann på 22 år tar kontakt med sin fastlege da han den siste uken har vært i dårlig form med litt feber og generelt muskelvondt. Han har også i 2-3 uker hatt et sår på penis, men det har ikke vært spesielt vondt eller gitt plager. For et par måneder siden var han i Thailand, hadde samleie med en prostituert kvinne der, og begynner å angre på at han ikke brukte kondom. Ved undersøkelse påvises et sår på penisskaftet på 1,0 cm i diameter med en litt opphøyd sårkant. I begge lysker palperes ømme, lett forstørrede lymfekjertler. Fastlegen mistenker en seksuelt overførbar sykdom.
Hvilken undersøkelse/prøve må tas for å avklare mest sannsynlige diagnose i dette tilfellet?

A Sårprøve til dyrkning
B Ingen undersøkelser/prøver tas da tilstanden diagnostiseres kun basert på klinikk
C Urinprøve til dyrkning
D Blodprøve til serologi

000015da9a22994e26

28
Moderne kreftbehandling med kurativ intensjon består som oftest av at man kombinerer flere typer behandlinger.
Ved hvilken kreftform utgjør strålebehandling alene den viktigste kurative behandlingen?

A Rectumcancer
B Adenocarcinom i bukspyttkjertel
C Tykktarmskreft
D Plateepitelcarcinom i hode/hals-regionen

000015da9a22994e26

29
Ca 15 % av alle gynekologiske krefttilfeller skyldes genetisk predisposisjon for dette, hvorav BRCA1/2 og Lynch syndrom er de vanligste.
Hvilket inngrep er i tillegg til mastektomi mest aktuelt for risikoreduksjon hos en kvinne med BRCA1/2-mutasjon?

A Hysterektomi, bilateral salpingo-ooforektomi og fjerning av lymfeknuter i bekkenet
B Hysterektomi og bilateral salpingo-ooforektomi
C Bilateral ooforektomi
D Bilateral salpingo-ooforektomi

000015da9a22994e26

30
Hvilket medikament er basismedisin og anbefales brukt av pasientene på ubestemt tid ved behandling av systemisk lupus erytematosus?

A Hydroxyklorokin
B Methotrexate
C Prednisolon
D Mycofenolat mofetil

000015da9a22994e26

31
Ei 17 år gammel jente kommer til deg i allmenpraksis. Hun har ikke fått menstruasjon enda. Hun er fullt pubertetsutviklet med sekundære kjønnskarakteristika. Hun er normalvektig og trener lite.
Hvordan er det riktigst å utrede tilstanden?

A Inspisere genitalia externa
B Måle prolaktin, FSH, LH og østradiol i blod
C Avvente videre utredning i to år
D Henvise til karyotyping for Turner syndrom

000015da9a22994e26

32
62 år gammel mann får kjemoterapi mot metastatisk lungekreft. Han har gått ned 10% i vekt siden sist måling for 3 måneder siden. Han veier 94 kg, er 178 cm høy.
Hva er det første tiltaket du gjør?

A Symptomkartlegging
B Starter sondeernæring eller intravenøs ernæring dersom han ikke tolererer tube
C Tiltak med tanke på kakeksi er ikke av stor betydning nå siden han er overvektig
D Måling av TNF-alfa (cachexin) og CRP

000015da9a22994e26

33
En 19 år gammel kvinne kommer til deg som fastlege med uregelmessig blødning og noe smerter i nedre abdomen. Ved undersøkelsen er hun øm ved dyp palpasjon i nedre abdomen og har en ruggøm uterus. Urin HCG er negativ og CRP er på 48. Temperatur er 37,1.
Hva er mest sannsynlig diagnose?

A Endometritt
B Cervicitt
C Tuboovarialabscess
D Salpingitt

000015da9a22994e26

34
En 43 år gammel kvinne har etter en paragliderulykke fått brudd i flere virvler i columna, og innkommer sykehuset med større nevrologiske utfall som tyder på en ryggmargsskade. Hun har ingen sensibilitet i overekstremitetene distalt for albuene. Hun har bevart kraft for albuefleksjon både på høyre og venstre side, men ingen kraft for albueekstensjon, håndleddsekstensjon eller kraft i fingrene. Det er paralyse i underekstremitene, og hun har ingen kontroll på blære eller endetarm.
I hvilket ryggmargsnivå er det sannsynlig at skaden sitter?

A C5
B Th6
C Th4
D C3

000015da9a22994e26

35
Ei 67 år gammel kvinne har bestilt time til deg som fastlege fordi hun kjenner en ubehagelig kul i underlivet.
Ved gynekologisk undersøkelse finner du atrofiske slimhinner og framre skjedevegg buler fram til introitus ved spekulumundersøkelse. Ved bimanuell palpasjon er det ingen palpable oppfylninger.
Hvilken tilstand er mest sannsynlig?

A Enterocele
B Myoma uteri
C Cystocele
D Lichen sclerosus

000015da9a22994e26

36
Hva er det hyppigste symptom\funn hos pasienter med blærekreft?

A Smertefri hematuri.
B Hyppig vannlatning.
C Smerter i underlivet
D Jernmangelanemi

000015da9a22994e26

37
En 62 år gammel kvinne kommer gående til fastlegen sammen med sin mann. Hun føler seg i dårlig allmenntilstand. Hun er stiv i kroppen, spesielt om morgenen og hennes mann må hjelpe henne opp av sengen. På legekontoret må hun ha hjelp til å ta av seg jakken. Hun forklarer seg greit. Hun har ingen feber, hodepine eller problemer med synet. Hun synes det er vanskelig å reise seg fra stolen samt heve armene over hodet. Ingen nevrologiske utfall.

	Resultat	Normalverdi
HB	10,5 g/dL	11.5-15,5 g/dL
Leukocytter	11,0 x 10^9/L	3,7-10,0 10^9/L
Trombocytter	500 x 10^9/L	150-400 10^9/L
SR	57 mm/time	1-20 mm/time
CRP	41 mg/L	<5 mg/L
Kreatinin	90 mikromol/L	50-90 mikromol/L
ALAT	33 U/L	10-45 U/L

Hvilken diagnose er mest sannsynlig?

A Polymyalgia Rheumatika
B Ankyloserende spondylitt
C Temporalis arteritt
D Revmatoid artritt

000015da9a22994e26

38
En mann på 65 år kontakter deg som ø-hjelp på legekontoret pga urinretensjon. Pasienten var kvelden før på julebord og nå på morgenen kan han ikke få til å tømme blæren. Pasienten hadde drukket en del alkohol. Han har hatt litt plager de siste årene med dårlig trykk, hesitasjon og følelse av at blæren ikke tømmes fullstendig.
Du undersøker pasienten og kan palpere blæren 3 fingerbredder over symfysen. Pasienten har ikke så veldig vondt, men noe sprengfølelse i bekkenet. Du har ikke UL eller blæreskanner tilgjengelig på kontoret. Du setter inn et engangskateter og tømmer 2 liter fra blæren.
Hva er det riktigst å gjøre videre?

A Du tar rutineblodprøver pluss PSA og urin stix. Digital rektal palpasjon av prostata gjennomføres. Du viser pasienten prinsippene for engangskateterisering og ber han følge med hvor mye urin som kommer. Du legger ikke permanent kateter ettersom dette oftere resulterer i urinveisinfeksjon.
B Du tar rutine blodprøver og urin stix. Du legger inn et permanent kateter og ber pasienten registrere væskeinntak og urinmengde ettersom det ved urinretensjon kan komme en periode med polyuri. Pasienten får ny time om en uke for prøveseponering av kateter. Du starter utredning for cancer prostata med PSA og MR av prostata.
C Du tar blodprøver, kreatinin, elektrolytter, Hb og urin stix. Du gjør digital rektal undersøkelse av prostata. Du legger inn et permanent kateter og henviser pasienten til urologisk utredning.
D Du tar urin stix og blodprøver med PSA siden urinretensjon kan skyldes obstruerende prostatacancer. Du gjør digital rektal undersøkelse av prostata. Du forklarer at vannlatingen ofte kan stoppe ved inntak av alkohol men at situasjonen vanligvis normaliseres raskt. Du ber ham komme tilbake i motsatt fall.

000015da9a22994e26

39
Du er fastlege for en mann på 35 år. Han har de siste ukene begynt å få vondt i flere fingerledd og har følt seg litt trøtt. Han er i full jobb som snekker. Han trives godt i jobben, men er litt bekymret på grunn av leddsmertene.
Han klager over smerter i MCP-2 og MCP 3 venstre side samt MCP-3 og PIP-3 høyre side. Ved klinisk undersøkelse er han øm i disse leddene, men du finner ingen sikre hevelser. Han har lett redusert kraft, men ingen problemer med å knytte hendene.
Du tar blodprøver:

	Resultat	Normalverdi
SR	13 mm/time	1-13 mm/time
CRP	5 mg/L	<5 mg/L
Anti-CCP (ACPA)	300	<20
Revmafaktor IgM	5	<20

Alle andre blodprøver er normale
Hva er riktigst håndtering av denne pasienten nå?

A Henvise til revmatolog og be om revmatologisk vurdering og prioritering.
B Gi han prednisolon og be han ta kontakt igjen dersom han får hevelse i ett eller flere ledd.
C Henvise til røntgen av hender (poliklinisk) for å se om det er tegn til artritt.
D Gi han NSAID og be han ta kontakt igjen dersom han får hevelse i ett eller flere ledd.

000015da9a22994e26

40
En ung student har vært på fest, falt av sykkel og fått et kraftig slag mot høyre flanke. Pasientens Hgb ved ankomst var 12,8 g/dL (ref. 13.4-17.0). Pasienten er lettere alkoholpåvirket. Trauma CT: Se bilde
Ved visitt senere har pasienten moderate smerter over høyre flanke som har vært uendret siden ankomst for 5 timer siden. Pasienten har vært fastende siden ankomst. Siste Hgb for en time siden var på 10,2 g/dL. Pasienten er sirkulatorisk stabil og har systolisk blodtrykk 105 og puls på 85. Du noterer at pasienten ikke har tisset siden ankomst. Blæreskanning viser ingen urin i urinblæren.
Hva skal du gjøre nå?

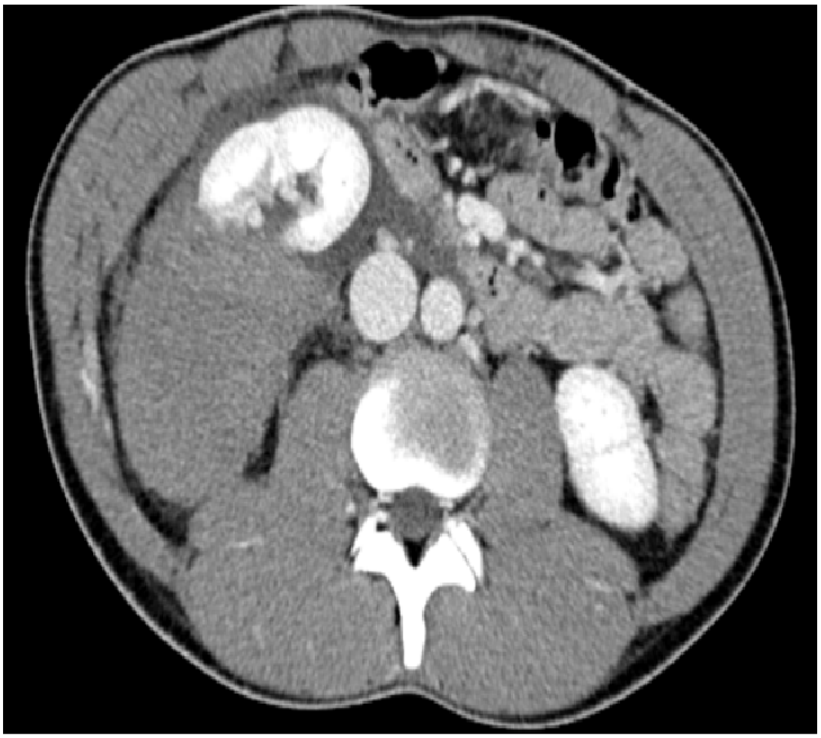

A Dette er en ung person, og for å unngå mer stråling bestiller du en ultralyd abdomen som oppfølging av CT -funn. Du gir 1000 ml Ringer i.v. og gir smertestillende.
B Du overflytter pasienten til tung overvåkning og bestiller blærekateter med måling av timediurese. Du gir 1000 ml Ringer og kontroller Hgb om en time. Du sikrer at det er blod i beredskap.
C Alkohol øker ADH-produksjon i hypofysen noe som gjør at nyrene absorberer H2O og pasientens urinproduksjon nedsettes. Du bestiller serum alkohol nå og Hgb om 4 timer. Du gir 1000 ml Ringer i.v., men er restriktiv med smertestillende pga. interaksjon med alkohol.
D Selv om Hgb har falt fra 12,8 til 10,2 er dette en ung hjertefrisk student som er sirkulatorisk stabil og trenger derfor ikke transfusjon. Du bestiller kontroll av Hgb om 6 timer. Du gir smertestillende i små doser pga. fare for interaksjon med alkohol.

000015da9a22994e26

41
En kvinne på 25 år var for to uker siden på telttur på Hitra. Hun har vært litt slapp, hatt hodepine og muskelsmerter i det siste og våknet i dag opp med lammelse i høyre side av ansiktet. Hun har hatt et sirkulært utslett på låret som kom ca 3 dager etter sykkelturen. Pasienten er engstelig for hva dette kan være. Du forsøker å ressonere sammen med henne for å identifisere en bakterie som er assosiert med nevropati slik at dere kan bli enige om videre utredning og evt bestemme behandling.
Hvilke bakterier vil kunne være mest sannsynlig årsak til hennes sykdom?

A Francisella tularensis
B Toxoplasma gondii
C Borrelia burgdorferi
D Mycoplasma pneumoniae

000015da9a22994e26

42
PET/CT er en kostbar undersøkelse som ikke gjøres på alle norske sykehus.
Hva er en korrekt indikasjon for PET/CT?

A Sikkert utelukke malign sykdom i usikre tilfeller
B Stadieinndeling av kreftsykdom
C Screening for kreftsykdom
D Regelmessige kontroller etter avsluttet kreftbehandling med tanke på tilbakefall

---

000015da9a22994e26

43
En 44 år gammel tidligere frisk mann kommer til deg som fastlege på grunn av ryggsmerter som har vart i 6 uker. Han har vært sykemeldt siden symptomene startet og forteller at smertene forverres av å bøye ryggen eller å løfte slik at han ikke klarer jobben sin som elektriker. Han spiller vanligvis fotball sammen noen kamerater, men har kuttet ut dette etter smertedebut. Du har undersøkt ham og ikke funnet tegn til alvorlig sykdom eller nerverotaffeksjon. Du har også gitt han spørreskjemaet STarT Back som er fylt ut slik:

The Keele STarT Back Screening Tool – Norsk versjon

Tenk på de **siste 2 ukene** og kryss av ditt svaralternativ til følgende spørsmål:

		UENIG 0	ENIG 1
1	Ryggsmertene mine har **spredt seg ned i benet/beina** en eller flere ganger de siste 2 ukene		X
2	Jeg har hatt smerter i **skulder** eller **nakke** en eller flere ganger de siste 2 ukene	X	
3	Jeg har kun **gått korte distanser** på grunn av ryggsmertene mine		X
4	De siste 2 ukene har jeg **kledd meg langsommere** enn vanlig på grunn av ryggsmertene	X	
5	Det er egentlig **ikke trygt** for en person med min tilstand å være fysisk aktiv		X
6	Jeg har hatt **bekymrede** tanker store deler av tiden	X	
7	Jeg opplever at **ryggsmertene mine er forferdelige og aldri vil bli bedre**	X	
8	Generelt sett har jeg **ikke gledet meg** over ting som jeg pleier å glede meg over	X	

9. Totalt sett, hvor **plagsomme** har ryggsmertene dine vært **de siste 2 ukene**?

Ikke i det hele tatt	Litt	Moderat	Veldig mye	Ekstremt
☐	☐	☐	☒	☐
0	0	0	1	1

Hva blir mest riktig å gjøre videre?

A Ingen behandling
B Anbefale aktiv behandling hos fysioterapeut
C Henvise tverrfaglig ryggpoliklinikk for tverrfaglig behandlingsopplegg

000015da9a22994e26

44
En 72 år gammel kvinne med hypertensjon og gjennomgått TIA kommer til akuttmottaket på grunn av nedsatt allmenntilstand. Det begynte relativt akutt med oppkast og diare for om lag to uker siden. Hun har siden vært slapp, hatt dårlig matlyst, ikke fått i seg mye drikke og har blitt stadig mer avkreftet. I mottaket er hun afebril, blodtrykket er 95/55, pulsen 50 regelmessig. Hjerte og lunger auskulteres normalt, abdomen er adipøs og vanskelig å undersøke, men det er normale tarmlyder.
Hun bruker følgende medikamenter: acetylsalisylsyre, statin, ACE-hemmer, kalsiumantagonist
EKG: se nedenfor
Orienterende lab.prøver som er tatt og analysert mens hun har ventet i akuttmottaket viser følgende:
kreatinin 854 mikromol/l (ref.: < 105)
karbamid 31 mmol/l (ref.: 3,5 - 8,1)
kalium 6,9 mmol/l (ref.: 3,6 - 4,6)
natrium 134 mmol/l (ref.: 137 - 145)
Hb 12,8 g/dl (ref.: 13,4 - 17,0)
leukocytter 9,8 x 109/L (ref.: 3,7 - 10,0 x 109)
trombocytter 176 x 109/L (ref.: 145 - 390 x 109)
CRP < 5 mg/l (ref. < 5)
u-stix: albumin +, for øvrig negativ.
Hva er riktigste vurdering av dette og hva skal man gjøre først for å behandle dette?

A Akutt prerenal nyresvikt. Kontakte vakthavende nyrebakvakt for oppstart av dialyse
B Akutt ST-elevasjonsinfarkt og akutt nyresvikt. Kontakte hjertebakvakt for vurdering av PCI, og gi væske for å forsøke å reversere nyresvikten
C Akutt ST-elevasjonsinfarkt. Kontakte hjertebakvakt for vurdering av PCI.
D Akutt prerenal nyresvikt. Gi insulin/glukoseinfusjon for å øke kaliumopptaket i cellene og dermed redusere hyperkalemien

000015da9a22994e26

45
En 66 år gammel kvinne kommer til deg som fastlege med nedsatt bevegelighet og smerter i fingrene de siste årene. Om morgenen er de spesielt stive, men dette bedres oftest etter en halvtimes tid. Hun har selv behandlet smertene med reseptfrie NSAIDs (ikke-steroide antiinflammatoriske medikamenter) og føler det stort sett har hjulpet bra, men hun håper du kan finne ut hva plagene skyldes. Hun har ellers ingen kjente sykdommer, spesielt ikke psoriasis eller inflammatorisk tarmsykdom, og bruker ingen medisiner utenom NSAIDs ved behov. Det er ingen feber og pasienten sier hun ellers føler seg frisk. Du inspiserer hendene og det ser ikke ut til å være affeksjon av håndledd eller MCP-leddene. Det er for øyeblikket ingen palpasjonsømhet over fingrene, men det er nedsatt bevegelighet

Fingrene ser slik ut:

Laboratorieprøver:

	Pasient	Referanseområde
SR	12 mm/time	< 17mm/time
CRP	< 4 mg/L	< 4 mg/L
RF	Negativ	Negativ
Anti-CCP	Negativ	Negativ
P-urat	220 µmol/L	155-400 µmol/L

Hvilken tilstand er mest sannsynlig hos denne pasienten?

A Revmatoid artritt
B Urinsyregikt
C Septisk artritt
D Artrose

000015da9a22994e26

46
En 68 år gammel mann kommer til avtalt kontroll hos fastlegen. Han har type 2 diabetes, hypertensjon, kronisk nyresvikt, hadde hjerteinfarkt i 2011, ble stentet og har gjennomgått et lite cerebralt insult i 2012. Han bruker følgende medikamenter: acetylsalisylsyre, betablokker, ACE-hemmer, statin, insulin. Ved undersøkelse finner legen følgende: God allmenntilstand, noe overvektig, god appetitt, sover godt, men våkner av og til med symptomer på føling. BT 160/90.
Lab.:
Hb 13,2 (ref.: 13,4 - 17,0 g/dL)
Kreatinin 192 (ref.: 60 - 105 µmol/L)
eGFR 32 (ref.: > 90 ml/min/1.73m^2)
u-albumin/kreatinin ratio 80 (ref.: < 2,5 mg/mmol)
Fastende blodsukker 6,8 (4,2 - 6,3 mmol/L)
HbA1c 55 mmol/mol (tilsvarer om lag 7,3%) (ref.: 28 - 40 mmol/mol)
Hvordan vurderer du situasjonen og hvilke(t) tiltak er riktigst å iverksette?

A Blodtrykket er for høyt og bør reduseres for å forebygge progresjon av nyresvikt og hjertekardød. Øker derfor antihypertensiv behandling.
B HBA1c indikerer at han ligger for høyt i blodsukker store deler av tiden. God glykemisk kontroll er viktig for å forebygge ytterligere progresjon i nyresvikt. Øker derfor insulindosen for bedre blodsukkerkontroll

C HBA1c indikerer at han ligger for høyt i blodsukker store deler av tiden. Samtidig har han nattlige følingsepisoder. Skifter fra Insulin til Metformin for jevnere blodsukker, og mindre hypoglykemi
D HbA1c er ofte falskt forhøyet ved nyresvikt. Ingen tiltak nødvendig

000015da9a22994e26

47
Du er fastlege for en 75 år gammel kvinne. Pårørende synes hun blir økende glemsk. Du gjennomfører kognitiv testing, og bestiller MR caput. Du får følgende svar på MR-undersøkelsen:
"*Moderat cortical atrofi, men ingen fokal atrofi, og ikke mer enn forventet for alder. Lett markert ventrikkelsystem, som samsvarer med overflaten forøvrig. Det foreligger en 3 cm stor arachnoidalcyste ved venstre temporallapp. Ingen holdepunkter for fersk, kronisk eller gjennomgått ischemi. Ingen tumorsuspekte forandringer. Hippocampus som er mer atrofisk enn forventet ut fra overflaten forøvrig, graderes til Scheltens grad 3 (på en skala fra 0 til 4).*"
Hvilken sykdom er det mest sannsynlig at denne pasienten har?

A Alzheimers sykdom
B Normaltrykkshydrocephalus
C Frontotemporallappsdemens
D Symptomgivende arachnoidalcyste

000015da9a22994e26

48
En 72 år gammel, tidligere stort sett frisk mann oppsøker fastlegen pga. nytilkomne generelle ødemer. Det finnes pittingødem opp til knærne, fingrene er stinne, han får ikke av gifteringen, og det sees periorbitale ødem. BT 143/89. Han er i god allmentilstand, og benekter tungpust eller brystsmerter.

Orienterende lab.prøver viser følgende verdier:
Hb 14,7 (ref.: 13,4 - 17,0 g/dL)
Leukocytter 6,3 (ref.: 4,1 - 9,8 x 10^9/L)
Trombocytter 345 (ref.: 164 – 370 x 10^9/L)
Kreatinin 87 (ref.: 60 - 105 µmol/L)
eGFR > 90 (ref.: > 90 ml/min/1.73m^2)
Na 138 (ref.: 137 - 145 mmol/L)
K 3,8 (ref.: 3,5 - 4,4 mmol/L)
ALAT 14 (ref.: 10 - 70 U/L)
Albumin 23 (ref.: 34 – 45 g/L)

U-stix: albumin 4+, blod neg, leukocytter neg, glukose neg (ref. neg)
u-albumin/kreatinin ratio: 389 mg/mmol (ref.< 2,5 mg/mmol)
Urinfunnene bekreftes i ytterligere en prøve.
Hva er riktigste vurdering og tiltak?

A Han har nefrotisk syndrom og bør henvises til nefrolog for biopsi
B Han har nefrotisk syndrom. Det bør startes med ACE-hemmer eller angiotensin 2-blokker for å redusere albuminurien. Pga normal GFR kan han følges i primærhelsetjenesten, men bør henvises nefrolog til biopsi dersom GFR faller
C Han har ikke nefrotisk syndrom, men det er mistanke om glomerulonefritt, og han bør henvises til nefrolog for biopsi
D Han har ikke nefrotisk syndrom, men sannsynlig hypertensiv nyreskade. Han kan følges i primærhelsetjenesten, og det bør startes blodtrykksbehandling med ACE-hemmer eller angiotensin 2-blokker.

000015da9a22994e26

49
En 48 år gammel mann uten tidligere kjent psykisk lidelse bringes til legevakt av politiet i midten av desember. Han er plukket opp fra fjorden av brannvesenet etter at turgåere hadde varslet om at en mann svømte utover med blod i vannet etter seg. Det var ingen andre båter ute. På legevakta fremstår han veldig engstelig, har latens og synes snakke med seg selv. Han forteller at han har kuttet seg i fotsåler og håndflater for å slippe ut gift han er tilført i leiligheten i natt og han skulle plukkes opp av en fransk ubåt ute på fjorden. Han sier han er utvalgt som spesialsoldat for NATO og ler godt når legen foreslår innleggelse på psykiatisk avdeling - han er jo særdeles frisk og i veldig god mental form. Han er også klar og orientert for egne personalia, tid, sted, situasjon (på legevakt) mm. Legen er overbevist om at pasienten ikke skulle møte en u-båt, men at han er psykotisk.
Hva er riktigste refleksjoner rundt tvangsinnleggelse her?

A Han er til fare for seg selv da han kunne ha druknet i iskaldt vann. Han har psykose. Han er imidlertid trolig samtykkekompetent da han greit gjør rede for egne personalia. Tvang er derfor ikke aktuelt.
B Han har psykose slik at hovedkriteriet er til stede, det er tvil om han egentlig er samtykkekompetent da han langt fra anerkjenner at han er syk. Han er potensielt til fare for seg selv (kunne ha druknet i dag). Tvang er aktuelt.
C Han er langt over alder for schizofrenidebut og dette er trolig en forbigående psykose. Da er ikke vilkårene til stede. Han er heller ikke til fare for andre. Tvang er ikke aktuelt.
D Han er åpenbart psykotisk og i behov av behandling. En helhetsvurdering tilsier at han bør tvangsinnlegges.

000015da9a22994e26

50
Du skal starte behandling med et statin hos en 60 år gammel mann etter et hjerteinfarkt, og finner at atorvastatin kan forskrives direkte på blå resept (forhåndsgodkjent refusjon) på denne indikasjonen i følge blåreseptforskriften.
Ved forskrivning av atorvastatin til denne pasienten, hvilken paragraf fører du på resepten?

A §2
B §4
C §5
D §3

000015da9a22994e26

51
En buss med 38 passasjerer kjører av veien. Et stor antall passasjerer er skadde eller døde. Helsepersonell, ambulanser og helikopter kommer til. Situasjonen er naturlig nok noe kaotisk, og arbeidet på skadestedet tar tid. De skadde og døde blir fraktet til de to nærmeste sykehusene. Du er leder i akuttmottaket på et av sykehusene. Politiet ringer og vil ha en oversikt over navnene på de som har kommet til sykehuset.
Hva er det mest riktige svaret til politiet?

A Du sier nei til politiets forespørsel grunnet taushetsplikten
B Du ber politiet ringe senere fordi du er opptatt
C Du sier du ikke vet identitet på de skadde
D Du gir politiet de opplysninger de ber om

000015da9a22994e26

52
Du er vikar for fastlege og møter en 35 år gammel mann med angst. Han har tidligere konsultert deg pga hypertensjon og overvekt, ellers frisk somatisk. Han er diagnostisert med tvangslidelse (OCD) og mottok eksponeringsterapi for tilstanden for ett år siden med noe effekt. Han etterspør nå om det er mulighet for medikamentell behandling for tvangslidelsen fordi det gir mye ubehag og redusert funksjon både på jobb og hjemme. Han har ikke brukt psykofarmaka tidligere.
Hva vil være medikamentelt førstevalg hos han?

A Start med quetiapin og følg opp med fokus på effekt, bivirkninger og dosering. Informer pasienten om at dette medikamentet gir effekt i forhold til reduksjon av tvangstanker og tvangshandlinger, men at effekten kommer langsomt
B Start med mirtazapin og følg opp med fokus på effekt, bivirkninger og dosering. Kan gå raskt opp til adekvat dosering. Informer pasienten om at dette medikamentet gir effekt i forhold til reduksjon av tvang, men at effekten kommer langsomt
C Start med SSRI (selektiv serotonin reopptakshemmer) og følg opp med fokus på effekt, bivirkninger og dosering. Start med lav dose med gradvis økning og informer pasienten om at effekten kommer langsomt
D Start med et benzodiazepin og følge opp med fokus på effekt, bivirkninger og dosering. Informer pasienten om at effekten kommer raskt og er god over tid.

000015da9a22994e26

53
En 40 år gammel pasient blir innlagt med et førstegangs GTK-anfall. MR viser en ikke-kontrastladende tumor beliggende medialt i gyrus precentralis på venstre side.
Hvilke funksjoner kan være truet ved en eventuell operasjon i dette området?

A Språk
B Syn
C Hørsel
D Høyresidig parese

000015da9a22994e26

54
Du har legevakt, og må dra til et hjem fordi en yngre kvinne er funnet livløs. Du konstaterer at kvinnen er død. Det opplyses at kvinnen ikke har noen kjent kronisk sykdom.
Hva er det mest korrekte du nå gjøre?

A Du skriver en dødsmelding og rekvirerer en medisinsk obduksjon (sykehusobduksjon)
B Du melder dødsfallet til politiet og ringer begravelsesbyrået
C Du skriver en dødsmelding og melder dødsfallet til politiet
D Du ringer begravelsesbyrået og skriver en dødsmelding

000015da9a22994e26

55
En pasient med Crohns sykdom hadde etter mange års sykdom stenose i terminale ileum og ble operert med ileocøcal reseksjon der det ble fjernet 50 cm av ileum. Før operasjonen hadde hun ved coloskopi og CT abdomen ikke tegn til sykdom andre steder. Etter operasjonen fikk hun raskt plager med diare inntil 5 ganger daglig. Avføringsprøven var uten tarmpatogene bakterier og C difficile negativ.
Hvordan er det riktigst å behandle diareen?

A Med imodium mot økt motilitet
B Med antibiotika på mistanke om bakteriell overvekst
C Med protonpumpehemmer mot magesyreindisert diare
D Med en gallesyrebinder mot gallesyreindusert diare

000015da9a22994e26

56
En 55 år gammel mann legges inn på medisinsk avdeling etter at han har falt på gata og virket fortumlet etterpå. Han har tidligere vært innlagt med pankreatitt, gastritt og hepatitt pga alkoholmisbruk. Ved undersøkelse er han desorientert, går ustødig og har rykkvise øyebevegelser ved bevegelse av øyne til siden. Etanol i ekspirasjonsluft er 0.
Hvilken behandling bør han få først?

A Tiamin/ B1 injeksjoner
B Diazepam tabletter
C Glukose infusjon
D Tegretol tabletter

000015da9a22994e26

57
En 32 år gammel kvinne med kjent anstrengelsesutløst astma og ulcerøs kolitt innlegges sykehus på grunn av akutt innsettende hodepine. Hun beskriver at hodepinen debuterte som "lyn fra klar himmel" og forteller at hun ikke har vært plaget med hodepine tidligere. Hun har ingen åpenbare nevrologiske utfall. Du henviser pasienten til akutt CT caput undersøkelse (se bilde).

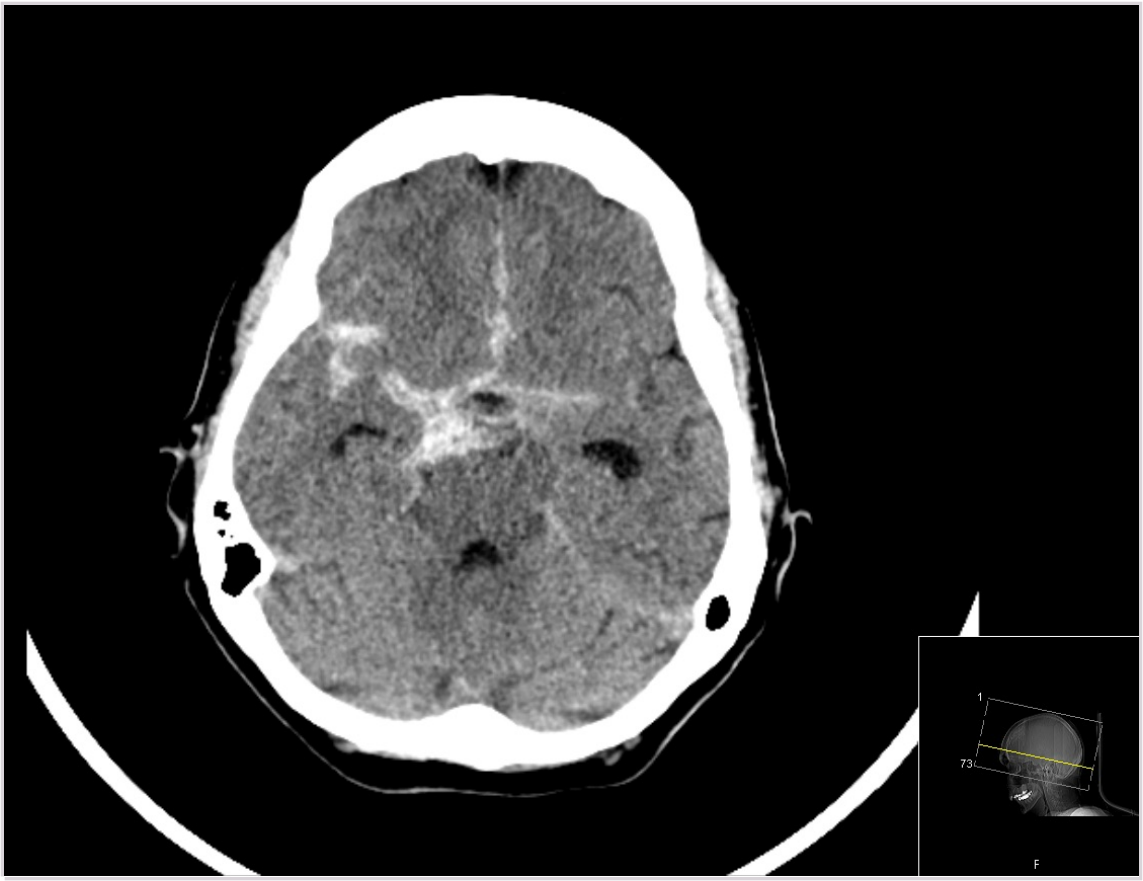

Hva er riktigst behandling for denne pasienten?

A Radiofrekvensablasjon av Ganglion Gasseri på høyre side
B Epidural ryggmargsstimulering
C Dyp hjernestimulering med implantasjon av elektroder i nucleus subthalamicus bilateralt
D Klipsligatur av aneurysme på arteria cerebri media på høyre side

000015da9a22994e26

58
En 34 år gammel mann kommer til legevakta med ambulanse, to arbeidskompiser følger ham. Han har vært litt stille de siste dagene og i lunsjpausen i dag reiste han seg plutselig opp og løp ut. De løp etter og fant ham gispende etter pusten og holdt seg for brystet og sa at "hjertet løp løpsk". Han er veldig redd, kompisene er oppskaket og alle lurer på om han har fått hjerteinfarkt. Du undersøker ham grundig. Pulsen er 96, regelmessig. Han er varm og litt rød og svett i ansiktet. EKG er normalt. Du har konkludert med at det ikke er noen somatisk årsak til plagene. Han virker veldig redd.
Hva er riktigst å gjøre på legevakten i kveld?

A Forklarer ham om tilstanden, sender ham hjem og ber ham evt oppsøke fastlege senere.
B Legge ham inn på hjerteovervåking, han er ung og uansett veldig redd.
C Starte SSRI og benzo for å roe ham ned. Sende ham hjem.
D Legge ham inn på akuttpsykiatisk avdeling.

000015da9a22994e26

59
En 19 år gammel etnisk norsk mann har i lengre tid vært plaget med intermitterende slapphet, diare og takvise magesmerter. Han er i noe under middels hold og hevder å ha hatt et vekttap på 4 kg siste året. Ved colonoskopi påvises en kontinuerlig og homogen inflammasjon av lett til moderat grad i slimhinnen i hele sigmoideum og rectum. Resten av colon framstår som normal. Man lykkes ikke med å komme inn i ileum ved colonoskopien. Avføringsprøver med tanke på patogene tarmbakterier er negative.
Hva er den mest hensiktsmessige oppfølgingen av denne pasienten?

A Pasienten bør starte med steroider for å unngå at sykdommen sprer seg til større deler av tykktarmen.
B Pasienter bør i første omgang få antibiotika da man ikke kan utelukke at prøver på patogene tarmbakterier er falsk negative.
C Pasienten bør få tabletter med mesalazin (5-aminosalisylsyre) da dette mest sannsynlig er ulcerøs colitt. Det er ikke behov for ytterligere utredning i denne omgang.
D Pasienten bør utredes ytterligere for mulig inflammasjon i tynntarm.

000015da9a22994e26

60
En 49 år gammel kvinne får plutselig, ekstrem hodepine. MR caput viser en blødning i hypofysen. Hun har altså pituitær apopleksi. Det er god avstand opp til synsnervene. Tre dager senere forteller hun at hun er slapp, kvalm og kaster opp. BT er 80/30.
Hvilken akuttbehandling er riktig?

A Substitusjon av antidiuretisk hormon (Minirin)
B Hypofysekirurgi
C Substitusjon av thyroxin
D Kortikosteroider

000015da9a22994e26

61
Du har legevakt. En 12 år gammel gutt kommer til legevakten. Siden i går har han hatt magesmerter. Smertene begynte diffust rundt navlen, men nå har han mest vondt i nedre høyre del. Når du undersøker magen til gutten er han trykkøm og slippøm i høyre nedre kvadrant. Han har temperatur 37,9. CRP er 9 mg/L. Urin-stix er negativ. Hva er riktig tiltak?

A Du mistenker inflammatorisk tarm sykdom og rekvirerer FeCal test
B Du mistenker appendisitt og legger ham inn på sykehuset som øyeblikkelig hjelp
C Du mistenker forstoppelse og anbefaler Microlax
D Du anbefaler paracet mot smertene og observasjon hjemme

000015da9a22994e26

62
Du er lege i akuttmottaket. En dame i 90-årene kommer til mottaket etter at hun snublet i et teppe og falt tidligere i dag, og nå kan hun ikke belaste høyre hofte. Pasienten bor på et sykehjem for demente og er betydelig preget av sin demenssykdom i form av motorisk uro. I tillegg har pasienten pacemaker på grunn av AV-blokk grad 3. Sykehjemslegen har vurdert pasienten, rekvirert røntgen, og sendt henne til akuttmottaket for en vurdering. Før du møter pasienten er det tatt et frontopptak og innskutt bilde av bekken og høyre hofte. Bildene er beskrevet uten patologi av radiolog. Du undersøker pasienten klinisk og finner en smertefull, men ikke feilstilt høyre hofte.
Hva er mest korrekt videre håndtering av denne pasienten?

A Pasienten opereres med fiksasjon med skruer av antatt collumfraktur
B Pasienten får god smertelindring og råd om snarlig fysioterapi med mobilisering til smertegrensen
C Pasienten henvises til CT for deteksjon og kartlegging av mulig fraktur i bekken/hofte
D Pasienten legges inn og henvises til MR av bekken/hofte

000015da9a22994e26

63
Du er lege på en barneavdeling og blir kontaktet av vakthavende nevrokirurg som forteller at de har fått innlagt en 10 mnd gammel gutt med skallefraktur. Gutten skal ha holdt seg fast i en bordkant, falt bakover og slått bakhodet mot bordbenet.
Du undersøker gutten og finner en hevelse og bloduttredelse over bakhodet svarende til traumet som er beskrevet. Ellers er gutten i fin form, upåfallende nevrologisk status. Over seteregionen har han en brungul oval hudmisfarging, ca. 2 x 5 cm.
Bør du be om supplerende undersøkelser, og i såfall hvilke?

A Rtg. totalskjelett, cerebral CT, undersøkelse av retina og blødningsstatus.
B Hematologi og blødningsstatus (trombocytter, APTT, PT-INR)
C Henvisning til barnenevrolog for utredning.
D Ikke behov for ytterligere medisinsk utredning.

000015da9a22994e26

64
En 65 år gammel mann kommer til deg som fastlege grunnet redusert funksjon i venstre overekstremitet over tid. Du ser at venstre underarm har mindre omkrets enn høyre og at venstre thenarprominens er særlig atrofisk. Han har redusert kraft for bevegelser i fingrene og over håndleddet. Alle reflekser er tilstede i begge overekstremiteter, livligere på venstre side. Tempo over venstre håndledd er betydelig redusert. Hudfølelsen er bevart. Det er normal nevrologisk status for øvrig.
Hvilken nevrologisk tilstand er det aktuelle mest forenlig med?

A Plexus brachialis-affeksjon
B Amyotrofisk lateral sklerose
C Hjerneslag
D Multippel sklerose

000015da9a22994e26

65
En gutt fødes med keisersnitt 2 uker før termin p.g.a. fødselsangst hos mor. Normalt svangerskap og fødsel. Apgar 7, 8 og 8 etter hhv 1, 5 og 10 minutter. Ved 30 minutters alder tilkalles barnelege p.g.a. pressende og rask respirasjon. I følge jordmor hadde gutten pressende respirasjon fra fødsel, og det har blitt noe bedre i løpet av det siste kvarteret.
Ved undersøkelse har han en respirasjonsfrekvens på 70/min. og moderate inndragninger. Han trenger litt ekstra oksygen for å holde oksygenmetningen over 90%. Han har rosa hudfarge og god tonus.
Hva er den mest sannsynlige diagnosen?

A Medfødt infeksjon (pneumoni eller sepsis)
B Medfødt hjertefeil med hjertesvikt
C Adaptasjonsforstyrrelse (våte lunger)
D Medfødt mellomgulvsbrokk (diafragmahernie)

000015da9a22994e26

66
En 25 år gammel kvinne henvises til akuttmottaket på grunn av sterke smerter i mage og rygg. Ved undersøkelse finner du hypertensjon og takykardi. Hun forteller at hun kommer fra en slekt hvor det er flere som har akutt intermitterende porfyri (AIP). Du vil utelukke med størst mulig sikkerhet at symptomene skyldes AIP.
Hvilken analyse er det riktigst å rekvirere ved mistanke om AIP?

A Protoporfyrin i blod
B Totalporfyriner i urin
C Porfobilinogen (PBG) i urin
D Delta-Aminolevulinsyre (ALA) i urin

000015da9a22994e26

67
I din jobb som fastlege får du en 3 år gammel tidligere frisk jente på kontoret som de siste to ukene har hatt blåflekker i huden på armer og bein. Hun hadde feber og hoste for noen uker siden. Normal avføring og vannlating. Hadde en episode med neseblødning for 1 uke siden.
Ved undersøkelse er hun i god allmenntilstand, afebril, ikke respiratorisk besværet, noen blåflekker på armer og bein. Hun har også noen små røde prikker på leggene som ikke forsvinner når du strekker litt på huden. Enkelte glandler på collum med største diameter 2-3 mm. Normalt over hjerte, lunger og abdomen. Ingen hevelse over ankler/legger/knær. Blodprøver viser følgende verdier:

Prøve	Verdi	Ref. område
Hb	12,5 g/dL	10,5-13,5 g/dL
MCV	79 fL	75-87 fL
MCH	28,8 pg	23,9-34,1 pg
Tot. leukocytter	8,0 x 109/L	4,0-14,0 x 109/L
Granulocytter	3,5 x 109/L	1,5-7,5 x 109/L
Trombocytter	25 x 109/L	145-390 x 109/L
CRP	<5 mg/L	< 5 mg/L
Kreatinin	30 µmol/L	23-37 µmol/L

Hva er mest sannsynlige diagnose?

A Henoch Schønleins/allergisk purpura (HSP)
B Akutt lymfatisk eller myelogen leukemi (ALL/AML)
C Hemolytisk uremisk syndrom (HUS)
D Idiopatisk/immunbetinget trombocytopenisk purpura (ITP)

000015da9a22994e26

68
En mann legges inn med luftambulanse etter en fallulykke i fjellet. Han er paralytisk i begge ben og har ingen hudfølelse under intermammilært nivå. Det anlegges arteriekran i mottak og invasivt blodtrykk måles til 65/40. Hjerterytmen er 68, regelmessig. EKG er upåfallende. Ventilasjonen er regelmessig med en frekvens på 17. Ultralyd av buken er uten fri væske. CT helkropp viser en stor kompresjonsfraktur Th4 med stor retrolistese Th4/Th5 med betydelig spinalkanalstenose. Det er et hematom (1x1 cm) i milten, luksasjon i venstre skulder med intra-artikulær bruddlinje i fossa glenoidale og brudd i begge venstre underarmsben. Lungene står i vegg og ser normale ut.
Hva er den mest sannsynlige mekansimen bak pasientens hypotensjon?

A Hypovolemt sjokk
B Anafylaktisk sjokk
C Kardiogent sjokk
D Nevrogent sjokk

000015da9a22994e26

69
Gutt på 15 år. Hadde matvareallergi i spedbarnsalder, infeksjonsutløst astma i barneår. Har de siste 2 år hatt rennende nese og kløe i øyne om sommeren, etterhvert tungpust ved anstrengelse og spesielt når han spiller fotball på gress. Han undersøkes med spirometri, resultat som vist.
Hva er den riktigste behandlingen?

Spirometri Flowvolum-prepost

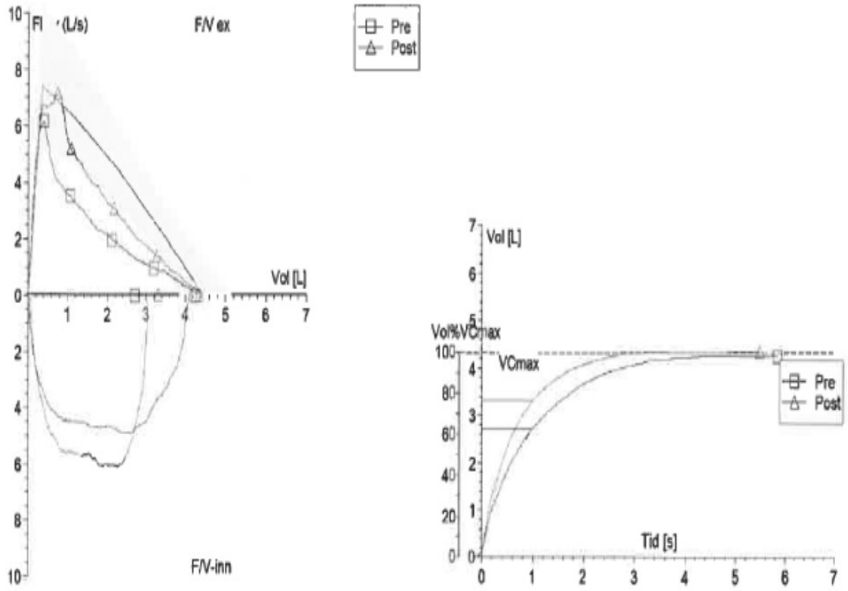

Flowvolum-prepost

		Pred	Pre	%(Pre/Pred)	Post	%(Post/Pred)	%Endr(Post/Pre)
VC MAX	L	4.41	4.26	96	4.34	98	2
FVC	L	4.44	4.26	96	4.34	98	2
FEV1	L	3.67	2.71	74	3.30	90	22
FEV1%M	%	83.50	63.71	76	76.03	91	19
IC_F	L	2.63	2.20	78	2.67	94	21
PEF	L/s	7.41	6.19	84	7.14	96	15
MMEF	L/s	4.11	1.76	43	2.70	66	54
MEF50	L/s	4.53	1.97	44	3.07	68	56
Substans					Ventoline		
Dose					0.4mg		
Nivådato			18.09.18		18.09.18		
Nivåtid			12:08		13:05		

A Han bør begynne med astmabehandling med kombinasjonspreparat med inhalasjonssteroider og langtidsvirkende beta 2 agonist
B Han bør begynne med astmabehandling med vedlikeholds inhalasjonssteroider som fast medisin og korttidsvirkende beta 2 agonist ved behov
C Han bør begynne med astmabehandling med vedlikeholds inhalasjonssteroider som fast medisin, men trenger ingen beta 2 agonist
D Han bør begynne allergimedisinering da han sannsynligvis har gressallergi, men trenger ikke astmabehandling

000015da9a22994e26

70
En 50 år gammel kvinne kommer på legekontoret som ø-hjelp på morgenen pga magesmerter. Smertene startet kvelden før da hun skulle legge seg og var såpass sterke at hun har vært oppe i hele natt og ikke klart å sove. Da hun ankommer legekontoret har imildlertid smertene gått over av seg selv. Under konsultasjonen er hun helt smertefri men hun er gul på øynene (ikterus).
Hva er riktigst å gjøre videre?

A Utrede pasienten med blodprøver for å bekrefte evt. ikterus
B Avvente klinisk utvikling siden pasienten er smertefri
C Legge pasienten inn på sykehus
D Henvise pasienten til ultralyd av abdomen

000015da9a22994e26

71
En mann faller ned fra et stillas på en byggeplass og blir slått bevistløs. Ambulansehelikopter bringer mannen til sykehuset. Samboeren hans blir oppringt fra byggeplassen og får vite om det som har skjedd. Hun er utenlands på en jobbreise. På sykehuset blir mannen sedert og overvåket etter ulike undersøkelser. Samboeren ringer nå til intensivadelingen der du arbeider som lege og hvor den aktuelle pasienten ligger.
Hva er den mest korrekte måten du kan forholde deg til samboerens spørsmål om mannen i den aktuelle situasjon?

A Du sier til kvinnen at hun må møte på sykehuset for å få informasjon
B Du kan ikke svare på spørsmål siden du ikke er kjent med kvinnens identitet
C Du formoder at det er i mannens interesse at du svarer på de spørsmål kvinnen har
D Du bekrefter at mannen er innlagt, men at du ikke kan si mer pga taushetsplikten

000015da9a22994e26

72
Hvilke histopatologiske funn karakteriserer kroniske senelidelser (tendinose)?

A Uttalte inflammasjonsforandringer
B Tilnærmet fravær av inflammasjonsforandringer
C Funn som ved akutt seneruptur
D Funn som ved bakteriell infeksjon

000015da9a22994e26

73
Utredning av diare kan oftest startes i allmennpraksis. Hvilken avføringsprøve er mest nyttig for å vurdere eksokrin pankreasfunksjon?

A Hemofec og andre tester for okkult blod i avføringen
B Calprotectin
C Osmolart gap
D Elastase

000015da9a22994e26

74
Hvilken kroppsdel er rammet i en "åpen bok skade"?

A Cavicula
B Bekken
C Humerus
D Ryggen

000015da9a22994e26

75
Du har legevakt og blir oppsøkt av en 63 år gammel kvinne som tidligere har hatt et hjerteinfarkt og har kjent KOLS. Hun klager over tung pust, hodepine, og synes hun har blitt hoven i ansiktet i løpet av de siste ukene. Ved undersøkelse finner du at hun er i god allmenntilstand (WHO 1), puls 94 regelmessig, BT 170/100, respirasjonsfrekvens 22/min. Det er normale respirasjonslyder over venstre lunge, på høyre side finner du klart nedsatt respirasjonslyd. Det er normale auskultatoriske hjertefunn for øvrig. Leveren er ikke palpabel, hun har slanke underekstremiteter. Hun har helt lette ødemer i fingrene, det er halsvenestase og periorbitale ødemer. I tillegg har hun tydelige venetegninger på øvre del av thorax og proksimalt i høyre overekstremitet.
Hvilken diagnose er mest sannsynlig?

A Pasienten har Vena cava superior syndrom
B Pasienten har utviklet cor pulmonale på grunn av KOLS
C Pasienten har akutt lungeemboli
D Pasienten har utviklet post-infarkt hjertesvikt

000015da9a22994e26

76
En 83-år gammel dame faller på stuegulvet hjemme. Når du kommer hjem til henne som legevaktslege finner du at venstre ben er opprykket og utadrotert.
Hva er den mest sannsynlige diagnosen?

A Ankelbrudd.
B Hoftebrudd.
C Brudd i leggen.
D Brudd i distale femur.

000015da9a22994e26

77
Du er LIS2 ved kirurgisk avdeling og skal vurdere en 56 år gammel kvinne som legges inn etter to dager med smerter lokalisert i nedre del av abdomen.
Ved undersøkelsen er hun i god allmenntilstand, men du finner trykkømhet og slippømhet i nedre del av abdomen med overvekt på venstre side. Rektal temperatur 38,2°C.

Blodprøve	Hb	CRP	Leukocytter	Bilirubin	ALP	ALAT	Lipase	Amylase
Normalve-rdier	13.4-17.0g/L	0-5mg/L	3.7-1010-**9/L	5-25µmol	35-105U/L	10-70U/L	13-60U/L	25-120U/L
Målt hos pasient	13.9 g/L	110 mg/L	10.2 10**9/L	12 µmol	90 U/L	65 U/L	53 U/L	80 U/L

CT undersøkelse av abdomen viser at det foreligger ukomplisert sigmoideumdivertikulitt uten tegn til perforasjon.
Hvilket tiltak er det mest korrekte å starte med?

A Melder pasienten til koloskopi i løpet av to dager for å utelukke at CT funnet representerer en malign tumor
B Observere pasienten pasienten uten spesiell behandling
C Melde pasienten til Hartmans operasjon
D Starte opp med antibiotika

000015da9a22994e26

78
En 54 år gammel mann faller på isen og slår skulderen. Han kommer til deg på ortopedisk traumepoliklinkk og en røntgen undersøkelse viser en fraktur av tuberculum majus. Du konfererer med bakvakten og dere bestemmer dere for konservativ behandling.
Hvilken bevegelse ville du særlig bedt pasienten om å unngå?

A Abdusere i skulderleddet
B Addusere i skulderleddet
C Løfte tungt
D Innadrotere i skulderleddet

000015da9a22994e26

79
Hvilken bakterie regnes aldri som del av kroppens normalflora?

A Staphylococcus aureus
B Streptococcus agalactiae
C Haemophilus parainfluenzae
D Mycobacterium tuberculosis

000015da9a22994e26

80
En 72 år gammel mann kommer til kontroll hos deg som fastlege. Han var innlagt ved sykehuset med et hjerneinfarkt for 3 måneder siden. Infarktet ble lokalisert til høyre hemisfære subcortikalt, og han har ingen sequele nå.
Ved utredning fant man at pasienten hadde atrieflimmer og hyperkolesterolemi. Han startet med warfarin (bruker nå 1 tablett daglig) og atorvastatin 40 mg (1 tablett daglig). Dagen i forkant fikk pasienten tatt blodprøver: INR er 2,7, total kolesterol er 5,9 og LDL kolesterol er 3,5. Du undersøker pasienten: Puls på 72 og uregelmessig, BT 150/95. Ingen fokale nevrologiske utfall.
Hvordan blir det riktigst å behandle denne pasienten videre?

A Øker warfarin til 2 tabletter daglig. Fortsetter med atorvastatin på 40 mg daglig.
B Fortsetter med warfarin 1 tablett daglig. Øker atorvastatin til 80 mg daglig. Ny blodtrykkskontroll før avgjørelse om blodtrykksbehandling
C Fortsetter med warfarin 1 tablett daglig. Øker atorvastatin til 80 mg daglig.
D Fortsetter med warfarin 1 tablett daglig. Fortsetter med med atorvastatin 40 mg daglig. Starter blodtrykksbehandling

000015da9a22994e26

81
Det påvises en signifikant aortaklaffestenose med middelgradient på 80 mmHg hos en 83 år gammel dame. Hun føler seg mye plaget med tungpust i hverdagen. Hun har redusert nyrefunksjon med kreatinin på 123 mikromol/L. Det er anbefalt kirurgisk behandling med innsetting av ny aortaventil. Pasienten skal informeres om forskjellige behandlingsalternativer.
Hva er mest korrekt strategi for videre håndtering av pasienten?

A Som regel anbefales konservativ, medisinsk behandling hos pasienter over 80 år med aortaklaffestenose, fordi operasjonsrisiko er ansett å være for høy.
B De fleste pasienter i denne aldergruppen opereres med innsetting av mekanisk ventil fordi de fleste pasienter står på marevan fra før.
C Pasienten har en økt operasjonsrisiko. Transkateter aortaklaffeoperasjon (TAVI) kan være et alternativ.
D Hos denne pasientgruppen anbefales åpen hjertekirurgi uten bruk av hjerte-lunge maskin (off-pump).

000015da9a22994e26

82
En mann på 76 år som tidligere har vært frisk, ankommer akuttmottaket på sykehuset en kveld kl 21.15
Han har ansiktsskjevhet, parese i høyre arm (kan ikke bevege mot tyngdekraften), men bare en lett parese i høyre underekstremitet. Han er våken, har hodepine, er litt kvalm, har kastet opp under transporten og han hoster litt. Han snakker også utydelig. Symptomene startet ca kl 19.30.
BT er 175/95. CT caput er normal.
Hvilken behandling ville du først vurdere å tilby denne pasienten i akuttmottaket?

A Trombolytisk behandling og acetylsalisylsyre når trombolyseinfusjonen er avsluttet
B Trombolytisk behandling og blodtrykkssenkende behandling
C Acetylsalisylsyre
D Trombolytisk behandling

000015da9a22994e26

83
En kvinne i 50-årene har fått påvist en cancer ani, 2 cm i diameter, lokalisert i nedre del av anus på høyre side. Ved preoperativ CT av thorax, abdomen og bekken er det ingen tegn til fjernmetastaser. Det gjøres anal ultralyd og MR av bekken uten at det påvises innvekst i sphincterapparatet, og det er ingen forstørrede eller patologisk utseende lymfeknuter i bekkenet eller lyskene. Biopsi har vist at det er en plateepitelcancer.

Hva er den beste behandlingen for denne kvinnen?

A Rectumamputasjon
B Kjemoterapi
C Radiokjemoterapi
D Strålebehandling

000015da9a22994e26

84
På legevakt bestemmer du deg for å legge inn en 74 år gammel mann som har blitt funnet ute dårlig påkledd sent på kvelden. Pårørende blir kontaktet og opplyser at han de siste ukene har vært synshallusinert og periodevis forvirret. Han har også hatt flere fall. I tillegg har det vært flere uhell med urinlekkasje, og det lukter urin i hele leiligheten. Han har slitt med depresjon i flere år og har også nylig fått påvist Parkinsons sykdom.
Medikamenter:
Karbidopa/levodopa (Sinemet) 50/100 x 6
Acetylsalicylsyre (Albyl E) 75 mg x 1
Furosemid (Furix) 20 mg x 1
Mirtazapin (Remeron) 30 mg vesp
Zopiclone (Imovane) 7,5 mg før leggetid
Hva vil du angi som tentativ diagnose i innleggelsesskrivet til sykehuset?

A Bivirkninger av medikamenter, spesielt Sinemet
B Akutt funksjonssvikt
C Forverring av Parkinsons sykdom
D Urinveisinfeksjon

000015da9a22994e26

85
Som fastlege har du en pasient med et alkoholforbruk som du antar ikke er forenlig med å inneha førerkort, jf. førerkortforskriftens helsekrav. Pasienten har fortalt deg at hun har kjørt i alkoholpåvirket tilstand, men bedyrer at dette var et engangstilfelle. Pasienten har erkjent at hun drikker for mye, og dere har avtalt et oppfølgingsopplegg med jevnlige kontroller. Du anser det som et realistisk mål å redusere alkoholforbruket hennes til et akseptabelt nivå i løpet av noen måneder.
Hvilke forpliktelser har du som fastlege i denne situasjonen?

A
- Med hensyn til episoden med kjøring i alkoholpåvirket tilstand har du taushetsplikt, også overfor politi og rettsvesen.
- Når det gjelder helsekravene til førerkort går meldeplikten foran taushetsplikten, og du skal gi skriftlig melding til pasienten og til Fylkesmannen om at førerkortforskriftens helsekrav ikke er oppfylt.

B
- I dette tilfellet, hvor liv og helse er i fare, går meldeplikten foran taushetsplikten. Du skal melde episoden med kjøring i alkoholpåvirket tilstand til politiet.
- Du plikter også å gi skriftlig melding til pasienten og til Fylkesmannen om at førerkortforskriftens helsekrav ikke er oppfylt.

C
- Med hensyn til episoden med kjøring i alkoholpåvirket tilstand har du taushetsplikt, også overfor politi og rettsvesen.
- Du plikter å gi beskjed til pasienten om at hun ikke skal kjøre bil før helsekravene igjen er oppfylt, og notere i journalen at advarsel er gitt.
- Siden du antar at tilstanden kan komme under kontroll i løpet av mindre enn 6 måneder er det foreløpig ikke nødvendig å gi melding til Fylkesmannen om at førerkortforskriftens helsekrav ikke er oppfylt.

D
- Med hensyn til episoden med kjøring i alkoholpåvirket tilstand har du taushetsplikt, også overfor politi og rettsvesen.
- Du har ingen myndighet til å ilegge pasienten kjøreforbud - det er det kun politiet eller Fylkesmannen som kan gjøre.
- En eventuell melding til Fylkesmannen om at helsekravene til førerkort ikke er oppfylt må være underbygget av objektive mål (biokjemiske markører og/eller direkte alkoholmarkører) som viser overforbruk av alkohol.

000015da9a22994e26

86
Du har legevakt i distriktet og oppsøkes av en 44 år gammel mann, som har vært plaget med lumbale ryggsmerter og intens smerteutstråling til høyre underekstremitet de siste tre ukene. Han har opplevd noe smertelindring med Paracetamol og Ibuprofen. Siden i dag tidlig har han vansker med å late vannet og opplever nummenhet i skrittet. Han føler seg "kraftløs" i høyre fot og klarer ikke å stå på tå på denne siden. Pasienten er smertepåvirket ved klinisk undersøkelse. Han angir umiddelbar smerteutstråling til baksiden av leggen på samme side ved Lasegues prøve ("straight leg raise") på høyre side. Det er tydelig kraftnedsettelse for plantarfleksjon i høyre ankel. Ved rektaleksplorasjon bemerkes redusert sfinktertonus og redusert voluntær knipekraft. Blærescan etter nylig forsøk på vannlating på legekontoret viser 650 ml resturin.
Hva er riktigst at legen gjør i denne situasjonen?

A Ber pasienten kontakte fysioterapeut
B Øyeblikkelig hjelp innleggelse på sykehus
C Forskrive opioidanalgetika og gir råd om avlastning
D Rekvirere MR lumbosakral-columna

000015da9a22994e26

87
En 22 år gammel mannlig student kommer til fastlegen pga. diffuse magesmerter og sykdomsfølelse. Dette har utviklet seg over de siste par ukene, og de siste dagene har han hatt løse avføringer 3-4 ganger daglig. Ved konsultasjonen har han feber 39,0, diffus ømhet i abdomen og laboratorieprøvene viser: CRP 135 (<5), Hb 11,5 (13,4-17,0), leucocytter 17,5 (4,1-9,8), kreatinin 90 (60-105), bilirubin 10 (5-25), ALAT 35 (10-70).

Hvilket tiltak er det beste for denne mannen?

A Legge ham inn på sykehuset
B Gi antibiotika og bestille CT abdomen til neste dag
C Bestille coloscopi
D Gi antibiotika og avtal kontroll om 2 dager

000015da9a22994e26

88
På sengepost møter du en 76 år gammel mann som er innlagt pga dyspne ved lav anstrengelse som stell og påkledning. Han har røkt mye i 40 år, men har røkt lite siden han hadde et stort hjerteinfarkt for 21 år siden. Han fikk da utført koronar bypasskirurgi, med komplett revaskularisering.
Ved undersøkelse hører du en tydelig systolisk bilyd og mistenker mitrallekkasje. Blodprøver er normale, foruten troponin T som er 23 ng/L i to ulike prøver (normalt 14) og NT-proBNP 2344 ng/L (normalt 738). EKG vedlagt nedenfor.
Hvilken videre undersøkelsesmetode og begrunnelse for dette er mest riktig?

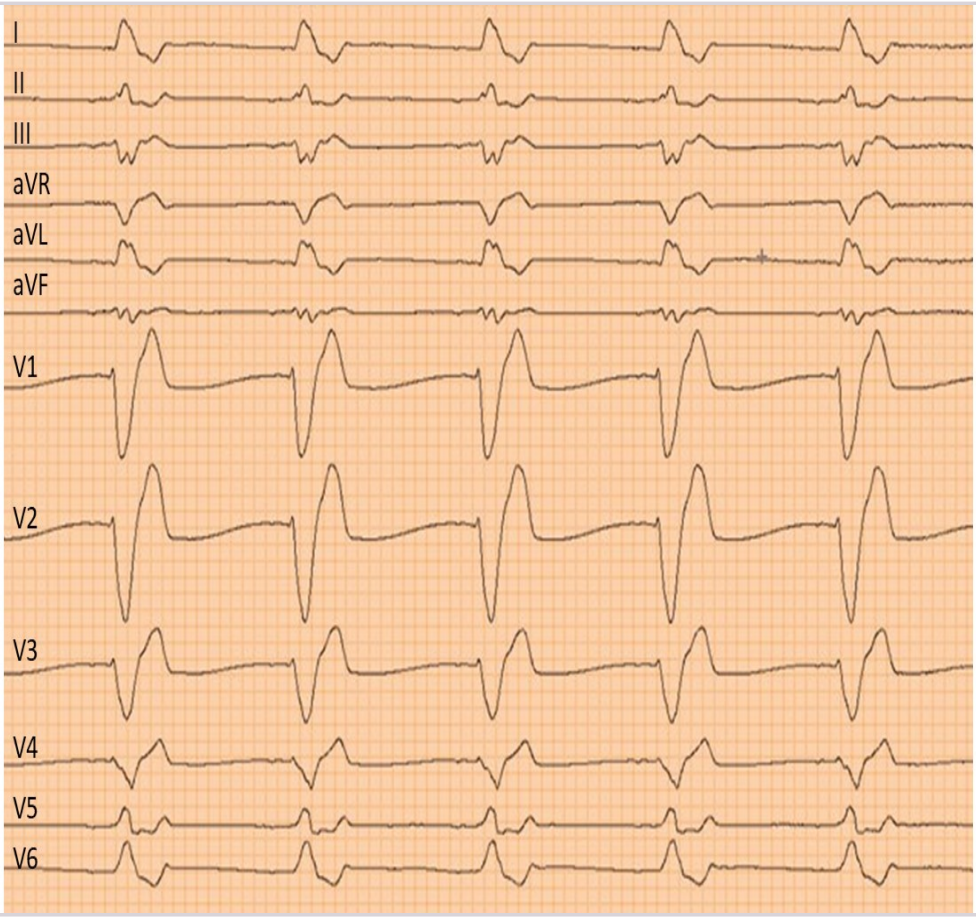

A Ekkokardiografi er førstevalg da pasienten har symptomer og tegn på hjertesvikt, og sannsynlig klaffelekkasje av betydning for videre behandling
B Koronar angiografi er førstevalg da pasienten sannsynligvis må gjennomgå ny revaskularisering
C Ekkokardiografi er førstevalg til undersøkelse av hjertepasienter da undersøkelsen ikke medfører ioniserende stråling
D Koronar angiografi er førstevalg da det er viktig å få avklart koronar sirkulasjon raskt på grunn av lavterskel dyspne

000015da9a22994e26

89
En 34 år gammel mann er hos deg grunnet plager med hemoroider de siste fire månedene. De kan periodevis blø, men hovedproblemet er at de er smertefulle. Det hender ofte at en hemoroide prolaberer ut gjennom anus etter toalettbesøk, og mannen må da selv presse denne tilbake. Han har forsøkt lokalbehandling med Sheriproct, uten særlig effekt. Han har fått råd om avføringsvaner og bruk av laksantia, men dette har heller ikke hjulpet noe særlig.
Hva vil være beste behandlingstiltak for denne pasienten?

A Systemisk symptombehandling med paracetamol eller NSAIDs
B Henvisning til kirurg for strikkligatur av hemoroidene
C Henvisning til kirurg for botulinum toxin (botox)-injeksjon i indre sfinktermuskel
D Lokalbehandling med lokalbedøvende midler (xylocain-krem)

000015da9a22994e26

90
En 20 år gammel kvinne oppsøker legevakten på grunn av feber og frostanfall etter 6 måneders opphold i Kenya. Det gjøres malaria antigentest og mikroskopi bekrefter funn av Plasmodium falciparum. Sykdommen er meldepliktig.
Hvordan skal slikt funn meldes til helsemyndighetene?

A Sykdommen skal meldes med avidentifiserte pasientopplysninger til Folkehelseinstituttet, uten kopi til kommuneoverlegen
B Sykdommen skal meldes uten pasientens navn og fødselsdato til Folkehelseinstituttet, med kopi til kommuneoverlegen
C Sykdommen skal meldes med full pasientidentitet til Folkehelseinstituttet, med kopi til kommuneoverlegen
D Sykdommen skal meldes summarisk av det mikrobiologiske laboratoriet til Folkehelsinstituttet. I tillegg vanlig prøvesvar til fastlegen.

000015da9a22994e26

91
En pasient dukker opp på legevakten med synsfeltutfall som vist skjematisk på bildet. Bortsett fra skyggefølelse, har ikke pasienten hatt noen andre plager som han kan relateres til synet.

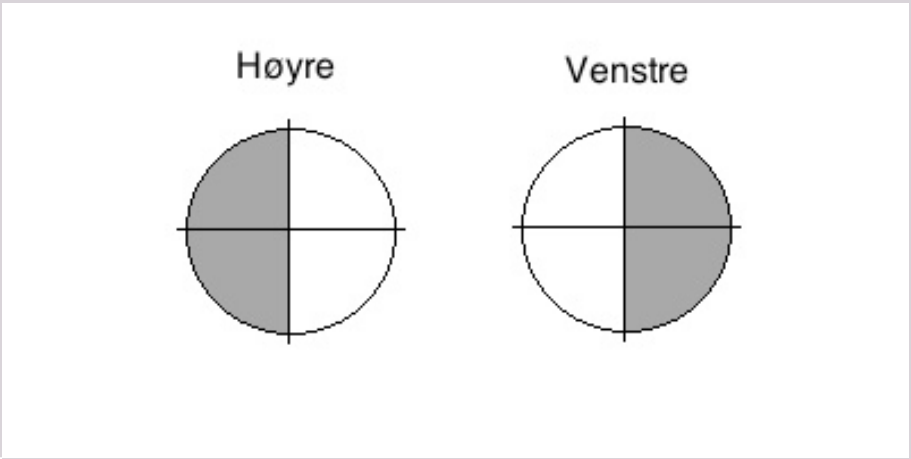

Hvor i synsbanen sitter sannsynligvis skaden?

A Tractus opticus
B Occipitale cortex
C Corpus geniculatum
D Chiasma opticum

000015da9a22994e26

92
En 52 år gammel tidligere frisk mann kontakter AMK på grunn av akutte brystsmerter som startet for ca. 90 minutter siden. Ambulansen er på stedet 15 minutter senere. Pasienten har smerter, er blek og klam. Blodtrykk 160/95mmHg. Det tas EKG (vedlagt) som sendes til nærmeste sykehus med PCI-lab (papirhastighet 25 mm/s) og som du som sykehuslege vurderer. Raskeste transporttid til sykehuset er ca. 45 minutter.
Hvilken strategi bør du som vakthavende lege på sykehuset anbefale?

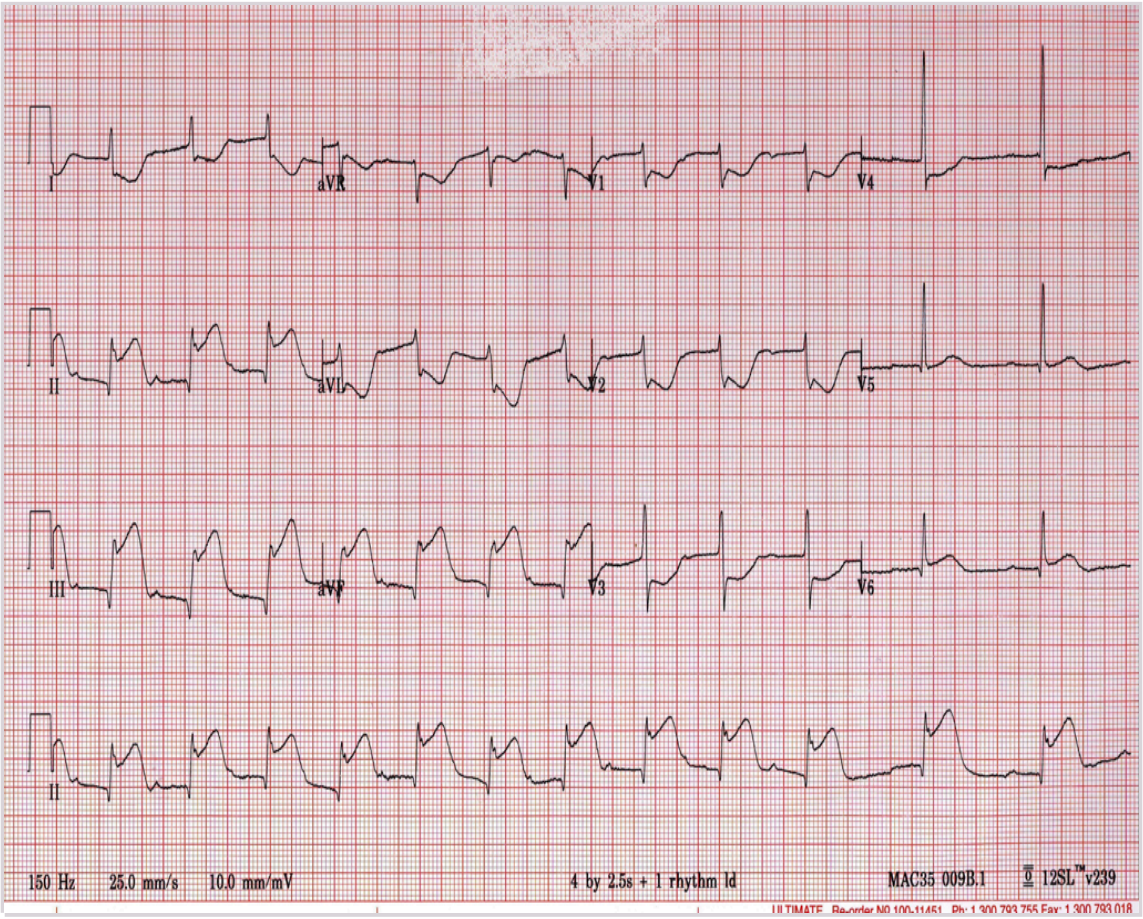

A Umiddelbar behandling med lavmolekylært heparin og dobbel platehemmende behandling, og deretter raskest mulig transport til nærmeste sykehus for vurdering.
B Umiddelbar trombolytisk behandling prehospitalt og deretter raskest mulig transport til sykehus.
C Umiddelbar blodtrykksenkende behandling og deretter raskest mulig transport til sykehus
D Raskest mulig transport til sykehus med tanke på akutt primær PCI

000015da9a22994e26

93
En 65 år gammel kvinne undersøkes etter en synsnedsettelse med utgangspunkt i et hjerneslag hun hadde for litt over et år siden. Hun ønsker å oppfylle helsekravene for førerkort til vanlig personbil. Ved synsfelt ad modum Donders finner du at hun har en homonym hemianopsi til venstre. Visus er 0,7 målt med briller på og begge øynene åpne. Kvinnen har god førlighet for øvrig, er mentalt klar og det er ellers lite å utsette.
Fyller hun synskravene til å kjøre bil - og hvorfor/hvorfor ikke?

A Nei, fordi hun har for dårlig synsfelt
B Ja, fordi hun har tilstrekkelig godt visus og synsfelt
C Nei, fordi visus må testet for hvert enkelt øye
D Nei, fordi både visus og synsfelt er ikke godt nok

000015da9a22994e26

94
En kvinne på 80 år har fått påvist atrieflimmer, som er godt frekvensregulert med metoprolol (en betablokker). Hun har også hypertensjon som er behandlet med valsartan (en angiotensinreseptorantagonist) og hydroklortiazid (et diuretikum). Det er nå indikasjon for antikoagulasjon.
Klinisk kjemiske analyser under sykehusoppholdet viste følgende verdier (normalverdier i parentes):

Analyse	Målt verdi	Referanseområde
Hemoglobin	10,3 g/dl	11,7-15,3 g/dl
Leukocytter	5,7 x 10e9	4,0-11,0 x 10e9
Trombocytter	345 x 10e9	145-390 x 10e9
Natrium	136 mmol/l	137-145 mmol/l
Kalium	3,7	3,5-4,4 mmol/l
Kreatinin	123 mikromol/l	45-90 mikromol/l
Estimert GFR	36 ml/min/1,73m2	> 90 ml/min/1,73m2
ALAT	47 U/l	10-45 U/l
gamma-GT	83 U/l	10-75 U/l
Albumin	35 g/l	34-45 g/l
PT-INR	1,1	0,9-1,2

Under ser du en tabell som viser noen farmakokinetiske egenskaper for fire perorale antikoagulantia.

Stoff	Doserings-hyppighet	Substrat for p-glykoprotein?	Levermetabolisme?	Nyreavhengig utskillelse?
Dabigatran (Pradaxa)	2 ganger daglig	Ja	Nei	Ja, ca. 85%
Apiksaban (Eliquis)	2 ganger daglig	Ja	Ja, CYP3A4	Ja, ca. 25%
Rivaroksaban (Xarelto)	1 gang daglig	Ja	Ja, CYP3A4	Ja, 30-40%
Warfarin (Marevan)	1 gang daglig	Nei	Ja, flere enzymer	Nei

Hvilket peroralt antikoagulerende legemiddel mener du passer <u>dårligst</u> for pasienten?

A Dabigatran
B Apiksaban
C Warfarin
D Rivaroksaban

000015da9a22994e26

95
En pasient oppsøker deg på allmennlegekontoret ditt med et rødt øye. Det begynte for litt over et døgn siden med rødhet på det ene øyet og pasienten trodde han hadde fått noe innpå. Etter en natts søvn våknet pasienten med sammenklistret øye. I tillegg til rødhet føltes det ubehagelig.
Hva er den mest sannsynlige diagnosen?

A Keratitt
B Konjunktivitt
C Iridocyclitt
D Trangvinkelglaukom

000015da9a22994e26

96
En 70 år gammel kvinne kommer til kontroll hos deg som fastlege. Hun har permanent atrieflimmer med ventrikkelfrekvens 80/min og er uten symptomer. Fra før har hun kjent hypertensjon og lettgradig nyresvikt med estimert glomerulær filtrasjonsrate på 40 ml/min/1,73 m^2 (ref 60-89).
Hva vil være mest riktig behandling for å motvirke hjerneslag grunnet emboli fra hjertet?

A Ablasjon mot atrieflimmer for å fjerne risikoen for emboli
B Ingen antitrombotisk behandling da hennes alder og reduserte nyrefunksjon medfører for stor blødningsrisiko
C Antitrombotisk behandling med oral antikoagulasjon
D Antitrombotisk behandling med acetylsalisylsyre

000015da9a22994e26

97
En 70 år gammel mann fikk kreft. Han ble operert, men noen måneder etter ble det påvist metastaser. Pasienten kan ikke bli frisk og erfaringene med akkurat denne pasientgruppen er at de sjelden lever mer enn to år etter at diagnose er stilt. Pasienten ble informert om at det skal startes med cellegiftbehandling som trolig kan forlenge livet med ca. 3-6 måneder. Pasienten ønsker imidlertid ikke slik behandling og takker nei.
Bør pasientens ønske respekteres eller ikke - og med hvilken begrunnelse?

A Nei. At pasienten sier nei til videre livsforlengende behandling, kan tyde på manglende samtykkekompetanse. Familie og pårørende bør trekkes inn, og man bør sammen finne ut hva som er best for pasienten. Dette er samvalg i praksis.
B Ja. Livforlengelse i livets sluttfase koster helsetjenesten store summer, og man bør derfor gripe sjansen når man kan unngå dette.
C Ja. Hovedregelen er at behandling er samtykkebasert. Respekt for uhelbredelig syke pasienter må innebære respekt for deres rett til å møte døden på sin egen måte.
D Nei. Pasienten er ikke døende, og kun når pasienten er døende kan helsepersonell se bort fra hjelpeplikten i Helsepersonelloven.

000015da9a22994e26

98
En 73 år gammel kvinne er inneliggende i kirurgisk avdeling for observasjon etter perkutan transluminal angioplastikk (PTA) med stentinnleggelse i a.iliaca communis venstre side. Hun bruker blodtrykkssenkende medisiner, betablokker samt sekundær profylakse i form av statin og platehemmer. Ved mobilisering falt hun bort, men kom raskt til seg selv. Du blir som LIS1 på kirurgisk avdeling bedt om å tilse pasienten. Puls 70/min, BT 90/60 mmHg, SpO2 94%. Det er lite blod i bandasjen.
Hva er den mest korrekte videre håndteringen av pasienten?

A Videre observasjon på sengepost etter vasovagal synkope
B Rekvirere ultralyd av lysken som øyeblikkelig hjelp
C Forsiktig mobilisering, hun er utsatt for ortostatisk BT-fall pga. antihypertensiv behandling
D Rekvirere CT angiografi som øyeblikkelig hjelp

000015da9a22994e26

99
Et barn kommer til deg på legekontoret med symptomer forenlige med halsinfeksjon med streptokokker. Du anslår at pre-test sannsynlighet for slik infeksjon er 80%. Du tar deretter en hurtigtest som har sensitivitet 90% og spesifisitet 95% for streptokokkhalsinfeksjon. Testresultatet er negativt.
Hva er sannsynligheten for at barnet har halsinfeksjon med streptokokker?

A 5%
B 10%
C 30%
D 70%

000015da9a22994e26

100
En 80 år gammel kvinne legges inn på sykehuset etter at hun har mistet bevisstheten i sittende stilling. Hun våknet til etter 2 minutter og var våken og klar ved innkomst. Under oppholdet nå viser EKG-overvåkning en episode på 7 sekunder med normale P-bølger, men uten QRS-komplekser. Samtidig opplever kvinnen et svimmelhetsanfall.
Hva er den mest sannsynlige årsaken til pasientens symptomer?

A AV-blokk
B Høyre grenblokk
C Venstre grenblokk
D Sinusarrest

000015da9a22994e26

101
Dersom diare i form av tre eller flere tømminger daglig har pågått lenger enn to uker, oppfattes tilstanden som en kronisk diare. Befolkningsstudier viser at ca. 15% av middelaldrende og eldre mennesker har kronisk diare. Bare en fjerdedel av disse søker fastlegen sin for dette. Vanligste årsaken til kronisk diare er irritabel tarm, men flere alvorlige tilstander kan også ligge bak.
Ved hvilket avføringsmønster vil du som fastlege kunne føle deg ganske trygg på at endoskopisk utredning ikke er nødvendig hos en etnisk norsk kvinne på 35 år?

A Sterk avføringstrang
B Avføringen er grå og illeluktende
C Avføringen er grøtete, fet og flyter i toalettskålen
D Vekslende perioder med diare og fast avføring, samt noe abdominalsmerter

---

000015da9a22994e26

102
Du er fastlege for en 64 år gammel kvinne, tidligere stort sett frisk. Nå kommer hun på time på grunn av hoste. Hun har hostet over flere måneder, med forverring siste uke. De siste to dagene også merket lett feber. Du bestiller røntgen thorax for å utrede dette nærmere.
Hva er mest korrekte beskrivelse av bildene?

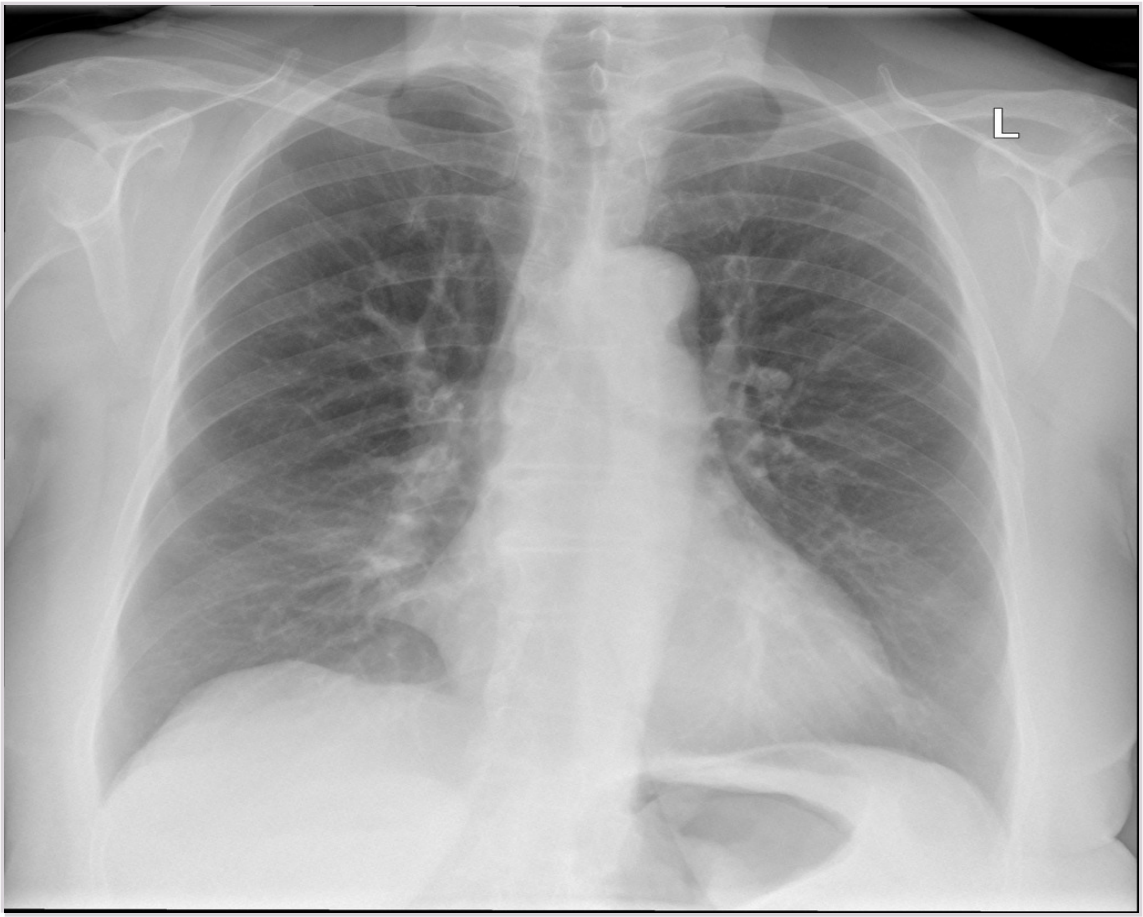
L

L

A Tumor venstre mamma, projisert over hjertet på sidebildet.
B Apikal pneumothorax venstre side side.
C Midtlappsatelektase høyre side.
D Underlappsatelektase høyre side.

000015da9a22994e26

103
Du er fastlege for en tre år gammel gutt. Foreldrene forteller at han var forkjølet for 3-4 uker siden. Etter forkjølelsen har han hørt dårlig og har dottfølelse i ørene. Ved otoskopi er trommehinnene normalstilte, lett grålig injisert med radierende kartegninger, og det er nedsatt bevegelighet i trommehinnene. Tympanometri type B (flat, normalt volum) på begge sider.
Hvilken diagnose er det mest sannsynlig at han har?

A Nevrogent hørselstap
B Serøs otitt
C Kronisk otitt
D Akutt media otitt

000015da9a22994e26

104
En 31 år gammel tidligere frisk mann sitter i stua og ser på TV. Han får plutselige smerter i brystkassen, etter hvert raskt økende dyspnoe og oppsøker deg som legevaktslege. Du bestiller et rtg thorax – se bildet. På direkte spørsmål får du ikke frem provoserende faktorer.

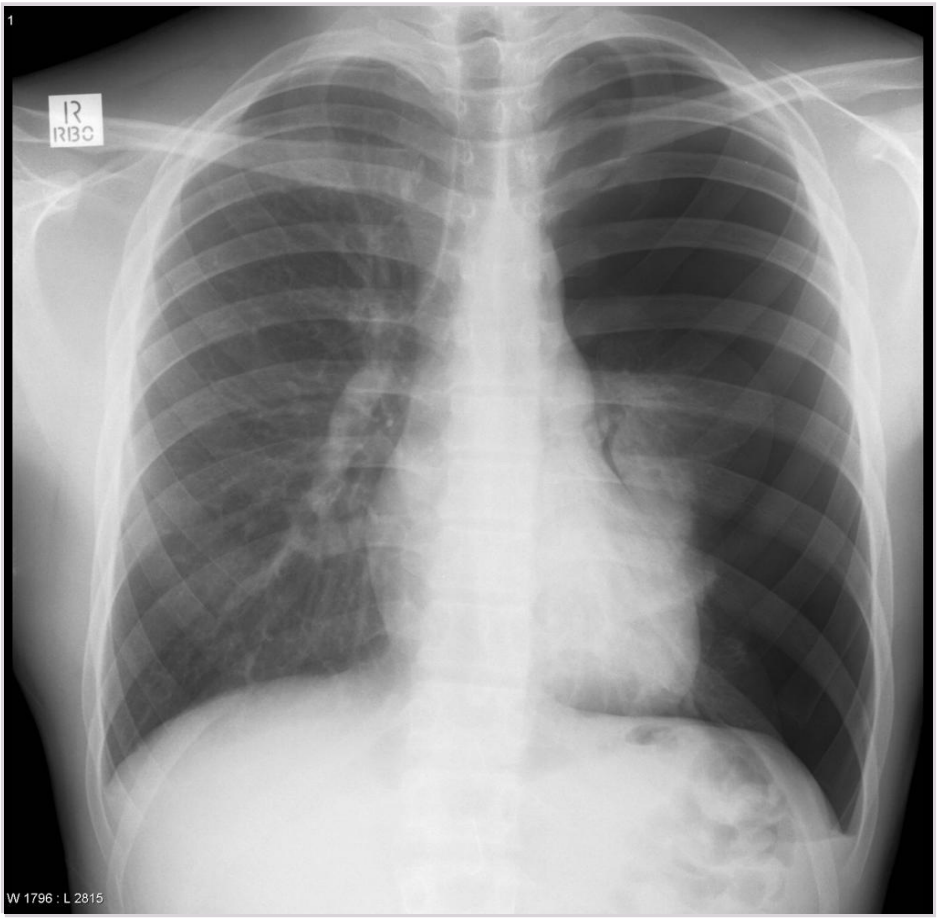

Hva er mest sannsynlige årsak til pasientens smerter?

A Venstresidig fremmedlegeme som forårsaker atelektase i lingula venstre overlapp.
B Hyperinflasjon venstre lunge, forårsaket av emfysem.
C Venstresidig pneumothorax.
D Høyresidig bronkopneumoni med pleuraaffeksjon.

000015da9a22994e26

105
En 55 år gammel kvinne kommer til deg som fastlege fordi hun nylig fikk menstruasjon igjen. Hun kom i overgangsalderen ca. 51 år gammel og har ikke hatt blødninger de siste 2 år inntil det aktuelle. Hun er noe plaget med hetetokter. Ut over behandling med blodtrykksmedisin er hun frisk. Du ser i journalen at det ble gjort en vanlig gynekologisk undersøkelse (GU) på legekontoret for 3 måneder siden, med normal cytologi fra cervix uteri.
Hva er riktigste tiltak i denne situasjonen?

A Det er nylig gjort en GU med normale funn så hun kan få et antifibrinolytika (Cyclokapron) som hun kan ta hvis blødningene ikke stopper
B Hun kan tilbys hormonsubstituasjonsbehandling (østradiol/progesteron) som behandling av hetetokter og uregelmessige blødninger
C Det er behov for en grundigere undersøkelse (eks pipelle prøve) for å utelukke alvorlig patologi som årsak til blødningen
D Hun kan tilbys hormonspiral (Mirena) som kan dempe blødningene og settes opp til ny time for dette

000015da9a22994e26

106
En 65 år gammel mann med kjent svært alvorlig KOLS (FEV1 på 0,6 liter som er 24% av forventet) kommer til akuttmottaket på grunn av akutt forverring av tungpust. Når du undersøker ham er han våken og klar. Respirasjonsfrekvensen er 30/min, og han er afebril. Du finner så langt ikke grunn til å mistenke alvorlig bakteriell infeksjon.
Blodgassen du har tatt i mottaket viser en pH på 7,26 (ref 7,40), pCO2 på 13,5 (ref < 6,0), pO2 på 7,0 (ref >10) med en O2 tilførsel på 1,5 liter på nese/brille-kateter.
Hvilket behandlingsalternativ er mest korrekt?

A Legges på overvåkningsenhet, får bronkodilaterende inhalasjonsbehandling, kortikosteroid intravenøst og puste kun romluft.
B Legges på intensivavdeling, legges på respirator, får bronkodilaterende inhalasjonsbehandling på tuben og kortikosteroid intravenøst.
C Legges på overvåkningsenhet, får bronkodilaterende inhalasjonsbehandling, kortikosteroid intravenøst og BiPAP.
D Legges på sengepost med bronkodilaterende inhalasjonsbehandling, kortikosteroid intravenøst og romluft på CPAP.

000015da9a22994e26

107
Nedsatt hørsel er en fryktet bivirkning av aminoglykosider som gentamicin.
Hva er det viktigste tiltaket for å unngå denne bivirkningen?

A Måle serumkonsentrasjonen av legemidlet og justere dosen etter dette
B Undersøke pasientens hørsel før oppstart og deretter ukentlig under pågående behandling for å fange opp et begynnende hørselstap
C Redusere dosen til pasienter med nedsatt leverfunksjon
D Ikke kombinere legemidlet med andre legemidler som kan gi hørselstap

000015da9a22994e26

108
Din pasient har for noen år siden gjennomgått et hjerteinfarkt. Han har de seneste ukene merket at formen er blitt redusert, uten at han med sikkerhet kan "sette fingeren" på hva som er galt. Ved oppfølgende konsultasjon en uke etter første kontakt har du fått svar på blodprøver som viser økt verdi for NT-proBNP.
Hvilket tilleggsfunn gir størst mistanke om venstre ventrikkel dysfunksjon?

A Halsvenestuvning opp mot kjevevinkelen i halvt sittende stilling
B Systolisk bilyd grad III, punktum maksimum over apex cordis.
C Hepatomegali ca 3 fingerbredder under costalbuen
D Moderate stuvningsforandringer på røntgen thorax

000015da9a22994e26

109
Smerte er et vanlig symptom ved langtkommet kreftsykdom. Mange pasienter bruker gjennom mye av sykdomsforløpet depottabletter med opioider mot den konstante smerten og hurtigvirkende opioid-tabletter mot smertetopper. Når terminalfase nærmer seg, kan det være nødvendig å endre til subcutan eller intravenøs tilførsel. Du møter en pasient som med god effekt har brukt morfin depottabletter 240 mg/døgn og ekstra morfintabletter 90 mg/døgn.
Hvor mye morfin må man regne med at denne pasienten vil behøve intravenøst/subcutant når han ikke lenger greier å ta tabletter?

A Oral biotilgjengelighet er omtrent 70 %, så han kan behøve 200 mg/døgn parenteralt
B Oral biotilgjengelighet er omtrent 30 %, så han kan behøve 100 mg/døgn parenterat
C Oral biotilgjengelighet er omtrent 10 %, så han kan behøve 30 mg/døgn parenteralt
D Oral biotilgjengelighet er omtrent 100 %, så han kan behøve 300 mg/døgn parenteralt

000015da9a22994e26

110
Etter større kirurgiske inngrep i thorax, abdomen eller ekstremiteter er det ofte en uttalt bevegelsesutløst smerte (dynamisk smerte).
Hvilke to behandlingsmodaliteter er hver for seg mest effektive mot slik bevegelsesutløst smerte?

A Perifere nerveblokader og opioider
B Epidural smertebehandling og perifere nerveblokader
C Opioider og gabapentinoider
D Epidural smertebehandling og gabapentinoider

000015da9a22994e26