2019 - IID - MD4043 - eksamen 1
Eksamensdato: 2019-05-29

1
Hva er den vanskeligste infertilitetsårsak å håndtere hos et par som søker assistert befruktning ved en norsk infertilitetsklinikk?

A Kvinnen har BMI > 30 og røyker 10 sigaretter daglig
B Mannen er tidligere sterilisert og forsøk på refertiliseringsoperasjon er mislykket
C Kvinnen er 38 år og har s-AMH < 1,1 pmol/L
D Mannen er 55 år og har svært få bevegelige sædceller i sitt ejakulat

000015da9a12603f90

2
35 år gammel kvinne med amenore siste 8 måneder. Hun bruker ingen form for hormonell prevensjon eller andre medisiner. Siste 3 måneder har hun merket sekresjon fra brystene. Hun har hatt noe problemer med synet den siste måneden. Hva er den mest sannsynlige diagnosen?

A Anoreksi
B Graviditet
C Prolaktinom
D Primær ovarialsvikt

000015da9a12603f90

3
En 29 år gammel kvinne er gravid i uke 19. Ved rutineultralyd blir det sett en tumor på 6 cm i det ene ovariet som mest sannsynlig representerer et fibrom. Hva er den mest vanlige komplikasjonen hun kan få?

A Degenerasjon
B Ruptur
C Prematur fødsel
D Torsjon

000015da9a12603f90

4
Du er fastlege for en 52 år gammel kvinne som nylig har vært innlagt ved gynekologisk avdeling pga akutte magesmerter. Du har fått tilsendt epikrise der det står at pasienten pga en stor, torquert ovarialtumor fikk utført laparoskopisk bilateral salpingo-ooforektomi. Histologisvaret viser serøst cystadenom uten atypi i venstre ovarium. Cytologisk undersøkelse av skyllevæske fra peritoneum viser regelmessige mesotheliale celler. Pasienten kontakter deg og spør om prøvesvar og videre plan for behandling. Hun er i fin form og har ingen plager etter inngrepet. Du informerer om prøvesvaret.
Hva er det riktigst at du gjør nå?

A Skriver ut resept på østrogen/gestagen kombinasjonspreparat
B Avtaler at hun tar kontakt dersom hun får økende symptomer på hormonmangel
C Henviser henne til staging-operasjon ved gynekologisk kreftavdeling og merker henvisninga "pakkeforløp ovarialcancer"
D Henviser henne til kontroll med transvaginal ultralyd hos gynekolog om 3 måneder

000015da9a12603f90

5
En 20 år gammel kvinne kommer til deg som fastlege da hun ønsker prevensjon. Hun har tatt medisinsk provosert abort to ganger mens hun har stått på p-pille, og hun ønsker på ingen måte å få lagt inn spiral.
Hva er det riktigste alternativet du kan foreslå for henne?

A P-ring
B P-stav
C Kondom
D Postkoital prevensjon (nødprevensjon)

000015da9a12603f90

6
Histologisk type er en av flere prognostiske faktorer ved endometriecancer.
Hvilken av de nevnte histologiske typer har best prognose?

A Carcinosarcom (Müllersk blandingstumor)
B Serøs papilært adenocarcinom
C Klarcellet adenocarcinom
D Endometroid adenocarcinom

000015da9a12603f90

7
En 43 år gammel kvinne kommer til deg i allmenpraksis. Hun har tidligere født to barn. Hun klager over at hun de siste månedene har fått uregelmessige og kraftige blødninger som gjøre at hun må skrifte undertøy to ganger daglig. Pasienten har ingen hetetokter.
Hvilken utredning bør du gjøre, dvs hvilke undersøkelser og prøver bør du ta av henne?

A Gjøre en gynekologisk undersøkelse med cytologi og ta blodprøver: FSH og LH (gonadotropinene folikkelstimulerende hormon og luteiniserende hormon)
B Ta blodprøver: Hb (hemoglobin), Ferritin og tumormarkøren CA125, og deretter sende henne til en spesialist i gynekologi.
C Ta blodprøver: østradiol, progesteron, FSH og LH (gonadotropinene folikkelstimulerende hormon og luteiniserende hormon)
D Gjøre en gynekologisk undersøkelse med cytologi og pipelle (endometriebiopsi) og ta blodprøve: Hb.

000015da9a12603f90

8
En 28 år gammel kvinne oppsøker deg på fastlegekontoret grunnet blødning i svangerskapet. Hun har tatt to positive graviditetstester hjemme. Hun oppgir å ha sikker siste menstruasjon og du finner ved hjelp av "Snurra" ut at hun er gravid uke 7+2. Hun er G2 P0. En tidligere spontanabort etter 8 ukers amenore. Blødningen som oppstod kvelden før var frisk og som en menstruasjons første dag. Nå kun brunlig utflod. Blødningen var ledsaget av menstruasjonslignende smerter. Nå etter at blødningen stoppet har hun stikkende smerter i høyre fossa. Hun har aldri tidligere tatt celleprøve fra livmorhalsen.
Hvordan utreder/behandler du denne pasienten?

A Gjør gynekologisk undersøkelse for å vurdere cervix, uterus og adnexae. Tar celleprøve fra livmorhalsen. Henviser pasienten til gynekolog for ultralyd med spørsmål om svangerskap utenfor livmoren.
B Gjør ikke gynekologisk undersøkelse fordi hun nylig har hatt en blødning, og det uansett ikke er noe vits å ta en celleprøve fra livmorhalsen da blod vil ødelegge prøven. Å ta en prøve vil også provosere frem en ny blødning. Henviser henne direkte til gynekolog for ultralyd og vurdering av cervix siden hun er 28 år og aldri har fått tatt celleprøve fra livmorhalsen tidligere.
C Måler HCG i blod to ganger med 3-7 dagers mellomrom for kunne si om det er et svangerskap som utvikler seg normalt eller ikke. Setter henne opp til kontroll med celleprøve fra livmorhals når siste HCG-svar foreligger.
D Gjør gynekologisk undersøkelse og lytter etter fosterlyd (med doppler apparat man bruker til vanlige svagerskapskontroller). Dersom man hører fosterlyd ut til sidene kan det tyde på svangerskap utenfor livmoren og pasienten bør henvises til gynekolog som øyeblikkelig hjelp.

000015da9a12603f90

9
En 35 år gammel kvinne fødte sitt andre barn for 8 måneder siden. Hun ammer fortsatt litt. Hun har begynt i arbeid som sykepleier igjen og klager over stor urinlekkasje. Du finner at hun har en kroppsmasseindex (KMI) på 36.
Hvilken behandling er riktigst for denne pasienten nå?

A Be henne slutte å amme
B Be henne gå ned ca 5 kg i vekt
C Anbefale bekkenbunnstrening hos fysioterapeut
D Anbefale operasjon for urininkontinens (TVT-operasjon, Tensjonsfri Vaginal Tape) ved gynekologisk avdeling

000015da9a12603f90

10
Pasienten er førstegangs fødende og har nylig vært til rutineultralyd i uke 19. Ved undersøkelsen ble det funnet placenta previa marginalis hvor nedre kant av placenta lå 3 mm fra indre mormunn. Hun er satt opp til en ny placentaundersøkelse i svangerskapsuke 32. Du er hennes fastlege og ved kontrollen hos deg er hun engstelig for at hun nå må ha planlagt sectio når hun kommer til termintidspunktet grunnet placentas lokalisering. Hva kan du si til henne om sannsynligheten for at placentakanten har trukket seg opp fra indre mormunn ved neste ultralyd kontroll, slik at vaginal fødsel kan planlegges?

A 10 %
B 70 %
C 90 %
D 30 %

000015da9a12603f90

11
Hvordan er anbefalte prosedyrer for behandling av genital herpes simplex virus (HSV) infeksjon i svangerskapet?

A Antiviral medikasjon (aciklovir) er kun aktuelt for gravide som man sikkert vet ikke har hatt genital HSV infeksjon tidligere
B Dersom en gravid får genital HSV infeksjon i løpet av svangerskapet bør fosteret forløses med sectio rundt termintidspunktet på grunn av økt risiko for smitte gjennom fødselskanalen
C Reaktivering av genital HSV infeksjon skal alltid behandles med antiviral medikasjon (aciklovir)
D Reaktivering av genital HSV infeksjon med hyppige utbrudd mot slutten av svangerskapet skal behandles med antiviral medikasjon (aciklovir) 10 dager før termintidspunktet

000015da9a12603f90

12
Hva er mest riktig om listeriainfeksjon i svangerskapet?

A Kan føre til alvorlige komplikasjoner hos fosteret som fosterdød og nevrologiske sekveler
B Testes hos alle ved første svangerskapskontroll
C Vanlig infeksjon hos gravide i Norge
D Vanlige symptomer er feber, uvelhet og magesmerter

000015da9a12603f90

13
En 35 år gammel førstegangsfødende kvinne kommer til deg som fastlege i svangerskapsuke 38+5. Fra tidligere er hun stort sett frisk og bruker ingen faste medisiner. Det har vært et normalt forløpende svangerskap og pasienten har gått til regelmessige kontroller hos deg. Ved dagens kontroll klager pasienten over frontal hodepine, men er ellers i god form. Du måler blodtrykket til 160/100, 158/97 og 165/95. Negativ urinstix.
Hva blir mest riktig av deg å anbefale her?

A Du sier at siden alt har vært normalt så langt, kan hun ta 1g paracetamol for å se om hodepinen forsvinner
B Du anbefaler at hun kommer til ny kontroll av blodtrykket om 5 dager
C Du starter med blodtrykkssenkende medikasjon, f.eks. labetalol (Trandate®), og tar henne inn til ny kontroll om 5 dager
D Du henviser pasienten til svangerskapspoliklinikken og ber om en vurdering i løpet av dagen eller morgendagen

000015da9a12603f90

14
En ung kvinne oppsøker deg som fastlege. Hun fødte sitt 3. barn for 2 måneder siden. Hun hadde kostregulert svangerskapsdiabetes, ellers ukomplisert graviditet og fødsel.
Hva er mest riktig oppfølging av denne kvinnen?

A Ber henne føre blodsukkerdagbok og tar henne til kontroll om en uke
B Ber henne komme tilbake for å ta en p-glukose prøve
C Setter henne opp til en peroral glukosebelastningstest om et par uker
D Sender henvisning til endokrinologisk poliklinikk ved nærmeste sykehus

000015da9a12603f90

15
En 32 år gammel kvinne finner ut hun er gravid for første gang. Hun er 2 dager over forventet menstruasjon, svangerskapet er planlagt. Når bør hun bestille time til fastlegen for første svangerskapskontroll?

A Om 1-2 uker
B Om 8-12 uker
C Om 4-8 uker
D Om 2-4 uker

000015da9a12603f90

16
Du er lege i en utkantkommune. Reisetiden til sykehuset er tre timer. En kvinne er gravida 3, para 2 med 2 normale svangerskap og fødsler. Hun kommer til avtalt kontroll i svangerskapsuke 39 og du palperer fosteret i seteleie.
Hva er det riktigst av deg å si til henne her?

A Du mener at setefødsler har stor risiko og anbefaler henne sectio, og henviser henne til sykehuset i morgen
B Du sier du vil henvise henne til sykehuset for vurdering av forløsningsmetode og eventuelt ytre vending
C Du sier du vil gjøre en ytre vending nå, og ber jordmoren på kontoret ved siden av om å hjelpe til
D Du sier at ytre vending er for sent. Dette må gjøres senest i svangerskapsuke 37

000015da9a12603f90

17
Hva viser dette ultralydbildet? (Den målte avstanden er 48 mm)

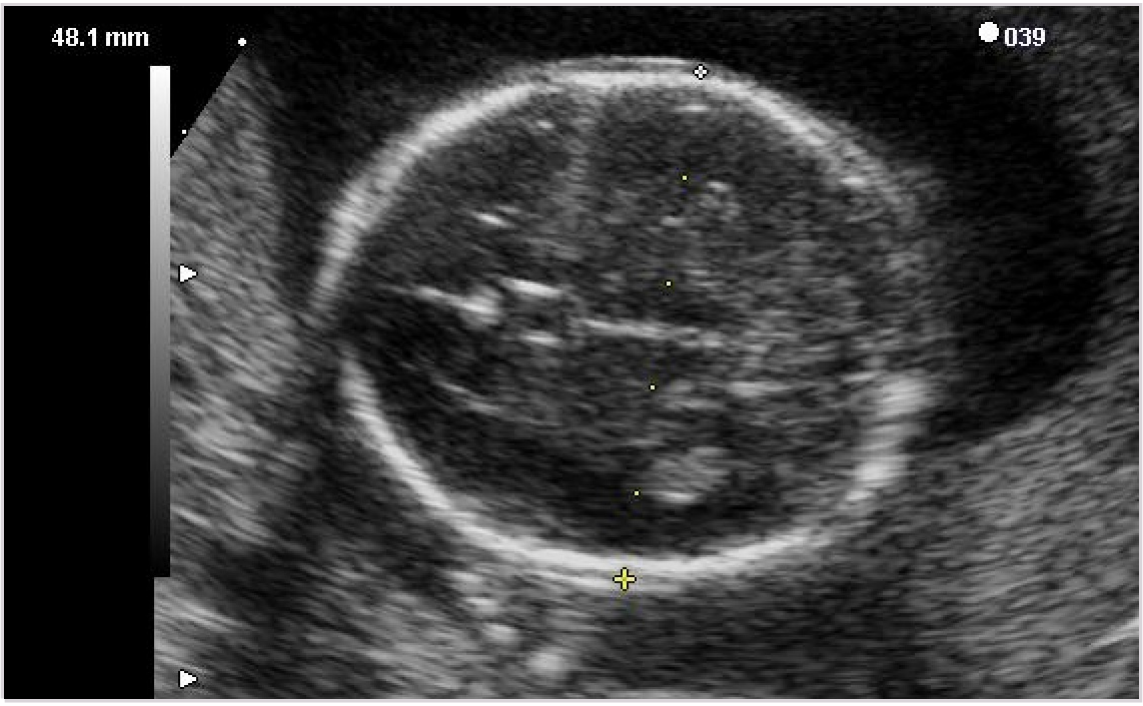

A Tverrsnitt gjennom fosterabdomen
B Fosterhodet i andre trimester
C Fosterhodet i tredje trimester
D Fosterhodet i første trimester

000015da9a12603f90

18
Hvor skjer vanligvis befruktningen mellom eggcelle og sædcelle?

A I ovariet
B I livmorhalsen
C I eggleder en
D I livmorhulen

000015da9a12603f90

19
Ida (29 år) er førstegangsgravid. Hun har fulgt med på forskjellige internettsider for gravide og føler seg forvirret over all informasjon som hun finner der. Hun har BMI 35 og lurer på om det stemmer at hun har økt risiko for mange svangerskapskomplikasjoner.
Hvilken av komplikasjonene under har Ida økt risiko for ut fra hennes BMI?

A Seteleie
B Styrtfødsel
C Anemi
D Tidlig spontanabort

000015da9a12603f90

20
En 15 år gammel jente og hennes far kommer til fastlege for en medisinkontroll for jentas ADHD. Hun fikk diagnosen ADHD for 1 år siden. Relevant behandling inkludert medikamentell behandling ble startet i BUP. Jenta bruker metylfenidat 40 mg morgen. Du får informasjon om at jenta de siste måneder har hatt økende vansker på skolen med mye skolefravær, sover veldig mye, har begynt med selvskading, spiser lite, deltar ikke sosialt eller på faste aktiviteter, og er irritabel hvis hun ikke får være i fred. Hvilken komorbid lidelse er mest sannsynlig?

A Atferdsforstyrrelse
B Personlighetsforstyrrelse
C Depresjon
D Bipolar lidelse

000015da9a12603f90

21
En 10 år gammel gutt med foreldre kommer til legekontoret på grunn av at gutten har økende bevegelser og lyder som er plagsomme for han. Han har blunket litt for hardt og ofte med øynene i perioder de siste årene. Han har også hatt perioder med mye snufsing og harking, selv om han ikke er forkjølt. De siste 6 måneder har det blitt en kraftig forverring med daglig hendelser med store kast av nakken og banking og sparking i veggene. Sparking i veggene skjer i hovedsak hjemme. I tillegg sier mor at han plutselig kan berøre kroppen til andre, og at foreldre har blitt kontaktet av medelevers foreldre som er rystet over hans atferd. Han kan puste veldig tungt og overdrevet, som også har skremt andre. Gutten gråter, og ønsker å slutte med å være slem. Hva vil du gjøre for å hjelpe pasienten?

A Henvise til BUP for utredning og behandling
B Henvise pasienten til MR caput og EEG for å utelukke hjernesvulst og epilepsi
C Behandle pasienten med Sertralin
D Henvise familien til barne- og familietjenesten for foreldreveiledning

000015da9a12603f90

22
Du er lege i allmennpraksis. En jente (14 år) og moren kommer som «øyeblikkelig hjelp». Jenta har tidligere vært frisk, medgjørlig og flink på skolen. Det siste halvåret har hun vært mer irritabel, har ikke villet spise middag med familien, og mor hører hun trener på rommet om kveldene. Mor har ikke sett at hun kaster opp, men er bekymret for alvorlig sykdom da jenta har gått ned flere kilo i vekt. Jenta hadde menarche i 12-årsalder, men ikke hatt blødninger de siste tre måneder. Pasienten sier hun er frisk, og at det ikke er farlig for henne å gå ned i vekt siden hun har tykke lår. Ved undersøkelse finner du: Høyde 160cm, vekt 36 kg (BMI 14, 2 kg under 2,5 percentilen) BT 90/70, puls 55, blodsukker på 5, Hb 13. Bortsett fra avmagring fremstår hun i god allmenntilstand.
Hvilken videre utredning og behandling mener du er mest riktig?

A Anamnese, utvidete blodprøver, kartlegge kosthold og treningsmønster, og samtidig henvise henne til spesialisthelsetjenesten (BUP, Barne-og ungdomspsykiatri)
B Siden pasienten nekter å snakke med deg og hun fremstår i god allmenntilstand, ser du ikke noen hensikt i å bruke tiden på en motvillig pasient, men oppfordrer tydelig mor til å ta kontakt ved forverring
C Siden vekttapet har skjedd gradvis over flere måneder og hun fremstår i god allmenntilstand, er det forsvarlig å avtale kontroll om en uke når prøvesvarene foreligger. Du oppfordrer til økt næringsinntak inntil neste kontroll
D Spiseforstyrrelse er en alvorlig lidelse, og siden pasienten ikke vil samarbeide anbefales frivillig innleggelse på foreldres samtykke

000015da9a12603f90

23
En mor kommer på legevakta med sin 14 år gamle datter, etter å ha funnet jenta gråtende på badet, med en snor hun hadde forsøkt knyttet rundt halsen og noen overfladiske risp ved venstre håndledd. Jenta bekreftet tanker om å ville dø, og moren er bekymret. Moren forteller at datteren var innlagt ved en psykiatrisk døgnenhet for 1 år siden pga. kutt ve. håndledd. Hun fikk deretter poliklinisk oppfølging for depresjon en tid, men avsluttet for et halvt år siden pga. bedring. Siste ukene har hun hatt økende skolefravær og vært mest på rommet sitt. Jenta er stille, ser ned, gir lite blikkontakt og vil ikke si noe om hvordan hun har det eller hva hun tenker. Hun har noen gamle arr etter tidligere selvskading. Hva er din vurdering av suicidalfaren hos jenta?

A Jeg kan ikke vurdere suicidalfaren før jeg har fått snakket mer med jenta om evt. suicidaltanker og -planer.
B Jeg vurderer suicidalfaren som høy, mest pga. sannsynlig tilstedeværelse av psykisk lidelse, økende grad av tilbaketrekking og bekreftede suicidaltanker.
C Jeg vurderer suicidalfaren som høy, mest pga. sannsynlig tilstedeværelse av psykisk lidelse, tidligere suicidalforsøk og bekreftede suicidaltanker.
D Jeg vurderer suicidalfaren som høy, mest pga. sannsynlig tilstedeværelse av psykisk lidelse og gjentakende selvskading.

000015da9a12603f90

24
Hvorfor er det viktig å utrede for personlighetsforstyrrelse hos ungdom med emosjonelle vansker, sosiale relasjoner og selvskading over flere år?

A For å sikre rett behandling
B For å ha informasjonen om kriterier klar til personen fyller 18 år
C Fordi en personlighetsforstyrrelse tilsier at det ikke eksisterer noen evidensbasert behandling, og saken bør i tilfelle avsluttes i spesialisthelsetjenesten og få evt oppfølging i form av støttesamtaler i førstelinjen
D For at det vil bety at hun er en dårlig informant om egen helse

000015da9a12603f90

25
Hvorfor er det ofte vanskeligere å identifisere psykoselidelser hos barn og unge enn hos voksne?

A Fordi det er mye lavere prevalens
B Fordi de fortsatt er i utvikling og symptomene er ofte mer utydelig enn hos voksne
C Fordi barn og unge ofte ikke vil snakke om psykosesymptomer
D Fordi barn og unge strever med å skille fantasi og virkelighet

000015da9a12603f90

26
En 5 år gammel gutt har fått diagnosen «atferdsforstyrrelse» («Conduct disorder» på engelsk). Hva er førstevalgs behandling for denne tilstanden?

A Systemisk familieterapi som forbedrer samspillet mellom foreldrene slik at barnet som symptombærer slutter med problematferden
B Kognitivt orientert atferdsterapi med eksposisjon og responsprevensjon som er rettet mot barnets angst bak atferdsforstyrrelsen
C Et utviklingsstøttende veiledningsprogram som fremmer positivt samspill barn imellom og mellom barn og voksne
D Psykodynamisk orientert individuell leketerapi der en bearbeider barnets indre konflikter slik at problematferden opphører

000015da9a12603f90

27
En gutt på 15 år kommer til legekontoret sammen med mor. Han er blek, beveger seg langsomt, snur seg bort, og svarer unnvikende på spørsmål. Lite ansiktsmimikk. Han har hatt normal utvikling og funksjon fram til nylig. De siste 5 ukene har han knapt vært på skolen, og ikke hatt kontakt med venner utenom internett. Han er mutt og sur, og kan bli rasende innimellom. Hun er bekymret og engstelig, da hun føler at hun ikke lenger får noe særlig kontakt, mens han selv mener det går greit, men kjeder seg på skolen, og synes mor maser. Han sitter oppe hele natten, hun vet ikke om han spiller eller surfer på internett. Han spiser lite, og er umulig å få opp om morgenen. Før drev han med skihopping, men han har ikke vært på trening de siste 2 månedene, fordi han ikke lenger synes det er gøy. Hva er mest sannsynlig diagnose?

A Alvorlig depressiv episode med psykotiske symptomer
B Alvorlig depressiv episode uten psykotiske symptomer
C Moderat depressiv episode
D Mild depressiv episode

000015da9a12603f90

28
En jente på 10 år kommer til deg som fastlege sammen med far. De siste 2 ukene har hun klaget over hodepine nesten daglig. Hun vil ikke på skolen om morgenen, og er sliten om ettermiddagene. Formen er fin de dagene hun får være hjemme. Hodepinen går som regel over etter 5-10 minutter. Hun er tidligere frisk med normal utvikling. Foreldrene er skilt, men har godt samarbeid. Lillesøster på 5 år har nylig blitt diagnostisert med diabetes mellitus type I. Bestevenninna byttet skole for 3 mnd siden, og hun har hatt vanskelig for å finne seg sosialt til rette etter det. Hva vil du gjøre for å hjelpe pasienten?

A Gi psykoedukasjon, henvise til pediater for utredning og vurdering av behandling
B Gi psykoedukasjon, henvise til MR caput, behandle med paracetamol. Ny kontroll om 2 uker.
C Gi psykoedukasjon, henvise til BUP for utredning og vurdering av behandling
D Gi psykoedukasjon, tilstrebe god døgnrytme. Anbefale tilrettelegging på skolen.

000015da9a12603f90

29
Mor til Siri (8 år) tar kontakt med deg pga. av følgende bekymringer: I løpet av de siste månedene har Siri sluttet å spise pølser, fordi hun er redd for at en bit kunne sette seg fast i halsen hennes. Hun skifter sokker flere ganger daglig fordi hun er redd for å kunne ha tråkket på en ekkel flekk på gulvet. Når hun kommer hjem fra skolen, skifter hun alle klær, fordi hun synes at rommet hennes blir skitten, dersom hun setter seg med «skoleklærne» på rommet. Dersom en venninne kommer på besøk, passer hun på at hun ikke går inn på rommet hennes. Mamma synes at hun bruker alt for lang tid i dusjen. Hun nevner at det hele startet etter at de hadde undervisning om svineinfluensa på skolen. Hva er den mest sannsynlige forklaring for symptomene hennes?

A Siri har generalisert angstlidelse.
B Siri har fått paranoide tanker og holder på å utvikle en psykose.
C I så ung alder er det vanlig å reagere med engstelighet på informasjon om alvorlig sykdom.
D Siri har tvangslidelse.

000015da9a12603f90

30
Aleksander er en 15år gammel gutt som i høst kommer ifølge med far til legekontoret for vurdering av slapphet og kroniske magesmerter han lokaliserer ned mot høyre fossa siden 2 måneder tilbake omtrent ved skolestart. De var på reise i Tyrkia tidlig i august, men hadde ingen infeksjonssymptomer under ferien, ikke hatt feber. Han sovner ofte når han kommer fra skolen, hvor han trives og har mange venner. Far er trener for fotballaget hans og er urolig over at Aleksander yter dårlig sportslig. Aleksander har ikke diaré og angir avføring daglig og at den er «vanlig». Benekter blod eller slim. Han har ikke hatt oppkast, men kan være kvalm. Spiser mindre og far synes at han har blitt tynnere siste måneden. Ved undersøkelse er han slank, litt blek, halonert under øynene, men ellers i god AT. Lett palpasjonsøm lavt i abdomen mot hø side. Ingen oppfylninger. En del inguinale glandler. Hva er mest riktig å gjøre videre?

A Tar en avføringsprøve med tanke på infeksiøs gastroenteritt.
B Rekvirerer UL abdomen for å utelukke patologi.
C Starter behandling for forstoppelse, ny time om to måneder.
D Tar blodprøver inkludert glutenantistoffer, hemofec og Calprotectin i feces.

000015da9a12603f90

31
Mari er en 2 måneder gammel pike som fullammes. Våkner svært hyppig og skriker om natten. Foreldrene tolker dette som magesmerter. Sover godt på dagen 2 timer. Spiser bra og følger sin vekt- og lengdekurve. Gulper ikke uvanlig mye. Hun svelger i tillegg mye på natten og gjør lyder som foreldrene tolker som gulping som hun svelger ned igjen. Foreldrene mistenker at hun har refluks (GØR). Ved klinisk undersøkelse på legekontoret finner du et friskt utseende barn i normalt hold uten spesifikke funn i status. Hvordan går du videre?

A Starter med konservativ behandling med høyt hodeleie samt hyppigere og små måltider.
B Forklaring til foreldrene om normaltilstand.
C Starter behandling med protonpumpe-hemmer (PPI) på klinisk grunnlag.
D Henviser til barneavdeling for videre utredning.

000015da9a12603f90

32
En 3 dager gammel baby skal utskrives fra Barsel. Det er påvist mulig VSD i fosterliv og barnecardiolog bekrefter en moderat-stor VSD etter fødsel. Familien har fått beskjed om poliklinikktime om 4 uker. Bestemor som jobber på hjertemedisinsk avdeling spør om dette er riktig.
Hva tror du er grunnen til denne beskjeden fra legen?

A relativt høyt lungetrykk i ukene etter fødsel motvirker venstre til høyre shunting
B VSD er forbundet med høyre til venstre shunting som sjelden gir hjertesvikt
C størrelsen på en VSD vil øke først senere
D Nyfødte belaster hjertet lite fordi de er mye i ro og sover mye den første tiden

000015da9a12603f90

33
En 2 år gammel tidligere frisk gutt bosatt i Norge har hatt forkjølelse og feber i 1 døgn. Legevakten finner at han er slapp, men ikke medtatt, og at han har en mediaotitt (purulent otitis media) på det ene øre.
Hvilken behandling vil du anbefale?

A Paracetamol dosert x 3-4 inntil smertefrihet
B Ibubrofen dosert x 3-4 inntil smertefrihet
C Fenoksymetyl-penicillin i 5 dager
D Kur med amoxicilin i 5 dager

000015da9a12603f90

34
Gutt 26 mndr med kjent egg-allergi. Fullvaksinert. Innlagt med RSV bronkiolitt ved 6 mndr alder. Forkjølelse og feber initialt 1 uke, som har vedvart med nattlig hoste og slimbrekninger de siste 2 mndr. Er i barnehagen, der han stadig henger litt etter de andre barna ved fysisk aktivitet. Ved inspeksjon har han forlenget ekspirie og bruk av abdominal hjelpemuskulatur. Hva er mest sannsynlig diagnosen?

A Kikhoste
B RSV bronkiolitt
C Pneumoni
D Astma

000015da9a12603f90

35
7 måneder gammel gutt. Far har allergi og eksem. Fullammes, mor har ingen kostrestriksjoner, introdusert for annen mat fra 5 mnd alder. Smaker etterhvert på det meste av familiens mat. Tørt og kløende utslett økende siste 2 uker.
Hvilken diagnose er mest sannsynlig?

A Allergisk urticaria
B Atopisk eksem som trolig skyldes melkeproteinallergi
C Atopisk eksem som trolig ikke skyldes melkeproteinallergi
D Kronisk urticaria som skyldes melkeproteinallergi

000015da9a12603f90

36
Du er allmennlege. En mor kommer med sin 1 år gamle gutt. Moren forteller at i den siste tiden har det kommet en kul i guttens høyre lyske. Kulen er ikke alltid tilstede, men den kommer som regel frem når gutten gråter. Når mor klemmer på kulen er den myk og kan dyttes inn. Når du undersøker gutten på kontoret er han rolig og du finner ikke noen kul i lysken. Hva er riktig tiltak?

A Du henviser til ultralyd med spørsmål om hoven lymfeknute i lysken
B Du beroliger mor med at du ikke finner noe galt ved undersøkelse av lysken
C Du mistenker lyskebrokk og henviser til kirurg for operasjon

000015da9a12603f90

37
Du er lege ved helsestasjon. En 1 år gammel gutt har bare den venstre testikkelen i skrotum. Du synes å kjenne den høyre testikkelen i høyre lyske, men det er ikke mulig å melke den ned i skrotum. Hva er riktig diagnose?

A Ikke-descendert testikkel/testikkel retensjon/retentio testis
B Fimose
C Hydrocele
D Lyskebrokk

000015da9a12603f90

38
Du har legevakt. En 13 år gammel gutt har akutte smerter i skrotum. Smertene er kraftige og gutten er litt kvalm. Hva er korrekt håndtering?

A Sende gutten hjem med beskjed om re-kontakt hvis smertene ikke blir bedre
B Mistenke testikkeltorsjon og henvise øyeblikkelig hjelp til kirurg
C Starte antibiotikabehandling for mistenkt epididymitt

000015da9a12603f90

39
10 år gammel jente har vært på ferie i India. Etter at hun kom hjem fikk hun vanntynn diare som har vart i over tre uker. Har gått ned 1 kilo i vekt, og klager over oppstøt med smak av råtten egg. Hva er mest sannsynlig agens?

A Giardia Lamblia
B *Staphylococcus aureus*
C Rotavirus
D *Campylobacter*

000015da9a12603f90

40
CP er en samlebetegnelse for en gruppe av tilstander kjennetegnet ved en forstyrrelse i bevegelse og motorisk funksjon. Tilstanden er forårsaket av en skade i den umodne hjernen før barnet fyller to år. Hvilken type av tilleggsvansker kan barn med CP ha økt risiko for?

A Nedsatt syn
B Alle
C Adferdsvansker
D Epilepsi
E Kognitive vansker

000015da9a12603f90

41
Petter er en 7 måneder gammel, tidligere frisk gutt. Han fikk oppkast og diare for seks dager siden. Siste døgn har det kommet blodflekker og slim i avføringen. Han har også blitt slappere og drikker lite. Mor tar ham med til fastlegen hvor han er blek, puls 140/minutt, temperatur 37.2 grader C, litt kald perifert, tørre lepper, og lett halonerte øyne. Petter henvises til sykehuset hvor en utredning på akuttmottaket viser følgende:

Prøve	Resultat	ref. område
CRP	27 mg/L	<5 mg/L
Leukocytter	16,9 10^9/L	3,7 - 14,7 x 10^9/L
Hb	7,0 g/dL	10,5 – 13,1 g/dL
Trombocytter	120 x 10^9/L	229 – 497 x 10^9/L
Kreatinin	63 mikromol/L	14 – 34 mikromol/L

Hvilken sykdom mistenker du primært, og hvilke prøver avklarer best diagnosen samme kveld?

A Akutt lymfatisk leukemi: blodutstryk, urat
B Akutt gastroenteritt: S/B, Na, K, fæcesdyrking
C Hemolytisk uremisk syndrom: LD, blodutstryk
D Idiopatisk trombocytopeni: ANA, blodutstryk, hemofec

000015da9a12603f90

42
Barn som blir født med denne tilstanden trenger ofte to operative inngrep i nyfødtperioden. Det ene er å lukke huddefekten. Hva er årsaken til den andre kirurgiske prosedyren?

A Hydrocefalus
B Klumpfot/ Pes equinovarus
C Tjoret marg/Tethered cord
D Hoftedysplasi

000015da9a12603f90

43
Du blir kontaktet av helsesøster da du er fastlege for en 5 år gammel gutt som har vært til helsestasjonsundersøkelse samme dag. Hun merket seg at gutten hadde dårlig tannhygiene og mye tannråte, samtidig som han hadde en bloduttredelse på venstre øremusling som var smertefull. Når hun spurte gutten om hvordan han hadde fått denne, svarte han at han "ikke husker" samtidig som han virket brydd og kikket opp på mor. Hvordan vil du håndtere dette og hvilke råd vil du gi til helsesøster?

A Du ber helsesøster om å sørge for at gutten blir henvist til tannlege.
B Du tar gutten inn til undersøkelse sanmme dag og vurderer henvisning til tannlege og bekymringsmelding til barnevernet.
C Du ber om at gutten blir satt opp til kontroll hos deg om 4 uker.
D Du sier du skal ringe mor for å finne ut hva som har skjedd.

000015da9a12603f90

44
Nils 8 år har Diabetes Mellitus Type 1. Han våkner en morgen klam og svett med blodsukker 11,0 mmol/l.
Hvordan forklares dette best?

A Nattlig hypoglycemi med hormonell motregulering i form av økt utskillelse av glucagon og redusert utskillelse av adrenalin og veksthormon
B Nattlig hypoglycemi med hormonell motregulering i form av økt utskillelse av adrenalin, glucagon og thyroxin.
C Nattlig hypoglycemi med hormonell motregulering i form av redusert utskillelse av adrenalin samt stigning i utskillelse av glucagon og leptin.
D Nattlig hypoglycemi med hormonell motregulering i form av økt utskillelse av adrenalin, glucagon og veksthormon.

000015da9a12603f90

45
Det finnes mange grunner til at et barn kan ha økt risiko å få en avvikende psykomotorisk utvikling. Hvilke av følgende grupper/svar er mest riktig?

A Barn som er født ekstremt for tidlig
B Barn med medfødt hjertesykdom
C Alle
D Barn med epilepsi

000015da9a12603f90

46
I din jobb som lege treffer du en 3 år gammel pike. Hun har de siste ukene fått blåflekker på beina, også sett noen mindre røde prikker på leggene. Hun er ellers frisk nå, men hadde en luftveisinfeksjon for noen uker siden. Ved klinisk undersøkelse er hun afebril og i god allmentilstand. Du finner petekkier og blåmerker på beina. For øvrig normale forhold ved generell klinisk undersøkelse. Orienterende blodprøver viser trombocytter på 28 x 109/L (ref.omr.: 228-435 x 109/L). Alle andre relevante blodprøver er normale. Du er temmelig sikker på at pasienten har ITP (Idiopatisk trombocytopenisk purpura).
Hva er riktig håndtering av denne situasjonen?

A Immunglobuliner intravenøst
B Per orale steroider
C Rituximab intravenøst
D Videre observasjon

000015da9a12603f90

47
Hvilket utsagn er riktig?

A Jernmangel er den vanligste årsak til anemi hos barn.
B Ved jerntilskudd til barn bør dette kombineres med melk for bedre jernopptak i tarmen.
C Ved diagnosetidspunktet for akutt leukemi hos barn forekommer ofte en hypokrom mikrocytær anemi.
D Ved hemolytisk uremisk syndrom (HUS) hos barn forekommer ofte trombocytopeni.

000015da9a12603f90

48
Du jobber som turnuslege på et fastlegekontor hvor dagens første pasient er en gutt på 3 år. Mor forteller at han har hanglet med forskjellige luftveisinfeksjoner de siste månedene og hun syns han er blekere enn vanlig. Ved klinisk undersøkelse har han 38,4°C i temperatur og er i redusert allmenntilstand. Du finner multiple små glandler på collum, forstørrede tonsiller og hepatosplenomegali. Orienterende blodprøver på legekontoret vises i tabellen under. Hva er mest sannsynlige diagnose hos dette barnet?

Prøve:	Svar:	Referanseområdet:
CRP	36 mg/l	<5 mg/l
Hb	8,3 g/dl	10,5 - 13,1 g/dl
Trombocytter	126 x 109/l	228-435 x 109/l
Leukocytter	15,9 x 109/l	3,7 - 14,7 x 10^9/L

A Mononukleose
B Hemolytisk uremisk syndrom
C Akutt leukemi
D Parvovirus B19

000015da9a12603f90

49
Kari er 5 år gammel, veier ca 20 kg og har nøtteallergi. Under et bursdagsselskap hvor det serveres kake blir hun plutselig rød i ansiktet, fjern og begynner å hive kraftig etter pusten. Legevaktslege kommer raskt til og vil gi adrenalin.
Hvilken dose skal legen gi?

A Adrenalin 0,1 mg/ml i dosen 2 ml i.v.
B Adrenalin 0,01 mg/ml i dosen 0,2 ml i.m.
C Adrenalin 0,1 mg/ml i dosen 0,2 ml i.m.
D Adrenalin 1 mg/ml i dosen 0,2 ml i.m.

000015da9a12603f90

50
En 65 år gammel mann innlegges akutt. Han har vert på fest med svingdans og har under dansen kollidert med en annen danser. Han fikk albuen til danseren mot venstre flanke. Han klager over sterke smerter i venstre flanke og har makroskopisk hematuri. Undersøkelsesfunn: BT 140/85 mmHg, Puls 94/min Ingen synlige skader ved inspeksjon. Hemoglobin ved innleggelse er 11.6 (ref. verdi 13.4 - 17.o g/dL.) Palpasjonsømhet i venstre del av abdomen og bankøm over ve. nyrelosje Det gjøres CT av nyrene, se bildet. Hva er behandlingen?

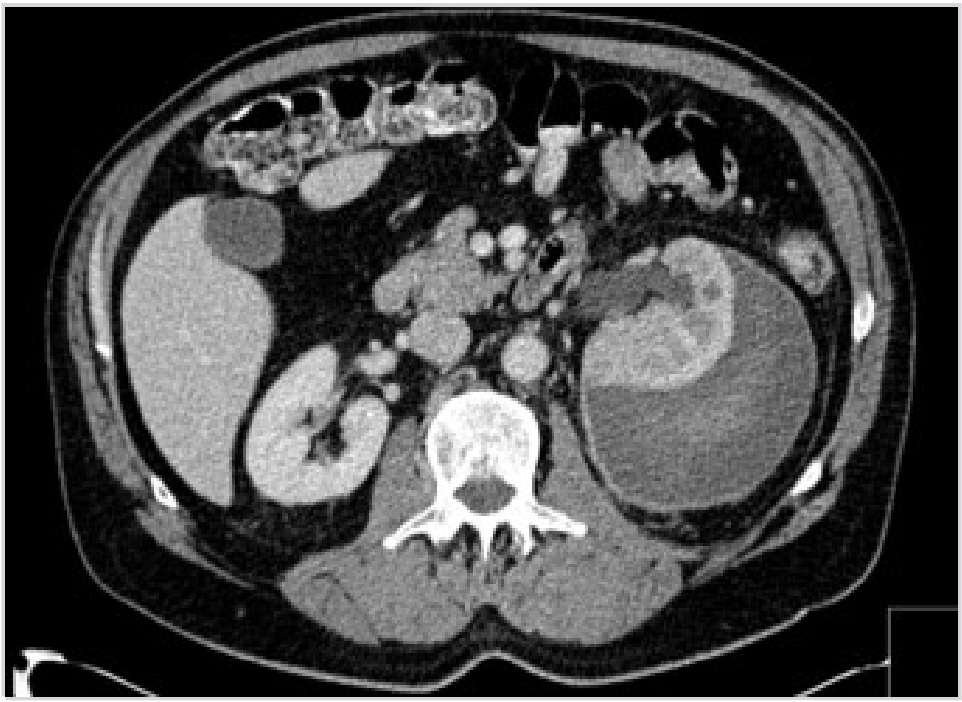

A CT abdomen viser hydronefrose som bør behandles med J-J stent.
B Ved hemoglobin-fall bør pasienten opereres akutt med venstresidig nefrectomi.
C Observasjon av pasienten med kontroll av HgB og vitale parameter.
D Ultralyd veiledet perkutan drenasje av subkapsulært hematom.

000015da9a12603f90

51
72 år gammel mann, tidligere vesentlige frisk dog med lett til moderate vannlatningsproblemer. I forbindelse med en operasjon for hofteartrose fikk han spinalbedøvelse uten innleggelse av blærekateter. Operasjonen var vanskelig og langvarig. Postoperativt fikk pasienten plager med meget hyppig vannlating i små porsjoner og urin lekkasje. Urin-stix var negativ. Hvilken type inkontinens er mest sannsynlig hos denne pasienten?

A Stressinkontinens
B Urge-inkontinens
C Blandingsinkontinens
D Overflow-inkontinens

000015da9a12603f90

52
En 76 år gammel mann kommer til øyeblikkelig hjelp-time på legekontoret. Han har de siste to dager hatt smerter i penishodet med rødhet og hevelse og han klarer ikke at få preputium frem. Han har ingen hevelse langs penisskaftet. Smertene og hevelsen kom morgenen etter at han hadde gjennomført et "vellykket" tilfeldig samleie på byen takket være han har fått utskrevet tabletter viagra av sin fastlege.

A Han er blitt smittet og fått seg en bakteriell balanitt.
B Han har fått priapisme sekundært til overdosering av viagra.
C Han har fått seg en spanskkrage (parafimose).
D Han har fått seg en uretritt sannsynligevis med clamydia.

000015da9a12603f90

53
En 33 år gammel mann re-innlegges akutt 4 dager etter operasjon for appendisitt. Operasjonen var vanskelig med konvertering fra laparaskopisk til åpen kirurgi på grunn av blødning og dårlig oversikt. Ved innleggelsen klager han over økende smerter i høyre flanke og kvalme siden utskrivelsesdagen etter operasjonen. Han er klam, blek og har frostanfall. Puls: 124/min., blodtrykk 80/50 og tp 39.5°C. Blodprøver viser følgende:

CRP	220 mg/L	0 - 5
B-HB	14.2 g/dL	13.4 - 17.0
B-Leukocytter	15.6 10^9/L	3.7 - 10.0
P-Natrium	145 mmol/L	137 - 145
P-Kalium	4,2 mmol/L	3,5 - 4,4
P-Kreatinin	106 mikromol/L	60 - 105

Akutt ultralyd abdomen viser høyresidig hydronefrose og hydroureter samt moderate mengder fri væske i det lille bekken. Klokken er 23:00 på kvelden.

Hvordan bør pasienten behandles?

A Pasienten tas direkte til operasjonsstuen til explorativ laparotomi på grunn av sannsynlig postoperativ abscess.
B Pasienten gis intravenøs antibiotika og akutt innleggelse av nefrostomi.
C Pasienten gis intravenøs antibiotka og henvises til ultralydveiledet drenering av abscess i det lille bekken.
D Pasienten gis intravenøs antibiotika og akutt operasjon med innleggelse av JJ stent i høyre ureter.

000015da9a12603f90

54
En 60 år gammel kvinne hadde makroskopisk hematuri. Utredning med cystoscopi viste tumor i urinblæren. Det er utført transurethral reseksjon av blæretumor (TURB). Histologisk undersøkelse viser ikke-muskelinvasiv urotelial kreft med små områder med *carsinoma in situ* (Ta GII m/ *cis.*).
Hvilket tiltak er best?

A Radikal cystektomi eller radikal stråleterapi.
B Immunoterapi (BCG) innen 4 uker, og kontroll cystoskopi etter 3 måneder.
C Kontroll cystoskopi etter 3 måneder.
D Re-TURB og hvis ingen tumor, kontroll cystoskopi etter 3 måneder.

000015da9a12603f90

55
En 65 år gammel mann med insulintrengende diabetes mellitus og hypertensjon, velregulert på antihypertensiva, innlegges som halv-øyeblikkelig hjelp ved kirurgisk avdeling med diagnosen «tumor abdomen». Han har hatt nattlig urinlekkasje de siste 3 månedene. Han er afebril, Kreatinin er 250 µ mol/L (referanse: 60 - 105 µmol/L). CT abdomen tatt samme kveld viser en urinblære med øvre/ kraniale kant mellom umbilicus og prosessus xiphoideus, og bilateral hydronefrose grad III. Urinblæren inneholder 6000 ml.
Hvilken utredning og behandling bør legen iverksette?

A Det bør umiddelbart legges inn permanent blærekateter og planlegges operasjon/TURP innen 1 uke dersom kreatinin normaliseres
B Det bør umiddelbart legges inn permanent blærekateter og deretter anlegges ultralydveiledet bilaterale nefrostomier som halv-øyeblikkelig hjelp neste morgen

C Det bør umiddelbart startes ren intermitterende blæredrenasje (RIK), samt rekvireres cystoflowmetri, ultralyd nyrer og kontroll av kreatinin til neste dag
D Det bør umiddelbart legges inn permanent blærekateter for å sikre optimal drenasje, samt rekvireres cystoflowmetri, blodprøver og ny vurdering ved urologisk poliklinikk om 2 måneder

000015da9a12603f90

56
En ung mann på 20 år oppsøker legekontoret. Hans ene testikkel har blitt større de siste to-tre ukene. Han har ikke smerter. Ved undersøkelse kjenner du at testikkelen er ujevn og hard i forhold til den friske siden og du mistenker testikkelkreft. Du finner ellers ikke noe galt ved klinisk undersøkelse.
Hvilket svaralternativ er det beste som utredningen av pasienten?

A Du bestiller UL av scrotum, CT abdomen/thorax og tar blodprøver med tumormarkører. Ny time for informasjon avtales.
B Du forklarer pasienten at du mistenker testikkelkreft og henviser derfor pasienten direkte til urologisk avdeling for rask utredning uten å ta noen prøver først.
C Du bestiller blodprøver med tumormarkører og ber om en rask time, innen 3 uker, for UL (ultralyd) av scrotum. Ny time etter UL avtales.
D Du forklarer pasienten at dette kan dreie seg om en svulst, men at en utredning med blodprøver og ultralyd (UL) innen en uke vil kunne avklare dette. Du tar blodprøver med tumormarkører. Du bestiller UL av scrotum og henviser samtidig pasienten til urologisk avdeling for testisbiopsi.

000015da9a12603f90

57
Ung kvinne 20 år konsulterer lege på grunn av synlig blod i urinen, diffuse smerter i nedre del av magen og svie ved vannlating. Du tar imot pasienten, undersøker og finner ømhet i nedre del av magen ved palpasjon. Urinprøven er for blodig til at urin stix er pålitelig.
Hva gjør du?

A Du henviser pasienten til cystoskopi og 3 fase CT urinveier.
B Du starter antibiotikabehandling og bestiller CT urinveier uten kontrast slik at pasienten ikke får for stor strålebelastning.
C Siden pasienten har symptomer på UVI starter du behandling med antibiotika og ber henne komme til kontroll etter en uke eller tidlgere om det ikke bedrer seg raskt.
D Du setter urin til dyrkning og bestiller CT av urinveier. Du vil kontakte pasienten når urindyrkningen er ferdig slik at riktig antibiotika kan gis.

000015da9a12603f90

58
Kristian 72 år, en aktiv pensjonist, er henvist av sin fastlege til urologisk poliklinikk pga residiverende nedre urinveisinfeksjoner de siste 18 måneder, siste gang komplisert med epididymitt. Han er hjerte-lungefrisk, har insulinkrevende diabetes mellitus, og han ble for 3 år siden operert for spinal stenose (benign) i nivå L4-L5. Vannlatingen er preget av hesitasjon, redusert stråletrykk, lang tømmingstid. Periodevis urinlekkasje, men ingen urge. Normale verdier av Hemoglobin, kreatinin og prostata spesifikk antigen (PSA). Urin stix viser hvite 3+ og nitritt 2+. Ultralyd urinveier viser ingen hydronefrose, men 400 ml resturin. Prostata volum måles til 70 ml.
Hvilken initial utredning og behandling anser du som den beste av følgende alternativer?

A Legge inn permanent blærekateter og søke pasienten inn til TURP (transurethral reseksjon av prostata)
B Starte med antibiotika for antatt cystitt og samtidig henvise pasienten til TURP innen 2 uker
C Lære opp Kristian til å utføre RIK 3-5 ganger daglig (Ren Intermitterende Kateterisering) og starte med Duodart (alfa-blokker + 5-alfa-reduktasehemmer)
D Lære opp Kristian til å utføre RIK 3-5 ganger daglig, og henvise ham til utredning med cystoflowmetri (Trykk-flow undersøkelse)

000015da9a12603f90

59
Harald (50 år) har diabetes mellitus type II og bruker Metformin. Han har de siste årene opplevd gradvis økende problemer med impotens. Han kommer til deg som fastlege og ønsker en tablett som kan hjelpe på potensproblemene.
Hvilken påstand er (mest) riktig?

A Viagra er en prostaglandin E1 hemmer.
B PDE5 hemmer er ikke kontraindisert ved samtidig bruk av nitroglycerin.
C Det finnes kun en type fosfodiesterase type 5 (PDE5) hemmer på markedet.
D Viagra er en fosfodiesterase type 5 (PDE5) hemmer.

000015da9a12603f90

60
Ved sekundær hyperparatyreoidisme er hormonproduksjonen av PTH i glandula paratyreoidea økt som en respons på eksterne stimulus i motsetning til ved primær hyperparatyroidisme. Endring i blodkonsentrasjon av fosfat og kalsium kan være medvirkende til den økte PTH produksjonen.
Hvilket av alternativene fører til sekundær hyperparatyreoidisme?

A Hypofosfatemi og hyperkalsemi
B Hyperfosfatemi og hypokalsemi
C Hyperfosfatemi og hyperkalsemi
D Hypofosfatemi og hypokalsemi

000015da9a12603f90

61
En kvinne (60 år) innlegges med en tre dagers sykehistorie med hoste og høy feber. Hun behandles for diabetes mellitus. Man finner i mottakelsen at hun har stabile vital parametre med bla. blodtrykk 120/70 mmHg og pulsoksymetri viser metning 94% på romluft. Hun har imidlertid s-kreatinin 450 umol/l (normalt <90). U-stix er negativ for sukker, blod, protein og leukocytter. U-natrium er 10 mmol/l (lav), u-osmolalitet 500 (middels/høy).
Hva er mest sannsynlige årsak til hennes akutte nyreskade?

A Postrenal obstruksjon slik at det bør vurderes å få røntgen avdelingen til å legge et nefrostomikateter ila et par timer.
B Akutt tubulær nekrose pga ischemi / nefrotoksiner
C Prerenal årsak
D Akutt glomerulonefritt (sannsynligvis IgA glomerulonefritt utløst av en halsinfeksjon)

000015da9a12603f90

62
En 28 år gammel mann kommer blir henvist til medisinsk poliklinikk pga at fastlegen har funnet lett økt serum kreatinin (115 umol/l, normalt 60-105). Prøvene er forøvrig normale bortsett fra en påfallende lav s-bikarbonat (14 mmol/l, normalt 22-28 mmol/l). Han er ellers frisk og i fin form.
Hvilken av de følgende nyresykdommene er karakterisert ved en slik tidlig utvikling av metabolsk acidose?

A Primære glomerulonefritter
B Nyresykdommer ved autoimmune systemsykdommer
C Tubulære nyresykdommer
D Diabetisk nyresykdom

000015da9a12603f90

63
Medikamenter som påvirker renin angiotensin systemet brukes hyppig og til mange problemstillinger. Hvilke hemodynamiske effekter har disse medikamentene på nyresirkulasjonen?

A Afferente arteriole dilateres kraftig slik at blodgjennomstrømingen øker og nyrefunksjonen bedres
B Efferente arteriole dilateres slik at GFR faller
C Afferente arteriole dilateres noe, men efferente dilateres enda mer slik at kapillær trykkes reduseres betydelig og GFR faller
D Efferente arteriole kontraheres slik at intraglomerulær trykk øker og dermed øker også filtasjonen og GFR øker

000015da9a12603f90

64
En mann, 75 år gammel, er i hemodialyse. Han har dialysekateter i vena jugularis. Han oppsøker akuttmottaket pga at han er tungpusten, slapp og har feber. Ved undersøkelse har han blodtrykk 90/65, litt ømhet rundt kateterinngangen, men ingen rubor eller puss.
Hvilken tilstand er mest sannsynlig her?

A Septikemi
B Overhydrering
C Pneumocystis jiroveci
D Bronkitt

000015da9a12603f90

65
En 35 år gammel kvinne har biopsiverifisert IgA nefritt. Hun får behandling med ACE hemmer for hypertensjon og for reduksjon av proteinuri. Det er langsom progresjon av sjukdommen. Ved siste kontroll på nyrepoliklinikken har hun kreatinin 300 umol/l og eGFR 18 ml/min, samt kalium 5.0 mmol/L. Hun er mer trøtt enn før, stabill vekt og er fortsatt i full jobb.
Hva vil du gjøre nå?

A Starte utredningsprosess mtp nyretransplantasjon.
B Henvise henne til AV fistel eller PD kateter
C Starte akutt i dialyse
D Fortsette med samme behandling og ta pasienten til ny kontroll om 4 måneder.

000015da9a12603f90

66
Nefrotisk syndrom karakteriseres av generelle ødemer og betydelige forstyrrelser i blodprøvene. Hvilket av følgende prøvesett er det mest sannsynlig vil tilhøre en slik pasient?
(ref.verdier: Hb 11,7 - 15,3 g/dL (kvinner), 13,4 - 17,0 g/dL (menn), s-kreatinin 45 - 90 µmol/L (kvinner), 60 - 105 µmol/L (menn), s-kolesterol >=50 år: 3,9 - 7,8 mmol/L, s-albumin 40-69 år: 36-45 g/L)

A Hb 13.2 g/dl, s-kreatinin 185 umol/l, s-kolesterol 6.9 mmol/l, s-albumin 28 g/l
B Hb 11.2 g/dl, s-kreatinin 85 umol/l, s-kolesterol 5.9 mmol/l, s-albumin 33 g/l
C Hb 11.2 g/dl, s-kreatinin 85 umol/l, s-kolesterol 12.2 mmol/l, s-albumin 23 g/l
D Hb 11.2 g/dl, s-kreatinin 85 umol/l, s-kolesterol 5.9 mmol/l, s-albumin 62 g/l

000015da9a12603f90

67
På legekontoret blir du oppsøkt av en 47 år gammel mann som er tidligere frisk. Han føler seg i dårlig form og har hodepine og synes at høyre arm er litt nummen. Han røyker ikke, bruker ingen medisiner og har BMI 28 (BMI 25,0-29,9 overvekt).
Lab: BT 228/140. Kreatinin 90 µmol/L (60-105 µmol/L), eGFR 62 ml/min/1,73 m^2 (>60 ml/min/1,73m^2), Urin stix: ++albumin.
Hvilken av følgende vurderinger er mest korrekt?

A Du legger pasienten inn på medisinsk avdeling som ø.hjelp.
B Du bestiller akutt CT caput og tar pasienten tilbake til kontroll neste dag dersom det ikke er noen funn på undersøkelsen.
C Du starter behandling med en kalsium-antagonist og tar ham tilbake til kontroll om 3 dager.
D Du starter blodtrykksbehandling med en angiotensinreseptor-blokker og tar pasienten til ny kontroll om 2 dager.

000015da9a12603f90

68
Når man skal vurdere oppstart av behandling ved hypertensjon, er det nyttig med informasjon om eventuell subklinisk organskade.
Hvilken av følgende test-kombinasjoner har best kostnad-nytte forhold?

A s-kreatinin, s-urinsyre, ekkocardiografi
B u-stix, s-kreatinin, EKG
C s-kreatinin, ofthalmoskopi, ekkorcardiografi
D EKG, ekkocardiografi, ultralyd halskar

000015da9a12603f90

69
Definisjonen av hypertensjon er systolisk blodtrykk over 140 eller diastolisk blodtrykk over 90 mmHg målt på legekontoret gjentatte ganger og etter standardiserte betingelser. Behandlingsmålet er også <140/90 mmHg for de fleste pasienter, men det finnes unntak.
Hvilken av gruppene nedenfor bør man behandle til et enda lavere nivå?

A Pasienter med hypertensiv nephrosclerose (arterionephrosclerosis).
B Pasienter med IgA glomerulonephritt.
C Pasienter med redusert nyrefunksjon etter gjennomgått hjerteinfarkt.
D Pasienter med kronisk nyresykdom og proteinuri påvist ved u-stix.

000015da9a12603f90

70
Anna (82 år) har KOLS, diabetes mellitus type II og kronisk nyresvikt og må starte nyreerstattende behandling. Hun er overvektig (BMI 30) og har gjennomgått flere abdominaloperasjoner tidligere. Reiseavstanden til nærmeste hemodialyseavdeling er 1.5 timer hver vei.
Hvillken dialysemodalitet passer best for henne og hvorfor?

A Hemodialyse ved nærmeste sykehus fordi hun ikke egner seg for peritoneal dialyse.
B Hemodialyse ved nærmeste sykehus fordi peritoneal dialyse er for krevende for kommunehelsetjenesten.
C Hemodialyse ved nærmeste sykehus fordi peritoneal dialyse er kontraindisert ved diabetes mellitus.
D Peritonealdialyse hjemme pga lang reisevei.

000015da9a12603f90

71
En 69 år gammel kvinne har målt blodsukker i kapillært blod på søsterens apparat for egenmåling av blodsukker. Denne viste 13,4 mmol/L ca. en time etter at hun hadde drukket kaffe og spist eplekake med krem. Hun føler seg frisk. Legen hennes får utført en glukosebelastning som viste følgende resultater for p-glukose:
- Fastende prøve (0-prøve): 7,9 mmol/L
- Prøve 2 t etter glukoseinntak: 9,9 mmol/L

Referanseområde for p-glukose er 4,2 - 6,3 mmol/L.

Hva er mest korrekt klassifikasjon av pasienten basert på denne informasjonen?

A Diabetes mellitus
B Både diabetes mellitus og nedsatt glukosetoleranse
C Nedsatt glukosetoleranse
D Verken diabetes mellitus eller nedsatt glukosetoleranse

000015da9a12603f90

72
En 69 år gammel kvinne oppsøkte fastlegen fordi hun hadde følt seg mer trøtt og slapp enn vanlig de siste 6 månedene. Det ble tatt en fastende blodprøve kl. 08 hvor resultatene er vist nedenfor.

Analyse	Enhet	Referanseområde	Resultat (Flagg)
S-Glukose	mmol/L	4,0 - 6,0	6,5 (H)
B-HbA1c (glykosylert hemoglobin)	mmol/mol	28 - 40	44 (H)
S-Kalsium, total	mmol/L	2,15 - 2,51	2,53 (H)
S-Kalsium, fritt i serum (standardisert til pH 7,40)	mmol/L	1,18 - 1,32	1,29
S-Kortisol	nmol/L	Kl. 06-10: 133 - 537 Kl. 16-20: 68 - 327	343
S-Anti-tyreoid peroksidase (TPO)	kU/L	< 35	111 (H)
S-Fosfat	mmol/L	0,85 - 1,50	1,12
S-Fritt T4	pmol/L	12,0 - 22,0	8,6 (L)
S-PTH (Paratyreoideahormon)	pmol/L	1,6 – 6,9	6,0
S-TSH (Tyreoideastimulerende hormon)	mIE/L	0,27 – 4,20	18 (H)
Anti-TSH reseptor (TRAS)	IU/L	<1,0	0,1

Ut fra sykehistorie og resultater av de biokjemiske analysene, hva er mest sannsynlige diagnose?

A Binyrebarkinsuffisiens
B Primær hypotyreose på grunn av autoimmun tyreoiditt
C Diabetes mellitus type II
D Hyperkalsemi på grunn av hyperparatyreoidisme

000015da9a12603f90

73
Hvilke to klasser av antidiabetikum bør primært velges ved kjent hjertesykdom, når metformin og kosthold/fysisk aktivitet sammen ikke gir tilstrekkelig glukoseregulering?

A DPP4-hemmer eller insulin
B SGLT2-hemmer eller GLP1-analog
C Sulfonylurea eller SGLT2-hemmer
D DDP4-hemmer eller GLP1-analog

000015da9a12603f90

74
En 60 år gammel kvinne oppsøker deg på grunn av anfallsvis svetting som har økt på de siste månedene. Kombinert med dette har hun også hatt hjertebank og angst. Du måler blodtrykket som er betydelig forhøyet. Pasienten fikk for noen år siden diagnostisert primær hyperparatyreoidisme og som ble kirurgisk behandlet. Du henviser henne nå til CT binyrer som viser en venstresidig tumor.
Hva er den mest sannsynlige diagnose?

A Conns syndrom (aldosteronproduserende tumor)
B Akromegali
C Feokromocytom som ledd i multippel endokrin neoplasi (MEN) type 2
D Cushings syndrom

000015da9a12603f90

75
Mann 55 år har fått påvist hyperkalsemi og forhøyet PTH forenlig med primær hyperparatyreoidisme. Han har normal nyrefunksjon.
Hvilken av disse tilstandene kan gi tilsvarende blodprøvemønster?

A tertiær hyperparatyreoidisme
B familiær hypokalsiurisk hyperkalsemi
C sekundær hyperparatyreoidisme
D myelomatose

000015da9a12603f90

76
35 år gammel kvinne med autoimmun hypertyreose (Graves sykdom) i 1 år. Behandles med tyreostatika (karbimazol). Det siste halvåret har stoffskifteprøvene vært normale med fritt tyroksin (FT4) i referanseområdet (11,6 - 19,1 pmol/L) og tyreoideastimulerende hormon (TSH) rundt 1.0 mIE/L (ref. 0,24 - 3,78 mIE/L). Den siste måneden har hun vært slapp, litt kvalm og svimmel, samt hatt vektnedgang 4-5 kg. Regelmessig menstruasjon. Blodtrykk 90/60. Normal nyrefunksjon, serum natrium 136 mmol/l (ref. 137- 145 mmol/l) og kalium 4,3 mmol/l (ref. 3,6 – 4,6 mmol/l). FT4 er nå 15.6 pmol/L og TSH er 0.97 mIE/L. Hvilken av de nedenfor nevnte blodprøvene er viktigst for å avklare tilstanden?

A TSH reseptor antistoff (TRAS) og anti-TPO (anti thyroid peroxidase)
B Follikkelstimulerende hormon (FSH) og Luteiniserende hormon (LH)
C Prolaktin
D Kortisol og ACTH

000015da9a12603f90

77
En 51 år gammel kvinne har hypertyreose med fritt tyroksin (FT4) 51.2 pmol/L (referanseområde 11,6 - 19,1 pmol/L) og tyreoideastimulerende hormon (TSH) <0.01 mIE/L (ref. 0,24 - 3,78 mIE/L). TSH-reseptor antistoff er 12.4 (ref. < 1,5) IU/L. Moderat endokrin oftalmopati. To uker etter oppstart med tyreostatikum (karbimazol) får hun kløende eksantem på truncus. Hva anbefaler du at hun gjør?

A At hun seponerer karbimazol og tar nye blodprøver om to uker
B At hun seponerer karbimazol og får behandling mad radiojod (RAI)
C At hun går over til et annet tyreostatikum (propyltiouracil =PTU) og tar kløestillende (antihistamin)
D At hun seponerer karbimazol og behandles kirurgisk

000015da9a12603f90

78
En kvinne på 61 år har nyoppdaget type 2 diabetes. Hun klager over nummenhet på føttene og lurer på om det kan ha med diabetes å gjøre. Hvilken undersøkelse vil du først gjøre med tanke på om dette kan være diabetisk polyneuropati (DPN)?

A 10-g monofilament test
B Palpere fotpulser
C Undersøke patellarrefleks
D Henvise til nevrografi

000015da9a12603f90

79
På et sykehjem er det en 78 år gammel multimorbid kvinne som har hatt type 1 diabetes i 36 år. Hun bruker insulin multiinjeksjoner og har problemer med gjentatte hypoglykemier der hun blir forvirret og engstelig. Hva er behandlingsmålet (HbA1c og/eller blodsukker) hos denne pasienten?

A HbA1c mellom 53 - 64 mmol/mol (7.0 - 8.0 %). Fastende blodsukker 5-8 mmol/l
B At pasienten unngår symptomatisk hyperglykemi, dvs at blodsukkeret sjelden overstiger 12-14 mmol/l
C HbA1c rundt 53 mmol/mol (7 %). Fastende blodsukker 4-7 mmol/l
D HbA1c rundt 48 mmol/mol (6,5%). Fastende blodsukker 4-6 mmol/l

000015da9a12603f90

80
En mann på 42 år har hatt type 1 diabetes (T1D) i 25 år. Han har fått laserbehandling på begge øyne pga. diabetisk retinopati og har nå korrigert visus 0.4+ på høyre øye og 0.4+ på venstre øye. Normalt synsfelt. Han ønsker legeattest for førerkort for personbil (gruppe 1). Oppfyller han helsekravene for førerkort gruppe 1 når det gjelder synsstyrke?

A Han oppfyller helsekravene når det gjelder synsstyrke
B Det er uavklart om han oppfyller helsekravene når det gjelder synsstyrke
C Han oppfyller ikke helsekravene når det gjelder synsstyrke

000015da9a12603f90

81
En 55 år gammel kvinne har gått ned i vekt, har hjertebank, lett tremor og antydet periorbitalt ødem. Moderat forstørret tyroideakjertel med jevn konsistens, ingen knuter, ikke palpasjonsøm. Fritt tyroksin (FT4) er 31,8 (referanseområde 11,6 - 19,1 pmol/L) og tyreoideastimulerende hormon (TSH) <0.01 mIE/L (ref. 0,24 - 3,78 mIE/L). Hvilken tilleggs- blodprøve eller undersøkelse bør i første rekke gjøres for å avklare om hun har autoimmun hypertyreose (Graves sykdom)?

A Tyroideascintigrafi
B C-reaktivt protein (CRP)
C TSH-reseptor antistoff
D Anti-TPO = anti-tyreoperoxidase antistoff

000015da9a12603f90

82
En kvinne (64 år) har følt seg økende trøtt og sliten de siste 1-2 år. Hun bruker ingen faste medisiner. Hun oppsøker fastlege, som måler BT 115/65 og puls 56. Orienterende blodprøver viser TSH 2,4 mIE/L (0,24-4,2) og fritt T4 7,6 pmol/l (11,6-19,1).
Hvilke av følgende laboratorieprøver er mest aktuelle i videre diagnostikk?

A Anti-TPO
B Spyttkortisol morgen og kveld
C Fritt T3
D FSH, LH, prolaktin og kortisol i serum (morgen)

000015da9a12603f90

83
En 58 år gammel kvinne kommer til deg som fastlege med plager fra det ene brystet. De siste ukene har venstre bryst vært litt mer ømt sammenlignet med høyre, men ikke direkte smertefullt. Kvinnen er ellers frisk og bruker ingen medikamenter. Hun har aldri ammet.
Ved inspeksjon ser du følgende hudforandringer på brystet:

Du palperer begge brystene og finner en 3 cm stor tumor i øvre laterale kvadrant i venstre bryst. Du palperer ingen klart forstørrede lymfeknuter på noen av sidene.
Hvilken vurdering er mest riktig?

A Hudforandringene tyder på brystkreft med metastaser, og kvinnen skal henvises til mammografiundersøkelse
B Hudforandringene tyder på et fibroadenom i brystet, men kvinnen bør likevel henvises til et brystdiagnostisk senter
C Hudforandringene tyder på lokalavansert brystkreft, og kvinnen skal henvises til et brystdiagnostisk senter
D Hudforandringene tyder på mastitt, men kvinnen bør likevel henvises til mammografiundersøkelse

000015da9a12603f90

84
På legekontoret har du foran deg en kvinne på 62 år med primær hyperparatyreoidisme. Tilstanden er akkurat diagnostisert, og det er ikke enda igangsatt noen behandling. Ved spørsmål om symptomer, har pasienten rapportert å ha kjent stor tørste med hyppige toalettbesøk, prikkinger i fingre og tær, kramper i leggene og muskelsvakhet. Hun føler seg slapp, og hun er ofte obstipert.
Hvilke av nevnte symptomer passer godt med diagnosen «primær hyperparatyreoidisme» og hvorfor?

A Prikkinger i fingre og tær, muskelkramper og slapphet, grunnet hypokalsemi
B Økt tørste, muskelsvakhet og obstipasjon, grunnet hypokalsemi
C Økt tørste, muskelsvakhet og obstipasjon, grunnet hyperkalsemi
D Prikkinger i fingre og tær, muskelkramper og slapphet, grunnet hyperkalsemi

000015da9a12603f90

85
En 55 år gammel kvinner kommer til deg som fastlege etter at hun har merket flere episoder med sekresjon fra venstre bryst.
Skal dette utredes videre?

A Sekresjon fra brystet trenger ikke å utredes videre med mindre man finner tumor ved klinisk undersøkelse.
B Sekresjon fra brystet skal alltid utredes, og etter nærmere anamnese og klinisk undersøkelse, henviser du henne videre.
C Hvis anamnesen avklarer at det er klar eller blodig væske fra brystet, skal pasienten henvises for utredning med mistanke om tumor i melkegang.
D Hvis anamnesen avklarer at det er klar eller blod væske fra brystet, skal pasienten henvises for utredning med mistanke om brystkreft.

000015da9a12603f90

86
En 60 år gammel mann er hos deg som fastlege på grunn av en palpabel tumor i tyreoidea. Han har ingen plager på halsen, men oppdaget den i speilet mens han barberte seg. Kulen er velavgrenset, virker bevegelig og er relativt myk i konsistens. Den kjennes ut til å være ca 3 cm i største utstrekning. Stoffskiftet er normalt.
Hvordan bør dette utredes?

A Pasienten bør henvises til CT av halsen
B Pasienten bør henvises til endokrinkirurgisk poliklinikk for utredning. Der blir det gjort ultralyd og evt. finnålspunksjon.
C Det er ikke nødvendig med utredning siden han ikke har plager.
D Det bør gjøres tyroideascintigrafi. Ved funn av kalde knuter, bør dette opereres.

000015da9a12603f90

87
En 66 år gammel mann har fått påvist forhøyet serum PSA hos fastlegen og er blitt utredet gjennom Pakkeforløp for prostatakreft. Biopsi viser prostatakreft med GradGruppe 4 (Gleason 4+4). Urolog vurderer å utføre radikal prostatektomi . Hvilken bildediagnostikk er best egnet til staging med tanke på metastaser?

A Metastaseutredning er ikke nødvendig i GradGruppe 4.
B MR prostata.
C CT av lunger (thorax) og abdomen.
D MR bekken og columna

000015da9a12603f90

88
En 74 år gammel mann har hypertensjon (180/100mmHg) og behandles for diabetes mellitus med metformin tabletter. Han er nå under utredning for glomeuronefritt grunnet proteinuri og ødemer. Du ønsker en ultralydveiledet nyrebiopsi. Hvilken forberedelse må du her tenke på?

A Sørge for god hydrering, om nødvendig gi væskeinfusjon intravenøst.
B Få blodtrykket under kontroll med antihypertensiv behandling.
C Seponere metformin.
D Gi antibiotikaprofylakse.

000015da9a12603f90

89
En 23 år gammel kvinne har vært mye plaget med residiverende urinveisinfeksjoner. Nå blir hun innlagt i sykehus med symptomer på infeksjon i øvre urinveier, med høy feber, tross antibiotikabehandling i 3 dager fra fastlegen. Hvilken bildediagnostikk bør være første valg?

A CT urinveier med i.v. kontrast i parenchymfase.
B Ultralyd urinveier.
C 3-fase CT urinveier.
D Stein-CT urinveier uten i.v. kontrast.

000015da9a12603f90

90
Hva er den viktigste begrensningen ultralyd har ved undersøkelse av urinveiene med tanke på konkrementer?

A Ultralyd avbilder ikke kalkholdige lesjoner.
B Ultralyd kan ikke skille mellom nyresten, gallesten og arteriekalk.
C Peristaltikk i ureterveggen gir bevegelsesartefakter.
D Tarmgassartefakter hindrer innsyn til ureteres.

000015da9a12603f90

91
I forbindelse med sykehusinnleggelse for venstresidige flankesmerter er det gjort CT uten i.v. kontrast som viste et 8 mm konkrement i venstre ureteropelvine overgang. Man fikk etterhvert smertelindret pasienten og fikk avlastet nyret med en JJ-stent. Pasienten ble utskrevet i velbefinnende neste dag. Fikk poliklinisk time uken etter, hvor planlagt behandling var ESWL. Man ønsket da å få bekreftet at konkrementet fortsatt var tilstede, og om det lå på samme sted som tidligere. Hvilken bildemodalitet er det vanlig å bruke for å kontrollere lokaliseringen av et slikt urinveiskonkremen?

A CT urinveier med i.v. kontrast, i 3 faser.
B Stein-CT urinveier uten i.v. kontrast.
C Røntgen urinveier.
D Ultralyd urinveier.

000015da9a12603f90

92
Når man ved hjelp av CT skal avgjøre om en nyrelesjon man har påvist er en solid, malignitetssuspekt tumor benytter man seg gjerne av å kombinere flere kontrastfaser. Hvordan kombineres vanligvis fasene ved denne problemstillingen og hvorfor?

A Prekontrastfase og parenchymfase. Tetthetsøkning mellom fasene verifiserer at det er en sirkulert tumor.
B Prekontrastfase og arteriefase. Verifiserer kalk i tumor og kartreet som forsyner tumor.
C Prekontrastfase, parenchymfase og ekskresjonsfase. Kan måle tetthet i fasene og beregne absolutt og relativ utvaskning.
D Arteriefase og parenchymfase. Viser både karforsyningen og utbredelsen av tumor.

000015da9a12603f90

93
Vesikoureteral refluks (VUR) er en tilstand der urin strømmer tilbake frå blæren og opp i urinleder, og ev. til nyrebekken. VUR antas å forekomme hos 1-2% av alle barn. Hos barn med urinveisinfeksjon påvises refluks hos 15-50%.
Hvilken bildemodalitet brukes for deteksjon og gradering av VUR?

A CT urografi (med intravenøs kontrast)
B Røntgen MCUG
C Diurese renografi
D Ultralyd uten kontrast

000015da9a12603f90

94
Våte lunger (TTN / Transient Tachypnea of the Newborn) er en godartet tilstand som skyldes litt gjenværende fostervann i lungevevet etter fødselen. Dette er den vanligste årsaken til pustevansker hos nyfødte. Tilstanden viser seg som milde pustevansker umiddbelbart etter fødseen eller innen noen timer. Symptomer kan vedvare fra noen timer til et par dager (maks. 48 – 72 timer).
Hvilket alternativ er en velkjent risikofaktor for våte lunger?

A Misfarget fostervatn
B Nyresykdom hos mor
C Keisersnitt
D Alvorlig prematuritet (< 28 veker)

000015da9a12603f90

95
En 40 år gammel kvinne er nylig operert for brystkreft. Hun forteller deg at tumor er human epidermal vekstfaktorreseptor 2 (HER2) positiv. Hun stiller deg en rekke spørsmål om dette.
Hvilket utsagn er riktig?

A HER2 positive brystkreftsvulster er HER2-amplifiserte
B HER2 positive brystkreftsvulster har lite HER2-protein
C HER2 positive brystkreftsvulster er BRCA1-muterte
D HER2 positive brystkreftsvulster er oftest lavgradige

000015da9a12603f90

96
En 34 år gammel kvinne gjennomgår kirurgisk reseksjon av et tumorsuspekt område i den øvre, laterale kvadrant, høyre bryst. Bildet viser et hematoxylin-erytrosin-safran (HES)-farget histologisk snitt fra området (x100).

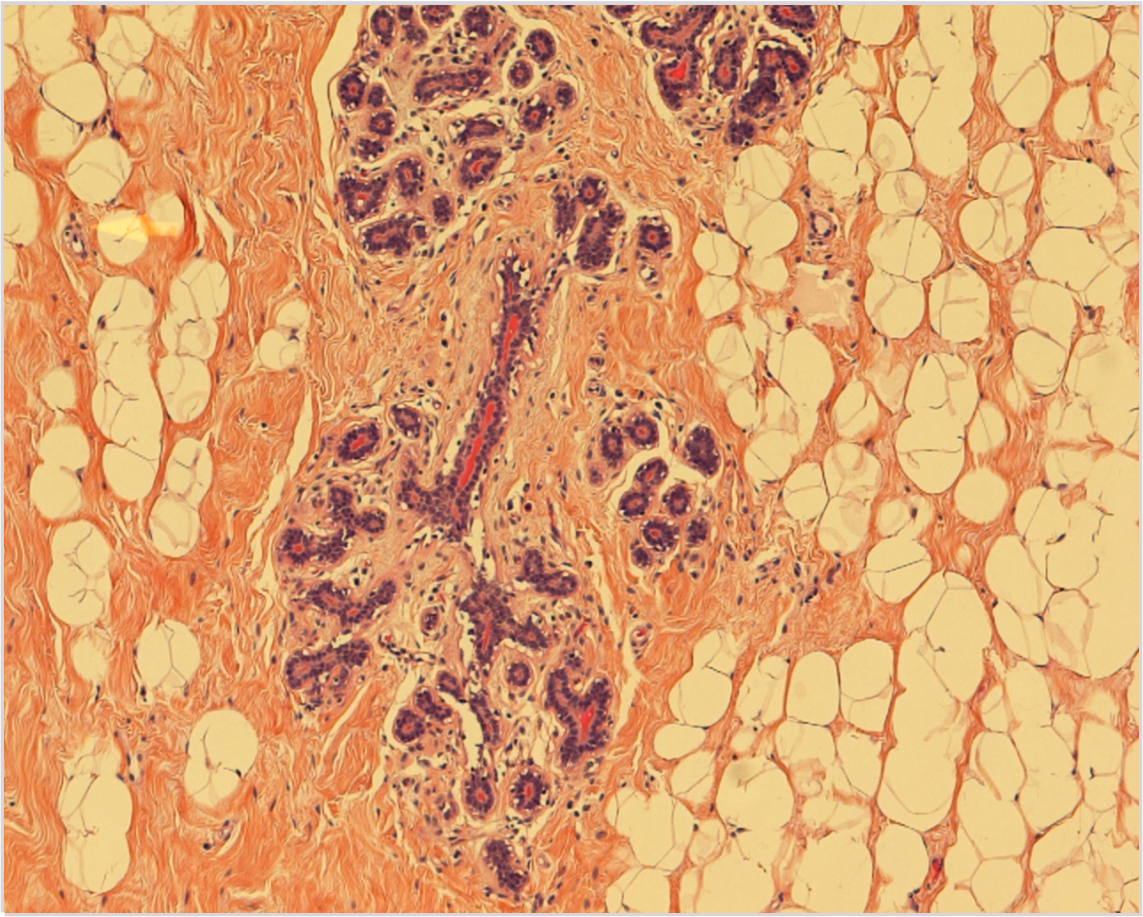

Hvilken diagnose passer best med funnene på bildet?

A Duktalt karsinom in situ
B Metastase fra malignt melanom
C Infiltrerende karsinom
D Normalt brystvev

000015da9a12603f90

97
En 24 år gammel kvinne har hatt en forstørret tyreoidea i flere måneder. Det begynte under svangerskap og den var øm de første ukene. Nå har hun symptomer på hypotyreose. Bildet viser et hematoksylin-erytrosin-safran (HES)-farget histologisk snitt fra hennes tyreoidea (x600).

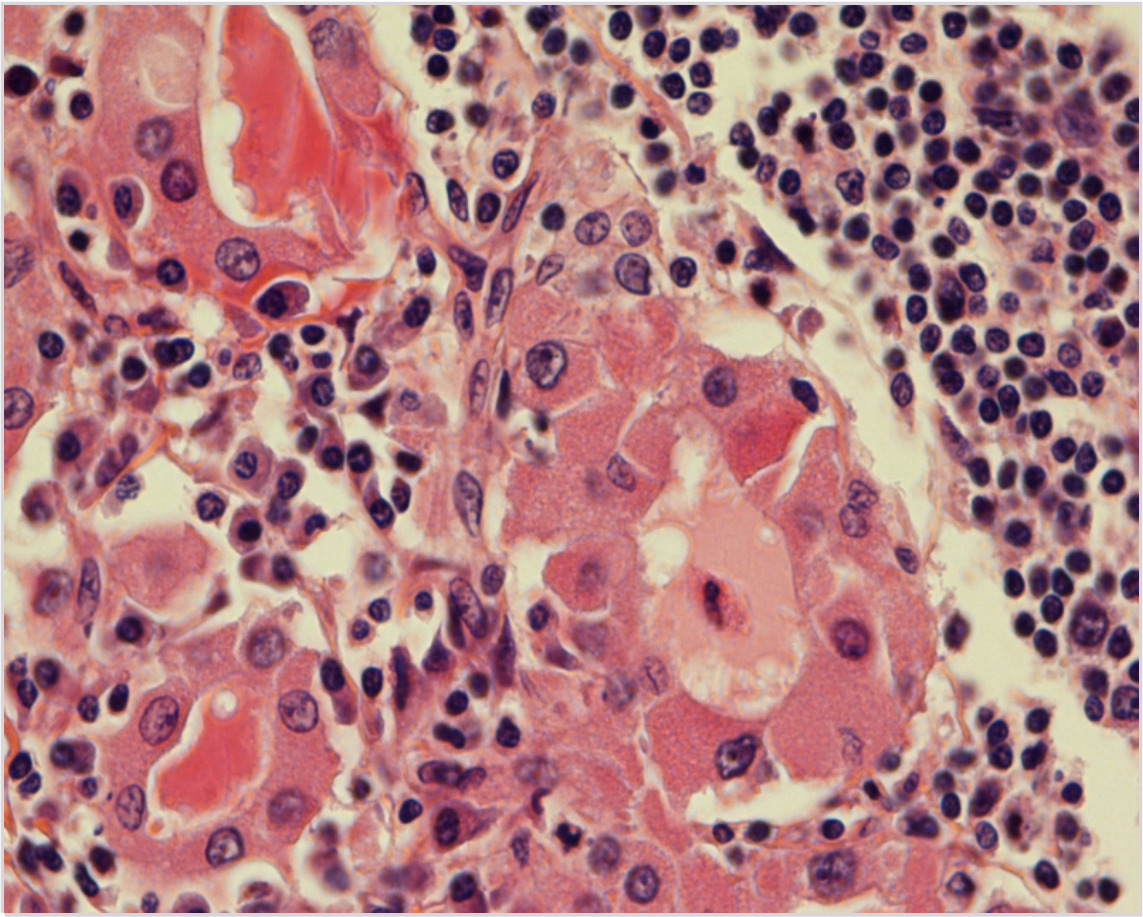

Hva er diagnosen?

A Granulomatøs tyreoiditt
B Papillært karsinom
C Lymfocyttær tyreoiditt (Hashimotos sykdom)
D Hyperplasi (Graves sykdom)

000015da9a12603f90

98
En av dine pasienter ble operert med fjerning av en tumor i venstre ovarium. Du mottar patologirapporten. Det er beskrevet at tumor inneholder blant annet luftveisepitel, plateepitel, talgkjertler og hårfollikler.
Basert på funnene i patologirapporten, hvilket utsagn er riktig?

A Tumor er sannsynligvis en metatase fra en hudtumor
B Tumor er sannsynligvis et ovarialt serøst karsinom
C Tumor er sannsynligvis en stromal («sex cord stromal») tumor
D Tumor er sannsynligvis en germinalcelletumor

000015da9a12603f90

99
En 60 år gammel kvinne oppsøker deg på grunn av postmenopausal blødning. Etter utredning med pipelleprøve får hun påvist hyperplasi med atypi i endometriet.
Hvilket utsagn om hyperplasi i endometriet er riktig?

A Endometriehyperplasi med atypi trenger ikke behandles, men kvinnen bør kontrolleres hvert femte år fremover
B Endometriehyperplasi med atypi betyr at det foreligger infiltrerende vekst
C Ved endometriehyperplasi sees gjerne atrofiske kjertler og lite stroma
D Endometriehyperplasi med og uten atypi har ulik risiko for utvikling til kreft

000015da9a12603f90

100
En 38 år gammel mann er nylig operert med fjerning av en testikkeltumor. Tumor er diagnostisert som et seminom.
Hvilket utsagn er riktig?

A Seminomer klassifiseres som germinalcellesvulster
B Seminomer oppstår hyppigst blant menn i alderen 70-80 år
C Stromale («sex cord stromal») svulster er vanligst i testis
D De fleste testistumorer vokser raskt og gir smerter

000015da9a12603f90

101
En 76 år gammel mann har lenge hatt smerter i lumbalregionen og av og til merket hematuri. Ultralydundersøkelse avslører en 5 cm i diameter stor, tilnærmet rund tumor i venstre nyres øvre pol. Bildene viser histopatologiske snitt fra tumoren (HES, 100x og 400x).

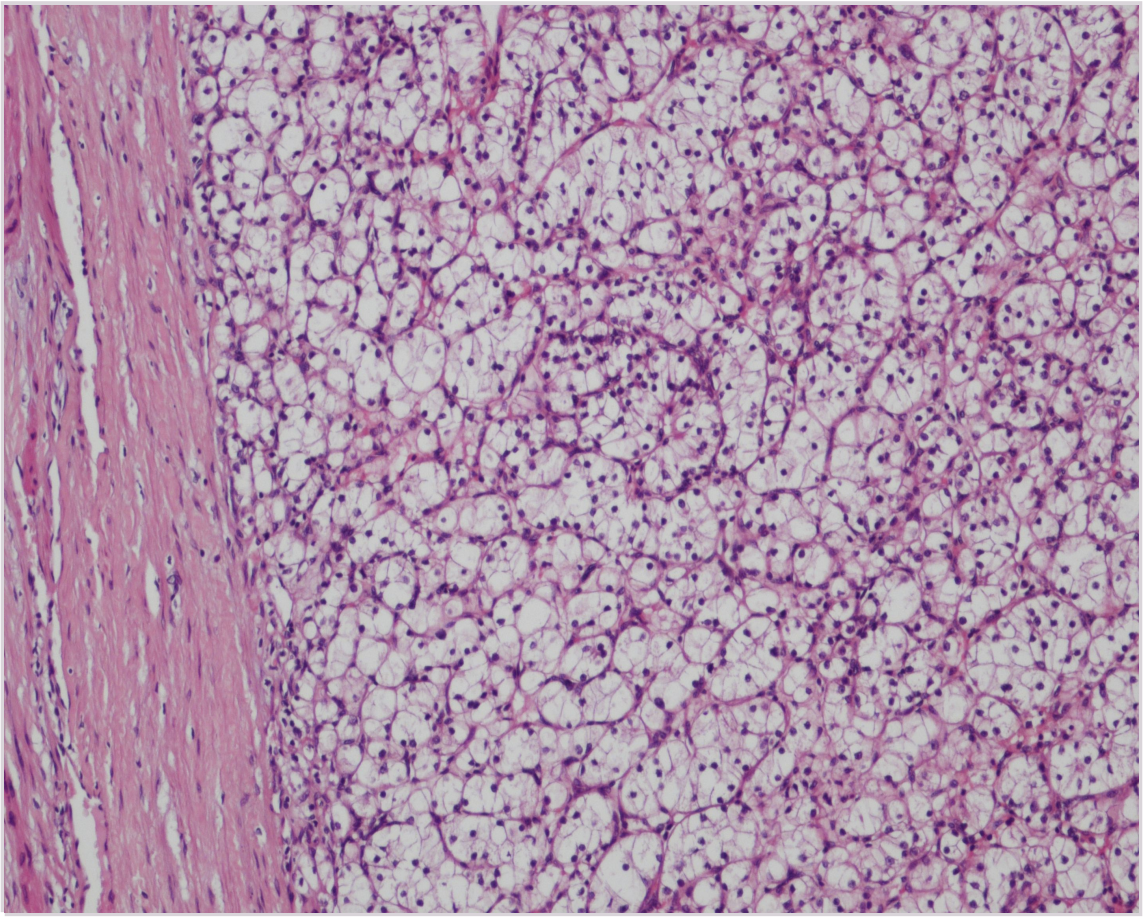

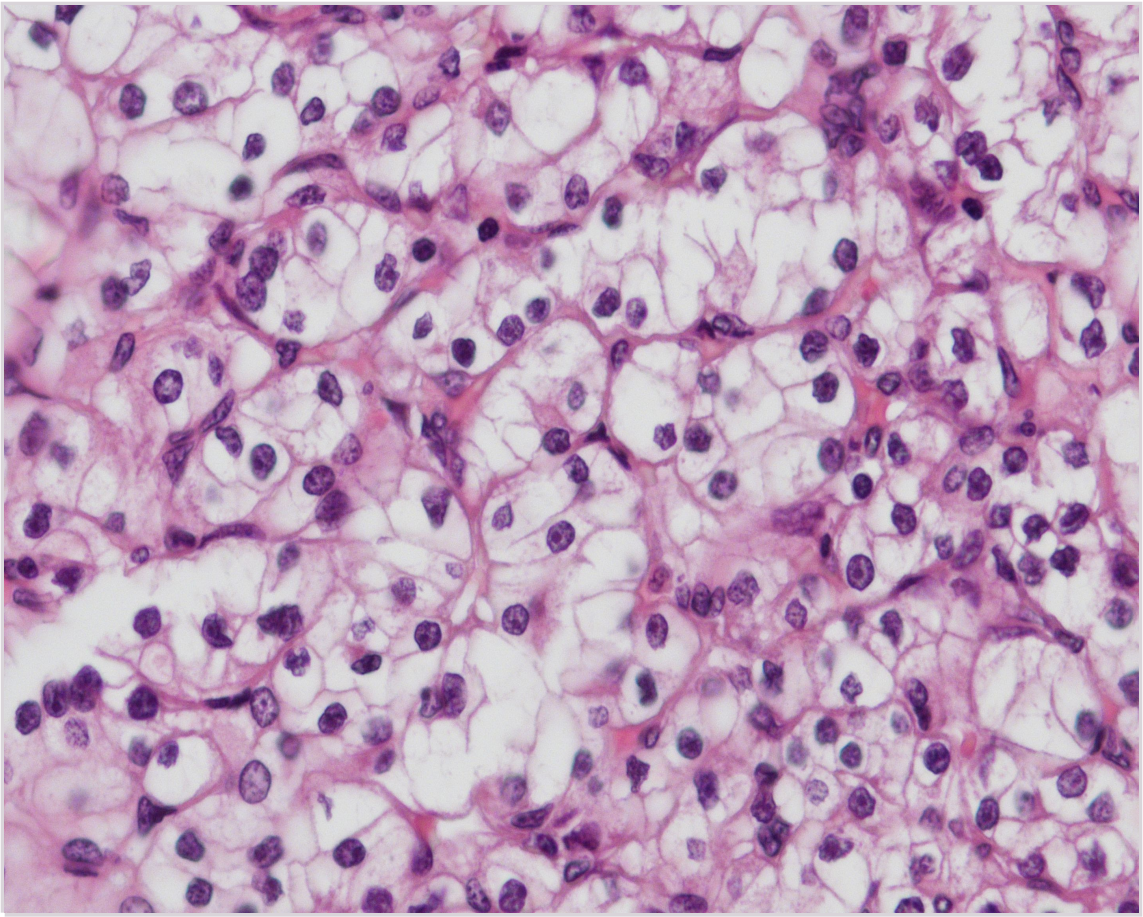

Hva er den mest sannsynlige diagnosen?

A Ektopisk binyrebark
B Wilms tumor
C Lipom
D Nyrecellekarsinom

000015da9a12603f90

102
En mann på 60 år ble henvist til cystoskopi på grunn av vedvarende hematuri. Det ble tatt en biopsi fra en forandring i blæreslimhinnen. Bildet viser et snitt fra dette området (HES-farging, x100).
Hva er diagnosen?

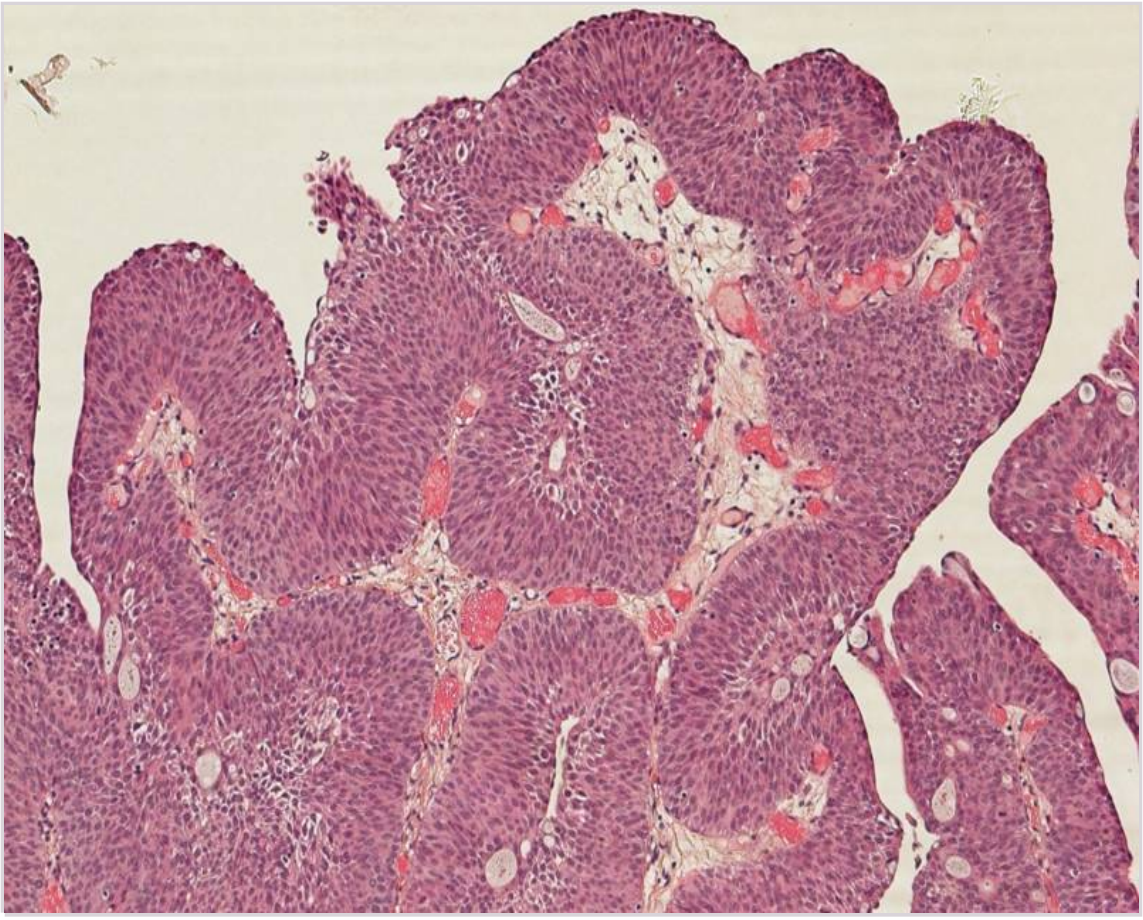

A Invasivt urotelialt karsinom, WHO grad 3
B Granulomatøs cystitt
C Plateepitelmetaplasi
D Papillært urotelialt karsinom, WHO grad 1

000015da9a12603f90

103
Vekst av flere bakteriearter i en urinprøve tolkes ofte som tegn på forurensning ved prøvetakning.
I hvilke tilfeller er det mest sannsynlig at det representerer reell blandingsinfeksjon?

A Når prøven er tatt som midtstrømsprøve
B Ved kjent anomali i urinveier
C Hos menn med prostatisme
D Når prøven er tatt med engangskateter

000015da9a12603f90

104
Hos et seks måneder gammelt barn med feber er det gjort funn av 10^4 CFU/ml av E. coli i en urinprøve tatt som poseprøve.
Hvordan bør dette funnet best tolkes med tanke på sannsynlig årsak til urinveisinfeksjon?

A Funnet kan ikke tillegges vekt fordi poseprøve er best egnet for gram-positive bakterier som normalt ikke finnes i perineum
B Da kravet til signifikant bakteriuri hos spedbarn er satt til 10^4 CFU/ml må funnet antas å representere sannsynlig årsak til urinveisinfeksjon
C Funnet kan ikke tillegges vekt fordi det ved bruk av poseprøve kreves bakterietall på minst 10^5 CFU/ml
D Dersom andre årsaker til feber ikke påvises må funnet antas å representere sannsynlig årsak til urinveisinfeksjon

000015da9a12603f90

105
Begrepet primære urinveispatogene bakteriearter benyttes om bakteriearter som har evne til å forårsake urinveisinfeksjon hos personer med normale urinveier.
Hvilken bakterieart tilhører denne gruppen?

A Chlamydia trachomatis
B Staphylococcus saprophyticus
C Enterococcus faecalis
D Klebsiella oxytoca

000015da9a12603f90

106
I din praksis får du resultat av urindyrkning hos en pasient med pyelonefritt. Det er funnet renkultur av E. coli 10^5 CFU/ml som er følsom overfor både nitrofurantoin, gentamicin, trimetoprim sulfa og cefotaxim.
Hvilket av medikamentene er best egnet til behandling av denne pasienten i allmennpraksis?

A Nitrofurantoin
B Cefotaxim
C Trimetoprim-sulfa
D Gentamicin

000015da9a12603f90

107
En ung kvinne som nettopp har retunrnert fra ferie i Tanzania kommer på kontoret ditt med feber, 39,5 grader. Hun har et elveblestlignende utslett på lårene og magen. Hun har ikke merket noe insektsbitt, men angir at dette kom noen dager etter at hun badet i ferskvannssjøen Lake Victoria.
Hva er den mest nærliggende diagnosen?

A Akutt schistosomiasis (Katayamafeber)
B Leishmaniasis (Kala-azar)
C Rickettsiose
D Tyfoidfeber

000015da9a12603f90

108
Pasienter med revmatoid artritt bruker i økende grad tocilizumab (RoActemra®) som immunsuppressiv behandling. Dette medikamentet blokkerer Interleukin-6 reseptor.
Hvike problemer medfører dette medikamentet i diagnostikken av infeksjoner?

A Svekket smerterespons og manglende leukocytose
B Svekket feberrespons og manglende CRP-stigning
C Svekket smerterespons og manglende CRP-stigning
D Svekket opplevelse av dyspne og manglende leukocytose

000015da9a12603f90

109
En kvinne på 20 år har hatt ubeskyttet sex (vaginalt samleie) med en mann som i ettertid viser seg å være HIV-smittet uten at han var klar over det.
Hva er sjansen for at hun er blitt smittet?

A 5 - 10 %
B 2 - 5 %
C Mindre enn 1 %
D Over 15 %

000015da9a12603f90

110
Det er startet behandling av urinveisinfeksjon hos en 85 år gammel kvinne med feber 38,5 °C innlagt i sykehjem. Ved urindyrkning påvises det renkultur av Proteus mirabilis (tilhører familien Enterobacteriacae) med 10^4 CFU/ml, med følgende følsomhetsprofil:
ampicillin R
cefuroxim I
nitrofurantoin S
mecillinam S
trimetoprim S
Hvilket av medikamentene er best egnet til behandling av denne pasienten i sykehjemmet?

A Trimetoprim
B Cefuroxim
C Mecillinam
D Nitrofurantoin
E Ampicillin

000015da9a12603f90

111
Angiotensinreseptorantagonister brukes ofte ved hypertensjon og hjertesvikt.
Ved hvilken av de følgende tilstandene bør man følge pasienten ekstra nøye etter oppstart med en angiotensinreseptorantagonist?

A Ved aortainsuffisiens
B Ved claudicatio intermittens
C Ved tidligere tendens til synkope ved behandling med glyseroltrinitrat (nitroglyserin)
D Ved tendens til hyperkalemi

000015da9a12603f90

112
Alfa-blokkere virker vasodilaterende, og markedsføres blant annet som blodtrykksmedisin.
Hva er årsaken til at denne legemiddelgruppen ikke er i utbredt bruk ved høyt blodtrykk?

A De har en diabetogen effekt
B De kan gi alvorlig hypokalemi
C De kan gi impotens
D De øker risikoen for hjertesvikt

000015da9a12603f90

113
En pasient har nyoppdaget osteoporose og du vurderer behandling med alendronat og kalsium. Ved interaksjonssøk vises et advarselssymbol, samt følgende tekst:
M05B A Bisphosphonates - A12A A Calcium
Nedsatt absorpsjon av perorale bisfosfonater.
Hvordan er det riktigst at du forholder deg til denne interaksjonen?

A Du øker dosen av alendronat med 50 %
B Alendronat og kalsium kan ikke kombineres
C Be pasienten ta alendronat før frokost om morgenen og kalsium til kvelden
D Du ber pasienten ta alendronat og kalsium annenhver dag

000015da9a12603f90

114
Antikonsepsjonsmidler inneholder ett eller flere ulike hormoner.
Hvilket av følgende antikonsepsjonsmidler inneholder *ikke* østrogen?

A NuvaRing p-ring
B Nexplanon p-stav
C Evra p-plaster
D Loette p-piller

000015da9a12603f90

115
En 72-årig kvinne med diabetes type 2, forhøyet blodtrykk og hyperkolesterolemi har det siste halvåret brukt følgende legemidler:
- Metformin (et biguanidderivat, mot diabetes)
- Empagliflozin (en natrium/glukose-kotransportør 2-hemmer (SGLT2-hemmer), mot diabetes)
- Valsartan (en agiotensin II-reseptorantagonist, mot høyt blodtrykk)
- Atorvastatin (et statin, mot forhøyet kolesterol)

Pasienten har de siste månedene hatt svært hyppige, residiverende urinveisinfeksjoner.
Hvilket av pasientens legemidler bør ut fra dette overveies å seponeres?

A Atorvastatin
B Empagliflozin
C Valsartan
D Metformin

000015da9a12603f90

116
Etter at den amerikanske «Womens Health Initiative»-studien av postmenopausal østrogenterapi ble publisert i 2002, så man en betydelig nedgang i slik behandling i en rekke industrialiserte land. I kjølvannet av denne reduksjonen av postmenopausal østrogenbehandling kunne epidemiologer også måle en reduksjon i en bestemt type cancer hos postmenopausale kvinner.
Hvilken type cancer oppviste redusert forekomst?

A Coloncancer
B Endometriecancer
C Vaginalcancer
D Brystcancer

000015da9a12603f90

117
I forbindelse med store traumer kan pasienter gjennomgå store, men ofte reversible, reduksjoner i nyrefunksjonen. Slike nyrefunksjonsforstyrrelser kan ha som følge at sentrale grupper analgetika er kontraindisert. Blant de mest utbredte analgetiske legemidlene finner vi opioidene morfin og kodein, NSAID-preparatet diklofenak og paracetamol.
Ett av disse fire midlene kan brukes i vanlige doser uten hensyn til pasientens nyrefunksjon. Hvilket?

A Kodein
B Diklofenak
C Morfin
D Paracetamol

000015da9a12603f90

118
En kvinne fullammer et to måneder gammelt barn. Hun må bruke et legemiddel som potensielt kan ha effekt på det brysternærte barnet. For å vurdere hvor trygg legemiddelbehandlingen vil være for barnet, må du blant annet regne ut barnets *teoretiske dose,* altså hvor mye legemiddel barnet teoretisk inntar.
Hvordan beregnes teoretisk dose?

A Man multipliserer mengden av melk som inntas (ca. 150 ml per kg kroppsvekt per døgn) med konsentrasjonen av legemidlet i mors serum
B Man måler serumkonsentrasjonen av det aktuelle legemidlet i barnets blod og multipliserer dette med barnets blodvolum (ca 500 ml)
C Man multipliserer mengden av melk som inntas (ca. 150 ml per kg kroppsvekt per døgn) med konsentrasjonen av legemidlet i melken
D Man dividerer mengden av melk som inntas (ca. 150 ml per kg kroppsvekt per døgn) med konsentrasjonen av legemidlet i melken

000015da9a12603f90

119
En ung kvinne bruker lamotrigin på indikasjon epilepsi. Hun er godt regulert på en relativt lav dose. Hun planlegger svangerskap.
Hva bør du fortelle henne?

A Hun bør seponere lamotrigin før hun blir gravid
B Hun bør følges med gjentatte serumkonsentrasjonsmålinger og eventuell dosejustering før, under og etter svangerskap.
C Hun bør bytte fra lamotrigin til valproat før hun blir gravid
D Det er usannsynlig at svangerskapet vil affisere dosebehovet og monitorering utenom det vanlige er ikke nødvendig

000015da9a12603f90

120
En 75 år gammel mann bruker isosorbiddinitrat på indikasjon angina pectoris. Han oppsøker deg som fastlege fordi han ønsker å få forskrevet sildenafil mot erektil dysfunksjon. Et interaksjonssøk viser mulig interaksjon mellom isosorbiddinitrat og sildenafil.
Hvilken uønsket effekt kan oppstå hvis disse to legemidlene kombineres?

A Sildenafil induserer metabolismen av isosorbiddinitrat og gir økt risiko for terapisvikt
B Kombinasjonen vil gi økt blodtrykksenkende effekt og økt risiko for hypotensjon
C Kombinasjonen vil gi minsket blodtrykksenkende effekt og økt risiko for symptomer på angina pectoris
D Sildenafil hemmer metabolismen av isosorbiddinitrat og gir økt risiko for overdosering

000015da9a12603f90