2019 - IID - MD4043 - eksamen 2
Eksamensdato: 2019-08-14

1
55 år gammel kvinne, tidligere frisk. Para 0. Menopause 48 år gammel. Brukt HRT ("hormone replacement therapy") siden menopausen, ingen postmenopausale blødninger. Siste 2 måneder har hun merket økende press i abdomen og hyppig vannlatningstrang samt vanskelig for å tømme tarmen. Hun har for 2 år siden vært til gynekologisk undersøkelse med cervix cytologiscreening. Denne var normal. Hennes mor og en tante (mors søster) er begge operert for brystkreft i 50-års alderen. En kusine (datter av mors bror) fikk brystkreft 46 år gammel. Ved gynekologisk undersøkelse palperer du en større oppfylning i bekkenet som er lite mobil.
Hva er den mest sannsynlige diagnosen?

A Sigmoideumdivertikulitt
Dette kan fremstå som tumoroppfylning i bekkenet, men det er ingen opplysninger om infeksjon i sykehistorien.
B Uterussarcom
Uterussarcomer kan bli store og gi pressfølelse i bekkenet, men tatt hennes familieanamnese i betraktning, er ovarialcancer mer sannsynlig.
C Rectumcancer
Ut fra sykehistorie og familieanamnese er det mer sannsynlig at dette er en ovarialcancer enn primær rectum cancer.
D X Ovarialcancer
Familieanamnesen tegner på BRCA mutasjon, med økt risiko for bryst-og ovarialcancer. Hennes sykehistorie er også typisk for ovarialcancer, rel raskt innsettende symptomer (2 mndr sykehistorie) ved avansert cancer (gjennomvekst til rectum), og få tidlig symptomer.

000015d4c1c1444341

2
Livmorhalsprogrammet innebærer å foreta en screening test fra livmorhalsen for å forebygge livmorhalskreft. Hva er de gjeldene anbefalinger fra Kreftregisteret?

A X Cervixcytologi hvert 3.år i aldersgruppen 25 - 33 år og primær HPV-test i aldersgruppen 34 - 69 år
Nye retningslinjer fra juli 2018.
B Cervixcytologi hvert 3. år i aldersgruppen 25 - 69 år og HPV-test i tillegg dersom unormal cytologi
Tidligere retningslinjer
C Cervixcytologi hvert 3. år i aldersgruppen 25 - 69 år
Gamle retningslinjer.
D Primær HPV-test hvert 5. år i aldersgruppen 25 - 69 år
Det er ikke anbefalt primær hpv test i den yngste aldersgruppen fra 25-33 år.

000015d4c1c1444341

3
En kvinne på 44 år har født 4 barn. Hun hadde litt urinlekkasjeplager under de to siste svangerskapene. Dette har gradvis blitt verre de siste to årene og gjør nå at hun ikke kan trene.
Hva er det viktigst at du som allmenlege gjør nå?

A Henvise til CT urinveier
Ikke indisert på denne problemstillingen
B Henvise til cystoskopi
Det er ikke indisert som første del av utredningen
C Ta en urin-stiks prøve
Vil neppe gi noe nyttig info siden plagene har vart i mange år.
D X Utføre en gynekologisk undersøkelse
Dette er alltid nyttig som første ledd i utredningen for å palpere bekkenbunnsmuskulatur, oppdage tumores, descens osv. som kan behandles

000015d4c1c1444341

4
En 45 år gammel kvinne kommer til deg i distriktsturnus, der det er 3 timer til nærmeste sykehus. Hun klager over at hun ikke lenger har lyst til å ha sex med mannen sin. Dette er blitt et problem for samlivet deres.
Hva er det mest riktige for deg å gjøre?

A Anbefale lokal østrogenbehandling
Det forbedrer ikke libido.
B Forklare at det er vanlig i denne aldersgruppen og at nærmeste sexolog er for langt unna til at du kan henvise for dette
Se kommentaren til riktig svaralternativ
C Anbefale hormonspiral og transdermalt østrogenplaster
Østrogen og gestagen forbedrer som regel ikke libido.
D X Henvise henne til sexolog, anbefale at mannen også blir med
Det er en god mulighet til å forbedre seksualfunskjonen med riktige tiltak og forbedre livskvaliteten til paret.

000015d4c1c1444341

5

Du mistenker at en 23 år gammel kvinne, uten aktuelt barneønske, har PCOS. Du rekvirerer TSH, prolaktin og 17-OH progesteron.

Hvilken kombinasjon av hormonprøver vil i tillegg til disse best bidra til å avklare diagnosen?

A X Testosteron, SHBG og DHEAS
Testosteron og SHBG sammen hjelper til å vurdere biologisk testosteron. DHEAS sier noe om binyrenes androgen produksjon som kan være forhøyet ved PCOS.
B Testosteron, østrogen og FSH
Østrogen er så å si altid normal hos PCOS kvinner. Du får ikke noe særlig informasjon fra FSH hvis problemstillingen er PCOS.
C Testosteron, progesteron og LH
LH er altfor uspesifik.Progesteron sier ingenting om PCOS.
D Testosteron, østrogen og progesteron
Progesteron sier ingenting om PCOS. Østrogen er så å si altid normal hos PCOS kvinner.

000015d4c1c1444341

6
En 25 år gammel kvinne har migrene som ofte starter med synsforstyrrelser. Hva slags prevensjonsmiddel egner seg best for henne?

A P-plaster (Evra®)
Dette er også et preparat som inholder østrogen og er kontarindisert ved migraine med aura.
B Minipille (Conludag®)
Kan brukes, men gir sannsynligvis for lite sikkerhet (virker kun på cervix-sekret og må tas hver 24 . time med lite slingringsmonn) til en slik ung antatt fertil kvinne
C X Gestagen p-pille med desogestrel (bl.a. Cerazette®)
Cerazette inholder kun gestagen, gir anovulasjon (er sikkert) og er ikke kontraindisert hos kvinner med migrene med aura.
D Lavdosert kombinasjons-p-pille (østrogen og gestagen)
Selv om den er " lavdosert" er det kontraindisert med østrogen ved migraine med aura.

000015d4c1c1444341

7
Et ungt par (begge er 27 år) søker sin fastlege pga ikke-oppfylt barneønske. Kvinnen hadde en tidlig spontanabort for knapt ett år siden. Kvinnen har de siste par år lagt på seg nesten 10 kg, og hennes BMI er nå 30 kg/m2. Hun forteller at hun har sjeldne menstruasjoner (3-4 ggr per år).
Hva bør være ditt første tiltak for å hjelpe dette paret?

A Du mistenker at hun har PCOS (polycystisk ovariesyndrom) og foreskriver Metformin tabletter
Feil svar. Hun må minimum utredes mtp insulinresistens/prediabetes før dette.
B Du henviser henne til gynekolog for ovulasjonsstimulering
Dette er ikke første tiltak, men kan bli aktuelt etterhvert. Mannen bør få undersøkt sin sædkvalitet før man gir kvinnen ovulasjonsstimulerende medikamenter.
C X Du gir både henne og mannen kost- og livsstilsråd og tar henne tilbake til vektkontroll mm. om 3-4 mndr.
Riktig svar. Dette er første og mest fornuftige behandlingsråd i dette tilfellet. I og med at de har vært gravide for relativt kort tid siden, er det brukbar sjanse for spontan graviditet om hun lykkes med vektreduksjon.
D Du vurderer paret som psykososialt og medisinsk egnet for assistert befruktning, og henviser til fertilitetsklinikken
Ikke første alternativ i dette tilfellet. Men de bør få en kontrolltime hos deg slik at du evt henviser innen 6-12 mndr om ikke spontan graviditet inntrer.

000015d4c1c1444341

8
En 32-årig kvinne har blitt svært plaget av urinlekkasje etter at hun fødte sitt andre barn for 4 måneder siden. Hun ammer fortsatt og har ikke fått menstruasjon tilbake. Bruker ingen prevensjon og ønsker kanskje flere barn. Hun lekker urin flere ganger daglig blant annet når hun trener, når hun leker med eldstebarnet og når hun hoster eller nyser. Fastlegen skriver ut bind på blå resept.
Hvilke tiltak blir det riktigst av legen å anbefale for denne pasienten nå?

A Gi henne resept på lokale østrogener og anticholinergika
anticholinergika vil ikke gi effekt mot de symptomene hun beskriver (stressinkontinens), men mot urgeinkontinens
B Henvise til operasjon da hun har stor lekkasje som gjør at hun uansett må opereres
for tidlig å vurdere så lenge hun ammer og eller er amenorrhoisk. Bør uansett ikke opereres før hun er ferdig med barnefødsler.
C Henvise henne til elektrostimulering av bekkenbunnsmuskulatur
ikke adekvat behandling for de symptomene hun beskriver (stressinkontinens), effektivt mot urgeinkontinens
D X Oppfordre til bekkenbunnstrening og gi resept på lokale østrogener
Riktig. Lokale østrogener kan bedre urinlekkasje hos ammende amenorrhoiske kvinner. Bekkenbunnstrening effektivt mot stressinkontinens

000015d4c1c1444341

9
En 45 år gammel kvinne oppsøker deg som fastlege pga uregelmessige og tildels kraftige blødninger siste halvåret. Tidligere har hun hatt regelmesige månedlige blødninger. Hun har fulgt livmorhalsprogrammet, siste cervix cytologi ble tatt for 2 år siden og var besvart normal. Du gjør gynekologisk undersøkelse og finner normale forhold ved inspeksjon av cervix. Du palperer en normalt stor uterus. Du tar en endometriebiopsi (Pipelle®) der histologi viser endometriehyperplasi uten atypi. Hva er førstevalget av behandling for en slik pasient?

A X Gestagenspiral
Dette vil være førstevalget ved endometriehyperplasi. Gestagenet virker lokalt og gir oftest rask effekt i form av blødningsreduksjon.
B Abrasio ("utskrapning") av uterinhulen
Dette er ingen behandling, men en diagnostisk metode dersom pipelle ikke gir representativt materiale.
C Cyklisk gestagen i tablettform
Dette er alternativt til gestagenspiral dersom pas ikke ønsker innsatt spiral.
D Hormonelt kombinasjonspreparat (gestagen+østrogen)
Dette vil sannsynligvis forsterke blødningene hennes da østrogenet kan stimulere til ytterligere hyperplasi.

000015d4c1c1444341

10
En 37 år gammel kvinne oppsøker deg som almenlege. Hun er gravida 0, men har nå barneønske. Pasienten ble operert med laparoskopisk venstresidig ooforektomi for 5 år siden på grunn av en 10 cm stor endometriosecyste. Det ble samtidig funnet uttalte endometrioseforandringer i det lille bekken. Hun har brukt kombinasjons-p-pille etter operasjonen. En kontrollundersøkelse hos gynekolog for 2 år siden viste en 3 cm stor sannsynlig endometriosecyste svarende til høyre ovarium. Hun ber deg om råd for å bli gravid.
Hva er riktigst å forslå her?

A Du ber pasienten seponere p-pillen, og du gir henne i stedet et gestagen (f.eks. Visanne® (dienogest)) og NSAIDs med kontroll om 6 måneder
Gestagener hemmer kvinnens syklus og utsetter mulighet til å bli gravid, galt svar.
B Du gir pasienten behandling med et ovulasjonsstimulerende medikament
Medikamentell ovulasjonsstimulasjon brukes ved PCOS. Det er ikke indisert som fertilitetsbehandling for endometriose, galt svar.
C Du ber pasienten seponere p-pillen og prøve å bli gravid spontant i løpet av 12 måneder før evt. henvisning til fertilitetsutredning og -behandling
Kvinnen er allerede 37 år gammel. Det er sannsynlig at hun har en nedsatt ovarialkapasitet og endometrioserelatert infertilitet. Hun har allerede fått fjernet ett ovarium, har sannsynligvis et endometriom i det gjenværende ovariet, og man har tidligere sett uttalte endometrioseforandringer i det lille bekken. Her kan det forventes forverring av endometriose og evt. vekst av endometriom ved seponering av p-pille. Pasienten bør henvises fertilitetsutredning og -behandling.
D X Du henviser kvinnen og hennes mann til fertilitetsutredning og -behandling
Kvinnens forventede reduserte ovarialkapasitet, alder og kjent uttalt endometriose gjør at hun bør henvises direkte.

000015d4c1c1444341

11
Ved første svangerskapskontroll taes en del standard blodprøver. En av disse er screening for rubella-antistoffer.
Du får følgende svar tilbake for en av dine gravide pasienter: IgM negativ, IgG negativ.
Hva er det mest korrekt å gjøre?

A X Anbefale rubellavaksine i barselseng
Riktig å vaksinere umiddelbart etter forløsning
B Anbefale profylaktisk behandling med aciklovir
C Anbefale rubellavaksine så snart som mulig
D Anbefale tidlig ultralyd av foster

000015d4c1c1444341

12
Du er fastlegevikar. Du følger en førstegangsgravid kvinne med svangerskapskontroller. I svangerskapsuke 32 måler du et stort SF-mål. Du henviser til ultralyd føtometri og får beskjed om at fosteret har et estimert vekstavvik på + 25%. Du gjør en glukosebelastning med 75 g glukose oralt.
Svaret er: Fastende glukose: 5,2 mmol/l Etter 2 timer: 11,5 mmol/l
Hvordan er det mest korrekt å håndtere denne situasjonen?

A Henvise til fødeavdeling for vurdering av forløsningsmåte
B X Henvise til spesialistavdeling for oppstart av diabetes-behandling

Pasienten har diabetes og skal henvises til spesialistavdeling for oppstart av behandling
C Gi kost- og livsstilsveiledning, samt opplæring i glukosemåling
D Starte opp med metformin

000015d4c1c1444341

13
Pasienten er gravida 1, para 0, nå gravid i uke 37. Hun har gått til kontroller i primærhelsetjenesten og svangerskapet har til nå vært normalt. Siste dager har hun kjent ”mindre liv” og i dag ingen fosterspark. Undersøkelse ved sykehuset konkluderer med ”ingen hjerteaksjon hos fosteret”.
Hva er den viktigste risikofaktoren for intrauterin fosterdød?

A Knute på navlesnor
B X Vekstretardasjon
Vekstretardasjon som følge av placentasvikt er den vanligste årsaken til IUFD (intrauterine fetal death)
C Medfødte misdannelser
D Rhesusimmunisering

000015d4c1c1444341

14
En kvinne i 30-årene er gravida 1, para 0, tidligere frisk. Hun ble nå innlagt fødeavdelingen i svangerskapsuke 30 med mistanke om preeklampsi. Fastlegen hadde målt blodtrykk 178/110 og funnet proteinuri 2+ på urinstiks. Etter gjentatte målinger ble det funnet et gjennomsnittsblodtrykk på 182/124. Proteinuri 3+ på urinstiks. Vakthavende lege besluttet at blodtrykket burde senkes medikamentelt.
Hvilket medikament bør legen initialt helst velge?

A Enalpril (ACE-hemmer)
ACE-hemmere er kontraindisert hos gravide i alle tre trimester. Bruk i 1.trimester øker risiko for misdannelser. I 2. og 3.trimester øker risikoen for renal dysplasi, vekstrestriksjon og fosterdød. Selv om proteinuri ellers er en indikasjon for ACE-hemmere, gjelder altså ikke dette i svangerskapet.
http://legemiddelhandboka.no/Legemidler/63166/?ids=63169#i63169
B X Labetalol (alfa-1-betareseptorantagonist)
Labetalol er førstevalget ved hypertensjon i svangerskapet, da det har blitt brukt hos gravide i 2. og 3. trimester i lang tid uten påviste skaelige defekter.
http://legemiddelhandboka.no/Legemidler/62177
http://legeforeningen.no/Fagmed/Norsk-gynekologisk-forening/Veiledere/Veileder-i-fodselshjelp-2014/Hypertensive-svangerskapskomplikasjoner-og-eklampsi/
C Kandesartan (angiotensin II reseptor-blokker)
Angioteinsin II reseptor-blokkere er kontraindisert i svangerskapet, da de i dyreforsøk har gitt liknende skader som ACE-hemmere.
http://legemiddelhandboka.no/Generelle/63680
D Spirionolakton (aldosteronantagonist)
Spirionolakton anbefales ikke brukt i svangerskapet pga. endokrine bivirkninger, særlig risiko for antiandrogen effekt på fosteret.
http://legemiddelhandboka.no/Legemidler/61300

000015d4c1c1444341

15
Hva er en blastocyst?

A Det samme som plommesekk
Dette er feil. Plommesekken kalles "yolk sac" på engelsk
B Befruktet eggcelle før den har delt seg første gang
Dette er feil
C X Tidlig embryo differensiert i indre cellemasse, omgitt av et hulrom og avgrenset av trofoblastceller
Blastocysten er differensiert i en indre cellemasse som blir til embryo og er omgitt av en ring av trofoblastceller. Dette skjer 4-5 dager etter befruktning, samtidig som implanteringen i endometriet skjer.
D Udifferensiert cellemasse (2-3 dager etter fertilisering), også kalt morula
Morula består av udifferenierte celler (2-3 dager etter fertilisering). Neste steg er en differenisering i trofoblastceller og en indre cellemasse.

000015d4c1c1444341

16
Monochoriotisk, diamniotisk (MCDA) tvillingsvangerskap har bare en morkake og derfor økt risiko for alvorlige komplikasjoner.
Hvilke(n) alvorlig(e) komplikasjon(er) kan oppstå i et MCDA svangerskap (hvilken påstand er riktig her)?

A Ulik intrauterin vekst kan ikke skje i et MCDA svangerskap fordi disse tvillingene deler samme morkake og derfor blir de alltid tilnærmet like store.
Dette er en vanlig komplikasjon, og man må forløse når den ene tvillingen er i fare. Hvis den ene tvillingen dør i et MCDA svangerskap er det stor risiko for død eller nevrologisk skade også hos den andre.

B "Twin anemia-polycytemia sequence" (anemi hos den ene, polycytemi hos den andre). Men dette er bare et annet navn på tvilling-tvilling transfusjonssyndrom og ikke en egen tilstand.
Feil svar. Det er en variant av tvilling-tvilling transfusjonssyndrom med normal fostervannsmengde og regnes som en egen tilstand og en atypisk form for transfusjon som gir stor Hb-forskjell mellom tvillingene uten oligo/polyhydramnionsekvens. Dette er en egen sjelden, men alvorlig komplikasjon som skyldes at dene ene tvillingen blør over til den andre. Dette opptrer i tredje trimester, og behandles med forløsning.

C Tvilling-tvilling-transfusjonssyndrom. Dette er den eneste alvorlige komplikasjonen som er spesifikk for denne typen svangerskap.
Dette forkommer hos ca 15% av MCDA tvillingsvangerskap. Det opptrer vanligvis midt i andre trimester, og kan behandles ved å brenne kommuniserende blodkar i placenta med laser. Men er ikke den eneste alvorlige komplikasjonen for MCDA svangerskap

D X Tvilling-tvilling-transfusjonssyndrom, "Twin anemia-polycytemia sequence" (anemi hos den ene, polycytemi hos den andre), samt ulik intrauterin vekst er tre forskjellig komplikasjoner som alle er forbundet med MCDA svangerskap.
Riktig svar, MCDA tvillingsvangerskap har økt risiko for alle disse tre komplikasjonene.

000015d4c1c1444341

17
Hvilken operative forløsningsmetode er vanligst i Norge?

A Manuell rotasjon
utføres svært sjelden (foster i occiput posterior på bekkenbunnen)

B Tang
ca 1% av alle fødsler

C Vakuum
ca 8-10% av alle fødsler

D X Keisersnitt
ca 17% av alle fødsler

000015d4c1c1444341

18
Hva er forholdet mellom alkoholprosent hos mor og alkoholprosent i placenta, hos fosteret eller et nyfødt diebarn?

A Alkohol passerer ikke placentabarrieren
Alkohol passerer placenta fritt

B Alkohol oppkonsentreres i placenta
Alkohol oppkonsentreres ikke

C X Alkoholkonsentrasjonen hos fosteret kan være den samme (eller høyere) enn hos mor
Alkohol passerer placenta fritt og derfor får fosteret samme promille som mor. Nedbrytningen av alkohol kan gå langsommere hos fosteret enn hos mor og som konsekvens kan fosteret ha høyere alkoholkonsentrasjon enn mor.

D Nyfødte får samme alkoholprosent som alkoholprosenten i morsmelken
Morsmelk har tilnærmet samme alkoholprosent som mors blod, men barnet får likevel lite med alkohol i seg ved å drikke morsmelk - i motsetning til fosteret som får alkoholen via blodet.

000015d4c1c1444341

19
Hvilken infeksjonssykdom er gravide kvinner mer disponert for enn ikke-gravide kvinner?

A X Malaria
B Syfilis
C Borrelia
D Rubella

000015d4c1c1444341

20
Hva er den mest sannsynlige årsaken til rikelig blødning som oppstår 3 uker etter en vaginal fødsel?

A Uoppdaget cervixrift
Sjeldent tilstand, gir alvorlig, rikelig blødning umiddelbart etter fødsel.
B Uterus atoni
Feil, uterus atoni forekommer umiddelbart etter fødsel, og er en meget rikelig og alvorlig akutt blødning.
C X Hinnerester
Riktig. Relativt vanlig forekommende, gir langtrukken blødning.
D Trombocytopeni
Uvanlig tilstand

000015d4c1c1444341

21
En 5 år gammel gutt kommer på legekontoret ditt sammen med mor. Mor sier at hun strever med å få gutten til å sove godt, han er veldig aktiv, har mye motstand i overgangssituasjoner, han vil bare bruke en bestemt bukse, han kommer lett i konflikt med andre barn og er klumsete. Du mistenker nevropsykiatrisk lidelse. Hva kjennetegner denne typen lidelser?

A Normale kognitiv utvikling, forbigående vansker, kjent arvelig belastning
Nevropsykiatriske lidelser kjennetegnes av forstyrret kognitiv utvikling (motoriske, språk, sensitivitet..), og det er arvelig belastning med familiær opphopning. Komorbide lidelser er vanlig.
B X Forstyrret kognitiv utvikling, arvelig belastning, ofte komorbide lidelser
Nevropsykiatriske lidelser kjennetegnes av forstyrret kognitiv utvikling (motoriske, språk, sensitivitet..), og det er arvelig belastning med familiær opphopning. Komorbide lidelser er vanlig.
C Normal kognitiv utvikling, arvelig belastning, sjelden komorbiditet
Nevropsykiatriske lidelser kjennetegnes av forstyrret kognitiv utvikling (motoriske, språk, sensitivitet..), og det er arvelig belastning med familiær opphopning. Komorbide lidelser er vanlig.
D Forstyrret kognitiv utvikling, kjent biologisk årsak, ofte komorbide lidelser
Nevropsykiatriske lidelser kjennetegnes av forstyrret kognitiv utvikling (motoriske, språk, sensitivitet..), og det er arvelig belastning med familiær opphopning. Komorbide lidelser er vanlig.

000015d4c1c1444341

22
Du er lege i allmennpraksis. En jente (14 år) og moren kommer som «øyeblikkelig hjelp». Jenta har tidligere vært frisk, medgjørlig og flink på skolen. Det siste halvåret har hun vært mer irritabel, har ikke villet spise middag med familien, og mor hører hun trener på rommet om kveldene. Mor har ikke sett at hun kaster opp, men er bekymret for alvorlig sykdom da jenta har gått ned flere kilo i vekt. Jenta hadde menarche i 12-årsalder, men ikke hatt blødninger de siste tre måneder. Pasienten sier hun er frisk, og at det ikke er farlig for henne å gå ned i vekt siden hun har tykke lår. Ved undersøkelse finner du: Høyde 160cm, vekt 36 kg (BMI 14, 2 kg under 2,5 percentilen) BT 90/70, puls 55, blodsukker på 5, Hb 13. Bortsett fra avmagring fremstår hun i god allmenntilstand. Hvilken diagnose er mest sannsynlig?

A X Anorexia nervosa
Jenta oppfyller alle kriterier for anorexia nervosa; alvorlig undervekt, forstyrret kroppsoppfatning, motsetter seg tilstrekkelig næringsinntak til tross for undervekt, og har sekundær amenorre. Det fremkommer ikke opplysninger som tilsier at hun kaster opp, overspise eller har episoder med overspising, som ville gitt mistanke om bulimia nervosa.

B Atypisk anorexia nervosa
Jenta oppfyller alle kriterier for anorexia nervosa; alvorlig undervekt, forstyrret kroppsoppfatning, motsetter seg tilstrekkelig næringsinntak til tross for undervekt, og har sekundær amenorre. Det fremkommer ikke opplysninger som tilsier at hun kaster opp, overspise eller har episoder med overspising, som ville gitt mistanke om bulimia nervosa.

C Atypisk bulimia nervosa
Jenta oppfyller alle kriterier for anorexia nervosa; alvorlig undervekt, forstyrret kroppsoppfatning, motsetter seg tilstrekkelig næringsinntak til tross for undervekt, og har sekundær amenorre. Det fremkommer ikke opplysninger som tilsier at hun kaster opp, overspise eller har episoder med overspising, som ville gitt mistanke om bulimia nervosa.

D Bulimia nervosa
Jenta oppfyller alle kriterier for anorexia nervosa; alvorlig undervekt, forstyrret kroppsoppfatning, motsetter seg tilstrekkelig næringsinntak til tross for undervekt, og har sekundær amenorre. Det fremkommer ikke opplysninger som tilsier at hun kaster opp, overspise eller har episoder med overspising, som ville gitt mistanke om bulimia nervosa.

000015d4c1c1444341

23
En jente på 16 har over tid strevd med å fungere på skolen, hun har stort fravær og beskriver perioder med depressive symptomer. Klinisk fremstår hun ikke nedstemt. Hun har også over tid periodevis drevet med selvskading. Videre beskriver hun selv, foreldre og skolen at hun i flere år har hatt store humørsvingninger, at hun strever sosialt ved at hun lett inngår i intense vennskap for så å bryte helt når det blir konflikter. Er det aktuelt å vurdere diagnosen personlighetsforstyrrelse?

A X Det er aktuelt å vurdere en utredning for personlighetsforstyrrelse, og dette må sees opp mot en bred differensialdiagnostisk vurdering.
Denne påstanden er den mest riktige, siden den tar med en bred differensialdiagnostisk

B Det er aktuelt å vurdere en utredning for personlighetsforstyrrelse siden vanskene har vart over tid.
Denne påstanden er ikke feil, men dekker bare deler av det vi må gjøre siden man alltid må undersøke om vanskene kan forklares av andre psykiske lidelser, før man lander på en diagnose innen kategorien personlighetsforstyrrelse.

C Det er ikke aktuelt å vurdere personlighetsforstyrrelse som diagnose siden vanskene har vart i kun et par år.
Det også feil å si at det ikke er aktuelt å vurdere denne diagnosen fordi vanskene kun har vart i et par år.

D Det er ikke aktuelt å vurdere en personlighetsforstyrrelse og sette en slik diagnose på ungdom under 18 år.
Det er feil å si at man ikke kan vurdere en personlighetsforstyrrelse eller få en slik diagnose før fylte 18 år, da den kan settes før dette.

000015d4c1c1444341

24
En jente på 10 år kommer til deg som fastlege sammen med far. De siste 3 ukene har hun klaget over hodepine daglig. Hun vil ikke på skolen om morgenen, og er sliten om ettermiddagene. Formen er fin de dagene hun får være hjemme. Hodepinen går som regel over etter 5-10 minutter. Hun er tidligere frisk med normal utvikling. Foreldrene er skilt, men har godt samarbeid. Lillesøster på 5 år har nylig blitt diagnostisert med diabetes mellitus type I. Bestevenninna byttet skole for 3 mnd siden, og hun har hatt vanskelig for å finne seg sosialt til rette etter det. Hva er mest sannsynlig diagnose?

A Diabetes mellitus type I
Symptomer på diabetes: Økt vannlating og tørste, evt. sekundær enurese. Vekttap, slapphet, oppkast, magesmerter og gradvis nedsatt allmenntilstand. Dehydrering, Kussmaul respirasjon, acetonlukt, sløret bevissthet, lavt blodtrykk/hurtig puls ses ved diabetisk ketoacidose.
Man kan mistenke en arvelig disposisjon, men det er ingen andre holdepunkter for diabetes i vignetten.

B Migrene
Migrene hos barn: Symptomene er ofte akutte anfall med start i løpet av 2-15 minutter. Enkelte har debut mens de sover og våkner med hodepinen. Anfallene hos barn kan vare fra 30 minutter, men oftest 3–4 timer og enkelte ganger opp mot et par døgn. Ofte beskriver de at smerten sitter frontalt, med trykkende/bankende i karakter. Ca. 1/3 har ensidige smerter, men vanligst er dobbeltsidige smerter. Ca. halvparten har lys-/lydskyhet. Migreneanfallene gir ofte sterke smerter og barna ønsker ofte å ligge stille, ev. i mørkt rom, under anfall. Svært mange mister appetitten. Enkelte blir kvalme og/eller kaster opp. Mange blir svimmel. Symptomene blir ofte verre ved aktivitet. Små barn trekker seg ofte unna aktivitet/lek. Dersom de etter et anfall sovner gir det svært ofte smertelindring.
Jenta har korte perioder med lett hodepine, fyller ikke kriterier.

C X Spenningshodepine
Hodepine er vanlig hos barn. Tilbakevendende hodepine forekommer hos ca. 1/20 barn i førskolealder og øker oppover i skolealderen. Ved 12–14 års alder har ca. 1/5 barn og ungdom tilbakevendende hodepine. Kronisk daglig hodepine er definert som hodepine mer enn 15 dager per måned og forekommer hos ca 0,5 % av barn og ungdom. Oftest har disse migrene og/eller spenningshodepine (tension type headache, TTH). Smerten ved spenningshodepine er ofte mer moderat enn smerter ved migrene. Den oppstår mindre akutt, og kommer som regel litt utover dagen. Barna klarer ofte å fortsette aktivitetene sine selv om de er noe redusert. De har ofte bevart appetitt. Hodepinen beskrives ofte som jevnt trykkende og lokalisert mer diffust inne i hodet, ev. som et bånd rundt hodet. Hodepinen kan ofte ha et langtrukket forløp og kan strekke seg over en eller flere dager.
Hun har lett til moderat hodepine, og flere mulige psykiske stressfaktorer: skilsmisse, venninne som flyttet, lillesøster kronisk syk.

D Depresjon
Symptomer på depresjon: Senket stemningsleie, redusert energi, redusert interesse og evne til å glede seg, redusert konsentrasjon, økt trettbarhet og tretthet, forstyrret søvn, redusert matlyst, redusert selvfølelse og selvtillit, følelse av skyld og verdiløshet. «Somatiske» (melankoliforme) symptomer kan ledsage, som tap av interesse og lystfølelser, oppvåkning om morgenen flere timer tidligere enn vanlig, depresjon som er tyngst om morgenen, uttalt psykomotorisk retardasjon, uro, appetittløshet, vekttap og tap av seksualdrift.
Det er ikke holdepunkter for depresjon i vignetten.

000015d4c1c1444341

25
En 17 år gammel jente har det siste året vært mer og mer hjemme fra skolen, sluttet på aktiviteter som hun tidligere hadde glede av og holdt seg unna sosial kontakt med venner. De siste to måneder har hun bare vært hjemme og i hovedsak oppholdt seg på rommet. Foreldrene beskriver henne som nedstemt, apatisk og de synes det virker som hun både ser og hører ting som ikke er der. Hvilket utsagn er mest riktig:

A Jenta bør få bedre tilrettelegging i opplæringssituasjonen og hjelpes i gang med skole
Det beskrives symptomer som både kan være en alvorlig depressiv episode med psykotiske symptomer og en psykoselidelse med både positive og negative symptomer. Og da skal man utredes ift mulig psykoselidelse for å sikre rett behandling.
B Jenta virker alvorlig deprimert og bør utredes for bipolar lidelse
Det beskrives symptomer som både kan være en alvorlig depressiv episode med psykotiske symptomer og en psykoselidelse med både positive og negative symptomer. Og da skal man utredes ift mulig psykoselidelse for å sikre rett behandling.
C Jenta virker alvorlig deprimert og man bør anbefale oppstart av SSRI
Det beskrives symptomer som både kan være en alvorlig depressiv episode med psykotiske symptomer og en psykoselidelse med både positive og negative symptomer. Og da skal man utredes ift mulig psykoselidelse for å sikre rett behandling.
D X Jenta har mulige positive og negative psykosesymptomer og bør utredes for psykoselidelse
Det beskrives symptomer som både kan være en alvorlig depressiv episode med psykotiske symptomer og en psykoselidelse med både positive og negative symptomer. Og da skal man utredes ift mulig psykoselidelse for å sikre rett behandling.

000015d4c1c1444341

26
Du har jente 17 år på fastlegekontoret. Hun bor sammen med mor, far og to mindre brødre. Hun har siden 10 klasse i ungdomsskolen vært nedfor og sliter med nedvurderende tanker om seg selv. Imidlertid fikk hun godkjent 10 klasse og har nettopp begynt på VGS på den linja hun ønsker. Hun trives på skolen. Hun har kjæreste og begynte med p- pillen i 10 klasse på vårparten, og bruker kombinasjonspillen. Denne fikk hun fordi hun hadde sterke menstruasjonssmerter i tillegg til at hun trengte et prevensjonsmiddel. Hun kommer sammen med mor. Hun forstår ikke helt hvorfor hun er så nedfor. Stemningsleiet er lavt, alt er tungt, hun er ikke glad for noe og synes negative tanker kverner i hodet på henne. Hun har ikke selvmordstanker. Hun er somatisk frisk og du finner normale funn ved en legeundersøkelse. Aktuelle blodprøver er normale.
Hva er det første du må gjøre?

A Henvise henne til nærmeste BUP klinikk
Dette er for tidlig å gjøre. Hennes depresjon vurderes ikke til å være så alvorlig/eller føre til så lavt fungeringsnivå at du skal gjøre dette nå.
B X Gi psykoedukasjon om risikofaktorer for depresjon
Riktig. Noen kvinner blir uttalt nedstemt av p-piller, særlig kombinasjonspillen som inneholder både østrogen og progesteron. Risikofaktorer er viktig kartlegge og redusere, og kan være adekvat behandling for lett depresjon.
C Endre atferd ved hjelp av kognitiv atferdsterpi
Det er viktig å gi god psykoedukasjon og redusere risikofaktorer først.
D Starte med medikamentell behandling for å bli tilgjengelig for samtaleterapi
Det er viktig å gi god psykoeukasjon og redusere risikofaktorer først. Beskrivelse tyder på en lett depresjon, og da er ikke medikamentell behandling indisert.

000015d4c1c1444341

27
Som fastlege møter du en 15 år gammel gutt. Han har alvorlige atferdsforstyrrelser (på engelsk « Conduct disorder»). Mor forteller at han som 6-åring slo andre barn, plaget bestandig katta hjemme slik at de måtte gi den bort og satte fyr på naboens søppel. 13 år gammel stjal han en bil. Han er nå politianmeldt for salg av narkotika.
Hva er prognosen hans med hensyn til psykisk helse, utdanning og sosiale forhold som voksen?

A Han har den dårligste prognosen fordi brannstiftelse er et tegn på alvorlig atferdsforstyrrelse
Det er riktig at brannstiftelse er et alvorlig symptom på atferdsforstyrrelse, men forskningen viser at det er debut og varigheten som har mest betydningen for prognosen (Se også Bevilacqua et al., 2018. Conduct problems trajectories and psychosocial outcomes: a systematic review and meta-analysisi. Eur Child Adolesc Psychiatry 27:1239-12-1260)

B X Han har den dårligste prognosen fordi hans problemer debuterte tidlig i barndommen og vedvarer
Riktig svar.

C Han har den dårligste prognosen fordi å plage katta tyder på manglende empati, såkalt «callous unemotional»
Det er riktig at dyreplageri tyder på manglende empati og er et tegn på alvorlig atferdsforstyrrelse, men forskningen viser at det er debut og varigheten som har betydningen for prognosen

D Han har den dårligste prognosen fordi han har alvorlige atferdsforstyrrelser i ungdomsalderen
Det er riktig at alvorlige atferdsforstyrrelser i ungdomsalderen medfører en dårlig prognose, men enda dårligere prognose har de som debuterer tidlig i barndommen og der atferdsforstyrrelsene vedvarer

000015d4c1c1444341

28
En jente på 17 år kommer til deg som fastlege. Hun plages av anfall som kommer omtrent ukentlig. Disse anfallene kan vare fra 5-20 minutter, og er ledsaget av hukommelsestap. Hun er da ikke kontaktbar, fjern, faller ikke om, men noen ganger har andre observert at hun har hatt kramper i en arm. Hun er grundig utredet av nevrolog, og det er ikke holdepunkt for nevrologisk sykdom. Fra tidligere kontakt med jenta vet du at hun har hatt en turbulent oppvekst med en alkoholisert mor og en voldelig far. Hun flyttet i fosterhjem da hun var 8 år, ble voldtatt av en eldre nabogutt da hun var 14 år, og har i perioder blitt utsatt for grov mobbing på skolen. Hun bor nå på hybel, går på videregående skole, og jobber lørdager i et bakeri. De fleste anfallene kommer når hun er på skolen, f.eks ved prøver eller fremføringer. Hva er mest sannsynlig diagnose?

A Personlighetsforstyrrelse
Personlighetsforstyrrelser(PF) inkluderer en rekke tilstander og atferdsmønstre som er vedvarende og synes å uttrykke individets typiske livsstil og måte å forholde seg til seg selv og andre på. Noen av disse tilstandene og atferdsmønstrene viser seg tidlig i individets utvikling som følge av både konstitusjonelle faktorer og sosiale erfaringer, mens andre erverves senere i livet. De representerer ekstreme eller betydningsfulle avvik fra hvordan et gjennomsnittsindivid i en gitt kultur sanser, tenker, føler og, i særlig grad, forholder seg til andre. Slike atferdsmønstre er i regelen stabile og omfatter mange atferdsmessige og psykologiske funksjoner. De er ofte, men ikke alltid, forbundet med varierende grader av subjektivt ubehag og svikt i sosiale ferdigheter. Pasientens anfall kan ikke forklares ved en PF.

B X Dissosiativ lidelse
Dissosiative (konversjons-) tilstander defineres som "delvis eller fullstendig tap av den normale integrasjon mellom erindring, identitetsbevissthet og umiddelbare sanseopplevelser, og tap av kontroll over motorikk" (ICD-10). Denne gruppe tilstander omfatter i hovedsak to hovedgrupper; en gruppe tilstander hvor psykiske symptomer dominerer ("psykoform dissosiasjon") i form av amnesi, fuge eller stupor, og en gruppe tilstander hvor somatiske symptomer dominerer (" somatoform dissosiasjon"; dvs konversjonstilstandene). De vanligste konversjonssymptomene er krampelignende anfall, lammelser, koordinasjonsforstyrrelser, gange og balanse), tunnelsyn, blindhet eller tap av smak, stemme eller følelse i hud. Det skal ikke foreligge noen indikasjon for somatisk forstyrrelse ved at somatiske undersøkelser ikke kan bekrefte et organisk grunnlag for pasientens plager. Det skal foreligge et klart grunnlag for psykogen årsakssammenheng; som stressende hendelser (belastende livshendelser, uløselige og uutholdelige problemer eller forstyrrede relasjoner til andre) eller traumer, deprivasjon, separasjon, neglect, familievold eller emosjonell/ fysisk/ seksuelt misbruk). Konversjonssymptomene debuterer ofte plutselig og har et variert forløp sammen med vekslende og uventede symptomer som ikke henger sammen. En dissosiativ (konversjons-) tilstand fremtrer derfor når barnet utsettes for så store følelsesmessige og smertefulle belastninger at dette ikke kan mestres på et integrert og bevisst plan. Pasienten har opplevd traumatiske hendelser, men setter dem ikke i sammenheng med sine symptomer (manglende integrering). Anfallene kommer i stressende situasjoner hvor hun skal prestere, og nevrologisk årsak til anfallene er utelukket.

C Post traumatisk stresslidelse (PTSD)
Pasienten har opplevd traumatiske hendelser («stressor»), men det foreligger ikke opplysninger hverken om gjenopplevelse, unngåelsesatferd eller økt fysiologisk respons.

D Epilepsi
Epilepsi er utelukket ved at nevrolog har konkludert med ingen holdepunkt for nevrologisk sykdom

000015d4c1c1444341

29
Du er fastlege, og får en dag en kvinne med sin 4 år gamle sønn på kontoret. Hun forteller at hun og sønnen har bodd på krisesenter i 2 uker etter at ektemannen har utøvd vold mot henne. Hun forteller at gutten sov på rommet sitt under voldsepisodene, og skal ikke ha hørt noe. Du legger merke til at barnet virker utilpass, hans humør skifter fra å være sint og befalende mot moren, til å være lei seg og ville ha hjelp fra henne med lekene. Morens forsøk på å hjelpe fører til økt sinne og frustrasjon, og hun klarer ikke å hjelpe han å regulere dette effektivt. Er atferden til barnet alarmerende? Hvorfor eller hvorfor ikke?

A Nei, barnet ser ut til å ha normale reaksjoner for alderen, og moren er overbevist om at han ikke har sett vold mot henne.
Situasjonen i familien er en risikofaktor for barnets utvikling. Observasjonene av barnets emosjonelle skiftninger, hans kontrollerende atferd og morens vansker med god emosjonsregulering kan være indikasjon på disorganisert tilknytningsmønster. I tillegg kan det også indikere at gutten er traumatisert som vitne eller direkte offer av vold, men dette vet vi ikke, heller ikke ut i fra hans atferd.

B X Ja, raske emosjonelle skiftninger hos barnet, hans befalinger ovenfor moren og morens vansker med å regulere hans følelser kan indikere et disorganisert tilknytningsmønster.
Situasjonen i familien er en risikofaktor for barnets utvikling. Observasjonene av barnets emosjonelle skiftninger, hans kontrollerende atferd og morens vansker med god emosjonsregulering kan være indikasjon på disorganisert tilknytningsmønster. I tillegg kan det også indikere at gutten er traumatisert som vitne eller direkte offer av vold, men dette vet vi ikke, heller ikke ut i fra hans atferd.

C Det er umulig å trekke noen konklusjoner basert på disse observasjonene. Før man kan gjøre en vurdering må man ha mer informasjon og se mor og sønn sammen flere ganger.
Situasjonen i familien er en risikofaktor for barnets utvikling. Observasjonene av barnets emosjonelle skiftninger, hans kontrollerende atferd og morens vansker med god emosjonsregulering kan være indikasjon på disorganisert tilknytningsmønster. I tillegg kan det også indikere at gutten er traumatisert som vitne eller direkte offer av vold, men dette vet vi ikke, heller ikke ut i fra hans atferd.

D Ja, gutten sin aggressive atferd indikerer at han har vært vitne til volden mot moren, og kan også indikere at han selv har vært utsatt for vold fra faren.
Situasjonen i familien er en risikofaktor for barnets utvikling. Observasjonene av barnets emosjonelle skiftninger, hans kontrollerende atferd og morens vansker med god emosjonsregulering kan være indikasjon på disorganisert tilknytningsmønster. I tillegg kan det også indikere at gutten er traumatisert som vitne eller direkte offer av vold, men dette vet vi ikke, heller ikke ut i fra hans atferd.

000015d4c1c1444341

30
En mor kommer sammen med sin 5 år gamle gutt til deg som allmennlege. Hun er fortvilet over hvordan sønnen har det i barnehagen. Hun opplever han som en meget smart gutt, hun nevner at han kan mer om verdensrommet enn det hun gjør, og at han allerede har lært seg å lese. Hun sier at det fungerer godt hjemme, han er en veldig snill gutt som er opptatt med sine ting, og krever lite aktivisering av foreldre. Hun sier at de som familie liker å ha faste rutiner, og sjelden har besøk hjemme. Hun sier det blir veldig vanskelig når de skal ut av huset, at han heller vil fortsette med sin aktivitet. Videre har barnehagen meldt om bekymring rundt mye sinne og konflikter hvis han ikke får gjøre det han ønsker, og at han ikke deltar i leken med andre barn. Gutten leser i en bok mens mor snakker. Han deltar ikke i samtalen, og gir ikke blikk-kontakt. Han forteller plutselig høyt om mini-planeten Pluto. Hvilken diagnose ønsker du å utrede videre?

A Tilknytningsforstyrrelse
Vignett beskriver typiske symptomer for autismespekterforstyrrelser inkludert særinteresse, store sosiale vansker, ikke synlig gjensidighet og rigiditet

B Separasjonsangst
Vignett beskriver typiske symptomer for autismespekterforstyrrelser inkludert særinteresse, store sosiale vansker, ikke synlig gjensidighet og rigiditet

C X Autismespekterforstyrrelse
Vignett beskriver typiske symptomer for autismespekterforstyrrelser inkludert særinteresse, store sosiale vansker, ikke synlig gjensidighet og rigiditet

D Atferdsforstyrrelse
Vignett beskriver typiske symptomer for autismespekterforstyrrelser inkludert særinteresse, store sosiale vansker, ikke synlig gjensidighet og rigiditet

000015d4c1c1444341

31
Muhammed er 8 år, tidligere frisk, og kommer til barnepoliklinikken med mor og far henvist fra fastlege som har tatt generelle blodprøver inkludert cøliakiprøver, samt avføringsdyrking/PCR, laktose gentest og Calprotectin i feces som alle er normale. Familien er fra Irak, de snakker godt norsk og trives godt. Far og 4 søsken er friske. Mor har urolig mage og er behandlet for ulcus ventriculi. Muhammed har siden 1.klasse hatt residiverende magesmerter i nedre del av magen på dagtid, som oftest etter middag, men må også ofte springe på toalettet under middagen. Magesmertene bedres ofte ved defekasjon. Han har mye luftavgang og foreldrene sier at det lukter sterkt. Han går ikke på toaletter på skolen og mor sier at avføringen er løs og eksplosiv med flere tømminger daglig, selv om han litt flau sier den er «vanlig». Du finner ham i god AT og normal ernæringstilstand ved undersøkelsen. Det er livlige tarmlyder. Han er palpasjonsøm i venstre fossa, ikke noen sikre oppfylninger. Hva gjør du?

A Henviser gutten til gastroskopi eller urea pusteprøve for Helicobacter pylori-diagnostikk.
B Han henvises til gastro- og koloskopi med tanke på inflammatorisk tarmsykdom.
C Ingen tiltak for det du tolker om uspesifikke plager hos barn, bes ta kontakt med fastlegen igjen ved forverring.
D X Starter med behandling for mistenkt kronisk obstipasjon med pseudodiaré
Sterk mistanke om kronisk obstipasjon med pseudodiaré. En ville prøvd å spisse anamnesen fra pasienten og vurdert rektaleksplorasjon med tanke på stående fekalia i rektum. Sannsynligvis er det indikasjon for å starte med obstipasjonsbehandling hos denne pasienten hvor også de vanligste sykdomstilstander som gir diaré allerede er undersøkt.

000015d4c1c1444341

32
Ved rutinemessig førstedags barselsundersøkelse hos en nyfødt finner du en systolisk bilyd uten utstråling. Det er normal leverstørrelse og normale lyskepulser. Barnet har normal oxygenmetning ved rutinescreening med pulsoxymetri. Barnet virker ellers friskt og det er planlagt hjemreise påfølgende dag.
Hva gjør du videre med tanke på bilyden?

A X Kontrollerer bilyden neste dag og avventer henvisning til barnekardiolog
Systoliske bilyder som oppdages på barselsundersøkelse uten noe tilleggsfunn som skulle indikere hjertesykdom settes opp til ny lytting og henvises bare hvis den fortsatt er tilstede.
B Trenger ikke videre kontroll fordi pulsoxymetriscreening er normal
C Henvise til Barnecardiologisk poliklinikk for kontroll de nærmeste dager
D Henviser til barnekardiolog for kontroll samme dag

000015d4c1c1444341

33
Du jobber som lege på helsestasjonen. Mor kommer med lille Peter på en ordinær 6 ukers kontroll. Han spiser godt, legger fint på seg og virker blid og fornøyd. Det er normal undersøkelse, bortsett fra at han fortsatt er gul i huden og på sclera. Mor sier at han var mer gul i huden den første uken etter fødsel.
Hva er korrekt tiltak i denne situasjonen?

A X Ringer nærmeste barneavdeling for blodprøvekontroll samme dag
Gulsott utover de første to ukene er patologisk og skal undersøkes som øyeblikkelig hjelp
B Instruerer moren om å eksponere Peter for sollys så mye som mulig
C Avtaler med moren at hun tar kontakt igjen hvis Peter blir skapp og ikke vil spise
D Sender en skriftlig henvisning til nærmeste pediatriske poliklinikk
E Instruerer moren om å erstatte to måltider daglig med morsmelkserstatning

000015d4c1c1444341

34
Vaksinasjon mot kusma anbefales av WHO til barn i alle land.
Hvorfor?

A Fordi kusma til gravide i første trimester kan føre til malformasjoner på fosteret
Det er spesielt rubella som kan gi fosterskader ved infeksjon i første trimester
B Fordi uvaksinerte barn i etterforløpet av kusma har økt risiko for lungebetennelse
Det er spesielt meslinger som øker risikoen for lungebetennelse
C Fordi kusma fører til akutte lammelser hos barn under epidemier
Det er polio som fører til lammelser
D X Fordi kusma er en ubehagelig virusinfeksjon som kan føre til mannlig sterilitet
Rett svar

35
En gutt på 15 år kommer på legekontoret. Du finner i journalen at han hadde matvareallergi (egg og melk) i spedbarnsalder, og infeksjonsutløst astma i barneår. Du så ham sist når han var 3 år. Gutten har de siste 2 årene hatt rennende nese og kløe i øynene om sommeren, også tungpust ved anstrengelse og spesielt når han spiller fortball på gress. Spirometri viser reversibel luftveisobstruksjon forenlig med astma, på grunnlag av at FEV1 øker med mer enn 12% etter ventolin. Du tar i tillegg en prikktest mot pollen, gress og burot som viser 7 mm utslag på gress.
Hva er riktig diagnose og den riktige behandling?
*SLIT= sublingual immunterapi

A Gutten har anstrengelsesutløst astma. Han bør ha astmamedisiner (beta-2 agonist) ved anstrengelse i sommerhalvåret.
B X Gutten har astma, trigget av gressallergi. Han bør bruke antihistaminer i tillegg til astmamedisiner i sommerhalvåret og det bør vurderes SLIT med Grazax (Phleum pratense) daglig i minst 3 år.
Sublingual immunterapi er effektiv ved gressallergi, spesielt ved astma som trigges av gressallergi. Behandlingstiden er minst 3 år, og medisinen må tas daglig. Viktig å beholde astmamedisin, så lenge han har eksponering for trigger som vil holde ved like inflammasjon i lungene.
C Gutten har astma, men utslaget på prikktest tyder ikke på gressallergi. Han bør starte astmamedisiner og bruke antihistaminer i gress-sesongen, men SLIT er ikke indisert.
D Gutten har astma, trigget av gressallergi. Han bør bruke astmamedisin og da trenger han ikke allergimedisin.

36
En 15 år gammel gutt hadde eggallergi og astma som barn. Han har ikke brukt medisiner siste 10 år. I sommer ble han økende tungpust, innlagt med akutt astmaanfall. Han kommer til diagnostisk utredning før utreise.
Hva er konklusjonen på denne spirometrien?

Spirometri Flowvolum-prepost

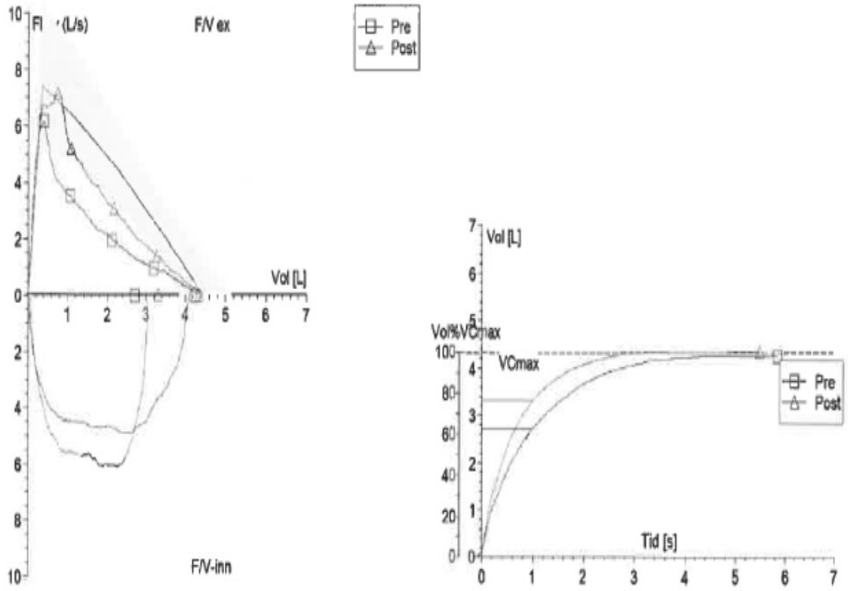

Flowvolum-prepost

		Pred	Pre	%(Pre/Pred)	Post	%(Post/Pred)	%Endr(Post/Pre)
VC MAX	L	4.41	4.26	96	4.34	98	2
FVC	L	4.44	4.26	96	4.34	98	2
FEV1	L	3.67	2.71	74	3.30	90	22
FEV1%M	%	83.50	63.71	76	76.03	91	19
IC_F	L	2.63	2.20	78	2.67	94	21
PEF	L/s	7.41	6.19	84	7.14	96	15
MMEF	L/s	4.11	1.76	43	2.70	66	54
MEF50	L/s	4.53	1.97	44	3.07	68	56

Substans		Ventoline
Dose		0.4mg
Nivådato	18.09.18	18.09.18
Nivåtid	12:08	13:05

A Spirometrien påviser reversibel luftveisobstruksjon, forenlig med astma fordi alle målene for lungefunksjon øker etter ventoline inhalasjon.
Definisjonen på reversible luftveisobstruksjon, forenlig med astma er minst 12% økning i FEV1 etter inhalsjon av beta2-agonist (her: ventoline)

B X Spirometrien påviser reversibel luftveisobstruksjon, forenlig med astma, med 22% økning i FEV1 etter ventoline
Definisjonen på reversibel lufveisobstruksjon, forenlig med astma er minst 12% økning i FEV1 etter inhalasjon av beta2-agonist (her: ventoline)

C Spirometrien er usikker med tanke på astma da det i utgangspunktet er hele 96% lungefunskjon (FVC)

D Spirometrien er usikker med tanke på astma da det bare er 2% økning i lungekapasitet (FVC)

000015d4c1c1444341

37
En gutt på 4 måneder kommer til deg på legekontoret. Han har løs avføring og tørt kløende utslett i ansiktet, på armene og brystet. Far har astma, storebror har pollenallergi. Han fullammes, mor har ingen kostholdsrestriksjoner.
Du gjør en prikktest som viser følgende: Histamin: 4 mm, eggehvite: 5.5 mm, melk: 7.5 mm.
Hva er korrekt diagnose med tiltak?

A Diagnosen er ikke sikker før vi har testet for spesifikke IgE i serum. Avventer derfor disse prøvene før man konkluderer.
Feil. Prikktest er den testen som kan vise om det er allergisk reaksjon på spesifikke substanser. IgE viser at man er sensitivisert. IgE vil være et supplement, spesielt for å føkge nivåer over tid mtp reintroduksjon av matvarer. Tiltak med melkeproteinfri morsmelkertatning bør settes i verk så snart man har prikktest resultat.

B Barnet har melk- og eggeallergi. Mor slutter med melk og egg og barnet tas inn til kontroll etter 1 mnd.
Ja, barnet har melke og eggeallergi. Dette krever introduksjon av melkeproteinfri melkeerstatning, og oppfølging av spesialist for å sikre riktig ernæring og oppfølging av allergisk sykdom som ofte utvikler seg over tid.

C X Barnet har melk- og eggallergi. Barnet henvises til spesialist og foreldrene informeres om kostholdsrestriksjon for mor på egg og melk.
Dette er riktig. Melke og egge proteinet går over i morsmelk og gir allergisk rekasjon hos barnet, i dette tilfellet uttrykt i form av atopisk eksem. Barnet bør følges av spesialist for å sikre tilfredsstillende ernæring og vekst og for å følge opp allergisk sykdom som endrer seg over tid.

D Prikktesten er negativ og det atopsike eksemet skyldes ikke allergi.
Feil. positiv prikktest er over 3 mm i diameter. Prikktest har en god spesifisitet mtp allergisk reaksjon.

000015d4c1c1444341

38
Den femte barnesykdom (eksantema infectiosum) utløses av:

A X Parvovirus B19
Dette er agens for femte barnesykdom (exanthema infectiosum).

B Echovirus

C Rubella virus

D Humant herpesvirus type 6

000015d4c1c1444341

39
Du er fersk lege i spesialisering (LIS1) i kirurgi ved et lokal sykehus. En 6 måneder gammel gutt innlegges med sterke takvise magesmerter. Når han får smertetak gråter han utrøstelig og trekker beina opp mot magen. Han fremstår slapp og medtatt. I bleien kommer det blodig slimete avføring, som ligner på rips-gele. Det er startet med intravneøs væske. Hva er riktig tiltak videre?

A Du mistenker inflammatorisk tarmsykdom og sender barnet hjem med henvisning til pediater for elektiv utredning

B X Du mistenker invaginasjon og henviser til ultralyd abdomen
Klinikk suspekt på invaginasjon, diagnosen stilles med ultralyd

C Du mistenker gastroenteritt og ber vakthavende pediater å ta over videre behandling av pasienten

---

000015d4c1c1444341

40
Du har legevakt. Et foreldrepar kommer med sin 3 uker gamle gutt. Gutten har siden dagen i forveien kastet opp hyppig. Det er kraftig oppkast som er melkefarget. Etter oppkast er gutten umiddelbart sulten igjen. Han virker ikke smertepreget. Hav er riktig tiltak?

A Du mistenker forstoppelse og anbefaler Microlax
B Du mistenker gastroenteritt og sender de hjem med anbefaling om godt væskeinntak
C X Du mistenker pylorusstenose og henviser til nærmeste kirurgiske avdeling
Klassisk anamnese ved pylorusstenose

000015d4c1c1444341

41
Fem og et halvt år gammel jente, som til vanlig veier ca 20 kg, innlegges pga diare og oppkast i noen dager. Ved innleggelse er hun slapp, litt blek og foreldrene får ikke i henne noe særlig å drikke. Hun har tisset mindre enn normalt og har litt innsunkne øyne. Kapillærfylningstid er ca 3 sekunder. Vekt ved innleggelse 19 kilo, klinisk passer funnene med ca 5 % dehydrering.
Hvis du ønsker å erstatte væsketapet og i tillegg gi nødvendig vedlikehold av væske over ett døgn, hvor mye væske vil du gi henne totalt?

A 3500 ml
B 3000 ml
C X 2500 ml
Vedlikeholdsbehov 1500 ml + tap 1000 ml
D 2000 ml

000015d4c1c1444341

42
En psykisk utviklingshemming/ Kognitiv funksjonsnedsettelse skyldes oftest en skade/endring på den umodne hjernen. I hvilken tidsperiode finner vi oftest åsaken?

A Postnatalt
5-10%
B Ukjent tidspunkt
C X Prenatalt
30-80%
D Perinatalt
10-(40%)

000015d4c1c1444341

43
Å ha enkelte hypopigmenterte flekker på huden er normalt, men hvis man ser mange hos en pasient kan det være assosiert med et spesifikt syndrom. Hvilket av disse syndromene er det mest sannsynlig at pasienten har?

A Nevrofibromatose type 2
Ingen typiske hudsymtom, kan ha cafe au lait flekker
B X Tuberøs sklerose
Cirka 90% av pasienter med Tuberøs sklerose har hypomelanotiskke/hypopigmenterte flekker
C Sturge-Weber
Har ofte nevus flammeus
D Nevrofibromatose type 1
Har cafe au lait flekker

000015d4c1c1444341

44
Foreldrene til en 4 år gammel gutt er bekymret for at han faller oftere enn før. Når han står opp fra gulvet, ser det ut som på bildet nedenfor. Han har normale ekstremitetsreflekser.
Hva velger du som den første av de fire følgende undersøkelserne?

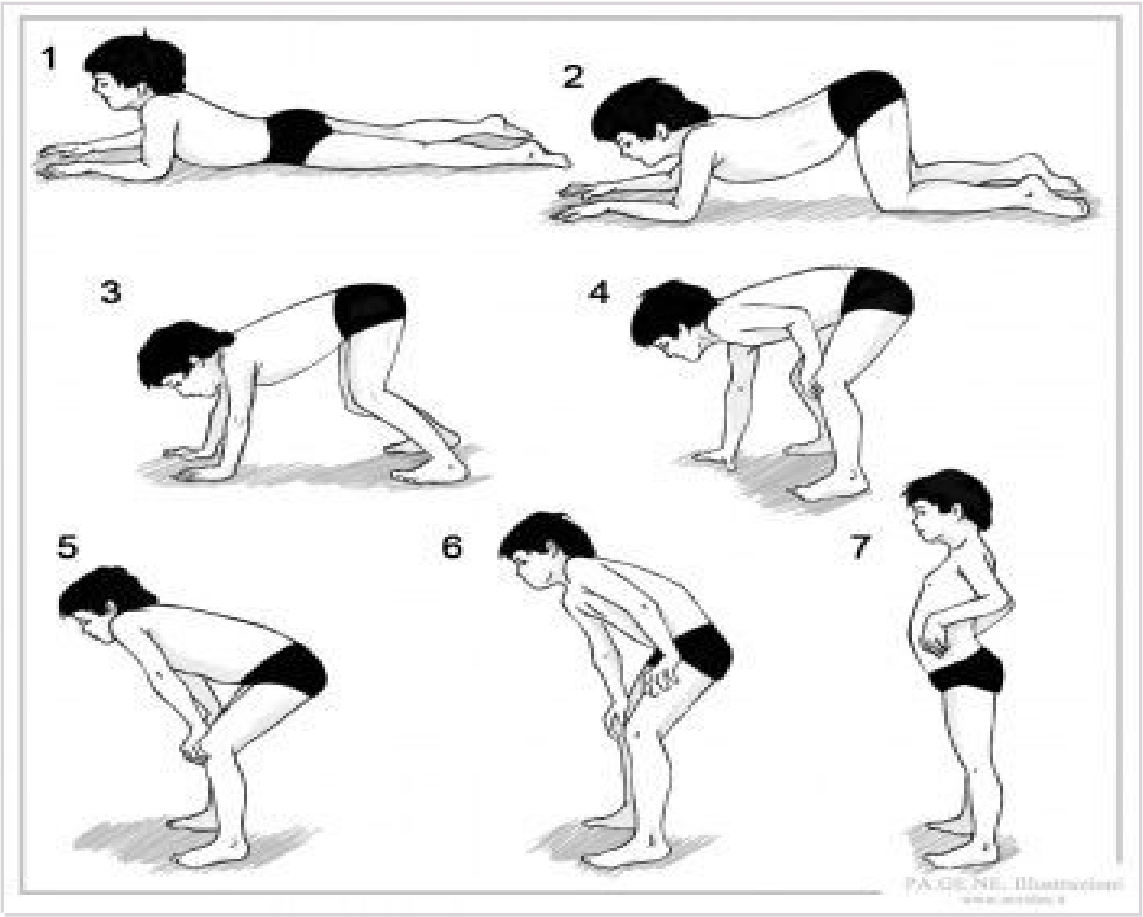

A EEG
Ikke aktuellt, bilden demonstrerer teign på muskelsvakhet
B MR hjerne
Ikke aktuellt, bilden demonstrerer teign på muskelsvakhet
C Nevrografi
Ikke aktuellt, bilden demonstrerer teign på muskelsvakhet
D X Blodprøver med CK (kreatinkinase)
Ved teign på muskelsvakhet er dette en viktig pröve

000015d4c1c1444341

45
En 16 uker gammel gutt har fått feber og tungpust med rask respirasjonsfrekvens, inndragninger og hvesing/forlenget utpust. Han er i moderat påvirket allmentilstand og innlegges på sykehus hvor det er normal oksygenmetning.
Hvilken behandling vil du anbefale?

A Kur med prednisolon
Ikke vist å bedre forløpet av akutt bronkiolitt
B X Inhalasjon med saltvann
Inhalasjon med saltvann er vist å være like bra som inhalasjon av adrenalin ved bronkiolitt
C Inhalasjon med beta-2 agonist
Ikke førstevalg hos barn med bronkiolitt
D Kur med fenoksymetylpenicillin
Har trolig viral infeksjon (hvesing etc)

000015d4c1c1444341

46
Du blir oppringt av en lærer til en 10 år gammel gutt som du er fastlege for og som du nylig har henvist til BUP pga mistanke om ADHD. Gutten har havnet i konflikt og slått en annen gutt i klassen. Læreren fortalte gutten at han måtte snakke med foreldrene om dette. Da skal gutten ha begynt å gråte, og bedt om at dette ikke ble gjort. Han skal ha oppgitt at han var redd for "å få juling av pappa".
Læreren ber om hjelp til å håndtere situasjonen videre.

A Du anbefaler læreren å kontakte guttens foreldre for å informere om vanskelig atferd.
Dette blir feil. Far kan straffe gutten for at han har fortalt, samtidig som de kan instruere han i en alternativ forklaring.
B X Du anbefaler læreren å kontakte barnevernsvakta samme dag.
Her er det stor bekymring for at gutten er utsatt for mishandling.
C Du sier du skal kalle inn gutten til en konsultasjon i løpet av 3 uker.
Dette blir utilstrekkelig.
D Du sier til læreren at du skal purre på henvisningen til BUP.
Dette blir helt utilstrekkelig håndtering.

000015d4c1c1444341

47
En 2 uker gammel gutt, født til termin, med ukomplisert fødsel og barselopphold har gradvis sovet mer og spist mindre de siste dagene. Innleggelsesdagen skjer en akutt forverring med uttalt slapphet og dårligere hudfarge. I pasientmottaket finner legen en hypoton pasient med lavt blodtrykk, svært rask hjerteaksjon og dårlig perifer sirkulasjon. Han er afebril, og legen hører ingen bilyd over hjertet og ingen fremmedlyder over lungene. EKG viser sinusrytme, frekvens 230/min (referanse 110-160), med spisse T-takker.
Blodprøvene viser følgende:
CRP <5 mg/L (Ref: <5 mg/L)
Leukocytter 12 x 10^9/L (Ref: 6-18 x10^9/L)
Hb 17 g/dL (Ref: 13,5 – 21,4 g/dL)
pH 7,22 (Ref: 7,35 – 7,4)
pCO_2 4,1 kPa (Ref: 4.5 - 6.0 kPa)
BE -15 mmol/L (Ref: +/- 3mmol/L)
stand. HCO_3 17 mmol/L (Ref: 21-27 mmol/L)
Na 109 mmol/L (Ref: 137 – 145 mmo/L)
K 8,4 mmol/L (Ref: 3,6 – 4,6 mmol/L)
Hvilken diagnose kan best forklare hyperkalemien hos denne pasienten?

A Dekompensert venstresidig hjertesvikt med takykardi og acidosebetinget hyperkalemi
Så uttalt acidosebetinget hyperkalemi og uttalt hyponatremi ses ikke ved hjertesvikt i denne aldersgruppe.
B Septisk sjokk med hypovolemi, takykardi og acidosebetinget hyperkalemi pga gr. B streptokokker
Sepsis lite trolig pga manglende feber og negativ CRP
C Alvorlig hypovolemi pga dårlig matinntak, falske K-verdier pga av vanskelig blodprøvetakning
Dårlig matinntak gir neppe så alvorlig hypovolemi og elektrolyttforstyrrelser
D X Medfødt enzymsvikt i binyrene med alvorlig hypotensjon, salttap og K-retensjon i nyrene
Uttalte avvik i K og Na og sekundær hypovolemi, hypotensjon og takykardi skyldes medfødt enzymsvikt i binyrebarkhormoner

---

000015d4c1c1444341

48
I din jobb som fastlege får du en 3 år gammel pike på kontoret. Foreldrene forteller at de synes hun har vært litt blek siste 2 måneder. Hun er ellers i fin form, har normale naturlige funksjoner. Hun er frisk fra før, normal vekst og utvikling, bruker ingen medisiner. Ved klinisk undersøkelse er hun blek, normalt i svelget, normalt over hjerte/lunger/abdomen. Ingen glandelsvulst. Afebril.
Blodprøver viser følgende verdier:

Prøve	Verdi	Ref. område
Hb	6,8 g/dL	10,5-13,1 g/dL
MCV	52 fL	75-87 fL
MCH	16 pg	23,9-34,1 pg
Tot. leukocytter	5,0 x 109/L	3,7-14,7 x 109/L
Granulocytter	2,9 x 109/L	1,7-7,1 x 109/L
Trombocytter	290 x 109/L	228-435 x 109/L
CRP	<5 mg/L	< 5 mg/L
Kreatinin	30µmol/L	23-37 µmol/L
Bilirubin	10 µmol/L	<16 µmol/L

Hva er mest sannsynlige diagnose?

A Akutt leukemi
Det sees en isolert hypokrom mikrocytær anemi. Akutt leukemi gir en normokrom normocytær anemi (hvis man ikke samtidig har leukemi og jernmangel). Normale granulocytter og trombocytter samt ingen andre kliniske tegn på leukemi taler sterkt imot leukemi.

B Hemolytisk uremisk syndrom
Som regel forutgått av gastroenteritt og da ofte, men ikke alltid, med blodig diare. HUS gir en akutt hemolytisk anemi (normokrom/normocytær). Normal kreatinin og bilirubin taler mot HUS.

C X Jernmangelanemi
Riktig svar. Her ville man tatt ferritin (NB! Utenom akutt fase). Ferritin ville vært lav (<20) som ville bekreftet mistanken. Gjerne også TIBC og retikulocytter. Deretter svært viktig å lete etter årsak til jernmangel (cøliaki? Blodtap i tarm (f.eks. IBD, Meckel, tumor)? Kosthold? Blødningstendens (jenter i pubertet: menstruasjonsanamnese)). Behandling: jerntilskudd. Obs! compliance. Viktig med oppfølging (følge Hb/Ferritin)

D Infeksjonsutløst anemi
Hun har ingen åpenbare infeksjonstegn, lite sannsynlig

000015d4c1c1444341

49
På fastlegekontoret hvor du jobber som fastlege kommer det en jente på 4 år sammen med sin far. Han forteller at hun har vært slapp over lengre tid og blek. Ved klinisk undersøkelse har hun 38,1 i temperatur og er i redusert allmenntilstand. Ved organundersøkelse av abdomen palperer du en oppfylling i øvre høyre kvadrant. Du tar orienterende blodprøver som vises under. Du mistenker at barnet har en bakenforliggende blodsykdom. Hvilken sykdom er mest sannsynlig?

Prøve:	Svar:	Referanseområdet:
CRP	15 mg/l	<5 mg/l
Hb	8,3 g/dl	10,5 - 13,1 g/dl
Trombocytter	126 x 109/l	228-435 x 109/l
Leukocytter	82,5 x 109/l	3,7 - 14,7 x 10^9/L

A X Akutt lymfatisk leukemi
Akutt lymfatisk leukemi utgjør 85% av tilfellene med leukemi hos barn, mens akutt myelogen leukemi utgjør 15 %. Kronisk lymfatisk leukemi finnes ikke hos barn, mens kronisk myelogen leukemi er meget sjeldent. Riktig svar er derfor akutt lymfatisk leukemi.

B Akutt myeloid leukemi

C Kronisk myeloid leukemi

D Kronisk lymfatisk leukemi

000015d4c1c1444341

50
Du er fastlege og et barn på 5 år som har vært i dårlig form kollapser på venterommet. Du kommer til og finner barnet bevisstløs og det puster ikke normalt og konstaterer hjertestans. Du sikrer frie luftveier og gir fem effektive innblåsninger og starter HLR med hvilken rytme?

A 10:2
B X 15:2
Dette er riktig rytme iht. gjeldene algoritme for hjertestans hos barn.
C 3:1
D 30:2

000015d4c1c1444341

51
En 48 år gammel mann innlegges med sterke, takvise flankesmerter. CT urinveier viser et 8 mm stort konkrement i venstre ureter like distalt for kar-kryssningen og moderat hydronefrose. Pasienten er feberfrie og sirkulatorisk stabil. Dagen etter har han fortsatt sterke smerter men ingen feber.
Hva er den beste behandlingen?

A Perkutan nefrolithotripsi (PCNL)
B X Ureterrenoskopi med steinfjerning
Uretersteiner ≤ 5mm avgår med stor sannsynlighet spontant. Pasienten har fortsatt smerter dagen etter innleggelse og ut fra steinstørrelsen og klinikk er det behandlingsindikasjon. Mht. beliggenhet av stenen er URS den beste behandlingen.
C Akutt ve. nefrostomi innleggelse.
D Ekstrakorporal sjokk-bølge (ESWL)

000015d4c1c1444341

52
I akuttmottaket tar du imot en 71 år gammel mann som innlegges med akutt urinretensjon på nesten 1000 ml. Han har vært plaget med LUTS (lower urinary tract symptoms) i lengre tid. Han er hjerte- og lungefrisk, tar ingen faste medisiner. Innkomst-blodprøver viser normale verdier av kreatinin, elektrolytter og hemoglobin. PSA er forhøyet på 8.5 mcg/ml (referanseverdi PSA < 3.8 mcg/ml).
Hvordan bør denne pasienten håndteres videre?

A X Avlastning med permanent kateter og kontroll av PSA etter ca. 4 uker
Avlastning med permanent kateter og kontroll av PSA etter ca, 4 uker. Akutt urinretensjon kan føre til PSA stigning og PSA i serum har en halveringstid fra flere dager til flere uker. Høye PSA verdier i forbindelse med urinretensjon bør kontrolleres etter noen uker.
B Pasienten bør snarest utredes for prostatakreft med ultralyd/biopsi
C Pasienten bør utredes for LUTS med miksjonsliste og flow- målinger
D Pasienten bør cystoskoperes snarest for å utelukke uretrastriktur

000015d4c1c1444341

53
Majoriteten av nyreskadene er stumpe traumer som gir hematomer, laserasjoner og i alvorlige tilfeller skader på samlesystem og karstilk. De fleste nyreskader kan behandles konservativt. Ved nyreskade grad 3-5, hvilket omsorgsnivå bør pasienten tilbys?

A Kontinuerlig overvåkning på sengepost ved nærmeste behandlende sykehus.
B X På et sykehus med tilgang til radiologisk embolisering av blødningskilde.
Ved høygradige nyreskader (3-5) skal man sørge for at pasienten i størst mulig utstrekning berger fungerende nyrevev og bør derfor observeres tett ved et sykehus som har mulighet for selektive embolisering av segmentelle arterier.
C Konservativ behandling på sykehus med tilgang til blodtransfusjon og kirurgisk bakvakt.
D Kontinuerlig overvåkning ved intensivavdeling med traumekompetanse.

000015d4c1c1444341

54
Fysiologien ved normal ereksjon krever fungerende parasympatisk nervesignalering og en fungerende nerve-karstreng som omgir prostatakjertelen. Hvilket stoff er det som er viktig for omdanning til cGMP og glattmuskelrelaksasjon i penis svamplegeme?

A Arginin
B Acetylcholine
C Oxygen
D X Nitrogenoxid
Endotelcellen produserer NO som omdanner GTP til 5GMP og gir cGMP.

000015d4c1c1444341

55
En pasient på 35 år, tidligere frisk kommer til akuttmottaket kl 03.30. Han har, når du ser til pasienten, fått påvist en obstruerende stein på 1 cm i ureteropelvine overgang av venstre nyre på CT og det er påvist moderat hydronefrose. Smertene er takvise og intense, han er slapp og sliten da han har ligget våken hele natten med smerter i flanken. CRP er 150 (norm.: <5), leukocytter 17 (norm.: 4,1 - 9,8 x 10^9/L), kreatinin 180 (norm.: 60 - 105 µmol/L), og temp 39 grader. Han er sirkulatorisk og respiratorisk stabil. Hva gjør du?

A X Tar urin til dyrkning, starter antibiotika og planlegger innleggelse av nefrostomi ve side som øyeblikkelig hjelp.
Dette er en sannsynlig urosepsis med akutt behov for avlastning med nefrostomi. Det er viktig at samtidig tidlig starte med antibiotikabehandling og sikre urin til dyrkning før oppstart av sepsisbehandling.
B Kontakter vakthavende på intensiven og anbefaler at pasienten får antibiotika iv og overvåkning der.
C Melder pasienten til operasjon og kontakter deretter urologisk bakvakt.
D Melder pasienten til innleggelse av JJ stent på ve side.

000015d4c1c1444341

56
En 25 år gammel mann kommer inn på fastlegekontoret der du akkurat har begynt som vikar etter turnus. Han har sterke smerter i pungen som begynte for 1 time siden. Smertene kom plutselig når han skulle snu seg om i sofaen. Han har hatt en lignende episode tidligere men da gikk smertene raskt over av seg selv. Det er ingen rødme eller hevelse i pungen, han har ingen feber.
Hva gjør du som første tiltak?

A X Bestiller er ultralyd scrotum som øyeblikkelig hjelp og ringer til kirurgisk vakthavende.
Anamnestisk stor mistanke om testistorsjon. Dette bør avklares innen 4 timer og man bør kontakte vakthavende team. Dette er en undersøkelse som skal utføres i trenede hender. Infeksjon virker mindre sannsynlig.
B Kontrollerer u-stix, infeksjonsprøver og palperer testiklene.
Inget som tyder på infeksjon.
C Bestiller en ultralyd scrotum og ber pasienten møte opp til kontroll samme dag etter undersøkelsen.
Ul skal bestilles som øyebliggelig hjelp innen 4 timer.
D Utfører en ultralyd på fastlegekontoret.
Dette er en undersøkelse som skal utføres i trenede hender.

000015d4c1c1444341

57
Du er kommunelege og får en 52-årig pasient som har fått økende hævelse i ve. testikkel i de siste ukene. Han har med smertestillende klart seg bra på Paracetamol. Ingen feber, varme eller rødme. Urin sticks er negativ.
Hva foretar du deg?

A Starte med antibiotika etter å ha sikret deg urinprøve til Uricult.
B X Sende ham til ultralyd testis innen en til to uker på nærmeste rtg. avd.
ingen sig. smerter eller infeksjons tegn, mest sannsynlig hydrocele eller spermatocele. Liten risiko for tumor ergo haster ikke med ultralyds undersøkelse.
C Sende ham med helikopter til nærmeste sykehus på mistanke om torsjon.
D Avtale time neste dag på ditt kontor for ytterligere undersøkelser.

000015d4c1c1444341

58
En ung jente på 17 år kommer igjen til deg på fastlegekontoret. Hun har siste året hatt en fast kjæreste. Hun har gjennom dette året oppsøkt deg 3 ganger på grunn av cystitt som effektivt ble behandlet med 3 dagers Selexidkur. Hun har nå kommet til akutt time på ditt kontor og har på nytt plager. Hun ønsker grundigere undersøkelse. Hva gjør du?

A X Du forklarer at mange unge kvinner får residiverende infeksjon når de får et aktivt seksualliv og at dette vanligvis går seg til over tid. Du sender urin til bakterologisk dyrkning. Gir 3 dagers kur med Selexid .
Siden behandlingen har vært effektiv med kun korte kurer så er det greit å fortsette med denne tilnærmingen. Gode råd har du selvsagt gitt tidlgere.

B Siden pasienten nå kommer for 4. gang henviser du til urologisk utredning med cystoskopi og urodynamikk.
Unge kvinner har ofte en periode med cystitter når seksuallivet starter. Dette behandles med korte antibiotikakurer og gode råd om hygiene og går seg til over tid. Utredning kun om dette varer i flere år eller dersom behandlingen ikke virker.

C Du gir på nytt Selexid, 3 dagers kur og henviser til cystoskopi.
Cystoskopi ikke indisert her.

D Du forklarer at mange unge kvinner får residiverende infeksjon når de får et aktivt seksualliv og at dette vanligvis går seg til over tid. Du sender urin til bakterologisk dyrkning og henviser til cystoskopi siden plagene har vart så lenge.
Cystokopi er ikke indisert. Man finner så godt som aldri noe galt hos denne pasientgruppen ved cystoskopi.

000015d4c1c1444341

59
For å sikre diagnosen prostatakreft er man nødt til å ta biopsier via endetarmen. Dette utføres i lokalbedøvelse ved urologisk poliklinikk. Hvilket svar er riktig om denne prosedyren?

A Man tar to-tre ultralydsguidete vevsprøver mot område som man har palpert som tumorsuspekt ved rektal palpasjon.
Ultralydveiledet biopsi utføres systematisk da mange tumores ikke er palpable.

B X Målrettet biopsering mot MR-funn finner flere signifikante og færre insignifikante tumores.
Ny prospektiv studie med målrettet biopsering viser at man klarer å redusere antallet insignifikante cancere, men også øke de signifikante cancrene.

C Man tar vanligvis 20 systematiske biopsier ved hjelp av ultralyd, for å sikre at hele prostata er nøyaktig undersøkt.

D Prosedyren utføres for det meste dagkirurgisk i spinal bedøvelse med transperineal tilgang for å unngå infeksjoner.
Transperineal tilgang gir reduksjon i infeksjoner men brukes vanligvis hos de med lukket endetarm eller stor infeksjonsfare.

000015d4c1c1444341

60
En 78 år gammel mann har økende vannlatingsbesvær i form av dårlig trykk og følelse av ufullstendig blæretømming. Ingen nocturi eller pollakisuri. Han har hatt insulinkrevende diabetes mellitus i 35 år. PSA 3,6 ng/ml (normalområde menn > 69 år: 0 - 4,4 ng/ml, Kreatinin 175 mikromol/l (60-100 mikromol/l).
Hvilket av utredningsalternativene nedenfor er det beste som første del av utredningen?

A Urethracystoscopi, uroflowmetri og DRE av prostata
Uroflometri gir mye informasjon om årsaken til dårlig trykk og er vesentlig i utredningen.

B X Urethracystoscopi, uroflow og ultralyd urinveier
Uroflow sier en god del om årsak til vannlatingplager og er nødvendig del av utredningen. UL nyren er viktig pga forhøyet kreatinin. Ønsker å utelukke postrenal årsak.

C Urethracystoscopi, DRE og UL urinveier
trykkflow er viktig for å si noe om årsaken og skal være med i utredningen

D Urethracystoscopi, 3-fase CT urinveier og digital rektal undersøkelse (DRE) av prostata
Cystoskopi og DRE gir viktig informasjon om urinvene men CT er ikke aktuell i denne utredningen . Dessuten er kreatininverdien forhøyet.

000015d4c1c1444341

61
Kåre Hansen (48 år) kommer til konsultasjon ved legekontoret fordi bedriftssykepleieren har målt for høyt blodtrykk på han. Han er helt frisk, men føler seg noe stresset da bedriften ha jobber i har økonomiske problemer. Han bruker ingen medisiner, ikke-røyker, BMI 27. Du finner at han har blodtrykk på 155/90 i gjennomsnitt ved 3 standardiserte målinger under dagens konsultasjonen. Du gjør en standard utredning og finner bla følgende:
Hb 15.8 g/dl (ref: 13,5-17,5)
Fastende glukose 6.3mmol/l (ref: 3,5 -5,7)
HDL kolesterol 0.9 mmol/l (ref: 0,80 – 1,90)
Kreatinin 68 umol/l, (ref: 50-100)
U-stix negativ.
Hvilket av følgende tiltak er mest korrekt?

A Starte behandling med Lisinopril 10 mg x1 (ACE hemmer)
B X Ny kontroll om 3-6 uker og eventuelt starte med Norvasc 5 mg x1 (calciumblokker)
Det er ingen holdepunkter for alvorlig hypertensjon med organskade, slik at det er ingen absolutt indikasjon for å starte behanling idag. For å stille diagnosen hypertensjon trengs flere konsultasjoner der man påviser høgt BT. Ca blokker kan være et bra førstevalg hos denne pasienten.
C Starte behandling med Selozoc 100mg x1 (betablokker)
D Ingen antihypertensiv behandling nå, men ny kontroll om 6 måneder

---

000015d4c1c1444341

62
Krisitan (74 år) innlegges høyfebril med mistanke om pneumoni etter å ha ligget syk hjemme i 4 dager. Han har fått behandling med Penicillin tabletter de siste to dager men ikke blitt bedre. Pasienten har ingen kjente tidligere sykdommer, bruker ingen faste medisiner, og hadde normale blodprøver ved siste kontroll hos fastlegen for 6 mnd siden. Det startes derfor i Akutt mottaket med Rocephalin 2gr x1 iv (3.generasjon cephalosporin). Neste morgen foreligger følgende prøvesvar:
Hb (g/dl) 16,9 (ref: 13,5-17,5)
Leukocytter (x109/L) 13 (ref: 3,5-10)
Trombocytter (x109/L) 230 (ref: 150-350)
CRP (mg/L) 169 (ref: <5)
Na (mmol/L) 149 (ref: 136-145)
K (mmol/L) 4,1 (ref: 3,5-4,8)
Kreatinin (umol/L) 180 (ref: 50-100)
U-stix: Albumin 1+, blod - , leukocytter 1+, nitritt -
Allmenntilstanden er ikke blitt noe bedre og urinproduksjonen er fallende til 20ml/time.
Hvilket av følgende forslag til utredning og behandling er det mest korrekte når man samtidig legger vekt på å unngå unødvendige undersøkelser?

A Ordinere 3-4 liter NaCl 0.9% iv over det neste døgnet.
B Bestille UL urinveier, nyrebiopsi, og skifte til et annet antibiotikum som er mindre nyretoksisk
C Urin mikroskopi, u-Na, u-osmolaritet, og skifte til et annet antibiotikum som er mindre nyretoksisk
D Bestille UL urinveier, og ordinere 3-4 liter Ringer acetat iv over det neste døgnet
E X Bestille UL urinveier, urin mikroskopi, u-Na, u-osmolaritet, og ordinere 3-4 liter Ringer acetat iv over det neste døgnet
Å utelukke postrenalt hinder er alltid viktig ved akutt nyresvikt hos eldre menn. Mest trolig er dette en prerenal eller en akutt tubulær nekrose, og for å skille disse kan det være nyttig å ha svar på u-na og u-osm. Uansett vil det være riktig å prøve å gi væske iv som forelsått her, hvis det er en ren prerenal årsak kan det være behov for ytterligere volum

---

000015d4c1c1444341

63
Astrid (37) går i kronisk peritoneal dialyse (PD) behandling pga nyresvikt. 4 ganger per dag setter hun inn 2 liter dialysevæske i bukhulen, og etter ca 4 timer tømmer hun ut, før prossessen gjentas.
Hvordan virker slik PD behandling?

A Avfallsprodukter diffunderer over peritonealmembranen for å utligne konsentrasjonsforskjellene og fjernes deretter fra kroppen når man tømmer ut dialysevæsken
B Avfallsproduktene komplekserer med glukosemolekylene i dialysevæsken og fjernes deretter når man etter 4 timer tapper ut dialysevæsken
C X Avfallsproduktene diffunderer over peritonealmembranen pga konsentrasjonsforskjeller og dras i tillegg gjennom membranen når man trekker ut væske pga høy glukosekonsentrasjon i dialysevæsken
De aller fleste har en viss ultrafiltrasjon slik at noe avfallsstoff fjernes på denne måten. Dette er derfor det mest korrekte svaret.
D Avfallsprodukter suges ut fra buken når den peritoneale dialysevæsken tømmes ut etter 4 timer

000015d4c1c1444341

64
Hva er den viktigste årsaken til anemi ved kronisk nyresykdom stadium 4 (eGFR 15-29 ml/min)?

A Jernmangel på grunn av nedsatt absorpsjon fra tarm
B X Manglende produksjon av erytropoiese stimulerende hormon
nedsatt jern absorbsjon er aldri en relevant årsak. Nedsatt overlevelses tid og økt blødningstendens kan være betydningsfulle årsaker ved dialysekrevende nyresvikt, men selv da er nok manglende EPO produksjon den viktigste årsaken.
C Jernmangel på grunn av blødningstendens
D Nedsatt overlevelsestid av erytrocytter

000015d4c1c1444341

65
En 82 år gmamel kvinne har kronisk obstruktiv lungesjukdom (KOLS), Diabetes mellitus type 2 og ende stadium kronisk nyresykdom (ESRD). Hun bor sammen med dement ektefelle, klarer seg hjemme med hjelp fra hjemmesykepleien. Hun er overvektig (body mass indeks BMI > 35) og reisetiden til nærmeste dialysestasjon er 2 timer en vei. Både hun og familen er sterkt motivert for dialysebehandling.
Hvilket behandlingsalternativ vil være best for henne?

A Hemodialyse (HD)
Vil være et dårlig alternativ pga lang reisevei
B Hemodialyse (HD) på sykehus fordi peritoneal dialyse (PD) er kontraindisert ved Diabetes mellitus.
PD er ikke kontraindisert ved Diabetes mellitus
C Hjemme hemodialyse (HHD)
Ikke et alternativ fordi hun sannsynligvis ikke vil være i stand til å ta imot den opplæringen som skal til.
D X Peritoneal dialyse (PD)
Vil sannsynligvis være det beste valget for henne pga lang reisevei.
E Konservativ behandling (ingen dialyse)
Hun er sterkt motivert for dialyse og ingen kontraindikasjoner

000015d4c1c1444341

66
En 70 år gammel mann ble nyretransplantert for 10 år siden. Han bruker Sandimmun (Cyclosporin A), CellCept (Mykofenolat) og Prednisolon som immundempende medisiner. Han har lett redusert funksjon i nyretransplantatet (kreatinin 130 umol/L). Han bor langt unna sykehus og oppsøker fastlege pga sterke smerter og hevelse i venstre forfot. Forsøkt paracetamol uten effekt. Fastlegen mistenker urinsyregikt.
Hva vil være den beste behandlingen fastlegen kan gi?

A Allopurinol
Bør ikke brukes under akutte anfall
B X Forbigående økning av prednisolondosen
Mest effektiv på smerter og varighet av symptomer og med minst bivirkninger.
C Kolkisin
Bør ikke brukes pga fare for interaksjon med immunsuppresjon
D NSAID (nonsteroidal anti-inflammatory drug)
Bør ikke brukes. Fare for forverring av transplantatfunksjon.

000015d4c1c1444341

67
En 52 år gammel mann kontakter deg på grunn av at han har utviklet hevelse i begge bein, helt opp til knærne, og har gått opp 5 kilo i vekt. Blodtrykket er 135/80 mm Hg , s-kreatinin er 79 mikromol/l (60 - 105)
urin stix viser : Blod :Neg, Albumin:++++. leukocytter: Negativ, Glucose: Negativ
Hva er den mest sannsynlige diagnosen

A Nefrittisk syndrom
Pasienten har normal nyrefunsjon, og normalt blodtrykk noe som taler mot nefrittisk syndrom
B Hjertesvikt
Ingen kliniske holdepunkter for hjertesvikt
C Dyp venetrombose
Bilaterale ødemer gjør dyp venetrombiose lite sannsynlig. Albuminuri er ikke et tegn ved venetrombose.
D X Nefrotisk syndrom
Betydelig proteinuri, normal nyrefunksjon og ødemer taler for nefrotisk syndrom.

000015d4c1c1444341

68
Karl (42 år) har polycystisk nyresykdom og ble endelig transplantert for ett år siden etter å ha gått i hemodialyse i 4 år (mye HLA antistoffer). Nyrefunksjonen er middels god med s-kreatinin ca 180 µmol/L. Han kommer nå til legevakten med drosje pga akutte smerter øverst i mage / lavt i brystet.
Blodprøver viser følgende: Hb 11.5 g/dL (ref. 13,4 - 17,0 g/dL), s-kreatinin 195 µmol/L (ref. 60 - 105 µmol/L), s-troponin 75 ng/l (ref. < 14 ng/L).
Hva er mest sannsynlige diagnose?

A Uremisk pericarditt.
B Blødning inn i cyste i gjenværende nyrer.
C Ruptur av cyste i gjenværende nyrer.
D X Akutt hjerteinfarkt.

000015d4c1c1444341

69
En 55 år gammel mann med kronisk nyresvikt pga polycystisk nyresykdom går til kontroll hos deg på legekontoret. Han har det bra og er i full jobb. Du har ved 3 ulike anledninger målt BT 160/100-150/90-153/97.
Lab: Kreatinin 120 µmol/L (60-105 µmol/L), eGFR 58 ml/min/1,73m^2 (>60 ml/min/1,73m^2), Albumin 41 g/L (36-45 g/L), kalium 4,3 mmol/L (3,5-4,4 mmol/L). Urin stix: +blod, ++ albumin, albumin/kreatinin-ratio 53 mg/mmol (<3 mg/mmol).
Hvordan bør du behandle denne pasienten?

A X Du gir ham en angiotensin-reseptor blokker og tar ham tilbake til kontroll om 10 dager.
Dokumentert effekt på reduksjon av albuminuri og bedret nyreoverlevelse. Bra antihypertensiv behandling.
B Du gir ham en kalsiumblokker og tar ham tilbake til kontroll om 10 dager.
Ingen dokumetert effekt på albuminuri.
C Du gir ham et tiazid diuretikum og tar ham tilbake til kontroll om 10 dager.
Ingen dokumentasjon på reduksjon av albuminuri.
D Du gir ham et kombinasjonspreparat med en kalsiumblokker og angiotensin-reseptor blokker og tar ham tilbake til kontroll om 10 dager.
Trenger ikke starte kombinasjonsbehandling ved så beskjeden hypertensjon. Spesielt ikke når en starter med høyeste dosen av kalsiumantagonisten.

000015d4c1c1444341

70
Hva menes med nyrefunksjon?

A X Nyrefunksjon er hvor mange mL plasma som filtreres i nyrene per minutt
Nyrefunksjon er definert som antall mL plasma som filtreres i nyrene per minutt.
B Nyrefunksjon er hvor mange mL plasma som filtreres per glomerulus per minutt
C Nyrefunksjon er hvor mange mL urin som kommer til urinblæren per minutt
D Nyrefunksjon er hvor mange mL blod som perfunderer nyrene per minutt

000015d4c1c1444341

71
En 59 år gammel overvektig mann med kjent hypertensjon får utført en standard peroral glukosebelastning (82,5 g glukose monohydrat), med følgende resultater for p-glukose:
- Fastende prøve (0-prøve): 7,9 mmol/L
- Prøve 2 t etter glukoseinntak: 10,8 mmol/L

Referanseområdet for p-glukose i fastende prøve er 4,2 - 6,3 mmol/L.
Hvilken tilstand er dette funnet mest forenelig med?

A Verken diabetes mellitus eller nedsatt glukosetoleranse
B X Diabetes mellitus
p-glukose > 7 i fastende prøve
C "Impaired fasting glucose" (IFG) eller "ikke-diabetisk fastehyperglykemi"
nei, da er glukose i fastende prøve 6,1 til 6,9 mmol/L
D Nedsatt glukosetoleranse
ikke når glukose i fastende prøve er så høy

000015d4c1c1444341

72
Mann 58 år med type 2 diabetes, arbeider som bussjåfør. Han har hatt et lite hjerteinfarkt for 2 år siden. Han følger kostråd om begrenset inntak av karbohydrater, og er i fysisk aktivitet 3 dager ukentlig. Han bruker Metformin tabl, totalt 2 g daglig. Likevel er hans diabetes ikke godt nok regulert, med HbA1c 75 mmol/mol (tilsvarer 9 %), og som fastlege vurderer du at det er behov for å legge til ytterligere et antidiabetikum.
Hvilket av følgende medikamenter er minst gunstig og bør derfor ikke velges til denne pasienten?

A DDP4-hemmer
DPP4-hemmer i tillegg til metformin vil ikke kunne føre til hypoglykemi, og kan derfor velges. Riktignok er DPP4-hemmer er mindre effektivt, og tillegg av denne alene vil vanligvis ikke forventes å gjøre at han når behandlingsmål når HbA1c er så langt over behandlingsmål.
B SGLT2-hemmer
Ved kjent hjertesykdom skal helst GLP1-analog eller SGLT2-hemmer velges primært (norske nasjonale retningslinjer, oppdatert 2018).
C GLP1-analog
Ved kjent hjertesykdom skal helst GLP1-analog eller SGLT2-hemmer velges primært (norske nasjonale retningslinjer, oppdatert 2018).
D X Sulfonylurea
Han kan ikke ha kjøreseddel for buss dersom han bruker medikament som kan gi hypoglykemi. Sulfonylurea gir risiko for hypoglykemi, og kan derfor ikke benyttes uten at han skifter yrke. I tillegg er sulfonylurea mindre gunstig å bruke ved kjent hjertesykdom.

000015d4c1c1444341

73
30 år gammel kvinne oppsøker fastlegen pga økende slapphet, diare og vekttap de siste månedene. Hun synes hun er brunere enn hun pleier å være på denne tiden av året (nov). Fastlegen måler lavt blodtrykk. Hva er den mest sannsynlige diagnosen?

A hypotyreose
B diabetes type 1
C cøliaki
D X primær binyrebarksvikt (Addisons sykdom)
slapphet, vekttap , diare og hypotensjon sant økt pigmenterin er typisk. Sistnevnte skyldes at kortisolmangel medfører økt dannelse av proopiomelanokortin og dermed også ACTH og MSH, melanocyttstimulerende hormon

000015d4c1c1444341

74
Tidligere frisk mann 55 år har fått påvist hyperkalsemi. Øvrige blodprøver viser lav PTH, 25(OH)-vitamin D er tilfredsstillende, mens 1,25-vitamin D (aktivt vitamin D) er forhøyet. Føler seg i fin form. Hvilken av disse tilstandene kan forklare blodprøvesvarene?

A nyresvikt
B X sarkoidose
Økt dannelse av 1,25 vit D i granulomene medfører hyperkalsemi
C myelomatose
D primær hyperparatyreoidisme

000015d4c1c1444341

75
En 57 år gammel mann har hypertyreose med fritt tyroksin (FT4) 26.2 pmol/L (referanseområde 11,6 - 19,1 pmol/L) og tyreoideastimulerende hormon (TSH) <0.01 mIE/L (ref. 0,24 - 3,78 mIE/L). Thyrotropin reseptor-antistoff (TSH-reseptor antistoff) er 1.0 (ref. < 1,5 IU/L). Det er ikke struma eller knuter ved palpasjon av kjertelen. Scintigrafi viser kraftig opptak i nedre venstre pol og ikke opptak i resten av kjertelen. Han har angina pectoris. Hvilken behandling vil du anbefale?

A Kirurgi og ikke-selektiv betablokker
Ikke det mest riktige svaret. Denne pasienten har et toksisk adenom i venstre tyroideakjertel og ved toksisk adenom er radiojodbehandling (RAI) førstevalg.

B X Radiojod og ikke-selektiv betablokker
Radiojod og ikke-selektiv betablokker
Riktig svar. Denne pasienten har et toksisk adenom i venstre tyroideakjertel og ved toksisk adenom er radiojodbehandling (RAI) førstevalg. Radioisotopen akkumuleres i knuten/knutene i gl. thyreoidea, og medfører ødeleggelse av adenom/knuter i løpet av 6 til 18 uker mens resten av kjertelen er lite påvirket og kan gjenoppta sin funksjon. Derfor blir de fleste pasienter med toksisk adenom eutyreote etter RAI. Pasienten bør få en ikke-selektiv betablokker i tillegg fordi RAI medfører inflammasjon med lekkasje av tyroksin og kortvarig økning i tyroksinnivået, som kan føre til forverring av angina pectoris.

C Radiojod og steroider (prednisolon)
Ikke riktig. Ved toksisk adenom er radiojodbehandling førstevalg. Denne pasienten har ikke autoimmun hypertyreose (Graves) der det er risiko for endokrin oftalmopati eller forverring av endokrin oftalmopati etter radiojodbehandling og han skal ikke ha sterioder i tilslutning til radiojodbehandling.

D Tyreostatika og ikke-selektiv betablokker
Ikke det mest riktige svaret. Tyreostatika reduserer produksjonen av thyreoideahormoner men medfører ikke remisjon, dvs pasientene får som regel tilbakefall etter seponering av behandlingen med tyreostatika. Tyreostatika brukes ofte som forbehandling før radioaktiv jod hos pasienter med uttalt hypertyreose, men denne pasienten har kun lett forhøyet FT4 og trenger ikke tyreostatika-forbehandling. Hos pasienter som av en eller annen grunn ikke kan behandles med radiojod, kan langtidsbehandling med lavdose tyreostatika likevel være mulig.
Kilde: http://legemiddelhandboka.no/Terapi/5217

000015d4c1c1444341

76
En 32 år gammel kvinne har fritt tyroksin (FT4) 29.2 pmol/L (referanseområde 11,6 - 19,1 pmol/L) og tyreoideastimulerende hormon (TSH) <0.01 mIE/L (ref. 0,24 - 3,78 mIE/L). Thyrotropin reseptor-antistoff (TSH-reseptor antistoff) er 3.9 (ref. < 1,5 IU/L). Hun er gravid i uke 20. Hun har litt varmefølelse, ellers lite symptomer. Hvordan vil du behandle henne?

A X Tyreostatika
Riktig svar. Tyreostatika (karbimazol, propyltiouracil) er i Europa vanligvis førstevalg ved behandling av autoimmun hypertyreose (Graves'), som hos denne pasienten. Siden hun er gravid, skal laveste effektive dose tyreostatika benyttes.

B Tyreostatika og betablokker
Ikke riktig. Tyreostatika (karbimazol, propyltiouracil) er i Europa vanligvis førstevalg ved behandling av autoimmun hypertyreose (Graves'), som hos denne pasienten. Siden hun er gravid, skal laveste effektive dose tyreostatika benyttes. Betablokkere reduserer perfusjonen av placenta og kan forårsake fosterdød, prematur fødsel og intrauterin vekstreduksjon. Betablokkere skal bare brukes i svangerskap hvis fordelen av bruken oppveier risikoen for fosteret, og bør ikke brukes hos denne kvinnen som har lite symptomer og moderat forhøyet FT4.
http://legemiddelhandboka.no/Terapi/5217

C Radiojod
Ikke riktig svar. Tyreostatika (karbimazol, propyltiouracil) er i Europa vanligvis førstevalg ved behandling av autoimmun hypertyreose (Graves'), som hos denne pasienten. Radiojod er kontraindisert i svangerskap. Radiojodbehandling kan medføre medfødte misdannelser og kan ødelegge fosterets tyroideakjertel.

D Tyreostatika og levothyroxin
Ikke riktig svar. Tyreostatika (karbimazol, propyltiouracil) er i Europa vanligvis førstevalg ved behandling av autoimmun hypertyreose (Graves') men hos gravide skal laveste effektive dose tyreostatika benyttes, og man unngår å kombinere tyreostatika med levothyroxin fordi det krever større dose tyreostatika

000015d4c1c1444341

77
En mann på 39 år har hatt type 1 diabetes i 21 år, og har diabetisk retinopati. Behandles for hypertensjon. Røyker 10 sigaretter/dag. Hans far hadde hjerte-kar sykdom i 50-års alder. Pasientens HbA1c 8.0% (64 mmol/mol; ref 28-40). Fastende se-kolesterol 5,3 mmol/l (ref. 3,3-6,9), LDL-kolesterol 3,1 mmol/l (ref. 1,5-5,1). HDL-kolesterol 1,19 mmol/l (ref 1,00-2,70), triglycerider 1,09 mmol/l (ref. 0,45-2,60).
Bør denne pasienten ha kolesterolsenkende behandling nå, eller bør man avvente?

A Han trenger ikke kolesterolsenkende behandling nå, men det bør startes ved total se-kolesterol > 6,9 mmol/l.
Feil svar. I nasjonale retningslinjer for diabetesbehandling 2018 står følgende : Det anbefales å gi statinbehandling til alle personer med diabetes i alderen 40 - 80 år uten kjent kardiovaskulær sykdom (primærforebygging) hvis LDL-kolesterol overstiger 2,5 mmol/l eller når samlet risiko er høy. Statinbehandling bør også vurderes til pasienter <40 år med ekstra høy risiko, for eksempel ved mikrovaskulære komplikasjoner eller til personer fra Sør-Asia.
(Studentene forutsettes å være kjent med at referanseområder og intervensjonsgrenser ikke er det samme.)

B Han trenger ikke kolesterolsenkende behandling nå, men det bør startes hvis han får angina pectoris.
Feil svar. I nasjonale retningslinjer for diabetesbehandling 2018 står følgende : Det anbefales å gi statinbehandling til alle personer med diabetes i alderen 40 - 80 år uten kjent kardiovaskulær sykdom (primærforebygging) hvis LDL-kolesterol overstiger 2,5 mmol/l eller når samlet risiko er høy. Statinbehandling bør også vurderes til pasienter <40 år med ekstra høy risiko, for eksempel ved mikrovaskulære komplikasjoner eller til personer fra Sør-Asia .

C X Han bør starte med kolesterolsenkende behandling.
Riktig svar. I nasjonale retningslinjer for diabetesbehandling 2018 står følgende: Det anbefales å gi statinbehandling til alle personer med diabetes i alderen 40 - 80 år uten kjent kardiovaskulær sykdom (primærforebygging) hvis LDL-kolesterol overstiger 2,5 mmol/l eller når samlet risiko er høy. Statinbehandling bør også vurderes til pasienter <40 år med ekstra høy risiko, for eksempel ved mikrovaskulære komplikasjoner eller til personer fra Sør-Asia.
https://helsedirektoratet.no/retningslinjer/diabetes/seksjon?Tittel=legemidler-til-forebygging-av-2682#kolesterolsenkende-behandling-som-primærforebygging-ved-diabetes-type-1-og-2sterk-anbefaling

D Han trenger ikke kolesterolsenkende behandling nå, men det bør startes ved HbA1c > 8,5% (69 mmol/mol).
Feil svar. I nasjonale retningslinjer for diabetesbehandling 2018 står følgende: Det anbefales å gi statinbehandling til alle personer med diabetes i alderen 40 - 80 år uten kjent kardiovaskulær sykdom (primærforebygging) hvis LDL-kolesterol overstiger 2,5 mmol/l eller når samlet risiko er høy. Statinbehandling bør også vurderes til pasienter <40 år med ekstra høy risiko, for eksempel ved mikrovaskulære komplikasjoner eller til personer fra Sør-Asia. HBA1c nivået har ikke betydning for denne vurderingen.

000015d4c1c1444341

78
Du er fastlege for en mann på 73 år med som har hatt type 2 diabetes i 8 år. Han har redusert nyrefunksjon med eGFR 36 ml/min/1.73 m². Hva er målsettingen for HbA1c hos denne pasienten?

A X HbA1c mellom 53 - 64 mmol/mol (7.0 - 8.0 %)
Riktig. Behandlingsmål for de fleste pasienter er HbA1c omkring 53 mmol/mol (7 %), men hos pasienter med lang sykdomsvarighet, betydelig komorbiditet (særlig ved redusert nyrefunksjon, eGFR < 45 ml/min/1.73 m²) og risiko for hypoglykemi anbefales det at HbA1c ligger mellom 53 - 64 mmol/mol (7.0 - 8.0 %)

B HbA1c rundt 48 mmol/mol (6,5%)
Ikke riktig. Behandlingsmål for de fleste pasienter er HbA1c omkring 53 mmol/mol (7 %), men hos pasienter med lang sykdomsvarighet, betydelig komorbiditet (særlig ved redusert nyrefunksjon, eGFR < 45 ml/min/1.73 m²) og risiko for hypoglykemi anbefales det at HbA1c ligger mellom 53 - 64 mmol/mol (7.0 - 8.0 %)
Kilde: Nasjonal faglig retningslinje for diabetes 2018
https://helsedirektoratet.no/retningslinjer/diabetes/seksjon?Tittel=blodsukkersenkende-behandling-og-behandlingsmal-3295#behandlingsmål-for-hba1c-ved-diabetes-type-2sterk-anbefalinghttps://helsedirektoratet.no/retningslinjer/diabetes/seksjon?Tittel=blodsukkersenkende-behandling-og-behandlingsmal-3295#behandlingsmål-for-hba1c-ved-diabetes-type-2sterk-anbefaling

C HbA1c rundt 53 mmol/mol (7 %)
Ikke riktig. Behandlingsmål for de fleste pasienter er HbA1c omkring 53 mmol/mol (7 %), men hos pasienter med lang sykdomsvarighet, betydelig komorbiditet (særlig ved redusert nyrefunksjon, eGFR < 45 ml/min/1.73 m²) og risiko for hypoglykemi anbefales det at HbA1c ligger mellom 53 - 64 mmol/mol (7.0 - 8.0 %)

D HbA1c mellom 64 – 75 mmol/mol (8.0-9.0%)
Ikke riktig. Behandlingsmål for de fleste pasienter er HbA1c omkring 53 mmol/mol (7 %), men hos pasienter med lang sykdomsvarighet, betydelig komorbiditet (særlig ved redusert nyrefunksjon, eGFR < 45 ml/min/1.73 m²) og risiko for hypoglykemi anbefales det at HbA1c ligger mellom 53 - 64 mmol/mol (7.0 - 8.0 %)

000015d4c1c1444341

79
En 49 år gammel kvinne har hypofysesvikt etter operasjon for hypofyseadenom. Hun substitueres med kortison, veksthormon og tyroksin og bruker Levaxin (levotyroksin) 100 ug daglig. Medikamentfastende prøver tatt 3 mndr. etter start med Levaxin (analysert med to forskjellige metoder) viser fritt tyroksin (FT4) 14.2 – 14.7 pmol/L (referanseområde 11,6 - 19,1 pmol/L) og tyreoideastimulerende hormon (TSH) 0.10-0.12 mIE/L (ref. 0,24 - 3,78 mIE/L). Hun er i bra form.
Hva kan være forklaringen på at TSH er så lav når FT4 er i referanseområdet?

A X Hun har sekundær hypotyreose
Riktig. Hun har sekundær eller sentral hypotyreose som ledd i hypofysesvik, og det er årsaken til at TSH er lav. Ved sentral hypotyreose kan man ikke bruke TSH for å monitorere Levaxin dosen men man må bruke nivået av FT4.
http://legemiddelhandboka.no/Terapi/5217

B Hun er overdosert med Levaxin
Ikke riktig. Hun har sekundær eller sentral hypotyreose som ledd i hypofysesvik, og det er årsaken til at TSH er lav. Ved sentral hypotyreose kan man ikke bruke TSH for å monitorere Levaxin dosen men man må bruke nivået av FT4 til det, og hun har FT4 i referanseområdet i medikamentfastende prøve.

C Interfererende antistoffer gir falsk normal FT4
Ikke riktig. Hun har sekundær eller sentral hypotyreose som ledd i hypofysesvik, og det er årsaken til at TSH er lav. Ved sentral hypotyreose kan man ikke bruke TSH for å monitorere Levaxin dosen men man må bruke nivået av FT4 til det, og hun har FT4 i referanseområdet i medikamentfastende prøve. Prøvene er analysert på med to forskjellige metoder og gir tilnærmet like svar. Derfor ingen grunn til å tro at interfererende antistoffer gir falsk normal FT4

D Interfererende antistoffer gir falsk lav TSH
Ikke riktig. Hun har sekundær eller sentral hypotyreose som ledd i hypofysesvik, og det er årsaken til at TSH er lav. Ved sentral hypotyreose kan man ikke bruke TSH for å monitorere Levaxin dosen men man må bruke nivået av FT4 til det, og hun har FT4 i referanseområdet i medikamentfastende prøve. Prøvene er analysert på med to forskjellige metoder og gir tilnærmet like svar. Derfor ingen grunn til å tro at interfererende antistoffer gir falsk lav TSH.

000015d4c1c1444341

80
Kvinne 66 år oppsøker fastlegen pga skjelettsmerter og nedsatt almentilstand. Hun hadde en vertebral fraktur for 1 år siden, og det ble påvist osteoporose ved bentetthetsmåling. Etter dette ble det startet behandling med Alendronat uketablett og Calcigran forte. Hun henvises nå til røntgen av kolumna som viser tre nytilkomne kompresjonsbrudd uten kjent traume. Bentetthetsmåling viser T-score på -4.1 SD i lumbalkolumna, -3.5 i lårhals og -2.5 i total hofte. Det har kommet reduksjon i bentetthet siden forrige måling. Blodprøver viser betydelig forhøyet kalsium, supprimert PTH, tilfredsstillende nivå av 25(OH) vitamin D, normal nyrefunksjon.
Hvilken diagnose mistenker du?

A X myelomatose
typisk med multiple brudd i forbindelse med svært lite traume, uttalt hyperkalsemi og supprimert PTH

B sekundær hyperparatyreoidisme
Kan skyldes vit D og/eller kalsiummangel. Disse pas. har lav kalsium og/eller vit D og høy PTH pga feedback-mekanismer. også en følge av nyresvikt pga manglende syntese av aktivt vit D. PTH stiger kompensatorisk for å stimulere omdannelsen av 25-hydroxy vit D til 1,25. disse pas. har også økt risiko for osteoporosr

C sarkoidose
Disse pas. kan ha hyperkalsemi pga produksjon av aktivt vit D i granulomene. PTh vil være supprimert. noe økt osteoporoserisiko

D primær hyperparatyreoidisme
ved primær hyperpara skyldes hyperkalsemien et PTH-produserende adenom/hyperplasi i paratyroideakjertlene. Både kalsium og PTH er forhøyet. Osteoporose er en vanlig komplikasjon, men er som regel ikke så uttalt

---

000015d4c1c1444341

81
En mann på 54 år er henvist sykehuspoliklinikk på grunn av påvist testosteronmangel. Supplerende blodprøver påviser prolaktin 18 700 mIE/l (ref. 61-314), og MR hypofyse påviser et stort adenom som når opp til chiasma opticum og løfter denne.
Hvilken behandling bør primært velges?

A X Behandling med dopaminagonist
Han har et makroprolaktinom. Dopamin hemmer de prolaktinproduserende cellene, og medikamenter med dopaminvirkning (dopaminagonister) er svært effektive i å hemme prolaktinproduksjonen og gi celledød i prolaktinomer, noe som fører til skrumpning av adenomet og normalisering av hormonnivået.

B Behandling med somatostatinanalog
Somatostatinanaloger vil også kunne ha effekt, men er mye dyrere og har vanskeligere administrasjonsmåte (injeksjon) enn dopaminagonister (tabletter) og brukes primært ved akromegali.

C Behandling med dopaminantagonist
Dopamin hemmer de prolaktinproduserende cellene. En gir derfor medikament med dopaminvirkning, og ikke en antagonist.

D Hypofysekirurgi
Hos de aller, aller fleste prolaktinomer er operasjon unødvendig på grunn av svært god effekt av medikamentell behandling.

000015d4c1c1444341

82
En 58 år gammel kvinne har fått påvist brystkreft i venstre bryst. Da tumor ikke er lokalavansert velger man å fjerne den med kurativt siktemål. Hun planlegges for operasjon der det skal gjøres brystbevarende kirurgi og vaktpostdiagnostikk.
Hvorfor skal man gjøre vaktpostdiagnostikk hos denne pasienten?

A Man må gjøre aksilledisseksjon ved operasjon for brystkreft, og spredning til vaktpostlymfeknuten (e) sier da mye om prognosen videre
Feil svar. Aksilledisseksjon er aktuelt ved påviste metastaser i aksillen. Vaktpostdiagnostikk er den prosedyren som brukes for å avklare om det er metastaser i lymfeknuter i aksillen (dersom det ikke ble påvist allerede ved ultralyd og finnålsprøve på diagnosetidspunktet).

B Dersom man finner spredning i vaktpostlymfeknuten(e) er det ikke tilstrekkelig med brystbevarende operasjon. Da må brystet fjernes.
Feil svar. Bryst og aksille er i prinsippet 2 uavhengige "rom" når det gjelder valg av operasjonsmetode. Status i aksillen bestemmer ikke om det skal gjøres brystbevarende eller mastektomi.

C X Dersom man finner spredning til vaktpostlymfeknuten(e) er det aktuelt med aksilledisseksjon.
Riktig svar. Hvis det er 3 eller flere vaktpostlymfeknuter med metastaser, skal det gjøres aksilledisseksjon. Vekst av metastase utenfor lymfeknuter (perinodal vekst) gir også indikasjon for aksilledisseksjon. Ved metastaser i 1 eller 2 vaktpostlymfeknuter uten perinodal vekst, er det vanligvis ikke indikasjon for ytterligere kirurgi, men strålebehandling mot aksillen er aktuelt.

D Dersom man finner spredning til vaktpostlymfeknuten(e) bør pasienten ha en ikke-kurativ (palliativ) målsetting for videre behandling
Feil svar. Selv om pasienter har spredning til lymfeknuter, kan man ha kurativt siktemål ved behandling. Prognosen kan fortsatt være god.

000015d4c1c1444341

83
Du er fastlege for en 64 år gammel kvinnelig pasient som kommer til deg med en palpabel tumor på halsen. Den er en enkeltstående tumor fortil på halsen, omtrent 2 cm i diameter, og du palperer for øvrig ingen forstørrede lymfeknuter. Du mistenker at tumor sitter i tyreoidea. Blodprøver viser tilsynelatende normal tyreoidea-funksjon. Du ønsker å karakterisere tumor nærmere.
Hvilken bildemodalitet vil være mest hensiktsmessig å henvise pasienten til?

A CT
Primært bør ultralyd brukes, gjerne i kombinasjon med FNAC. CT kan være nyttig f.eks. for å vurdere utbredelse/innvekst eller for å lete etter lymfeknutemetastaser ved påvist malign sykdom. CT brukes også for å se utbredelse av struma når kjertelen strekker seg intrathoracalt.

B MR
Primært er det ultralyd som skal brukes, gjerne i kombinasjon med FNAC. MR kan være nyttig f. eks. ved påvist malign sykdom for å vurdere utbredelse eller lete etter lymfeknutemetastaser.

C Røntgen
Ikke aktuelt her.

D X Ultralyd
Dette er primærundersøkelsen som evt. kan kombineres med FNAC. Ultralyd kan si noe om det kan være snakk om flere tumores, karakterisere tumoren, om det er lymfeknutespredning på hals m.m.
Kilde: https://www.uptodate.com/contents/diagnostic-approach-to-and-treatment-of-thyroid-nodules?source=search_result&search=thyroid%20tumor&selectedTitle=1~150#H1584452

000015d4c1c1444341

84
En 48 år gammel kvinne er hos deg på fastlegekontoret. Hun har funnet en kul i det høyre brystet sitt. Etter anamnese og undersøkelse finner du det nødvendig med henvisning for videre utredning. Pasienten ønsker å vite hvilke undersøkelser som er aktuelle.
Hva forklarer du henne?

A Du henviser henne til brystdiagnostisk senter. Der blir det gjort mammografi, MR og ultralyd av begge bryst og aksiller, og det blir tatt en vevesprøve av kulen og evt av lymfeknuter. Videre håndtering er avhengig av hva disse undersøkelsene gir.
Ikke riktig. MR har ingen plass primært i utredningen, men kan bli aktuelt etterhvert.

B Du henviser henne til brystdiagnostisk senter. Der blir hun undersøkt av kirurg først, og deretter blir hun henvist for mammografi og ultralyd av begge bryst og aksiller. Så blir det tatt en vevesprøve av kulen og evt av lymfeknuter. Videre håndtering er avhengig av hva disse undersøkelsene gir.
Ikke helt riktig. Fastlege er selv ansvarlig for den kliniske undersøkelsen, og pasienten kommer derfor direkte til radiologisk undersøkelse etter henvisning.

C Du henviser henne til brystdiagnostisk senter. Der blir det gjort mammografi og MR av begge bryst først. Deretter blir det sannsynligvis gjort ultralyd av begge bryst og aksiller, og det blir tatt en vevesprøve av kulen og evt av lymfeknuter. Så blir det gort PET før avgjørelse om videre håndtering.
Ikke riktig. MR har ingen plass primært i utredningen, men kan bli aktuelt etterhvert. PET brukes ikke.

D X Du henviser henne til brystdiagnostisk senter. Der blir det gjort mammografi av begge bryst først. Deretter blir det sannsynligvis gjort ultralyd av begge bryst og aksiller, og det blir tatt en vevesprøve av kulen og evt av lymfeknuter. Videre håndtering er avhengig av hva disse undersøkelsene gir.
Riktig svar. Dette er vanlig håndtering over hele landet.

000015d4c1c1444341

85
Du har kveldsvakt på kirurgisk avdeling, og blir oppringt for å vurdere en 36 år gammel kvinne som ble thyroidektomert samme dag. Hun ble operert for et papillært thyroidecarcinom utgått fra skjoldbruskjertelens venstre lapp. Carcinomet var 4,5 cm i diameter, og det er gjort total thyroidektomi. Kvinnen sitter nå fremoverlent i sengen, er blek og hiver etter pusten. Du observerer en blålig hevelse i midtlinjen på halsen, jugulære og intercostale inndragninger samt begynnende perifer cyanose. Hun puster dypt og anstrengt med en frekvens på ca. 30 pr. min, og du hører en grov inspiratorisk stridor. Skopet viser puls 152. Sykepleierne kan opplyse om at kvinnen har hatt et normalt postoperativt forløp til for 10 minutter siden. Da begynte hun plutselig å føle seg dårlig, og har pustet gradvis mer anstrengt.
Hvordan bør du håndtere denne pasienten?

A Kvinnen bør overføres til operasjonsstuen for laryngoskopi med cordopeksi og komplett arytenoidektomi som behandling for sannsynlig bilateral stemmebåndsparese.
Feil svar. Ved bilateral stemmebåndsparese har man mistanke allerede fra ekstubering. Hevelse på halsen er ikke en del av bildet ved stemmebåndsparese.

B X Kvinnen bør overføres til operasjonsstuen umiddelbart for å evakuere et sannsynlig postoperativt hematom. I svært akutte tilfeller må man åpne suturene der og da.
Riktig svar. Dette er en livstruende situasjon. Akutt oppstått hevelse på halsen og pustebesvær etter halsoperasjon skal håndteres raskt. Hvis man rekker det, skal hun til operasjonsstua for intubering og reoperasjon. Denne pasienten er så dårlig at man må åpne umiddelbart, for deretter få henne til operasjon. Hematomet komprimerer trachea, og pasienten er i ferd med å kveles.

C Kvinnen bør overføres til hovedintensiven for behandling av sannsynlig postoperativ sepsis med antibiotika og væske.
Feil svar. Det raske forløpet med uttalt respiratorisk stress og hevelse på halsen trekker ikke mot at sepsis er den mest sannsynlige årsaken.

D Kvinnen bør overføres til medisinsk avdeling for behandling av sannsynlig hyperkalsemisk krise etter skade på parathyroideakjertlene.
Feil svar. Komplett destruerte parathyroideakjertler vil gi mangel på PTH. PTH mobiliserer kalsium fra bein til blod. Svikt i PTH-produksjon vil derfor ikke gi hyperkalsemisk krise, men hypokalsemi. Symptomene er parestesier og evt kramper, men ikke pustebesvær eller hevelse på halsen.

000015d4c1c1444341

86
En 70 år gammel kvinne har fått påvist en tumor på høyre nyre. Det er besluttet å ta en biopsi av denne.
Hvilken bildemodalitet er hyppigst brukt for å veilede dette?

A MR
B X Ultralyd
C CT
D Røntgen

000015d4c1c1444341

87
Du mistenker en aortabueanomali med høyreleiet aortabue hos et nyfødt barn. Det taes røntgen thoraks.
Forventer du å kunne lokalisere aortabuen på røntgen thoraks?

A Ja, slik som hos voksne.
B X Nei, tymus fyller ut øvre mediastinum.
Tymus er tilstede frem til tenåringsalder og projiseres over de store kar slik at de i barndommen ikke er synlig, men thymus vises gradvis mindre med årene slik at det etter hvert blir mulig å se de store karene.
C Nei, den er for liten.
D Ja, den vises kort tid etter fødselen.

000015d4c1c1444341

88
En 26 år gammel mann oppsøker legevakten på grunn av smerter i scrotum. Smertene har kommet snikende over 2-3 dager, men økt på siste døgnet. Ved klinisk undersøkelse er det tydelig rødhet og hevelse, samt smerter ved forsøk på palpasjon av testikler. CRP 80 (normalt <5). Legevakten rekvirerer bildeundersøkelsen som er vist på bildet.
Hvilken diagnose er mest sannsynlig?

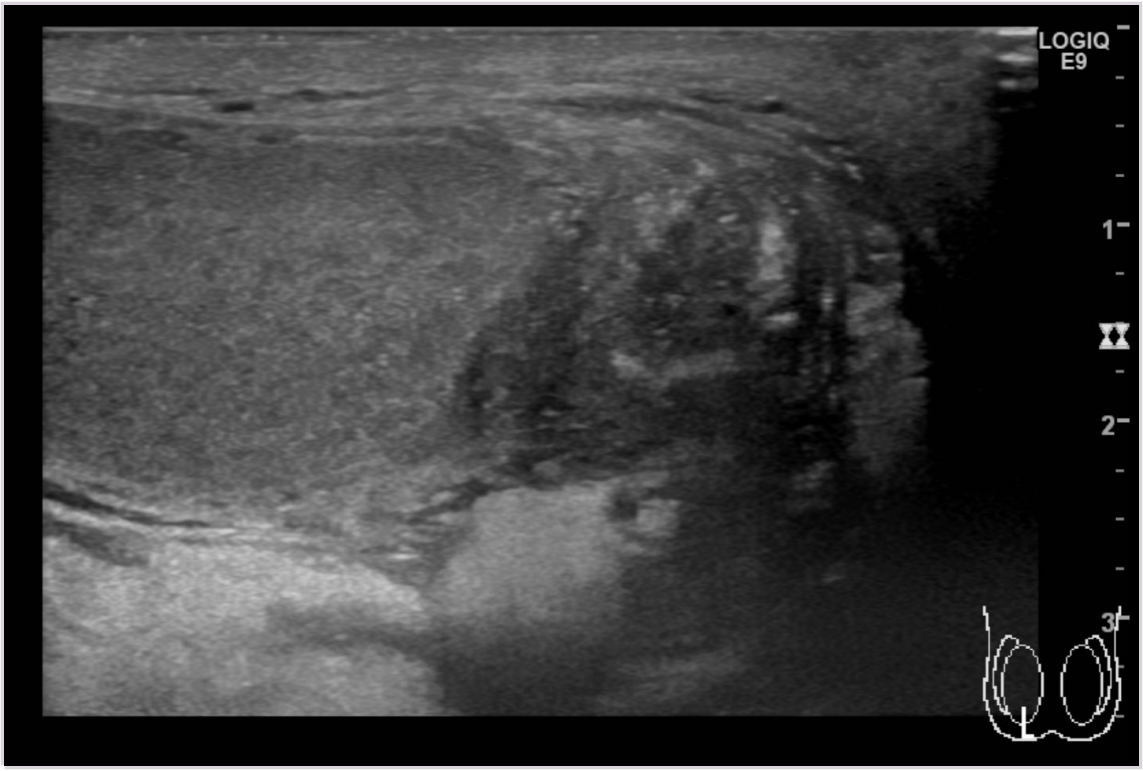

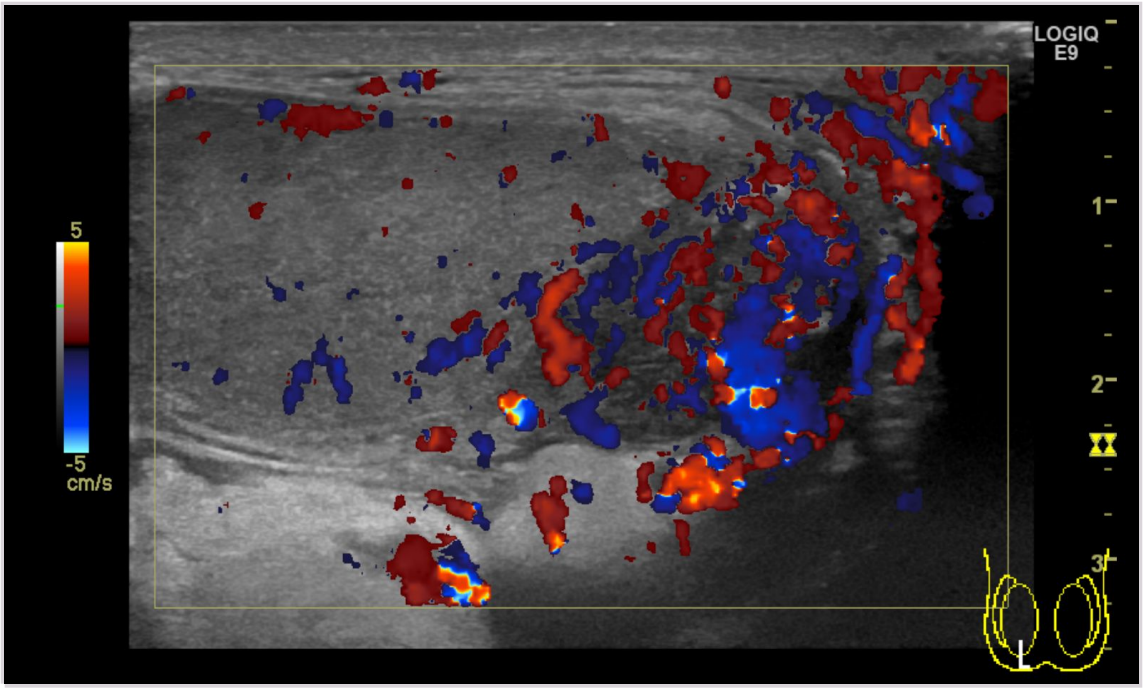

A Torkvert testikkel
B Spermatocele
C Tumor testis
D X Epidydimitt

000015d4c1c1444341

89
Den totale forekomsten av medfødte misdannelser er ikke kjent, men det estimeres at rundt 3-5% av alle nyfødte har en elle flere misdannelser tilknyttet ulike organsystem. Vanligst er neurologiske, kardiovaskulære og urogenitale. I mange tilfeller blir misdannelsen / anomalien oppdaget ved prenatal diagnostikk. Nedenfor ser du et røntgenbilde hvor nyfødtlegen ønsket å bekrefte en klinisk suspekt anomali.
Hva viser røntgenbildet?

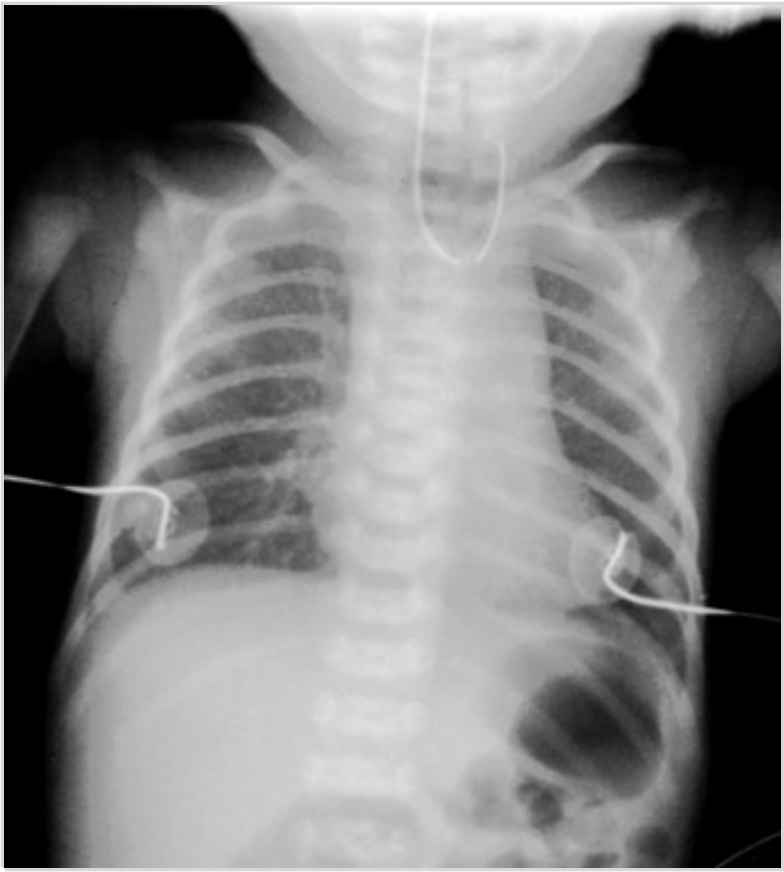

A Bilaterale halsribben
B X Øsofagusatresi med fistel
Nasogastiske sonden kveiler seg i øvre øsofagus og det foreligger luft i ventrikkelen / tarmene som indikerer tilstedeverelsen av en tracheooesofageal fistel. Godt definerte diafragmakupler utelukker hernie. Abdomen er ikke avbildet, så ev. omfalocele er ikke godt vurderbart (NB! I store omfaloceler kan deler av leveren ligge i omfalocele sekken, men på bildet her ses normal og tydelig leverkontur subdiafragmalt). Halsribber; må kunne telle 13 ribber, på bildet ses kun 11 bilateralt; 12. ribben er sanns. ikke godt ossifiserte (ennå).
C Omfalocele
D Kongenitalt diafragmahernie

000015d4c1c1444341

90
Du arbeider som LIS2 ved Endokrinologisk avdeling. Inn på kontoret kommer en 25 år gammel kvinne som har vært hos deg tidligere. Klinikk og blodprøver tilsier at pasienten har høyt stoffskifte. Ved forrige konsultasjon sendte du pasienten til en thyreoidea opptaksmåling for å differensiere mellom ulike årsaker til pasientens høye stoffskifte. I svaret på undersøkelsen er det beskrevet «homogent, høyt aktivitetsopptak i en lett forstørret glandula thyreoidea».
Hvilken diagnose gir du pasienten?

A Toksisk multiknutestruma
Begrunnelse: Ved toksisk multiknutestruma sees inhomogent, høyt aktivitetsopptak i en (lett) forstørret glandula thyreoidea. Hos denne pasienten var aktivitetsopptaket i kjertelen homogent.
B Subakutt thyreoiditt
Begrunnelse Ved en subakutt thyreoiditt sees typisk intet, eller svært lavt, aktivitetsopptak i glandula thyreoidea.
C Toksisk adenom
Begrunnelse: Ved et toksisk adenom sees fokalt økt aktivitet i ett område av glandula thyreoidea med helt eller delvis suppresjon av øvrig kjertelvev.
D X Graves sykdom
Begrunnelse: Ved Graves sykdom sees typisk homogent, høyt aktivitetsopptak i en lett forstørret glandula thyreoidea.

000015d4c1c1444341

91
En 39 år gammel mann søker legevakten i hjemkommunen om kvelden, med sterke takvise smerter i venstre flanke. Vil ikke sitte eller ligge rolig. Kvalm under smerteattakkene. Ingen feber. Lab: CRP <5 mg/L. Urin stix: Blod ++, hvite 0, glukose 0. Det er ca 110 km til nærmeste sykehus. Du mistenker urinveiskonkrement, og behadler ham først med antalgetika og antiflogistika. Hvilken bildediagnostikk bestiller du?

A Ingen bildediagnostikk nødvendig.
B Ultralyd nyrer og røntgen urinveier neste dag.
C X Stein-CT om 2-3 uker.
De fleste steinanfall lar seg behandle uten rask bildediagnostikk. Det er vanlig å gjøre lavdose stein-CT uten i.v. kontrast etter noen få uker for å se om det er restkonkrement som kan kreve behandling.
D 3-fase CT samme kveld.

000015d4c1c1444341

92
En 32 år gammel mann har gjennom vanlig utredning fått påvist en sannsynlig malign tumor i høyre testis. Det ønskes metastaseutredning før endelig valg av behandling. Hva vil være beste valg av bildediagnostikk blant disse alternativene?

A Skjelettscintigrafi.
B Ultralyd scrotum og abdomen.
C MR bekken og columna.
D X CT thorax og abdomen.
Testiscancer metastaserer typisk til lymfeknuter retroperitonealt i øvre abdomen, og/eller til lungene. CT torax og abdomen dekker disse alternativene best. Skjelettscintigrafi vil bare kunne påvise skjelettmetastaser, som er lite aktuelt her. MR bekken og columna brukes ved prostatakreft. Ultralyd scrotum er allerede gjort i forbindelse med primærdiagnostikken og inngår ikke i metastaseutredning.

000015d4c1c1444341

93
Urinveisinfeksjoner (UVI) er svært vanlige i barnealderen. Det finnes flere bildediagnostiske modaliteter som kan benyttes i utredningsøyemed. Ultralyd er som regel førstevalget ved/etter første febrile UVI / pyelonefritt og ved gjentatte non-febrile UVI'er.
Hvilken påstand om utredning av UVI med ultralyd er riktig?

A X Ultralyd er adekvat modalitet for å lete etter disponerende årsaker til infeksjoner i en akutt klinisk situasjon.
Ved akutte UVI (febrile eller gjentatte non-febrile) er ultralyd adekvat modalitet for å påvise eller utelukke disponerende faktorer. Seinere i utredning kan en supplere med MCUG eller nukleærmedisinske undersøkelser for å utelukke andre, mere spesifikke tilstander (refluks, nyrearr, osv.). Ved ultralyd finner man i mange tilfeller ingen tilgrunnliggende årsak, og særlig ved pyelonefritter ses ingen forandringer i 80% av tilfeller. Her har CT større sensitivitet for påvisning av forandringer (og er lettere å tolke).
B Ved ultralyd finner man i ca. 80% prosent av tilfeller forandringer i nyrene og/eller urinblæren.
C Ultralyd er dessverre operatør-avhengig og nødvendiggjør bruken av andre modaliteter for utredning av tilgrunnliggende misdannelser.
D Ultralyd har større sensitivitet for påvisning av pyelonefritt forandringer og dets komplikasjoner enn CT.

000015d4c1c1444341

94
En 55 år gammel kvinne har en 3 cm i diameter tumor i det venstre brystet. Den fjernes kirurgisk og bildet viser et hematoksylin-erytrosin-safran (HES)-farget histologisk snitt fra tumoren (x600).

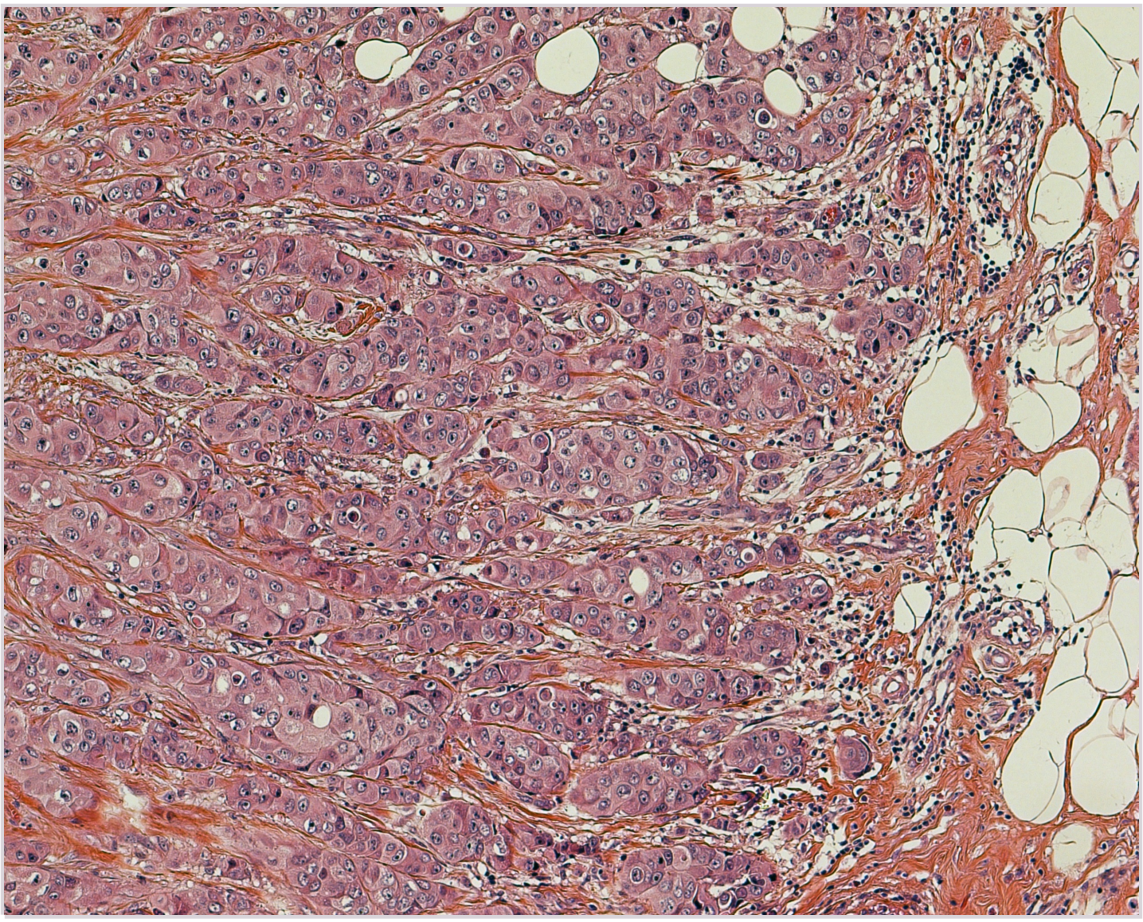

Hvilken diagnose passer best med funnene på bildet?

A Fibroadenom
Dette er feil svar. Et fibroadenom er en velavgrenset, benign tumor som består av en stromal komponent og en epitelial komponent. Den stromale komponenten er dominerende.

B Duktalt karsinom in situ (DCIS)
Dette er feil svar. Bildet viser grupper av atypiske epiteliale celler som vokser (infiltrerer) mellom kollagenfibrene i stromaet. Dette betyr at de atypiske cellene har brutt gjennom basalmembranen (BM). En intakt BM er en forutsetning for å stille diagnosen DCIS.

C X Infiltrerende karsinom
Dette er riktig svar.

D Lobulært karsinom in situ (LCIS)
Dette er feil svar. Bildet viser grupper av atypiske epiteliale celler som vokser (infiltrerer) mellom kollagenfibrene i stromaet. Dette betyr at de atypiske cellene har brutt gjennom basalmembranen (BM). En intakt BM er en forutsetning for å stille diagnosen LCIS.

000015d4c1c1444341

95
En 43 år gammel kvinne har en tumor i venstre bryst. Det tas en biopsi fra tumor og det blir gjort immunhistokjemisk undersøkelse med antistoff mot HER2. Under ser du et bilde av det immunhistokjemiske snittet, som viser overuttrykk av HER2-proteinet i cellemembranen i tumorcellene.

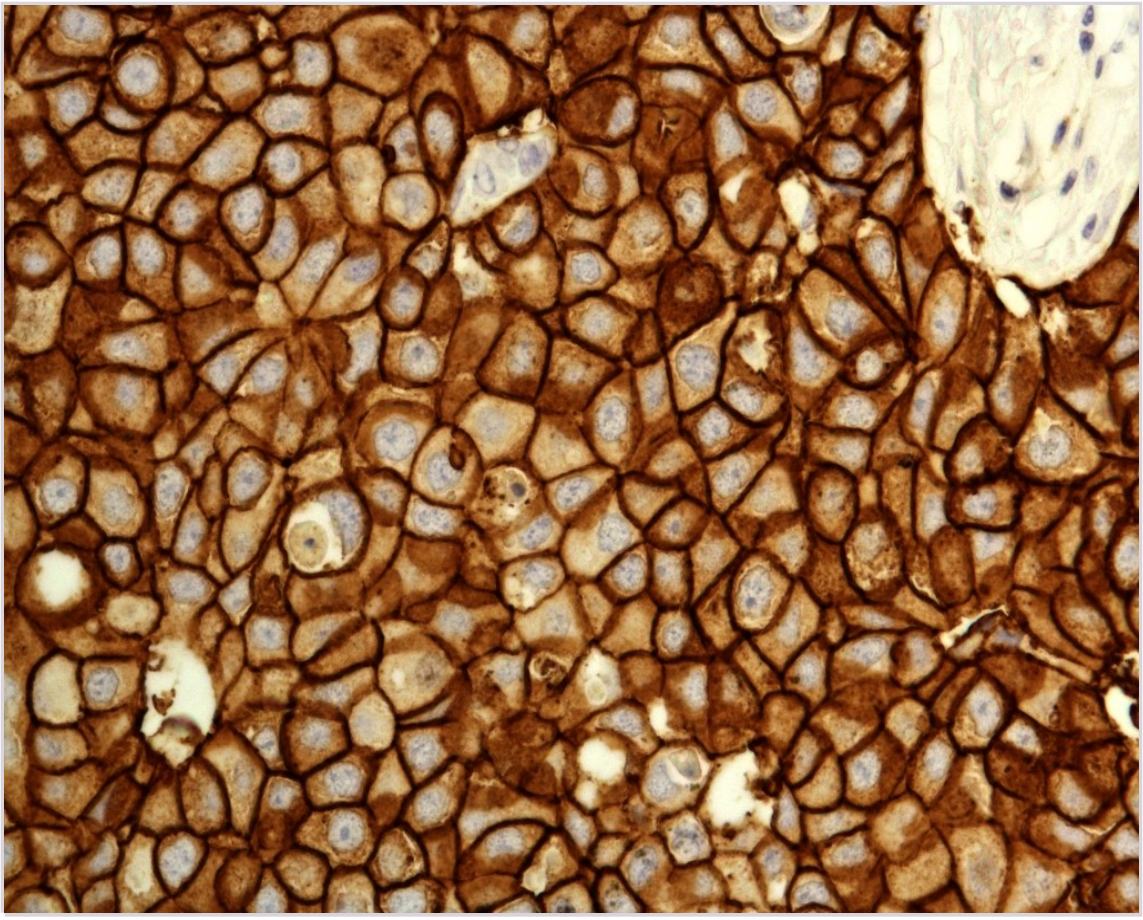

Hva betyr det for pasienten at tumor overuttrykker HER2-protein?

A Det betyr at det foreligger HER2-mutasjon
B Det betyr at tumoren er en metastase
C Det betyr at tumoren er invasiv
D X Det indikerer god effekt av trastuzumab
Ca 15% av brystkreftsvulster er HER2 positiv. HER2 positivitet (dvs. at tumor er amplifisert for HER2-genet eller overuttrykker HER2-proteinet) indikerer dårlig prognose uten behandling, og at tumor vil respondere på trastuzumab-behandling (målrettet behandling). HER2-positivitet indikerer også at pasienten vil ha effekt av kjemoterapi.

000015d4c1c1444341

96
En 34 år gammel kvinne oppsøker sin fastlege med følgende symptomer og funn: Synstap (særlig perifert i synsfeltet), høyt blodtrykk, høyt blodsukker og økt mengde subkutant fettvev på ryggen og i nakken. Man mistenker at hennes symptomer kan være forårsaket av en tumor.
Hvilken diagnose er den mest sannsynlige?

A Feokromocytom
Feokromocytom kan gi endring i blodtrykk, men kan ikke forklare de andre symptomene
B Glioblastom
Glioblastom kan gi synsfeltutfall, men ikke de øvrige symptomene
C X Hypofyseadenom
Et ACTH-produserende hypofyseadenom kan gi synsfeltutfall pga lokalt trykk på chiasma opticus og de øvrige symptomene pga økt produksjon av kortisol i binyre cortex
D Meningeom
Meningeom kan gi synsfeltutfall, men ikke de øvrige symptomene

000015d4c1c1444341

97
En 26 år gammel kvinne har en forstørret tyreoidea. Tidligere var den noe større enn nå og den var øm. Hun er trett og har merket at håret er blitt tynnere. På grunn av størrelsen blir den fjernet kirurgisk. Den histopatologiske beskrivelsen av operasjonspreparatet er som følger:
«Tyreoidea med fibrose og lymfocyttinfiltrasjon. Det sees rester av follikkelstrukturer uten kolloid. Disse strukturene er kledd av et enradet epitel med store, runde kjerner og rikelig eosinofilt cytoplasma, best forenlig med onkocytær metaplasi.»
Hva er den mest sannsynlige diagnosen?

A Hypertyreose
Ved hypertyreose vil vi se store, utvidede follikler med rikelig aktivitet ved interfasen mellom kolloid og follikkelepitelet
B Lymfom
Ved autoimmun tyreoiditt sees en betydelig lymfocyttinfiltrasjon i vevet, ofte med dannelse av kimsentre. Lymfom kan oppstå her, men beskrivelsen passer ikke med lymfom.
C Lateral halscyste
Laterale halscyster utgår ikke fra tyreoidea
D X Autoimmun tyreoiditt
Riktig svar. Tyreoidea folliklene er utslettet av lymfocyttinfiltratet og fibrose. Det få gjenværende folliklene tyr ofte til metaplasi for å overleve, men de er ikke funksjonelle. Også kalt Hashimotos sykdom og lymfocyttær tyreoiditt

---

000015d4c1c1444341

98
En 65 år gammel kvinne oppsøker lege pga. postmenopausal blødning. Det blir tatt pipelleprøve og kvinnen blir senere operert. Under ser du et histologisk bilde fra livmoren (HES, 100X forstørrelse).

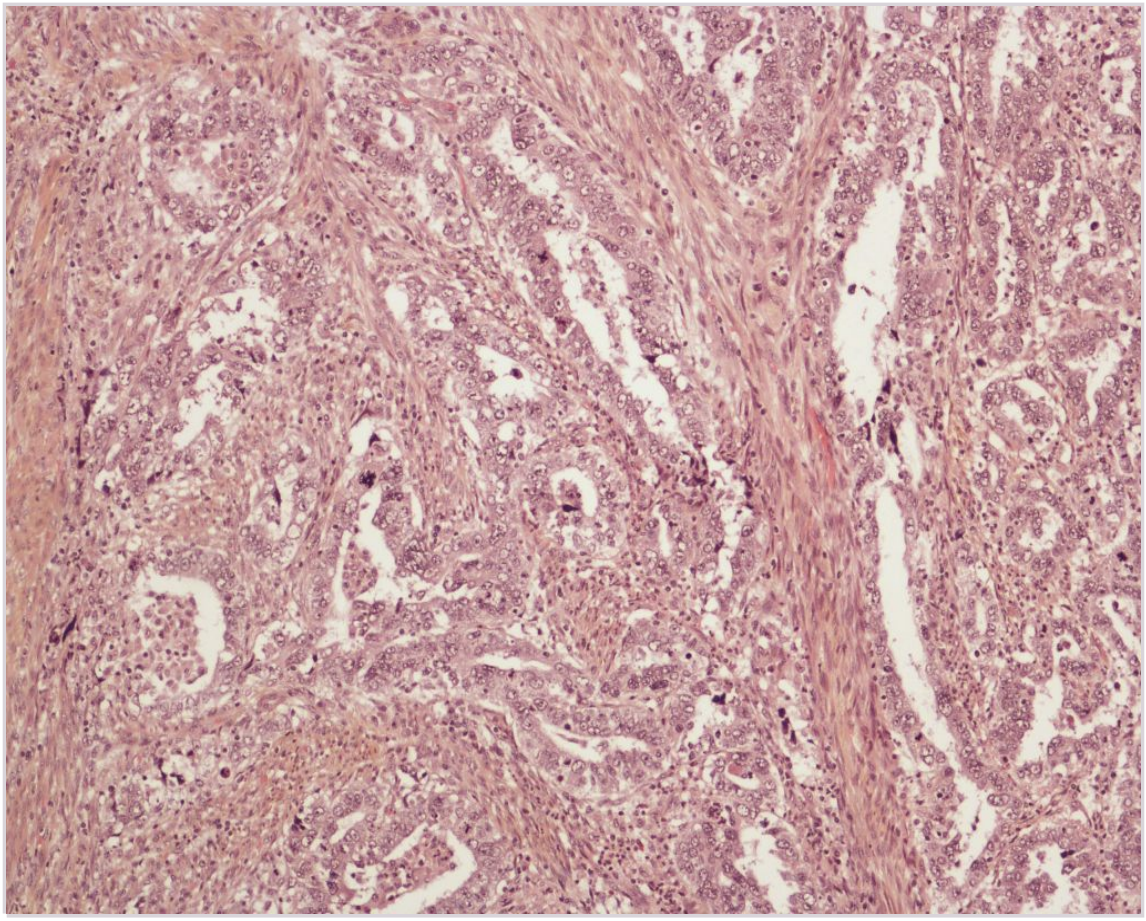

Hva er diagnosen?

A X Adenokarsinom
Det er atypi i epitelet, hvilket utelukker svaralternativ A og B. Tumorvevet infiltrerer mellom drag av glatt muskulatur i myometriet. Infiltrerende vekst utelukker svaralternativ A, B og C.
B Kompleks hyperplasi med atypi
C Kompleks hyperplasi uten atypi
D Adenomyose

000015d4c1c1444341

99
En 35 år gammel mann blir operert på grunn av en testistumor. Du er fastlege og mottar kopi av svar fra patologisk avdeling etter operasjon. Det er oppgitt at han har en germinalcelletumor. Pasienten er nå hos deg og har en del spørsmål om diagnosen.
Hvilket utsagn er riktig?

A Benigne svulster i testis kalles germinalcellesvulster
B Testislymfomer klassifiseres som germinalcellesvulster
C X Retinert testis predisponerer for germinalcellesvulster
Det finnes flere ulike undergrupper germinalcellesvulster, for eksempel seminomer, teratomer, embryonalt karsinom.
D Det finnes bare en type germinalcellesvulst (teratom)

000015d4c1c1444341

100
En 65 år gammel mann får påvist forhøyet PSA (prostata-spesifikt antigen) ved en rutinekontroll hos sin fastlege. Fastlegen henviser ham til undersøkelse på urologisk avdeling, hvor det blir tatt en rekke biopsier fra prostata. Bildene viser histopatologiske snitt fra prostatabiopsiene (HES, 100x og 400x).

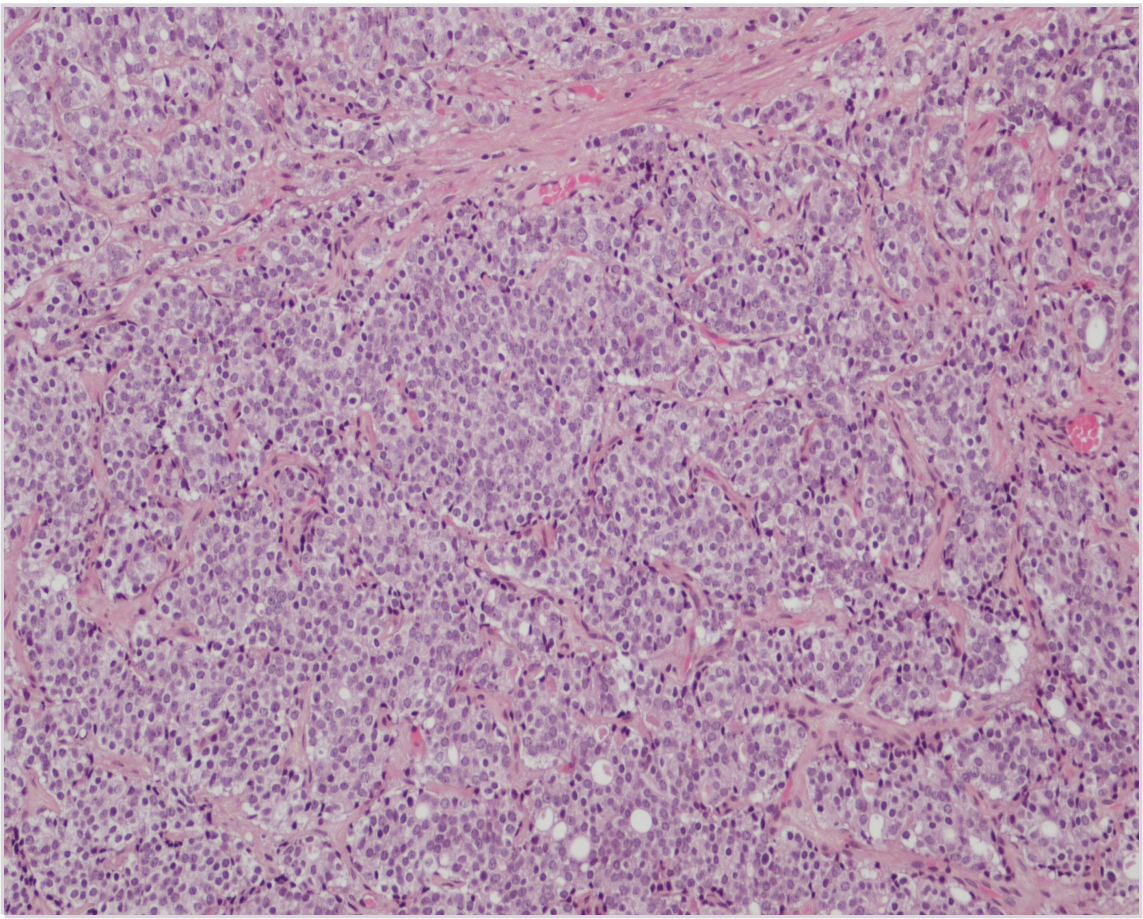

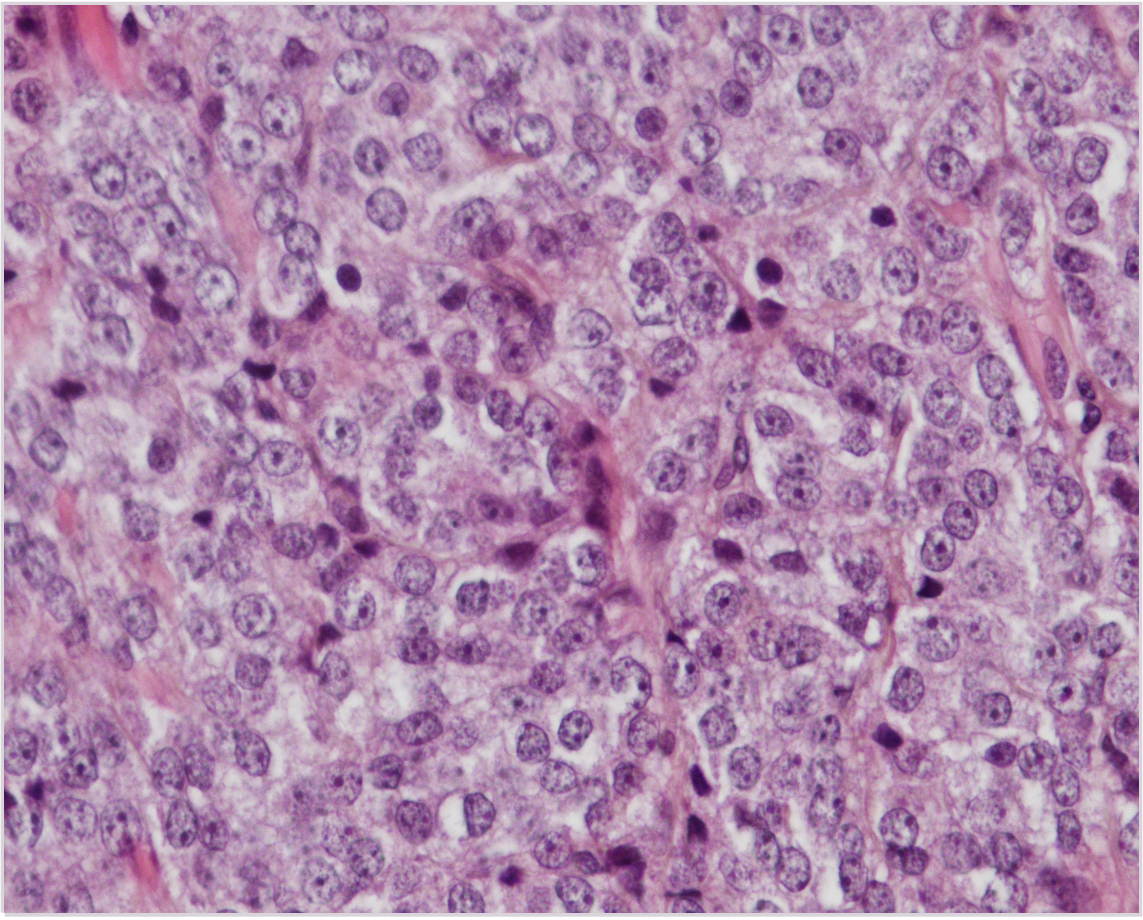

Hva er den mest sannsynlige diagnosen?

A Normal prostata
Det er verken normale kjertelstrukturer eller fibromuskulært stroma i dette materialet.

B X Adenokarsinom
Det er få eller ingen kjertellignende strukturer. Epitelcellene vokser i flak/infiltrerende mellom smale karførende bindevevsdrag. Cellene er atypiske, med noe forstørrede kjerner; små, tydelige nukleoler og relativt lite cytoplasma.

C Hyperplasi
Her er det få eller ingen kjertellignende strukturer i det hele tatt. Epitelcellene vokser infiltrerende mellom smale karførende bindevevsdrag. Cellene er atypiske, med noe forstørrede kjerner, små tydelige nukleoler og relativt lite cytoplasma.

D Granulomatøs betennelse
Det er ingen granulomer eller områder betennelsescelleinfiltrater i dette materialet, kun noen spredte lymfocytter

000015d4c1c1444341

101
Tubulær, interstitiell og glomerulær skade i nyrene kan gi ulike histopatologiske manifestasjoner, og årsakene til at disse forandringene oppstår kan variere.
Hvilket utsagn er riktig?

A Ved nefrittisk syndrom foreligger oftest en podocyttskade
B Diabetes mellitus-glomerulopati er en primær glomerulopati
C De fleste skader i tubuli og interstitium skyldes traumer
D X De fleste glomerulære skader er immunologisk mediert
Riktig svar er «De fleste glomerulære skader er immunologisk mediert». De fleste skader i tubuli og interstitium skyldes toksiske eller infeksiøse agens. Diabetes mellitus-nefropati er et eksempel på sekundær glomerulopati. Nefrittisk syndrom skyldes oftest membranskade, mens nefrotisk syndrom er sterkere assosiert med podocytt-skade.

000015d4c1c1444341

102
Når en skal vurdere betydningen av bakteriefunn i en dyrkningsprøve fra urin, er kvantitering av funnet viktig.
I hvilket tilfelle bør lave bakterietall tillegges betydning?

A Når prøven er fra et barn.
B X Når prøven er tatt med engangskateter.
C Når prøven er fra en pasient med urinveiskonkrement.
D Når prøven er fra en pasient med symptomer fra øvre urinveier.

000015d4c1c1444341

103
Du mistenker utvikling av øvre urinveisinfeksjon hos en pasient med permanent urinveiskateter.
Hvilken prøvetakningsmetode vil gi best materiale til urindyrkning fra denne pasienten?

A Desinfisere kateteråpningen med sprit før prøven tas
B X Fjerne kateteret og ta prøve med et nytt kateter
C Stenge kateteret 2-4 timer før prøven tas
D Skylle gjennom kateteret med saltvann før prøven tas
E Aspirere urin gjennom katetervegg

000015d4c1c1444341

104
Funn av flere bakteriearter i en urinprøve kan være tegn på forurensning under prøvetakningen.
Ved hvilken prøvetakningsmetode ser en oftest slik forurensning?

A X Når prøven er tatt som poseprøve
Hyppig forurenset
B Når prøven er tatt percutant
Forurensing er uvanlig ved suprapubisk blærepunksjon
C Når prøven er tatt som midtstråleprøve
Gir vanlikvis god prøve når tatt korrrekt
D Når prøven er fra menn med prostatisme
Tilstanden medfører ikke økt risik for kontaminasjon ved prøvetakning

---

000015d4c1c1444341

105
Hva er rett om bakteriell vaginose?

A Tilstanden er en kjønnsykdom
Det er ikke en seksuell overførbar sykdom
B X Tilstanden trenger behandling hvis det oppdages tilfeldig
det er korrekt fordi tilstanden (dysbiose) er assosiert med øvre bekkeninfeksjoner
C Tilstanden kan man kun diagnostisere med mikroskop
Man kan stille diagnose med 3 av fire Amsel kriterier- kun for en av de fire trenger man mikroskop.
D Tilstanden er ikke assosiert med infeksjoner i øvre kjønnsorganer
Tilstanden er assosiert med infeksjoner etter gynekologiske ingrep og øvre bekkeninfeksjoner med eller uten sammenheng med seksuelt overførbare sykdommer

---

000015d4c1c1444341

106
Pasienter med lymfom og kronisk betennelsesykdommer bruker ofte rituximab (anti-CD20 antistoff).
Hvilken immundefekt ser vi særlig hos disse pasientene?

A X Lave plasmanivå av immunglobuiner (særlig IgG) kalt hypogammaglobulinemi
Rituximab tar ut CD20-positive B-celler og vil kunne føre til lave IgG-nivå
B Redusert antall CD4-lymfocytter
C Redusert komplementfunksjon med lave plasmanivå av C3 og C4
D Nøytropeni

000015d4c1c1444341

107
En mann på 75 år legges inn ved Medisinsk avdeling med BT 85/50 mmHg, puls 120 slag/min og feber (39˚C). Urin stix viser 3+ blod og 3+ på leukocytter. Han har tidligere flere ganger hatt urinveisstein, og man gjør derfor en ny ultralyd av urinveier. Denne viser betydelig hydronefrose på høyre nyrebekken. Hvilken behandling bør du fortrinnsvis gi denne pasienten?

A X Ampicillin + gentamicin i.v. og henvise for innleggelse av nefrostomi
Pasienten har urosepsis som behandles med kombinasjon av ampicillin og gentamicin i.v. for å dekke for henholdsvis enterokokker og gram-negative staver. Hos pasienter med urosepsis trengs umiddelbar drenasje av infeksjonsfokus og avlastning av nyren, derfor nefrostomi samme dag.
B Ampicillin + gentamicin i.v. og henvise til steinknusing (ESWL, Extracorporeal shock wave lithotripsi)
C Mecillinam i.v. og henvise for innleggelse av nefrostomikateter
D Mecillinam i.v. og henvise til steinknusing (ESWL, Extracorporeal shock wave lithotripsi)

000015d4c1c1444341

108
Pasienter med sykdommer som revmatoid artritt og Crohns sykdom bruker ofte hemmere av tumornekrosefaktor (f.eks. etanercept (Enbrel®), adalimumab (Humira®), infliksimab (Remicade®)) som immunsuppressiv behandling.
Hvilke infeksjoner er disse pasientene særlig utsatt for?

A Residiverende luftveisinfeksjoner med kapselkledde bakterier (pneumokokker og Hemophilus influenza)
B Alvorlige hudinfeksjoner med stafylokokker
C Sepsis med ekstracellulære bakterier som gram-positive kokker (f.eks. streptokokker og stafylokokker) og gram-negative staver (f.eks. E. coli og Klebsiella)
D X Opportunistiske infeksjoner med intracellulære mikrober som tuberkulose og sopp
TNF-blokkere hemmer særlig forsvaret mot intracellulære mikrober som mykobakterier og sopp (f. eks. Pneumocystis). Særlig har det vært vist økt risiko for tuberkulose

---
000015d4c1c1444341

109
En 30 år gammel kvinne har vært på ferietur til Thailand. 5 dager etter hjemkomst får hun høy feber (40°C), sterk hodepine, spesielt retro-orbitalt med intense muskel- og leddsmerter. Den siste dagen har det tilkommet et generelt makulopapuløst utslett. Hun sier hun fikk flere myggstikk midt på dagen mens hun var på handlerunde i byen.
Hva er den mest nærliggende diagnosen?

A Tyfoid feber
B Malaria
C Rickettsiose
D X Denguefeber
Feber hos hjemvendt turist med utslett og sterke ledd- og retroorbitale smerter er typisk for Dengue. Sykdommen er overført av myggen Aedes aegypti som biter på dagtid i urbane strøk.

000015d4c1c1444341

110
Hvilken av de følgende påstandene er riktig for ACE-hemmere og angiotensinreseptorantagonister (ARB) når det gjelder bivirkninger?

A ARB gir oftere hyperkalemi enn ACE-hemmere
B ACE-hemmere gir oftere kreatinistigning enn ARB
C X ACE-hemmere gir oftere hoste enn ARB
Her skiller gruppene seg fra hverandre siden ACE-hemmere også blokkerer nedbrytning av inflammatoriske mediatorer som bradykinin.
D ARB gir oftere ortostatisme enn ACE-hemmere

000015d4c1c1444341

111
Du er fastlege for en normalvektig og røykende kvinne på 63 år som nylig har vært utredet for høyt blodtrykk. Du har stilt diagnosen moderat essensiell hypertensjon og funnet indikasjon for antihypertensiv behandling basert på hennes totale kardiovaskulære risikoprofil. Hun er ellers ganske frisk, men har i mange år hatt en anfallsvis AV-nodal reentrytakykardi som i perioder kan være plagsom. Denne har hittil ikke vært profylaktisk behandlet. Tiden har nå kommet for å velge blodtrykksmedikament.
Hvilken klasse antihypertensiva vil kunne være et spesielt gunstig valg i dette tilfellet?

A Angiotensinreseptorblokkere
B Alfablokkere
C Tiazid-diuretika
D X Betablokkere
Forebyggende effekt ved AV-nodal reentrytakykardi, tilleggsindikasjon.

000015d4c1c1444341

112
En pasient bruker levotyroksin på indikasjon hypotyreose. Pasienten utvikler jernmangel etter et større kirurgisk inngrep og får behov for peroralt jerntilskudd. Et interaksjonssøk viser at det foreligger en interaksjon mellom levotyroksin og peroralt administrert jern.
Hva er mekanismen bak denne interaksjonen?

A Levotyroksin hemmer metabolismen av jern
B X Jern og levotyroksin danner uløselige komplekser i fordøyelseskanalen
ref FK tekst Levaxin
C Levotyroksin induserer metabolismen av jern
D Jern øker utskillelsen av levotyroksin i nyrene

000015d4c1c1444341

113
Bisfosfonater brukes i behandling av osteoporose.
Hva er denne medikamentgruppens viktigste virkningsmekanisme?

A Bisfosfonater hemmer utskillelse av kalsium i nyrene
B Bisfosfonater øker absorpsjonen av kalsium fra tarm
C Bisfosfonater innleires i beinmatriks og stimulerer osteoblastene
D X Bisfosfonater innleires i beinmatriks og hemmer osteoklastene
ref legemiddelhandboka bisfosfanater.Aminobisfosfonater tas opp av osteoklastene og hemmer enzymet farnesylpyrofosfatsyntetase, et nøkkelenzym i mevalonatmetabolismen (5, 6). Dette medfører manglende prenylering av små signalproteiner (Rho, Ras), noe som resulterer i nedsatt funksjonsevne av osteoklastene og apoptose (5, 6). syvertsen tidsskriftet 2011

000015d4c1c1444341

114
En 30 år gammel kvinne oppsøker deg på almenlegekontoret for å få forskrevet antikonsepsjon. Hun har født to barn. Hun er tidligere frisk, bortsett fra at hun har migrene med aura.
Hvilket av følgende prevensjonsmiddel er det riktigst å velge til denne pasienten?

A NuvaRing p-ring
FK tekst: kontraid: Tidligere migrene med aura.
B Evra p-plaster
fra FK-tekst: kontraind:Tidligere migrene med fokalnevrologiske symptomer.
C Loette p-piller
FK-tekst
Kontraindikasjoner :... migrene med fokale nevrologiske symptomer i anamnesen,
D X Cerazette p-piller
Ikke kontraind iflg spc. Bruk av antikonsepsjon med østrogen hos kvinner med migrene med aura er assosiert med økt risiko for hjerneslag.

000015d4c1c1444341

115
Legemidler som brukes i behandlingen av diabetes type 2 kan påvirke kroppsvekten.
Hvilken av følgende legemiddelgrupper gir størst tendens til økt kroppsvekt?

A X Insuliner
Insulin virker ved å øke transporten av glukose inn i cellene. Der vil det omdannes til fett (hvis ikke enegiforbruket balanserer energiinntaket). Dermed vil kroppsvekten kunne øke.
B Dipeptidylpeptidase-4-hemmere (DPP-4-hemmere) som sitagliptin
C Natrium/glukose-kotransportør 2-hemmere (SGLT2-hemmere) som empagliflozin
D Sulfonylurea-preparater som glimepirid
Kan også øke insulinkonsentrasjonen i plasma, man da via frigjøring av endogent insulin, og denne effekten er mindre kraftig enn for eksogent tilført insulin.

000015d4c1c1444341

116
En 74-årig mann med diabetes type 2, forhøyet blodtrykk og hyperkolesterolemi, behandles med følgende legemidler:
- Metformin (et biguanidderivat, mot diabetes)
- Empagliflozin (en natrium/glukose-kotransportør 2-hemmer (SGLT2-hemmer), mot diabetes)
- Valsartan (en angiotensinreseptorantagonist, mot høyt blodtrykk)
- Atorvastatin (et statin, mot forhøyet kolesterol)

Pasienten skal nå gjennomgå en urografi med et intravenøst kontrastmiddel.
Hvilket legemiddel må seponeres hos pasienten i forbindelse med denne undersøkelsen?

A Valsartan
B Atorvastatin
C X Metformin
Røntgenkontrastmidler (jodholdige) utskilles via nyrene. De vil der interagere med metformin (som også utskilles umetabolisert via nyrene), med risiko for nedsatt nyrefunksjon og melkesyreacidose (laktacidose), som er en svært farlig tilstand
D Empagliflozin

000015d4c1c1444341

117
En rekke legemidler kan øke QT-tiden på EKG og utløse en spesiell form for ventrikkeltakykardi, torsades de pointes. Denne arytmien kan gå over til ventrikkelflimmer og føre til død. Blant opioider i vanlig bruk i Norge er spesielt ett middel assosiert med lang QT-tid som bivirkning.
Hvilket opioid er det snakk om?

A Buprenorfin
B Kodein
C Tramadol
D X Metadon
Det er kjent at metadon i høye doser, dvs. over ca. 100 mg/døgn, kan øke QT-tiden og dermed øke risikoen for ventrikkelarytmier av typen torsades de pointes. Det er mer usikkert om doser på under 100 mg/døgn er assosiert med en signifikant økt forlengelse av QT-tiden. Buprenorfin ser ut til å være et sikkert alternativ til metadon hos pasienter under legemiddelassistert rehabilitering (LAR). Buprenorfin bør derfor velges fremfor metadon hos slike pasienter som har hatt økning i QT-tiden med metadon eller som har kjent forlenget QT-tid fra tidligere.

000015d4c1c1444341

118
En kvinne er gravid i første trimester. Hun utvikler en bakteriell cystitt og trenger anibiotikabehandling.
Hvilket legemiddel er førstevalg?

A Trimetoprim
Trimetoprim er kontraindisert i første trimester ref LM-håndboka "cystitt"
B Erytromycin
C X Pivmecillinam
førstevalg ref lm-håndboka og AB-veileder
D Nitrofurantoin
Nitrofurantion er kontraindisert i første trimester ref LM-håndboka "cystitt"

000015d4c1c1444341

119
Dutasterid og finasterid er begge testosteron 5-alfareduktasehemmere som brukes i behandling av benign prostatahyperplasi.
Hva er virkningsmekanismen til disse legemidlene?

A De hemmer omdannelsen av testosteron til det inaktive dihydrotestosteron i prostatakjertelvev
B X De hemmer omdannelsen av testosteron til det mer aktive dihydrotestosteron i prostatakjertelvev
Korrekt ref LM-handboka
C De virker som antagonister på testosteronreseptoren i prostatakjertelvev
Ingen affinitet til den androgene reseptoren.
ref LM-handboka
D De hemmer omdannelsen av testosteron til det mer aktive androstenedion i prostatakjertelvev

---

000015d4c1c1444341

Testen har 119 oppgaver. På utskriftstidspunktet var 0 oppgaver blitt trukket og det var gjort fasitendringer på 0 oppgaver.