2019 - IIAB - MD4030 - kontinuasjon
Eksamensdato: 2019-08-12

1
Du er lege ved på et universitetssykehus og har utreder en mannlig pasient på 64 år med nyresvikt. Du har fått svar på en del laboratorieanalyser blant annet måling av frie lambdakjeder.
Hvordan tolker du resultatet?

Analyse	Svar	Referanseområde
Frie lette lambdakjeder i serum	89 mg/L	8,3-27,0 mg/L

A Resultatet tyder på redusert nyrefunksjon
B Resultatet tyder på polykonal produksjon av frie lette lambdakjeder
C X Tolkning av resultatets betydning krever at man også kjenner konsentrasjonen av frie lette kappakjeder i serum
For å vurdere om det er monoklonal produksjon av lette kjeder må man kjenne konsentrasjonen av begge lettkjedene eller ratio mellom dem.
D Resultatet tyder på monoklonal produksjon av frie lette lambdakjeder

000015d4c1ba076fa6

2
En 20 år gammel kvinne kommer på allmennlegekontoret ditt med ett ensidig ømt og lyssky øye. Du undersøker henne med det utstyret du har til rådighet; oftalmoskop, dråpeanestesi og trykkmåler. Du mistenker iridocyclitt.
Hvilke funn tyder sterkt på denne diagnosen?

A Høyt trykk og mydriase
B Smertelindring av en dråpe lokalanestetikum og miose
C X Ciliær injeksjon og miose
Ved iridocyclitt blir det ciliær injeksjon og spasme i irismuskulaturen, m. sphincter pupillae, som gir liten pupille, miose.
D Blandingsinjeksjon og mydriase

000015d4c1ba076fa6

3
En kvinne på 40 år kommer til deg på legevakt med ensidig debut av rødt øye. Hun bruker månedslinser som hun har på dag og natt. Pasienten er lyssky og har ruskfølelse. Hun forteller at hun tidligere har hatt iridocyclitt og fått behandling med steroider og mydriatika. Hun har det travelt, da hun skal reise på jobb på oljeplattform i 3 dager og ønsker at du skriver resept på de to medisinene hun trenger. Du undersøker og finner visus lett nedsatt til 0.8 med beste korreksjon. Tåreflod, ikke puss. Du undersøker med håndholdt oftalmoskop og synes du ser en liten hvit prikk som tar opp farge når du farger med fluorescein.
Hva gjør du?

A Du gir henne behandling for iridocyclitt med steroider og mydriatika, og ber henne komme innom når hun er tilbake fra reisen, om hun ikke kjenner seg bedre
B X Du mistenker at hun har keratitt og ringer vakthavende øyelege på sykehuset for nærmere undersøkelse samme dag. Du ber henne bruke briller istedenfor linser.
Riktig. Hun bruker månedslinser og du finner opptak med fluorescein. En evt behandling med steroiddråper på mistanke om iridocyclitt vil forverre en bakteriell keratitt. Om bakteriene er hissige kan såret fort bli større og tilstanden kan kreve innleggelse for intensiv antibiotikabehandling. Pasienter med keratitt bør henvises øyelege for øyeblikkelig behandling.
C Du kan ikke utelukke en begynnende keratitt og må derfor avvente all behandling. Du ber henne bruke briller istedenfor linser og komme tilbake om 3 dager om hun ikke er bedre
D Du mistenker at hun har keratitt og starter behandling med kloramfenikol øyedråper. Du ber henne komme tilbake om 3 dager og forteller at hun må bruke briller istedenfor linser til øyet blir bra

000015d4c1ba076fa6

4
En 30 år gammel mann kommer på allmennlegekontoret ditt og kan fortelle at han merket filler i synsfeltet på høyre øye. De kom etter en fotballtrening for 3 dager siden. Du undersøker ham og finner at det flyter sotflak rundt i rød refleks, men du ser retina og rød refleks er sidelik. Du mistenker corpusblødning.
Hvordan skal du håndtere denne pasienten videre?

A Henviser øyelege slik at tilstanden kan avklares i løpet av 2-3 uker
B X Henvises øyelege akutt da du ikke kan utelukke amotio
Den overveiende sannsynlige årsaken til pasientens corpusblødning er løsning av corpus vitreum og du kan ikke utelukke rift i netthinnen eller amotio retinae som jo bør opereres raskt. Pasienten skal derfor henvises til øyespesialist som Ø.H
C Avvente da netthinnen ikke har løsnet. Kontrolltime neste uke, tar da fastende blodsukker med tanke på diabetes.
D Avvente da netthinnen ikke har løsnet. Informerer om symptomer på netthinneløsning.

000015d4c1ba076fa6

5
Du er fastlege til en 42 år gammel mann som kommer til deg grunnet smerter som stråler fra nedre del av lumbalcolumna, ned til seteregionen og baksiden av låret på høyre side. Disse smertene oppstod for to måneder siden og har utviklet seg gradvis og uten noe forutgående traume. Svar på MR-undersøkelsen som ble tatt uka i forveien viser et skiveprolaps mot venstre i nivå L5/S1. Når du undersøker pasienten finner du normal nevrologisk status og Lasegue`s test utløser smerter på baksiden av høyre lår ved ca 45 graders elevasjon av høyre underekstremitet.
Hvordan bør du helst håndtere pasienten videre?

A X Du forteller han at skiveprolapset beskrevet på MR-undersøkelsen ikke har sammenheng med hans smerter. Du avtaler ny kontroll og i mellomtiden ber du han om å holde seg i aktivitet og bevegelse.
Pasientens symptomer og funn ved undersøkelse er lokalisert til høyre side, mens prolapset påvist på MR er på venstre side. Det er fornuftig å følge opp pasienten for å gi trygghet og følge utviklingen. Bevegelse og normal fysisk aktivitet er gunstig for utviklingen av ryggsmertene.
B Du henviser pasienten til ryggspesialist og råder han til å være forsiktig med fysisk aktivitet inntil videre da årsaken til ryggsmertene ikke er avklart.
Råd om forsiktighet kan føre til frykt og inaktivitet med fare for at pasienten føres inn i et langvarig sykdomsforløp.
C Du forklarer at MR-undersøkelsen ikke gir svar på hva årsaken til ryggsmertene er. Du avtaler ny kontroll om 14 dager og råder han til å unngå aktiviteter som gir smerter.
Det kan være uheldig å gi råd om å unngå aktivitet som gir smerter da dette kan medføre avvergereaksjoner og inaktivitet med fare for at ryggplagene får et mer langvarig forløp.
D Du forklarer han at det er gode muligheter for at smertene vil avta etter hvert da prolapset påvist på MR sannsynligvis vil avta i størrelse med tiden. Du avtaler ny kontroll om et par uker og ber han om å holde seg i bevegelse og i mest mulig normal fysisk aktivitet.
Siden prolapset ikke synes å kunne forklare smertene er det galt å relatere smertene til prolapset.

000015d4c1ba076fa6

6
Du er fastlege for en 27 år gammel mann som oppsøker deg pga nakkesmerter som stråler ut i venstre arm. Han forteller at han våknet med disse smertene for snart 2mnd siden, og siden har de bare økt på i intensitet. Smertene stråler helt ut i 1. og 2.finger, og han opplever tidvis også plagsome parestesier i samme område. Ved undersøkelse har han nummenhet svarende til venstre C6-dermatom, men intakte reflekser og ingen pareser. Spurlings test provoserer smertene. Du velger å henvise ham til billeddiagnostikk.
Hva er den foretrukne undersøkelsen for å komme nærmere diagnosen?

A Røntgen cervikalcolumna
Røntgen av cervikalcolumna vil ikke kunne påvise prolapser.
B CT cervikalcolumna
CT cervikalcolumna benyttes i all hovedsak ved mistanke om nakkefrakturerer eller annen skjellettskade, og er underlegen MR når det kommer til å fremstille prolapser og nerverotsaffeksjon.
C X Magnettomografisk (MR) undersøkelse av cervikalcolumna.
Utfra sykehistorien må man her mistenke prolaps med nerverotsaffeksjon, og da er MR den foretrukne undersøkelsen.
D CT collum
CT collum brukes vanligvis for å kartlegge "bløtvevet" i halsregionen.

000015d4c1ba076fa6

7
En 70 år gammel mann oppsøker deg på legevakt da han den siste uken har merket episodevis svimmelhet. Fra tidligere har han kjent hypertensjon, medikamentelt behandlet diabetes mellitus type 2 og kronsik obstruktiv lungesykdom. Ved undersøkelse er han i god almenntilstand, blodtrykk er 140/90 mmHg. Pulsen er 40/min regelmessig. EKG viser regelmessig P-bølgeavstand med frekvens 70/min og regelmessig QRS-avstand med frekvens 40/min.
Hva slags arytmi har pasienten?

A X AV-blokk grad 3
Det er AV-dissosiasjon med regelmessig og ulik frekvens i atrier og ventrikler. Med regelmessig langsom frekvens i ventriklene hvor ventrikkelfrekvensen ikke er det halve av atriefrekvensen (2:1 blokk), kan dette kun være AV-blokk grad III
B AV-blokk grad 1
Gir lik frekvens i atrier og ventrikler
C AV-blokk grad 2 type I
Gir uregelmessig ventrikkelaksjon
D AV-blokk grad 2 type II
Vil kunne gi regelmessig ventrikkelaksjon når det er 2:1 blokk, men da med ventrikkelfrekvens som er det halve av atriefrekvensen

000015d4c1ba076fa6

8
En 68 år gammel mann tar kontakt med deg som fastlege da han har hatt anfallsvis hjertebank det siste året. Nå har han et pågående anfall og tar kontakt for å få behandling. Fra før har han kjent hypertensjon, søvnapne og kronsik obstruktiv lungesykdom.
Ved undersøkelsen er han i god allmentilstand. Blodtrykket er 160/85 mmHg. Hjertefrekvensen er 90 regelmessig.
EKG viser en regelmessige atrieaktivitet 270/min med sagtakkformet grunnlinje i avlednign II, III og aVF. Ventikkelfrekvensen er 90 regelmessig altså med 3 atriebølger for hvert QRS.
Hva er mest sannsynlige arytmidiagnose og hva er riktig tiltak mot eventuell embolirisiko?

A Pasienten har atrieflutter og det er ikke indikasjon for antitrombotisk behandling
B Pasienten har atrieflimmer og riktig behandling er oral antikoagulasjon
C X Pasienten har arieflutter og det er indikasjon for oral antikoagualsjon
EKG beskrives som atreiflutter med 3:1 overledning. Han har CHADSVASc skår på 2 og det er indikasjon for oral antikoagulasjon på lik linje som om han hadde hatt atrieflimmer
D Pasienten har atrieflimmer og det er indikasjon for behandling med acetylsalisylsyre

000015d4c1ba076fa6

9
En mann 72 år gammel oppsøker deg på ditt legekontor på grunn av økende plager med produktiv hoste og tungpust. Pasienten er mangeårig røyker, har hatt leggødemer i lengre tid og i tillegg hatt grensehøye verdier for blodtrykk. Han bruker ingen medisiner.
Etter klinisk undersøkelse mistenker du at det kan dreie seg om obstruktiv lungesykdom, men det kan også være en komponent av hjertesvikt med lungestuvning. Før du starter medikamentell behandling av tilstanden ønsker du å få en avklaring i forhold til om det foreligger hjertesvikt
Hvilken blodprøve vurderer du å være best egnet for slik vurdering?

A Aldosteron.

Brukes ikke i rutinemessig diagnostikk av hjertesvikt. Hormon som utsondres fra binyrebarken.

B Troponin T.

Brukes i hjertemedisin for å diagnostisere myocardinfarkt

C Kreatinin.

Brukes for å karakterisere grad av nyresvikt

D X NT-proBNP.

Brukes som støtte for å avkrefte / bekrefte klinisk mistanke om hjertesvikt hos ubehandlede pasienter.

000015d4c1ba076fa6

10
En 58 år gammel mann ringer AMK en halv time etter han fikk sterke brystsmerter ledsaget av kvalme og oppkast. Ambulanse kommer til 12 minutter senere og det tas EKG som er vedlagt. Pasienten er i Stjørdal, 32 km fra St. Olavs hospital. Hvilken diagnose stiller du og hvilken håndtering vil du anbefale?

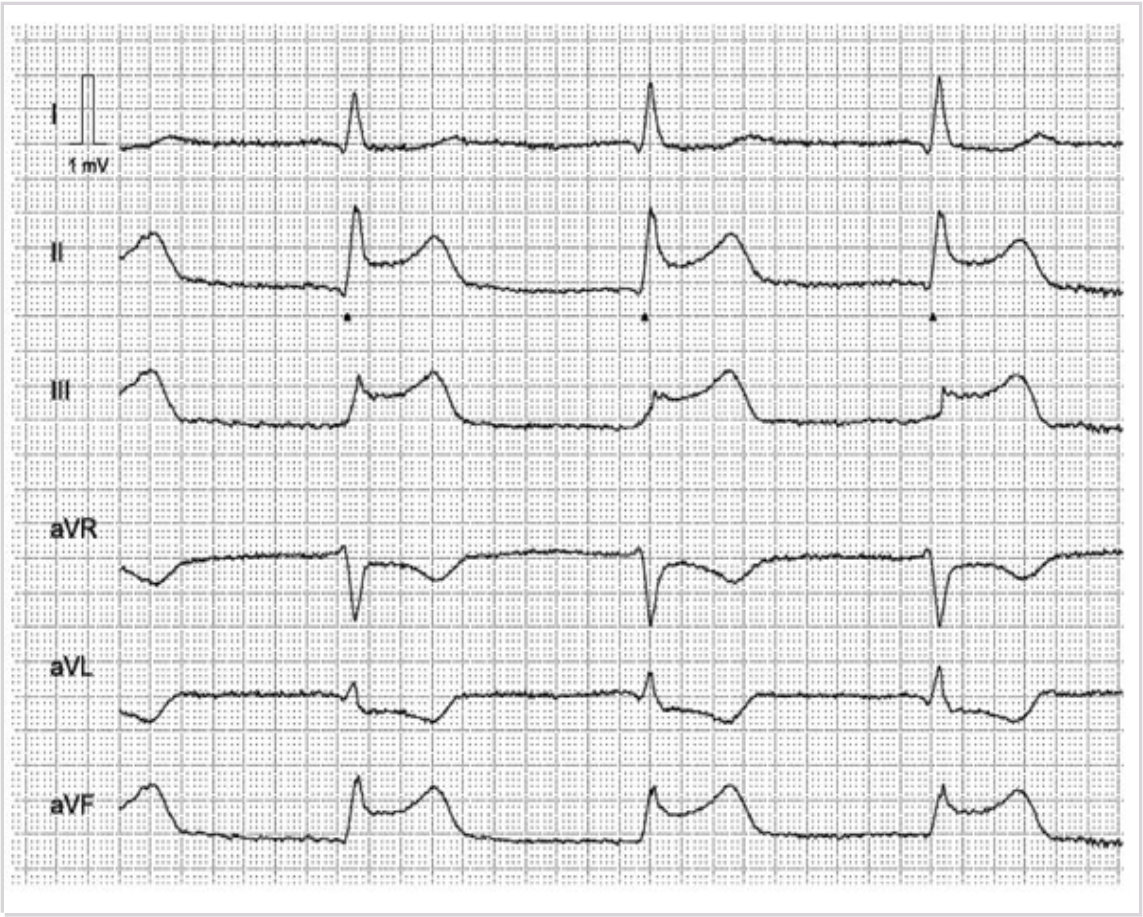

A Dette er at akutt nedreveggsinfarkt. Han får acetylsalicylsyre og klopidogrel (Plavix) per oralt, morfin og det startes trombolytisk behandling.
Transporttiden til PCI er kort (ca 30 minutter) og da velges primær PCI. Hvis transporttid er > 120 minutter er det indikasjon for trombolytisk behandling.

B EKG viser ingen sikker patologi og han behandles med NSTEMI-regime med dobbel platehemming og lavmolekylært heparin subcutant.
Dette er et sikkert STEMI.

C Dette er at akutt fremreveggsinfarkt. Han får acetylsalicylsyre og klopidogrel (Plavix) per oralt, morfin og kvalmestillende og transporteres til St. Olavs hospital for primær PCI.
ST-elevasjonene er i nedre vegg.

D X Dette er at akutt nedreveggsinfarkt. Han får acetylsalicylsyre og klopidogrel (Plavix) per oralt, morfin og kvalmestillende og tarnsporteres til St. Olavs hospital for primær PCI.
Dette er et typisk STEMI i nedre vegg med ST-elevasjoner i avledningene II,III og aVF. Det er kort transporttid til PCI-laboratorium og primær PCI er riktig behandlingsvalg. ASA og klopidogrel (Plavix) gis så raskt som mulig.

000015d4c1ba076fa6

11
En 82 år gammel mann behandles for hypertensjon med en kalsiumblokker (amlodipin tabletter 10 mg hver morgen). På denne behandlingen har blodtrykket vært velregulert. Forøvrig har pasienten vært frisk. Pasienten bor hjemme med ektefelle og har hatt et godt funksjonsnivå med daglige trimturer til fots. På direkte spørsmål, angir han nå et ubehagelig trykk i brystet og tungpust ved gange i slak motbakke. Du auskulterer en grov, systolisk crescendo-decrescendo bilyd over precordiet med svekket andre hjertetone. Blodtrykket måles til 146/78 mmHg. EKG viser horisontal til venstredreid akse samt høye amplituder og konvekst nedadvendte ST-depresjoner i prekordialavledningene.
Hvilken diagnose er sannsynlig gitt anamnese og funn?

A Aortaklaffsklerose
Ved aortaklaffsklerose vil som regel andre hjertetone være bevart. I tillegg vil en aortaklaffsklerose sjelden gi hemodynamisk påvirkning med symptomer og venstre ventrikkelhypertrofi.
B X Aortaklaffstenose
Alder, kjønn og hypertensjon disponerer for aortastenose. Symptomer og bilyd er typisk for aortastenose. EKG viser tegn til venstre ventrikkelhypertrofi med belastningsmønster som gitt velregulert blodtrykk ikke umiddelbart kan relateres til hypertensjon.
C Hjertesvikt.
HT og funn kan disponere for hjertesvikt. Anstrengelsesutløst press i brystet kan forekomme ved hjertesvikt, men er ikke vanlig ved fravær av klaffefeil og koronarsykdom. Ved hjertesvikt med redusert ejeksjonsfraksjon og dilatasjon av venstre ventrikkel med mitralinsuffisiens, vil det også komme til en kardial bilyd med annen karakter enn den som beskrives her.
D Koronar hjertesykdom.
Koronarsykdom gir ikke bilyd eller angitte, statiske EKG-forandringer. Hypertensjon og funn kan likevel være disponerende for koronarsykdom.

12
Det er et krav for å stille diagnosen hjerteinfarkt at forhøyede verdier av troponin påvises. Hvilket av følgende utsagn om infarktdiagnostikk er riktig?

A Enhver økning av troponin over øvre referanseverdi er uttrykk for et hjerteinfarkt.
Troponinverdi over referansegrensen indikerer myokardskade ("myocardial injury"), men for å stille infarktdiagnosen kreves "rise and fall".
B Troponin kan ikke benyuttes til infarktdiagnostikk hos nyrepasienter for de har kronisk forhøyet troponin.
Det er riktig at nyresvikt kan føre til økte troponinverdier, men ved akutt hjerteinfarkt vil en få en troponinstigning også hos nyresviktpasienter og derved kan infarktdiagnosen stilles.
C X For å stille infarktdiagnosen må det være stigning og fall i troponinverdiene.
Det holder ikke bare med økte troponinverdier. For å stille diagnosen hjerteinfarkt må det være en stigning som uttrykk for den akutte ischemiske skaden
D For å stille diagnosen hjerteinfarkt må det benyttes troponin T.
Både troponin T og troponin I benyttes i infarktdiagnostikk. Sykehusene benytter ulike metoder og dermed er referanseverdier også ulike.

13
Vedlagte EKG-strimmel er fra en pasient med aortastenose. I EKG'et er en del av hjertesyklus avmerket. Hva skjer i hjertet i den avmerkede delen av hjertesyklus?

A Ingenting
B Mitralklaffen åpner seg
Mitralklaffen åpner seg i tidlig diastole da ventriklenes relaksasjon skaper et sug. Det tilsvarende skjer også for trikuspidalklaffen.
C X Atriekontraksjonen bidrar til fylning av hjertekamrene
Atriene kontraheres som følge av depolarisering (P-bølgen).
D Hjertekammerene kontraheres
Hjertekamrene kontraheres som følge av depolarisering i systole (depolariseringens start sees som Q-takk/R-takk i EKG).

000015d4c1ba076fa6

14
En 77 år gammel kvinne søker fastlege da hun føler seg litt slapp, og forteller at hun må ta en pause når hun går trappene til leiligheten i 2. etasje grunnet dyspne og trykk i brystet. Fastlegen hører en kraftig bilyd. Fastlegen tror bilyden er systolisk, men siden han har vansker med å høre andre hjertetone er han usikker. Han tar EKG som vises nedenfor.
Hva er sannsynlig årsak til bilyden?

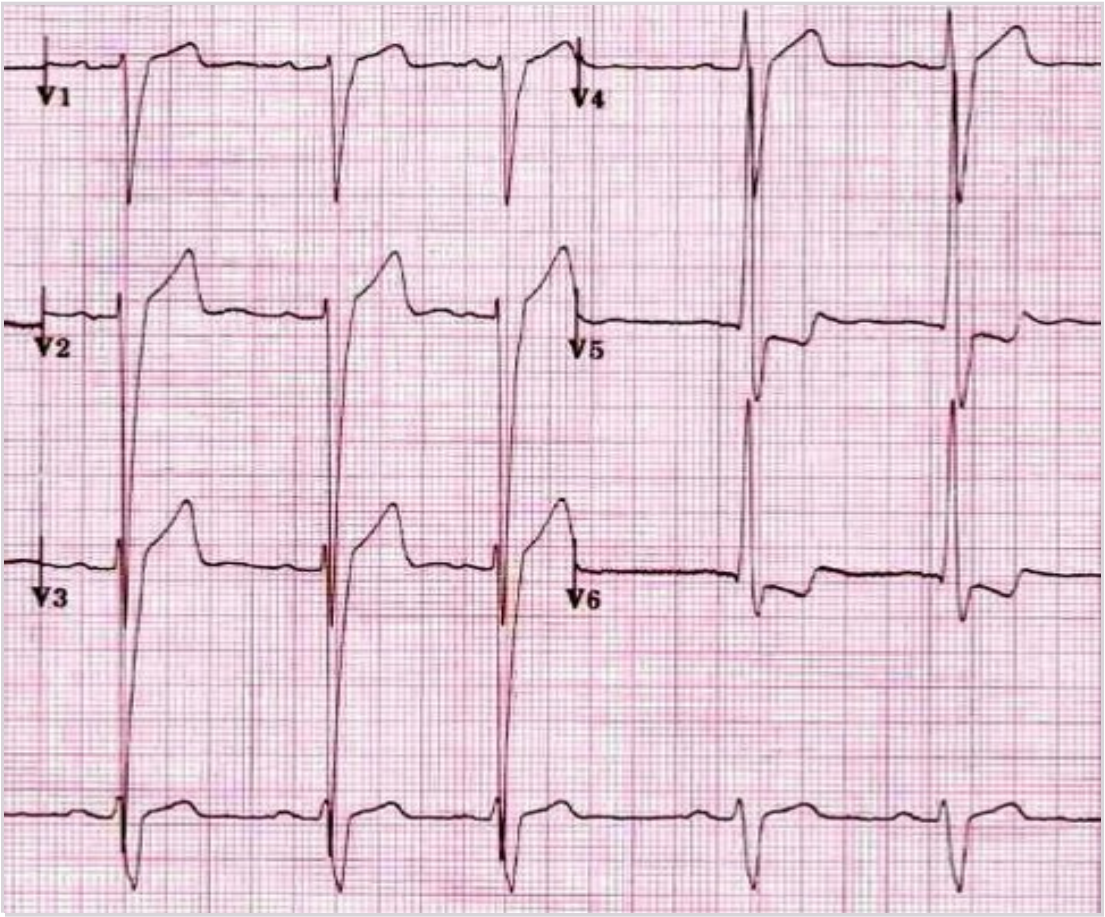

A Mitrallekkasje
B X Aortastenose
Pasienten har klassiske symptomer aortastenose. EKG viser tegn til venstre ventrikkelhypertrofi som også er vanlig ved aortastenose. Aortastenose gir opphav til en systolisk, ru/sagende bilyd og det er ofte et tegn på mer alvorlig grad av aortastenose når andre hjertetone svekkes.
C Mitralstenose
D Trikuspidallekkasje

000015d4c1ba076fa6

15
En 76 år gammel mann har røkt mye i 40 år, men har røkt lite siden han hadde et stort hjerteinfarkt for 21 år siden. Han fikk da utført koronar bypasskirurgi, med komplett revaskularisering. Han er nå innlagt med dyspne ved lav anstrengelse som stell og påkledning. Du hører en tydelig systolisk bilyd. Blodprøver viser hemoglobin 13,5 g/dL (normalt 13,4-17), troponin T 23-23 ng/L (normalt 14) og NT-proBNP 2344 ng/L (normalt 738). EKG vedlagt nedenfor.
Hvilken undersøkelsemetode vil du henvise pasienten til?

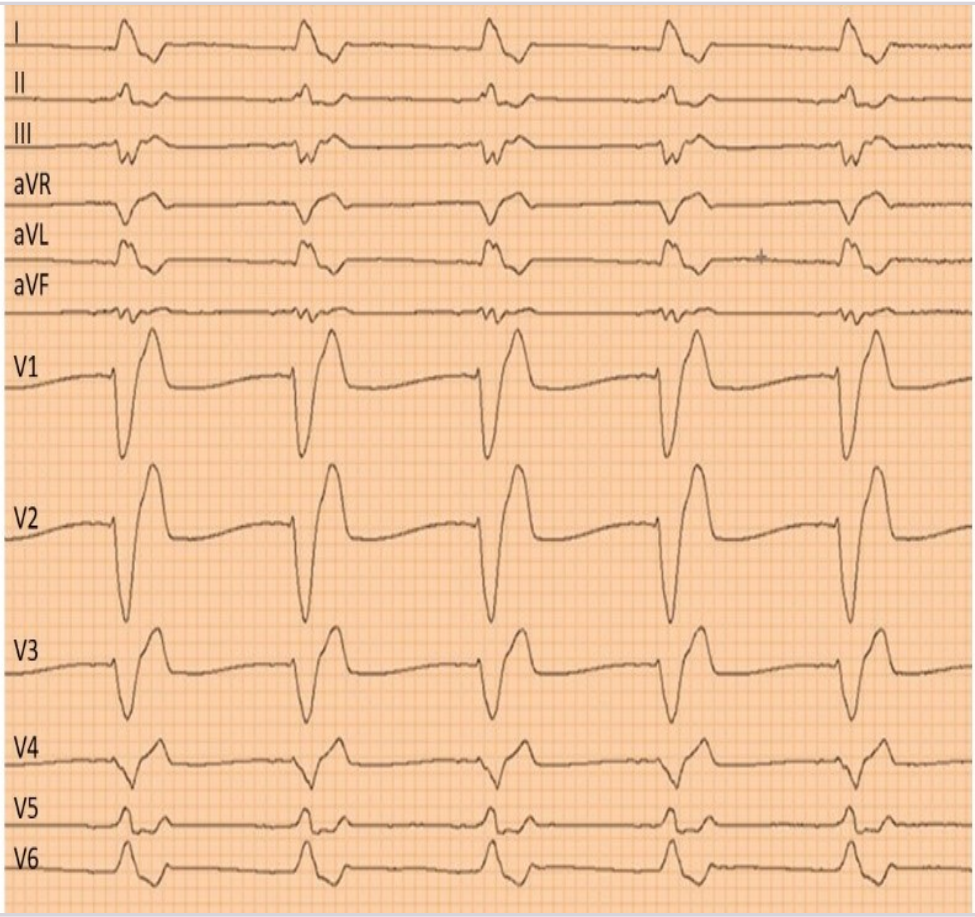

A Elektrofysiologisk undersøkelse
Ikke aktuelt her

B X Ekkokardiografi
Pasienten har sviktsymptomer og biomarkører som tyder på hjertesvikt (signifikant forhøyet NT-proBNP). Avklaring av venstre ventrikkels funksjon og klaffefunksjon er sentralt for å tilby pasienten best mulig behandling og korrekt utredning videre.

C Hjertekateterundersøkelse av hjerteårene
Selv om pasienten har kjente forandringer i kransårer, og det vil være sannsynlig med betydelig degenerasjon også av bypassårer siden gjennomført hjertekirurgi er det ekkokardiografi som vil være sentral undersøkelse. Pasienten har stabile verdier for troponin selv om de er lett forhøyede.

D CT-undersøkelse av hjerteårene
Selv om pasienten har kjente forandringer i kransårer, og det vil være sannsynlig med betydelig degenerasjon også av bypassårer siden gjennomført hjertekirurgi er det ekkokardiografi som vil være sentral undersøkelse. Pasienten har stabile verdier for troponin selv om de er lett forhøyede.

000015d4c1ba076fa6

16
En 66 år gammel kvinne med høyresidig parese er henvist til innleggelse på medisinsk avdeling. Det gjøres en CT caput-undersøkelse, hvor ett snitt fra denne er vist under.

Hva er det viktigste funnet på bildet?

A Ischemi
Det sees ingen områder med ischemisuspekte funn (ødem/lavattenuasjon)

B X Hyperdens media
Økt tetthet a. cerebria media på venstre side sammenlignet med høyre side, vel forenlig med en trombe og pasientes symtomer

C Blødning i frontallappene
Ingen blødning her. Kun bein som "slår" gjennom eller at snittet er litt skjevt.

D Skallebasisfraktur
Bildet er dårlig egnet for å vurdere skjelettstrukturer (det er et vindu som framstiller parenchymet best og ikke kraniet), men det sees ingen holdepunkter for dette.

000015d4c1ba076fa6

17
En frisk mann på 20 år kommer på båre i akuttmottaket etter en bilulykke. Han er i fin form og det er ingen funn ved klinisk undersøkelse. Det tas et liggende rtg. thorax av mannen. Strålegangen er anterio-posterior (AP). Du ser på bildet og bemerker deg at hjertestørrelsen er over halve thoraxbredden. Man får mistanke om at hjertet er forstørret, men ved ekkokardiografi finner man ingen patologi eller tegn til forstørret hjerte.

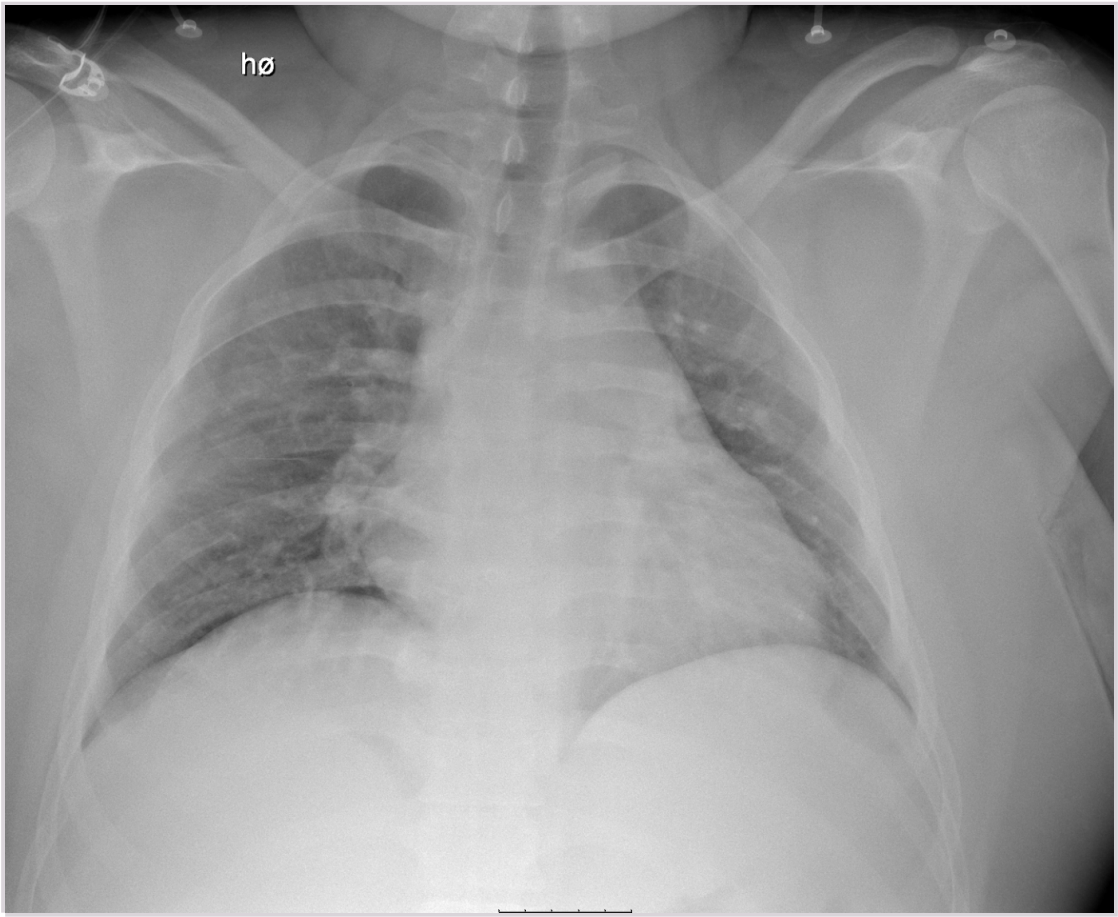

Hva er mest sannsynlig årsak til at hjertet ser forstørret ut på rtg. thorax her?

A Han har blod i perikardhulen grunnet traumatisk skade på aorta eller hjertet
Stråleretning og dårlig inspirasjon under bildeopptak er mer sannsynlig. Ekko-undersøkelse viste ingen patologi, og man ville ha forventet å ha funnet væske i perikardhulen her. Passer også dårlig med pasient i fin form uten kliniske funn.

B Han har hjertesvikt
Hjertesvikt/lungestuvning kan se slik ut med forstørret hjerte og markerte kartegninger. Når pasienten ligger så får man mer markerte kartegninger grunnet økt trykk i thorax. Her er det ingen klinikk på lungestuvning. Tilsynelatende forstørret hjerte kan skyldes både dårlig inspirasjon og AP strålegang som i dette tilfellet.

C Mannen har ligget skjevt under bildetakingen
Man vurderer om kragebeinene står noenlunde rett over hverandre sentrert over columna eller trachea eller at ryggtaggene ligger på linje omtrentlig bak trachea og at skjelettet ellers er symmetrisk. Det er det her, og det er derfor ikke mistanke om dette.

D X Dårlig inspirasjon og strålegang har forårsaket funnet
En del av kvalitetsvurderingen når man tolker et rtg. thorax, er å vurdere om inspirasjonen er adekvat. Man bør se at diafragmakuppelen er nedenfor høyre bakre costa nummer 9. For lite inspirasjon fører til at hjertet dyttes opp og ser forstørret ut, sammenlignet med at det henger mer «nedover» ved god inspirasjon. I tillegg så ligger pasienten og hjertet blir da ikke hengene ned. Posteroanterior strålegang er den metoden som i minst grad forstørrer hjertet. Motsatt strålegang (antero-posterior strålegang) ville føre til forstørrelse av hjertet, på samme måte som at skyggen av en hånd blir større jo nærmere den er lyskilden. Her er blir hjertet også forstørret grunnet antero-posterior strålegang.

000015d4c1ba076fa6

18
En tidligere frisk 66 år gammel pasient er innlagt på sykehus og det planlegges å gjøre følgende undersøkelser: en CT caput, en røntgen thorax, en MR av cervikalcolumna og en koronar angiografi. Pasienten er svært bekymret for mengden ioniserende stråling han blir utsatt for, og ønsker kun å gjennomføre de undersøkelsene som er uten ioniserende stråling.
Hvilken av undersøkelsene kan man da utføre?

A X MR cervikalcolumna
MR gir ikke ioniserende stråling til pasienten, da modaliteten benytter seg av radiobølger og magnetfelt. Det er ikke kjent at denne bildemodaliteten gir noen form for skadelig ioniserende stråling overhodet (men kan gi vevsoppvarming, men sjelden et problem).

B CT caput
CT gir relativt sett høy stråledose (10-20 ganger mer enn røntgen), da modaliteten bygger på å rekonstruere et volum ut fra røntgenbilder tatt i mange forskjellige snitt.

C Koronar angiografi
Denne undersøkelsen benytter røntgenstråling til gjennomlysing, i tillegg til kontrastvæske. Røntgenstrålene er ioniserende. Stråledosen er varierende avhengig av hvor komplisert problemstillingen er, og dermed hvor mye avbildning som skal gjøres.

D Røntgen thorax
Røntgenstråling er ioniserende stråling. Det avgis en relativt sett lav stråledose (10-20 ganger lavere) fra en røntgenundersøkelse sammenlignet med f.eks. en CT-undersøkelse.

000015d4c1ba076fa6

19
En 40 år gammel mann blir lagt inn på akuttmottaket med akutte magesmerter, oppblåst abdomen og oppkast. Det blir tatt stående røntgen abdomen (se bilde nedenfor).
Hva er mest sannsynlige diagnose?

A Gastroenteritt
B Toxisk megacolon
Gir ikke dilatert tynntarm
C X Mekanisk ileus
Gir væskespeil i ulike nivåer (slik som denne casen). Tarmen er sammenklappet distalt for obstruksjonen (vanskelig å se i dette tilfellet).
Bilde: https://radiopaedia.org/cases/intestinal-obstruction-2
Kilder: https://radiopaedia.org/articles/small-bowel-obstruction
https://radiopaedia.org/articles/adynamic-ileus
D Perforasjon av hulorgan
Gir fri luft i abdomen og medfører ofte paralytisk ileus

000015d4c1ba076fa6

20
En 76 år gammel kvinne har falt i trappen hjemme og kommer til deg på legevakten med nakkesmerter. Du velger å ta en bildeundersøkelse av nakken (se bildet under).

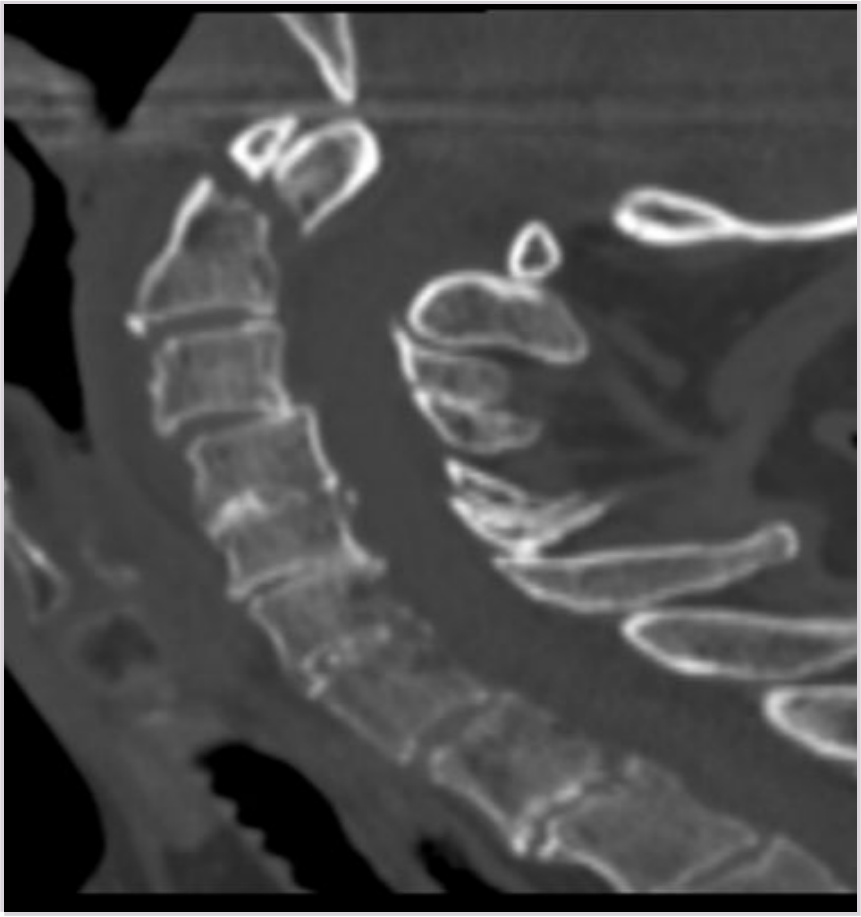

Hva er det mest alvorlige funnet på bildet?

A Spondylolistese av C3 på C4
B X Densfraktur
Traumatisk dens-fraktur er det mest alvorlige av funnene som er tilstede på dette bilde (densfraktur, spondylolistese og redusert høyde på mellomvirvelskiver), da dette krever nevrokirurgisk vurdering og behandling.
C Kraftig redusert høyde av flere mellomvirvelskiver cervikalt
D Spinal stenose cervikalt

000015d4c1ba076fa6

21
Du er turnuslege i akuttmottak og tar imot en 70 år gammel kvinne som ifølge AMK fikk komplett venstresidig kraftreduksjon for circa én time siden. Du tar en CT caput undersøkelse, som viser verken infarkt eller blødning. En CT angio caput/collum viser en okklusjon i høyre a. cerebri media. Du gjør en klinisk vurdering av pasienten, som er urolig og veldig opptatt av sin høyre kroppshalvdel, og du ønsker i utgangspunktet å utføre en NIHSS (National Institute of Heath Stroke Scale).
Hva tenker du om NIHSS i denne situasjonen?

A Pasienten får sannsynligvis et lavt skår på NIHSS (< 5 poeng).
B Pasienten samarbeider dårlig og kan ikke skåres på NIHSS.
C Pasienten er helt klart rammet av et hjerneinfarkt. Du bruker ikke tid på NIHSS.
Det bør alltid gjøres en NIHSS for å screene for utfall og denne kan utføres raskt
D X Pasienten får sannsynligvis et høyt skår på NIHSS (>10 poeng).
Ut fra beskrivelsen, så har pasienten en paralyse i venstre overeks (3 eller 4 poeng), venstre undereks (3 eller 4 poeng) og sannsynlig uttalt neglekt (2 poeng). Ingen informasjon om orientering, blikkparese, synsfeltutfall, ansiktsparese eller sensibilitetstap. Det er påvist en okklusjon i a. cerebri media, og da er pasienten sannsynligvis i ferd med å få et stort, kortikalt mediainfarkt som medfører noen av disse symptomene, selv om de ikke er nevnt av AMK.

000015d4c1ba076fa6

22
Du jobber på avdeling for hjerneslag og hilser på en 65 år gammel mann. Han ble innlagt i går kl 13 etter at han fikk kraftreduksjon i venstre overekstremitet og balansevansker. Pasienten har fra tidligere hypertensjon og diabetes mellitus. Han har også hjertekarsykdom og gjennomgikk et fremreveggsinfarkt for 2 måneder siden.
Blodtrykk er 160/90, telemetri i 20 timer viser sinusrytme. Ingen bilyd ved hjerteundersøkelse. CT caput ved innkomst viste ingen infarkt eller blødning, og pasienten ble behandlet med trombolyse med oppstart 2 timer etter debut. MR caput i dag viser to mindre infarkter i høyre capsula interna og i høyre cerebellum.
Hva er den mest sannsynlige årsaken til infarktene?

A Atrieflimmer.
B En høyresidig carotisstenose (80% stenose).
C En patent foramen ovale (PFO).
D X Et venstre ventrikkel-aneurisme.
Pasienten har infarkter i 2 forskjellige forsyningsområder i hjernen. Dette tyder på en sentral embolikilde.
I utgangspunt er atrieflimmer den mest sannsynlige kilden, men vi har 20 timer med sinusrytme, og pasienten har gjennomgått et stort hjerteinfarkt innen 3 måneder.
Da blir det mest sannsynlig at embolien kommer fra et venstre ventrikkel-aneurisme.

000015d4c1ba076fa6

23
Ved hvilke nevroanatomisk nivå begynner vanligvis den sympatiske grensestrengen (truncus sympaticus) ?

A Th12-L1
B C1 -C2
C X Th4 - Th6
Th 6 er riktig
D C7-C8
E L5/S1

000015d4c1ba076fa6

24
En 70 år gammel mannlig pasient har blitt behandlet med digoksin for atrieflimmer og hjertesvikt i flere år. Serumkonsentrasjonen har stort sett ligget mellom 0,8-0,9 nmol/l (referanseområde: 0,6-1,2 nmol/l), og den kliniske effekten har vært utmerket. Nå har pasienten startet opp med et annet legemiddel som har medført redusert nyrefunksjon. Glomerulær filtrasjonsrate (GFR) er redusert fra 100 ml/min til 60 ml/min.
Hvordan forventer du at dette vil endre dosebehovet for digoksin?

A Dosebehovet øker med 40 %
B Dosebehovet minker med 60 %
C Dosebehovet øker med 60 %
D X Dosebehovet minker med 40 %
Digoksin utskilles i all hovedsak uendret via nyrene. Når nyrefunksjonen reduseres med 40 %, vil dosebehovet for et legemiddel som i all hovedsak utskilles uendret via nyrene reduseres tilsvarende. Det er vanskelig å tenke seg at det relative dosebehovet skal bli redusert mer enn den relative endringen i GFR.

000015d4c1ba076fa6

25
Du behandler en pasient med det direktevirkende orale antikoagulasjonsmidlet apiksaban (Eliquis) på grunn av gjennomgått hjerteinfarkt og persisterende atrieflimmer. Du er usikker på om pasienten tar legemidlet som forskrevet.
Hvilken laboratorieanalyse er best egnet for å undersøke dette nærmere?

A INR
B Trombintid
C APTT (tidligere Cephotest)
D X Serumkonsentrasjonsmåling av apiksaban
Konvensjonelle koagulasjonstester som APTT, INR og trombintid er lite følsomme for DOAK-behandling. Serumkonsentrasjonsmålinger regnes som den beste markøren for monitorering av DOAK, men referanseområdene er ikke veldefinerte og kun veiledende.

000015d4c1ba076fa6

26
Du behandler en ung kvinne med lamotrigin mot epilepsi. Du finner ut at hun er blitt gravid.
Hva må du nå være oppmerksom på?

A Lamotrigindosen må reduseres for å beskytte barnet mot fosterskadelige effekter
B Lamotrigin utskilles vanligvis i vesentlig mindre grad under graviditet, og pasienten kan trenge dosereduksjon under svangerskapet for å unngå økte bivirkninger
C Lamotrigin er kontraindisert under graviditet på grunn av fosterskadelige effekter
D X Lamotrigin utskilles vanligvis i vesentlig større grad under graviditet, og pasienten kan trenge doseøkning under svangerskapet for å unngå terapisvikt
Eneste riktige svar.

000015d4c1ba076fa6

27
Hvilken bakteriart oppfattes alltid som årsak til sykdom når den finnes i et klinisk prøvematriale?

A Streptococcus pneumonae
B Neiseria meningitidis
C Streptococcus pyogenes
D X Legionella pneumophila
Alle de tre andre bakterieartene kan finnes i øvre luftveier uten å være årsak til sykdom.

000015d4c1ba076fa6

28
Du jobber som LIS på en nevrologisk sykehusavdeling og behandler en voksen mann med lamotrigin mot epilepsi. Han har fortsatt epileptiske anfall og overlegen anbefaler at du legger til valproat. Du husker at det er interaksjonsfare ved samtidig bruk av disse to legemidlene.
Hvilken interaksjon skal du være spesielt oppmerksom på?

A X Valproat kan hemme metabolismen av lamotrigin i vesentlig grad, slik at det vanligvis er behov for betydelig lavere dosering av lamotrigin
Eneste riktige svar.
B Lamotrigin kan indusere metabolismen av valproat i vesentlig grad, slik at det vanligvis er behov for betydelig høyere dosering av valproat
C Lamotrigin kan hemme metabolismen av valproat i vesentlig grad, slik at det vanligvis er behov for betydelig lavere dosering av valproat
D Valproat kan indusere metabolismen av lamotrigin i vesentlig grad, slik at det vanligvis er behov for betydelig høyere dosering av lamotrigin

000015d4c1ba076fa6

29
Du behandler en pasient med terbinafin tabletter på grunn av et gjenstridig tilfelle av neglesopp. Pasienten har vært på legevakten på grunn av akutte ryggsmerter og fått forskrevet et kodein-preparat mot ryggsmertene. Du husker at kodein må omdannes til en aktiv metabolitt for å utøve sin smertestillende effekt ved bruk av terapeutiske doser, og at denne aktiveringen kan hemmes i uttalt grad av terbinafin.
Hvilket CYP-isoenzym spiller en nøkkelrolle i denne interaksjonen?

A CYP2C19
B X CYP2D6
Kfr. de godkjente norske preparatomtalene (SPC) og interaksjonssøk på Legemiddelverkets hjemmesider (www.slv.no)
C CYP3A4
D CYP2C9

000015d4c1ba076fa6

30
Du arbeider som LIS i rus- og avhengighetsmedisin, og skal igangsette legemiddelassistert rehabilitering (LAR) hos en 43 år gammel mann med opioidavhengighet. Du finner i journalen hans at han har lang QT-tid-syndrom, en forstyrrelse i hjertets elektriske system som er forbundet med økt risiko for alvorlig hjerterytmeforstyrrelse og plutselig død.
Hvilket opioid er kjent å kunne øke risikoen ved denne tilstanden?

A X Metadon
Det er kjent at metadon i høye doser, dvs. over ca. 100 mg/døgn, kan øke QT-tiden og dermed øke risikoen for ventrikkelarytmier av typen torsades de pointes. Det er mer usikkert om doser på under 100 mg/døgn er assosiert med en signifikant økt forlengelse av QT-tiden. Buprenorfin ser ut til å være et sikkert alternativ til metadon hos pasienter i LAR. Buprenorfin bør derfor velges fremfor metadon hos pasienter som har hatt økning i QT-tiden med metadon eller som har kjent forlenget QT-tid fra tidligere. Oksykodon og morfin brukes ikke i LAR.
B Morfin
C Buprenorfin
D Oksykodon

000015d4c1ba076fa6

31
Klasse Ia-antiarytmika utøver sin effekt ved å blokkere spenningsstyrte natrium- og kaliumkanaler. Blokkering av disse kaliumkanalene vil forlenge repolariseringen. Hvilken av de følgende arytmiene vil klasse Ia-antiarytmika i størst grad kunne disponere for?

A X Torsades de pointes
Den forlengede repolariseringen øker QT-tiden og gjør dermed hjertet mer sårbart for torsades de pointes-arytmier
http://www.cvpharmacology.com/antiarrhy/sodium-blockers
B Atrieflimmer
C Ventrikkelflimmer
Vil i så fall kun være sekundært til torsades de pointes, og torsades-arytmier går noen ganger over spontant - derfor er ventrikkelflimmer mer uvanlig enn torsades-artymier.
D Atrioventrikulær nodal reentrytakykardi

000015d4c1ba076fa6

32
Ved behandling av alvorlig pneumoni med respirasjonssvikt brukes kombinasjoner med antibiotika der bl.a. aminoglykosider inngår. Disse medikamentene har en del bivirkninger som det er viktig å ta hensyn til under behandlingen.
Hvilken bivirkning av aminogykosid er den viktigste å vurdere ved doseringen i et slikt tilfelle?

A Fare for utvikling av pseudomembranøs kolitt.
Ikke riktig. All antibiotika kan gi forstyrret tarmflora og diare, men bruk av aminoglykosider gir ofte ikke pseudomembranøs kolitt eller klostridium-infeksjon. Andre medikamenter som klindamycin er mer potent for denne bivirkningen.
B Interaksjon med andre medikamenter som metaboliseres via Cytokrom P-450.
Ikke riktig. Ved all behandling med medikamenter kan det være fare for interaksjoner, men aminoglykosider er ikke de antibiotika som vanligst forårsaker dette. OBS behandling med makrolider sammen med medikamenter som metaboliseres via cyt p-450 (eks warfarin).
C X Fare for utvikling av nyreskade
Riktig. Aminoglykosider er potensielt nyretoksiske og kan gi nyreskader særlig ved dehydreringer, nedsatt nyrefunksjon, hos eldre, ved høye doseringer og ved langtidsbruk. Derfor er det helt nødvendig med konstrasjonsmålinger av medikamentet og serummålinger av kreatinin under behandlingen.
D Allergisk reaksjon pga kryssreaksjon med andre medikament
Ikke riktig. All antibiotka har potensial for allergiske reaksjoner, men dette er ikke så vanlig ved behandling med amioglykosider, slik som det f.eks. er ved bruk av penicilliner.

000015d4c1ba076fa6

33
En 83 år gammel immobilisert og overvektig mann innlegges med spørsmål om lungeembolus (LE) grunnet lett og gradvis økende dyspnoe, uten brystsmerter. Normalt BT, Puls, RR, EKG og arteriell blodgass (romluft). Tidligere frisk, foruten benign prostatahypertrofi
Hva er beste diagnostiske overveielse ved negativ D-dimer for denne pasienten?

A Mest sannysnlig har pasienten lungeemboli, men antikoagulasjon vil ikke ha effekt når D-dimer er negativ
Feil svar: Symptomer og funn hos denne pasienten tilsier lav sannsynlighet for lungeembolus, og sammen med neg D-dimer har pasienten sannsynligvis ikke LE (99% NPV i denne situasjon), hvorfor en avslutter lungeembolus utredning og utreder istedet pasienten for annen årsak til dyspnoe. D-dimer brukes ikke som parameter for presumptiv effekt av antikoagulasjon
B Mest sannsynlig har pasienten ikke lungeemboli og det er ikke nødvendig med videre utredning
Se kommentar under Svar A, og tung pust skal likevel utredes mht differensialdignoser
C X Mest sannsynlig har pasienten ikke lungeemboli, og pasienten bør utredes for mulig annen årsak til dyspnoe
Riktig svar: Symptomer og funn hos denne pasienten tilsier lav sannsynlighet for lungeembolus, og sammen med neg D-dimer har pasienten sannsynligvis ikke LE (99% NPV i denne situasjon), hvorfor en avslutter lungeembolus utredning og utreder istedet pasienten for annen årsak til dyspnoe.
D Mest sannsynlig har pasienten ikke lungeemboli, men mer sannsynlig lungebetennelse
Feil svar: Symptomer og funn hos denne pasienten tilsier lav sannsynlighet for lungeembolus, og sammen med neg D-dimer har pasienten sannsynligvis ikke LE (99% NPV i denne situasjon), hvorfor en avslutter lungeemboli utredning og utreder istedet pasienten for alternativ årsak til dyspnoe. Ei heller er lungebetennelse sannsynlig (symptomer, funn og symptomvarighet), og D-dimer har ikke utsagnsverdi for pneumoni

---

000015d4c1ba076fa6

34
En 25 år gammel kvinnelig pasient med akutt innsettende brystsmerter og dyspné ankommer akuttmottaket. Hun beskriver smerten som stikkende og lokalisert til venstre side av brystet. Ved undersøkelse finner du nedsatt respirasjonslyd og hypersonor perkusjonslyd på venstre side.
Hvilken diagnose er mest sannsynlig for denne pasienten?

A X Pneumothorax
Akutt innsettende dyspné med ensidige brystsmerter er typisk for pneumothorax. Hypersonor perkusjonslyd og svekket respirasjonslyd på affisert side underbygger dette. Kilde: Norsk elektronisk legehåndbok "Spontan pneumothorax"
B Lungeemboli
Akutt innsettende dyspné med ensidige brystsmerter er forenelig med lungeemboli. Hypersonor perkusjonslyd og svekket respirasjonslyd på affisert side taler imidlertid mot dette.
C Akutt hjertesvikt
Dyspné og brystsmerter er forenelig med akutt hjertesvikt. En ville kanskje også forventet hoste og bilaterale knatrelyder basalt. Og vanlige auskultasjonsfun er bilaterale, basale knatrelyder.
D Akutt hjerteinfarkt
Akutt innsettende dyspné med brystsmerter er forenelig med hjerteinfarkt. Smertens stikkende og ensidige karakter er imidlertid ikke typisk (det typiske er retrosternale, klemmende brystsmerter med utsråling). De øvrige funnene taler også imot hjerteinfarkt,ved samtidig hjertesvikt er det typiske bilaterale, basale knatrelyder.

000015d4c1ba076fa6

35
En 65 år gammel kvinne med KOLS grad III legges inn som øyeblikkelig hjelp grunnet uttalt dyspné. Pasienten har takypné og puster gjennom sammenpressede lepper. Det er hypersonor perkusjonslyd og ekspiratoriske pipelyder over begge lunger. Det er ingen dempning eller inspiratoriske knatrelyder og CRP er < 5 mg/L. Du tar en blodgass.
Hvilke blodgassverdier vil du forvente hos denne pasienten?

A Lav PaO2, normal PaCO2 og normal pH
Pasienten får ikke tilført tilstrekkelig med luft til alveolene. Konsekvensen av dette er at blodet ikke blir oksygenert i tilstrekkelig grad, karbondioksid blir ikke luftet ut i tilstrekkelig grad og blodet blir surt. Dette kalles for en type II respirasjonssvikt. Basisbog i medicin og kirurgi, kapittel 15, 2016

B X lav PaO2, høy PaCO2 og lav pH
Pasienten får ikke tilført tilstrekkelig med luft til alveolene. Konsekvensen av dette er at blodet ikke blir oksygenert i tilstrekkelig grad, karbondioksid blir ikke luftet ut i tilstrekkelig grad og blodet blir surt. Dette kalles for en type II respirasjonssvikt. Basisbog i medicin og kirurgi, kapittel 15, 2016

C Normal PaO2, høy PaCO2 og høy pH
Pasienten får ikke tilført tilstrekkelig med luft til alveolene. Konsekvensen av dette er at blodet ikke blir oksygenert i tilstrekkelig grad, karbondioksid blir ikke luftet ut i tilstrekkelig grad og blodet blir surt. Dette kalles for en type II respirasjonssvikt. Basisbog i medicin og kirurgi, kapittel 15, 2016

D Lav PaO2, høy PaCO2 og høy pH
Pasienten får ikke tilført tilstrekkelig med luft til alveolene. Konsekvensen av dette er at blodet ikke blir oksygenert i tilstrekkelig grad, karbondioksid blir ikke luftet ut i tilstrekkelig grad og blodet blir surt. Dette kalles for en type II respirasjonssvikt. Basisbog i medicin og kirurgi, kapittel 15, 2016

000015d4c1ba076fa6

36
En mann på 35 år kommer til deg som fastlege med symptomer fra luftveiene. Han jobber som industrimekaniker i kjemisk prosessindustri og har hatt plagsom tungpust, hoste og piping i brystet de siste fire månedene, uten hemoptyse. Han merket disse plagene rett etter en brannulykke på jobb, hvor han fikk i seg mye røyk og støv. Han hadde et kort sykehusopphold i forbindelse med dette, men har vært i full jobb siden. Han har ikke hatt lignende symptomer tidligere, og har ingen kjente allergier. Han røyker ikke, og rtg. thorax er uten anmerkning.
Hvilken tilstand er mest sannsynlig hos denne pasienten?

A Inhalasjonsfeber
Denne tilstanden har vanligvis et meget kort forløp med influensaliknende symptomer som kommer få timer etter eksponering, og går over i løpet av et døgn. Betegnelsen innbefatter f.eks. metallfeber og ODTS (organic dust toxic syndrome). Typisk får man toleranse mot eksponeringen i løpet av en arbeidsuke, for så å få det tilbake etter helger og ferie (derav også kalt « mandagsfeber»). Man antar at denne tilstanden er godartet, altså at den gir ikke gir sekveler.

B Lungecancer
Ved mistanke om lungekreft, tenker man gjerne på snikende symptomer som kommer over lang tid (særlig hoste og heshet), i tillegg til hemoptyse. At dette skulle oppstå og gi symptomer som en følge av arbeidsulykken, er ikke sannsynlig i løpet av såpass kort tid. Mannen er også ung, og røyker ikke, noe som taler i mot. Yrkesmessig er mannen trolig utsatt for en viss risiko.

C Pneumokoniose
Dette er en betegnelse på de såkalte «støvlungesykdommene» og innebefatter f.eks. silikose og asbestose som de hyppigste formene. Disse sykdommene gir typisk snikende symptomer i løpet av mange års eksponering. Det er særlig de som jobber med f.eks. tunnelarbeid, stein eller skiferindustri som kan få silikose, mens asbestose er mindre vanlig (forbudt brukt i dag). Det er lite trolig at denne pasienten har vært utsatt for slike stoffer i forbindelse med en brannulykke. Rtg. thorax vil ofte vise små runde noduli (1-10mm) ved silikose og gjerne pleuraplakk ved asbestose.

D X Reactive Airway Dysfunction Syndrome (RADS)
Er en form for (her arbeidsrelatert) astma som kjennetegnes av astmaliknende symptomer som kommer akutt etter en hendelse med massiv eksponering for slimhinneirriterende stoffer. Tilstanden skal ha vart noen måneder for å kunne stille denne diagnosen og man må utelukke andre årsaker.

000015d4c1ba076fa6

37
En 62 år gammel mann kommer til undersøkelse på lungepoliklinikken. Han har vært trett og uopplagt over flere år. Han er mangeårig røyker, svært overvektig og kona har observert pustestopp om natta. Du ser at han er blå på fingre og lepper. Du velger ta en blodgass som viser følgende verdier:

	Verdi	Normalområde
pH	7.35	7.35-7.45
pCO_2	9.6	4.7-5.9
HCO3	40	21-27
sO2	72.5 %	95-98 %

Hva er beste tolkning av blodgassen?

A X Kronisk type 2 respirasjonssvikt
Blodgass viser kronisk type 2 respirasjonssvikt med høy pCO2, lav sO2 og høy bikarbonat (renal retensjon av bikarbonat)
B Ren type 1 respirasjonssvikt
C Metabolsk acidose
D Akutt type 2 respirasjonssvikt

000015d4c1ba076fa6

38
En 73 år gammel mann med kjent uttalt emfysem og alvorlig KOLS (FEV1 32 % av forventet) innlegges i sykehus. Lege i mottak vurderer tilstanden som akutt forverring av KOLS med behov for ikke invasiv overtrykksventilering (BIPAP). Pasienten flyttes derfor til lungeoveråkningen for behandling. Trykkinnstillingene økes gradvis i løpet av den første timen. En time senere blir du som vakthavende lege tilkalt da oksygenmetning plutselig har falt fra 94% til 72%. Du auskulterer over lungene og hører redusert respirasjonslyd over høyre lunge. Hva er mest sannsynlige årsak til forverringen av pasientens tilstand?

A lungeødem
B Ytterligere forverring av KOLS
C X Pneumothorax
Ved overtrykksventileing hos pasienter med emfysem kan slik behandling medføre ruptur av emfysem bulla resulterende i penumothorax.
D pneumoni

000015d4c1ba076fa6

39
Hvilken bakterie finnes ofte i øvre luftveier uten å være årsak til sykdom?

A X Haemophilus influenzae
H. influenzae finnes både med og uten polysakkaridkapsel. Særlig akapsulære stammer finnes ofte i øvre luftveier som kolonisator.
B Legionella pneumophila
C Bordetella pertussis
D Mycobacterium tuberculosis

000015d4c1ba076fa6

40
En 15 år gammel gutt oppsøker legekontoret på grunn av økende hoste de siste to ukene. Han føler seg elendig og har ikke vært på skolen de siste to dagene. Han har målt temperaturen til 38.1 grader C kvelden før. Ved klinisk undersøkelse finnes sparsomme krepitasjonslyder over høyre lungers bakflate i midtfeltet. CRP 45.
Hvilken mikrobiologisk etiologi er mest sannsynlig?

A Legionella pneumophila
B Streptococcus pneumoniae
C Bordetella pertussis
D X Mycoplasma pneumoniae
Ved kikhoste ses hoste, men ikke pneumoni (krepitasjon ved auskultasjon). Legionellose er sjelden i Norge og når det forekommer er det gjerne hos eldre med noe nedsatt immunstatus, ofte etter smitte utenlands, og ofte mer alvorlig forløp. Pneumokokkpneumoni gir vanligvis alvorlig klinikk, med sengeliggende pasient (vs "walking pneumonia" ved mycoplasmapneumoni).

000015d4c1ba076fa6

41
En 35 år gammel mann oppsøker legekontoret på grunn av blodig diare. Han forteller at diareen startet 3 dager etter at han kom hjem fra telttur i Trollheimen.
Hva er mest sannsynlig mikrobiologisk etiologi?

A Enterohemorrhagisk E. coli
B Shigella flexneri
C Salmonella enteritidis
D X Campylobacter jejuni
Inntak av vann fra bekker og vann fjellet er en kjent risko for campylobacter-infeksjon. Campylobacteriose er i tillegg dessuten vanligere enn de andre tre svaralternativene, uavhengig av denne risikofaktoren.

000015d4c1ba076fa6

42
Hvilken luftveispatogen bakterieart er alltid følsom for penicillin?

A Mycoplasma pneumoniae
Mangler cellevegg- og er derfor naturlig resistent overfor penicillin.
B Streptococcus pneumoniae
Både nedsatt intermediær følsomhet og resistens ses hos pneumokokker mot penicillin, pga endret penicillinbindende protein.
C Haemophilus influenzae
Det finnes både kromosomal og betalaktamasesmediert resistens mot penicillin hos H. influenzae.
D X Streptococcus pyogenes
Det vanlige er jo at bruk av et antibiotikum medfører resistensutvikling, men dette er altså et unntak: til tross for omfattende behandling av S. pyogens infeksjoner over mange år, ses det fortsatt ikke resistens hos S. pyogenes mot penicillin.

000015d4c1ba076fa6

43
Jente 19 år faller 2,5 meter fra en klatrevegg. Hun er kortvarig bevisstløs (d.v.s. få sekunder) og husker ikke hva som skjedde. Du er LIS i mottak på lokalsykehus og undersøker henne 1 time senere. Hun har en Glasgow Coma Scale-skår på 14 og hematotympanon venstre side.
Hvordan bør du håndtere pasienten videre?

A Rekvirere MR og hvis den ikke viser intrakranial blødning observere pasienten på sykehus
Det er ikke indikasjon for MR-undersøkelse som en screening av lett hodeskade (skandinaviske retningslinjer for håndtering av lett hodeskade m.m). Det er en mye mer ressurskrevende undersøkelse enn CT, og foreløpig utføres det sjelden MR akutt av pasienter med lett traumatisk hjerneskade (som er en forholdvis stor pasientgruppe). Forskning viser likevel at flere pasienter får påvist skade i hjernevevet på MR enn ved CT.
B Ringe nevrokirurgisk vakthavende lege ved universitetssykehuset og diskutere videre behandling
Håndtering av slike pasienter er ikke spesialistarbeid og skal kunne håndteres på lokalsykehus. Dersom pasienten har intrakraniale funn på CT kan det eventuelt bli aktuelt å diskutere pasienten med lege ved nevrokirurgisk avdeling.
C X Rekvirere CT og observere henne på sykehus selv om den ikke viser intrakranial skade
Hematotympanon er et indirekte tegn på basisfraktur. Dette er en risikofaktor både i henhold til skandinaviske retningslinjer fra 2000 og reviderte retningslinjer fra 2013. Dette er altså en risikofaktor for å kunne utvikle blødninger spesielt de første 12-24 timer etter skaden. Det anbefales da CT og observasjon på sykehus etterpå.
D Rekvirere CT og hvis den ikke viser intrakranial blødning, sende henne hjem
Pasienten bør observeres i sykehus selv om CT ikke viser intrakranial skade da hematotympanon er et indirekte tegn på basisfraktur. Dette er en risikofaktor både i henhold til skandinaviske retningslinjer fra 2000 og reviderte retningslinjer fra 2013. Det anbefales da CT og observasjon på sykehus.

0000015d4c1ba076fa6

44
En gammel dame kommer på ditt kontor etter å ha falt på badet. Du har lært at man som ledd i vurderingen hos slike pasiente bør gjøre testen Short Physical Performance Battery (SPPB).
Hvilke tre deltester består denne av?

A Balansetest på en fot med lukkede øyne, 6 meter gangtest, gripestyrke
B X Balansetest med begge føtter i golvet og åpne øyne, 4 m ganghastighet, reise og sette seg fem ganger
Dette er de 3 deltestene som inngår i SPPB
C Balansetest på en fot og åpne øyne, 10 m gangtest, gripestyrke
D Balansetest med begge føtter i golvet og åpne øyne, 10 meter gangtest, antall reise/sette seg på 30 sek

---

0000015d4c1ba076fa6

45
Du er ny fastlege for en kvinne på 22 år som fikk en alvorlig traumatisk hjerneskade for et år siden. Hun kommer fordi hun synes alt er vanskelig og trenger hjelp til å få det bedre. Hun beskriver problemer med humøret, søvnvansker og hukommelsesproblemer. Det praktiske i hverdagen går bra. Hun har før skaden gjennomført videregående skole med gode karakterer og hadde gått et år på medisinstudiet da skaden skjedde. Nå tror hun ikke at hun kan klare å fullføre dette. Du vil sammen med henne lage en oversikt som konkretiserer hennes funksjon og totalsituasjon, og du tenker at WHOs klassifikasjon ICF (International Classification of Function), med fem områder er velegnet.
Hvilke fire områder har du fått frem informasjon om?

A Kroppsstruktur og -funksjon, aktivitet, personlige faktorer og miljøfaktorer.
Dette er ikke riktig. I følge dette alternativet mangler informasjon om deltakelse, men oppgaven beskriver at hun studerer medisin, men at hun ikke klarer å delta på studiet nå.
B Kroppsstruktur og -funksjon, aktivitet, deltakelse og miljøfaktorer.
Dette er ikke riktig. I følge dette alternativet mangler informasjon om personlige faktorer, men oppgaven beskriver henne som en jente med gode karakterer som studerer medisin, altså gode ressurser evnemessig.
C X Kroppsstruktur og -funksjon, aktivitet, deltakelse og personlige faktorer.
Dette er riktig. Det beskrives ingen ting om hva slags situasjon hun har når det gjelder bolig, familie, nettverk el.l. Altså mangler miljøfaktorer.
D Kroppsstruktur og -funksjon, deltakelse, personlige faktorer og miljøfaktorer.
Dette er ikke riktig. I følge dette alternativet mangler informasjon om utførelse av aktiviteter, men oppgaven beskriver at "det praktiske i hverdagen går bra".

000015d4c1ba076fa6

46
En kvinne på 70 år kommer til fastlegen med gangvansker. Hun har følt seg klossete og svak i bena når hun går og er ofte nær å falle. I tillegg har det blitt mye vanskeligere å strikke. Ved undersøkelse finner man noe svak kraft i bena og Rombergs prøve er positiv. Kvinnen får en sterk smerte som skyter nedover ryggen og litt ut i bena når hun bøyer nakken framover.
Hvilken tilstand passer det kliniske bildet best med?

A Lumbal spinalstenose
Passer ikke med øvre motornevronsymptomer, Lhermittes tegn og at kvinnen rapporterer dårligere finmotorikk med hendene.
B Cervikal radikulopati
Her ville man forventet radikulopati og tilhørende symptomer fra armer og/eller skuldre.
C Polynevropati
Ikke vanlig med Lhermittes tegn
D X Cervikal spinalstenose
Kvinnen har Lhermittes tegn (utstrålende smerter nedover ryggsøylen og eventuelt ut i ekstremiteter ved nakkebøying) og gangvansker. Dette peker sterkt i retning av trange forhold for ryggmargen i nakken, altså en myelopati.

000015d4c1ba076fa6

47
En 23 år gammel mann har etter en fallulykke pådratt seg en komplett ryggmargsskade i nivå Th4. Han har som følge av skaden fått blæreparese. Han har ingen skader eller sykdom i urinveiene for øvrig.
Hvilken blæretømmingsmetode vil du som rehabiliteringslege anbefale en måned etter skaden?

A Permanent transurethralt kateter
Ikke mest riktig. Han bør tømme blæren med intermitterende kateterisering. Dette er nærmere fysiologisk blæretømming, og reduserer risikoen for infeksjoner sammenholdt med å ha et permanent kateter.
B X RIK, ren intermitterende kateterisering
Riktig. Dette er blæretømmingsalternativet som er nærmest fysiologisk blæretømming, og som har lavest risiko for infeksjoner.
C Permanent suprapubiskateter
Ikke mest riktig. Dersom mulig bør han tømme blæren med intermitterende kateterisering. Dette er nærmere fysiologisk blæretømming, og reduserer risikoen for infeksjoner sammenholdt med å ha et permanent kateter.
D Urostomi
Ikke riktig. Med normale forhold i urinveier bør en tilstrebe et mindre invasivt tiltak som er nærmere fysiologisk blæretømming, dvs intermitterende kateterisering

000015d4c1ba076fa6

48
En pasient tar kontakt med sin fastlege grunnet nakkesmerter og smerter utover i venstre skulder og overarm. Du vil undersøke pasienten i håp om å finne en sannsynlig årsak til pasientens plager. Du har inspisert og palpert nakken og tilgrensende områder.
Hvilket sett av undersøkelser vil du så velge?

A Aktiv og passiv bevegelighet i nakken i alle bevegelses retninger. Nevrologisk undersøkelse med test av reflekser, sensibilitet og kraft i venstre overekstremiteter. Lasegues test.
Skulderundersøkelse er relevant her og er ikke nevnt.

B Aktiv og passiv bevegelighet i nakken i alle bevegelses retninger. Nevrologisk undersøkelse med test av reflekser, sensibilitet og kraft i begge overekstremiteter. Skulderundersøkelse med aktiv bevegelighet i alle retninger.
Spurlings test er også relevant her og er ikke nevnt.

C Aktiv og passiv bevegelighet i nakken i alle bevegelses retninger. Nevrologisk undersøkelse med test av reflekser, sensibilitet og kraft i begge overekstremiteter. Spurlings test.
Skulderundersøkelse er relevant her og er ikke nevnt.

D X Aktiv og passiv bevegelighet i nakken i alle bevegelses retninger. Skulderundersøkelse med aktiv bevegelighet i alle retninger. Nevrologisk undersøkelse med test av reflekser, sensibilitet og kraft i begge overekstremiteter. Spurlings test.
Mest korrekt da svaret inneholder skulderundersøkelse i tillegg til nakkeundersøkelse. Dette kan være en C5 rotaffeksjon og/eller skyldes skulderproblematikk. Derfor er det viktig å undersøke skulderen i tillegg til nakken.

000015d4c1ba076fa6

49
En 56 år gammel mann har de siste to årene vært plaget av intense, korte, skarpe og lynende smerter i venstre kinn, overleppe og overkjeve. Anfallene kan utløses opptil 50-60 ganger daglig, og de kan utløses av å tygge, snakke, pusse tenner, kald vind og berøring av venstre kinn. Han har nylig vært hos tannlege og har normal tannstatus. MR caput er av god kvalitet og gir ingen holdepunkter for nevrovaskulær konflikt. Karbamazepin lindret initialt smertene, men har dårligere effekt nå og gir også plagsomme bivirkninger.
Hvilken nevrokirurgisk behandling kan være aktuell?

A X Ablasjonsbehandling av venstre ganglion Gasseri
Pasienten har trigeminusnevralgi. Ablasjon av ganglion Gasseri enten med glyserol, radiofrekvensbehandling eller ballongkompresjon kan hjelpe denne pasienten. Hos pasienter med trigeminusnevralgi og nevrovaskulær konflikt, kan mikrovaskulær dekompresjon være et godt behandlingsalternativ.

B Intrathekal baclofenbehandling (Baclofenpumpe)
Kan benyttes i behandling av spastisitet

C Kraniocervikal dekompresjon
Dette er et behandlingsalternativ ved symptomgivende Chiari I malformasjon

D Dyp hjernestimulering med stereotaktisk implantasjon av elektroder i globus pallidus internus
Behandlingsalternativ ved uttalt dystoni

000015d4c1ba076fa6

50
Du er turnuslege på sykehus. En 90 år gammel mann er innlagt etter fall i hjemmet. Det ble påvist sepsis med E. coli i blodkulturer. Han har fått antibiotika og er i klar bedring. Han spaserer nå i korridoren og snakker greit, men virker desorientert. I innleggelsesskrivet står det at pasienten for to måneder siden oppsøkte fastlegen fordi han følte at hukommelsen var svekket, han var da hjemmeboende og klarte seg uten hjelp. Fastlegen gjorde Mini Mental Status Examination (MMSE) der pasienten skåret 25/30 poeng. Du velger nå å gjøre ny MMSE og pasienten presterer nå 16/30 poeng.
Hva er den mest sannsynlige årsaken til så ulike testresultater?

A X Pasienten har en betydelig forbigående kognitiv svikt på grunn av akutt sykdom.
Rett. Det er svært sannsynlig at en 90 år gammel pasient utvikler delirium ved sepsis, dette vil i høy grad påvirke testresultatet.
B Pasienten har en raskt progredierende demenstilstand.
Galt. De vanligste demenstilstandene utvikler seg ikke så raskt, så dette er svært usannsynlig.
C Du har skåret vesentlig strengere enn fastlegen.
Galt. Dette er teoretisk mulig, men ville neppe gitt så store utslag. Testen er utformet slik at ulike testere skal skåre nokså likt, dermed vil kun små forskjeller i poengskåre kunne forklares utfra dette. Dette forutsetter selvsagt at testerne har lest instruksen grundig.
D Fallet hjemme skyldes mest sannsynlig et ikke-diagnostisert hjerneslag som også har gitt betydelige kognitive utfall.
Galt. I fravær av fokalnevrologiske utfall er hjerneslag en usannsynlig diagnose, fallet skyldes mest sannsynlig hans sepsis. Et lite hjerneslag kan ikke helt sikkert utelukkes, men dette ville neppe gitt en så uttalt kognitiv svikt.

000015d4c1ba076fa6

51
En 40 år gammel mann trenger blodtransfusjon i forbindelse med operasjon. Blodtypig viser at at han er RhD- (negativ). Screening er negativ.
Ved ABO-typing så resultatet i brønnene slik ut (illustrasjon):

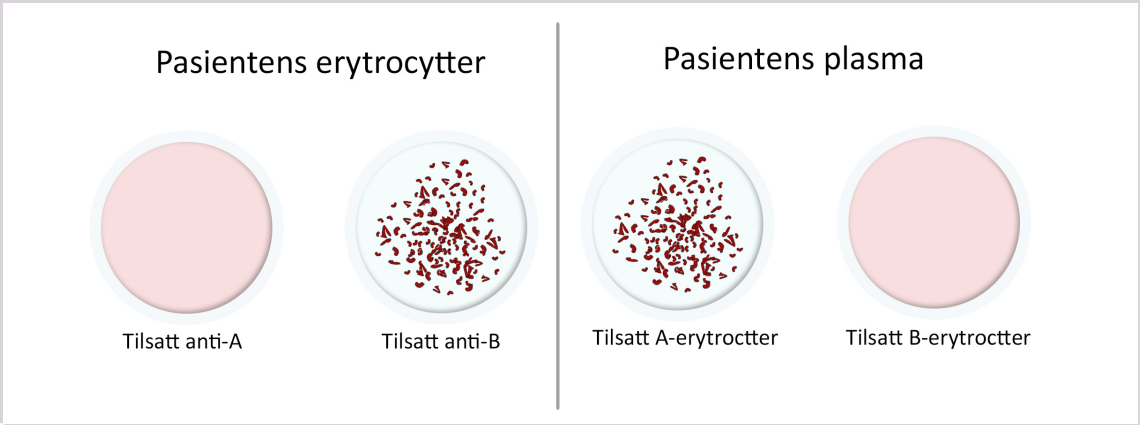

Hva er beste valg av erytrocyttkonsentrat til transfusjonen?

A X B RhD- K+
Dette vil være forlikelig med mannens blodtype. Man skal også gi RhD-forlikelig slik at mannen ikke utvikler antistoffer mot dette. Man vektlegger ikke om blodet er K-positivt eller K-negativt her, og vil alltid prioritere å unngå risiko for RhD-immunisering fremfor risiko for K-immunisering. RhD er mer immunogent enn K. Kvinner før og i fertil alder får alltid K-negativt for å hindre immunisering som kan komplisere svangerskap.
B A RhD- K+
Mannen har blodtype B, og A vil da være uforlikelig og gi opphav til hemolytisk transfusjonsreaksjon.
C A RhD+ K-
Mannen har blodtype B, og A vil da være uforlikelig og gi opphav til hemolytisk transfusjonsreaksjon.
D B RhD+ K-
Man bør gi RhD-forlikelig blod slik at ikke mannen immuniseres unødvendig.

000015d4c1ba076fa6

52
En kvinne på 78 år blir innlagt på sykehus med akutt hematemese og melena. Årsaken er ukjent. Pasienten er sirkulatorisk stabil, og hemoglobinkonsentrasjonen er 9.5 g/dL. Legen i mottagelsen finner indikasjon for erytrocyttransfusjon på grunn av lav hemoglobin og kjent angina pectoris. Ved blodbestilling opplyser bioingeniøren på Blodbanken at pasienten tidligere har fått påvist anti-D og anti-K antistoff.
Er det indikasjon for å gi kvinnen kriseblod fra skapet i mottagelsen?

A Ja, fordi kvinnen har kjent koronarsykdom og det haster å bedre oksygentransporten
B Ja, fordi det ikke er risiko for hemolyse siden kriseblod er negativt for D- og K-antigen
C Nei, fordi det skal utføres forlikelighetstest hos alle pasienter med kjente blodtypeantistoffer
D X Nei, fordi pasienten er sirkulatorisk stabil og tåler å vente på blod fra Blodbanken
Alternativet med at flere tester skal utføres er delvis riktig, men gjelder ikke absolutt. I hastesituasjoner kan det være indisert å bruke kriseblod uten forlikelighetstesting hvis pasienten ellers står i fare for å forblø seg. Den kliniske tilstanden til denne pasienten tilsier ikke at hun trenger helt akutt transfusjon og det er derfor tid til å vente en kort stund til Blodbanken utleverer forlikelig blod. Kriseblod er et «knapphetsgode» som ikke skal brukes fordi det er lettvint.

000015d4c1ba076fa6

53
En kvinne (64 år) er innlagt til hjerteoperasjon. Den preoperative blodprøven viser at hun har blodtype A Rh D-. I blodbankens datasystem står det at hun ble typet til A Rh D+ for 5 år siden.
Hva er den beste måten å følge opp disse funnene?

A Anta at den nye blodtypingen må ha vært utført feil og at blodtypen skal være A Rh D+
Det er aldri forsvarlig å anta noe om en blodtype.
B X Anta at en av prøvene har vært forbyttet og gjøre blodtyping i en ny prøve fra pasienten
Hvis blodtyper ikke stemmer med tidligere svar, er den vanligste grunnen forbytting av prøver. Dette skjer ikke så rent sjelden. Ved den minste tvil må man ta ny prøve med grundig ID-kontroll og gjenta typingen.
C Anta at den gamle prøven må ha vært forbyttet og rette blodtypen til A Rh D-
Det er aldri forsvarlig å anta noe om en blodtype
D Anta at den nye blodtypingen må ha vært utført feil og gjenta typing av den samme prøven
Det er sjelden feil ved selve blodtypingen, som skjer maskinelt og med grundige kvalitetskontroller.

000015d4c1ba076fa6

54
En 65 år gammel økonom oppsøker fastlegen fordi arbeidsgiver har uttrykt at hun ikke fungerer tilfredsstillende i arbeid. Hun har vansker med å lære nye dataprogram til tross for grundig opplæring. Hun har tidligere fungert svært godt, men har nå gjort feil som har ført til at arbeidsgiver ikke stoler på arbeidet hun gjør, og arbeidsgiver har anbefalt henne å søke lege. Pasienten stiller seg uforstående til dette.
Pasientens ektefelle har kontaktet deg og fortalt at at hun hyppigere enn før gjentar seg og at hun på ferie sist sommer hadde større vansker enn før med å orientere seg på nye steder.
Fastlegen henviser til cerebral MRI, som ikke viser patologi.
Hva er mest sannsynlige diagnose?

A Demens med Lewylegemer
Ved demens med Lewylegemer er kjernesymptomene parkinsonisme, fluktuerende kognitiv funksjon, synshallusinasjoner og REM-søvnforstyrrelser. Pasienten har ingen av disse symptomene.
B X Alzheimers sykdom
Pasienten har svikt i korttidshukommelsen som medfører vansker med å lære nye ting. Svikt i korttidshukommelsen er kjernesymptomet ved Alzheimers sykdom. Hun har i tillegg orienteringsvansker geografisk og manglende innsikt. Disse symptomene sees ofte ved Alzheimers sykdom.
Normal cerebral MRI utelukker ikke Alzheimers sykdom.
C Vaskulær kognitiv svikt
Svikt i korttidshukommelsen er ikke typisk ved vaskulær kognitiv svikt.
Normal cerebral MRI utelukker vaskulær kognitiv svikt.
D Frontotemporal demens
Ved frontotemporal demens er typiske symptomer personlighetsendring og/eller språksvikt. Pasienten har ikke noen av disse symptomene.

000015d4c1ba076fa6

55
Pasienten er 57 år og forteller at han i det siste har fått perioder der han sover svært urolig. Han har blitt fortalt at han både har slått og sparket rundt seg. Selv kan han huske at han hadde dramatiske drømmer.
Hvilken diagnose er mest sannsynlig?

A Søvnambulisme
B Obstruktiv søvnapne'
C X REM-søvn parasomni
Urolig søvn parallelt med livlige/dramatiske drømmer passer best med REM-søvn parasomni. Skulle normalt ikke hatt bevegelse parallelt ved dramatiske deømmer. Nyoppstått hos voksne knyttet til/ varsler nevrodegenerativ lidelse
D NREM-søvn-parasomni

56
Som legevaktslege blir du blir tilkalt til en 37 år gammel mann som har hatt sitt første krampeanfall. Du kommer til allerede etter 15 minutter. Da har han våknet og er skjelven og svett med store pupiller. Hjertefrekvensen er over 100. Øyenvitner beskriver at det var generaliserte, synkrone rykninger i nesten 2 minutter.
Hvilken type krampeanfall er mest sannsynlig?

A X Alkoholabstinens-anfall.
Personer med abstinensutløste generaliserte tonisk-kloniske anfall (GTK) er som regel preget av høy sympaticusaktivitet med blant annet tachykardi, tremor og rask oppvåkning. Ved spontane GTK er den postiktale fasen vanligvis preget av søvn og sløvhet. Ved PNES (dissosiasjon) er det typisk med asynkrone bevegelser og åpenbare psykiske symptomer er gjerne supprimert. Konvulsiv synkope varer neppe mer enn 30 sek. Feberkramper er begrenset til alder under 5 år.
B Konvulsiv synkope.
C Feberkramper.
D Første anfall som ledd i epilepsi.
E Psykogent non-epileptisk anfall (PNES).

57
En 65 år gammel mann ønsker å bli henvist til nevrolog fordi han i høyre kinn har hatt gjentatte intense smertehugg av 1-2 sekunders varighet som gjerne utløses ved tannpuss, inntak av mat og drikke, trekk, eller samtale. Ingen smertestillende medisiner har hjulpet, og i perioder har han hatt vanskeligheter for få i seg nok mat og drikke. Du finner nå normale funn ved somatisk og nevrologisk undersøkelse.
Hvilken diagnose vil du skrive i henvisningen til MR caput med angiosekevens?

A Klasehodepine
Forutsetter anfallsvarighet minst 15 minutter
B Kronisk paroximal hemikrani
Indometacinrespons, varighet minst 15 minutter
C Supraorbitalisnevralgi
Gir mer langvarig smerter i pannen
D X Trigeminusnevragi
Passer med anfallsvariighet, lokalisasjon av smerter og med typiske triggere

---

58
En kvinne på 40 år kontakter sin fastlege fordi hun opplever «at verden snurrer rundt». Hun føler seg medtatt, er kvalm og kaster opp, og dette har pågått kontinuerlig i to dager. Hun har ikke hatt tinnitus. Fastlegen henviser pasienten til en rask utredning. MR-undersøkelse viser ingen patologiske funn. Hørselen er normal. Hode-impulstest er patologisk til venstre side. Etter et par uker har hun fortsatt restsymptomer, men er betydelig bedret.
Hvilken tilstand passer best med det kliniske bildet?

A X Vestibularisnevritt
Pasienten har vedvarende rotatorisk svimmelhet. Vestibularisnevritt varer typisk fra dager til uker, og gir rotatorisk svimmelhet uten hørselssymptomer. Positiv hode-impulstest er typisk. Årsak er ukjent, men man antar det kan være infeksiøst, f.eks. grunnet reaktivering av herpes simplex, eller andre nevrotrope virus.
Hjerneslag i bakre kretsløp (vertebralis) er en viktig differensialdiagnose.
B Menières sykdom
Menières sykdom opptrer i anfall. Et typisk anfall gir rotatorisk svimmelhet (evt. med kvalme/ oppkast) kombinert med tinnitus og hørselstap og gjerne dottfornemmelse på det ene øret. Et anfall varer typisk noen timer (oftest mer enn 20 minutter). Mellom anfallene er gjerne hørselen normal, men over tid vil man kunne på permanente hørselstap og tinnitus. Da vår pasient ikke hadde anfall med svimmelhet og ingen hørselssymptomer, er Menières sykdom lite sannsynlig.
C Vestibularisschwannom (akustikusnevrinom)
Akustikusnevrinom er en godartet tumor og kan gi varierende symptomer alt etter hvilke strukturer den gir trykk mot. Hørselstap og etter hvert tinnitus og svimmelhet er vanligst. Da kvinnen kun hadde svimmelhet, intet hørselstap og normal cerebral MRI, er akustikusnevrinom lite sannsynlig.
D Benign paroxysmal posisjonsvertigo (BPPV)
Benign paroxysmal posisjonsvertigo er karakterisert ved korte anfall med karusellsvimmelhet, typisk varighet er 30-60 sekunder, og sjelden mer enn et par minutter. Anfallene kommer gjerne ved bestemte hodebevegelser, f.eks. når pasienten snur seg på en bestemt side når hun ligger. Pasienten har ikke korte anfall som passer med BPPV.

000015d4c1ba076fa6

59
Pasienten kommer og forteller at hun er svært nummen i hendene når hun kjører bil, leser og om natten. Du undersøker pasienten og finner redusert sensibilitet volart, radialt, distalt i hendene.
Hvilken diagnose virker mest sannsynlig?

A Affeksjon av n. ulnaris ved albuen
B X Affeksjon av n. medianus ved håndleddet
Karpaltunnelsyndrom
C Affeksjon av n. medianus ved albuen
D Affeksjon av n. ulnaris ved håndleddet

000015d4c1ba076fa6

60
En 55 år gammel dame kommer til deg i allmennpraksis med ensidig ørebetennelse. Hun har sterke smerter.
Hvordan håndtere du dette videre?

A Du undersøker henne med otoskopi. Hun får råd om smertestillende og slimhinneavsvellende nesedråper. Du henviser henne til audiometri.
Voksne pasienter med ensidig mellomørebetennelse må utredes med tanke på epipharynxtumor. Hun må derfor undersøkes med rhinoskopia posterior, og ved manglende innsyn må hun henvises til ØNH spesialist.

B Du undersøker henne med otoskopi. Hun får råd om smertestillende og slimhinneavsvellende nesedråper. Ingen kontrollavtale.
Voksne pasienter med ensidig mellomørebetennelse må utredes med tanke på epipharynxtumor. Hun må derfor undersøkes med rhinoskopia posterior, og ved manglende innsyn må hun henvises til ØNH spesialist.

C Du undersøker henne med otoskopi og rhinoskopia posterior. Ved rinoskopia posterior får du ikke fullgodt innsyn. Hun får råd om smertestillende og slimhinneavsvellende nesedråper. Ingen kontrollavtale.
Voksne pasienter med ensidig mellomørebetennelse må utredes med tanke på epipharynxtumor. Ved manglende innsyn ved rhinoskopia posterior må hun henvises til ØNH spesialist.

D X Du undersøker henne med otoskopi og rhinoskopia posterior. Ved rhinoskopia posterior får du ikke fullgodt innsyn. Hun får råd om smertestillende og slimhinneavsvellende nesedråper. Du henviser henne til nærmeste ØNH avdeling for undersøkelse.
Voksne pasienter med ensidig mellomørebetennelse må utredes med tanke på epipharynxtumor. Ved manglende innsyn ved rhinoskopia posterior må hun henvises til ØNH spesialist.

000015d4c1ba076fa6

61
Du er turnuskandidat. En mor kommer på legekontoret med sin sønn på 8 år. Hun har merket en hevelse i midtlinjen på øvre del av sønnens hals den siste uken. Du foretar en klinisk undersøkelse og finner riktignok en glatt litt spent hevelse kranialt for larynxsjelettet i midtlinjen. Huden er fritt forskyvelig over, bevegelse mot undelaget er mer usikkert. Det er ingen hudforandringer og ingen infeksjonstegn.
Hva er sannsynlig diagnose?

A Spyttstein
Hevelse under mandibelkanten vekk fra midtlinjen, varierende med matinntak. Svært sjelden hos barn

B X Median halscyste
Riktig sted, oppstår i forløpet av duktus thyreoglossus

C Atypisk mykobakterieinfeksjon
Kommer langsommere og ligger vanligvis helt oppe mot hudoverflaten med blåfarging av denne

D Lateral halscyste
Ligger mer mot siden av halsen like foran den skrå halsmuskelen (m sternocleidomastoideus)

000015d4c1ba076fa6

62
På halsen begrenser denne muskelen (markert med rødt og piler på bildet) det submandibulære triangelet, også beskrevet som region I.

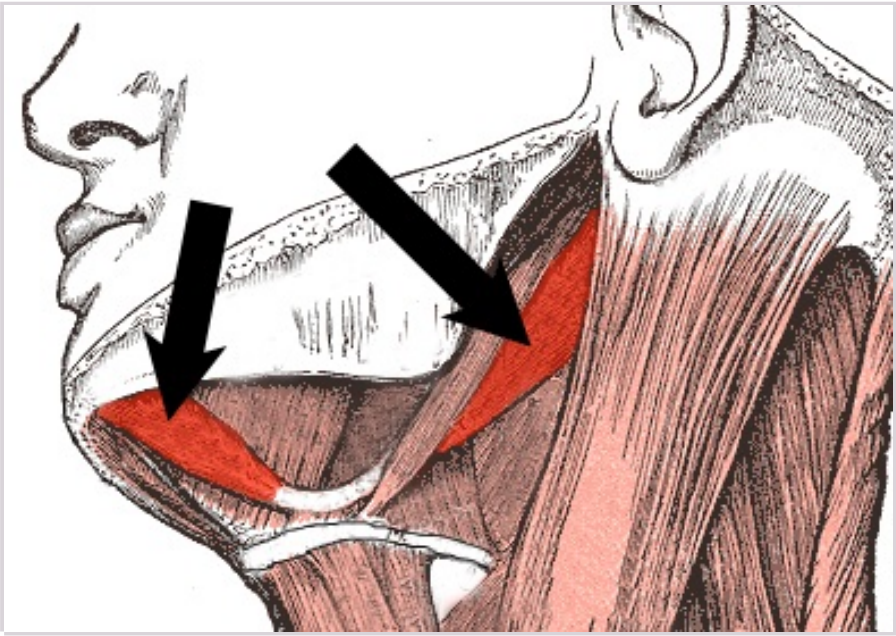

Hva heter denne muskelen?

A Musculus sternocleidomastoideus
Det er den store skrå halsmuskelen, fra mastoidprosessen til clavicula
B X Musculus digastricus
Muskelen med to buker: Går via en tilhefting på tungebenet (os hyoid)
C Musculus masseter
Tyggemuskelen, den går fra arcus zygimaticus til mandibelen
D Musculus stylohyoid
Denne går fra styloidprosessen til tungebenet, ligger nært bakre buk av digastricus

000015d4c1ba076fa6

63
Du har en kvinne på 54 år på allmennlegekontoret. Hun har stadig hevelser over kinnet under øret som etter hvert går helt tilbake uten at det er relatert til måltid. Det er samtidig noe sekret med vond smak som kommer inn i munnen. Du antar at sekretet kommer fra en spyttkjertel i dette området og ønsker å ta en pussprøve fra utførselsgangen.
Hvor finner du den?

A Under tungen nær midtlinjen
Her munner submandibulariskjertelen ut
B X På innsiden av kinnet ved 2. molar
Dette er utmunningsstedet for parotiskjertelen
C I tilslutning til fremre ganebue
Her er det ingen utførselsgang
D I ganen innenfor tannrekken
Her er det kun små kjertler som munner ut

000015d4c1ba076fa6

64
En pasient har over flere måneder vært plaget med sekresjon fra nesen, nesetetthet og press over bihulene og smerter i ansiktet. I perioder blir plagene verre og han får ofte bihulebetennelse.
Hvilken diagnose er mest riktig?

A Allergisk rhinitt
Vanlige symptomer er kløe i nese og øyne, sekresjon fra nesen, nysing og nesetetthet
B Forstørrede concha inferior
Gir nesetetthet. Noen ganger kan tettheten variere fra den ene neseboret til det andre.
C X Kronisk bihulebetennelse uten nesepolypper
Vanlig symptomer ved kronisk bihulebetennelse er nesetetthet, sekresjon fra nesen, press og trykk i ansiktet over bihulene. Hos disse pasientene kan symptomene forverre seg og blusse med akutte bihulebetennelser som varer lenge
D Skjev neseskillevegg
Vanlige symptomer kan være nesetetthet og snorking, munntørrhet spesielt om natten og noen ganger dårlig søvn. Kan også noen ganger bidra til bihulebetennelser dersom skjevheten forhindrer drenasjen fra bihulene

---

000015d4c1ba076fa6

65
Et barn på 5 år kommer sammen foreldrene sine til undersøkelse. Ungen har i lang tid snorket og sovet urolig. Han våkner nesten hver natt. Han har ofte sekresjon ut av nesen og går stort sett med åpen munn.
Hva er sannsynlig diagnose?

A Skjev neseskillevegg
Kan gi nesetetthet og snorking men ikke så ofte snørr ut av nesen
B Polypper under concha media
Polypper i dette området er uvanlig hos barn
C X Forstørret adenoid
Gir symptomer som urolig søvn, snorking og nesetetthet. Disse pasientene kan ofte ha sekresjon ut av nesen.
D Tonsillehypertrofie
Tonsillehypertrofie gir ikke nesetetthet.

000015d4c1ba076fa6

66
En 63 år gammel mann kommer til deg på legekontoret. Han har den siste uken hatt lysglimt på sitt venstre øye, og de siste fire dagene har han merket en skygge nedad i synsfeltet på venstre øye. Han synes skyggen har økt på. Ved undersøkelse har han visus o.dext 0,8. Visus o.sin 0,8. Synsfelt ad modum Donders o.dext.: Normale yttergrenser. Synsfelt ad modum Donders o.sin: Innskrenket synsfelt i nedre nasale og nedre temporale synsfelt. Du dilaterer pasienten og undersøker rød refleks: o.dext: Sorte eker perifert. For øvrig frisk rød refleks i alle blikkretninger. o.sin:. Sorte eker perifert. Rød refleks er utslukket ved blikk oppad, frisk rød refleks i de øvrige blikkretninger.
Hva er sannsynlige diagnoser?

A Kortikal katarakt o.u. og kjernesklerose o.sin.
B X Kortikal katarakt o.u. I tillegg amotio oppad o.sin.
Riktig svar. Kortikal katarakt (som gir «eker» i rød refleks) o.u. I tillegg amotio/netthinneløsning oppad o.sin/venstre øye. Pasienten har amotio oppad, som gir utslukket refleks ved blikk oppad, og en skygge nedad i synsfeltet. Skyggen har økt på, ettersom amotioen har økt på i utbredelse.
C Kjernesclerose o.u. I tillegg amotio nedad o.sin.
D Kortikal katarakt o.u. I tillegg corpusblødning o.sin.

000015d4c1ba076fa6

67
Du har en 64 år gammel mann på kontoret. Du legger merke til at høyre pupille er mindre enn venstre pupille. Du lurer på om dette kan være uttrykk for affeksjon av det parasympatiske, eller det sympatiske nervesystemet, eller om det kun er en fysiologisk anisokori. Du mistenker fysiologisk anisokori og bestemmer deg for å undersøke øynene i mørkt og lyst rom.
Hvilke funn vil styrke din mistanke?

A X I mørkt rom: Høyre pupille: 4 mm. Venstre pupille: 5 mm. I lyst rom: Høyre pupille: 2 mm. Venstre pupille: 3 mm.
Her er forskjellen i pupillestørrelse lik uavhengig av belysningen i rommet. Dette er typisk for fysiologisk anisokori, som 10-20 % av befolkningen har. En vil da heller ikke ha noen påvirkning av øyemotilitet eller øyets stilling, ei heller ptose.

B Venstre øye står utoverrotert og litt nedad både i mørkt og lyst rom. Pasienten klager over dobbeltsyn.
Dette alternativet beskriver øyestillingen ved okulomotoriusparese.

C I mørkt rom: Høyre pupille: 4 mm. Venstre pupille: 6 mm. I lyst rom: Høyre pupille: 2 mm. Venstre pupille: 6 mm.
Her øker anisokorien i lyst rom, noe som kan gi mistanke om f.eks okulomotorius parese.

D I mørkt rom: Høyre pupille: 3 mm. Venstre pupille: 7 mm. I lyst rom: Høyre pupille: 2 mm. Venstre pupille: 3 mm.
Her øker anisokorien i mørkt rom, noe som kan gi mistanke om f.eks Horner syndrom.

000015d4c1ba076fa6

68
En 67 år gammel kvinne kommer til deg på fastlegekontoret. Hun har medikamentelt behandlet hypertensjon, ellers frisk. Hun våknet i dag med nedsatt syn på det høyre øyet. Du undersøker henne og finner følgende: Visus o.dext: 1,0. Visus o.sin: 1,0. Pupiller: Runde og egale med symmetrisk reaksjon på lys direkte og indirekte. Ingen relativ afferent pupilledefekt. Donders o.dext: Innskrenket synsfelt til sentrum i nedre og øvre temporale kvadrant. Donders o.sin: Innskrenket synfelt til sentrum i nedre og øvre nasale kvadrant. Rød refleks o.u: Frisk rød refleks tilstede i alle blikkretninger. Otalmoskopi o.dext: Klart innsyn til fundus. Velavgrenset papille, med CD ratio 0,3. Pent i makula.
Hvilken diagnose har pasienten og hva gjør du nå?

A Mistanke om glaukom med bilaterale synsfeltsutfall. Henvises akutt til vakthavende øyelege.

B X Høyresidig homonym hemianopsi. Innlegges slagavdelingen som øyeblikkelig hjelp.
Høyresidig homonym hemianopsi. Dette er å betrakte som et hjerneslag, og innlegges slagavdelingen. Det er lite sannsynlig å få akutt netthinneløsning på begge øyne. En ville da også forventet svekket/ utslukket rød refleks. Affeksjon av chiasma ville gitt bitemporale synsfeltsutfall. Glaukom kan gi synsfeltsutfall, men ikke så akutt, og synsfeltsutfallene ved glaukom respekterer den horisontale midtlinjen (ikke den vertikale). Dessuten er synsfeltsutfallene ved glaukom vanskelig å oppdage ved Donders, dersom det ikke er svært langtkomment

C Affeksjon av chiasma. Mulig hypofysetumor? Innlegges medisinsk avdeling for utredning.

D Netthinneløsning o.u. Henvises akutt til vakthavende øyelege.

000015d4c1ba076fa6

69
Du er turnuslege på legevakt en lørdagskveld. En 24 år mann kommer inn etter å ha vært i en slåsskamp. Han har fått en knyttneve mot venstre øye. Når du undersøker ham har han visus 1,2 o. dext, og 0,3. o.sin. Du finner normal status på det høyre øyet. På det venstre øyet finner du: Klar cornea uten fluoresceinopptak. Normal forkammerdybde. Det ligger et horisontalt, rødt sjikt nedad i forkammeret som måler 2 mm, pupillen er rund og reagerer symmetrisk på lys direkte og indirekte. Linsen ser ut til å være klar. Du dilaterer ikke, men ser at rød refleks er svekket på venstre øye, og du ser svarte filler som flyter i rød refleks. Han har normal øyemotilitet til sidene, men angir dobbeltsyn og smerter ved blikk oppad, og det kan se ut som venstre øye ikke greier å se helt opp.
Hva mistenker du?

A Traumatisk venstresidig oculomotriusparese, og i tillegg traumatisk katarakt og hypopyon venstre øye.
B Fraktur av os zygomatikus venstre side, og i tillegg hyphema og corpusblødning venstre øye.
C Blow out fraktur venstre øye, og i tillegg hypopyon og corpusblødning venstre øye.
D X Blow out fraktur venstre øye, og i tillegg hyphema og corpusblødning.
Pasienten har fått et stumpt traume mot venstre øye, som har trykket øyet innover og forårsaket forbigående økt intrarobital trykk venstre side. Denne plutselige og dramatiske økningen i intraorbitalt trykk, har forårsaket brudd i det tynne orbitagulvet (; «blow out fraktur»), og benfragmenter og bløtdelsvev fra orbita kan ha blitt dyttet ned i maxillar sinus. M.rectus inferior kan da bli klemt fast i gulvfrakturen, slik at øyet «henger fast» og ikke klarer å bli med på øyebevegelse ved blikk oppad. Pasienten får da dobbeltsyn ved blikk oppover, slik som var tilfellet hos denne pasienten. I tillegg har det stumpe traumet mot øyet gitt blødning i forkammeret (hyphema), og i corpus. Hyphema ses som et horisontalt rødt sjikt nederst i forkammeret, da blodet legger seg nederst pga. tyngdekraften. Corpusblødningen gir seg uttrykk i flytende filler i rød refleks. Blodet i forkammeret og i corpus vitreum bidrar begge til svekket rød refleks og nedsatt syn på dette øyet.

000015d4c1ba076fa6

70
Patologisk væskeskift mellom plasma (intravasal væske) og interstisiet i forbindelse med alvorlig akutt sykdom (f.eks. sepsis) eller skade er primært et resultat av:

A Økt hydrostatisk trykk
Økt hydrostatisk trykk gir et væskeskift ved lokale prosesser f.eks. DVT, men har ikke betydning ved akutt sykdom
B Redusert kolloid osmotisk trykk
Selv om albumin ofte er lav ved akutt sykdom så er ikke dette den faktoren som bidrar mest til tap av væske fra blodbanen til interstisiet. Kolloid osmotisk trykk er viktigere ved kronisk sykdom f. eks. nefrotisk syndrom
C X Økt kapillærpermeabilitet
Endret kapillærpermabilitet gir store væskeskift ved akutt alvorlig sykdom eller skade.
D Raske endringer i serum natrium pga infusjon av væske
Endringer av serum natrium gir evt væskeskift mellom den ekstracellulære og den intracellulære væskefasen. Er ikke viktig for væskeskift mellom blodbanen og interstisiet.

000015d4c1ba076fa6

71
En kvinne på 45 år skal få utført et elektivt inngrep, og må i den forbindelse legges i narkose. Underveis i operasjonen skal anestesisykepleier og anestesilege vurdere at graden av anestesi er adekvat. Hos pasienten ser man nå dilaterte pupiller, lett hypertensjon (BT 130/70) og økt respirasjonsfrekvens (økt fra 12 til 20 pr. min. fra start av operasjon til nå). Det har ikke vært noe signifikant blodtap under operasjonen. Ketamin er ikke brukt som anestesimiddel.
Hvilke av disse observasjonene kan indikere at graden av anestesi ikke er høy nok?

A Dilaterte pupiller
Økt respirasjonsfrekvens er også tegn på en sympatikusaktivering.
B X Dilaterte pupiller og økt respirasjonsfrekvens
Dette indikerer sympatikusaktivering. Andre tegn kan være tårer i øynene, svetting, tachykardi og hypertensjon, eller at pasienten beveger seg.
C Dilaterte pupiller, økt respirasjonsfrekvens og hypotensjon
Anestesimidler gir stort sett blodtrykksfall (viktigste unntak er ketamin). Ved sympatikusaktivering grunnet lite sedasjon ville man forvente eventuelt hypertensjon og tachykardi.

000015d4c1ba076fa6

72
En studie ble utført for å undersøke om diabetes type 2 øker risikoen for å få demens. 10 000 personer med diabetes type 2 og 30 000 personer uten diabetes ble inkludert i studien, og deltakerne ble observert i 15 år for å finne ut hvem som utviklet demens.
Hva slags studie er dette?

A Tverrsnittsstudie
Feil. Deltakerne ble fulgt opp over tid.
B X Kohortstudie
Riktig. I en kohortstudie starter man med studiedeltakere som er eksponert (her: personer med diabetes type 2) og personer som ikke er eksponert (her: personer uten diabetes type 2), og så følger man deltakerene over tid for å undersøke om insidensen av utfallet (her: demens) er ulik mellom eksponerte og ueksponerte.
C Randomisert kontrollert studie
Feil. Deltakerne ble ikke randomisert til å ha diabetes type 2.
D Kasus-kontroll-studie
Feil. I en kasus-kontroll velges kasus som har fått utfallet (her: demens) og kontroller som ikke har fått utfallet, og så sammenliknes eksponeringen (her: diabetes type 2) mellom kasus og kontroller.

000015d4c1ba076fa6

73
En randomisert kontrollert studie testet effekten av å gi et nytt medikament mot pneumoni. Medikamentet ble gitt i tillegg til konvensjonell behandling. De som ikke fikk det aktive medikamentet, fikk placebo i tillegg til konvensjonell behandling. Relativ risiko for å dø av pneumonien var 0,80 blant dem som fikk det nye medikamentet, sammenliknet med dem som kun fikk konvensjonell behandling.
Hva betyr det at relativ risiko var 0,80?

A Risikoen for å dø var 80% lavere blant dem som fikk det nye medikamentet, sammenliknet med placebogruppa
B Risikoen for å dø var 80% høyere blant dem som fikk det nye medikamentet, sammenliknet med placebogruppa
C X Risikoen for å dø var 20% lavere blant dem som fikk det nye medikamentet, sammenliknet med placebogruppa
Det stemmer. Relativ risiko 0,80 betyr 20% risikoreduksjon (0,80 er 20% lavere enn 1, som er den relative risikoen hvis medikamentet ikke har noen effekt utover placebo).
D Relativ risiko var nær 1, så risikoen var trolig ikke statistisk signifikant forskjellig mellom de to gruppene

---

000015d4c1ba076fa6

74
Hvilket bypassgraft brukes oftest for å lage sekvensanastomoser ved koronarkirurgi i Norge?

A A. mammaria dextra
brukes sjeldent i Norge
B A. mammaria sinistra
Det brukes oftere venegraft for å lage sekvensanastomoser.
C X V. saphena magna
Riktig alternativ
D V. saphena parva
v. saphena magna brukes oftere

000015d4c1ba076fa6

75
Hos en 72 år gammel kvinne i god allmenntilstand har man diagnostisert en lungecancer (T1aN1M0) i høyre overlapp. Histologisk har man funnet adenocarcinom. Ved lungefunksjonstesting et er funnet en FEV1 på 1,7L (81%) og CO-diffusjonstest (DLCO) på 70% (normalverdi 100%).
Hva ville være det foretrukne behandlingsalternativ for denne pasienten?

A Neoadjuvant terapi for å redusere svulststørrelsen etterfulgt av åpen thorakotomi og lobektomi
Pasienten har potensiell kurabel lungekreft i Stadium I. Stereotaktisk stråling er et alternativ men kirurgi anses å være overlegen mtp langtidsprognose. D. er ikke indisert i stadium I.
B Palliativ stråling fordi hun har uhelbredelig lungekreft
Pasienten har potensiell kurabel lungekreft i Stadium I. Stereotaktisk stråling er et alternativ men kirurgi anses å være overlegen mtp langtidsprognose. D. er ikke indisert i stadium I.
C Stereotaktisk stråling
Pasienten har potensiell kurabel lungekreft i Stadium I. Stereotaktisk stråling er et alternativ men kirurgi anses å være overlegen mtp langtidsprognose. D. er ikke indisert i stadium I.
D X Videoassistert lobektomi med glandeltoilett
Pasienten har potensiell kurabel lungekreft i Stadium I. Stereotaktisk stråling er et alternativ men kirurgi anses å være overlegen mtp langtidsprognose. D. er ikke indisert i stadium I.

000015d4c1ba076fa6

76
En 22 år gammel mann med ulcerøs kolitt får ved rutinekontroll påvist patologiske lever- og galleprøver med kolestatisk preg. Du mistenker primær skleroserende kolangitt.
Hvordan vil du bekrefte diagnosen?

A Ved ultralydundersøkelse av lever.
Feil. Ultralyd har ikke tilstrekkelig sensitivitet/spesifisitet til å stille diagnosen
B X Ved kolangiografi (MRCP)
Korrekt. MRCP vil i de fleste tilfeller kunne bekrefte diagnosen.
C Ved serologiske prøver
Feil. Det finnes ingen serologiske prøver som bekrefter denne diagnosen
D Ved leverbiopsi
Feil. Leverbiopsi er en invasiv undersøkelse som bør unngås dersom ikke-invasiv diagnostikk er tilgjengelig. Leverbiopsi kan sannsynliggjøre diagnosen men histologi er ikke alltid spesifikk.

000015d4c1ba076fa6

77
Kalprotectin i feces har blitt en vanlig brukt prøve både i allmennpraksis og spesialisttjenesten.
Hva kan denne prøven brukes til?

A X Bekrefte aktiv inflammasjon i GI tractus
Korrekt. Prøven er meget sensitiv mtp aktiv inflammasjon i GI tractus, men er svært uspesifikk mtp årsak
B Stille diagnosen ulcerøs kolitt
Feil. Prøven er ikke diagnostisk men kan brukes som mål på sykdomsaktivitet
C Utredning av kolorektal cancer
Feil. Prøven er svært uspesifikk
D Stille diagnosen cøliaki
Feil. Prøven er som regel negativ ved cøliaki

000015d4c1ba076fa6

78
En etnisk norsk 52 år gammel mann har hatt intermitterende dyspepsi i lengre tid. Han benekter inntak av NSAIDs.
Ved gastroskopi blir det påvist et ukomplisert ulcus duodeni.
Hvilken behandling og oppfølging bør mannen ha?

A Mannen bør får trippelkur og deretter fortsette med protonpumpehemmer på ubestemt tid.
Det er ingen grunn til bruk av PPI på ubestemt tid.
B X Mannen bør få trippelkur og det er ikke nødvendig med gastroskopikontroll. Han kan henvises til ny vurdering om han ikke blir bra eller om han får tilbakefall av plagene.
Da mannnen ikke har brukt NSAIDs har han høyst sannsynlig helicobacter pylori som årsak til ulcus duodeni. Han kan derfor får trippelkur med det samme. Det er ikke behov for gastroskopikontroll da det er et ukomplisert sår og da det er svært lite sannsylig at såret et malignt. Da han er etnisk norsk er det usannsynlig at helicobacter pylori er resistent mot standard trippelkur.
C Mannen bør få protonpumpehemmer i 6 uker og det er ikke nødvendig med gastroskopikontroll. Han kan henvises til ny vurdering om han ikke blir bra eller om han får tilbakefall av plagene.
Dette vil ikke fjerne helicobacter pylori som er den mest sannsynlige årsaken til pasientens ulcus duodeni og han vil ha stor tilbøyelighet for tilbakefall av sykdom.
D Mannen bør få protonpumpehemmer fram mot gastroskopikontroll om ca. 6 uker da det er viktig å kontrollere at såret er grodd.
Det er ingen grunn til kontroll som begrunnet i kommentar til svaralternativ A. Videre er det ingen grunn til ikke å gi trippelkur med det samme da han høyst sannsynlig er helicobacter pylori positiv.

000015d4c1ba076fa6

79
En 24 år gammel etnisk norsk mannlig pasient med kjent ulcerøs totalcolitt har i løpet av de siste 6 ukene utviklet hudkløe. Den siste uken har han fått kommentarer på at han er gul på øyene og nå har han også blitt gul i huden. Hans colitt har lenge vært tilnærmet symptomfri og han bruker tabletter med mesalazin (5-ASA, 5-aminosalisylsyre). Pasienten benekter både utenlandsreiser og risikoatferd i forhold til aktuell smitte den senere tid.
Hva er den mest sannsynlige diagnosen?

A X Den mest sannsylige diagnosen er primær sceloserende cholangitt.
Primær sceloserende cholangitt er assosiert til ulcerøs colitt og vil ofte gi kløe. Utvikling av primær sceloserende cholangitt er ofte uavhengig av colittaktivitet.
B Den mest sannsylige diagnosen er virushepatitt da det er vanlig å benekte risikoadferd.
C Den mest sannsylige diagnosen er medikamentutløst hepatitt da pasienten bruker mesalazin.
Mesalazin gir sjelden leverbivirkninger.
D Den mest sannsylige diagnosen er hemolytisk anemi som er assosiert til ulcerøs colitt.

000015d4c1ba076fa6

80
Du utreder en 45 år gammel kvinnelig pasient som kommer til mottakelsen. Pasienten er søkt innlagt for vurdering av sterke smerter i epigastriet siste 3-4 timer med svingende intensitet. Ved ultralyd av abdomen finner man slanke galleganger og en tynnvegget galleblære som inneholder tre hyperdense kuler med ekkoskygge. Du måler ALP, ALAT og bilirubin som alle har normale verdier.
Hvilken tilstand har pasienten?

A Cholestase
levre / galleprøver er normale.
B Cholangitt
lever/galleprøver er normale. Ikke informasjon om feber eller andre tegn til infeksjon.
C Cholecystitt
Tynnvegget galleblære og kort sykehistorie gjør diagnosen mindre sannsynlig enn A.
D X Gallesteinsanfall
Slanke galleganger taler mot cholestase og cholangitt. Ved cholecystitt er galleblæreveggen fortykket. Takvise smerter i epigastriet og konkrementer med ekkoskygge taler for gallesteinsanfall. Lever / galleveisenzymer og bilirubin er normale.

000015d4c1ba076fa6

81
En 21 år gammel kvinne oppsøker fastlegen sin på grunn av økende fysisk og mental trettbarhet siste måned. Ved påfølgende konsultasjon fremkommer følgende: tidligere frisk, ingen sykdom i nær familie eller omgangskrets, ingen nylige utenlandsreiser. Hun har de siste dagene brukt paracetamol 3 gram / d grunnet sykdomsfølelse, ellers ingen medikamentbruk. Naturlige funksjoner uten anmerkning. Klinisk undersøkelse var upåfallende utenom registrert lett økt temperatur (37,8 °C). Det ble tatt rutinemessig blodprøver som blant annet viste:

Prøve	Verdi	Referanseverdi
Hemoglobin	11,9 g/L	11,5-13,5 g/L
Senkningsreaksjon (SR)	81 mm/t	<20 mm/t
Immunglobulin IgG	21 g/L	8-13 g/L
Bilirubin	18 µmol/L	<23 µmol/L
ASAT	876 U/L	15-50 U/L
ALAT	1793 U/L	15-50 U/L
γGT	176 U/L	<50 U/L
Alkalisk fosfatase	111 U/L	<105 U/L
INR	1,2	0,8-1,2
Serumalbumin	44 g/L	41-46 g/L

Hvilken diagnose vil du anse som den mest sannsynlige?

A Primær biliær cholangitt (tidligere kalt primær biliær cirrhose)
cholestatisk mønster, ikke forhøyet anti-F-actin
B Hepatitt A
C X Autoimmun hepatitt
Høy IgG og anti-F-actin, sammen med hepatittmønster i blodprøvene
D Medikamentell toksisk leverskade
Dosen er for lav til at dette er sannsynlig.

000015d4c1ba076fa6

82
Du er LIS lege ved Kirurgisk avdeling. Du skal vurdere en 49 år gammel tidligere frisk kvinne som 3-4 dager tidligere ble lagt inn i sykehuset med akutte magesmerter, mest i øvre abdomen. Ved innkomsten ble det gjort ultralydundersøkelse av abdomen som viste multiple små steiner i galleblæren. Det er gjort MRCP som viser små steiner i galleblæren, mens det ikke er tegn til stein i dype galleveier (duktus koledochus og duktus hepatikus). Blodprøver tatt ved innkomst viser:

Blodprø-ver	Hb	CRP	Bilirubin	ALP	ALAT		PtINR	Amylase	Lipase
Normalo-mråde	13.4-17.0 / L	0-5 mg/L	5-25µ mol/L	35-105U/ L	10-70U/L		0.9-1.2 (ratio)	25-120U/ L	13-60U/L
Målt hos pasient	15.9 g/L	<5 mg/L	80 µmol/ L	620 U/L	180 U/L		1.0	1550 U/L	900 U/L

Nå 4 dager senere er pasienten blitt symptomfri og blodprøvene referert til ovenfor er normaliserte.
Hvilken strategi for behandling eller kontroll legger du?

A Skriver pasienten ut og setter henne på venteliste for laparoskopisk kolecystektomi med antatt ventetid ca 6 måneder
Se kommentar ovenfor under B.

B Sier til pasienten at det ikke er nødvendig med behandling for de påviste gallesteinene nå fordi det er første gangs anfall
Se kommentar under B.

C Henviser pasienten til ERCP med papillotomi.
Pasienten har åpenbart gjennomgått gallesteinsassoiert pankreatitt. ERCP med papillotomi for å redusere risikoen for ny pankreatitt er et aktuelt alternativ hos eldre pasienter med mye komorbiditet og dermed betydelig forhøyet operasjonsrisiko, men er ikke det beste alternativet hos denne relativt unge friske pasienten.

D X Sier til pasienten at det er nødvendig med laparoskopisk kolecystektomi i løpet av kort tid og planlegger dette to dager senere.
Dette er riktig vurdering og behandling. Ved gjennomgått gallesteinsassosiert pankreatitt er risikoen for nytt anfall i løpet av få måneder meget høy, og det er hos denne pasientgruppen god indikasjon for kolecystektomi

000015d4c1ba076fa6

83
Du er turnuslege ved Kirurgisk avdeling. For 3 dager siden ble det innlagt en pasient med noen dagers sykehistorie med uklare magesmerter som nå er gått over. Pasienten er 77 år og har angina pectoris og KOLS, dog bra kontrollert på medikamenter. Ved innkomsten er blant annet tatt noen blodprøver

Blodprøve	Hb	CRP	Bilirubin	ALP	ALAT	PtINR	Amylase
Normal-område	13.4-17.0g/L	0-5mg/L	5-25µmol	35-105 U/L	10-70U/L	0.9-1.2 (ratio)	25-120 U/L
Målt hos pasient	14.8 g/L	50 mg/L	40 µmol	450 U/L	90 U/L	1.1	70 U/L

Ultralyd av galleveier viser stein i galleblæren. Gastroskopi er normal. CT av abdomen er normal. MRCP gir mistanke om minst en stein på 7 mm i ductus koledochus. Blodprøvene er nå nesten helt normaliserte.
Hvilken strategi legger du for behandling eller kontroll?

A Planlegger åpen operasjon med kolecystektomi og koledocholitomi (fjerning av stein fra koledochus
Dette var for 40 år siden første valg ved denne tilstanden, men i dag vil man, spesielt hos denne eldre pasienten med såpass komorbiditet, forsøke å unngå åpen operasjon

B Sier til pasienten at på grunn av komorbidet og alder er for risikofylt å anbefale operasjon eller endoskopisk behandling, spesielt siden dette er første gangs gallesteinsanfall.
Stein i ductus koledochus er forbundet med betydelig risiko for infeksjon i form av kolangitt og er en sterkindikasjon for behandling.

C Setter pasienten på medikamentell behandling i form av Ursodeoxykolsyre med tanke på medikamentell oppløsning av gallestein.
Dette er en ineffektiv behandling og er i all hovedsak forlatt i praktisk klinikk.

D X Henviser pasienten til ERCP med papillotomi og fjerning av stein fra ductus koledochus
Dette er en relativt skånsom behandling og er i dag første valg ved denne tilstanden. Se forøvrig under B.

000015d4c1ba076fa6

84
En mann i 30-årene oppsøker fastlegen fordi han den siste tiden har hatt vondt i magen. Smertene begynte diffust midt i magen for omlag to dager siden. Nå har han mest vondt til høyre nedenfor navlen. Smertene varierer noe i intensitet, men han har aldri før hatt så vondt i magen over så lang tid. Han har følt seg litt kvalm, men har ikke kastet opp. Ingen diaré. Fra før er han frisk, han bruker ingen medikamenter. Han har ikke vært utenlands det siste halve året.
For en uke siden var sønnen hans hjemme fra skolen et par dager på grunn av oppkast og magesmerter. Like etter ble kona dårlig med oppkast og diaré 2-3 dager før hun ble frisk igjen.
Ved klinisk undersøkelse finner du palpasjons- og slippømhet i nedre høyre fossa.
Positivt iliopsoastegn. Temperatur 38,2 grader.
Hvordan bør du håndtere denne pasienten videre?

A Pasienten bør legges inn på nærmeste medisinske avdeling
Akutt appendicitt er en kirurgisk akuttsituasjon som må innlegges kirurgisk avdeling. Komplikasjoner som kan oppstå hvis en betent appendix ikke opereres i tide er bla.perforasjon med peritonitt og abdominale abscesser.

B X Pasienten bør legges inn på nærmeste kirurgiske avdeling
Pasientens sykehistorie er typisk for akutt appendicitt, initiale diffuse smerter som flytter seg ned til McBurneys punkt. Varierende smerteintesitet og kvalme er også typiske tegn. Gastroenteritter er relativt vanlig forekommende i befolkningen, og det er viktig å tenke på annen patologi selv om familiemedlemmer er syke. Man bør være særlig OBS dersom diaree uteblir et døgn etter debut av kvalme og oppkast, hvilket er tilfellet her.
Ved klinisk undersøkelse finnes både palpasjons- og slippømhet i nedre høyre fossa samt positivt iliopsoastegn. Ved slike funn må man mistenke akutt appendicitt, og innleggelse i kirurgisk avdeling er indisert.
http://lvh.no/symptomer_og_sykdommer/mage_og_tarm/infeksjon_i_mage_og_tarm/akutt_gastroenteritt
http://lvh.no/symptomer_og_sykdommer/mage_og_tarm/tynn-_og_tykktarm/akutt_appendisitt

C Pasienten bør observeres på legekontoret noen timer før videre utredning avgjøres
Mistenkt akutt appendicitt bør innlegges kirurgisk avdeling raskt og eventuelt observeres der. Observasjon på legekontoret er ikke tilstrekkelig.

D Pasienten bør sendes hjem med beskjed om å ta kontakt dersom han ikke er bedre imorgen.
Fordi det er god grunn til å mistenke akutt appendicitt bør pasienten legges inn på nærmeste kirurgiske avdeling.

000015d4c1ba076fa6

85
Du undersøker en 45 år gammel kvinnelig pasient på legevakten. Kvinnen forteller om sterke smerter under høyre kostalbue som i begynnelsen var takvise, men som nå er konstante. Smertene debuterte for to dager siden. Det utføres ultralyd av abdomen som viser slanke galleganger og en dilatert galleblære med fortykket vegg og som inneholder tre hyperdense konkrementer med ekkoskygge. CRP er 80 mg/L og pasienten har lett feber ved innkomst. I journalen leser du at pasienten har vært innlagt for gallesteinsanfall ved en tidligere anledning.
Hva er beste alternativ for denne kvinnen?

A X Analgetika og cholecystektomi innen innen 2 dager
Pasienten har akutt cholecystitt. Hos denne pasienten foreligger det et kort sykdomsforløp, tidligere galleveissymptomer og lite komorbiditet. Kirurgi i akuttfasen er derfor indisert. Kilde: Norsk legemiddelhåndbok, T12.5.3 Akutt kolecystitt, 2016

B Konservativ behandling med analgetika, antibiotika og intravenøs væske initialt, etterfulgt av cholecystektomi etter 2-3 måneder
Bør vurderes ved langtrukket sykdomsforløp (>5 dager siden symptomdebut).

C Steinekstraksjon med ERCP innen kort tid
Det er ingen grunn for stenekstraksjon, og man fjerner ikke galleblærestener med ERCP.

D Konservativ behandling med analgetika, antibiotika og intravenøs væske, i tillegg til steinekstraksjon med ERCP innen kort tid
Det er ingen grunn for ERCP da galleveiene er slanke. Dessuten utføres ikke ERCP med stenekstraksjon fra galleblæren.

000015d4c1ba076fa6

86
En 37 år gammel mann er hos deg som fastlege grunnet blod i avføringen de siste ukene. Han beskriver at det noen ganger ses rødt friskt blod på avføringen, og at det kan dryppe små mengder friskt blod fra anus etter avføring. Det er også smerter og sårhet i forbindelse med, og etter, avføring. Mannen har ikke kjent sykdom fra før, og bruker ingen medisiner.
Ved klinisk undersøkelse av anus og rektum, ses følgende ved inspeksjon av anus:

Hvilken diagnose er mest sannsynlig?

A Ulcerøs kolitt
Langt mer sjelden tilstand som årsak til friskt blod per anum, enn f.eks. hemorroider. Typisk får pasienten også slim i tillegg til blod i avføringen, den beskrives gjerne som diaré, og det kan være tilleggsymptomer som nedsatt allmenntilstand, feber m.m.
Kilde: https://sml.snl.no/ulcer%C3%B8s_kolitt

B Rectumpolypper
Rectumpolypper er utvekster fra slimhinnen (sylinderepitelet) i rectum. Bildet viser ytre hemorroider (de er dekket av hud) og er blåfargede og bør derfor oppfattes som et perianalt hematom/ytre hemoroide.

C X Hemoroider
Vanlig tilstand. Passende anamnese. Ved inspeksjon ses et perianalt hematom (blåskinnende tumor som er delvis eller helt dekket av hud) som også kan kalles en «ytre hemoroide». Disse skiller seg fra indre hemoroider som avgår fra sylinderepitel i rektum (over linea dentata) og som kan prolabere ut gjennom anus (noen pasienter angir da at de får en kul som de må «dytte inn igjen» gjennom anus etter å ha vært på do). Ytre hemoroider er gjerne mer preget av sårhet og smerter enn de indre. Kilde: https://legehandboka.no/handboken/kliniske-kapitler/magetarm/tilstander-og-sykdommer/proktologi/hemoroider/
Bildekilde: https://commons.wikimedia.org/wiki/File:M_44_anus_22.jpg

D Analfissur
Sykehistorien kunne også passet med dette (særlig at det er smerter), men ingen slik fissur er synlig på bildet. Fissur kan også være ledsagende til hemoroider. Forstoppelse med bruk av bukpressen og hard avføring gir risiko for begge tilstandene.

000015d4c1ba076fa6

87
En 30 år gammel mannlig pasient ankommer akuttmottaket. Han har feber, petekkier og har ikke latet vannet på over et døgn. Pasienten har følgende blodverdier:

Hb	8 (13,4 - 17,0) g/dL
Trombocytter	10 (164 – 370) x 10^9/L
Leukocytter	9 (4,1 - 9,8) x 10^9/L
MCV	90 (81 - 95) fL
LD	505 (105 - 205) U/L
Haptoglobin	<0,1 (0,4 - 1,9) g/L
Bilirubin	225 (5 - 25) µmol/L
Coombs test (DAT)	negativ

Perifert blodutstryk viser schistocytter.
Hvilken diagnose er mest sannsynlig?

A Kuldeagglutininsyndrom
Gir trombocytose og ikke trombocytopeni
B Sigdcelleanemi
Gir sjelden trombocytopeni
C X Trombotisk trombocytopenisk purpura (TTP)
Manglende kløyving av von Willenbrands faktor gir trombocyttaggregering og mikroangiopatisk hemolyse. Dette gir trombocytopeni, anemi og petekkier. Kilde: "Basisbog i medicin og kirurgi" 6. utgave. Kapittel 21 "Blodsygdomme"
D Immunologisk trombocytopenisk purpura (ITP)
Gir isolert trombocytopeni

000015d4c1ba076fa6

88
En tidligere frisk kvinne i 70-årene blir innlagt grunnet akutte magesmerter i venstre flanke. Ved utredningen kommer det frem at hun har betydelig splenomegali, og magesmertene tilskrives et ferskt miltinfarkt. Hun overflyttes hematologisk avdeling for videre utredning. Blodprøver viser leukocytose i perifert blod og basofili, og man påviste BCR-ALB-hybridgen. Pasienten ble skrevet ut i sin habitualtilstand og benekter symptomer/annet ubehag forut for det aktuelle.
Hva vil man forvente å finne ved beinmargsbiopsi av denne pasienten?

A Beinmarg med økt antall lymfoide celler, >60% blaster.
B X Hypercellulær beinmarg med venstreforskjøvet myelopoese, <5% blaster.
Klinisk bilde og videre utredning er forenelig med kronisk myelogen leukemi. Pasienten er i sin habitualtilstand og har ikke hatt symptomer forut for det aktuelle. Klinikken er mest forenelig med KML i kronisk fase, hvor det ses få blaster. Ved >60% blaster i beinmargen vil man forvente flere symptomer/kliniske funn.
https://legehandboka.no/handboken/kliniske-kapitler/blod/tilstander-og-sykdommer/leukemier/kronisk-myelogen-leukemi/
C Beinmarg med økt antall lymfoide celler, <5% blaster.
D Hypercellulær beinmarg med venstreforskjøvet myelopoese, >60 % blaster.

000015d4c1ba076fa6

89
En mann i starten av 70-årene «ble jaget til fastlegen» av kona grunnet progredierende fatigue, dyspne og svimmelhet. Mannen hadde fra før hypotyreose substituert med Levaxin, angivelig betinget i Hashimotos tyreoditt. Bred utredning viste eutyreot status, men det ble påvist B12-mangel og makrocytær anemi, trombocytopeni og leukocytopeni med hypersegmenterte granulocytter. Fastlegen mistenkte en bestemt diagnose, og henviste pasienten til gastroskopi. Undersøkelsen ble besvart med «ved endoskopisk u.s. av ventrikkelen ses atrofiske forandringer, forenelig med atrofisk gastritt. Antistoff mot intrinsic faktor og parietalceller foreligger i høye titer. Starter B12-injeksjoner». Fastlegen lurer på om det er aktuelt med flere medisiner for å få kontroll på pasientens sykdom.
Hva slags medikamentell behandling er eventuelt aktuell i tillegg til B12-tilskudd hos denne pasienten?

A Prednisolon
B Rituximab
C Metotrexat
D X Ingen medikamentell behandling
Symptomer, blodprøver, serologi og gastroskopi er forenelig med pernisiøs anemi. Alder og annen autoimmun sykdom (Hashimotos tyreoditt hos denne pasienten) er kjente risikofaktorer for tilstanden. Selv om dette er en autoimmun sykdom er ikke immunsupprimerende behandling indisert, sykdommen behandles kun med B12-tilskudd iform av enten hydroksykobalamin (injeksjoner) eller cyanokobalamin (tabletter).
https://legehandboka.no/handboken/kliniske-kapitler/blod/tilstander-og-sykdommer/anemier/pernisios-anemi/

000015d4c1ba076fa6

90
Du er fastlege for en mann i 80-årene som har et kjent overforbruk av alkohol. Av tidligere blodprøver ser du at han periodevis har hatt en lettgradig anemi, og bestemmer deg for å være føre-var med tanke på B12- og folatmangel.

	Analyseresultat	Referanseområde
Hb	10,2 g/dl	13,4 – 17,0 g/dl
MCV	128 fl	82 – 98 fl
B12	202 pmol/L	186 - 645 pmol/L
Folat	9 nmol/L	>8 nmol/L
Metylmalonsyre	0,89 µmol/L	<0,28 µmol/L
Homocystein	75,7 µmol/L	<15,0 µmol/L

Hvordan bør du tolke pasientens blodprøver?

A Det foreligger verken mangel på folat eller B12.
B Det foreligger mangel på folat, B12-mangel kan heller ikke utelukkes.
C Det foreligger både mangel på folat og B12.
D X Det foreligger B12-mangel, mangel på folat kan heller ikke utelukkes.
Betydelig forhøyet metylmalonsyre er et sensitivt tegn på at det foreligger B12-mangel, og er mer pålitelig enn s-B12 grunnet en usikker nedre referansegrense ved sistnevnte analyse. Homocysteinbestemmelser har indikert at folatmangel ikke kan utelukkes ved s-folat<10nmol/L. Pasienten har s-folat like over referansegrensen, lavt serumnivå av folat kan skyldes tilfeldig lavt inntak nylig uten at folatmangel behøver å foreligge. Homocystein er forhøyet hos denne pasienten, men det er forventet ut fra pasientens funksjonelle B12-mangel. En pasient med dårlig kosthold og alkoholoverforbruk er i risikosonen for å utvikle folatmangel, og blodprøvene kan ikke utelukke at det også foreligger folatmangel.
https://brukerhandboken.no/index.php?action=showtopic&topic=4ad7a834f5b503c9b9f6&highlight=true
https://brukerhandboken.no/index.php?action=showtopic&topic=fb49444af822ddf47c6a&highlight=true
https://brukerhandboken.no/index.php?action=showtopic&topic=9e0515ef4592e953864f&highlight=true
https://legehandboka.no/handboken/parakliniske-kapitler/laboratoriemedisin/medisinsk-biokjemi/blodprover/vitamin-b12-kobalamin/

000015d4c1ba076fa6

91
En kvinne i 30-årene med kjent bipolar lidelse blir innlagt ved distriktspsykiatrisk senter fordi hun den siste tiden har følt seg slapp og blitt økende depressiv. Ved innleggelsens andre dag blir det tatt noen enkle blodprøver, som viser anemi med Hb 8,8 g/dl. Det blir tatt utvidede blodprøver, et utdrag er listet opp i tabellen:

	Analyseresultat	Referanseområde
Hb	8,7 g/dl	11,7 – 15,3 g/dl
Leukocytter	9,7 *109/L	4,0 – 11,0 * 109/L
Retikulocytter	120 *109/L	30 – 100*109/L
MCV	112 fl	82 – 98 fl
Ferritin	40 µg/L	30 – 90 µg/L
CRP	10	<5
LD	798	105 – 205 U/L
Haptoglobin	0 g/L	0,4 – 1,9 g/L
B12	182 pmol/L	186-645 pmol/L
Folat	13 nmol/L	>8 nmol/L
Metylmalonsyre	0,18 µmol/L	<0,28 µmol/L
Homocystein	11,5 µmol/L	<15,0 µmol/L

Hvilken mekanisme ligger sannsynligvis til grunn for denne pasientens anemi?

A Kronisk blødning
B Overforbruk av alkohol
C B12-mangel
D X Hemolyse
Det foreligger en makrocytisk anemi med forhøyet LD, ikke-målbar haptoglobin og retikulocytose. Dette er forenelig med hemolytisk anemi. B12 er rett under nedre referansegrense, men verken metylmalonsyre eller homocystein er forhøyet. Dette gjør B12-mangel mindre sannsynlig. https://brukerhandboken.no/index.php?action=showtopic&topic= a85f983700c21b4eca02&highlight=true

000015d4c1ba076fa6

92
En 15 år gammel jente blir innlagt i sykehus grunnet ikterus. Hun er tidligere frisk, og bruker ingen faste medikamenter. Ved journalopptak bemerkes ikteriske sklerae, ellers ingen funn. Blodprøver viser:

	Analyseresultat	Referanseområde
Hb	8,9 g/dl	11,7 – 15,3 g/dl
Leukocytter	9,7 *109/L	4,0 – 11,0 * 109/L
Trombocytter	269*109/L	145 – 390 *109/L
MCV	102 fl	82 – 98 fl
LD	987	105 – 205 U/L
Haptoglobin	0,0 g/L	0,5 – 2,1 g/L
Bilirubin total	62 µmol/L	5 – 25 µmol/L
Direkte Coombs test	Positiv	Negativ
Indirekte Coombs test	Positiv	Negativ

Hva er den mest sannsynlige årsaken til pasientens anemi?

A X Immunmediert hemolyse
Blodprøver er forenelige med hemolyse. Både DAT og IAT er positiv, som betyr at det er bundet antistoff til pasientens erytrocytter og at det påvises uventede frie antistoffer rettet mot pasientens erytrocytter.
De øvrige svaralternativene gir ikke utslag i DAT og IAT.
https://legehandboka.no/handboken/parakliniske-kapitler/laboratoriemedisin/immunologi/antiglobulin-test-tidligere-coombs-test/
B Paroksysmal nokturnal hemoglobinuri
C Sigdcelleanemi
D Hereditær sfærocytose

000015d4c1ba076fa6

93
En 72 år gammel mann har anemi med Hb 10. Du vil vite om beinmargen reagerer på anemien med å øke erytropoiesen.
Hvilken prøve er best egnet for å bedømme det?

A S-erytropoetin
B X Retikulocytter
Retikulocytter er ferske røde blodlegemer. Cellene gjenkjennes lett i mikroskop på grunn av sine nettaktige tråder. Disse representerer i alt vesentlig RNA for transkripsjon av hemoglobin.

Forhøyede retikulocytter tyder på økt erytropoiese, f.eks. ved anemi pga. blødning eller hemolyse og som normal respons på behandling av mangelanemier. Litt høye verdier sees også ved beinmargsinfiltrasjon og idiopatisk myelofibrose, uten at det tyder på økt erytropoiese. Normale verdier ved påtagelig anemi tyder på produksjonssvikt som årsak til anemien, f. eks. mangelanemier eller skade av beinmarg. Normale retikulocytt-tall utelukker ikke en kraftig økt ineffektiv erytropoiese, med hemolyse i beinmarg (kilde: http://data.stolav.no/labhandboker/Medisinsk_biokjemi/ask/TestFinder.html)
C O_2-metning (prosent Hb saturasjon)
D Prosent kjerneholdige røde blodlegemer i utstryk

000015d4c1ba076fa6

94
Immunterapi med medikamenter sokm hemmer PD1/PD-L1 systemet er etablert behandling ved avansert (metastatisk) ikke-småcellet lungekreft. Studier viser at det er en assossiasjon mellom PD-L1 uttrykk i tumor og effekten av disse legemidlene, og det er derfor lagt begrensninger på bruken av disse medikamentene i Norge. På hvilke(n) indikasjon brukes behandlingen her i landet?

A Som førstelinjes behandling i kombinasjon med cytostatika ved PD-L1 uttrykk på 50% eller mer
Det er vist gevinst av immunterapi kombinert med cytostatika, men gevinsten er størst for de med lavt PD-L1 uttrykk, og det er usikkert om pasienter med høyt PD-L1 uttrykk har tilleggsgevinst av cytostatika.
B Som førstelinjes behandling ved PD-L1 uttrykk i tumor på 1% eller mer.
Feil, kriteriet er PD-L1 uttrykk på 50% eller mer i førstelinjes behandling.
C X Som førstelinjes behandling ved PD-L1 uttrykk i tumor på 50% eller mer.
Riktig.
D Som andrelinjes behandlng ved PD-L1 uttrykk i tumor på 50% eller mer.
Kriteriet for andrelinjes behandling er PD-L1 uttrykk på 1% eller mer.

000015d4c1ba076fa6

95
Irene (18 år) ble behandlet for lymfekreft i abdomen for 1 år siden. Hun er nå ferdig med behandling og skal følges videre ved kreftpoliklinikken. Som ledd i oppfølgningen skal man bruke billeddiagnostikk for å påvise eventuelt tilbakefall. Hvilken påstand er mest korrekt vedrørende oppfølging med billeddiagnostikk etter behandling?

A Uavhengig av kroppsfasong bør hun følges med ultralyd av abdomen.
Ultralyd av tynne personer kan være et alternativ. Imidlertid vil ultralyd gi dårlig innsyn ved adoposites, og bør da ikke brukes.
B Hun behøver ikke følges med rutinemessig billeddiagnostikk av abdomen og bekken.
For å kunne tilby kurativt rettet behandling er det viktig å påvise et eventuelt tilbakefall så tidlig som mulig. Det er derfor nødvendig med billeddiagnostikk.
C Hun bør følges med CT av abdomen og bekken da dette gir best bilder.
CT abdomen/bekken gir en betydelig strålebelastning over tid og bør unngås hos ungdommer.
D X Hun bør følges med MR abdomen og bekken da dette gir liten strålebelastning.
Så langt det er mulig bør man velge billeddiagnostikk som gir lav strålebelastning til unde pasienter.

96
Nukleærmedisinske undersøkelse benyttes often innen diagnostikk av kreftsykdommer. Hvilken undersøkelse er ikke en nukleærmedisinsk undersøkelse?

A Skjelettscintigrafi
Er en nukleærmedisinsk undersøkelse.
B PET-CT
Er en nukleærmedisinsk undersøkelse.
C X Bein densometri (DXA)
Er en røntgenundersøkelse.
D PET-MR
Er en nukleærmedisinsk undersøkelse.

97
Et av følgende utsagn om bildediagnostikk (inkludert CT, MR, PET) ved kreftsykdom er **ikke** riktig:

A X Bildediagnostikk kan i de fleste tilfeller fastsette hva slags kreftsykdom det dreier seg om, og sparer pasienten for invasive inngrep slik som biopsi.
Omfattende bildediagnostiske undersøkelser kan ikke erstatte histologisk diagnose.
B Bildediagnostikk er sentral i evaluering av behandlingsrespons ved kreftsykdommer.
C Bildediagnostikk er sentral i stadieinndeling av kreftsykdommer.
D En tydelig problemstilling i henvisning til bildediagnostikk er avgjørende for at undersøkelse og vurdering av bilder skal bli best mulig.

98
Systematisk kartlegging av ulike symptomer er avgjørende for å kunne gi optimal behandling til pasienter i en palliativ fase av sin kreftsykdom.
Hva er den mest anerkjente metoden for å vurdere symptombilde og intensitet?

A Ved at du spør pasienten om hvordan han/hun har det?
Dette blir en for tilfeldig kartlegging og er avhengig av legens kunnskap, kommunikative ferdigheter og tid.
B X ESAS (Edmonton symptom assesment scale) = NRS -11 (numerical rating scale)
Dette gir en systematisk oversikt over ulike symptomer og deres intensitet. Validert verktøy som er vedtatt brukt til palliative pasienter i Norge (og også mange steder ellers i verden).
C VAS (visual analogue scale)
D VRS (verbal rating scale)

99
Hvilket utsagn om akutt respiratorisk distress syndrom (ARDS) er riktig?

A ARDS er en farlig, akutt obstruktiv tilstand i lungene
B Ved ARDS er type II pneumocyttene godt bevart
C ARDS gir som regel hyperventilerte, luftfylte lunger
D X Ved ARDS sees ofte hyaline membraner i alveolene
ARDS er en akutt restriktiv tilstand som gir væskefylte lunger med raskt innsettende pustevansker. Både kapillærene og epitelcellene i lungene er skadet.

000015d4c1ba076fa6

100
Hvilket utsagn om atelektase er riktig?

A Atelektase oppstår alltid i overlappen
B Lungene fylles med for mye luft ved atelektase
C X Atelektase kan oppstå pga. fibrose
Fibrose hindrer ekspansjon av lungevevet og øker elastisk recoil ved ekspirasjon.
D Tumorvev kan ikke forårsake atelektase

000015d4c1ba076fa6

101
Hvilket utsagn om bronkiektasier er riktig?

A Bronkiektasier er mikroskopiske forandringer og sees kun ved mikroskopi
B Bronkiektasier er en permanent forsnevring av bronkier og bronkioler
C Bronkiektasier er en medfødt sykdom i luftveiene
D X Bronkiektasier er oftest en sekundær sykdom i bronkier og bronkioler
Bronkiektasier er en permanent dilatasjon av bronkier og bronkioler. Det er oftest en sekundær sykdom og kan forårsakes både av tumor og cystisk fibrose.

000015d4c1ba076fa6

102
En pasient har fått påvist en malign svulst utgått fra blodkar.
Hvilke av disse diagnosene representerer dette?

A Karsinosarkom
B X Angiosarkom
Maligne bløtvevssulster kaller sarkomer. Maligne svulster utgått fra kar kalles angiosarkomer, eventuelt hemangiosarkom eller lymfangiosarkom hvis de har oppstått i hhv blodkar eller lymfekar.
C Angiokarsinom
D Endotelkarsinom

000015d4c1ba076fa6

103
En 18 år gammel lang og slank gutt kommer på legekontoret ditt med akutt dyspnoe.
Hvilken av disse patologiske lungeforandringene ligger mest sannsynlig bak?

A X Bullae
Bullae er blærer i lungevevet. Disse ligger ofte bak spontanpneumotorax hos lange sanke gutter/ unge menn.
B Lungeemboli
Dette kan selvsagt også ligge bak symptombildet, men er svært lite sannsynlig i denne aldersgruppen.
C Adenokarsinom
Dette kan selvsagt også ligge bak symptombildet, men er svært lite sannsynlig i denne aldersgruppen.
D Emfysem
Dette er svært lite sannsynlig i denne aldersgruppen, men kunne selvsagt være årsak til dyspnoe via flere mekanismer.

000015d4c1ba076fa6

104
Encefalitt kan forekomme som ledd i flere virale infeksjoner.
Hvilken av følgende virale encefalitter kan ha et fatalt forløp hos ellers friske personer?

A Cytomegalovirus
Cytomegalovirus har vanligvis et asymptomatisk forløp hos normalt friske mennesker men kan være alvorlig hos immunsupprimerte.
B X Herpes simplex
Herpes simplex encefalitt kan ha et fatalt forløp med utbredt nekrose av hjernevevet, gjerne temporallappen affiseres.
C Herpes zoster
Herpes/Varizella zoster er normalt ikke farlig men kan være veldig smertefullt ("helvetesild").
D Epstein-Barr virus
EBV-infeksjon gir sjelden encefalitt, kan hos immunsupprimerte disponere for CNS-lymfom.

000015d4c1ba076fa6

105
En yngre pasient er under utredning for en hjernetumor. Pasienten er operert, og i et foreløpig svar fra Avd. for patologi står det bl.a. at det foreligger en høygradig malign primær hjernetumor.
Hvilken av følgende tumores kan denne pasienten ha?

A X Anaplastisk astrocytom
Dette er et høygradig malignt gliom, WHO grad III.
B Meningeom
Dette er en benign tumor, WHO grad I.
C Pilocytisk astrocytom
Dette er en lavgradig malign tumor, et astrocytom, som av WHO er gradert som en grad I tumor.
D Karsinommetastase
Metastase er ikke en primære hjernetumor.

000015d4c1ba076fa6

106
Kronisk hepatitt er vanligst etter infeksjon med følgende virus

A Hepatitt E
B X Hepatitt C
Om lag 70% av pasienter med hepatitt C utvikler cirrhose dersom de er ubehandlet. De med hepatitt B kan utvikle kronisk hepatitt, spesielt om immunforsvaret ikke kan kvitte seg med viruset. Det er ikke vanlig med utvikling av kronisk hepatitt hos de med hepatitt A eller E. ((Kilde Underwood's pathology, a clinical approach, sixth edition).
C Hepatitt A
D Hepatitt B

000015d4c1ba076fa6

107
En 75 år gammel mann, fra tidligere sprek, ble for 2 dager siden operert med åpen aortakirurgi for en truende ruptur av et abdominalt aortaaneurisme. Det var lite peroperativ blødning, han tålte operasjonen godt og har ikke lenger behov for pressor. Han har epiduralbedøvelse. Han har drukket saft og spist litt kjeks i dag. Når du tilser ham på overvåkningsposten klager han over noe magesmerter. Han har ikke hatt luftavgang. Blodprøver viser Hb 10,5 g/L (13,4-17,0 g/L) leukocytter 10 10**9/L (4,1-9,8), CRP 150 mg/L (4,1-9,8).
Hva er den riktigste måten å håndtere dette på?

A Bestiller CT abdomen på mistanke om colonischemi da du finner hans CRP klart forhøyet.
Colonischemi etter aortakirurgi er en sjelden, men viktig komplikasjon. Imidlertid er forhøyet CRP normalt etter større kirurgi grunnet inflammasjon. Magesmerter ser man også i det postoperative forløpet hos pasienter som er laparotomert. Uten andre funn vil videre observasjon være det riktige.

B X Du ber sykepleier observere videre og ta kontakt på nytt ved forverring. Videre bør man sjekke at hans epidural er velfungerende samt bestille blodprøver til i morgen.
I det postoperative forløpet etter aortakirurg er det viktig å se etter tegn på komplikasjoner. Magesmerter er vanlig etter åpen bukkirurgi. Sårsmerter lindres av en velfungerende epidural. « Luftsmerter» grunnet tarmparalyse forekommer og vil ofte bedres når tarmsperistaltikken tar seg opp, og er en av grunnene til at man spør etter luftavgang. Det å skille et normalt postoperativt forløp fra en postoperativ komplikasjon er viktig. I dette tilfellet er det lite som tyder på komplikasjoner. Videre observasjon og bedring av smertelindrende vil da være riktig. Ved endring av situasjonen må man gjøre en ny vurdering.

C Informerer pasienten om at dette trolig skyldes inntak av mat og drikke for tidlig etter operasjonen. Du ordinerer væske intravenøst og parenteral ernæring.
Etter laparotomi vil pasienter ofte oppleve tarmparalyse og ventrikkelretensjon. Det er imidlertid ikke riktig å avstå fra mat og drikke etter operasjonen, inntak per os vil stimulerer til tarmperistaltikk og oppfordres så lenge pasienten ikke kaster opp. Parenteral ernæring gies om man mistenker det vil ta nærmere 7 dager før pasienten kan full-ernære seg selv. Andre postoperative dag er dette for tidlig.

D Du forklarer pasienten at han må regne med en del smerter så kort tid etter en stor operasjon.
Ved planlagt laparotomi vil pasienten ha epiduralbedøvelse for å bedre smertelindring i den postoperative fasen. Dette minsker den kirurgisk stressresponsen. God smertelindring vil føre til raskere mobilisering av pasienten, øke sannsynlighet for mat- og væske inntak samt bedre hosteevne for slimmobilisering. Epidural er altså en viktig komponent for å minske postoperative komplikasjoner. Ved aortakirurgi som ikke er planlagt vil man kunne legge epidural postoperativt. I dette tilfellet vil det være naturlig å bedre pasientens smertelindring, hvor det å se om epiduralbedøvelsen fungerer som tenkt er første trinn.

000015d4c1ba076fa6

108
En 83 år gammel mann med kjent atrieflimmer legges inn som øyeblikkelig hjelp grunnet magesmerter. Du undersøker ham som turnuslege. Han beskriver plutselig innsettende, sterke magesmerter. Han har rask, uregelmessig puls. Ved bukpalpasjon er han øm, men ikke peritonittisk. Du synes det er vanskelig å finne punktum maksimum for smertene. Ingen palpable oppfylninger. Negativ hemofec. Blodprøver viser Hb 12 g/L (13,4-17,0 g/L), leukocytter 14 10**9/L (4,1-9,8), CRP 15 mg/L (4,1-9,8) venøs laktat 3 mml/L (0,9-1,7 mmol/L) INR 1,9.
Hva er sannsynlig diagnose?

A Divertikulitt
Dette er en hyppig diagnose hos pasienter med magesmerter. De vil ofte være palpasjonsøm i nedre venstre kvadrant. Oftest er dette ikke helt akutte smerter, men øker på over noe tid. Stigning i leukocytter kan tyde på inflammasjon eller infeksjon, men kan også sees ved sterke smerter grunnet stress. Man kan verken påvise eller utelukke divertikulitt utfra opplysninger i teksten.

B Urolithiasis
Akutt innsettende smerter oppstår ved nyrestensanfall, men er oftest lokalisert i en av flankene. Det er for øvrig ikke andre opplysninger i teksten som tyder på dette.

C X Akutt mesenteriell ischemi
Pasienten er eldre, har kjent atrieflimmer og lav INR. Han er i risikogruppe for tromboembolier som kan gi akutt ischemi. Akutt innsettende, sterke magesmerter med diffus palpasjonsømhet er et bilde man ser ved akutt mesenteriell ischemi og laktatstigning støtter denne diagnosen. Akutt mesenteriell ischemi kan være vanskelig å diagnostiserer da laktatstigning ikke alltid sees og peritonitt tar tid før utvikles. Denne pasienten bør raskest mulig til en CT abdomen for å kunne påvise eller utelukke akutt mesenteriell ischemi.

D Pyelonefritt
Øvre urinveisinfeksjoner sees ofte hos eldre som innlegges i sykehus. Det er ingen sterke holdepunkter i teksten som sannsynliggjør dette, men man kan heller ikke sikkert utelukke dette uten en urinprøve. Imidlertid er det mer sannsynlig med akutt mesenteriell ischemi med aktuelle sykehistorie.

000015d4c1ba076fa6

109
En 53 år gammel tidligere frisk ikke-røyker har fått påvist en infrarenalt aortaaneurisme på 55 mm. Han henvises fra fastlegen til deg på karkirurgisk poliklinikk for vurdering.
Hva er riktig videre fremgangsmåte?

A Bestille ultralyd kontroll om 6 måneder da pasienten er ung og du vil unngå unødig strålebelastning som en CT angiografi vil gi.
Pasientens AAA har allerede nådd behandlingsgrense og han skal ikke kontrolleres videre. Ved aneurismer opp til 5 cm kan ultralyd brukes da dette er mindre ressurskrevende og gir mindre strålebelastning. Ved behov for preoperativ vurdering gjør man CT angiografi.

B Bestille CT angiografi kontroll om 6 måneder for videre oppfølging da pasientens aortaaneurisme nærmer seg behandlingsgrense.
Pasientens AAA har allerede nådd behandlingsgrense. Pasienten er ung (i karkirurgisk sammenheng) og frisk så det er ingen grunn til å avvente behandling. Hos denne pasienten er risiko forbundet med behandling mindre enn risiko ved å ha et ubehandlet aneurisme.

C Bestille CT angiografi for å se om pasienten er egnet for behandling med stentgraft (EVAR) som er den minst invasive behandlingen for AAA.
CT angiografi skal bestilles når pasienten skal planlegges til behandling. Stentgraft behandling er mindre invasiv, men pasienten må følges livslangt og utsettes for stor samlet strålebelastning grunnet gjentatte CT undersøkelser. Dette gir økt cancerrisiko hos yngre pasienter. Årsaken til oppfølging er endolekkasjer, okklusjon eller stillingsendring av stentgraftet. Opp mot 20% av pasienter behandlet med stentgraft trenger på sikt nye intervensjoner grunnet dette. Stentgraft er derfor ikke første valg hos denne pasienten.

D X Bestille CT angiografi for preoperativ planlegging og informere pasienten om åpen aortakirurgi.
Denne pasienten er ung, frisk og tåler åpen aortakirurgi. Dette er da førstevalg. Se begrunnelse over.

000015d4c1ba076fa6

110
Klokken er 19.20 og du har vakt på gastrokirurgisk avdeling. En 72 år gammel mann legges inn direkte fra legevakten. Han fikk plutselige epigastriesmerter med utstråling til venstre rygg da han da han satt og leste avisen ca. kl. 18. Mannen følte seg dårlig pga. uttalt hjertebank, svimmelhet, og kaldsvetting. Kona kjørte ham raskt til legevakten. Han røyker, har diabetes type 2 og er tidligere blitt fulgt opp ved karkirurgisk poliklinikk for et abdominalt aortaanevrisme, som ved forrige kontroll ble målt til 50 mm. Kurativt behandlet for cancer coli for to år siden.
De første blodprøvene fra legevakten viser normale verdier, med unntak av

	målt hos pasient	referanseområde
Hb	11,1	13,4 – 17,0

Hvordan tolker du pasientens Hb-verdi i denne situasjonen?

A Hb-verdien burde vært betydelig lavere dersom ruptur av aortaanevrismet var årsak til pasientens symptomer.
B X Hb-verdien taler verken for eller imot ruptur av aortaanevrismet som årsak til pasientens symptomer.
Det kan ta inntil 12 timer før hemoglobin faller etter en større akutt blødning. I dette tilfellet har pasienten sykehistorie av 1,5 timers varighet. En mild anemi kan dermed ikke brukes til å sannsynliggjøre ruptur av abdominalt aortaanevrisme, ei heller utelukke det. Derfor taler Hb-verdien verken for eller imot ruptur av AAA som årsak til pasientens symptomer.
http://nevro.legehandboka.no/handboken/nel/prover-og-svar/pasientinformasjon/hemoglobin-hva-er-det/
C Hb-verdien taler for ruptur av aortaanevrismet som årsak til pasientens symptomer.
D Hb-verdien sannsynliggjør andre patologiske prosesser enn ruptur av aortaanevrismet som årsak til pasientens symptomer.

000015d4c1ba076fa6

111
En bevisstløs pasient ankommer akuttmottaket etter å ha vært involvert i en biluykke. Det bli tatt CT caput:

Hva er pasientens diagnose?

A Diffus aksonal skade
B X Akutt subduralt hematom
Hyperdens lesjon som ligger utenpå hjernevevet. Følger konveksiteten og er ikke avgrenset av suturer. Traumatisk anamnese. Dette er forenelig med et akutt subduralt hematom.
Kilde: Radiopaedia "Subdural haemorrhage" https://radiopaedia.org/articles/subdural-haemorrhage, nedlastet: 15.05.2017
Bilde: Courtesy of A.Prof Frank Gaillard, https://radiopaedia.org/cases/acute-subdural-haemorrhage-4
C Epiduralt hematom
Lesjonen er ikke linseformet og er ikke avgrenset av suturer, slik man ville forvente ved et epiduralt hematom
D Traumatisk subaraknoidalblødning
Det er ikke blod i ventrikler eller sulci.

000015d4c1ba076fa6

112
Du behandler en pasient med platehemmeren tikagrelor etter et hjerteinfarkt og finner ut at pasientens kone forsyner han med store mengder grapefruktjuice hver dag fordi hun har hørt at grapefruktjuice inneholder masse antioksidanter og at dette er bra etter et hjerteinfarkt. Du husker at inntak av grapefrukt kan gi økt effekt og bivirkningsrisiko av tikagrelor, og ber høflig kona om å slutte med dette.

Hvilket CYP-isoenzym er påvirket i denne interaksjonen?

A CYP2C9
B X CYP3A4
Kfr. de godkjente norske preparatomtalene (SPC) og interaksjonssøk på Legemiddelverkets hjemmesider (www.slv.no)
C CYP2C19
D CYP2D6

000015d4c1ba076fa6

113
Du er lege på slagenhet for en mann på 70 år som har hatt slag for to uker siden. Han er klar og orientert og husker rimelig godt. Synet er også i orden. Likevel sliter han med å finne fram på avdelingen. Han strever også veldig med akkurat det å kle på seg. Genseren blir stadig både vrang og bak fram, hvis han i det hele tatt får den på.
Hvor i hjernen sitter mest sannsynlig infarktet?

A I oksipitallappene bilateralt.
C kunne vært riktig hvis det var synsvansker som hemmet han, men synet er eksplisitt beskrevet som normalt.
B I venstre hemisfære
A kunne vært riktig hvis man tolket dette som apraksi, som også innebærer vansker med praktiske handlinger, men her er det et visuo-spatiale problem som er beskrevet.
C X I høyre hemisfære
B er riktig fordi vignetten beskriver visuo-spatiale (rom-retnings-) vansker, noe som oftest sees etter lesjoner på høyre side.

000015d4c1ba076fa6

114
En kvinne på 30 år har vært til utredning etter ubehag i øvre del av magen i forbindelse med matinntak. Hun føler hun blir tidlig mett, får ubehagelige fornemmelser og litt smerter, og av og til kjenner hun kvalme. Hun har ikke halsbrann eller sure oppstøt. Klinisk undersøkelse, gastroskopi og diverse blod- og fecesprøver har vært upåfallende.
Hvilket tiltak er mest aktuelt å forsøke i første omgang?

A Kvalmestillende
Kvalmestillende behandling kan være aktuelt ved mye kvalme, men risiko for ekstrapyramidale bivirkninger er stor, slik at dette ikke er førstevalg.
B Antidepressiva
Trisykliske antidepressiver har vist effekt på funksjonell dyspepsi, men kun i små og begrensete studier, slik at dette ikke er førstevalg.
C X God informasjon, beroligelse om tilstandens godartede forløp og eventuelt hjelp til stressmestring
Dette alternativet vil være det mest aktuelle for de fleste pasientene med funksjonell dyspepsi. Stress er gjerne en viktig del av sykdomsbildet ved funksjonell dyspepsi, og man bør forsøke å modifisere stressfaktorer og hvordan pasienten takler dem, så godt det lar seg gjøre. Man skal ikke gi pasienten inntrykk av at man her kun behandler «psyken» og at plagene ikke er «reelle», selv om de ikke kan forklares fra et biomedisinsk perspektiv.
D Protonpumpehemmer
Pasienten har ikke reflukssymptomer og hun har ingen objektive funn ved gastroskopi, slik at protonpumpehemmer ikke er indisert. Det er stor placeboeffekt ved medikamentell behandling av denne pasientgruppen, slik at pasientene kan ende opp med langvarig behandling med protonpumpehemmer uten god grunn.

000015d4c1ba076fa6

115
Den alveolære-arterielle gradienten (A-aO2 eller Aa gradienten) er et mål på forskjellen mellom den alveolære (A) konsentrasjonen og den arterielle (a) konsentrasjonen av oksygen. Den brukes til å diagnostisere årsaker til hypoksemi. Ved hvilken av disse tilstandene foreligger det en normal Aa gradient?

A Pneumoni
Gir vanligvis hypoksisk respirasjonssvikt med økt Aa gradient.
B Lungefibrose
Gir hypoksisk respirasjonssvikt med økt Aa gradient.
C X Opiat overdose
Normal Aa gradient ses ved tilstander som gir hypoventilasjon, som feks overdose opiater.
D Lungeemboli
Gir hypoksisk respirasjonssvikt med økt Aa gradient.

000015d4c1ba076fa6

Testen har 115 oppgaver. På utskriftstidspunktet var 0 oppgaver blitt trukket og det var gjort fasitendringer på 0 oppgaver.