2018 - IIAB - MD4030
Eksamensdato: 2018-01-08

1
En pasient under utredning for refluks-øsofagitt blir biopsiert. Histologisvaret viste blant annet akutt og kronisk betennelse, samt eosinofili og metaplasi.
Hvilket av følgende histopatologiske funn er i størst grad assosiert med dysplasiutvikling i øsofagus?

A Kronisk betennelse
B Eosinofil inflammasjon
C X Intestinal metaplasi
Intestinal metaplasi gir økt risiko for dysplasi og adenokarsinom.
D Gastrisk metaplasi
Gastrisk metaplasi er i liten grad assosiert med dysplasi/malignitet.

2
En middelaldrende kvinne med ukontrollert fokal epilepsi har behov for tilleggsbehandling med et annet antiepileptikum. Hun har også psykiske plager i form av en generalisert angstlidelse.
Hvilket legemiddel er det aktuelt å forsøke i forebyggende øyemed fordi det også har dokumentert effekt mot angst?

A Valproat (Orfiril^{R})
B Levetiracetam (Keppra^{R})
C Lamotrigin (Lamictal^{R})
D X Pregabalin (Lyrica^{R})
Pregabalin har både dokumentert effekt ved epilepsi og generalisert angstlidelse. Det brukes dessuten ved sentral og/eller perifer nevropatisk smerte hos voksne.

3
Ved en diagnostisk problemstilling er pretestsannsynlighet 50% og testen du benytter har en sensitivitet og spesifisitet på 60%.
Hva er posttestsannsynlighet for sykdom for henholdsvis positive og negative testresultater?

A Ca 99% for positive og ca 1% for negative testresulater
B Ca 10% for positive og ca 10% for negative testresultater
C X Ca 60% for positive og ca 40% for negative testresultater
fordi
*PPV =sensitivitet * pretestsannsynlighet/(sensitivitet * pretestsannsynlighet + (1-spesifisitet)*(1-pretestsannsynlighet))= .6*.5/(.6*.5+.4*.5)=0.6*
*NPV =spesifisitet * (1-pretestsannsynlighet) / (spesifisitet * (1-pretestsannsynlighet) + (1-sensitivitet) * pretestsannsynlighet)=.6*.5/(.6*.5+.4*.5)=0.6, dvs 1-NPV=40%*
D Ca 5% for positive og ca 95% for negative testresulater

4
G:T mispar er en feilparing som ofte kan oppstå i genomet, og som vil kunne gi opphav til G-A transisjonsmutasjoner.
Hvilke(n) av de følgende hendelser vil kunne gi opphav til slike G:T mispar i **genomet?**

A Deaminering av guanin
Deaminering av G gir Xanthin, som har samme baseparingsegenskaper som G. Skaden vil derfor ikke være mutagen
B Metylering av cytosin
C Deaminering av cytosin
Feil. Deaminering av C gir uracil og derved U:G mispar. Etter første replikasjon dannes U:A par og etter andre replikasjon T:A par
D X Deaminering av 5-metylcytosin
Metylering av 5- posisjon av C gir 5-metylcytosin (vanlig enzymatisk prosess i epigenetisk regulering), som ved deaminering vil gi T

5
En 17 år gammel gutt har det siste året hatt problemer med innsovningen. Han sovner først på morgenkvisten og har store problemer med å komme seg opp for å rekke skolen. På dagtid er han generelt ukonsentrert og sovner tidvis. I helgene står han opp på ettermiddagen og føler seg uthvilt.
Hva mener du er mest sannsynlige diagnose?

A X Forsinket søvnfasesyndrom
Svar: B. Sover godt, men litt for sent. Hypersomnolens pga lite søvn er ikke hypersomnia. Uspesifikke symptomer i forhold til ADHD
B Kronisk insomni
C Attention deficit hyperactivity disorder (ADHD)
D Uspesifikk hypersomni

6
En 73 år gammel mann er innlagt på sykehus for antibiotikabehandling av pyelonefritt (nyrebekkenbetennelse). Tre dager etter innleggelse får han kraftig oppkast og diare. I tillegg har sykepleieren som har stelt pasienten også fått gastroenteritt. Pasienten forteller at han ikke har vært utenlands de siste to ukene før innleggelsen.
Hvilken tarmpatogen mikrobe bør mistenkes som mest sannsynlig årsak til denne episoden?

A Salmonella
Sjelden årsak til nosokomial gastroenteritt.
B X Norovirus
Hyppigste årsak til utbrudd av gastroenteritt i sykehus, smitter svært lett mellom mennesker.
C Campylobacter
Sjelden årsak til gastroenteritt som oppstår under innleggelse i sykehus.
D Clostridium difficile
Hyppig årsak til nosokomial diare særlig i forbindelse med antibiotikabehandling, men fører vanligvis ikke til smitte og sykdom hos ansatte.

7
I nevroradiologi er det utstrakt bruk av MR-avbildning, og man har mange forskjellige MR-sekvenser til rådighet som framstiller vev på ulike måter. Ved bildeundersøkelser av MS-pasienter, ønsker man gjerne at lesjonene skal «lyse opp» tydelig mot normalt vev.
Hvilken MR-sekvens vil derfor være best egnet til å påvise MS-lesjoner?

A Spektroskopi
Spektroskopi vil kunne vise metabolittene i et aktuelt område, men har dårlig romlig oppløsning og gir intet anatomisk bilde av hjernen. Det er ikke i bruk for avbildning av MS-pasienter i klinisk rutine.
B X FLAIR
FLAIR er et T2-vektet bilde hvor man har «nullet ut» signalet fra fritt vann. CSF er dermed ikke hvitt, men ellers er bildet sammenlignbart med et vanlig T2-vektet bilde. Det er fordelaktig at signalet fra CSF er svart, for da får man tydeligere fram MS-lesjoner som ligger nært ventrikler (noe de ofte gjør), samtidig som at kontrasten mellom MS-lesjoner og normal hvitsubstans også blir større.
C T1
T1-vekting gir lavt signal fra vann (f.eks. CSF) og høyere signal fra fettholdig vev. Hvit substans blir dermed lysere enn grå substans. Aktive MS-lesjoner er områder med inflammasjon og dermed ødem, og disse vil da ikke lyse opp ved T1, men heller kanskje være noe mørkere enn omliggende vev.
D T2
T2-vekting gir høyt signal fra fritt vann (f.eks. CSF), og også høyere signal fra grå substans enn hvit substans, ettersom hvit substans er mer fettholdig. Her vil områder med ødem (f.eks. aktiv MS-lesjon) lyse opp, men også ventriklene. Da MS-lesjoner gjerne er periventrikulære, kan det være vanskelig å skille disse fra ventriklene. FLAIR er da bedre egnet.

8
En 35 år gammel ikke-røykende mann er henvist til medisinsk poliklinikk etter 2-3 måneders plager med ubehag i brystet, feberfølelse, hoste og slapphet. Fastlege har tidligere gitt han en kur med penicillin på mistanke om lungebetennelse, uten at dette har medført noen bedring.
HRCT av lungene har vist: "Perihilært i alle lapper, mest uttalt i overlappene og midtlappen er det peribronkovaskulære mikronoduli. Med en symmetrisk distribusjon er det patologisk forstørrede lymfeknuter i mediastinum og begge lungehili".
Hvilken strategi for videre utredning er anbefalt?

A Du mistenker primært lymfom og planlegger endobronkial ultralyd (EBUS) med finnålsaspirasjon fra lymfeknuter i mediastinum.
Feil svar, begrunnelse: Beskrivelsen av HRCT og sykehistorien gjør lymfomdiagnosen usannsynlig.

B X Du mistenker primært granulomatøs tilstand, og planlegger bronkoskopi med bronkoalveolar lavage, EBUS og biopsier fra bronkialslimhinne og lungevev.
(Riktig svar). Begrunnelse: Sykehistorien gjør at sarkoidose må mistenkes, og utredningen må ta sikte på å bekrefte eller avkrefte denne diagnosen. Diagnosekriteriene for sarkoidose krever histopatologisk demonstrasjon av granulomatøs betennelse, og sykehistorien og HRCT gjør at dette best kan gjøres ved aspirat fra lymfeknuter i mediastinum eller hili, eller biopsier fra bronkialslimhinne/lungevev. I tillegg vil BAL være nyttig for å avdekke andre årsaker, samt å vise en immuncelleprofil som passer med sarkoidose.

C Du mistenker primært infeksiøse årsaker til forandringene og planlegger bronkoskopi med bronkoalveolar lavage.
Feil svar, begrunnelse: Dette er ikke nok, man vil også mistenke andre årsaker, og utredningen må ta sikte på å verifisere granulomatøs betennelse.

D Ingen videre utredning er nødvendig, diagnosen er sikker.
Feil svar, begrunnelse: Diagnosen er ikke sikker. Diagnosekriteriene for sarkoidose krever histopatologisk demonstrasjon av granulomatøs betennelse og at det ikke er påvisbare årsaker til granulomatøs betennelse. Ved Löfgrens syndrom anses diagnosen som så sannsynlig at man ofte avstår fra biopsiering, men denne pasienten har ikke en presentasjon som passer helt med Löfgrens syndrom.

000015ce3b39074d6b

9
En kvinnelig pasient er innlagt på avdeling for medisinsk gastroenterologi på grunn av mistanke om leversykdom. Du studerer laboaratorieresultatene. Du ser at s-ferritin er på 19453 µg/L (referanseområde: 10-167 µg/L).
Hvordan tolker du resultatet?

A Resultatet tyder på at pasienten har en akutt jernforgiftning
Dette kunne vært en årsak til akutt levercelleskade, men ferritinverdien kan ikke tas til inntekt for at dette skulle være årsaken.

B Resultatet tyder på at pasienten har hemokromatose
Ferritinverdier i denne størrelsen ser man ved celleskade og dette vil man kunne se ved hepatitt uavhengig av årsaken

C X Resultatet tyder på at pasienten har en akutt levercelleskade
Så høye verdier av s-ferritin ser man ved celleskade. Store jernlagre eller inflammasjon alene gir ikke ferritinverdier i denne størrelsen.

D Resultatet tyder på at pasienten har en generell inflammasjonsprosess i kroppen
Man ser ikke så høye verdier på grunn av inflammasjon alene. Slike verdier ser man ved celleskade.

000015ce3b39074d6b

10
Samboeren til en 65 år gammel kvinne ringer AMK en søndag morgen og forteller at kvinnen ikke klarer å komme seg ut av badekaret. Når ambulansepersonalet kommer frem løftes pasienten opp og man merker at hun er kraftløs i venstre underekstremitet. Ellers har hun ingen fokale nevrologiske utfall og ingen smerter. Hun kjøres raskt til sykehuset. Du hilser på pasienten i akuttmottaket og merker at du må hilse fra hennes høyre side for å få kontakt. Ved din undersøkelse finner du tydelig redusert kraft i venstre underekstremitet.
Hvor tror du lesjonen er lokalisert?

A X Høyre hemisfære frontalt
Frontale lesjoner gir ofte motoriske symptomer isolert til underekstremitet på motsatt side. De kognitive symptomer som også oppstår lar seg ikke vurdere i en akutt situasjon.
B Høyre hemisfære parietalt
C Høyre nucleus caudatus
D Venstre cervikalcolumna

000015ce3b39074d6b

11
En 59 år gammel tidligere frisk kvinne får plutselig kraftsvikt og nummenhet i høyre bein, mens kraften og sensibilitet i høyre arm er normal. Ved undersøkelse finner du som legevaktslege invertert høyre plantarrefleks, nedsatt kraft og sensibilitet i høyre underekstremitet samt betydelig nedsatt tempo i høyre ben.
Hva er rett håndtering av denne pasienten?

A Innlegges sykehus neste dag med tentativ diagnose TIA
Hun har fortsatt bestående utfall og TIA-diagnose passer ikke på dette tidspunkt. Siden hun er trobolysekandidat må innleggelse skje raskest mulig for å rekke tidsvinduet.
B Innlegges øyeblikkelig med tentativ diagnose ryggprolaps
Ryggprolaps gir typisk perifere funn og utfall. Sykehistorie samt funn med betydelig temposvikt og invertert plantarrefleks passer med affeksjon av CNS, ikke med affeksjon av perifere nervesystem.
C Tilbud om ny legetime i morgen med tentativ diagnose ischias
Affeksjon av ischiasnerven gir perifere funn og utfall, mens tydelig temposvikt og invertert plantarrefleks er forenelig med sentralnervøst utfall. Kan ikke vente til i morgen fordi hun er trombolyse-kandidat, og skal følgelig inn på sykehus raskest mulig.
D X Innlegges øyeblikkelig med tentativ diagnose hjerneslag
Sykehistorie og funn med tydelig temposvikt og invertert plantarrefleks gjør at hjerneslag er mest sannsynlige svaralternativ sammenlignet med øvrige svaralternativ. Siden hun er trobolysekandidat må innleggelse skje raskest mulig for å rekke tidsvinduet.

000015ce3b39074d6b

12
Kvinne på 54 år har fått påvist lungekreft med spredning. Hun gikk primært til sin fastlege på grunn av hoste og vekttap på 8 kg i løpet av en 2 måneders periode. Hun har startet kjemoterapi, men det ser ut som behandlingen har liten effekt, og pasientens allmentilstand blir stadig dårligere.
Du er hennes lege på poliklinikken. Du møter pasienten og hennes ektefelle til en vanlig kontroll i forbindelse med kjemoterapibehandligen. Pasientens ektefelle er denne dagen svært fortvilet over at konen stadig blir tynnere, og mener at vi tar livet av konen da hun ikke får noe ekstra ernæring intravenøst.
Hva gjør du?

A Du lar pasient og ektefelle få snakke med kreftsykepleier. Hun gir pasienten råd og brosjyrer vedrørende god ernæring.
Det kan være gunstig at pasient og pårørende får kostråd, men det gir dem ingen forklaring på situasjonen og setter krav til pasienten som hun mest sannsynlig ikke klarer å gjennomføre.

B Du samtaler med pasienten og pårørende og forsøker å berolige dem med at pasienten vil få tilbake matlysten når kjemoterapibehandlingen er ferdig.
Kjemoterapibehandling kan være langvarig og vil gjøre at pasienten kontinuerlig blir i dårligere allmentilstand. Dette i seg selv hindrer at pasienten kan få den tumorrettede behandling som pasienten er tiltenkt.

C X Du informer pasienten og hennes ektefelle om at det nok er kreftsykdommen som er årsak til vekttapet. Du sjekker ellers om det foreligger andre årsaker til at hun ikke får i seg næring. Du gir tilbud om oppfølging hos ernæringsfysiolog eller kreftsykepleier.
Dette er en riktig framgangsmåte hvor legen har vurdert årsaken til vekttapet. Det er mange ting som kan følges opp til tross for at kreftsykdommen er årsak til hennes kakeksi. Dette gjøres ofte ved å koble inn sykepleier og eller ernæringsfysiolog.

D Du avtaler med pasient og pårørende å diskutere dette grundig ved neste konsultasjon om 3 uker. Du planlegger da å henvise pasienten til vurdering hos ernæringsfysiolog.
Altfor defensiv holdning som gjør at pasienten taper seg ytterligere, og 3 uker kan har være lang tid.

000015ce3b39074d6b

13
En kvinne (35 år) med ryggmargsskade har pareser i bena og klarer dermed ikke å gå. Hun sitter i rullestol, og får foreløpig ikke kommet seg til klubblokalet i sjakklubben hun har vært aktiv i, da det er dårlig tilgjengelighet for rullestolbrukere. Hun er svært motivert for å trene seg opp til best mulig funksjon under rehabiliteringsoppholdet. Du er LIS i rehabilitering og kjenner til ICF (International Classification of Functioning disability and health).
Hvilket av kvinnens funksjonstap, hemminger eller forutsetninger ville man klassifisert som en påvirkning på kropps-funksjoner og - strukturer i henhold til ICF?

A Ikke mulighet for deltakelse i sjakklubben
Dette klassifiseres som en mangelfull evne til deltagelse i ICF.

B Manglende evne til å gå
Dette klassifiseres i ICF som en manglende evne til en spesifikk aktivitet.

C God motivasjon for opptrening
Dette klassifiseres som en personlig faktor i ICF.

D X Pareser i bena
Dette klassifiseres som en påvirkning på kroppsfunksjoner og -strukturer i ICF.

000015ce3b39074d6b

14
En 15 år gammel jente skal opereres for sin skoliose, og ortopeden har bedt Klinisk nevrofysiologisk seksjon utføre intraoperativ monitorering (IOM). IOM generelt omfatter mange ulike prosedyrer.
Hvilken nevrofysiologisk metode er mest effektiv for å oppdage funksjonssvikt og forebygge varig nevrologisk utfall under dette inngrepet?

A Sensorisk fremkalt respons (SEP): Stimulere sensorisk nerve i arm og ben og måle respons fra sensorisk korteks.
God metode, men gir bare informasjon om sensorisk ledningsevne gjennom bakstrengene.
B X Motorisk fremkalt respons (MEP): Stimulere motorisk hjernebark og måle respons fra muskler.
Måler funksjon i den direkte kortikospinale pyramidebanen, Forebygger parese grunnet skade på for/sidestrengen i medulla spinalis.
C Elektromyografi (EMG): Kartlegging av spontanaktivitet typisk for en akutt nerverotskade
Brukes ved IOM ved hjernestammeoperasjoner (facialis-funksjon), vanskelig å anvende ved skoliose.
D Nevrografi: Stimulere motorisk nerverøtter og måle fra musklene
Vanskelig å gjennomføre. Mange nerverøtter. Gir ikke raskt og pålitelig svar om skade på hvit substans i CNS.

000015ce3b39074d6b

15
En 58 år gammel mann har gått opp i vekt og blitt tiltakende plaget med tungpusthet. For fire år siden gjennomgikk han et hjerteinfarkt, og du mistenker at pasienten har utviklet hjertesvikt.
Hvilket utsagn om NTproBNP er riktig i denne situasjonen?

A Høye verdier for NTproBNP støtter ikke den klinisk mistanken.
Høye verdier for NTproBNP gir økt sannsynlighet for hjertesvikt.
B NTproBNP har lav negativ prediktiv verdi.
Den viktigste egenskapen til NTproBNP er høy negativ prediktiv verdi.
C Høye verdier for NTproBNP har høy positiv prediktiv verdi.
Høye verdier for NTproBNP kan forårsakes av en rekke kardiale og ekstrakardiale tilstander.
D X Lave verdier for NTproBNP støtter ikke den kliniske mistanken.
Verdier for NTproBNP < 125 pg/ml gjør hjertesvikt usannsynlig.

000015ce3b39074d6b

16
En pasient med kronisk hepatittt B med høy viremi (HBV-DNA: 1000 IU/ml) og høye leverprøver (ALAT: 320 U/l) legges inn på medisinsk avdeling. Du vurderer det til å være behandlingsindikasjon for hepatitt B hos denne pasienten.
Hvilke medikamenter kan det bli aktuelt å bruke?

A Nukleosidanaloger og proteasehemmer
B X Pegylert-interferon-alfa og nukleosidanaloger
Begrunnelse: Pegylert-interferon-alfa er førstevalg ved hepatitt B-infeksjon, men har endel bivirkninger. Nukleosidanaloger er tilnærmet like effektive, og har mindre bivirkninger. Protasehemmere og ribavirin som i de andre svaralternativene brukes kun ved hepatitt C
C Pegylert-interferon-alfa og ribavirin
D Proteasehemmer og ribavirin

000015ce3b39074d6b

17
En 48 år gammel mann har i de siste 5 årene vært behandlet for arteriell hypertensjon. Hans far døde akutt 52 år gammel. Pasienten legges nå inn på sykehus med tiltakende og belastningsavhengige, tildels kraftige brystsmerter.
Hva kan EKG ved innkomst fortelle oss?

A X Gitt sykehistorien, kan Q-takker i avledningene II, III og aVF være forenlig med et tidligere gjennomgått hjerteinfarkt.
EKG beskriver her et gjennomgått nedreveggsinfarkt.

B Et normalt EKG utelukker at pasienten har ustabil koronarsykdom.
EKG kan være normalt ved ustabile koronarsyndromer. I tillegg kan EKG-forandringer ved såvel NSTEMI som STEMI utvikle seg i forløpet.

C En Sokolow-Lyon indeks under 35 mm (10 mm/mV) er hos denne pasienten forenlig med venstre ventrikkelhypertrofi.
En Sokolow-Lyon indeks under 35 mm tilsier ikke venstre ventrikkelhypertrofi.

D T-inversjoner i prekordialavledningene vil mest sannsynlig være betinget av at pasienten har utviklet venstre ventrikkelhypertrofi.
Pasienten kan ha utviklet venstre ventrikkelhypertrofi, men sykehistorien gir i første rekke mistanke om koronarsykdom. T-inversjoner kan være forenlig med aktuell subendokardiell iskemi eller et tidligere gjennomgått subendokardielt forveggsinfarkt.

000015ce3b39074d6b

18
Du er lege ved medisinsk avdeling på St. Olavs hospital og har diagnostisert akutte lungeembolier hos en mann på 63 år som ble lagt inn i går. Anamnestisk har han ingen andre alvorlig eller behandlingskrevende sykdommer. Klinisk undersøkelse inklusive rektaleksplorasjon, orienterende blodprøver, urin stix, rtg thorax og CT lungearterier avslører ingen annen patologi enn hoveddiagnosen. Han opplyser at han for 2 uker siden besøkte London og gjennomførte en flytur på 2-3 timer.
Hva er anbefalt behandlingstid med antikoagulasjon for denne pasienten og hva er riktig begrunnelse av svaret?

A Pasienten bør behandles i 3 måneder, og så vurderes for stopp av antikoagulasjonsbehandling, idet han har en provoserende (disponerende) faktor i form av aktuell forutgående immobilisering (flytur)
Venøse tromboser (proximale DVT og LE) anbefales "langtids" behandlet dersom en ikke finner adekvat disponerende årsak (provoserende faktor), hvor kun 3mnd behandling er anbefalt. Svaralternativet er feil, både behandlingslengde og argumentasjon, flytur lengre enn 6-8timer kan vurderes som adekvat årsak, ikke som her 2-3t

B Paienten bør få antikoagulasjonsbehandling i 3 måneder, og så vurderes for langtids antikoagulasjonsbehandling såfremt ikke nyoppstått kontraindikasjon for antikoagulasjonsbehandling er tilkommet. Flyturer på 2-3 timer regnes som adekvat provoserende (disponerende) faktor for lungeembolier.
Venøse tromboser (proximale DVT og LE) anbefales "langtids" behandlet dersom en ikke finner adekvat disponerende årsak (provoserende faktor), hvor kun 3mnd behandling er anbefalt. Svaralternativet er feil (mindre riktig enn svaralternativ B) - Riktignok riktig behandlingstid, men på feil grunnlag (feil grunngitt)

C X Paienten bør få antikoagulasjonsbehandling i 3 måneder, og så vurderes for langtids antikoagulasjonsbehandling, dersom ikke nye provoserende (disponerende) faktorer eller nyoppstått kontraindikasjon for antikoagulasjonsbehandling har dukket opp.
Venøse tromboser (proximale DVT og LE) anbefales "langtids" behandlet dersom en ikke finner adekvat disponerende årsak (provoserende faktor), hvor kun 3mnd behandling er anbefalt. Svaralternativet er riktig - ingen kjent utløsende årsak til venøs trombose (VT) på kontroll 3mnd etter oppstartet antikoagulasjonbehandling, tilsier langtidsbehandling (og ei heller dukket opp kontraindikasjon til slik behandling)

D Pasienten bør behandles i 3 måneder, og så vurderes for stopp av antikoagulasjonsbehandling, idet han har en provoserende (disponerende) faktor som aktuell forutgående immobilisering (flytur) og antikoagulasjonsbehandling gir for stor blødningsrisiko
Venøse tromboser (proximale DVT og LE) anbefales "langtids" behandlet dersom en ikke finner adekvat disponerende årsak (provoserende faktor), hvor kun 3mnd behandling er anbefalt. Svaralternativet er feil (mer galt svar enn C (feil behandlingslengde og feil vurdering av disponerende faktorer og blødningsrisiko)

000015ce3b39074d6b

19
En 70 år gammel mann kommer til deg som primærlege sammen med ektefellen. I løpet av det siste året har han fått endret gangmønster. Han går langsomt og med kortere skritt enn tidligere og har nedsatt armsving ved gange. Ektefellen er mest bekymret fordi han i løpet av det siste året av og til har sagt at han ser personer som hun ikke ser. Han har god hukommelse og bruker ingen faste medikamenter.
Hvilken diagnose bør primært mistenkes?

A X Demens med Lewylegemer
Pasienten har parkinsonisme og visuelle hallusinasjoner som har tilkommet ila siste år. Dette er to av kjernesymptomene ved demens med Lewylegemer.
B Parkinsons sykdom
Parkinsons sykdom med demensutvikling er en mulighet, men etter som begge symptomer (parkinsonisme og visuelle hallusinasjoner) har kommet i løpet av siste år, er demens med Lewylegemer riktig betegnelse.
C Alzheimers sykdom
D Depressiv psykose

000015ce3b39074d6b

20
Ei jente på 1.5 år er forkjølet og foreldrene har bestilt øyeblikkelig hjelp-time på fastlege-kontoret ditt. De forteller at hun våkner om natta med gjøende hoste. Hun har ingen feber, men kvelden i forveien var hun litt snørrete.
Hvilken klinisk tilstand forårsaker mest sannsynlig denne hosten?

A Epiglotitt
Epiglotitt er strupelokkbetennelse. Disse pasientene klarer vanligvis ikke å svelge sitt eget spytt. Gjøende hoste er ikke vanlig hos disse pasientene.
B Tracheitt
Tracheitt er betennelse i trachea. Dyspnoe og purulent hoste er mest fremtredende.
C X Falsk krupp
Dette er riktig svaralternativ.
D Tonsillitt
Tonsilitt er halsbetennelse, og gjøende hoste er ikke typisk ved denne tilstanden.

000015ce3b39074d6b

21
En 18 år gammel kvinne har falt i en trapp på en fest. Du er turnuslege og undersøker henne i akuttmottak på lokalsykehus 1 time senere. Hun har da en GCS-skår på 13. CT viser litt traumatisk subaraknoidalt blod over cortex og er ellers normal.
Hvilke responser får du mest sannsynlig når du tester henne med Glasgow Coma Scale?

A Øyerespons 4, verbal respons 3, motorisk respons 6
Det kan være mulig at pasienten er helt våken og samarbeider motorisk og likevel har usammenhengenede tale. Dette er likevel lite sannsynlig og ikke den typiske GCS-skår 13
B Øyerespons 4, verbal respons 4, motorisk respons 5
Det er mindre sannsynlig at pasienten er helt våken og likevel ikke samarbeider motorisk (kun lokaliserer). Det er typisk at motorisk respons reduseres først når en kommer litt lengre ned på GCS-skalaen
C X Øyerespons 3, verbal respons 4, motorisk respons 6
Det er typisk at en pasient med GCS-skår 13 samarbeider mortorisk men vil helst ha øynene lukket (sove) og ikke er helt orientert (ofte ikke for tid). Dette må alltid testes med spesifike spørsmål, da pasienten ellers kan virke helt fornuftg i sin tale
D Øyerespons 3, verbal respons 5, motorisk respons 5
Det er usannsynlig at pasienten ikke samarbeider motorisk (kun lokaliserer) når hun er helt orientert

---

000015ce3b39074d6b

22
Kvinne, 32 år, er gravid i svangerskapsuke 22, har store bekkensmerter og lurer på om det er trygt å bruke paracetamol. En venn har sagt at det kan øke risiko for astma hos barnet. Du vil derfor se etter oppdatert kunnskap og finner en artikkel publisert i april 2016 i International Journal of Epidemiology (Magnus MC et al: Prenatal and infant paracetamol exposure and development of asthma). Forskerne benyttet informasjon fra over 50000 deltakere i Den norske mor og barn-undersøkelsen (MoBa), blant annet fra spørreskjemaene som mødrene fylte ut i svangerskapet (bruk av paracetamol ved 18 uker og 30 uker) og da barna deres var 3 år (forekomst av astma). 5,7 % av alle barna hadde da astma. Relativ risiko (RR) for astma 3 år etter eksponering for paracetamol i svangerskapet var 1.13 (95% KI 1.02-1.25) i justerte analyser. Du tenker at studien ikke er tilstrekkelig for å fraråde bruk av paracet ved sterke smerter i svangerskapet og ønsker å utvide kunnskapsgrunnlaget.
Hva leter du etter før du gir råd til kvinnen?

A En erfaren kollega på naborommet
B Observasjonsstudier
C Kasuistikker fra klinisk praksis
D X Systematiske oversikter
Systematiske oversikter eller andre kilder til oppsummert kunnskap vil kunne gi et sterkere kunnskapsgrunnlag ettersom disse bygger en systematisk gjennomgang av tilgjengelige forskningslitteratur.
Randomiserte kontrollerte forsøk (RCT-studier) vil også kunne gi et bedre kunnskapsgrunnlag, men det er lite sannsynlig at slike studier er gjennomført for den aktuelle pasientgruppen.
Observasjonsstudier, kasuistikker og erfaringer gir vanligvis et svakt kunnskapsgrunnlag (langt nede på "kunnskapspyramidene") og vil sjelden alene være avgjørende for klinisk kunnskapsbasert praksis.

000015ce3b39074d6b

23
Som fastlege for en 45 år gammel kvinne tar du EKG i forbindelse med en helsekontroll. Du finner at hun har sinusrytme men at QRS-kompleksene har en varighet på 0,16 s (160 ms). I avledning V1 har QRS-komplekset et typisk RSR-mønster.
Hva er årsaken til EKG-funnene?

A Venstre bakre fasikkelblokk
Gir alene ikke breddeøkt QRS-kompleks
B Venstre grenblokk
Gir QS og ikke RSR mønster i avledning V1
C X Høyre grenblokk
Gir typisk breddeøkt QRS og RSR-mønster i avledning V1
D Venstre fremre fasikkelblokk
Gir alene ikke breddeøkt QRS-kompleks

000015ce3b39074d6b

24
Mann 52 år. Ved colonoskopi blir det tatt biopsier fra en frembukende tumor ved ileocøkalovergangen. Patologen ringer deg tilbake og forteller at det foreligger en epitelial tumor (tumor oppstått i epitel).
Hvilken diagnose er da aktuell?

A Burkitt lymfom
B X Adenokarsinom
Adenokarsinom er et er en epitelial tumor. Poenget her er at man skal vite at et karsinom er en epitelial tumor. De andre tumorene er ikke epiteliale. De har ikke oppstått i epitel. Lymfomer oppstår i lymfoide celler (lymfocytter eller lymfoblaster). Maligne melanomer oppstår i melanocytter. GIST mener man oppstår i såkalte "cajalske" celler i veggen i gastrointestinaltractus og klassifiseres som en mesenchymal (stromal) tumor
C GIST (Gastrointestinal tumor)
D Metastase fra malignt melanom

000015ce3b39074d6b

25
En kvinne i 20-årene kommer sammen med sin far på 59 år fordi hun er bekymret for at han har endret personlighet det siste året. Hun beskriver at han har blitt nokså asosial, slurver med personlig stell og hygiene og er blitt glemsk. Under samtalen får du bekreftet dette inntrykket, og du observerer at faren har en del fakter og bevegelser som ikke virker helt normale. Dels vrir han på skuldre og hode, og dels beveger han armene i litt formålsløse bevegelser opp mot hodet eller ned i lommene, eller han vrir hendene sammen. Du får også vite at farens mor hadde en demenstilstand og døde da hun var i 65 år.
Hva er den mest sannsynlige diagnosen på denne 59 år gamle mannen?

A Hereditær form av Parkinsons sykdom
Har heller hypokinesi (få og små bevegelser) enn hyperkinesi (for mye bevegelser), bortsett fra tremor som denne pasienten ikke hadde.
B Frontotemporallappsdemens
Har ikke typisk ufrivillige bevegelser, men mer atferdsendringer og dårlig impulskontroll.
C Hereditær form av motornevronsykdom
Motornevronsykdom gir vanligvis ikke demens (men kan være forbundet med det) og iallfall ikke denne formen for ufrivillige bevegelser, kun små fasciculasjoner
D X Huntingtons sykdom
Typiske choreoatetostiske ufrivillige bevegelser hos denne pasienten, samt demens og autosomal dominant arvegang.

000015ce3b39074d6b

26
Ankel-arm-index er et viktig verktøy i utredning av arteriell insuffisiens i underekstremiteter. Du måler denne hos en ellers frisk pasient med claudicatio intermittens og 200 m gangdistanse.
Hvilke verdier forventer du å finne hos en slik pasient?

A Mellom 0,9-1,3
Dette representerer normalt ankelarmtrykk. Denne pasienten vil forventes å ha nedsatt ankelarmtrykk
B X Mellom 0,5-0,9
Vanlig område for pasienter med claudicatio intermittens
C Mellom 0,3-0,5
Målinger som vanligvis tilsvarer kritisk ischemi
D Under 0,3
Alvorlig nedsatt ankelarmtrykk som klart samsvarer med kritisk ischemi

---

000015ce3b39074d6b

27
Ved alvorlig pneumoni hos pasienter med KOLS kombineres ofte flere antibiotika.
Hvilken kombinasjon er den riktige som første behandling?

A Benzylpenicillin i.v. og metronidazol i.v. for å dekke for både aerobe og anaerobe bakterier
Ikke riktig. Benzylpenicillin er riktig, men metronidazol legges til ved evt aspirasjonspneumonier
B Benzylpenicillin i.v. og cefotaksim i.v. for å dekke for både gram positive og gram negative bakterier
Ikke riktig. Benzylpenicillin er riktig, men ikke i kombinasjon med cefotaksim. Dette gir ikke bred nok dekning.
C X Benzylpenicillin i.v. og gentamycin i.v. for å dekke for både gram positive og gram negative bakterier.
Riktig. Dette er en god kombinasjon som dekker et bredt bakteriespekter som ofte sees hos lungesyke pasienter. I tråd med nasjonale anbefalinger fra Helsedirektoratet.
D Benzylpenicillin i.v. og erytromycin i.v. for å dekke for virkingen av antibiotika både ekstracellulært og intracellulært
Ikke riktig. Erytomycin brukes i første omgang når man er allergisk for penicillin eller ved mistanke om atypiske pneumonier

---

000015ce3b39074d6b

28
Hva kalles "nadir" ved nøytropeni forårsaket av kreft-kjemoterapi?

A X Laveste nivå av nøytrofile etter behandlingen
Dette er definisjonen av Nadir
B Nøytrofile under 0,1 x 10^9/liter
C Nøytrofile under 0,5 x 10^9/liter
D Nøytrofile målt på dag 7 etter behandling

29
En 74 år gammel kvinne har nylig fått påvist småcellet lungekreft. Sykdommen er utbredt (extensive disease, ED) og foreløpig ubehandlet. Pasienten er relativt kjekk og oppegående over 50% av dagen. Det foreligger ingen spesiell komorbiditet.
Hva anses som riktigste anbefalte behandlingstilbud til denne pasienten?

A Primært ingen tumorrettet behandling, utenfor kurativ målsetning.
Utbredelsen (ED) tilsier tilbud om tumorettet behandling med kjemoterapi i palliativ målsetting (denne utbredelse gir ikke realistisk målsetting om kurasjon). PS = eller < 2 (som denne pas har, jfr anamnese) gir anledning til tumorrettet behandling
B X Primært kjemoterapi, uten kurativ målsetning (supplement av lokalisert strålebehandling ved behov)
Utbredelsen (ED) tilsier tilbud om tumorettet behandling med kjemoterapi i palliativ målsetting (denne utbredelse gir ikke realistisk målsetting om kurasjon). PS = eller < 2 (som denne pas har, jfr anamnese) gir anledning til tumorrettet behandling
C Primært kombinert radio- og kjemoterapi, med semikurativ målsetting (supplement av lokalisert strålebehandling ved behov)
Utbredelsen (ED) tilsier tilbud om tumorettet behandling med kjemoterapi i palliativ målsetting (denne utbredelse gir ikke realistisk målsetting om kurasjon). PS = eller < 2 (som denne pas har, jfr anamnese) gir anledning til tumorrettet behandling
D Primært kombinert radio- og kjemoterapi, uten kurativ målsetning (supplement av lokalisert strålebehandling ved behov)
Utbredelsen (ED) tilsier tilbud om tumorettet behandling med kjemoterapi i palliativ målsetting (denne utbredelse gir ikke realistisk målsetting om kurasjon). PS = eller < 2 (som denne pas har, jfr anamnese) gir anledning til tumorrettet behandling

---

30
Ved hvilken av disse sykdommene forekommer mutasjon i Januskinase 2 (JAK 2) hyppigst?

A Essensiell trombocytose
B Myelofibrose
C X Polycytemia vera
Jak2 mutasjon forekommer hos 90 % med polycytemia vera og betydelig lavere (20%) ved Esensiell trombocytose og myelofibrose og 0 % ved KML
D Kronisk myelogen leukemi

31
Ei jente på 14 år har nylig gjennomgått streptokokk-tonsillitt som ble behandlet med Apocillin med god effekt. Tidligere har hun hatt en streptokokk-tonsillitt da hun var 7 år. Bortsett fra disse to streptokokk-tonsillittene har hun få symptomer fra halsmandlene. Du synes ikke det er indikasjon for å fjerne halsmandlene.
Hvordan begrunner du dette overfor pasienten?

A For å fjerne halsmandlene bør hun ha pustepauser under søvn
Dersom hun har hatt minst 3-4 antibiotika krevende halsbetennelser over minst 2 påfølgende år trenger hun ikke å ha pustepauser under søvn for at det skal være indikasjon for å fjerne halsmandlene
B X For å fjerne halsmandlene bør hun ha hatt minst 3-4 antibiotika-krevende halsbetennelser over minst 2 påfølgende år
Dette er riktig svar
C For å fjerne halsmandlene bør hun ha hatt minst 5-6 antibiotika-krevende halsbetennelser over minst 3 påfølgende år
For at det skal være indikasjon for å fjerne halsmandelene bør hun ha hatt minst 3-4 antibiotika krevende halsbetennelser over minst 2 påfølgende år
D For å fjerne halsmandlene bør hun ha oppvekst av streptokokker i halsen i frisk fase
Halsdyrkning med oppvekst av streptokokker i frisk fase trenger ikke å bety at pasienten har hyppige halsbetennelser, men at pasienten kan være frisk bærer. Det er derfor ikke et krav for å oppfylle indikasjon for fjerning av halsmandler.

0000156e3b390746b

32
Mann (31 år, butikkmedarbeider) er tidligere frisk og har frisk familie. De siste år har han fått gradvis økende gangvansker og klarer nå bare å gå 200 meter uten støtte. Han var hos lege allerede for 10 mnd. siden, men da var gangvanskene lite uttalt. Legen trodde det kunne være ryggplager. Ved ny konsultasjon for 3 mnd. siden gjorde samme lege en mer grundig undersøkelse. Han fant lett spastisitet og hyperrefleksi i begge ben, invertert plantarrefleks, og nedsatt følelse i begge underekstremiteter, alt noe mer uttalt på høyre side. Normale funn i overekstremiteter og hjernenerver. Ved innleggelse på nevrologen ble funnene bekreftet. MR av hjerne og hele medulla spinalis viste en del signalforandringer («hvite flekker») flere steder i hjernen og i medulla spinalis på T2-vektede bilder. I spinalvæsken gjøres funn som vist i tabellen. Somatosensorisk fremkalte responser ("somato-sensory evoked potentials", SEP) viste forlengede ledningstider fra underekstremitetene.

	Labverdier	**Referanseverdi**
Celler	0	0-5
Glukose	2,8 mmol/L (i serum 4,1)	ca 60-70 % av verdi i blod
IgG-indeks	0,95	< 0.70
Oligoklonale bånd	4	Oligoklonale bånd ikke påvist

Hva er mest sannsynlige diagnose?

A Polynevropati
Gir ikke sentralnervøse utfall med spastisitet og hyperrefleksi
B X MS, primært kronisk progredierende form
Passer godt med det med gradvis økning av symptomer og tegn over > ett år, og typiske funn på MR og i spinalvæske.
C Infeksiøs myelitt i nedre thoracalnivå
Vil ha et mer akutt sykdomsforløp
D MS, remitting relapsing form
Ingen holdepunkter for flere episoder over tid
E MS, klinisk isolert syndrom
Det kunne være det, men det presenterer seg ikke som et MS-attakk, snarere en gradvis forverrende sykdom.

0000156e3b390746b

33
En 60år gammel kvinne innkommer med forverrelse av dyspnoe over siste døgn (hun synes det er tungt å pust ut, expirasjon). Hun har videre hoste og purulent oppspytt, feber 38.5 rectalt, BT 130/80 og Puls 102r, RR 32, EKG: sinustachycardi, og CRP 78. For øvrig er hun våken og samarbeider. Arteriell blodgass (aktuell ABG) og Spirometri (fra tidligere opphold) og Rtg thorax viser resultat som angitt under.
Hva er beste analyse av Spirometri?

ABG	pH	pCO_2	pO_2	BE	SBC	O_2-sat
1 Før behandling	7.31	7.7	7.9	4	28	90%
2 Etter behandling	7.35	6.4	8.5	3	27	94%

Spirometri	FVC, L (%)	FEV1 L (%)	FEV1/FVC
1 Før Ventoline	2.8 (31)	0.86 (16%)	38
2 Etter Ventoline	2.7 (30)	0.83 (15%)	38

A Obstruktiv ventilasjonsinnskrenkning svært alvorlig grad - KOLS grad III
Feil svar, Spirometri viser kombinert restriktiv og obstruktiv ventilasjonsinnskrenkning, vestentlig obstruktiv og svært alvorlig grad - KOLS grad IV, hvilket korrelerer godt til klinisk tilstand og beskrivelse

B Kombinert restriktiv og obstruktiv ventilasjonsinnskrenkning, vestentlig restriktiv og svært alvorlig grad - KOLS grad IV
Feil svar, Spirometri viser kombinert restriktiv og obstruktiv ventilasjonsinnskrenkning, vestentlig obstruktiv og svært alvorlig grad - KOLS grad IV, hvilket korrelerer godt til klinisk tilstand og beskrivelse

C Obstruktiv ventilasjonsinnskrenkning, alvorlig grad - KOLS grad III, hvilket korrelerer godt til klinisk tilstand og beskrivelse
Feil svar, Spirometri viser kombinert restriktiv og obstruktiv ventilasjonsinnskrenkning, vestentlig obstruktiv og svært alvorlig grad - KOLS grad IV, hvilket korrelerer godt til klinisk tilstand og beskrivelse

D X Kombinert restriktiv og obstruktiv ventilasjonsinnskrenkning, vestentlig obstruktiv og svært alvorlig grad - KOLS grad IV
Riktig svar, Spirometri viser kombinert restriktiv og obstruktiv ventilasjonsinnskrenkning, vestentlig obstruktiv og svært alvorlig grad - KOLS grad IV, hvilket korrelerer godt til klinisk tilstand og beskrivelse

---

000015ce3b39074d6b

34
Pasienter med kjente aneurismer i arteria poplitea screenes alltid for aneurismer i et annet spesifikt kargebet.
Hvilket kargebet er dette?

A Arteria subclavia
Det er ikke vanlig med aneurismer i arteria subclavia, og ingen kjent overhyppighet hos pasienter med aneurismer i a.poplitea

B Arteria femoralis
Det er ikke vanlig med aneurismer i arteria femoralis, og ingen kjent overhyppighet hos pasienter med aneurismer i a.poplitea

C X Aorta abdominalis
Alle pasienter med aneurismer i a.poplitea får undersøkt abdominal aorta med UL. AAA? Det er kjent overhyppighet av AAA hos pasienter med aneurismer i a.poplitea

D Arteria carotis
Det er ikke vanlig med aneurismer i arteria carotis, og ingen kjent overhyppighet hos pasienter med aneurismer i a.poplitea

---

000015ce3b39074d6b

35
Dette er et utdrag fra et abstract (Bønaa, K. H., et al. (2016). "Drug-Eluting or Bare-Metal Stents for Coronary Artery Disease." New England Journal of Medicine 375(13): 1242-1252.): “We randomly assigned 9013 patients who had stable or unstable coronary artery disease to undergo percutaneous coronary intervention (PCI) with the implantation of either contemporary drug-eluting stents or bare-metal stents. The primary outcome was a composite of death from any cause and nonfatal spontaneous myocardial infarction after a median of 5 years of follow-up.” Du benytter PICO til å strukturere forskningsspørsmål.
Hva blir da mest korrekt forskningsspørsmål?

A Er metallstenter like gode som medikamentstenter studert i en RCT studie?
Her mangler både informasjon om populasjonen (P) og hvilket utfallsmål som er brukt i sammenligningen av stentene (O).

B X Er medikament-stenter bedre enn metall-stenter med tanke på død og hjerteinfarkt hos pasienter med stabil og ustabil angina som behandles med PCI?
PICO står for Population(patient/problem), Intervention (evt Exposure), Comparison og Outcome. P=Pasienter med stabil og ustabil angina som behandles med PCI, I=medikament-stenter, C= metall-stenter, O=død og hjerteinfarkt i oppfølgingsperioden.

C Hvordan er resultatene for medikamentstenter sammenlignet med metallstenter hos anginapasienter i en norsk populasjon?
Her mangler informasjon om hvilket utfallsmål pasientene sammenlignes i forhold til (O).

D Hvilken gevinst av PCI har pasienter med stabil angina sammenlignet med pasienter med ustabil angina når det gjelder 5-års risiko for død og hjerteinfarkt?
Sammenligningen (I og C) gjelder stent-typen, og ikke angina-typen.

000015ce3b39074d6b

36
Hvilket behandlingsalternativ er det viktigste for å kunne redusere dødelighet ved akutt hjerneslag?

A Akutt blodtrykkssenkende behandling
Feil: BT senkende behandling i akuttfasen reduserer ikke dødelighet
B Intravenøs trombolyse
Feil: intravenøs trombolyse reduserer ikke dødelighet
C Trombektomi
Feil: Det er forelpig usikkert om trombektomi reduserer dødelighet og i tilfelle er det på en meget selektert gruppe av pasienter (per i dag er det kun ca 5 % av alle slagpasienter som er aktuelle for trombektomi)
D X Behandling i slagenhet
Riktig: Behandling i slagenhet. Reduserer dødelighet både for pasienter med hjerneinfarkt og hjerneblødninger

---

000015ce3b39074d6b

37
Du går visitt på en sengepost. En 82 år gammel kvinne var opprinnelig innlagt for en pneumoni. Det har vært vanskelig å mobilisere henne og hun venter nå, to uker etter innleggelsen på kortidsopphold på sykehjem. For to dager siden utviklet hun diaré og i dag fikk du svar på fæcesprøven som var tatt. Clostridium difficile er påvist.
Hva er den mest sannsynlige forklaringen for funnet?

A Renholdet på rommet var for dårlig og pasienten ble smittet.
B X Pasienten ble behandlet med et 3. generasjons cefalosporin for sin pneumoni.
Den største risikofaktoren er langvarig, bredspektret antibiotikabehandling.
C Pasienten var infisert før innkomst og utviklet sykdom etter inkubasjonsperioden.
D Pasienten ble smittet av en medpasient.

000015ce3b39074d6b

38
Du tar imot en 63 år gammel mann i mottakelsen som har blitt innlagt grunnet økende pustebesvær og frysninger. Du bestiller to sett blodkulturer, samt blodprøve for måling av infeksjonsparametre. Røntgen thorax viser en lobær pneumoni.
Neste dag får man oppvekst i en aerob flaske og følgende blir sett ved mikroskopi:

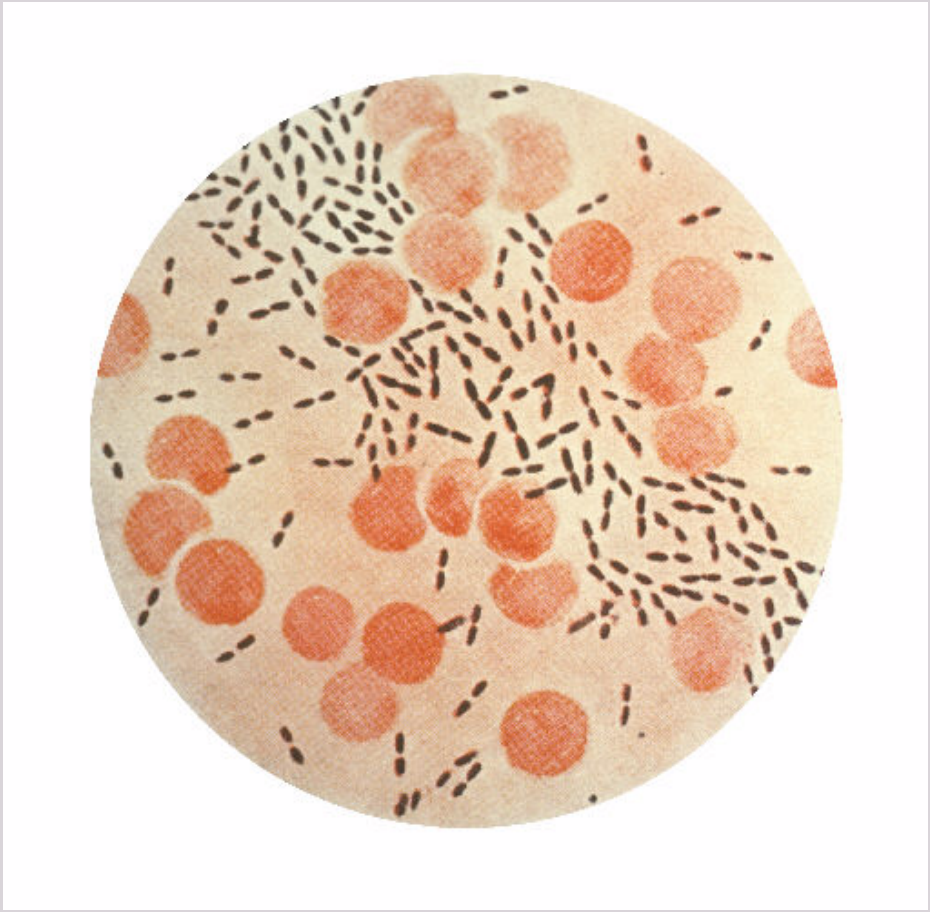

Hvordan vil du bekrefte artsidentifikasjonen ved oppvekst av bakterien?

A Det vil være beta-hemolyse rundt koloniene, og positive optochin og indol tester.
Du ser Grampositive kokker, konfigurert som diplokokker. Dette passer med Streptococcus pneumoniae, en bakterie som vokser med alfa-hemolyse rundt koloniene. Optochin benyttes for å skille Streptococcus pneumoniae fra andre alfa-hemolytiske Streptococcus arter. Indol benyttes ikke ved artsidentifikasjon av Grampositive kokker.

B X Det vil være alfa-hemolyse rundt koloniene, og positive katalase og optochin tester.
Du ser Grampositive kokker, konfigurert som diplokokker. Dette passer med Streptococcus pneumoniae, en bakterie som vokser med alfa-hemolyse rundt koloniene. Katalase kan benyttes for å skille mellom Staphylococcus arter og Streptococcus arter. Optochin benyttes for å skille Streptococcus pneumoniae fra andre alfa-hemolytiske Streptococcus arter.
«Svaralternativ B er ikke helt korrekt. Pneumokokker er alfahemolytiske, katalase negative og optochin sensitive.»

C Det vil være beta-hemolyse rundt koloniene, og positive koagulase og indol tester.
Du ser Grampositive kokker, konfigurert som diplokokker. Dette passer med Streptococcus pneumoniae, en bakterie som vokser med alfa-hemolyse rundt koloniene. Koagulase benyttes for å skille mellom Staphylococcus aureus og koagulasenegative Staphylococcus arter. Indol benyttes ikke ved artsidentifikasjon av Grampositive kokker.

D Det vil være alfa-hemolyse rundt koloniene, og positive koagulase og bacitracin tester.
Du ser Grampositive kokker, konfigurert som diplokokker. Dette passer med Streptococcus pneumoniae, en bakterie som vokser med alfa-hemolyse rundt koloniene. Koagulase benyttes for ~~å skille mellom Staphylococcus aureus og koagulasenegative Staphylococcus arter. Bacit~~racin benyttes for å skille Streptococcus pyogenes fra andre beta-hemolytiske Streptococcus arter.

000015ce3b39074d6b

39
En 59 år gammel mann blir akutt svimmel med ledsagende hodepine, kvalme og nedsatt allmenntilstand. Du undersøker han som legevaktslege. Han har vanskeligheter med å styre høyre hånd, og ved undersøkelse registrerer du blant annet vertikal nystagmus og invertert høyre plantarrefleks.
Hvilken diagnose har pasienten mest sannsynlig?

A Høyresidig vestibularisnevritt
Gir typisk horisontal nystagmus med rask fase mot venstre, men uten invertert plantarrefleks eller styringsvansker i hånd
B Venstresidig lillehjerneinfarkt
Utfall på høyre side passer ikke med infarkt i motsatt lillehjerne
C Venstresidig vestibulsarisnevritt
Forventer horisontal nystagmus med rask fase mot høyre, men ikke invertert plantarrefleks eller styringsvansker i hånd
D X Høyresidig lillehjerneinfarkt
Utfall på høyre side passer med med infarkt i lillehjerne på samme side (ipsilateralt)

000015ce3b39074d6b

40
Mann 50 år oppsøker deg på fastlegekontoret fordi han siste 3-4 måneder har følt seg så sliten og uopplagt, spesielt etter aktivitet. Orker ikke de daglige turene med hunden. Alt føles veldig tungt sier han. Du vet at han for ca 25 år siden ble behandlet for et Hodgkin lymfom og fikk relativt intensiv kjemoterapi, muligens fikk han også strålebehandling. Han kom seg relativt raskt etter behandlingen og har vært i full jobb inntil nylig. Ellers har han vært stort sett frisk. Ved klinisk undersøkelse kan du ikke finne noe sikkert galt annet enn at han er betydelig overvektig, vekt 120 kg og har et blodtrykk i grenseområdet. Ingen forstørrede lymfeknuter å palpere. Du bemerker for deg selv at han ser veldig « spinkel « ut i muskulatur i nakke og skulderbue.
SR 10 (1-19 mm/t), CRP 8 (<5 mg/l), Hgb 15.5 (13.4-17 g/dl), Hvite 7,8 (3.7-10.00 10**/L) ,nøytrofile 4,8 (1.8-7.0 10**/L), trombocytter 270 (145-390).
Hva tror du dette er og hva gjør du videre som fastlege?

A X B . Henviser han til kardiolog for vurdering av hjertesvikt eller annen kardiovaskulær sykdom som mulig sen effekt etter kreftbehandling.
Svar B er riktig. Ved behandling av Hodgkin lymfom er doxorubicin ett sentralt medikament og dette kan gi myocardskade og utvikling av hjertesvikt på sikt. Andre kardiale risikofaktorer vil kunne forsterke/øke risikoen og utredning med tanke på dette er viktig for å kunne sette inn tiltak. Det at muslulaturen er atrofisk tuder på at han i tillegg har fått strålebehandling mot området som da ofte vil innbefatte deler av hjertet og ytterligere øke risikoen for kardiovaskulær sykdom inkludert Koronarstenose og klaffeskade. Fatigue er sjeldnere med så langt fritt intervall og uansett må evt somatiske årsaksforhold avklares/utelukkes først .
B C. Anbefaler han sterkt å slanke seg og begynne med fysisk aktivitet, spesielt bør han trene opp nakke - og skuldermuskulatur.
Se B
C A. Oppfatter han til å ha fatigue (utmattelse) og/eller være deprimert og setter han på antidepressiva.
se B
D D. Henviser han til psykolog for å se om det dreier seg om ubearbeidede følelser etter kreftdiagnose og gjennomgått kreftbehandling
se B

000015ce3b39074d6b

41
En mann på 50 år kommer til fastlegen med ryggsmerter. Han har hatt dette i mange år og smertene varierer i intensitet. I perioder har han lite plager og fungerer fint, men han har hatt flere perioder med sykemelding og svært begrenset funksjon. Den siste uka har han fått ny forverring av korsryggsmerter med utstråling til setet og øvre del av begge lår. Han sier han er ganske fortvilet og tenker at det nå er best å holde seg i ro til smertene går over. Han er redd for at han skal skade og forverre ryggen sin ytteligere hvis han går tilbake i jobb.
Hva kan være et nyttig tiltak for å hjelpe mannen?

A Avlastning og hvile
Man bør ikke anbefale dette til pasienter med uspesifikke ryggsmerter, da det kan gjøre smertene verre på lang sikt. Heller ikke ved tegn på radikulopati.

B At pasienten fører en detaljert «ryggdagbok»
Dette kan tenkelig gjøre vondt verre, da det vil kunne gjøre mannen enda mer opptatt av smertene, og dermed gjøre frykten hans enda verre. Ved f.eks. hodepine der man er ute etter hvilke sammenhenger hodepinen oppstår i, kan dette være nyttig for å bedre finne årsaken, men dette er mindre interessant ved ryggsmerter.

C MR-undersøkelse
MR kan være indisert ved langvarige smerter, men en vil sannsynligvis ikke finne årsaken til smertene på MR og dermed ingen konsekvens for behandlingen

D X Tverrfaglig kognitiv basert atferdsterapi
Da mannen åpenbart har en del bekymring for å bruke kroppen, vil dette kunne være nyttig. Behandlingen tar sikte på å utfordre negative tankemønstre og dermed komme bort fra en negativ sirkel med smerter, katastrofetenking, bekymring og negative følelser rundt smertene som igjen kan lede til mer smerter («fear-avoidance-beliefs»-modellen). Før det eventuelt henvises til dette, bør selvsagt fastlegen prøve å få til en god dialog, ta pasientens opplevelse på alvor, og prøve å ufarliggjøre smertene.

0000015ce3b39074d6b

42
22 år gammel mann innkommer i traumemottak etter front-mot-side kollisjon med bil. Det tas en CT caput som er vist under.

Hvilken patologi viser dette bildet?

A En intracerebral blødning
B Et subduralt hematom
C X Et epiduralt hematom
Klassisk eksempel på et epiduralt hematom med konveks form inn mot cerebrum og som respekterer kraniesuturene
D En subarachnoidalblødning

000015ce3b39074d6b

43
En 40 år gammel, meget fysisk aktiv kvinne blir innlagt etter et generalisert epileptisk anfall med tungebitt og urinavgang. Ektefellen forteller at det begynte med risting i venstre ben. Da hun har kommet seg etter GTK-anfallet, forteller hun at hun ved 3 anledninger har hatt kortvarige anfall med ristinger i venstre ben de siste 2-3 årene. Hun har imidlertid bagatellisert det hele og tenkt at det kanskje kunne skyldes at hun har trent for hardt forut for disse anfallene. Hun har ingen symptomer eller nevrologiske utfall forøvrig. Akutt CT tatt uten kontrast viser lavattenuasjon baktil i gyrus frontalis superior på høyre side. Det er mistanke om intraaksial svulst.
Hva er den mest sannsynlige diagnosen ut fra det du nå vet?

A Ependymom
Feil. Ependymom sitter typisk i relasjon til 4. ventrikkel, eller i spinalkanalen, og i det minste i relasjon til ependym (nær ventrikkelsystemet).
B X Diffust lavgradig gliom (WHO grad II)
Riktig. Median alder for debut er 40 år. Typiske debutsymptom (hos nær 90%) er epileptisk anfall. De fleste har lite/ingen symptomer/funn forøvrig ved diagnose. Sykehistorien som strekker seg over noen år taler også mot de mer rasktvoksende hjernesvulstene
C Glioblastom (WHO grad IV)
Feil. De fleste pasientene med glioblastom er eldre og har sjelden kun epileptisk anfall som symptom. Den lange sykehistorien over år taler imot en så agressiv form for hjernekreft
D Pilocytisk astrocytom (WHO grad I)
Feil. Dette sees sjelden hos voksne og vil oftest være dels cystisk. Supratentoriell lokalisasjon er også sjelden.

000015ce3b39074d6b

44
Du mottar en 67 år gammel mann på legekontoret som hoster, har feber og er avkreftet. Han har alltid vært fysisk aktiv i forbindelse med gårdsdrift, men de siste dagene har han knapt orket å gå til postkassa. Du mistenker at han har en lungebetennelse og ønsker å gjøre videre undersøkelser.
Hvilken undersøkelse vil ha størst betydning for det videre behandlingsopplegget?

A Halsprøve til bakteriologisk dyrkning
Har for lav spesifisitet i denne sammenheng.
B Røntgen thorax
Har liten akutt betydning uten for sykehus
C X C-reaktivt protein (CRP)
Kan utføres på legekontoret, og gir deg rask beslutningsstøtte for å velge behandling med antibiotika eller ikke.
D Neseprøve til viruspåvisning
Svar mottas etter ett til to døgn. Har liten betydning for valg av terapi i akuttfasen.

000015ce3b39074d6b

45
Du har fulgt en pasient med kronisk hepatitt B på poliklinikken gjennom mange år. Serologiske undersøkelser har vist at pasienten er HBeAg-negativ/anti-HBe-positiv. Situasjonen har vært fredelig med normale leverprøver (ALAT: 28 U/l; ref.verdi < 70 U/L)) og lav viremi (HBV-DNA: 120 IU/ml). Nå kommer han med ALAT: 250 U/L og HBV-DNA: 5000 IU/mL.
Hvilke undersøkelser vil du gjøre før eventuell oppstart av antiviral behandling?

A Gastroskopi og måling av ASAT og GT
B X UL-abdomen og genetiske analyser av «pre-core» mutasjoner
Begrunnelse: Det primære er å gjøre billedundersøkelse (UL-abdomen eller CT-abdomen) med tanke på cirrhose eller annen leverpatologi. Etter som pasienten er HBeAg-negativ og likevel har stigende viremi så vil vi fastslå om det er tilkommet en pre-core mutasjon. Dette er trolig da pasienten har hatt HBV-infeksjonen i mange år.
C CT-abdomen og måling av alfa-føtoprotein
D MRCP og analyser autoantistoffer mot glatte muskelceller

000015ce3b39074d6b

46
Dette er en eldre kvinne på 82 år. Tidligere frisk, men i løpet av den siste måned har hun følt seg sliten og med litt smerter i øvre del av abdomen.
I løpet av 3 dager tilkommer ikterus.
På sykehuset blir hun utredet grundig. Det blir funnet en pancreascancer med spredning til leverhilusglandler og leveren gjennomsatt av metastaser. Hun får anlagt en stent i choledochus som fører til en kortvarig forbedring av almentilstanden.
Det blir ikke funnet indikasjon for antitumoral behandling. Pasienten blir utskrevet fra sykehuset etter 2 uker med oppfølging av hjemmesykepleie en gang daglig.
Du blir som fastlege oppring av hjemmesykepleien og bedt om å ta et hjemmebesøk samme dag. Pasienten er blitt veldig mye dårligere siste 2 døgn. Hjemmesykepleien opplever pasienten som døende.
Hva gjør du?

A Ber hjemmesykepleien ringe legevaktslege på ettermiddagen for et akuttbesøk.
Dette vil være en lege som ikke kjenner pasienten og dermed vil ta en snarlig løsning som i 99% fører til sykehusinnleggelse.
B Du lager ut i fra opplysningene fra hjemmesykepleien et innleggelsesskriv til kirurgisk avdeling hvor pasienten hadde vært til utredning.
Heller ikke her kan man være sikker på at dette er den riktigste løsning før man har tilsett pasienten. I tillegg kan det være slik at pasienten ikke behøver innleggelse men god ivaretakelse i hjemmet og evt dø i hjemmet.
C X Du drar på hjemmebesøk samme ettermiddag sammen med hjemmesykepleien. Ut i fra samtale med pasient og pårørende blir dere enige om en plan for de neste dagene.
Dette er den beste måten å gjøre det på for alle parter.
D Ber hjemmesykepleien kontakte sykehjemmet slik at hun kan innlegges der samme dag.
Legen kan ikke være sikker på at dette er den riktigste løsning før han/hun har tilsett pasienten. Legen vet heller ikke hva pasienten selv ønsker i denne situasjonen.

000015ce3b39074d6b

47
Du er vakthavende lege på medisinsk avdeling på et lite lokalsykehus hvor det ikke er mulighet for hjertekirurgisk behandling. Du har ansvaret for en pasient hvor dere ut fra ekkokardiografiske funn mistenker infeksiøs endokarditt. Neste dag får du telefon fra mikrobiolog om vekst i blodkultur.
Hvilken av disse mikrobene gjør at pasienten bør overflyttes raskt til sykehus med hjertekirurgisk kompetanse da man kan frykte en rask forverring av tilstanden?

A Staphylococcus epidermidis
B Streptococcus bovis
C Bakterier i HACEK-gruppen
D X Staphylococcus aureus
Begrunnelse: Staphylococcus aureus er en meget virulent bakterie som gir sepsis og rask destruksjon av klaffene. Dette krever ofte tidlig klaffekirurgi og pasienten bør derfor overflyttes til sykehus med slik kompetanse

---

000015ce3b39074d6b

48
Ei norsk jente på 20 år kommer til fastlegen. Hun har det siste året arbeidet for en frivillig organisasjon i Manilla på Filippinene. Der har hun bl.a deltatt i helseopplysnigskampanjer og delt ut mat og medisiner på en klinikk i et slumområde. Hun skal nå starte i jobb som assistent i barnehage og lurer på om hun må ta noen undersøkelser først.
Hvilke tester/undersøkelser må denne jenta ta?

A X Hun må ta røntgen thorax og og få neagtivt svar før oppstart. IGRA (Quantiferon)/Mantoux må utføres, men kan tas etter 8 uker.
Dette er riktig svar. Bare tuberkulosescreening er pålagt etter opphold i høyrisikoland før oppstart i arbeid med barn eller i helsvesenet. Rtg thorax tas for å utelukke smittsom lungetuberkulose og må derfor tas før oppstart. IGRA/Mantoux sier om jenta har blitt smittet under oppholdet men ikke om hun er syk. Ved å ta det etter 8 uker kan en få med evt smitte på slutten av oppholdet.
B Hun er ikke påbudt å ta noen tester men kan ta HIV-test og avføringsprøve for parasitter for ordens skyld.
Dette er feil svar. Tuberkulosescreening er pålagt før oppstart i arbeid innefor barneomsorg og i helsevesenet.
C Hun må ta en HIV-test og tuberkuloseundersøkelse med røntgen thorax og IGRA (Qauntiferon)/ Mantoux test. IGRA/Mantoux kan tas etter 8 uker.
Dette er feil svar. HIV-test er ikke pålagt. Tuberkulosescreening er derimot pålagt før oppstart i arbeid med barn eller i helsevesenet.
D Hun må ta HIV-test og få et negativt svar før oppstart
Dette er feil svar. HIV-test er ikke lovpålagt.

000015ce3b39074d6b

49
En 58 år gammel mann har kjent hypertensjon, diabetes mellitus og gjennomgikk et hjerteinfarkt for 4 år siden. Siste ekkokardiografi viste gjennomgått fremreveggsinfarkt og ejeksjonsfraksjon på 25%. Mens han gikk rundt på et handlesenter falt han bevisstløs framover uten forvarsel og uten å ta seg for. Han våknet etter 10 sekunder og var da våken og klar. Han fikk slått ut en tann og pådro seg et kutt i pannen. Pasienten har aldri besvimt tidligere og hadde ingen plager i forveien av dette bevissthetstapet. Du vurderer han på legevakten. EKG viser sinusrytme, tidligere fremreveggsinfakt.
Hva er mest sannsynlige årsak til bevissthetstapet?

A Ortostatisk synkope
Se A
B Epileptisk anfall
Se A
C X Kardial synkope
Den svært korte varigheten, mangel på forvarsel, skaden og tidligere hjertesykdom peker klart mot kardial årsak i form av arytmi. Epilsepsi er mindre sannsynlig på grunn av kort varighet og fravær av postiktal tretthet. Reflekssynkope gir vanligvis forvarsel, men kan ikke utelukkes. Ortostatisk synkope gir som regel forvarsel og oppstår oftest like etter at en reiser seg opp.
D Reflekssynkope / vasovagal synkope
Se A

000015ce3b39074d6b

50
Du har utredet en mann 76 år med røntgen bekken på grunn av vedvarende smerter nederst i ryggen og venstre hofteregion. Røntgen viser sklerotiske skjelettmetastaser.
Hva er sannsynlig diagnose?

A X Prostatakreft
Prostatakreft har karakteristisk sklerotiske skjelettmetastaser. Prostatakreft er den hyppigste kreftsykdommen til eldre menn. Dette er sannsynlig diagnose.
B Myelomatose
Myelomatose har typisk lytisk skjelettaffeksjon. Myelomatose er vesentlig sjeldnere enn prostatakreft.
C Artrose
Røntgenbeskrivelsen er skjelettmetastaser. Artrose er ikke skjelettmetastaser.
D Nyrekreft
Nyrekreft har typisk lytiske skjelettmetastaser. Nyrekreft er en relativt sjelden kreftsykdom og er mindre sannsynlig.

0000015ce3b39074d6b

51
En 82 år gammel mann er innlagt i en slagenhet. Han har høyresidige klare pareser, nærmest komplett hemisensibilitetstap høyre side og afasi. Han klarer i liten eller ingen grad å forstå instruksjoner. Han skal snart utskrives fra sykehuset, og i et tverrfaglig planleggingsmøte skal dere vurdere om pasienten har et rehabiliteringspotensiale slik at han kan nyttegjøre seg tiltak som tilbys i en spesialisert rehabiliteringsavdeling.
Hva er den største begrensningen med tanke på denne pasientens rehabiliteringspotensiale?

A Komplett halvsidig sensibilitetstap.
Fei. Sensibilitetstap begrenser effekten av rehabiliterende tiltak i liten grad. Og særlig når det ikke er koblet med neglekt så kan slike pasienter ha god nytte av rehabilitering
B Tydelige pareser.
Feil. Pareser kan ofte være trenbare slik at pasienten oppnår bedre styrke og funksjon i paretisk muskulatur selv om paresen initialt er ganske uttalt
C X Manglende evne til å forstå instruksjoner.
Riktig: All rehabilitering forutsetter en læreprosess der pasienten helt eller delvis må forstå instruksjoner enten verbale eller nonverbale . Pasienter med hjerneslag som fører til at pasienten ikke forstår instruksjoner kan ikke nyttegjøre seg rehabilitering . Pasienten kan bli bedre med tiden (spontan bedring) , men dette skyldes i liten grad rehabiliterende tiltak fra helsetjenesten. Dette er den mest begrensede faktor for rehabilitering
D Alder over 80 år.
Feil: Alder i seg selv reduserer i liten grad effekten av rehabiliterende tiltak. Pasientens alder på 82 år gir ingen informasjon om pasienten kan nyttegjøre seg rehabilitering eller ikke.

0000015ce3b39074d6b

52
En 65 år gammel mann har blitt behandlet med et kombinasjonspreparat med paracetamol og kodein for ryggsmerter i snart fire år. Pasienten utvikler etter hvert alvorlig, ikke-dialysetrengende nyresvikt.
Hvilke konsekvenser får dette for behandlingen med paracetamol-kodein?

A Økt risiko for levertoksiske effekter av paracetamol.
Omdannelsen av paracetamol til den levertoksiske metabolitten NAPQI, og avgiftningen av NAPQI, er uavhengig av nyrefunksjon.
B Akkumulering av paracetamol.
Paracetamol elimineres nærmest utelukkende ved levermetabolisme og dosering avhenger ikke av nyrefunksjon.
C X Økt opioideffekt.
Kodein omdannes til morfin, som igjen metaboliseres til M3G (inaktiv) og M6G (aktiv). M6G avhenger av nyrefunksjon for eliminasjon, og vil akkumuleres ved alvorlig nyresvikt. Dette kan gi økte opioideffekter på grunn av akkumulering av aktive kodeinmetabolitter med økte opioideffekter.
D Ingen konsekvenser.
Se begrunnelse for riktig svaralternativ.

0000015ce3b39074d6b

53
En 54 år gammel mann blir innlagt på sykhuset hvor du har primærvakt på medisinsk avdeling. Han har moderat sterke smerter sentralt i brystet uten utstråling, er kvalm og føler seg uvel. I EKG ser du ST-elevasjoner på 3 til 5 mm i avldningene V2-V4. Du stiller diagnosen akutt hjerteinfarkt.
Hvilken kransåre er mest sannsynlig okkludert?

A Ramus circumflexa ("CX")
Gir vanligvis ST-elevajon i avledningen I, aVL, V5-6 og evt II, III og aVF
B X Arteria coronaria descendens anterior ("LAD")
Akutt okklusjon gir typisk ST-levasjon i disse avledningen
C ST-elevasjoner i EKG gir ikke informasjon om lokalisering av hjerteinfarkt og hvilket koronarkar som er okkludert
ST-elevasjoner gir vanligvis god informasjon om infaktlokalisering og derfor om mest sannsynlig okkluderte koronaråre
D Arteria coronaria dexter (høyre kransåre)
Gir vanligvis ST-elevajoner i II, III og aVF

000015ce3b39074d6b

54
En 42 år gammel mann har hatt klasehodepine i 8 år, med 2-3 anfall i døgnet som varer i opptil 2 timer og oftest kommer om natten. Han bruker 100% O_2 på maske mot anfallene, og han bruker også Imigran-injeksjoner mot kraftige anfall. Anfallsperioden varte tidligere ca. 1 måned, men i fjor varte den i hele 5 måneder. Han var derfor sykmeldt i flere uker fordi han ble helt utslitt av dårlig søvnkvalitet og mye smerte. Han kommer til deg som hans primærlege fordi en ny periode nettopp har startet. Han har blitt informert om at det er mulig å prøve forebyggende medisiner i lange anfallsperioder slik at han ikke får så mange anfall.
Hvilken forebyggende medikamentell behandling bør han helst forsøke?

A Propranolol (Beta-blokker)
Brukes som forebyggende ved migrene, men mangler dokumentert effekt ved klasehodepine
B Valproat (antiepileptikum)
Brukes som forebyggende ved migrene, men mangler dokumentert effekt ved klasehodepine
C Prednisolon
Brukes ved klasehodepine, men ved så lange perioder vil det være ugunstig å bruke det så lenge.
D Topiramat (antiepileptikum)
Brukes som forebyggende ved migrene, men mangler dokumentert effekt ved klasehodepine
E X Verapamil (Calciumblokker)
Vanligste forebyggende ved klasehodepine, kan brukes i lang tid, hos mange uten spesielle bivirkninger

---

000015ce3b39074d6b

55
En 87 år gammel dame møter opp hos fastlegen og klager over økende tungpusthet. Hun har daglige plager når hun gjør rent i huset hvor hun bor for seg selv. Hun synes også at det er besværlig å hente posten fra en postkasse som ligger 100 meter fra huset. Hun får hjelp med husvask, men klarer seg ellers fint alene. Ved undersøkelse hører man en systolisk bilyd. Det er gjort en ekko-doppler undersøkelse av hjertet for 3 år siden, som viste en middelgradient på 33 mmHg (10-15 mmHg normalt) over aortaklaffen. Fastlegen mistenker forverring av aortaklaffestenosen og foreslår henvisning til kardiologisk avdeling. Pasienten er noe skeptisk og stiller en rekke spørsmål.
Hvilken påstand om behandling av aortaklaffestenose er mest korrekt?

A Pasienten bør behandles konservativt, fordi aortaklaffebehandling i hennes alder er mest aktuell for pasienter med hvileplager.
Konservativ behandling av alvorlig aortastenose er et alternativ når pasienten har såpass mye komorbiditet at behandling av aortastenosen ikke bidrar til å forlenge livet eller forbedre livskvaliteten.
B Kateterbasert aortaklaffeintervensjon er ikke aktuell for pasienten fordi dette er standardbehandling for pasienter under 65 år.
Kateterbasert behandling er mest aktuell når pasienten er eldre og ikke operabel.
C X En biologisk ventil er den mest aktuelle klaffeprotesen for pasienten.
I denne aldersgruppen er biologisk ventil det beste alternativ
D Aortaklaffekirurgi er aktuell fordi pasienten er under 90 år.
Det er aktuelt å behandle pasienten uavhengig av alder

000015ce3b39074d6b

56
Du har diagnostisert dyp venetrombose hos en 70 år gammel mann og skal starte behandling. Du overveier fordeler og ulemper med de forskjellige antikoagulasjonsmidlene.
Hvilket av disse utsagn er mest riktig om den aktuelle koagulasjonshemmeren av typen trombinhemmer?

A Medikamentet kan gis en gang daglig
Nei, det gis 2 ganger daglig
B Medikamentet må settes som subkutan injeksjon
Nei, det er tabletter.
C Mange er allergiske mot den typen trombinhemmere
Allergi er ikke et problem av betydning ved dette medikamentet
D X Pasienten må behandles med lavmolekylært heparin i 5 dager først
Ja, det skal gjøres slik

000015ce3b39074d6b

57
Du jobber som fastlege og en middelaldrende mann kommer til deg på konsultasjon. Har har de siste 2 ukene hatt frisk rektalblødning i forbindelse med hvert toalettbesøk.
Hva er viktigst å utføre som fastlege av følgende:

A X Rektal eksplorasjon.
Som allmennpraktiker er målrettet undersøkelse av organet som gir symptomer første prioritet, og dette danner grunnlaget for all videre håndtering. Ved rektal blødning er rektal eksplorasjon første undersøkelsen som skal gjennomføres med tanke på blødningsårsak.
B Hemofec.
Ved frisk rektalblødning er hemofec unødvendig da hemofec brukes for å fange opp okkult blødning fra tarm.
C Blodprøver med hemoglobin.
Som allmennpraktiker er målrettet undersøkelse av organet som gir symptomer første prioritet, og dette danner grunnlaget for all videre håndtering. Ved rektal blødning er rektal eksplorasjon første undersøkelsen som skal gjennomføres med tanke på blødningsårsak. Blodprøver med hemoglobin er relevante undersøkelser, men mindre viktig enn rektaleksplorasjon.
D Henvise pasienten til endoskopisk utredning.
Som allmennpraktiker er målrettet undersøkelse av organet som gir symptomer første prioritet, og dette danner grunnlaget for all videre håndtering. Ved rektal blødning er rektal eksplorasjon første undersøkelsen som skal gjennomføres med tanke på blødningsårsak. Henvisning til endoskopisk utredning vil være riktig hos flertallet av pasientene, men ikke uten at rektal eksplorasjon er gjennomført først.

000015ce3b39074d6b

58
Du undersøker en mann på 76 år på fastlegekontoret. Han klager over at han de siste månedene har fått dårligere gangfunksjon, føler seg tung i bena når han går og får nummenhet og smerter i begge ben etter at han har gått noen hundre meter. Han klarer å gå lengre avstander når han er med kona på kjøpesenteret og kjører handlevogna. Han klarer også å sykle sin ukentlige tur på 4 km. Han har ingen smerter i nakke eller rygg. Ved klinisk undersøkelse går han uten problem frem og tilbake på kontoret, snur seg lett uten å ta ekstraskritt, du finner normal nevrologisk status og Lasegues prøve er negativ.
Hva er mest sannsynlig diagnose?

A Cervikal spinal stenose med myelopati
Mindre sannsynlig da pasienten ikke har noen symptomer i overekstremitetene, den nevrologiske undersøkelsen og gangtest er normal og lindring av symptomer ved fleksjon i lumbalcolumna er atypisk for cervikal myelopati.

B X Lumbal sentral spinal stenose
Sannsynlig diagnose ut fra de anamnestiske opplysningene om symptomer i begge ben, smerter, nummenhet og tyngdefornemmelse ved stående stilling og gange, men mindre symptomer når han går med handlevogn eller sykler (medfører fleksjon i lumbalcolumna, noe som ofte bedrer symptomene ved sentral spinal stenose).

C Lumbalt skiveprolaps L4/L5 med affeksjon av begge L5 nerverøttene
Sjelden at man i denne alderen ser prolapser uten tilleggsfunn av spinal stenose. Fleksjonslindringen er ikke typisk for prolaps-sykdommen, og man finner oftest positiv Lasegues prøve.

D Klaudikatio intermittens
Mindre sannsynlig da han kan gå langt med handelvogn og kan sykle flere km. Sirkulasjonen i underekstremitetene bør uansett undersøkes.

000015ce3b39074d6b

59
En 69 år gammel mann har hatt plager med løs avføring 4 ganger pr dag og noen ganger mageknip og treg avføring. Symptomene har vart i snart 5 måneder. Han har gjennomgått gastroskopi for et år siden uten biopsier fra duodenum, på denne ble imidlertid ikke sett noe galt, sier han.
Pasienten bør utredes videre. Hvilket utsagn er riktigst?

A Pasienten tilfredsstiller kriteriene for diagnosen irritabel tarm (IBS) og dersom blodprøver er normale og det ikke er spor av blod i avføringen trenger han ikke utredes videre.
Feil: selv om pasienten kan ha IBS må 69 år gamle pasienter utredes mye grundigere for å utelukke kreftsykdom.

B X Pasienten kan ha tykktarmskreft og bør undersøkes med coloskopi snarlig uavhengig av blodprøvesvar.
Rett: tykktarmskreft ses relativt ofte hos 69 år gamle personer og coloskopi er mest sensitiv og spesifikk for å utelukke eller bekrefte diagnosen

C Divertikler i tykktarmen gir ofte symptomer hos pasienter i denne aldersgruppen og en CT av magen er tilstrekkelig utredning.
Feil: En vanlig CT er ikke tilstrekkelig utredning av endrede avføringsvaner i denne aldersgruppen

D Cøliaci kan oppstå i alle aldre og pasienten bør først utredes med ny gastroskopi med biopsier fra duodenum for å utelukke cøliaci.
Feil: selv om pasienten kan ha cøliaci bør man utelukke tykktarmskreft først.

000015ce3b39074d6b

60
En 75 år gammel kvinne kommer på allmennlegekontoret ditt og kan fortelle at hun for en uke siden merket dobbelsyn som forsvinner når hun holder hånden for det ene øyet. Hun har følt seg allment syk siste tid og har fått en nokså kraftig hodepine av en type som hun ikke har erfart tidligere. Dobbeltsynet kom subakutt. Det gjør vondt å tygge. Ved undersøkelse finner du ømme temporalarterier. Høyre øye har en uttalt ptose. Pupillen er dilatert og responderer ikke på lys. Øyet står i abduksjonsstilling. Ellers er øyestatus normal.
Hva er den mest sannsynlige diagnosen?

A Carotisdisseksjon
Har akutt innsettende smerter. Ofte Horner. Ikke de andre typiske temporalisarterittmanifestasjonene som tyggesmerter og ømme temporalisarterier. Viktig akutt neurooftalmologisk diagnose som det er lagt en viss vekt på i undervisningen. Alle de ovennevnte tilstander er tatt med læremiddelbanken.
B Aneurisme på a. communicans posterior
Dette er en tilstand det er lagt en viss vekt på i undervisningen. De presenterer seg ofte som oppegående pasienter til almenpraktiker da det dreier seg i mange tilfelle om en liten "warningleak". De har vanligvis en akutt og ikke subakutt innsettende hodepine. De har ikke tyggesmerter eller ømme temporalisarterier.
C Nucleær oculomotoriusparese
Samme argumenter som ovenfor. Har ikke de andre typiske temporalisarterittsymptomene som nevnt ovenfor.
D X Temporalisarteritt
Pasienten presenterer typiske symptomer for temporalis arteritt. Det er lagt vekt på i undervisningen at kjempecellearteritt skal taes i betraktning ved alle neurooftalmologiske symptombilder hos eldre.

000015ce3b39074d6b

61
Kvinne (22 år) kommer på legekontoret ditt og er slapp. Hun er vegetarianer. Hun har gått litt ned i vekt og har hatt litt løs avføring siste måned.
Du får følgende blodprøvesvar:

		Pasientens verdier	Normalverdier
Hgb	g/dl	8	11,5-15,5
MCV	fl	112	80-100
Retikulocytter	%	1,5	0,5-2,0
Homocystein	µM/l	30	<15
Metylmalonsyre (MMA)	µM/l	0,18	0,05-0.26
Haptoglobin	g/l	0	0,4-1,9

Hva er den mest sannsynlige årsak til anemien?

A Autoimmun hemolyse
Haptoglobin 0 tyder på hemolyse, men lave retikulocytter viser at margen ikke kompenserer med økt produksjon. Alternativ årsak (D) mer sannsynlig pga økt Hcy og normal MMA
B X Folatmangel
Gir makrocytær anemi med lave retikulocytter, høy Hcy og normal MMA. Pasienten er vegetarianer med antakelig høyt folatinntak (grønne grønnsaker), og bør utredes på malabsorbsjon (coeliaki)
C Jernmangel
Ville gitt mikrocytær anemi med normal Hcy og MMA
D Vitamin B12 mangel
Makrocytær anemi med høy Hcy passer, men ved B12 mangel vil man forvente høy metylmalonsyre.

000015ce3b39074d6b

62
Det er gjennomført en rekke studier som viser at koronar bypasskirurgi kan ha en positive effekt hos utvalgte pasienter.
Hvilke effekter er vist i store randomiserte studier?

A Bedret overlevelse hos pasienter som har en proksimal stenose av høyre kransarterie
Det er vist bedre overlevelse ved venstre men ikke høyre hovedstammestenose
B Færre pasienter utvikler postoperativ atrieflimmer
C X Bedret overlevelse ved diabetes mellitus og 3-karsykdom
Er vist i realtivt store randomiserte studier.
D Bedret overlevelse hos pasienter med 2-karsykdom uten LAD-affeksjon
Kirurgi ved koronarsykdom uten signifikant LAD stenose er ikke vist å bedre overlevelse

000015ce3b39074d6b

63
En tidligere frisk 65 år gammel mann legges inn på lokalsykehuset på grunn av nyoppstått hjertebank. Ellers er han tidligere frisk. Han er fysisk aktiv, har deltatt i skirenn siden ungdommen. Du er lege i spesialisering ved medisinsk avdeling og tar et EKG. Dette viser etter din vurdering en typsik atrieflutter med 2:1 blokkering. Det vil si at annenhver atriedepolarisering aktiverer en ventrikkeldepolarisering. Mekanismen for atrieflutter er en reentrysløyfe som ikke involverer AV-knuten. Du velger å gjøre karotismassasje for sikrere diagnostikk og lykkes med å blokkere AV-knuten forbigående.
Hvordan vil effekten av karotismassasjen din ses på EKG?

A Ingen forandring
Atrieflutteren vedvarer da reentrysløyfen ikke omfatter AV-knuten, men ventrikkelfrekvensen går ned på grunn av at overlednignen til ventriklene hemmes.
B Arytmien slår om til atrieflimmer
Atrieflutteren vedvarer da reentrysløyfen ikke omfatter AV-knuten, men ventrikkelfrekvensen går ned på grunn av at overlednignen til ventriklene hemmes. Det er lite sannsynlig at arytmien slår om til atrieflimmer av karotismassasje.
C X Ventrikkelfrekvensen reduseres
Atrieflutteren vedvarer da reentrysløyfen ikke omfatter AV-knuten, men ventrikkelfrekvensen går ned på grunn av at overlednignen til ventriklene hemmes.
D Arytmien slår om til sinusrytme
Atrieflutteren vedvarer da reentrysløyfen ikke omfatter AV-knuten, men ventrikkelfrekvensen går ned på grunn av at overlednignen til ventriklene hemmes. Det er lite sannsynlig at arytmien slår om.

000015ce3b39074d6b

64
En 80 år gammel mann kommer til vakthavende øyelege fordi han har begynt å se dårlig siden i går. Du finner en homonym høyresidig hemianopsi og visus er 0.5 på begge øyne med riktig korreksjon.
Hvor sitter lesjonen?

A I retina.
Feil. Lesjoner i retina gir utfall i synsfeltet til det affiserte øyet, ikke i begge øynes synsfelt
B I nervus opticus høyre side.
Feil. Lesjoner i n. opticus gir utfall i synsfeltet til den affiserte nerven, ikke i begge øynes synsfelt.
C X I synsaksen bak chiasma opticus i venstre hjernehalvdel.
Riktig. Lesjonen sitter bak chiasma opticus på venstre side og gir dermed et høyresidig utfall i begge øynes synsfelt.

000015ce3b39074d6b

65
Ved angiografi av arterier kan det f.eks. være spørsmål om okklusjon.
Hva er da et typisk angiografisk funn?

A Langstrakt avsmaling av arterielumen
B Dilatert arterielumen
C X Brå stopp i arterielumen
Ved okklusjon vil ikke kontrasten komme forbi okklusjon, og man får en brå avslutning på kontrastmarkeringen av karet
D Utbredte forkalkninger rundt arterielumen

000015ce3b39074d6b

66
Kvinne (57 år) kommer til deg i allmennpraksis med sterke øresmerter. Du undersøker henne med otoskopi og finner en ensidig ørebetennelse. Ved undersøkelse med rhinoskopia posterior får du ikke fullgodt innsyn. Du gir henne råd om smertestillende og slimhinneavsvellende nesedråper.
Hvordan bør du helst håndtere denne pasienten videre?

A X Du henviser henne til nærmeste ØNH-avdeling.
Kommentar: Voksne pasienter med ensidig mellomørebetennelse må utredes med tanke på epipharynxtumor. Ved manglende innsyn ved rhinoskopia posterior må hun henvises til ØNH spesialist.
B Du setter henne opp til ny klinisk kontroll med otoskopi om 6 uker.
Kommentar: Voksne pasienter med ensidig mellomørebetennelse må utredes med tanke på epipharynxtumor. Ved manglende innsyn ved rhinoskopia posterior må hun henvises til ØNH spesialist.
C Du henviser henne til audiometri.
Kommentar: Voksne pasienter med ensidig mellomørebetennelse må utredes med tanke på epipharynxtumor. Hun må derfor undersøkes med rhinoskopia posterior, og ved manglende innsyn må hun henvises til ØNH spesialist.
D Du avtaler ingen kontroll.
Kommentar: Voksne pasienter med ensidig mellomørebetennelse må utredes med tanke på epipharynxtumor. Hun må derfor undersøkes med rhinoskopia posterior, og ved manglende innsyn må hun henvises til ØNH spesialist.

000015ce3b39074d6b

67
Det kommer en mann (45 år) til deg på ØNH-poliklinikken. Han har i lengre tid hatt plager med nesetetthet, sekresjon fra nesen og trykk over bihulene. Han føler seg i dårlig form. Du undersøker ham, men finner bare litt ødematøs slimhinne i nesen.
Hvilken diagnostikk vil du velge videre?

A Akustisk rhinometri
Brukes til å vurdere tverrsnitts areal i nesen og volum i nesekaviteten
B X CT av bihuler
CT bihuler er viktig i utredningen av pasienter med symptomer på kronisk sinusitt. CT viser da fortettninger i bihulene.
C Røntgen av bihulene
Brukes ikke i utredningen av kronisk sinusitt i dag, fordi bildene ikke gir tilfredstillende informasjon
D Spirometri
Brukes i forbindelse med utredning av astma

000015ce3b39074d6b

68
Kvinne 23 år oppsøker deg på fastlegekontoret fordi hun de siste 5-6 måneder har følt seg litt slapp og stiv i ryggen. Hun har etter hvert fått lumbale ryggsmerter og perioder med feber, og hun forteller at hun svetter mye nattestid. Hun forteller at hun har kjent en kul på halsen. Den har ikke vokst siden hun oppdaget den til nå, kanskje heller blitt litt mindre. Den er helt uøm. Du undersøker henne og palperer en uøm lymfeknute på 2x2 cm på venstre collum. Ellers normale funn.
Blodprøver på legekontoret:
SR 69 (1-28mm/t) , CRP 55 (<5 mg/L) ,Hgb 10.5 (11.7-15.3 g/dl) , Hvite 12,8 (3.7-10.0 10*9/L), nøytofile 9,8 (1.8-7.0 10*9/L), trombocytter 270 (145-390 10*9/L).
Hva gjør du videre som fastlege?

A Henviser henne til fysioterapeut på grunn av ryggsmertene.

se B
B Gir henne en antibiotikakur og ber henne ta kontakt hvis hun ikke blir bedre
se B
C X Henviser henne til lokal hematolog eller onkolog for utredning av mistenkt lymfomsykdom.
Svar B er riktig.
Hun fyller kriteriene for berettiget mistanke om lymfekreft (Pakkeforløp for lymfekreft) pga forstørret lymfeknute 2 cm og tilleggs symptomer som nattesvette og skal henvises lokal hematolog eller onkolog iflg pakkeforløpet for maligne lymfomer. Ryggsmertene kan også skyldes affeksjon av lymfom som ofte kan være extranodalt. Hodgkin lymfom er den vanligste undergruppen i denne aldersgruppen.
D Sier til henne at hun mest sannsynlig har hatt en infeksjon som er i bedring og ber henne ta kontakt hvis plagene skulle bli verre.
se B

000015ce3b39074d6b

69
Allmennleger har den viktige jobben med å vurdere grad av hast når pasienter med symptomer fra øynene skal henvises til øyelege. Noen tilstander skal henvises umiddelbart til øyelege eller sykehus.
Hvilken av disse tilstandene er det tilstrekkelig å henvise innen få dager?

A X Når pasienten angir synsforstyrrelser som ved Amslers test blir funnet forenlig med metamorfopsier
Tilstrekkelig å henvise i løpet av få dager
B Når pasient som har kjent arteritis temporalis og behandles med steroider, kommer til fastlegen fordi han plutselig har mistet synet på et øye
Skal henvises umiddelbart ut fra mistanke om arterieokklusjon
C Når pasienten kommer som øyeblikkelig hjelp til fastlegen etter å ha fått sprut av lut i øyet
Henvises umiddelbart etter øyeskylling
D Når pasienten har gardinskygge i synsfeltet forenlig med netthinneløsning
Henvises umiddelbart
For denne oppgaven er svarene hentet fra Hunskår: Allmennmedisin og undervist i 'Øyesykdommer i allmennpraksis'

000015ce3b39074d6b

70
Du er assistentlege i akuttmottaket og skal undersøke en 80 år gammel kvinne. Hun våknet om morgenen og fant ut at hun hadde store balansevansker. Siden hun hadde mobilen på nattbordet, ringte hun 113. Hun føler seg kvalm, og hun har kastet opp flere ganger på vei til sykehuset. Pasienten har diabetes mellitus type 2 og hadde et hjerteinfarkt for 3 år siden. Hun har høreapparat på høyre side. Hun bruker Albyl E daglig. Når du undersøker pasienten finner du en bilateral nystagmus. Du finner ingen synsfeltutfall eller dobbeltsyn, ingen kraftreduksjon og ingen ataksi ved testing med finger-nese- eller hæl-kne-prøve. Pasienten klarer ikke å sitte opp i sengen på grunn av kvalme.
Hva er den mest sannsynlige diagnosen?

A Ortostatisk betinget svimmelhet
B X Perifer vertigo
Perifer vertigo kan gi alvorlige balansevansker og rotatorisk svimmelhet. Pasienten kan i tillegg ha nystagmus. Utover dette foreligger det ikke fokale nevrologiske utfall, som skulle tyde på cerebral affeksjon. Et kronisk hørselstap kan være ledsagende til Menieres sykdom.
C Infarkt i pons
D Blødning i vermis cerebellum

000015ce3b39074d6b

71
Du sitter i almennpraksis og skal vurdere en 51 år gammel mann som for 5 år siden fikk påvist steiner i galleblæren i forbindelse med utredning for uklare mageplager. Plagene gikk etterhvert helt over. De siste 4 årene har han vært helt frisk inntil for 3 måneder siden da han begynte å få symptomer i form av episoder med knipsmerter i nedre venstre del av abdomen og løs avføring i perioder på noen få dager. Ved noen anledninger hadde han også sett litt blod og slim avføringen. Blodprøver viser følgende:

Blodprøve	Hb	CRP	Bilirubin	ALP	ALAT	PtINR	Amylase
Normal-område	13.4-17.0g/L	0-5mg/L	5-25µmol	35-105 U/L	10-70U/L	0.9-1.2 (ratio)	25-120 U/L
Målt hos pasient	15.8 g/L	6 mg/L	22 µmol	50 U/L	35 U/L	1.1	105 U/L

Hvilket tiltak er det mest korrekt å starte med?

A X Henvise pasienten til anorektoskopi
Dette er det riktige førstevalg. Pasienten har et klart alarmsymptom som kan kan bety kreftsykdom hvor som helst i colon, men mest aktuelt i sigmoideum eller rektum. Anorektoskopi bør gjøres innen 1-2 uker.
B Ber pasienten komme tilbake til kontroll om 1 måned for kontroll og vurdering av om symptomene har gitt seg.
Dette er ikke korrekt, se kommentar under D.
C Henvise pasienten til laparoskopisk kolecystektomi.
Dette er ikke korrekt, pasienten symptomer passer ikke med gallesteinssykdom
D Bestille CT undersøkelse av abdomen
Dette kan være aktuelt, men det er ikke det første man vil stare med.

000015ce3b39074d6b

72
En kvinne på 33 år er gravid. Ved kontroll i svangerskapsuke 14 blir det påvist at kvinnen har anti-K antistoff i lav konsentrasjon. Ved ny kontroll i svangerskapsuke 19 er konsentrasjonen av anti-K stabil.
Er det behov for ytterligere antistoff-kontroller i svangerskapet?

A Nei, fordi anti-K gir liten risiko for hemolytisk sykdom hos fosteret
B X Ja, fordi anti-K gir risiko for svært lave hemoglobinverdier hos fosteret
Anti-K ødelegger både sirkulerende erytrocytter og forstadier i benmargen, slik at hemoglobinverdiene kan bli svært lave selv om antistoffkonsentrasjonen ikke er særlig høy. Svaret er mer spesifikt og derfor bedre enn svaret om at alle gravide med blodtypeantistoff skal følges opp i svangerskapet => dette avhenger av hvilket antistoff som er påvist.
C Nei, fordi konsentrasjonen er stabil er det liten risiko for hemolytisk sykdom hos fosteret
D Ja, fordi alle gravide med blodtypeantistoff skal følges opp i svangerskapet
Mindre presist enn fasit, og ikke alltid korrekt

000015ce3b39074d6b

73
Du er allmennlege og har en pasient på kontoret som har vært hes i en måned. Du har gjort en klinisk undersøkelse og bestemmer deg for å prøve å gjøre indirekte laryngoskopi.
Hvilke instrumenter trenger du?

A X Stort speil og tungelapp
Tunga holdes frem med tungelappen og stort speil gir godt innsyn og en kan greit skyve drøvel og gane bakover for å bedre innsynet
B Lite speil og tungelapp
Du må bruke stort speil for å kunne skyve drøvel og gane bakover. Det gir også større synsfelt
C Stort speil og spatel
Du må bruke tungelapp. En spatel vil presse tunga bak og ødelegge for innsynet
D Lite speil og spatel
Dette bruker du ved bakre rhinoskopi

000015ce3b39074d6b

74
En 70 år gammel ellers sprek kvinne er innlagt ved slagavdelingen etter plutselig oppstått svakhet og sensibilitetstap i venstre hånd. Alle symptomer gikk tilbake innen 24 timer. Du er karkirurg og undersøker med ultralyd. Du finner en 80 % stenose i venstre arteria carotis og en 70% stenose i høyre arteria carotis.
Hva er mest riktig videre behandling av denne pasienten?

A Opererer med carotisendarterectomi på høyre side innen 1 måned.
Faren for cerebralt insult etter TIA er størst i de to første ukene. Her er høyre sides carotis embolikilden. Pasienter med indikasjon skal opereres innen 2 uker
B X Opererer med carotisendarterectomi på høyre side innen 2 uker.
Riktig svar både hva angår anatomi og tidsangivelse
C Opererer med carotisendarterectomi på venstre side innen 2 uker.
Pasienten har utfall på venstre side som vil si at embolikilden er carotis på høyre side. Operasjon på venstre sides carotis er ikke aktuelt nå.
D Opererer med carotisendarterectomi på venstre side innen 1 måned.
Pasienten har utfall på venstre side som vil si at embolikilden er carotis på høyre side. Man opererer den symptomatiske siden. Her er høyre sides carotis embolikilden. Operasjon på venstre sides carotis er ikke aktuelt nå.

000015ce3b39074d6b

75
To menn arbeider med sandblåsing og sveising på en stor metallbro over Glomma. Broen er fra 1965 og har ennå noe av den samme malinga som ble påført da den ble bygget. Etter to uker begynner den ene arbeideren (mann 45 år) å få kolikkartige magesmerter og kjenner seg svak i armer og bein. Hos legen på fastlegekontoret får han påvist lav hemoglobin. Legen mistenker at det kan være en metallforgiftning.
Hvilket metall er det mest sannsynlig at arbeideren er forgiftet av?

A Arsen
Nei, ikke i denne sammenhengen
B Krom
Nei, ingen opplysninger om rustfritt stål her.
C Sink
Nei, da ville han fått sinkfeber
D X Bly
Ja, bly fantes i den typen maling på den tida og bly frigjøres ved oppvarming og kommer på hendene ved håndtering. Kolikksmerter, svakhet i armer og ben (nevropati) og anemi er også symptomer ved blyforgiftning.

000015ce3b39074d6b

76
En mann i 50-årene ble funnet død i skiløypa. Ambulansepersonell kom raskt til, men gjennoppliving var ikke vellykket. Det ble rekvirert obduksjon, og man fant da en fersk trombe i ramus interventricularis anterior (LAD) samt et ferskt myokard-infarkt i forveggen. Videre ble det funnet en benign prostatahyperplasi. I kolon var det forandringer forenlig med ulcerøs kolitt, og det fremkom i journalen at avdøde brukte steroider i perioder for dette.
Hva vil man føre opp som punkt II i dødsmeldingen her? (punkt II: oppgi den sykdom eller skade som kan ha bidratt til dødens inntreden, men ikke stå i direkte årsaksforhold til den eller ha fremkalt døden)

A Prostatahyperplasi
Dette er å betrakte som et bifunn, og skal ikke tas med i dødsattest.
B Fersk trombe
Dette er den tilgrunnliggende dødsårsak (Ib).
C Ferskt hjerteinfarkt
Dette er umiddelbar dødsårsak (Ia).
D X Ulcerøs kolitt
Under II i den dødsattest skal det stå: "Andre vesentlige tilstander som kan ha bidratt til dødens inntreden, men som ikke står i direkte årsaksforhold til den sykdom eller tilstand som har fremkalt døden." Ulcerøs kolitt er en slik tilstand. En pasient med en slik sykdom og behandling vil ha et dårlgere utgangspunktet for å overleve en slik akutt hendelse enn en som ikke hadde en slik tilstand.

000015ce3b39074d6b

77
Du har legevakt og må konferere med vakthavende hjertespesialist på sykehuset. Du beskriver et EKG og han spør deg om hjertefrekvensen på EKG-et. Opptaket er gjort i 50 mm/s og du ser at det er 4 ruter a 5 mm mellom hvert QRS. Hjerterytmen er regelmessig.
Hva er hjertefrekvensen?

A 100/min
Den enkleste formelen å bruke er 600/4 (antall 5 mm ruter) = 150 /min. Alternativet er det 60s/min : 0,4 s/hjerteslag)=150 hjerteslag/min
B 120/min
Den enkleste formelen å bruke er 600/4 (antall 5 mm ruter) = 150 /min. Alternativet er det 60s/min : 0,4 s/hjerteslag)=150 hjerteslag/min
C X 150/min
Den enkleste formelen å bruke er 600/4 (antall 5 mm ruter) = 150 /min. Alternativet er det 60s/min : 0,4 s/hjerteslag)=150 hjerteslag/min
D 180/min
Den enkleste formelen å bruke er 600/4 (antall 5 mm ruter) = 150 /min. Alternativet er det 60s/min : 0,4 s/hjerteslag)=150 hjerteslag/min

---

000015ce3b39074d6b

78
Du er lege på en slagenhet for en mann på 39 år som fikk en hjerneblødning for fem dager siden. Han er snart ferdig med nødvendig utredning og behandling hos deg. Han mobiliseres på sengekant og går noen skritt med støtte av to personer, men er svært ustø og har uttalt ataksi. Han har svelgevansker og utydelig tale. Han trenger hjelp i all ADL (aktivitet i dagliglivet). Du vurderer ulike opplegg for videre rehabilitering.
Hvilket rehabiliteringsopplegg er mest riktig?

A Tidlig støttet utskrivelse med tverrfaglig behandling i tillegg til hjemmesykepleie
Dette er ikke et alternativ. Det beskrives en pasient som har for stort behov for tilsyn og pleier til at han kan motta disse tjenestene i eget hjem.
B X Rehabilitering i spesialisthelsetjenesten
Dette er riktig. Det beskrives en pasient som trenger videre opphold i instituasjon. Tilstanden er kompleks, han er ung og trenger intensiv rehabilitering. Det er dermed en oppgave for spesialisthelsetjenesten.
C Rehabilitering i en kommunal døgnavdeling
Dette er mindre riktig. Tilstanden er kompleks og rehabiliteringen krever mer intensitet og kompetanse enn det som forventes av kommunal rehabilitering.

000015ce3b39074d6b

79
Kvinne på 45 år kommer til fastlegekontoret ditt. Hun har hatt langvarige smerter i rygg og siste 2 måneder har hun også hatt smerter i venstre ben: dorsolateralt lår og legg og ut i tærne. Ved undersøkelse finner du nedsatt kraft for dorsalfleksjon i venstre ankel og tær grad 4. Refleksene i underekstremitetene er normale og symmetriske. Lasegues prøve er positiv ved 40 grader med utstrålende smerter lateralt i lår og legg. Du mistenker en nerverotaffeksjon og bestiller en MR.
Hvilken nerverot tror du mest sannsynlig er affisert?

A X L5 roten venstre side
Mest sannsynlig på bakrunn av smerteutstrålingen samt nedsatt kraft for dorsalfleksjon i ankel og tær og normale reflekser.
B L4 roten venstre side
Mindre sannsynlig, ikke typisk smerteutsråling og refleksene inklusive patellarrefleksen er normal
C S1 roten venstre side
Mindre sannsynlig, atypisk at S1 rot affeksjon gir denne type pareser og achillesrefleksen er normal.
D L3 roten venstre side
Lite sannsynlig, meget sjelden at prolapser komprimerer L3 roten og smerteutstrålingen passer dårlig

---

000015ce3b39074d6b

80
En mann 82 år ble funnet død i sin leilighet og innbrakt for obduksjon. Det ble funnet en stor fersk blødning under dura.
Hva er den mest vanlige mekanismen for en slik blødning?

A X Ruptur av bruvener
Subdurale hematomer er vanligvis traumatiske og er ofte en følge av overrivning av bruvener som gir venøs blødning til subduralrommet
B Trombosering av sinus sagittalis superior
Dette gir et venøst hemorrhagisk parasagitalt hjerneinfarkt.
C Ruptur av en av hjernens basalarterier
Dette er en vanlig årsak til subaraknoidalblødninger (aneurisme-blødning).
D Ruptur av art. meningea media
Dette gir epidural blødning

000015ce3b39074d6b

81
En 67 år gammel mann ble radikaloperert for cancer prostata. Preoperativt var s-PSA 12.3 mikrogram/L (Referanseområde < 4.1 mikrogram/L). 7 dager etter operasjon fikk han målt s-PSA ved besøk på legekontoret, fordi han var bekymret for om kreften var fullstendig fjernet. S-PSA var da 3.1 mikrogram/L.
Hvordan bør man tolke resultatet?

A X Siden s-PSA har sunket så mye er betydelig resttumor lite sannsynlig
ja, halveringstid ved radikal fjerning av tumor er 2-3 dg
B Siden s-PSA har sunket så lite er betydelig resttumor sannsynlig
nei, fall er som forventet
C Siden s-PSA er i referanseområdet er betydelig resttumor lite sannsynlig
referanseområdet er ikke relevant tolkningsgrunnlag i denne sammenheng
D Siden s-PSA er høyere enn 0.2 mikrogram/L er residiv sannsynlig
residiv ikke relevant så tidlig

000015ce3b39074d6b

82
Mann (56 år) er slapp uten andre klare symptomer, og du måler en hemoglobinverdi på 9,3 g/dl (normalområde 12,0-16,0 g/dl).
Hvilken prøve vil være best for å utelukke blødningsanemi hos pasienten?

A X Hemofec i avføring
Vil være postiv hos mange (men ikke alle) med okkult gastrointestinal bøsning
B Haptoglobin
Blir lav ved hemolyse, men ikke ved blødning
C PT-INR
som alternativ B
D Blødningstid
Vil nesten alltid være normal. Blødningsårsaken er oftest en lokalisert karlesjon (tumor, ulcus, angiodysplasi)

000015ce3b39074d6b

83
Ioniserende stråling er stråling med stor nok energi til å ionisere atomer eller molekyler. Radiologiske bildemodaliteter er forskjellige med tanke på hvor mye ioniserende stråling de avgir til pasienten som avbildes.
Ut fra det du vet om radiologiske bildemodaliteter – hvilken av disse bildeundersøkelsene vil gi en <u>høyest</u> dose ioniserende stråling til pasienten?

A X CT caput
CT gir generelt sett en høyere stråledose enn røntgen, da modaliteten bygger på å rekonstruere et volum ved hjelp av røntgenstråler som sendt inn mot pasienten fra flere forskjellige retninger.
B MR totalcolumna
MR gir ikke ioniserende stråling til pasienten, da modaliteten benytter seg av radiobølger og magnetfelt. Det er ikke kjent at denne bildemodaliteten gir noen form for skadelige langtidseffekter.
C Røntgen thorax
Røntgenstråling er ioniserende stråling. Det avgis en lavere stråledose fra et rtg. thorax sammenlignet med en CT-caput (typiske 10-20 ganger så lav).
D Ultralyd abdomen
Ultralyd er en modalitet som benytter seg av lydbølger med høy frekvens. Det avgis ikke ioniserende stråling til vev. Modaliteten avgir såpass lite energi (i form av varme og trykk) til vev at skadelig effekt trolig er neglisjerbar.

000015ce3b39074d6b

84
En 25 år gammel mann har pådratt seg ryggmargsskade. 1 uke etter skaden har han fortsatt komplette lammelser i begge bein, men også lammelser i blærens lagrings- og tømmefunksjon.
Hvordan vil du som lege håndtere blæretømming hos denne pasienten?

A Pasienten kan utnytte blærerefleksen, og du anbefaler derfor blære- "banking" som tømmingsregime
Førstevalget er alltid RIK, ren intermitterende kateterisering, blære "banking" anbefales ikke.
B X Siden pasienten er i tidlig fase av skaden, legges et permanent urinkateter, og etterhvert tilrettelegges for overgang til ren intermitterende kateterisering
Overgang til RIK så snart som praktisk mulig. Dette er et blæresparende tiltak.
C Siden pasienten har en meget kompleks tilstand som er varig, henviser du til urolog for anleggelse av en Bricker-blære
En kirurgisk løsning kommer langt ut i behandlingsforløpet og betraktes som toppen av behandlingstrappa.
D Du forventer nevrologisk bedring og avventer derfor igangsettelse av tiltak for blærehåndtering
Studenten forventes å forstå den nevroanatomiske sammenhengen

---

000015ce3b39074d6b

85
En 24 år gammel mann har vært passasjer i en alvorlig bilulykke. Ved undersøkelse i sykehusets akuttmottak angir han smerter i overgangen mellom thoracalcolumna og lumbalcolumna. Det er ingen synlig feilstilling ved klinisk undersøkelse og ingen tegn til nevrologisk skade. Det er ingen symptomer eller funn som indikerer annen skade hos pasienten.
Hvordan håndterer du pasienten videre når det gjelder ryggen?

A X Han må undersøkes med røntgen og eventuelt CT-undersøkelse av ryggsøylen for å avgjøre om det foreligger bruddskade. Han må håndteres med tømmerstokkregime inntil dette er avklart.
Ved ryggsmerter etter høyenergetiske ulykker må en mistenke at det foreligger en bruddskade i ryggsøylen. Slike brudd vil ofte være ustabile, mobilisering kan medføre økende feilstilling og evt nevrologisk skade. Pasienten må behandles med tømmerstokkregime inntil ryggen er utredet med røntgen og i de fleste tilfeller CT undersøkelse. MR benyttes ikke rutinemessig, men er aktuelt ved nevrologisk skade og avklaring av ligamentskader i ryggsøylen.
B Han kan mobiliseres opp til stående stilling uten videre utredning. Når det ikke foreligger synlig feilstilling eller nevrologisk skade er det ikke mistanke om bruddskade.
C Han kan mobiliseres opp til stående stilling uten videre utredning. Dersom han ved slik mobilisering får økende ryggsmerter må det utføres bildediagnostiske undersøkelser.
D Han må undersøkes med MR av ryggsøylen for å avgjøre om det foreligger bruddskade. Inntil dette er avklart må han ligge til sengs og håndteres med tømmerstokkregime.

000015ce3b390746b

86
Noen ganger er ECOG/WHO-funksjonsgrad avgjørende for hvilken behandling pasienten kan få videre. Du undersøker en pasient innlagt ved kreftavdelingen som er preget av symptomene sine, sengeliggende over 50% av tiden, men som klarer begrenset personlig stell.

Hvilken ECOG -grad har pasienten?

A ECOG grad 1

Fasit: ECOG grad 1 betagnes som symptomatisk, men oppegående og kan utføre daglige gjøremål.
Kilde:http://www.npcrc.org/files/news/ECOG_performance_status.pdf
B ECOG grad 2

Fasit: ECOG grad 2 betagnes som sengeliggende, men under 50% av tiden og pasienten klarer personlig stell.
Kilde:http://www.npcrc.org/files/news/ECOG_performance_status.pdf
C X ECOG grad 3
Fasit: ECOG grad 3 betegnes som sengeliggende over 50% av tiden, men klarer begrenset personlig stell. Kilde: http://www.npcrc.org/files/news/ECOG_performance_status.pdf
D ECOG grad 4

Fasit: ECOG grad 4 betegnes som sengeliggende hele tiden uten å klare noe personlig stell.
Kilde:http://www.npcrc.org/files/news/ECOG_performance_status.pdf

000015ce3b390746b

87
Paracetamol finnes som stikkpiller/suppositorier og som tabletter for per oralt bruk. Når det gjelder farmakokinetikk skiller disse to seg.
På **hvilken måte skiller de seg** når **det kommer til systemisk absorpsjon?**

A Paracetamol stikkpiller og tabletter absorberes begge fullstendig, men tablettene absorberes langsommere til blodbanen
B X Paracetamol stikkpiller absorberes dårligere og mer variabelt til blodbanen enn tabletter
Dette er de farmakokinetiske egeneskapene til hhv stikkpiller og tabletter
C Paracetamol stikkpiller absorberes mer ufullstendig, men alltid mye raskere, til blodbanen enn tabletter
D Paracetamol stikkpiller absorberes raskere og mer fullstendig til blodbanen enn tabletter

000015ce3b390746b

88
En mann med BMI (body mass index) på 29 har vært til søvnundersøkelse fordi han snorker og har pustestopp. Undersøkelsen viser at han har en AHI (apné-hypopné-indeks) på 16. Når du undersøker ham finner du at han har litt skjev neseskillevegg og han har store halsmandler som nesten møtes i midtlinjen.
Hva planlegger du å gjøre videre med pasienten?

A Søke han inn til operasjon for skjev neseskillevegg
Septumplastikk har vanligvis ingen effekt på søvnapne og det er ikke indisert dersom det ikke er plager fra nesen
B Søke han inn for tilpassing av CPAP (continuous positive airway pressure)
Det kan være indisert med CPAP men denne pasienten har store tonsiller og en vet at ved å fjerne disse vil han svært sannsylig få bedre søvnkvalitet
C Søke han til conchotomi
Dette inngrepet gjøres ved forstørrede concha inferior og nesetetthet
D X Søke han til tonsillektomi
Tonsillektomi er effektiv behandling ved moderat OSAS (obstruktivt søvnapné syndrom) når tonsillene er tydelig forstørret og fører til obstruksjon av luftveiene under søvn

---

000015ce3b39074d6b

89
Kvinne (84 år) har de siste årene fått smerter i knærne og vanskelig for å gå trapper. Hun er mye alene og tar telefonen når den ringer, men hun ringer ikke selv lenger. Sønnen hjelper henne med å gjøre innkjøp, hun har matombringing og hjelp til å vaske huset. Sønnen betaler regningene for henne. Hjemmesykepleien gir henne medisiner i dosett, setter fram tørrmat til henne og hjelper henne med å dusje og ta på strømpebukser.
Hvilke personlige activities of daily living (p-ADL) er nedsatt?

A X Påkledning, dusjing, forflytning
Definisjon IADL og p-ADL:

Instrumentelle ADL (IADL) funksjoner: Bruk av telefon, innkjøp, matlaging, håndtere økonomi, transport, evnen til å ta forskrevne medikamenter riktig, stell av bolig, vasking av klær.

Personlige ADL funksjoner (p-ADL): Spise selv, kontinens for urin og avføring, personlig stell, påkledning, dusjing, gå på toalettet, bevege seg fra seng til stol, forflytning på jevnt underlag og i trapp.
B Bruk av telefon, transport, ta medikamentene riktig
C Ta medikamentene riktig, påkledning, personlig stell
D Matlaging, forflytning, påkledning

000015ce3b39074d6b

90
En 80 år gammel mann har deg som fastlege. Han er tidligere vesentlig frisk og blodsukkeret er normalt. Han kommer til deg fordi han har merket at synet har endret seg den siste tiden, særlig på venstre øye. Når han ser på flaggstanga hjemme i hagen er det kommet en bulk på den. Denne synsforstyrrelsen har kommet gradvis over de siste månedene, men sist uke fikk han i tillegg en skygge der han prøver å fokusere med sitt venstre øye. Visus er 0.7 på høyre øye og 0.3 på venstre.
Hva er mest sannsynlige diagnose?

A Diabetes retinopati
Feil. Pasienten har normalt blodsukker.
B Grenveneokklusjon
Feil. Med bilaterale symptomer er det mer sannsynlig med AMD som har gitt våte forandringer/ blødning som opphav til akutt synsnedsettelse den siste tiden.
C X Aldersrelatert maculadegenerasjon
Riktig. Ut i fra pasientens alder og sykehistorie er den mest sannsynlige diagnosen relatert til patologi i macula som i denne aldersgruppen oftest vil dreie seg om aldersrelatert maculadegenerasjon. Sykehistorien kan tyde på våt AMD på venstre øye og tørr AMD på høyre øye.
D Katarakt
Feil. Det er mulig at pasienten har katarakt som også gir visusreduksjon, men symptom i form av metamorfopsier er spesifikt for patologi i macula. Denne diagnosen er derfor ikke den mest sannsynlige.

000015ce3b39074d6b

91
En 69 år gammel kvinne oppsøker deg på ditt legekontor for "årlig helsesjekk". Hun nevner at hun det siste året har merket seg at hun lettere blir tung i pusten ved rask gange og ved gange i trapp. Hun benekter brystsmerter og følelse av hjerterytmeforstyrrelse.
Ved den kliniske underøkelsen finner du en systolisk bilyd grad 3 med punktum maksimum over 3. høyre intercostalrom like ved sternum med bevarte hjertetoner.
Du mistenker at hun har utviklet aortaklaffesykdom og ønsker å utrede dette nærmere.
Hvilket av følgende tiltak er hensiktsmessig for denne pasienten?

A Henvise pasienten til røntgen CT for å karakterisere eventuell klaffefeil
Røntgenavbilding er ikke optimal for diagnostikk av hjeretklaffefeil
B Avvente utviklingen med kontrolltime hos deg om 3 måneder
Denne tilnærmingen gir neppe vesentlig mer informasjon enn det du allerede har.
C X Henvise pasienten til poliklinisk utredning med ekkokardiografi ved lokalsykehusets medisinske avdeling.
Ekkokardiografi er det beste hjelpemidlet til å diagnostisere type og alvorlighetsgrad av hjerteklaffefeil.
D Pasienten innlegges tiltrengende øyeblikkelig hjelp ved medisinsk avdeling på lokalsykehuset for observasjon
Tiltaket virker overilet og gir neppe vesentlig bedre utredning enn poliklinisk undersøkelse

---

000015ce3b39074d6b

92
I ansiktet finnes to ringmuskler (se piler på vedlagte tegning).
Hvilke er disse?

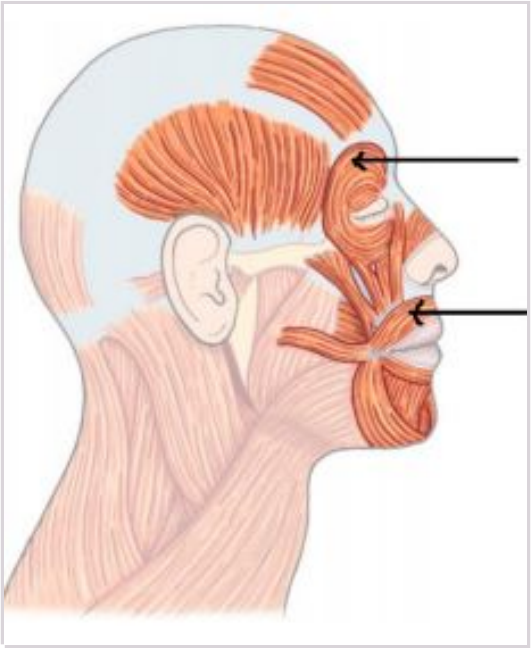

A Musculus digastricus og musculus mylohyoideus
Riktig svar er musculus orbicularis oris og musculus orbicularis oculi.
B Musculus mentalis og musculus temporalis
Riktig svar er musculus orbicularis oris og musculus orbicularis oculi.
C Musculus buccinator og musculus levator anguli oris
Riktig svar er musculus orbicularis oris og musculus orbicularis oculi.
D X Musculus orbicularis oris og musculus orbicularis oculi
Dette er riktig svar. Musculus orbicularis oris og musculus orbicularis oculi er ansiktets to ringmuskler.

000015ce3b39074d6b

93
En 35 år gammel tidligere frisk kvinne møter på legekontoret grunnet hevelse i bena. Hun har hatt dette så lenge hun kan huske. Ved undersøkelse finner du hevelse på begge ben fra lår og ned til ankelnivå. Hun har ingen synlige varicer og synes hevelsen er helt uforandret gjennom dagen.
Hva er mest sannsynlig årsak til hevelsen?

A Hjertesvikt
Mindre sannsynlig hos en 35 år gammel tidligere frisk kvinne som har hatt hevelsen lenge
B Filariasis
En vanlig årsak til lymfødem i bena på verdensbasis, men uvanlig i Norge. I tillegg vil ødemet da gå ut på fotrygg
C X Lipødem
Klassisk at ødemet ikke strekker seg ut på fotbladet, men stopper ved ankelen
D Lymfødem
Vil gi hevelse også ut på fotbladet

94
En 82 år gammel mann har gjennomgått en operasjon for aortastenose. Han har hypertrofi av venstre ventrikkel. Første postoperative dag har han en hjertefrekvens på 110 slag/min, et blodtrykk på 90/55 mmHg, et hjerteminuttvolum (Cardiac Output) på 1,5 liter/min, et sentralt venetrykk (CVP) på 25 mmHg, en sentral venøs oksygenmetning (SvO2) på 48% og et kiletrykk (Pulmonary Capillary Wedge Pressure(PCWP)) på 25mmHg. Han har også fallende diurese til 10 ml/time.

Parameter	Pasientens verdi	Normalområde
Hjerteminuttvolum (Cardiac Output)	1,5	1,5 - 5,0 liter/min
Sentralt venetrykk	25	0-12 mmHg
Sentral venøs oksygenmetning	48	60-70 %
Kiletrykk / PCWP	25	6-15 mmHG
Timediurese	10 ml/time	1 ml/kg/time

Hva er den patofysiologiske årsak til pasientens lave blodtrykk og hva er beste behandling?

A Pasienten har lavt blodtrykk og lavt hjerteminuttvolum. Han er derfor hypovolem. Han må ha væske for å bedre sirkulasjon.
Pasienten har lavt blodtrykk og lavt hjerteminuttvolum. Han har derimot høy preload (PCWP er høyt) og ytterligere væske i denne situasjonen kan gjøre situasjonen verre - spesielt hos en pasient med VVH som er en tykk stiv ventrikkelvegg. Væske kan være indisert, men da sammen med forsiktig vasodilatasjon - ev sammen med inotrop støtte (f.eks. dobutamin)
B Pasienten har lavt blodtrykk og høy preload. Han har hjertesvikt og må ha høye doser dobutamin sammen med betablokker.
Inotrop stimulering kan gi økt puls med dårligere diastolisk fylning hos pasient med VVH. Hensikten med inotrop støtte i en kort periode er å øke hjertets kontraksjonskraft og bedre CO. Dette vil måtte kombineres med forsiktig væskebehandling under monitorering. Inotrop støtte til en pasient med hypertrof ventrikkel må gjøres under nøye overvåkning av virkning. Høy dose dobutamin hos denne pasienten vil sannsynligvis forverre situasjonen.
C Pasienten har takykardi. Dette kan gi for høyt minuttvolum. Pasienten må ha betablokker.
Pasienten har en lett tachykardi. CO er lavt. Dette gjør at betablokker er relativt kontraindisert også fordi hjertets fylning (kiletrykk = preload) er høyt og pasienten er i hjertesvikt.
D X Pasienten har en hjertetamponade og må opereres for å tømme ut blodet fra hjerteposen.
Klassisk situasjon med hjertetamponade. Bør kontrolleres med ekkokardiografi, men ofte kan ikke tamponade fastslås med ekko og man må operere pasienten på klinisk indikasjon. Behandlingen kan perioperativt styres med monitorering med pulmonalarteriekateter (Swan Ganz) og ekkokardiografi

---

95
En 65 år gammel mann kommer til akuttmottaket med tungpust. Han er febril, virker dårlig, og pneumoni blir mistenkt. Det blir tatt røntgen thorax, og du ser en fortetning på høyre side:
I hvilken lungelapp er det mest sannsynlig at fortetningen ligger?

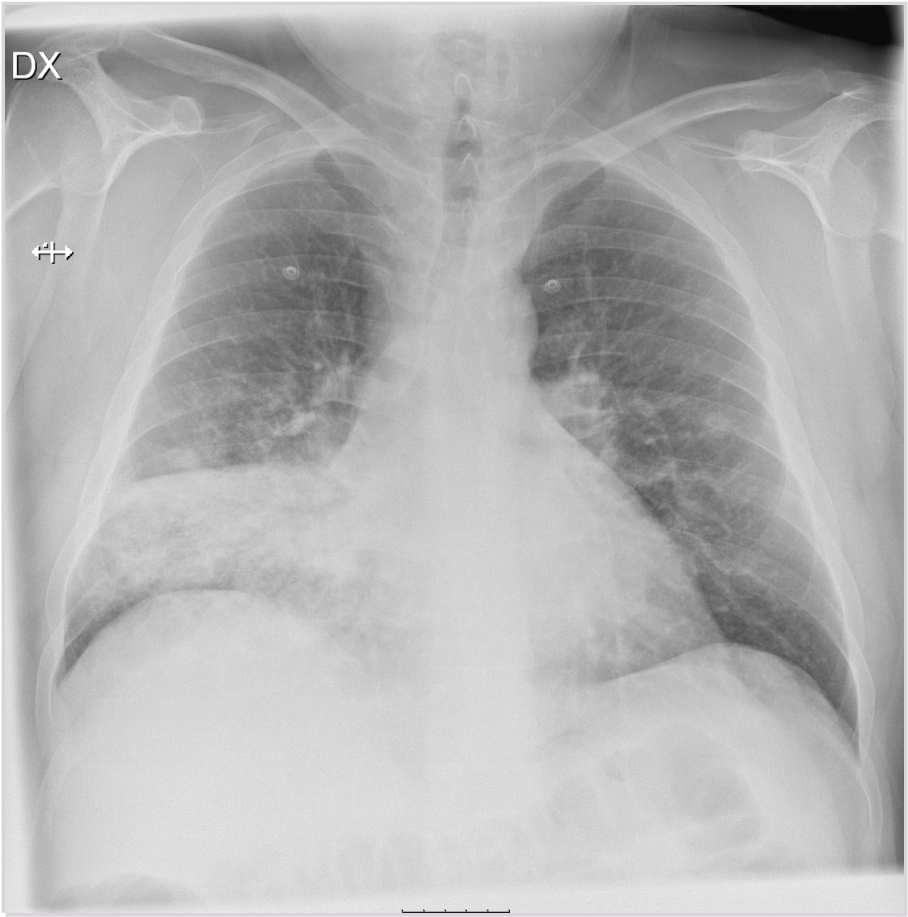
DX

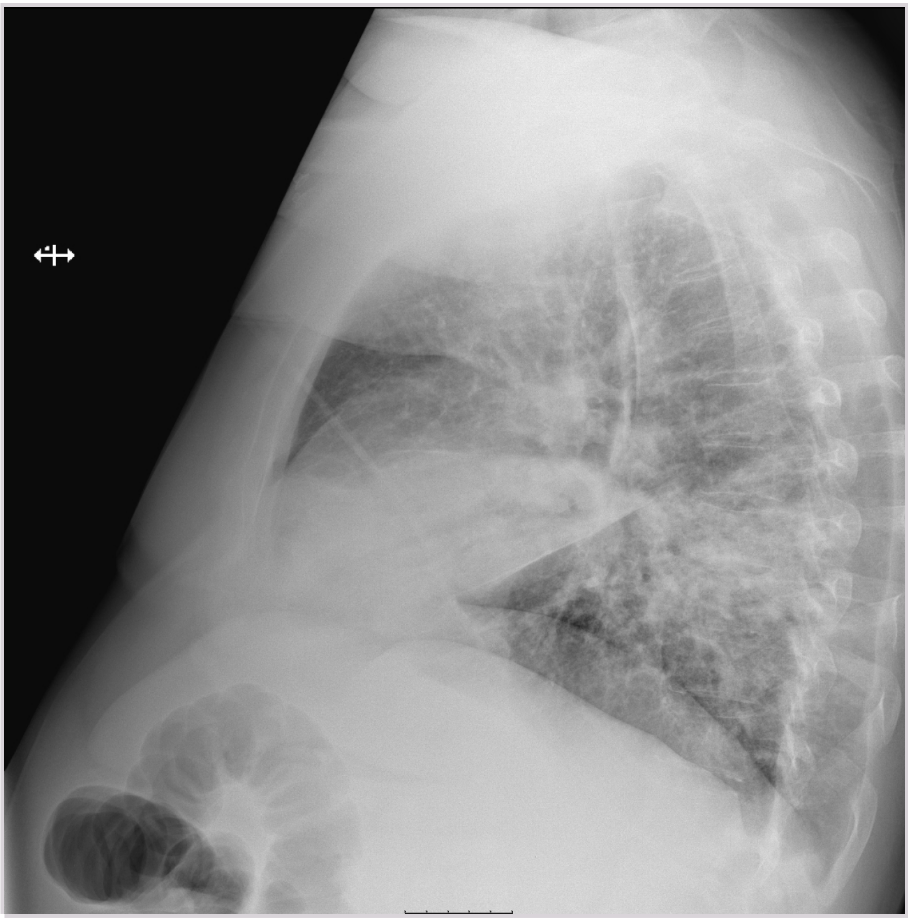

A Høyre overlapp
Fortetningen sitter lavt i lungen og mindre sannsynlig at den ligger i overlappen. Man ser en stor fortetning ventralt på sidebildet som passer med beliggenheten til midtlappen og det er et klart skille mot overlappen.

B X Høyre midtlapp
Fortetningen sitter lavt i høyre lunge, og man kan se at hjertekonturen på høyre side er utvisket (siluett-tegn). Dette er mest forenlig med affeksjon av midtlappen ettersom høyre hjertekontur ligger inntil denne. Man ser også på sidebildet at fortetningen passer med beliggenheten til midtlappen. Det er også økt tetthet baktil på sidebildet, dette er i tillegg en sparsom foretning som trolig ligger retrokardielt på venstre side på frontbildet. Det er spesifikt spurt om hvor den høyresidige fortetningen ligger i denne oppgaven.

C Høyre underlapp
Fortetningen sitter lavt i høyre lunge, men diafragmagrensen er ikke utvisket. Dette er vanligere ved affeksjon av underlappen. Dessuten er høyre hjertekontur utvisket, mest forenlig med affeksjon av høyre midtlapp.

000015ce3b39074d6b

96
En 21 år gammel tidligere frisk kvinne har de siste 3-4 måneder utviklet tiltakende plager med multiple defekasjoner og hun opplever ofte at hun må løpe til toalettet. På det meste har hun 20 tømninger på dagtid i tillegg til noen nattlige tømninger. Ved de fleste defekasjonene kommer der kun slim og blod. Hun har et ledsagende vekttap på 6 kg (normalvekt 61 kg) i denne perioden og hun føler seg slapp og sliten. For 6 måneder siden var hun på en 2 uker ferie på Gran Canaria. For 18 måneder siden opplevde hun en periode på noen uker med likende plager, men de var mindre uttalte og de forsvant uten noen tiltak. Laboratorieprøver viser hemoglobin på 9,6 g/dl (normalvedi er 11,7 - 15,3 g/dl) og CRP 62 (normalverdi <5 mg/L). Pasienten har en kroppstemperatur på 38.1 grader celcius.
Hvilken vurdering er mest korrekt?

A Pasientens symptomer, sykehistorie og laboratorieprøver tilsier at det sannsynligvis foreligger en utbredt colitt som også rammer endetarmen.
Dette er nok riktig, men det er presisert i svar D at det krever innleggelse i sykehus.

B Pasienten har mest sannsynlig en infeksiøs colitt og det bør startes med antibiotikabehandling.
Se kommentar C.

C Pasientens symptomer, sykehistorie og laboratorieprøver tilsier at det sannsynligvis foreligger en endetarmsbetennelse (proktitt).
Proktitt vil høyst sannsynlig ikke gi så uttalte systemiske påvirkninger med vekttap, febrilia og anemi.

D X Pasientens symptomer, sykehistorie og laboratorieprøver tilsier at det sannsynligvis foreligger en alvorlig colitt som gjør sykehusinnleggelse nødvendig.
Pasientern har anemi, feber og multiple blodige defekasjoner, dette er forenelig med alvorlig colitt.

000015ce3b39074d6b

97
Du er helt fersk turnuslege ved et lite sykehus. Før din første vakt på medisin har du følgende katastrofetanker: "Enn om noen får hjertestans på min vakt - hva skal jeg gjøre? Og hvis alt feiler; hvilke tiltak må jeg prioritere ved hjerte-lungeredning for at pasientens prognose skal være best mulig?".
Hvilke(t) tiltak betyr mest for dette?

A Tidlig intravenøs tilgang for å kunne gi adrenalin og eventuelt andre medikamenter.
Nei, selv om medikamenter har en klar plass i hjertestansalgoritmen, har de en usikker effekt på prognose.

B X Tidlige og gode hjertekompresjoner, samt tidlig defibrillering ved sjokkbar hjerterytme.
Ja. Store undersøkelser angir at rask basal HLR med særlig fokus på hjertekompresjoner av god kvalitet, samt tidlig defibrillering ved sjokkbar rytme, er de to tiltakene som er mest avgjørende for overlevelse med god funksjon.

C Blodsukkeret bør holdes over normalområdet for at den hypokisk skadde hjerne skal få nok energi etter vellykket resuscitering.
Nei, både hypo- og hyperglycemi gir dårligere utfall. Tilstreb normoglycemi i intensivbehandlingen.

D Tidlig endotrakeal intubering for å sikre luftvei.
Nei, selv om endotrakeal intubering er den eneste helt sikre luftvei, kommer tiltaket langt ned på prioriteringsrekkefølgen. Endotrakeal intubering kan være en utfordrende prosedyre og store undersøkelser har ikke vist klart bedre prognose ved tidlig intubering.

000015ce3b39074d6b

98
Den ikke kirurgiske behandlingen av kreftpasientene består i hovedsak av strålebehandling og medikamentell kreftbehandling. Det brukes i dag ulike typer medikamentell kreftbehandling.
Nevn 4 ulike prinsipielle grupper av medikamenter som kreftpasientene kan behandles med.

A C 1.Cytostatika 2.Monoklonale antistoff 3.Immunterapi 4. Kjemoterapi
se B
B A. 1.Kjemoterapi 2.Cellegift 3.Immunterapi 4.Monoklonale antistoff
se B
C D. 1.Signalveihemmere 2.Immunterapi 3.Kjemoterapi 4.Cytostatika
se B
D X B 1. Kjemoterapi 2. Monoklonale antistoff 3.Signalveihemmere 4.Immunterapi
Svar B er riktig. Kjemoterapi, cytostatika og cellegift er synonymord

---

000015ce3b39074d6b

99
En 69 år gammel mann kontakter deg som fastlege grunnet økende plager med svelgebesvær. Svelgebesværet har kommet gradvis. Han plages også med halsbrann og sure oppstøt, som han har hatt i mange år. Han er røyker og overvektig, men har gått ned 3-4 kg de siste par månedene. Du undersøker pasienten, men det er helt normale funn ved undersøkelsen. Du tar hemoglobin, og denne er 11,7 g/100 mL (referanseområde 13,4-17,0 g/100 mL).
Hvilken diagnose er viktig å utelukke?

A Magesår
Pasienter med magesår kan ha halsbrann og sure oppstøt, men svelgebesvær er ikke et typisk symptom på magesår. Han har heller ikke magesmerter eller ømhet i epigastriet, som man kan forvente ved magesår. Pasienter med magesår kan ha anemi, men sammen med vekttapet må man utelukke kreftsykdom.
B X Kreft i spiserøret
Pasientens svelgebesvær, vekttap og anemi skal lede tankene mot kreft i spiserøret. Han har mange risikofaktorer for adenokarsinom i spiserøret: halsbrann og sure oppstøt, høy alder, mann, røyker og overvektig.
C Achalasi (en motilitetslidelse i spiserøret)
Achalasi gir svelgebesvær, men pasientens plager med halsbrann og sure oppstøt gjør at gastroøsofageal reflukssykdom er mer sannsynlig. Pasienter med achalasi kan ha vekttap, men vekttap og anemi gjør at man må utelukke kreftsykdom.
D Gastroøsofageal reflukssykdom
Pasienten har typiske symptomer på gastroøsofageal reflukssykdom, men vekttapet og anemien gjør at kreftsykdom må utelukkes.

000015ce3b39074d6b

100
En 32 år gammel kvinne har nettopp født en velskapt datter. Svangerskapet hadde forløpt helt normalt, og det ble ikke påvist irregulære blodtypeantistoffer ved svangerskapskontrollene. Morens blodtype er O Rh- og datteren ble typet til A Rh-. Andre dag etter fødselen ble datteren gul og det ble påvist forhøyet bilirubin i serum.
Hva er den mest sannsynlige forklaringen på datterens hyperbilirubinemi?

A Datteren har en leversykdom siden svangerskapskontrollene for blodtypeantistoffer var normale.
B Datteren har erytroblastose pga et irregulært antistoff utenom ABO-systemet siden ABO-antistoffer ikke kan krysse placenta.
C X Datteren har erytroblastose pga irregulært anti-A antistoff dannet under svangerskapet siden dette kan krysse placenta.
D Datteren har erytroblastose pga et Rh-antistoff som ikke er anti-D, siden Rh-typen som angis ved "Rh neg" bare gjelder D-egenskapen.

000015ce3b39074d6b

Testen har 100 oppgaver. På utskriftstidspunktet var 0 oppgaver blitt trukket og det var gjort fasitendringer på 0 oppgaver.